

DENTAL TRIBUNE

The World's Dental Newspaper - Netherlands Edition

SEPTEMBER 2014

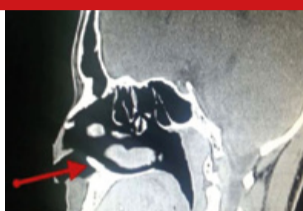
WWW.DENTAL-TRIBUNE.NL

JAARGANG 4 | NUMMER 7



Tandartsen krijgen gelijk
"NZa moet hervormen,"
aldus onderzoeks-
commissie

Pagina 3



Tand in neusholte
Merkwaardige casus bij
22-jarige man

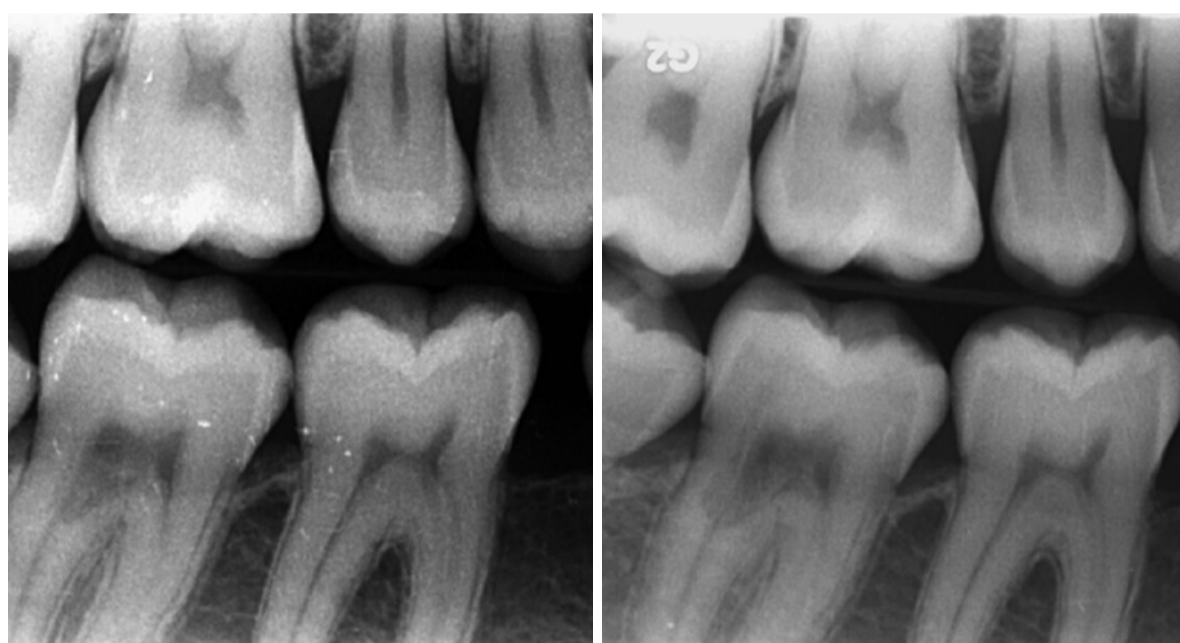Pagina 11



Vliegkamp MH17
Forensisch odontoloog
blijkt terug

Pagina 13

Diagnose cruciale fase van tandartsbezoek



Voorbeeld van wortelresorptie in de tweede molaar onder. Rechts de bitewing waarop de resorptie per toeval werd gevonden, links een foto van enkele maanden eerder waarop de resorptie ook al zichtbaar was. (foto's: Michiel de Cleen)

VAN DE REDACTIE

AMSTERDAM - Behalve op hun vriendelijkheid en bereikbaarheid - altijd terugkerende thema's op

beoordelingswebsites - worden tandartsen vooral afgerekend op het succes van hun behandelingen. Is de vulling netjes aangebracht? Worden bij een en-

doehandeling geen kanalen vergeten? Zit de kroon wel recht? Een even cruciale fase vindt echter al eerder plaats: het stellen van de juiste diagnose. Helaas

gaat het daarbij nog weleens mis, zodat een verkeerde of wellicht geen behandeling plaatsvindt. Voor Bureau Kalker genoeg reden om aan tandheelkundige diagnostiek een congres te wijden, op 31 oktober in Amsterdam RAI.

Twee sprekers op het congres vertellen over hun visie op diagnostiek (zie pagina 4-6). Volgens Michiel de Cleen is het allereerst vaak een lastige afweging of een wortelkanaalbehandeling moet worden ingezet of niet. Daarnaast is de diagnose bij wortelresorptie lastig. "Een patiënt hoeft niet eens klachten te hebben, terwijl het resorptieproces al aan de gang is. Op een *bitewing* zie je dan een vaag vlekje bij een element, maar daar kijk je makkelijk overheen," aldus de prominente tandarts-endodontoloog. Een gemiste kans, want een element met verwaarloosde wortelresorptie is naderhand moeilijker te behandelen.

Denise van Diermen krijgt bij de afdeling Medisch-Tandheelkundige Interactie bij ACTA

veel met diagnostiek te maken. "Tandartsen moeten zich realiseren dat veel medische aandoeningen zich in de mond manifesteren," benadrukt de arts-onderzoeker, "waardoor zij bij een patiënt al vroegtijdig een ziekte kunnen opsporen." Het belang van diagnostiek gaat echter veel verder: "De medische toestand van de patiënt heeft directe gevolgen voor hoe je als tandarts handelt." Zo hamert Van Diermen erop dat een tandarts altijd moet weten of zijn patiënt anti-stollingsmiddelen of bisfosfonaten gebruikt.

Elders in dit nummer vindt u een voorpublicatie uit de nieuwe druk van *Cariëslaesies - diagnose en behandeling* (pagina 8-9). Hierin worden de diagnostische overwegingen bij cariës overzichtelijk op een rij gezet. Bij een actieve laesie dient de tandarts preventief dan wel curatief actie te ondernemen. Bij een inactieve laesie is dit meestal niet noodzakelijk. Een correcte diagnose is daarom essentieel. ■

Chirurgen trekken 232 'tanden' bij Indiase jongen

MUMBAI - Een team van Indiase chirurgen heeft bij een zeventienjarige jongen 232 'tanden' verwijderd. De jongen leed aan een goedaardige aandoening waarbij zich in zijn kaak odontomen ontwikkelden. Dit zijn kalkafzettin-

gen in de vorm van een tand. De jongen had al ruim anderhalf jaar last van zwellingen en pijn aan zijn kaak en gezicht. Zijn vader vreesde dat de jongen een tumor had en ging daarom naar het ziekenhuis in Mumbai. Daar

bleek dat het ging om een goedaardige aandoening, maar wel in extreme mate.

De ingreep om de 'tanden' te verwijderen duurde uiteindelijk ruim zeven uur. Sunanda Dhivare-Palwankar, chirurg en hoofdbehandelaar van de jongen, vertelde persbureau AFP dat hij in eerste instantie dacht dat het een simpele ingreep zou zijn. "Maar nadat we het kaakbot hadden blootgelegd, ontdekten we zeer veel parelachtige 'tanden' die we moesten verwijderen." Sommige daarvan waren zo groot en hard, dat ze eerst gefragmenteerd moesten worden voordat ze konden worden verwijderd.

Volgens Dhivare-Palwankar is het aantal verwijderde odontomen uitzonderlijk. "Voor zover wij konden nagaan zijn er nooit meer dan 37 odontomen bij één patiënt verwijderd. Deze operatie zou dus weleens een wereldrecord kunnen zijn."

Bij de operatie is de structuur van het kaakbot behouden gebleven, waardoor het aangezicht van de jongen waarschijnlijk zonder misvormingen zal herstellen. (bronnen: FOKnieuws, The Express Tribune) ■

minilu is er ...
... en spreekt nu ook nederlands!

- absolute mini prijzen
- meer dan 20.000 merkartikelen in assortiment
- levering binnen 24 uur
- ongecompliceerd betalen op rekening
- meer dan 6.000 tevreden klanten

minilu.nl
...voor miniprijzen

straight. dental equipment

thermodesinfector



actieprijs
€ 4.495

Helemaal compleet: incl. standaard-inzetten en BTW
Actie tot 31 oktober 2014

Voor meer informatie en voorwaarden: www.straightdental.com
mail: info@straightdental.com of bel: 053 2600 002.

dental units | thermodesinfectoren | autoclaven

Zorgverzekeraars krijgen inzage in medisch dossier

DEN HAAG - Minister Edith Schippers (VWS) wil dat zorgverzekeraars inzage krijgen in de medische dossiers van hun verzekerden. Dit moet helpen in de strijd tegen fraude met zorggelden. De minister heeft een wijzigingsvoorstel voor de Wet marktordening gezondheidszorg naar de Tweede Kamer gestuurd.

Het voorstel zou alleen gelden voor verzekerden bij restitutiepolissen, waarbij de verzekerden zelf hun zorgnota's insturen. Tot nu toe was het verzekeraars niet toegestaan om in het medisch dossier te kijken, waardoor controle op ingestuurde nota's moeilijk is. Inzage in het dossier zou volgens het voorstel van Schippers

als uiterste mogelijkheid bij de controle kunnen worden ingezet.

De minister had al langer de wens om inzage mogelijk te maken voor verzekeraars. In 2012

„Controle op ingestuurde nota's is momenteel nog moeilijk”

liet zij iBMG onderzoeken in hoeverre verbreking van het medisch beroepsgeheim fraude kan tegen gaan. Uit dat rapport bleek dat



de regels hieromtrent niet gewijzigd hoeven te worden, maar dat voor veel zorgverleners onduidelijk is wanneer zij hun beroepsgeheim mogen verbreken. Minister Schippers wil met het voorstel die onduidelijkheid wegnemen. (bron: Zorgvisie) ■

Dental Reizen onder verscherpt toezicht

BERG EN TERBLIJT - Tandartspraktijk Dental Reizen uit het Limburgse Berg en Terblijt is door de Inspectie voor de Gezondheidszorg (IGZ) voor vier maanden onder verscherpt toezicht gesteld. De aanbieder van goedkope tandheelkundige zorg, voornamelijk in het buitenland, schiet volgens de IGZ ernstig tekort op het gebied van organisatie, zorg en patiëntendossiers.

Dental Reizen biedt patiënten onder meer vluchten met hotel aan naar Turkije of Hongarije om daar een goedkope tandheelkundige behandeling te ondergaan, zoals het plaatsen van een kroon of implantaat. "De kosten van tandheelkunde en de wachttijden voor behandelingen zijn in Nederland erg hoog geworden. Een reden voor velen om naar het buitenland te kijken. Bijvoorbeeld naar Turkije of Hongarije, waar de kwaliteit van tandheelkunde heel hoog is, maar de prijs veel lager is," zo stelt de praktijk op haar website. Tijdens het verblijf in het buitenland wordt de patiënt terzijde gestaan door een persoonlijke begeleider.

De problemen bij de organisatie zijn niet nieuw: twee jaar geleden kwamen er al klachten binnen bij de inspectie. Een verbetertraject werd in gang gezet, waarin de praktijk het afgelopen jaar meerdere kansen kreeg om maatregelen te treffen. Volgens de IGZ is dit echter onvoldoende gebeurd.

De patiëntendossiers bij Dental Reizen zijn volgens de inspectie een groot probleem. Belangrijke informatie ontbreekt, bijvoorbeeld over risicofactoren als diabetes of stollingsproblemen bij de patiënt. Daarnaast zijn in de praktijk uitgevoerde onderzoeken niet volgens de geldende protocollen in de dossiers geregistreerd.

De inspectie merkte ook op dat implantaatbehandelingen niet volgens de richtlijnen worden uitgevoerd. Patiënten werden van tevoren onvoldoende ingelicht over de risico's en behandelalternatieven. De IGZ zag daarom voldoende aanleiding Dental Reizen onder verscherpt toezicht te stellen. De komende vier maanden blijft de inspectie de praktijk met regelmaat onaangekondigd bezoeken.

Eigenaar en manager Musa Temel ziet het desondanks niet somber in. Volgens hem werd er hard gewerkt aan de tekortkomingen. "We hebben onder meer extra personeel aangenomen om de patiëntendossiers op orde te krijgen. Ik heb er alle vertrouwen in dat het goed komt." (bron: IGZ) ■



vertimart®

DENTAL INFORMATION TECHNOLOGIES

EXQUISE GEBRUIKERSDAG




3 OKTOBER 2014
DE RIJTOEGENLOODS
AMERSFOORT

LANCERING EXQUISE NEXT GENERATION & HUMBERTO TAN

ARJAN OUDE KOTTE MICROSOFT

INSCHRIJVEN & PROGRAMMA: WWW.VERTIMART.NL



Tandartsen krijgen gelijk: “NZa moet hervormen”

TEKST: MARIEKE EPPING,
BEN ADRIAANSE

DEN HAAG - Het bestuur van de Nederlandse Zorgautoriteit moet op de schop en haar status als zelfstandig bestuursorgaan moet worden herzien. Dat concludeert de commissie-Borstlap in een rapport dat zij op 2 september publiceerde. Ook is de organisatie onzorgvuldig omgegaan met klokkenluider Arthur Gottlieb en waren het personeelsbeleid en de ICT niet in orde, schrijft de commissie. Tandheelkundige belangenverenigingen zien in het rapport hun ernstige twijfels over de NZa bevestigd.

De ex-medewerker en uiteindelijk klokkenluider Gottlieb zou zijn verwaarloosd, genegeerd en uitgesloten van belangrijke vergaderingen. Gottlieb had aangegeven geen klokkenluider te willen zijn, maar mee te willen werken aan verbetering. Aan die oproep werd op geen enkele wijze gehoor gegeven. Nadat Gottlieb een lijvig bezwaarschrift had geschreven, pleegde hij begin dit jaar zelfmoord. Over het personeelsbeleid van de NZa in het algemeen heeft de commissie geen goed woord over. Er wordt geen tegenspraak geduld en men is te veel gericht op het ondersteunen van het management in plaats van de medewerkers.

Daarnaast zet de commissie-Borstlap vraagtekens bij de relatie tussen de ‘onafhankelijke’ toezichthouder en het ministerie van VWS. Er bestaat “de schijn van ongerechtvaardigde inmenging”. Volgens de commissie werkten ambtenaren van het ministerie en medewerkers van de toezichthouder te nauw samen, evenals de bestuurders.

Dat blijkt onder meer uit de zaak rond het Rotterdamse Oogziekenhuis. Daar werden volgens de commissie de interne richtlijnen niet overschreden, maar de werkwijze “schuurde langs de wet.” Ook de toekenning van een extra 100 miljoen euro aan het ErasmusMC in 2009 wordt als dubieus gezien.

De commissie vindt de dubbele taakstelling van de NZa, zowel het vervaardigen van de regelgeving als het toezicht erop, niet juist. Het advies van de commissie

“Ambtenaren van het ministerie werkten nauw samen met de NZa”

sie aan de minister is dan ook om deze taakstelling te heroverwegen en bij voorkeur de organisatie te splitsen. De contacten tussen de top van de NZa en het ministerie zouden beperkt moeten worden en de organisatie moet beter haar rol als onafhankelijk bestuursorgaan bewaken. Het ministerie moet op haar beurt de zelfstandige rol van de NZa respecteren en zich nooit met individuele kwesties bezighouden.

Het harde oordeel van de commissie is koren op de molen van tandartsen en hun belangenverenigingen, die de afgelopen jaren steeds feller in opstand kwamen tegen de werkwijze van de NZa. De zorgautoriteit werd vooringenomen handelen verweten en zou zich te veel richten naar de wensen van de overheid, zonder serieus in gesprek te willen gaan met belangenorganisaties

in de zorg. Dit voorjaar stapte de Associatie Nederlandse Tandartsen (ANT) zelfs naar de Nationale ombudsman om de NZa te dwingen serieus op het ‘rapport Milliman’ in te gaan. Dat rapport stelde de deugdelijkheid van de marktscans aan de kaak die in 2012 leidden tot het vroegtijdig - en volgens velen onnodig - stopzetten van het experiment met vrije tarieven.

Momenteel houdt de Nederlandse mondzorg de adem in over de uitkomst van het veelbesproken Kostenonderzoek Mondzorg, uitgevoerd door de NZa, waarvan volgens critici de conclusies van tevoren al vast zouden staan. De uitkomsten van het onderzoek leiden mogelijk tot een verlaging van de mondzorgtarieven, hetgeen naadloos zou passen binnen de door de overheid zo gewenste bezuinigingen op de zorg.

Minister Schippers noemt het rapport in een eerste reactie een ‘gedegen onderzoek’. De NZa en het departement hebben zich volgens haar aan de afspraken over de verdeling van taken en verantwoordelijkheden gehouden. Wel erkent Schippers het spanningsveld tussen de verschillende rollen van de NZa en zal zij de aanbeveling om de organisatie te splitsen in overweging nemen. De NZa noemt de conclusies in een reactie “niet mals”. “Het is een serieus rapport, waarmee wij serieus aan de slag gaan. We nemen onze verantwoordelijkheid,” zo staat in de schriftelijke verklaring van de toezichthouder.

Het onderzoek werd in april gestart, nadat NRC Handelsblad uitgebreid berichtte over de misstanden bij de toezichthouder. De krant publiceerde delen uit een lijvig bezwaarschrift dat was opgesteld door NZa-medewerker Arthur Gottlieb, nadat deze zelfmoord had gepleegd. ■

IGZ richt pijlen op mondzorg gehandicapten

UTRECHT - De Inspectie voor de Gezondheidszorg (IGZ) stelt een onderzoek in naar de kwaliteit van de mondzorg voor gehandicapten. Aanleiding is het toenemende aantal klachten over tekortschietende zorg de afgelopen jaren. Vorig jaar voerde de inspectie al een soortgelijk onderzoek uit in verpleeghuizen.

De IGZ start dit najaar met het project. Het belangrijkste doel is te stimuleren om de dagelijkse zorg voor het gebit onderdeel te laten zijn van de ondersteuning van de gehandicapte patiënt. Op dit moment zijn er nog geen richtlijnen of regels voor mondzorg opgelegd aan de gehandicaptensector. De bevindingen van de inspectie zullen daarom niet meegenomen worden in de inspectierapporten over de desbetreffende instellingen. Wel neemt de inspectie maatregelen indien

de mondzorg onvoldoende is.

In samenwerking met de Vereniging Gehandicaptenzorg Nederland, de Vereniging tot Bevordering der Tandheelkundige Gezondheidszorg voor Gehandicapten en 's Heeren Loo heeft de IGZ een toetsingskader opgesteld. Hierin is omschreven waaraan de mondzorg voor gehandicapten moet voldoen.

Uit het eerdere onderzoek van de inspectie naar de kwaliteit van de mondzorg in verpleeghuizen bleek dat deze onder de maat is. Medewerkers hadden onvoldoende kennis over mondzorg en de patiëntendossiers boden onvoldoende houvast voor de dagelijkse mondzorg. Naar aanleiding van deze bevindingen vroeg de Tweede Kamer de IGZ een interventieteam voor mondzorg bij ouderen in te stellen. (bron: Skipr Daily) ■

Impact Participatiewet op tandartspraktijken

NIEUWEGEIN - Op 1 januari 2015 treedt de Participatiewet in werking. Deze wet verplicht werkgevers met meer dan 24 personeelsleden in dienst om een bepaald percentage van de functies te laten vervullen door mensen met een arbeidsbeperking. Dat betekent dat ook de grotere tandartspraktijken te maken krijgen met de invoering van deze wet.

De Participatiewet is ingesteld met als doel meer mensen met een arbeidshandicap (gedeeltelijk) aan het werk te krijgen. De sociale partners en de regering zijn overeengekomen om op deze manier jaarlijks minstens 5.000 arbeidsplaatsen te creëren voor deze doelgroep.

Mocht de wet in het eerste jaar niet het beoogde effect hebben, dan kan de overheid deze per januari 2016 uitbreiden met een quotumwet. Hiermee zou een



Premier Rutte op werkbezoek bij een drukkerij die mensen met afstand tot de arbeidsmarkt aan werkervaring helpt. (foto: Rijksvoorlichtingsdienst)

werkgever een sanctie opgelegd kunnen krijgen van 5.000 euro per niet-ingevulde werkplek.

Meer informatie over de Participatiewet zal te vinden zijn op rijksoverheid.nl. (bron: KNMT) ■

Colofon

Dental Tribune verschijnt tienmaal per jaar en is een uitgave van Albion Press BV, onder licentie van Dental Tribune International

Hoofredacteur/uitgever
Ben Adriaanse, MSc

Redactie
Marieke Epping, MSc
Joann Hebben, MA

Cartoons
Emily van Someren, MA

Redactieadres
Redactie Dental Tribune
Postbus 545, 3990 GH Houten
E-mail: redactie@dental-tribune.nl
De Nederlandse editie van Dental Tribune kent een onafhankelijke redactie en richt zich op professionals in de volle breedte van het mondzorgvak.



Aanmelden

De doelgroep van Dental Tribune (bestaande uit tandartsen-algemeenpractici, tandartsen-specialisten, mondhygiënisten, orthodontisten, kaakchirurgen, tandtechnici, tandprothetici en diegenen die werkzaam zijn in de dentale industrie) komt in aanmerking voor een kosteloos abonnement. Behoort u tot de doelgroep en ontvangt u het maandblad nog niet? Meld u dan aan via het inschrijfformulier op www.albionpress.nl.

Advertentieverkoop

Harry Velthuis, accountmanager.
Postbus 545, 3990 GH Houten.
Telefoon: 06-531 55 262.
E-mail: velthuis@dental-tribune.nl
Laura Bogaers, medewerker mediaordeal.
Telefoon: 030-63 55 070.
Fax: 030-63 55 069.
E-mail: adverteren@dental-tribune.nl

© 2014 Albion Press BV. Redactioneel materiaal van Dental Tribune International, Duitsland, dat is vertaald en in dit nummer is opgenomen, is auteursrechtelijk beschermd door Dental Tribune International GmbH. Alle rechten voorbehouden. Gepubliceerd met toestemming van Dental Tribune International GmbH, Holbeinstr 29, 04229 Leipzig, Duitsland. Reproductie op welke manier en in welke taal dan ook, gedeeltelijk of volledig, zonder de voorafgaande schriftelijke toestemming van Dental Tribune International GmbH, is uitdrukkelijk verboden. Dental Tribune is een handelsmerk van Dental Tribune International GmbH.



In de praktijk

‘Alles begint met diagnostiek’

Interview met Michiel de Cleen, endodontoloog, en Denise van Diermen, arts en docent Medisch-Tandheelkundige Interactie

TEKST: MARIEKE EPPING

Diagnostiek is de kern van alle medische disciplines, dus ook van de tandheelkunde. Dat is de boodschap van het congres ‘Diagnostiek in de praktijk’, dat plaatsvindt op 31 oktober. Dental Tribune sprak met twee sprekers op het congres met totaal verschillende aandachtsgebieden. Elk hebben zij hun eigen - maar in grote lijnen ook een overeenkomstige - kijk op diagnostiek in de tandartspraktijk. Twee interviews over kijken, doorvragen en het luisteren naar alarmbellen.

Michiel de Cleen heeft een endodontische praktijk in Amsterdam en is daarnaast actief in het post-academisch onderwijs. Met regelmaat spreekt hij op (inter)nationale congressen en geeft hij cursussen over endodontologie en tandletsel.

Hoe belangrijk is diagnostiek in de endodontologie?

Heel belangrijk. Eén van de moeilijkste keuzes die je tegenkomt in je werk als tandarts, is wanneer er een patiënt komt met een kies die zeer gevoelig is voor warm en koud. Ga je dan een endobehandeling uitvoeren of niet? Met je diagnostiek moet je bepalen of

“Een goede dossiervoering is essentieel voor de diagnostiek”

een zenuw nog te redden is en de klachten verholpen kunnen worden met bijvoorbeeld een kroon of afscherming van de tandhals. Of dat de zenuw zichzelf niet meer kan herstellen en een kanaalbehandeling de enige oplossing is. Een kanaalbehandeling is onomkeerbaar, dus als het niet hoeft, wil je die vermijden. Het is vergelijkbaar met een patiënt met buikpijn op de eerste hulp: het lijkt een blindedarmonsteking, maar ga je opereren? Je wilt zeker weten dat die patiënt niet voor niets onder het mes gaat.

Daarnaast is het vaak ook lastig om te bepalen om welk element het precies gaat. Kiespijn kan erg uitstralen, waardoor bijvoorbeeld een element naast het aangedane element meer pijnklachten geeft dan het element waar daadwerkelijk iets mee aan de hand is. Daarna volgt de keuze voor de juiste behandeling. Tandheelkunde is een vrij technisch vak, we zijn vaak gespist op het goed uitvoeren van de behandeling. Maar je moet niet alleen de behandeling goed doen, je moet vooral ook de goede behandeling doen. De diagnose is essentieel voor de behandeling, sterker nog, bij sommige diagnoses ga je juist niet behandelen.

Zijn er in de endodontologie aandoeningen die voor de algemeen practicus lastig zijn te diagnosticeren?

Wortelresorptie is een lastig probleem, omdat de algemeen practicus dit maar heel weinig tegenkomt in zijn praktijk. Het is ook een lastige aandoening: de ene keer is het een langzaam proces, zo langzaam dat behandeling niet echt nodig is. Een andere keer kan er in een week tijd enorme schade ontstaan. Hierdoor is er veel onduidelijkheid over bij tandartsen. Ze hebben uiteraard in hun opleiding geleerd wat wortelresorptie is en hoe je het kunt behandelen, maar als je het zelden ziet, zakt die kennis weg.

Een patiënt hoeft niet eens klachten te hebben, terwijl het resorptieproces al aan de gang is. Dat maakt ook dat je er niet naar op zoek gaat. Cervicale wortelresorptie wordt vaak per toeval ontdekt: je maakt een *bitewing* om te controleren op cariës en ziet een vaag vlekje bij een element. Maar omdat je op zoek bent naar gaatjes, kijk je er makkelijker overheen. Een tijd later maak je weer een foto en dan is die vlek veel groter: wortelresorptie. Terugkijkend constateer je dat je het eerder op had kunnen merken. Het is belangrijk om daar alert op te zijn.

Missen veel tandartsen die alertheid?

Niet per se, maar je wordt als tandarts vaker verrast dan je denkt. De vraag is: wanneer gaan de alarmbellen af? Is wat ik zie bij deze patiënt een afwijking, of valt het binnen de marges van het normale? Je ziet ontzettend veel patiënten die gezond zijn, bij wie niets aan de hand is. Je moet scherp zijn op gevallen waarin het net even anders is. Een ‘vlekje’ dat wortelresorptie blijkt, is daar een goed voorbeeld van.

Binnenkort geeft u een voordracht op het congres ‘Diagnostiek in de praktijk’. Gaat u daar ook in op die alarmbellen?

Dat is de rode draad door de voordrachten van alle sprekers. Acht experts uit verschillende deelgebieden van de tandheelkunde vertellen bij welke signalen een tandarts zich achter zijn oren moet krabben, wanneer hij op moet gaan letten. Daarnaast is het van belang om door te vragen en verder te denken. Bijvoorbeeld: een patiënt heeft ineens vijf gaatjes, terwijl hij in de tien jaar daarvoor nooit een gaatje of andere problemen heeft gehad. Dan moet je niet alleen die vijf gaatjes vullen, maar je ook afvragen waarom hij ineens die gaatjes heeft. Is er iets veranderd in zijn leven, is hij bijvoorbeeld op kamers gaan wonen? Of is hij medicijnen gaan gebruiken, waardoor zijn speekselsamenstelling is veranderd? Het is duidelijk dat er dan verschillende interventies geïndiceerd zijn.

Hoe kan een tandarts zichzelf helpen bij het stellen van de juiste diagnose?

Een goede dossiervoering is essentieel in de diagnostiek. Het gaat vaak om een verandering: een patiënt die jarenlang ondiepe pockets heeft en ineens gaan die pockets zich verdiepen. Dat merk je alleen op als je de jaren ervoor

structureel de pocketdiepte hebt vastgelegd. Met een goed dossier, met foto's en patiëntgegevens, ga je die relatie zien en kun je die diagnose stellen. Daarna is de behandeling niet eens zo ingewikkeld meer. Het is natuurlijk wel heel leuk om aan te werken, maar het moeilijkste deel zit er dan op.

Denise van Diermen studeerde geneeskunde en was enige tijd werkzaam als arts-onderzoeker. Min of meer per ongeluk - ze twijfelde welk specialisme te kiezen - kwam ze als onderzoeker terecht bij ACTA. Inmiddels werkt ze al bijna twintig jaar bij de vakgroep Medisch Tandheelkundige Interactie. Ze is naast onderzoeker vooral docent en leert studenten Tandheelkunde welke implicaties een medische aandoening kan hebben voor een tandheelkundige ingreep. Van Diermen spreekt en publiceert in binnen- en buitenland en is mederedacteur van het boek ‘Ziekteleer voor tandartsen’.

Van origine bent u arts, al loopt u al heel wat jaren rond in de tandheelkunde. Kijkt u anders naar een tandheelkundige patiënt dan een tandarts?

Zeker, vooral in mijn beginjaren hier. Een tandarts is toch vooral bezig met de tanden en de mond. Ik kijk meer naar het ruimere plaatje van de patiënt, naar bijvoorbeeld onderliggende ziektes. Dat geeft een verschil in visie. Ik merk wel dat dit de laatste jaren aan het veranderen is. Dat komt doordat er in de opleiding meer aandacht voor de medische kant is, maar ook doordat patiënten veranderen: er komen simpelweg meer mensen bij de tandarts met een onderliggend medisch probleem, al is het hoge bloeddruk of suikerziekte, waardoor de tandarts zijn blik wel móet verruimen.

Een gevolg van de vergrijzing?

In het verleden zag een tandarts vooral relatief jonge mensen. De meeste mensen hadden op hun veertigste een kunstgebit, dat is ook ongeveer de leeftijd waarop chronische ziekten zich gaan manifesteren. In die tijd waren er minder invasieve behandelingen bij deze patiëntengroep nodig, dus was er weinig noodzaak voor de tandarts zich daarin te verdiepen. Tegenwoordig houden patiënten veel langer hun eigen gebit, gaan zij tot op hogere leeftijd naar de tandarts en willen zij



PAIN CONTROL LEADERSHIP
THAT SHAPES THE DENTAL WORLD


www.septodont.nl



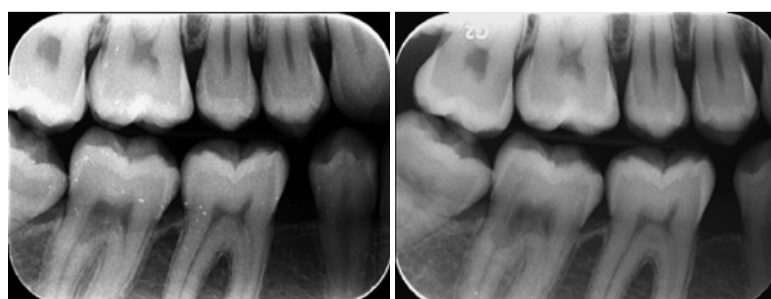

ROOVOS
ORGANISATIEONTWIKKELING

**PRAKTIJKBEGELEIDING
INTERIM MANAGEMENT
TRAINING**

www.roovos.nl info@roovos.nl 020- 330 61 84

- De Tandarts aan de Leiding
- Communicatietrainingen voor assistenten
- Teamtrainingen op maat:
 - communicatie
 - samenwerken
 - omgaan met lastig gedrag

Onze ervaring is úw succes



Voorbeeld van wortelresorptie in de tweede molaar onder. Rechts de bitewing waarop de resorptie per toeval werd gevonden, links een foto van enkele maanden eerder waarop de resorptie ook al zichtbaar was.

> lees verder op pagina 6



Michiel de Cleen.

Zijn uw patiënten op de hoogte van dagelijkse zuren?



Zuurrijke voedingsmiddelen en dranken zijn steeds meer onderdeel van het moderne voedingspatroon. Toch zijn veel patiënten er zich niet van bewust hoe schadelijk fruit, koolzuurhoudende dranken en wijn bijvoorbeeld zijn voor het gebit.

Als het tandglazuur herhaaldelijk wordt blootgesteld aan zuren uit onze dagelijkse voeding,

wordt het kwetsbaar voor tanderosie. Toch merken patiënten het niet op, omdat het lastig is de eerste tekenen van tanderosie te herkennen.

Een vroegtijdige diagnose en goede adviezen over tandverzorging zijn essentieel om tanderosie te helpen onder controle te krijgen en te voorkomen. Dit helpt ook om onomkeerbare schade te vermijden.

Het is bewezen dat Proglasur bij tweemaal daags gebruik het door zuur zacht geworden tandglazuur verhardt en langdurige bescherming biedt tegen de gevolgen van tanderosie.¹



Helpt dagelijks beschermen tegen de gevolgen van tanderosie

Ga voor meer informatie naar www.proglasur.nl

> vervolg van pagina 4

misschien op hun tachtigste nog wel implantaten. Dan gaat die medische achtergrond veel meer een rol spelen.

Waar moet een tandarts bij diagnostiek op letten?

Je moet je realiseren dat je veel medische aandoeningen in de mond kunt zien en dat een orale afwijking een onderliggende medische oorzaak kan hebben. Als tandarts kun je soms al heel vroeg een ziekte opsporen bij een patiënt en deze met een gerichte vraag doorsturen naar de huisarts. Een mooi voorbeeld is het verhaal van een tandarts met wie ik veel samenwerk als docent op ACTA, die een nieuwe praktijk had overgenomen. Een aantal van zijn nieuwe patiënten kreeg ineens hevige parodontale problemen, geheel *out of the blue*. Het waren patiënten die altijd gezond tandvles en een goede mondhygiëne hadden, dus dat kon die plotselinge parodontitis niet verklaren. Van onze werkoverleggen had hij onthouden dat parodontitis één van de eerste verschijnselen van diabetes kan zijn. Met die kennis in het achterhoofd stuurde hij patiënten met dat vermoeden naar de huisarts en inderdaad: hij heeft er al drie of vier

patiënten uitgepikt die diabetes bleken te hebben.

Worden tandartsen daar voldoende in geschoold?

In de opleiding is zeker de laatste jaren meer aandacht gekomen voor de medische kant. Tot voor kort hadden we bij ACTA een speciale polikliniek voor patiënten met achterliggende complexe medische problemen, die daardoor extra aandacht vroegen. Bijvoorbeeld mensen die net een hartinfarct hadden gehad of kankerpatiënten. De laatste jaren komen er zoveel meer patiënten met een achterliggend medisch probleem bij de algemeene practicus, dat wij hebben besloten dat elke tandarts daarop voorbereid moet zijn en wij ons onderwijs dus moeten aanpassen. Nu worden deze patiënten integraal in de gewone kliniek behandeld door onze studenten, onder supervisie van mijn collega-artsen van de vakgroep Medisch Tandheelkundige Interactie.

Enkele maanden geleden deed de KNMT het voorstel om tandartsen ook medische screenings te laten doen, bijvoorbeeld op suikerziekte en hoge bloeddruk. Vindt u dat een goed idee?

Daar zitten twee kanten aan. Voor tandartsen die zich meer willen toespitsen op medische

aspecten kan het een aardige aanvulling zijn. Daarentegen lijkt het mij geen goed idee als alle tandartsen dit *moeten* gaan doen. Vooropgesteld dat je er de juiste (bij)scholing voor volgt en je verre houdt van het stellen van een medische diagnose, of zelfs het starten van een behandeling, kan het een leuke en waardevolle aanvulling zijn. Een tandarts ziet zijn patiënten standaard één of twee keer per jaar, terwijl je alleen naar de huisarts gaat als je klachten hebt. Het kan ook bijdragen aan een goede samenwerking tussen tandarts en huisarts. Daar ontbreekt het nu vaak aan.

Moeten tandartsen meer samenwerken met huisartsen?

Huisartsen en tandartsen zouden veel meer met elkaar moeten overleggen en samenwerken. Dat is voor beide partijen leerzaam. Ik heb in mijn eigen opleiding misschien drie uur college over tandheelkunde gehad; veel (huis)artsen weten nauwelijks iets van tandheelkunde. Daardoor zie je dat een huisarts een patiënt met mondklachten vaak doorstuurt naar de KNO-arts of kaakchirurg, terwijl het wellicht iets simpels is dat de tandarts ook kan verhelpen. Omgekeerd weten tandartsen vaak niet dat een orale afwijking ook een medische oorzaak kan hebben, of welke implicaties een bepaalde ziekte heeft voor de tandheelkundige behandeling.

Precies daarin willen wij onze studenten meer en meer scholen. Van elke tandarts wordt verwacht dat hij met een medische vragenlijst controleert of een patiënt bepaalde ziekten heeft of medicijnen gebruikt. Wij leren de studenten vervolgens: wat betekenen de verkregen antwoorden nu voor mij als tandarts? Welke vragen moet



Denise van Diermen.

ik extra stellen, welke voorzorgsmaatregelen moet ik nemen, kan ik alle behandelingen wel uitvoeren, etc. Het gaat om de wisselwerking tussen medisch en tandheelkundig, zodat je niet alleen weet dat de parodontitis bij die patiënt door zijn diabetes komt, maar ook wat je aan diabetesgerelateerde parodontitis kunt doen. Of dat het misschien vanzelf wel verbetert, wanneer iemands bloedsuikerspiegels gestabiliseerd zijn.

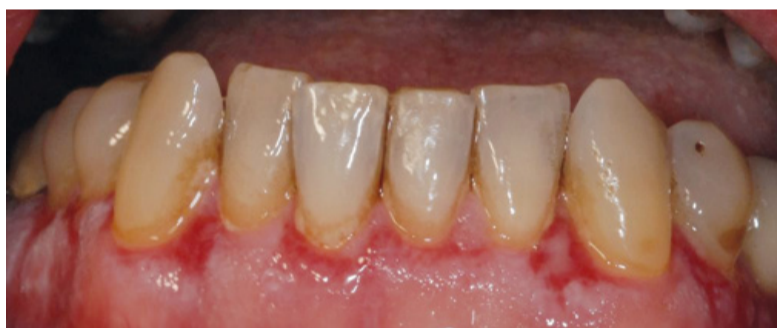Heeft een tandarts wel de ruimte om het medische

aspect van diagnostiek mee te nemen?

Het declareren van medische diagnostiek is een lastig punt. Op dit moment is er één code, C22, voor het afnemen van een schriftelijke medische anamnese. Dat is meer dan er vroeger was, namelijk niets, maar het dekt natuurlijk lang niet alles. Als jij een patiënt krijgt met vijf chronische aandoeningen en een medicatielijst met twintig verschillende middelen, dan ben je natuurlijk wel flink langer bezig dan wanneer iemand op alle vragen 'gezond' invult. Gelukkig kijkt de KNMT op dit moment kritisch naar de huidige tandartstarieven, onder andere die voor medische diagnostiek, zodat de verschillende handelingen hopelijk een passend tarief krijgen.

Net als Michiel de Cleen spreekt ook u op het congres Diagnostiek in de praktijk. Wanneer moeten volgens u de alarmbellen gaan rinkelen bij een tandarts?

Mijn stokpaardje is het gebruik van antistollingsmiddelen, daar moet je als tandarts echt alert op zijn. Evenals het gebruik van bisfosfonaten. Sowieso moet je altijd weten welke medicatie je patiënt gebruikt. Daarnaast is het goed als je met je anamnese patiënten eruit pikt die het risico lopen acuut onwel te worden en je daar met de gehele praktijk op voorbereidt. Wat betreft het 'oppikken' van onderliggende medische aandoeningen is, naast parodontitis als signaal voor diabetes, ook bijvoorbeeld leukemie te zien in de mond, in de vorm van hevige zwellingen. Hiv geeft ook als een van de eerste symptomen afwijkingen in de mond, al komen we dat in de Westerse wereld door de goede behandeling steeds minder tegen. Het is vooral belangrijk om goed te kijken en door te vragen, en je te realiseren dat de mond echt de spiegel van de gezondheid is. ■



Ernstige parodontitis bij een patiënt met diabetes.







**Congres voor
Tandartsen én
Mondhygiënist**

Diagnostiek

8 lezingen over tandheelkundige diagnostiek

in de praktijk

Vrijdag 31 oktober 2014 - RAI Amsterdam

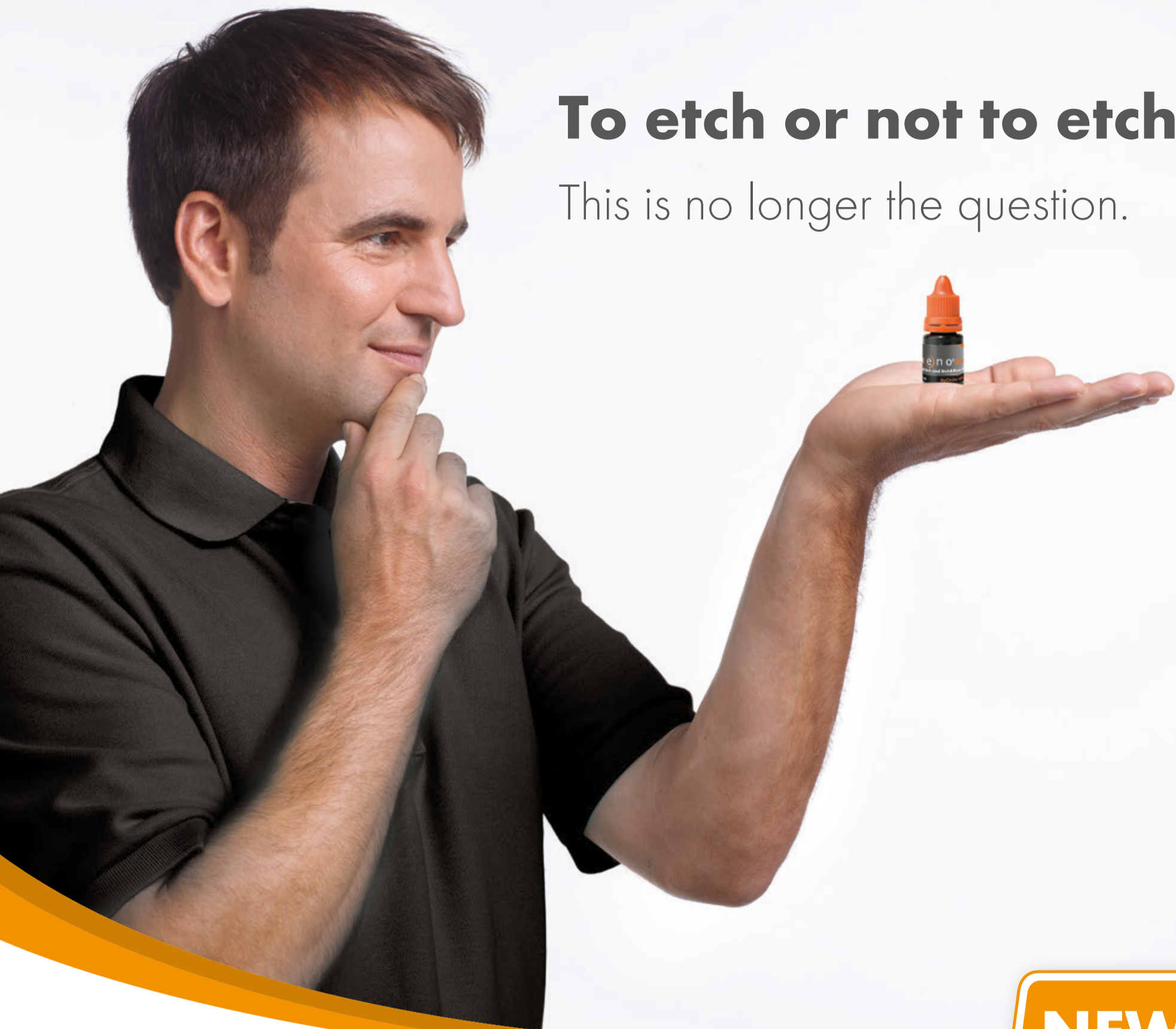








8 lezingen, 8 sprekers
Schrijf u nu in!
www.diagnostiek.org









To etch or not to etch?

This is no longer the question.

NEW!

x **e** n o[®] *Select*

Self-Etch and Etch&Rinse Adhesive

- Applicable in all etching techniques
- High application security on over wet and over dried dentin¹
- Virtually no post-operative sensitivities¹
- 30 minutes working time in closed CliXdish™



For better dentistry

DENTSPLY

Diagnose van cariës

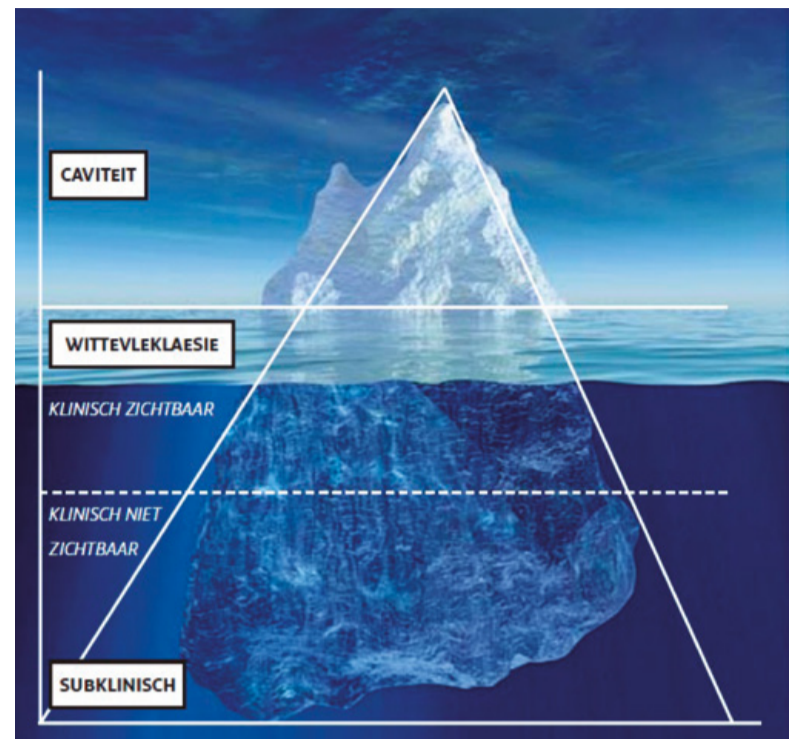
Dit is een voorpublicatie uit de nieuwe, geheel herziene druk van *Cariëslaesies – diagnose en behandeling*, die dit najaar verschijnt als coproductie van Prelum en ACTA. De redactie van dit boek bestaat uit A.J.P. van Strijp (hoofdredacteur), J.P. van Amerongen, H.J. de Kloet, C. van Loveren, Ch. Penning, J. Roeters en A. Verhoef.

Cariësmanagement dient gericht te zijn op cariëspreventie en het in een vroegtijdig stadium opsporen (detectie) van cariëslaesies. Bij detectie worden de aanwezigheid en de verschijningsvorm (plaats, kleur) van laesies vastgesteld. Op basis van een juiste

diagnose (activiteit van de laesie) kan dan, gecombineerd met het geschatte cariërisico van de patiënt, een prognose van het verloop van het cariësproces worden gemaakt (dynamiek van het cariësproces). Dat is belangrijk omdat bij een inactieve laesie geen behandeling noodzakelijk is, tenzij om esthetische of functionele redenen. Als de laesie actief is, wordt behandeling nodig, preventief dan wel curatief. Daarbij is het eerste oogmerk de activiteit te bedwingen om daarmee de progressie van de laesie tot staan te brengen. Diagnostiek voegt dus de dynamiek van het cariësproces – laesieactiviteit – toe aan detectie.

Beoordeling van de cariësactiviteit

Individuele laesies hebben kenmerken die aangeven of een laesie actief of inactief is. Deze kenmerken worden hierna behandeld. Sommige kenmerken zullen al duidelijk zijn wanneer de tandarts voor de eerste maal een patiënt onderzoekt. De meeste patiënten zien hun tandarts echter met regelmatige tussenpozen. Zodoende kan, en moet, de initiële diagnose bij vervolfbezoeken worden verfijnd, waarbij deze bezoeken tevens de mogelijkheid bieden de effecten van preventieve maatregelen te beoordelen en vast te stellen of actieve laesies tot stilstand zijn



Afb. 2.13

Tabel 2.6 Diagnostische criteria voor de omvang en de activiteit van cariëslaesies (bewerkt naar Nyvad e.a., 1999).

Score	Categorie	Criteria	Score	Categorie	Criteria
0	gezond	<ul style="list-style-type: none"> normaal gezond glazuur en worteldentine (eventueel lichte verkleuring) 			
AC1	actieve glazuur-cariës	<ul style="list-style-type: none"> glazuuroppervlak is wit/geel opaak, soms krijtachtig met verlies van glans, voelt ruw wanneer de top van de pocketsonde lichtjes over het oppervlak gaat, meestal bedekt met plaque; geen zichtbaar weefselverlies of minuscuul glazuurdefect, maar geen geëxponeerd dentine; glad oppervlak: cariës dicht bij de gingiva; fissuur/put; intacte morfologie van de fissuur, cariës langs de wanden van de fissuur 	IC1	inactieve glazuur-cariës	<ul style="list-style-type: none"> glazuuroppervlak kan wit, bruin of zwart zijn en is glanzend, voelt hard en glad wanneer de top van de pocketsonde lichtjes over het oppervlak gaat, vrij of vrijwel vrij van plaque; geen zichtbaar weefselverlies of minuscuul glazuurdefect, maar geen geëxponeerd dentine; glad oppervlak: cariës op enige afstand van de gingiva; fissuur/put; intacte morfologie van de fissuur, cariës langs de wanden van de fissuur
AC2	actieve dentine-cariës	<ul style="list-style-type: none"> cariës tot in het dentine; dentine is zichtbaar en de bodem van de caviteit voelt zacht of leerachtig aan; wanneer het dentine niet is geëxponeerd, maar er is wel een blauwgrijze, soms witgelige doorscherming zichtbaar, is dat indicatief voor een cariësproces in het dentine ('hidden caries') 	IC2	inactieve dentine-cariës	<ul style="list-style-type: none"> cariës tot in het dentine; dentine is zichtbaar en de bodem van de caviteit kan donker verkleurd en glanzend zijn en voelt hard aan cariës tot in het dentine; dentine is zichtbaar en de bodem van de caviteit kan donker verkleurd en glanzend zijn en voelt hard aan

gebracht (monitoren; watchful waiting). In tabel 2.6 worden diagnostische criteria gepresenteerd die gebruikt kunnen worden om de mate van activiteit van cariëslaesies in glazuur en dentine te bepalen. Dit scoresysteem is klinisch te gebruiken om te bepalen of er regressie dan wel progressie van een cariëslaesie plaatsvindt. Hieronder volgt een beschrijving van de individuele locaties waar cariës kan optreden, met de specifieke kenmerken van actieve en inactieve laesies (Nyvad en Fejerskov, 1997; Nyvad e.a., 1999).

Occlusale laesies

De volgende kenmerken zijn indicatief voor laesieactiviteit (Ekstrand e.a., 2001):

- wittevlekleaesies met een dof of mat oppervlak, of laesies die bedekt zijn met plaque (Carvalho e.a., 1992);
- caviteiten;
- op röntgenopnamen zichtbare dentinelaesies (Ricketts e.a., 1996).

De volgende kenmerken geven inactiviteit aan voor occlusale cariës:

- wittevlekleaesies met een glimmend (hard) oppervlak;
- bruinevlekleaesies met een glimmend (hard) oppervlak (Carvalho e.a., 1992).
- Approximale laesies

Het vaststellen van de activiteit van een laesie tussen aangrenzende elementen is vaak lastig omdat visuele inspectie meestal wordt verhinderd. De aanwezigheid van een caviteit is relevant voor de laesieactiviteit, maar kan helaas niet betrouwbaar op een röntgenfoto worden beoordeeld. De volgende kenmerken wijzen op proximale cariësactiviteit:

- een proximale laesie met aangrenzend een chronische gingivitis, ondanks pogingen van de patiënt om de plaque met tandzijde te verwijderen (Ekstrand e.a., 1998);
- een laesie die bij een vorig onderzoek niet aanwezig was;
- een patiënt met een geschat hoog cariërisico (beschrijving verderop in dit hoofdstuk),

RECIPROC®
one file endo

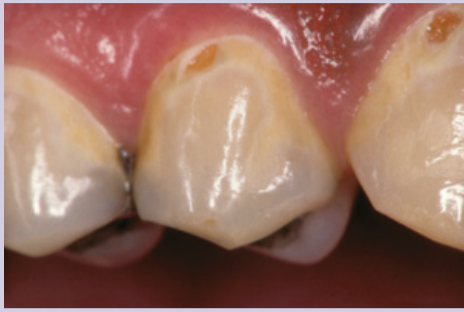VDW®
Endo Easy Efficient®

Buikgevoel of een weloverwogen besluit?...
het kan beide!

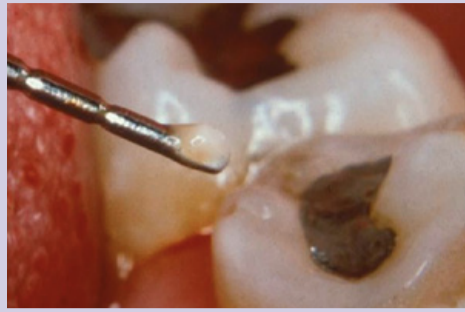vraag de resultaten op van de wetenschappelijke studies over het prepareren én herbehandeling met RECIPROC® en nog veel meer.

VDW Product Support Center

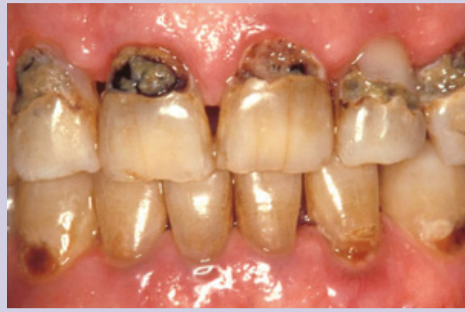0165 - 30 86 87 • info@vdw-dental.eu • www.vdw-dental.com



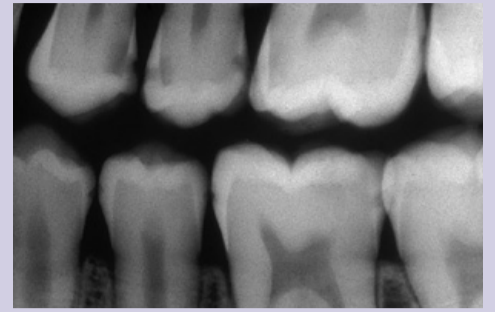
Afb. 2.14a Actieve cariëslaesies in 13 en 14. Let op de aanwezigheid van plaque en gingivitis en op de kleur van de cariës.



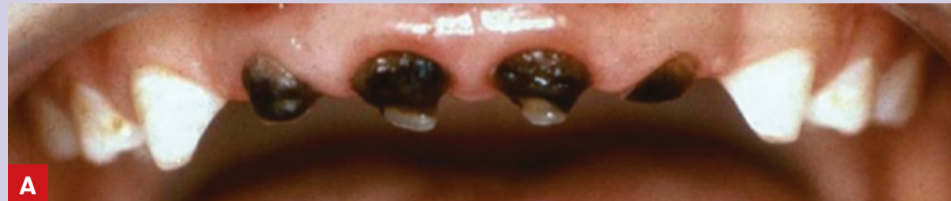Afb. 2.14b De plaque, die hier met een pocketsonde wordt weggehaald uit de approximale ruimte tussen 35 en 36, en de bloeding van de gingiva zijn indicaties voor actieve cariëslaesies tussen die elementen.



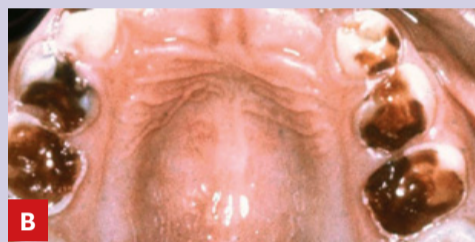
Afb. 2.14c Actieve cervicale cariëslaesies met ondermijnde caviteiten, plaque en gingivitis.



Afb. 2.14d Röntgenfoto met verscheidene approximale demineralisaties ten gevolge van cariës. De grote laesies distaal 24 en mesiaal 25 zijn actief.

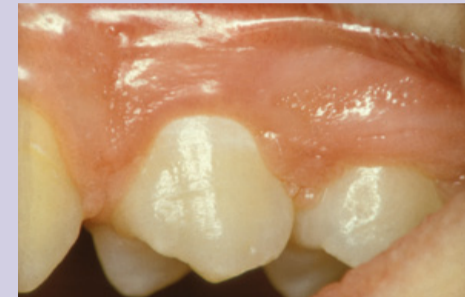

A

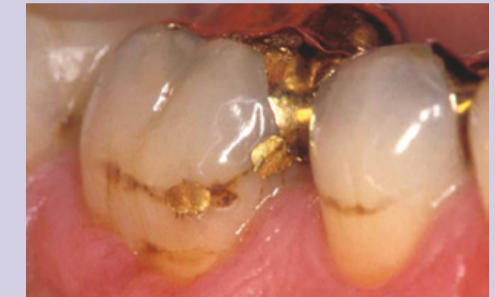

B

Afb. 2.14e Bedwongen (niet-actieve) cariëslaesies in het melkgebit. De laesies in de molaren zijn voor reiniging toegankelijk gemaakt door de glazuurranden te beslijpen.



Afb. 2.14f Bedwongen (niet-actieve) witte vleklaesie bij een jonge patiënt: een glad, glimmend glazuerooppervlak.



Afb. 2.14g Bedwongen (niet-actieve) cariëslaesies bij een oudere patiënt: gladde, glimmende, lichtbruine verkleuringen.

bij wie op de röntgenfoto approximale laesies zichtbaar zijn (Lunder en Von der Fehr, 1996).

De volgende kenmerken wijzen op een mogelijk tot stilstand gekomen laesie:

- opeenvolgende röntgenopnamen waarop geen progressie van de laesie zichtbaar is;
- een patiënt die na preventieve behandeling een geschat laag cariërisico heeft.

Laesies op vrije, gladde vlakken

Dit zijn de gemakkelijkst op hun activiteit te beoordelen laesies omdat ze het best zichtbaar zijn.

Het volgende wijst op een actieve laesie:

- witte vleklaesie dicht langs de gingivarand, die een dof of mat oppervlak heeft en vaak bedekt is met plaque;
- een caviteit, met plaque bedekt, met of zonder blootliggend dentine; als dit dentine zacht is, is het in hoge mate geïnfecteerd.

Het volgende wijst op een inactieve laesie:

- glanzende witte of bruine laesies zonder plaque;
- caviteiten, vaak donkerbruin, met hard dentine, zonder plaque en dikwijls gesitueerd op enige afstand van de gingivarand.

Wortelcariës

Voor actieve laesies geldt:

- ze zijn meestal dicht naast de gingivarand gelegen en bedekt met plaque;
- ze zijn zacht of leerachtig van consistentie.

Inactieve laesies zijn:

- vaak gelegen op enige afstand van de gingivarand en niet bedekt met plaque;
- net zo hard als het omringende gezonde worteloppervlak (Hellyer e.a., 1990).

De kleur van dentinelaesies is niet altijd een betrouwbare parameter voor activiteit van de laesie. Hoewel het erop lijkt dat een laesie die van licht naar donker verkleurt minder activiteit vertoont, kan ook een zwart verkleurde laesie actief zijn (Lynch en Beighton, 1994).

Secundaire cariës

In het verleden gehanteerde aanwijzingen voor het vaststellen van activiteit van secundaire cariës - zoals randbreuk van de restauratie en verkleuringen rond een amalgaamrestauratie of

tandkleurige restauratie - blijken onbetrouwbare indicatoren (Kidd e.a., 1995 en 1996;

Rudolph e.a., 1995). Ook een zwarting die op een röntgenfoto voorkomt onder een restauratie, hoeft niet te betekenen dat er sprake is van een actief proces. Meestal zal het (al dan niet met opzet) achtergelaten (rest)cariës betreffen (Rudolph e.a., 1997). Uit onderzoek van Mertz-Fairhurst e.a. (1998) bleek dat onbehandelde cariës die opzettelijk was achtergelaten en die door een restauratie goed was afgesloten van de buitenwereld,

zich niet uitbreidde in de tien jaar dat het proces werd vervolgd. Maltz e.a. (2013) vonden geen cariësactiviteit na partiële excavatie van carieus dentine dat was achtergelaten op de bodem van de caviteit die werd afgesloten met een permanente restauratie.

Kenmerken van activiteit van secundaire cariës zijn:

- een op een röntgenfoto groter geworden radioluentie onder of naast een restauratie;
- een laesie of een caviteit naast een restauratie die bedekt is met plaque.

Niet actief zijn:

- secundaire cariëslaesies, op röntgenfoto's zichtbaar als radioluenties, die in de loop van de tijd niet groter zijn geworden;
- glimmende, harde laesies naast restauraties die niet zijn bedekt met plaque.

In de afbeeldingen 2.14a tot en met 2.14g worden voorbeelden getoond van de verschijningsvormen van actieve en niet-actieve cariës. ■

VERENIGING MEDISCH TANDHEELKUNDIGE INTERACTIE PRESENTEERT 3 OKTOBER 2014 IN HET SINGER IN LAREN

HOOFDPIJN & KOPZORGEN

VAN CRACKED TOOTH TOT CLUSTERHOOFDPIJN

Differentiaal diagnostiek van hoofd- en aangezichtspijn:

dr. Nico **van Duijn**, huisarts (moderator)

dr. Ben **van Cranenburgh**, neurowetenschapper

prof. dr. Boudewijn **Stegenga**, MKA-chirurg

dr. Corine **Visscher**, orofaciaal fysiotherapeut

prof. dr. Wytske **Fokkens**, KNO-arts

dr. Gisela **Terwindt**, neuroloog & bioloog

prof. dr. Michel **Ferrari**, neuroloog

Meer informatie en inschrijven via www.vmti.nl, inzendingen voor de wetenschapsprijs (2.500 €) voor 31 augustus