

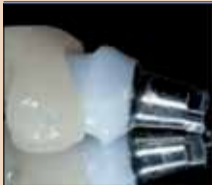DENTAL TRIBUNE

The World's Dental Newspaper • Israel Edition

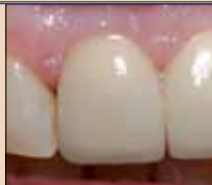PUBLISHED IN ISRAEL

www.dental-tribune.com

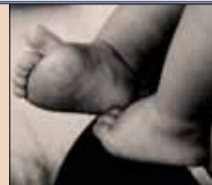June 2014, No. 4 Vol.1



יישומים
תוצאות אסתטיות באמצעות שיטות והליכים משמרים פשוטים
עמ' 3



מבנה ונפח בהשתלה
סיידית מושהת
עמ' 11



ניהול מרפאה
הפכו את המרפאה הטובה שלכם למצוינת - חלק ב'
עמ' 19

כך תציעו תכנית טיפול נכונה ללקוח

הטיפול בעל המרפאה וסוגרת תכנית הטיפול חייבים לעבור יחד מעת לעת ולראות היכן הדברים עומדים עם הלקוחות שקיבלו הצעה לתכנית טיפול ועדיין לא סגרו. לעיתים מדובר בלקוחות שיש להם התלבטויות רפואיות ששיחה טלפונית אחת יכולה להסיר מהם את דאגותיהם ובכך יוכלו לקבל החלטה לטפל אצלכם, לאחרים נחוצה הנחה קטנה נוספת, או חלוקה נוחה יותר של תשלומים כדי שיוכלו להתחיל לטפל.

שווקו ואמצו!

הכותב היו בעליה של חברת "פטרונות עסקיים למרפאות שיניים" המתמחה בליווי וקידום מרפאות שיניים, ומחבר הספר "כך תהפכו את מרפאת השיניים שלכם לעסק מצליח". לפרטים נוספים: www.dentalmarketing.com

מחליטים לעקור שיניים או לבצע שתלים. ולכן, סוגרת תכנית הטיפול חייבת לרשום תקציר מה היה בשיחת המכירה עם הלקוח. מה הפריע לזו? איך הוא הגיב למחיר? האם הוא ציין שהוא מתכוון לקבל עוד הצעות ממרפאות אחרות וכו', אבל הכי חשוב לרשום זה איך מתקדמים מכאן? מתי להתקשר שוב ללקוח? באיזו אסטרטגיה להשתמש כדי לנסות לגרום לו שיחזור לטפל במרפאה וכו'.

עניין חשוב בהקשר זה, שיאפשר למרפאה לבצע מעקב צמוד ואפקטיבי, הוא לרכז בקלסר ייחודי את כל תכניות הטיפול שיצאו ללקוחות ולרשום על כל תכנית איפה הדברים עומדים. עשו לכם מנהג קבוע: הוציאו תכנית טיפול ב-3 עותקים: אחת ללקוח, אחת לתיק האישי ואחת לתיק בקלסר ייעודי שמרכז את כל תכניות

7. תנו הנחה בכסף ולא באחוזים - 1,000 ₪ הנחה מתוך עשרת אלפים עושה רושם גדול על הלקוח מאשר 10% הנחה. נוסף על כך, אם תציעו הנחה באחוזים, הלקוח עלול לבקש הנחה נוספת באחוזים (קל יותר לדרוש 10% נוספים), מה שפחות סביר שיקרה אם ההנחה תוצג בשקלים. מבחינה מעשית, ערכו את חישובי ההנחה במחשבון שלכם, באחוזים, והציעו ללקוח את ההנחה בשקלים.

8. איך מתקדמים? - רוב תכניות הטיפול הבינוניות והגדולות לא נסגרות ברע שהלקוח קיבל את ההצעה לידו. הוא לרוב ירצה לחשוב על ההצעה וגם לבדוק אופציות אחרות. אנב, לא רק בהיבט הכלכלי אלא גם בהיבט הרפואי - לקוחות רוצים לקבל חוות דעת נוספת אחת לפחות לפני שהם

של 80 אלף ₪ על נייר מדפסת בודד. בלי פולדר, בלי חומר תומך להצעה, בעצם בלי כלום. כמובן שזה לא קורה בענפים אחרים שבעבור הצעות של כמה מאות שקלים עוטפות את ההצעה בעטיפה אטרקטיבית. נחשו מה עלול לקרות? הלקוח מקפל את ההצעה ושם בכיס המכנסיים ואפס... המכנסיים, עם ההצעה, בדרך לכביסה. לעומת זאת, לקוח שמקבל את ההצעה בתוך פולדר ובצמוד יש גם פרספקט של המרפאה שמספר ללקוח על היתרונות של המרפאה (תוק, מומחים, ציוד חדיש וכו') יסתכל על ההצעה והמרפאה באופן שונה: המרפאה תיתפס בעיניו יותר מקצועית ורצינית, יהיה לו חומר תומך ברגע שישקול גם את ההצעות של המתחרים. ואין סיכוי שההצעה תעבור לכביסה... והכי חשוב - זה יכול לעשות את ההבדל האם תזכה בלקוח של ה-80 אלף או שלא.

4. הצעת מחיר? לעולם אסור שהלקוח ישמע מכם את הביטוי: "הצעת מחיר" (לדוגמה, כשהרופא אומר למטופל: "רינה המזכירה תשב איתך על הצעת המחיר"). הצעות מחיר נותנים שפיצויניקים וקבלני ניקיון. אתם מספקים שרותי רפואה ולכן אתם נותנים ללקוח "הצעה לתכנית טיפול". חשוב לזכור עניין חשוב בהקשר זה: כדאי שהאווירה במרפאה תהיה "רפואית" ולא "עסקית". לקוחות שנומצאים בסביבה עסקית ישלפו את מנגוני ההגנה הטבעיים שלהם נגד המשווקים. לא כך יקרה בסביבה "רפואית". אנב, כחלק מיצירת הסביבה הרפואית, כדאי שגם הצוות האדמיניסטרטיבי יהיה לבוש בחלוקים/מדים רפואיים, ובעיקר כדאי שסוגרת תכנית הטיפול לא תגיע לבושה ב"ארמאני" כדי לא להפעיל את מנגוני ההגנה של הלקוחות.

5. תוקף ההצעה לתכנית הטיפול - למרות שרשום בסוף כל תכנית טיפול בשורה קצרה שהמחיר וההצעה תקפים ל-30 יום, כדאי לציין עד מתי המחיר וההנחה תקפים את העניין בכתב יד ולהודיע ללקוח מפורשות: "מר ישראל, אני אוכל לשריין לך את המחיר וההנחה הזו עד ל-30 במאי". תתפלאו כמה זה יכול לזרז את הלקוחות בקבלת ההחלטות. בדיוק כפי שקורה בענפים אחרים.

6. עשו שימוש במחירים לא מעוגלים - תכנית טיפול ע"ס 7,000 ₪ עגול אינה משדרת אמינות לעומת הצעת מחיר של 6,860 ₪. ולכן, בתכנית הטיפול כדאי לציין את המחירים במספרים מדויקים ולא במספרים עגולים, כדי לשדר את התחושה שאין כאן התחמכויות ושהמחירים נקבעו לאחר מחשבה מעמיקה. בנוסף, גימיקים שמיצו את עצמם משיגים את הפעולה ההפוכה בדיוק. לקוח הנתקל כיום במחיר 999 ש"ח מעגל אוטומטית ל-1,000 ש"ח, וחושב שתיחמנו אותו ו"מתחו" את המחיר עד קצה היכולת.

מאת: גבריאל אסולין
ישראל

לאופן הגשת ההצעה לתכנית טיפול ללקוח יש חשיבות מכרעת. הגשת הצעת תכנית טיפול בצורה לא נכונה עלולה לגרום לאיבוד הלקוח ולפספוס העסקה. להלן 8 נקודות חשובות שכדאי לך לשים לב אליהם בבואך להציג בפני הלקוח את ההצעה לתכנית טיפול.

1. פירוט המחיר לכל טיפול או מחיר כולל לכל התכנית? - ובכן, התשובה היא חד משמעית: עדיף להציג מחיר כולל לכל תכנית הטיפול. הסיבה לכך פשוטה: הצגת מחיר בנפרד לכל טיפול עלולה ליצור שאלות רבות מציוד של הלקוח ויכולת השוואה קלה להצעות של המתחרים. מעבר לכך, הלקוח מקבל טיפול כולל לפה ומקבל מחיר כולל. אם מחיר שתל + מבנה + כתר הוא - 6,500 ₪, מה זה משנה מהו המחיר של כל אחד משלושת הטיפולים? זה בדיוק כמו שמעצב הפנים גיש לכם הצעת מחיר עם פירוט כמה הוא מתמחר את השיצוב על המטבחון וכמה על עיצוב חדר ההמתנה. זה ממש לא משנה וסתם מזמין שאלות והתמקחויות מיותרות. הרי מה שחשוב בסופו של דבר הוא המחיר הסופי הכולל. מצד שני, אם הלקוח מבקש לקבל את פירוט המחירים על כל טיפול אז כמובן כדאי להיעתר לבקשתו כדי לא ליצור אנטגוניזם. אך כאמור, בשלב ראשוני כדאי להציג לו את התכנית עם כמות הטיפולים והסכום הכולל בלבד.

2. עם הנחה או בלי הנחה? - כמובן שעם הנחה! כמעט אין דבר שהלקוחות היום קונים ללא הנחה (בדיוק כמו שאתם קונים את המוצרים הדנטאליים מהספקים שלכם). מי שרוצה לנסות לחנך את הלקוחות שאצלו אין הנחה, או שההנחה היא ע"ס 5% בלבד, כל שנתר הוא לאחיל לו בהצלחה... יתרה מכך, ההנחה צריכה לנוע סביב ה-20%. לא פחות. מדוע? כי מחקרים מראים שלקוחות מתחילים להיות מושפעים מההנחה רק בסביבות ה-20% וכבר סיכמנו שאנחנו לא רוצים, או יכולים, לחנך אותם. מי שנותן כיום הנחה של 10%-5% מכיוון שהמחירון שלו נמוך יכול לעשות דבר פשוט: להעלות את המחיר ב-10% ולהתחיל לתת הנחות בגובה של 20%. לא המצאתי כלום - כך עושות רוב החברות במשק. ואנב, הסיבה דאגה מכך שתיווצר "אווירת שוק" - בשוק קונים הכי הרבה. כמובן שאת ההנחה צריך לתת בהדרגה, ועם סיבה מיוחדת ("אתה לקוח ותיק שלנו", "אתה לקוח שהגיע בהמצאה וכו') אך כדאי לזכור שהנחה היא אחד הכלים החשובים ב"קידום מכירות" ולכן כדאי לעשות בה שימוש ככלי להגדלת אחוזי הסגירה.

3. איך נראית ההצעה? עניין מוזר קורה בשוק הדנטאלי: לקוחות מקבלים הצעות מחיר

מה דעתך על תפקוד ההסתדרות לרפואת שיניים?

בשנים אחרונות חלו שינויים משמעותיים במפת רפואת השיניים בישראל. אנו מבקשים לדעת את דעתכם על הצלחותיה, הישגיה ותפקודה של ההסתדרות לרפואת שיניים על מנת לעזור בעתיד לנציגיה להתמודד עם שינויים אלה.

יש לתת ציון מ-1 עד 5 כאשר 1 לא שבע רצון ו-5 שבע רצון. ניתן לציין שאין לך מספיק מידע כדי לענות על שאלות אלה.

1. תפקודה של הר"ש בהשוואת תנאי פעילות של מרפאות פרטיות לעומת מרפאות קופת חולים.

<input type="checkbox"/>	<input type="checkbox"/>	<input type="checkbox"/>	<input type="checkbox"/>	<input type="checkbox"/>	<input type="checkbox"/>
1	2	3	4	5	אין מספיק מידע

2. תפקודה של הר"ש בהגנה על אינטרסים של רופאי השיניים העובדים בקופות חולים.

<input type="checkbox"/>	<input type="checkbox"/>	<input type="checkbox"/>	<input type="checkbox"/>	<input type="checkbox"/>	<input type="checkbox"/>
1	2	3	4	5	אין מספיק מידע

3. תפקודה של הר"ש בייצוג רופאי השיניים מול משרד הבריאות.

<input type="checkbox"/>	<input type="checkbox"/>	<input type="checkbox"/>	<input type="checkbox"/>	<input type="checkbox"/>	<input type="checkbox"/>
1	2	3	4	5	אין מספיק מידע

4. תפקודה של הר"ש בייצוג רופאי השיניים מול חברות ביטוח שיניים.

<input type="checkbox"/>	<input type="checkbox"/>	<input type="checkbox"/>	<input type="checkbox"/>	<input type="checkbox"/>	<input type="checkbox"/>
1	2	3	4	5	אין מספיק מידע

5. כרופא שיניים מה מידת שביעות רצונך מצב רפואת השיניים בישראל בהתייחס לתנאי עבודה והזדמנויות עסקיות (ללא קשר לנושאים המקצועיים)

<input type="checkbox"/>	<input type="checkbox"/>	<input type="checkbox"/>	<input type="checkbox"/>	<input type="checkbox"/>	<input type="checkbox"/>
1	2	3	4	5	אין מספיק מידע

6. מה מידת שביעות רצונך מפעולות הננקטות על ידי משרד הבריאות בתחום רפואת השיניים.

<input type="checkbox"/>	<input type="checkbox"/>	<input type="checkbox"/>	<input type="checkbox"/>	<input type="checkbox"/>	<input type="checkbox"/>
1	2	3	4	5	אין מספיק מידע

את התשובות צלמו בסמארטפון ושילחו לדוא"ל dliisrael@gmail.com או למספר טלפון 054-2951144 תוצאות הסקר יפורסמו במהדורה הבאה במאי 2014

פרוטוקול LAPIP: להציל שתלים כושלים

- garnet laser irradiation with low pulse energy: a potential tool for the treatment of peri-implant disease. Clin Oral Implants Res. 2006 Dec;17(6):638-45.
4. Gonçalves F, Zanetti AL, Zanetti RV, Martelli FS, Avila-Campos MJ, Tomazinho LF, Granjeiro JM. Effectiveness of 980 nm diode and 1064 nm extra-long pulse neodymium-doped yttrium aluminum garnet lasers in implant disinfection. Photomed Laser Surg. 2010 Apr;28(2):273-80.
5. Nevins ML, Camelo M, Schupbach P, Kim S-W, Kim DM, Nevins M. Human clinical and histologic evaluation of laser-assisted new attachment procedure. Int J Periodontics Restorative Dent. 2012;32:497-507.
6. Harrel SK, Nunn ME. The association of occlusal contacts with the presence of increased periodontal probing.

החולה נבדקה בשבוע אחד, שלושה שבועות, שלושה חודשים, שבעה חודשים וחצי, ולאחר 10 חודשים, כולל בדיקת סגר בכל פגישה. התחדשות עצם צינה בשני mesial והיבטי דיסטלי. מעמקי חיטוטכולל בדיקת סגר. רגנרציה עצם נצפתה גם במזיאל וגם בדיסטלי. עומק פרוכובינג שבוצע לאחר שלושה חודשים הראה ירידה משמעותית בעומק כיס, ללא מוגלה או אובדן רקמה.

סיכום

הליך LAPIP נבחר כטיפול קו ראשון במקרים אלה על סמך ההצלחה המוכחת של פרוטוקול LANAP, אשר הוכח מפחיתרמת דלקת, שזה בעדפיות ראשית בעת הטיפול בפראימפלנטטיס. מכיון שהטיפול אינו פולשני, זה הליך חוסך רקמה ויכול לתרום לחידוש עצם, עם הפסד מינימלי ברקמות וטראומה לחולה. התוצאות הראו ירידה מוחלטת בדלקת והתחדשות של עצם, שאמורה להימשך עד לחידוש מלא הלמינה דורה. אם, בכל זאת, התוצאות לא היו כפי שמצופה, טיפול LAPIP מאפשר שימוש בטיפולים פרויודנטליים כירורגיים מסורתיים, ובמקרי אובדן עצם חמורים גם הסרת שתל. כטיפול קו ראשון, LAPIP נתן לרופא יותר אפשרויות עבור טיפולים חוזרים בטווח הארוך מאשר טיפול כירורגי פולשני.

References

1. Zeza B, Pilloni A. Peri-implant mucositis treatments in humans: a systematic review. Ann Stomatol (Roma). 2012;3(3-4):83-9.
2. Esposito M, Grusovin MG, Worthington HV. Interventions for replacing missing teeth: Treatment of peri-implantitis. Cochrane Database Syst Rev. 2012 Jan 18;1:CD004970.
3. Giannini R, Vassalli M, Chellini F, Polidori L, Dei R, Giannelli M. Neodymium:yttrium aluminum

תאור מקרה

מטופלת בת 37 הוצגה בחודש יוני 2012 עם שתל באזור שן 16 שהונח לפני שלוש שנים. אזור הפך דלקי שבועיים לפני ההגעה למרפאה. המטופלת בקרה במרפאה פרויודנטית נוספת ושם הוצע פתרון כירורגי עם חוספת עצם. בבדיקה, התגלה אזור מפרש בבוקל. בנוסף, הרקמה הייתה מאוד מודלקת ושולי הכתר היו תת חניכיים. השתל היה יציב. איבוד עצם אנכי נראה גם בדיסטלי וגם במזיאל כאשר המזיאל עמוק יותר. עומק הכיס המזיאל היה 13 מ"מ. עומק הפרובינג בבוקל היה 6-7-13 מ"מ. דיסטלי ו-13-6-5 בצד הפטלי.

הליך LAPIP הומלץ עקב רמת הדלקת והמוגלה שהקיפו את השתל. LAPIP בוצע באמצעות Periolase MVP-7 ND:YAG laser בפרמטרים של 75 J קירור בין שלבים כדי למנוע התחממות יתר של השתל. צפיפות האנרגיה הייתה 14.5 J/מ"מ. בנוסף, החולה קיבל טיפול אמוקסיצילין 500 למשך שבוע, ו-Motrin (800) למשך שלושה ימים, כ"כ תרופות נגד כאב ושטיפות כלורהקסידין פעמים ביום למשך 30 שניות.

שאושר על ידי ה-FDA, והמספק קישור פרויודנטי חדש בתיווך cementum למשטח שורש השן בהעדר האפיתל junctional הארוך

הליך זה מטפל בקירות הפנימיים של כיס חניכיים כדי להסיר את האפיתל הפגום, ולאחר מכן גורם לאטימת הכיס באמצעות קריש דם שנוצר באמצעות לייזר. תוצאות הטיפול היא הפחתה גדולה יותר בעומק הכיס ועליה ברמת החיבור בין חניכיים לשן, כמו גם רגנרציה של רקמת חניכיים.^{5,6}

טכניקת LAPIP היא מודיפיקציה מותאמת לשתלים של הליך LANAP. שניהם פועלים באמצעות אבליציה (הסרה באמצעות קרן לייזר) של רקמה דלקתית בתוך כיס מודלק ושיהור פני השטח של שורש / שתל, וזאת לאחר הסרת אבנית באמצעות מיכשור מתאים כאשר המומלץ הוא פיאזו סקילר של EMS. עצירת דימום מושרה לייזר תורם לטיהור נוסף של הרקמה וגורם לקרישת הדם, ובכך ליצירת מערכת סגורה. זה חותם את האזור, ומונע את הצמיחה של אפיתל החניכיים לתוך הכיס ומאפשר לאזור להחלים מהבסיס של הפגם לכוון כותרת.

Allen S. Honigman, DDS, MS USA

עד 80 אחוזים ממטופלי שתלים דנטליים סובלים מדלקות באזור השתלים.¹ מה שהופך את תוחלת החיים של שתלים תלויה בשמירה על רקמות בריאות בסביבת השתל.² מספר מחקרים שנערכו לאחרונה מצאו שטיפול באמצעות לייזר יכול היה להיות יעיל גם במחלת חניכיים וגם בפראימפלנטטיס.

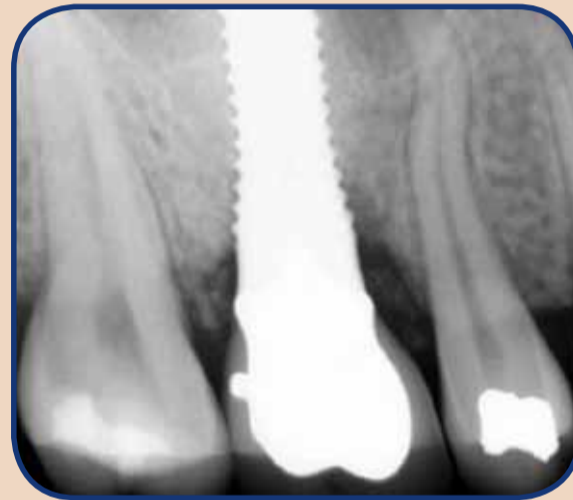
במיוחד נכון הדבר עבור לייזר מסוג ND:YAG. לייזר זה נחקר ונמצא שיעילותו בכך שמשוגל לסלק חיידקים מבלי לפגוע במאפיינים של שתלי טיטניום.³ מחקר אחר מצא כי השימוש ב-Nd:YAG לייזר יכול היה להפחית לגמרי את הזיהום על שתלים שהוקרנו.⁴ בשילוב, מחקרים אלה מצביעים על כך שהשימוש ב-Nd:YAG לייזר יכול להיות מועיל בטיפול בחולים עם פרי-implantitis. PerioLase[®] MVP-7, לייזר ND:YAG פולסי הוא בלבן של ההליך שנקרא: טיפול בפראימפלנטטיס בשילוב לייזר (LAPIP[®]) Laser Assisted Peri-Implantitis Procedure המבוסס על פרוטוקול כירורגי של LANAP[®]



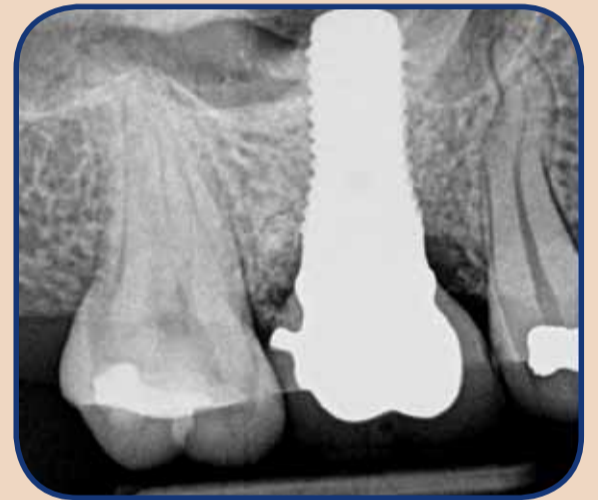Contact Info

אלן ס' הוניגמן, DDS, MS
את הכשרתו כרופא שיניים במרכז המדע של אוניברסיטת

טקסס בסן אנטוניו ב-1991. לפני לימודי רפואת שיניים הוא בוגר תואר ראשון במדעים בביוכימיה מאוניברסיטת אוטוה, תעודת כבוד בגנטיקה מאוניברסיטת המערב אונטריו וכן תואר שני במיקרוביולוגיה ואימונולוגיה מאוניברסיטת מדינת איידהו. הוניגמן סיים התמחות פרויודנטית דרך UCLA ושימש כראש המחלקה הפרה דוקטורנטית ב-1999-2001. הוא חבר פעיל ב-AAP ומדריך מוסמך במכון לרפואת שיניים מתקדמת בלייזר מאז 2009



Pre-Op
Allen Honigman, DDS, MS, Phoenix, AZ - Periodontist



10 Month Post-LAPIP protocol

International Imprint

Licensing by Dental Tribune International

Group Editor/Managing Daniel Zimmermann
newsroom@dental-tribune.com
+49 541 484 74-107

Clinical Editor Magda Wojtkiewicz

Online Editors Yvonne Bachmann
Claudia Duschek

Publisher Torsten Oemus

Copy Editors Sabrina Raaff
Hans Motschmann

President/CEO Torsten Oemus

Media Sales Managers Matthias Diessner
Peter Witteczek
Maria Kaiser
Melissa Brown
Weridiana Mageswki
Hélène Carpentier

CFO/COO Dan Wunderlich

Marketing & Sales Services Esther Wodarski

Accounting Karen Hamatschek

Business Development Claudia Salwiczek

Executive Producer Gernot Meyer

Ad Production Marius Mezger

Designer Franziska Dachsel

Regional Offices

Israel
DT Israel.
39 Jerusalem str.
Kiryat Ono 55424
Israel
Tel.: +972-54-2951144 · Fax: +972-3-7361025
Email: dtisrael@gmail.com
Marketing & Sales Services: Mirit Matana

רח' ירושלים 39,
קרית און, 55424
ישראל
טל: 054-2951144 · פקס: 03-7361025
דוא"ל: dtisrael@gmail.com
מנהלת שיווק ושירות: מירית מתנה

Asia Pacific
DT Asia Pacific Ltd.
c/o Yonto Risio Communications Ltd, 20A,
Harvard Commercial Building, 105-111
Thomson Road, Wanchai, Hong Kong
Tel.: +852 3113 6177 · Fax: +852 3113 6199

The Americas
Dental Tribune America, LLC
116 West 25rd Street, Suite 500, New York, NY
10001, USA
Tel.: +1 212 244 7181 · Fax: +1 212 224 7185

International Editorial Board

- Dr Nasser Barghi, Ceramics, USA
- Dr Karl Behr, Endodontics, Germany
- Dr George Freedman, Esthetics, Canada
- Dr Howard Glazer, Cariology, USA
- Prof. Dr I. Krejci, Conservative Dentistry, Switzerland
- Dr Edward Lynch, Restorative, Ireland
- Dr Ziv Mazor, Implantology, Israel
- Prof. Dr Georg Meyer, Restorative, Germany
- Prof. Dr Rudolph Slavicek, Function, Austria
- Dr Marius Steigmann, Implantology, Germany

Israel Editorial Board

- Dr Eli Fridvald, Periodontics, Implantology
- Dr Oren Peleg, Maxillofacial surgery, Implantology
- Dr Tzahi Abramovich, Endodontics
- Dr Emil Litvak, Managing editor

DENTAL TRIBUNE
The World's Dental Newspaper • Israel Edition

Published by Dental Tribune Israel.

© 2015, Dental Tribune International GmbH. All rights reserved.

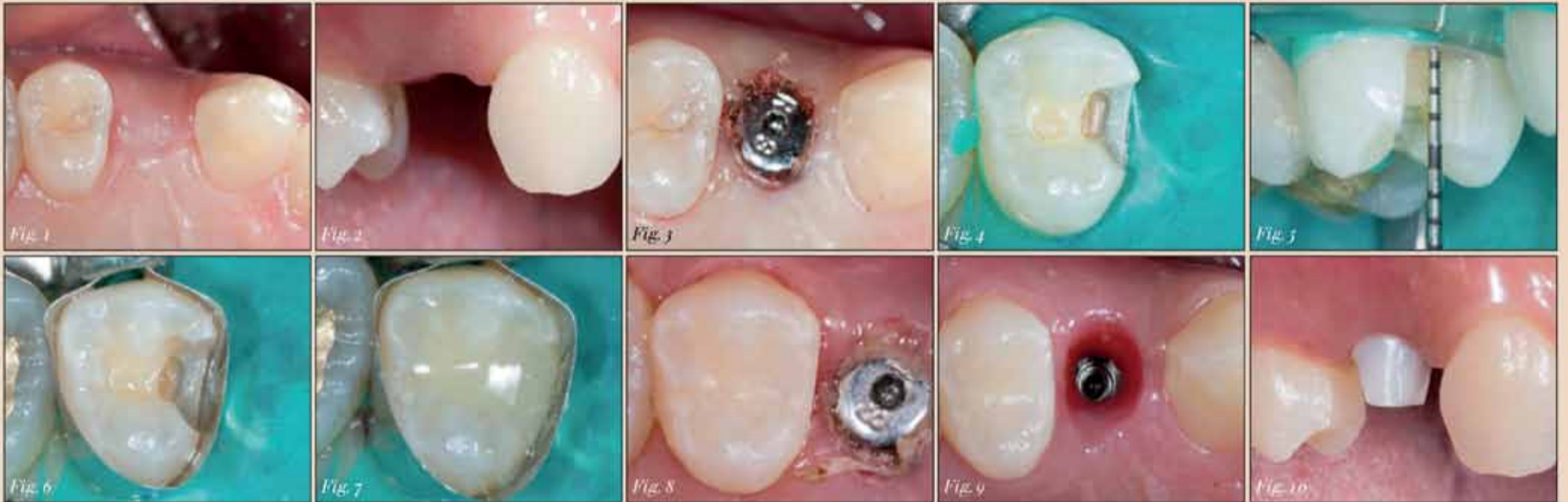Dental Tribune makes every effort to report clinical information and manufacturer's product news accurately, but cannot assume responsibility for the validity of product claims, or for typographical errors. The publishers also do not assume responsibility for product names or claims, or statements made by advertisers. Opinions expressed by authors are their own and may not reflect those of Dental Tribune International.

Dental Tribune International

Holbeinstr. 29, 04229, Leipzig, Germany
Tel.: +49 541 48474-502 · Fax: +49 541 48474-173
Internet: www.dental-tribune.com
E-mail: info@dental-tribune.com

תוצאות אסתטיות באמצעות שיטות והליכים משמרים פשוטים

הסבר שימוש בחומרים מרוכבים במילוי בשלב אחד בשילוב עם חרסינה (קרמיקה) מונוליטית.



Figs. 1 & 2: Initial situation—osseointegrated implant in the premolar region.—**Fig. 3:** During exposure of the implant, a mesial carious lesion was observed in the adjacent premolar.—**Fig. 4:** Caries in tooth 15 was removed and a rubber dam was placed in preparation for the restorative treatment.—**Fig. 5:** The measuring results produced with a periodontal probe showed a cavity depth of 4 mm.—**Fig. 6:** After placement of a matrix band, the adhesive was applied.—**Fig. 7:** The cavity was filled with only one layer of bulk-fill composite (Tetric N-Ceram Bulk Fill).—**Fig. 8:** The completed composite restoration in tooth 15 (mesial).—**Fig. 9:** Two weeks after the implant exposure, it was ideal to take an impression of the situation.—**Fig. 10:** Try-in of the hybrid abutment.

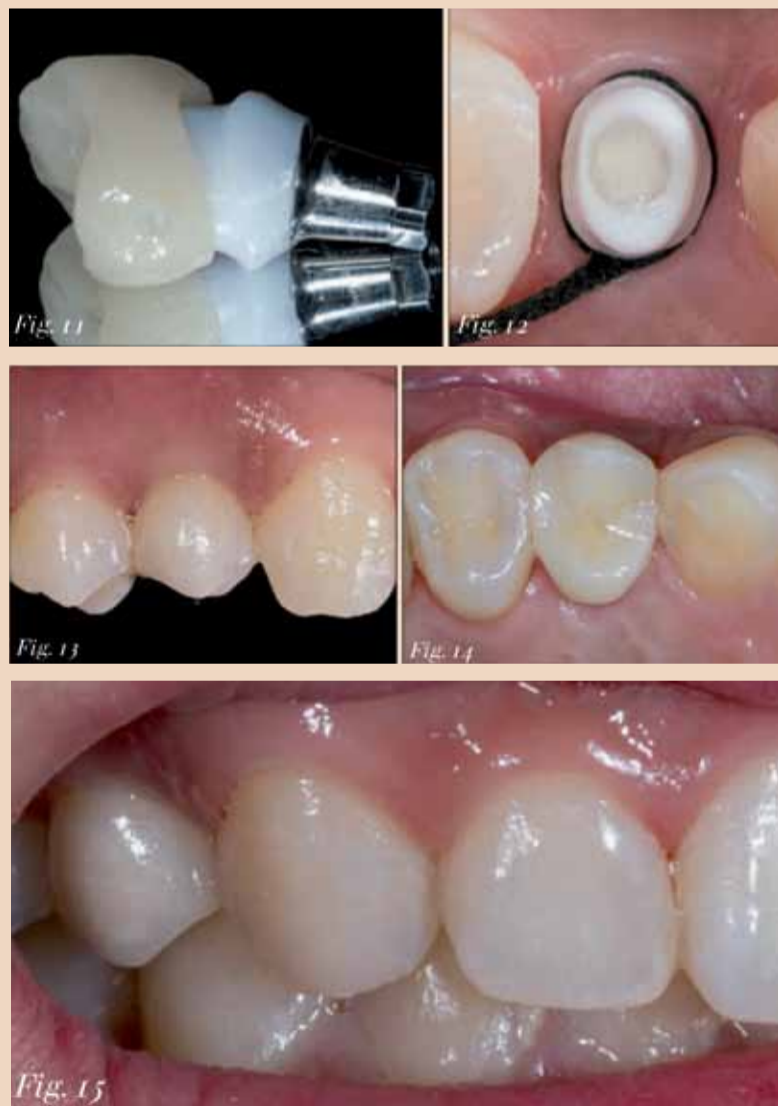

Fig. 11: The abutment cemented to the titanium base and the completed crown (IPS e.max CAD).—**Fig. 12 & 13:** After placement of the abutment, the all-ceramic crown was permanently luted in the oral cavity.—**Fig. 14:** Occlusal view after the insertion of the crown.—**Fig. 15:** Labial view. The implant crown blends smoothly into the natural dentition. Similarly, the composite restoration is barely visible to the naked eye.

מסקנה

הפיתוח המתמשך של חומרים דנטליים וטכניקות עבודה, השפיעו מאוד שינו את רפואת שיניים המשקמות Ceram Tetric N שהוא חומר מרוכב הניתן למילוי ופילמור בשכבות עבות של עד 4 מ"מ, מפשט את טיפול משמר/משקם ישיה IPS e.max CAD, אשר מעובד באמצעות טכנולוגיות CAD / CAM, הופך את ייצור השחזורים המשקמים ליעיל יותר על כן, שיטת בנית כתרים בשכבות קרמיקה, כבר לא נדרשת להתוויות מסוימות. במקרה זה, השתל בעמדה של שן 14 שוחזר עם שיקום כל קרמי. שן בעמדה 15 שוחזר עם חומר מרוכב (איור 14). למרות שנראה שהתוויה זו לא תובענית כמו הציפיה לשיחזור אסתטי בשיניים קדמיות עדיין למראה טבעי של מלתעה הינה תוצאה רצויה (איור 15). לכן, גם רופאי השיניים וגם המטופלים רוצים הליך פשוט ויעיל שיביא לתוצאות אסתטיות. ^[1]

מקרה מטופל

מטופלת בת 19 הגיעה למרפאה לשיקום על שתל שעבר אוסואינטגרציה באזור 14 (איורים 1 ו-2). לאחר חשיפת השתל נראה נגע עששת במלתעה הסמוכה (איור 3). בשלב טיפול ראשון, בוצע אילחוש מקומי, ניקוי עששת והכנת חלל. סכר גומי הונח מראש על מנת למנוע חילחול של רוק לאזור במהלך הטיפול המשמר (איור 4). נמדד עומק החלל ונמצא כ-4 מ"מ שזהו העומק המתאים והאינדיקציה מושלמת למילוי על ידי Ceram Tetric N (איור 5). שיאפשר לנו למלא את החלל בשכבה ובשלב אחד בלבד.

לאחר הנחת המטריצה הוכן החלל להליך שיחזור משמר פריימר (AdheSE Ivoclar Vivadent), הושם בחלל בתנועות שיפשוף במשך 15 שניות ועוד 15 שניות של פעילות עצמאית. (איור 6), לאחר מכן הונח חומר קישור ופורז עם זרם אוויר כדי ליצור שכבה אחידה ככל האפשר ועבר פילמור באמצעות מכשיר אוויר-ל-10 שניות. לבסוף, החלל מולא בחומר מרוכב בשכבה אחת (איור 7). לאחר ההסרה של מטריצה השיחזור עבר פילמור אור נוסף ולטש כרגיל (איור 8).

שבועיים לאחר חשיפת השתל, נלקח מטבע של המצב הדנטלי של האזור (איור 9) ומבנה על שתל היברידי אישי תוכן כדי לספק את הבסיס לשיקום. לצורך כך, בוצעה תבנית של מבנה מבנה, עבר עיבוד בלחץ עבר צמנטציה לבסיס טיטניום. במהלך מדידת המבנה האישי נבדקו התאמה שולית לשתל ולחניכיים (איור 10). מאחר ולא נדרשו התאמות נוספות, בוצע הכתר (Ivoclar Vivadent, LT A2) בזמן הדבקה קבועה, החניכיים נדחקו באמצעות חוט רטרקציה במטרה למנוע זליגת צמנט לחניכיים וכדי לאפשר הסרה קלה ובטוחה של שאריות לאחר התגבשות חומר ההדבקה. (איורים 12 & 13).

בשנים האחרונות, מגוון החומרים המשקמים הזמינים עבור רופאי שיניים וטכנאי שיניים התרחב להפליא. טכנולוגיות חדשות הפכו את תהליכי טיפול יעילים יותר ואפשרו לרופאי שיניים לבצע שחזורים בעלי פרוגנוזה מצוינת והשתלבות הרמונית בסביבת הפה הטבעית.

בטיפול משמר ישיר עם חומרים מרוכבים, טכניקת מילוי בשלבים הייתה עד כה סטנדרט הזהב. טכניקה זו דורשת הנחת החומר בשכבות דקות ופולימרוזציה של כל שכבה בנפרד. כתוצאה מכך, זהו הליך בזבזני יחסית מבחינת זמן עבודה. גם בעיות איכות מתעוררות לעתים, כגון בועות אוויר בין השכבות. הסיכון המוגבר לזיהום של החומרים יכול גם הוא לגרום לפשרה על האיכות של השחזורים.

לאחרונה, החלו מספר יצרנים, להציע חומרים מרוכבים שניתן להניח בשכבות עבות יחסית. מילוי Ceram Tetric N של Ivoclar Vivadent, למשל, ניתן להניח בשכבות של עד 4 מ"מ עובי.

התפתחויות משמעותיות ומעשיות דומות במגזר החומרים המשקמים הקרמיקה תרמו להתקדמות ברפואת שיניים משקמת. הודות לטכנולוגיית ה-CAD / CAM, שיטות חריטה מחליפות יותר ויותר שיטות תוסף קונבנציונליות, כגון טכניקת השכבות. השחזורים המיוצרים מסוגלים לעמוד בכוחות לעיסה חזקים בשל יציבותם החומרית הגבוהה. במקביל, הם עומדים בדרישות אסתטיות של מצבים קליניים שונים.

דיגיטציה של תהליכים שונים מביחה לא רק איכות גבוהה, אלא גם יכולת שיעתוק ושיחזור. המקרה הקליני הבא מדגים שתוצאה אסתטית יכולה בקלות להיות מושגת באמצעות חומרים מרוכבים בשכבה אחת בשילוב עם שיקום קרמיקה CAD / CAM.

Contact Info
Kyung-Sik Park is a dental technician from Seoul. He can be contacted at parknatural@yahoo.co.kr.

Contact Info
Dr Seunghwan Chung works at the Western Dental Clinic in Seoul in South Korea. He can be contacted at chungdds@gmail.com.

מפגש בין פריודונטיה לאימפלנטולוגיה יחסים במבחן הזמן

Prof. Dr Rainer Buchmann
Düsseldorf, Germany

מבוא

שמירה על שיניים טבעיות היא תנאי מוקדם בטיפול דנטלי יום-יומי במטופלים. במחלת חניכיים מתקדמת, היישום המוצלח של שתלים דנטליים דורש הכרה בציפיות המטופל, אבחון קליני, מימוניות כירורגיות ראיות ושימוש בשירות בסיסי של שיניים. במחלת חניכיים חמורה, המעבר לאימפלנטולוגיה, דורש גישה דו-שלבית שאמורה להבחן במבחן הזמן והערכת התוצאות של טיפול חניכיים בסיסי לפני ביצוע תכנית שתלים.

**רפואת שיניים אינטגרטיבית:
הצלחה היום ומחר**

שיתוף פעולה מוצלח בין מקצועות שונים של רפואת שיניים בשוק הבריאות הצומח במהירות תורם לבחירת אסטרטגיה טיפולית בעלת פרוגנוזה טובה לשמירה על שיניים טבעיות. קבלת החלטות בזמן הנכון לטיפול באמצעות שתלים תלויה באיזון נוחות פונקציונלית ואסתטית כנגד

אפשרויות אנדודונטיות ופריודונטיות מתקדמות. ציפיות המטופלים בהווה ובעתיד מכוונים את המקצוע והמקצועיות שלנו לספק טיפול חניכיים ושתלים בסניגריה. היתרונות הם:

- אופטימיזציה של הצלחת שתלים באמצעות טיפול פרו מוקדם
- משפר רווח כלכלי בשל טיפול פרו כגון הסרת אבנית והקצאת שורשים
- קידום בריאות פה וגוף של מטופלים וצוות המרפאה כאחד.

הצורך לשמור על בריאות שיניים וחניכיים, ההשפעות המתרחבת של אינטרנט, טלוויזיה ומגזינים ועלייה בטיפול שתלים בעלות נמוכה הפכים את רפואת השיניים המבוססת שתלים כאטרקטיביים ברמה בינלאומית. המעבר של מרפאות שיניים לשוק השתלים הדנטליים הינו סביר, במיוחד שותפויות צומחות ברפואת שיניים. עלויות השקעת ההון ותחזוקה שוטפת של מלאי שתלים וכלים כירורגיים מכוסים כאשר עושים יותר מ-30 שתלים בשנה. בגלל המחויבות הכלכליות, יש לשים לב שלא להזניח את האתגרים והעקרונות המתקדמים

של שימור והצלת שיניים פגועות על ידי גישה פריודונטית שמרנית.

קבלת החלטות במחלות חניכיים

הפרוטוקולים הטיפולים הקלאסיים של אימפלנטולוגיה כוללים אינדיקציות קשוחות וכתוצאה מכך תכנית טיפול מיידית. בהתאם להעדפות מטופל, הגדרות קליניות ותוכניות ביטוחי שיניים, אלה הן, לפי סדר קדימות:

- לסת תחתונה מחוסרת שיניים ומחוסרת פתרונות שיקומיים לאורך זמן
- חקים נרחבים למערכת אנדודונטית
- טראומה
- כרורגיה בעקבות גידולים ממאירים

לעומת שתלים, טיפול במחלת חניכיים מייצג תכנון טיפולי מורכב יותר. קבלת החלטות מבוססת על גישה טיפולית הנבחנת במהלך זמן רב יחסית. טיפול במחלת חניכיים מתקדמת הגורמת לאבדן 50% מתמיכת העצם עם מעורבות פורקציה מסוג 3, גורמת למטופלים סבל וחוסר נוחות. פרוגנוזה השן הפוכת פחות חיובית, תדירות הביקורים לצורך מעקב גדלה (איור 1). טיפול חניכיים לפני תכנון שתלים מיעד לשמירת שיניים

בספק (לא חסרות תקווה) עם תקופת חסד של לפחות שלושה עד שישה חודשים כדי להעריך תוצאות טיפול חניכיים. סילוק אבנית יסודי והקצאת שורשים, לעתים קרובות מניבות שיפור בטווח בינוני (שנתיים) עד לייצוב לטווח ארוך (חמש שנים של שיניים מעורבות).

העקרונות הבאים משפיעים על ההחלטה לשמור על השיניים בסיכון פריודונטלי (איור 2):

- מטופלים ללא העדפות אישיות לנוחות, אסתטיקה ועלויות
- מטופלים המוכנים לקבל נידות מסוימת של שיניים, דחיסת מזון מדי פעם וניקוי שיניים מקצועי תכוף
- אנשים עם מחלות כרוניות והפרעות אוטואימוניות.

ההמלצה להחליף שיניים פגועות בשתלים טובה במצבים הקליניים הבאים וצריכה להיות מתוכננת לאחר סיום טיפול חניכיים (שלושה עד שישה חודשים):

- מטופלים בעלי עסקים או במשרות ניהוליות הנחקקים לשיניים קבועות בזמן קצר
- נוחות משופרת ללעיסה וניקוי שיקום ארוך טווח עם השקעת זמן, מאמץ

והוצאות נמוכות.

עד לעכשיו דנו בהשתלות בתוך עצם קיימת, ליקויים קטנים ברקמה קשה או רכה, בעקבות הרמת סינוס, מרחקים משען שתל מספקים של 3 מ"מ ולאחר טיפול חניכיים. פרוטוקולים כירורגית מורחבים מארכים זמן טיפול (איור 3) הופכים את הפרוגנוזה פחות ודאית ועלולים להחמיר את ההצלחה לטווח ארוך.

טיפול באמצעות שתלים במחלת חניכיים מתקדמת

שיעורי ההישרדות של שיניים עם נזק חמור בחניכיים שפורסמו במחקרים מבוססי ראיות רק לעתים נדירות בתוקף למטופלים בפועל במרפאות שיניים (איור 4). ליקויים בהגיגית פה, חוסר בטיפול תומך, תפקוד פה לקוי, מתח, עישון ואי סדרים כלליים, מקצרים את זמן התיפקוד של שיניים פריודונטיות.

העצה להחליף שיניים פגועות בשתלים במקרים של מחלת חניכיים מתקדמת בלסת העליונה, כוללת מתן מידע למטופל על עקירת טוחנת שנייה ושלישית: מיקום

Implant Treatment Protocol

- 1. Visit: **Basic Implant Exam** (1/2 h)
X-Ray, Alveolar bone width, Charges, DVT (Reduced bone support) (Down Payment)
- 2. Visit: **Removal Bridgework** (1 h)
- 3. Visit: **a. Implant Surgery*** (1 h)
+ Sinus Elevation (+1 h)
+ Augmentation (lat./vert.) (+1 h)
b. Periodontal Regeneration (1/2 h)
- 4. Visit: **1. Visit post-OP** (2 weeks) (1/4 h) (Bill Surgery)
- 5. Visit: **Fixed / Removal Prosthesis**

איור 3

Perio meets Implant Dentistry

Preservation of the Natural Dentition

No Implants:

- (1) No personal preferences (at prior, comfort, costs).
- (2) Chronic Diseases.
- (3) Autoimmune Disorders.
- (4) Immunosuppression.

איור 2

Perio meets Implant Dentistry

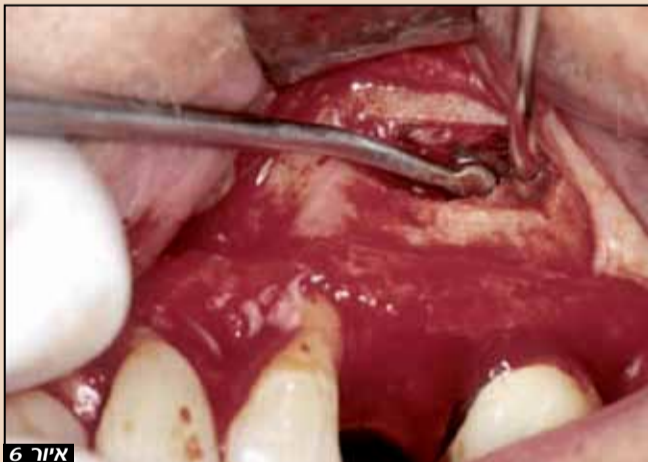Tooth Replacement / Implant Therapy

Decision Making (time-tested):

A. Upper Molars:
Intrabony bone loss \geq 50% radiographic root length

B. Lower Molars:
Horizontal furcation involvement III

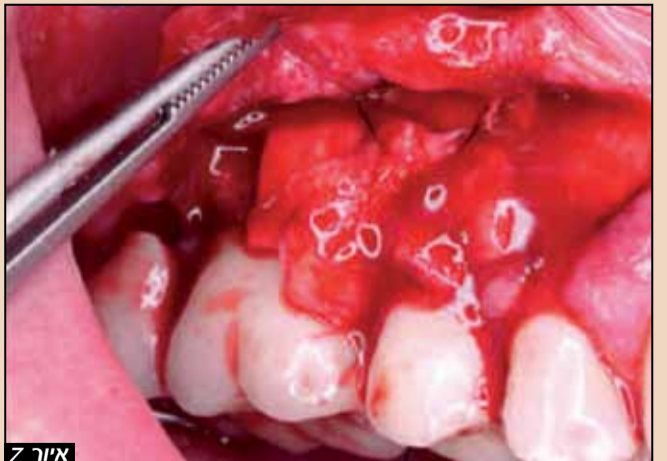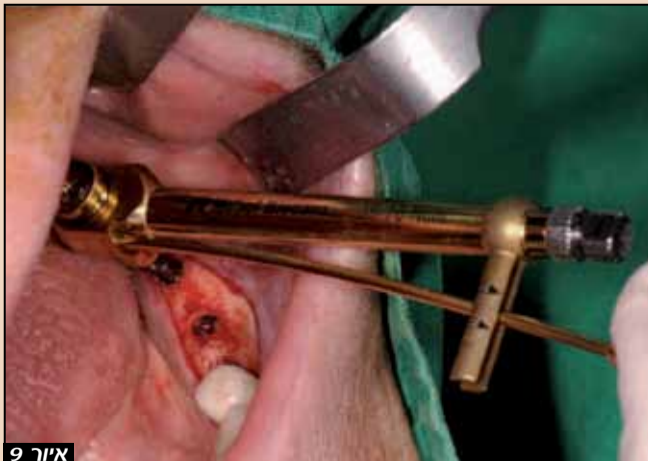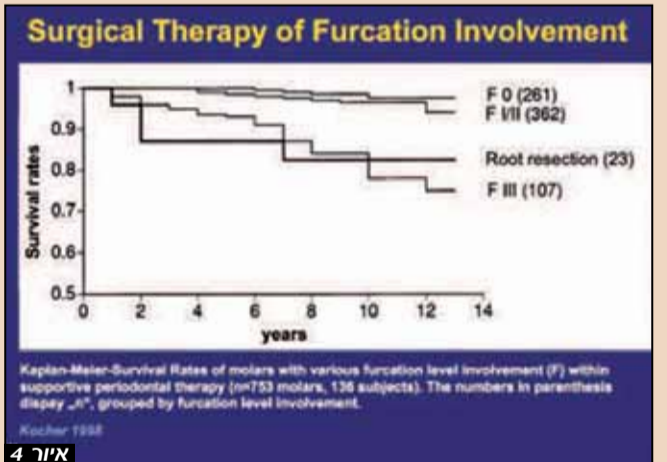
איור 1



Perio meets Implant Dentistry

- Fixed bridgeworks (maxilla, mandible) to 1. molar.
- Maxilla: On-time removal of 2. and 3. molars. Preservation of 1. molar. In furcation involvement level III implant therapy with sinus floor grafting.
- Mandible: Preservation of 2. molars, no inclusion into bridgeworks.
- Volume thickening with a free gingival graft.
- Short implants in functionally and esthetically less demanding settings.

איור 5



איור 1: טיפול במחלת חניכיים מתקדמת באמצעות החלפת שיניים טבעיות בשתלים מומלץ לאחר מעקב של 3 עד 6 חודשים לאחר טיפול חניכיים (SRP); **איור 2:** קריטריונים ndchkho לשתלים עם המשך שמירת שיניים טבעיות לאחר טיפול חניכיים מקיף. **איור 3:** טיפול שתלים צריך להתבצע עם אוגמנטציה מינימלית. טיפולים כירורגים נרחבים מארכים את זמן טיפול, והופכים את הפרוגנוזה של המקרה ללא בטוחה ועלול להחמיר את ההצלחה לטווח ארוך. **איור 4:** אירועים בלתי צפויים בחיים מנמיכים לחצי את שיעורי ההישרדות של שיניים עם אובדן עצם מתקדם עד 5-7 שנים; **איור 5:** הנחיות לפרוטוקול בטוח לטיפול בשתלים במחלת חניכיים מתקדמת; **איור 6:** גישה פיאוז כירורגית לסינוסים צדדיים היא הגישה הטובה ביותר כדי לקדם את עצם שתל נתמך בלסת העליונה. שתלים קצרים אינם דגלו, מעליות פנימיות טכניקה רגילה; **איור 7:** עיבוי נפח עם שתל חניכיים חופשי ברקמה דקה ראשונית עם ניקוב הבוקלי; **איור 8:** שתלים קצרים מומלצים במצבים אנטומיים קריטיים כאשר רוחב עצם מכתשיים מספיק. מבחינה תפקודית, הם מייצגים אין אלטרנטיבה לפרוטוקול הגדלת קלאסיות. (צילום: Kochhan); **איור 9:** החדרת שתלים קצרים קרובים לעצב מכתשיים בלסת התחתונה עם רוחב עצם מכתשיים מספיק. (צילום: Kochhan)

למערכת השיניים טבעיות ושתיים דומה ותלויה בגורמי הסיכון הרפואיים של המטופל. מקומיים כמו גם כלליים. גורמים אלה אינם ניתנים לחיזוי על ידי בדיקה גנטית או בדיקת גישיות הנמכרות.



Contact Info

פרופ' דר ריינר בוכמן
דיסלדורף, גרמניה
טל. +49 211 8629120

E-Mail: www.rainer-buchmann.com
info@rainer-buchmann.de

סיכום
במחלות חניכיים מתקדמות, התקשורת בין התקדמות הרפואה לבין ציפיות גבוהות של המטופלים דורשת לוח זמנים עם תקופת חסד של שלושה עד שישה חודשים על מנת להעריך את השפעת הטיפול הפרודונטלי על מערכת חניכיים-משני. אם מטופלים מצפים לפתרון שיקומי קבוע ואסתטי באופן מיידי, טיפול בשתל על הזמן עם פתרונות תומכים מינימליים מומלץ. שימור שיניים טבעיות מומלץ במקרים של מטופלים המוכנים לשתף פעולה למרות אי נוחות אסתטית ותפקודית. המשך טיפול פריו יכול להיות נתמך בפעולות כירורגיות מתקדמות על מנת להשיב יכולת שמירה על היגיינה. הצלחה ארוכת טווח

איור 11: טיפול חניכיים מוריד את הנטל דלקתי ומקדם בריאות תוך אופטימיזציה של חילוף חומרים בגוף עם גירוי השפעות על מערכת כלי הדם

איור 10: שתלים דורשים טיפול תחזוקה מקיף. דלקות Perimplant להציג זיהומי גוף זרים, כי הם מזיקים יותר לבריאות הגוף מאשר מחלות חניכיים.

אם טכניקת הצחצוח של הפצינטיים שלך היא כזו, היום...

המברשת החשמלית של Oral B יכולה להעניק להם היגיינת פה טובה יותר ממחר.



#1 המומלצת ביותר על ידי רופאי/ות השיניים והשינניות בישראל*

המלץ על המברשת הנטענת של Oral B כדי להבטיח למטופלים שלך תוצאות ניקוי מצוינות בכל פעם.

1. מסירה פי 2 יותר פלאק בהשוואה למברשת ידנית רגילה¹
2. 93% מהמשתמשים מפחיתים בכוח הצחצוח בתוך 30 יום²
3. 92% מהמשתמשים מצחצחים בצורה יסודית יותר בתוך 30 יום³
4. משתמשים במברשת הנטענת נוטים פי 5 יותר בממוצע לצחצח במשך 2 דקות פעמיים ביום³



Oral B
ELECTRIC TOOTHBRUSHES
One recommendation. A lifetime of oral health.

לפרטים נוספים בקרו באתר dentalcare.co.uk

*Results achieved using Oral-B Triumph with SmartGuide.
References: 1. Data on file, P&G. 2. Janusz K et al. J Contemp Dent Pract. 2008;9(7):1-8. 3. Walters PA et al. J Contemp Dent Pract. 2007;8(4):1-9.

***מתייחס למברשת נטענת ולמברשת ידנית על פי סקר חברת AMC, יוני 2013**

Oral B continuing the care that starts in your chair

השתל והשיקום מתוכננים באזור הלעיסה הפונקציונלי עד לטוחנת הראשונה. בלסת התחתונה, כדאי לשמר טוחנות שניה בשל האנטומיה של השורשים המועילה שלהם. יש לשקם שיניים אלה, ולא לכלול אותן בתכנון שתלים. בעקבות עקירת הטוחנת הראשונה בלסת העליונה, טיפול שתלים מלווה לעתים קרובות (אם העצם התומך היא פחות מ-4 מ"מ) בהרמת סינוס בו זמנית. תכנית טיפול שתלים במטופלי מחלת חניכיים עשויה להסתיים במשך חסר

- (איור 5):**
- שיקום קבוע בלסת העליונה והלסת התחתונה עד טוחנת ראשונה
 - לסת עליונה: שימור מלטעות וטוחנות ראשונות, עקירת שיניים והרמת סינוס בגובה פורקציה דרגה 3 **(איור 6)**
 - לסת תחתונה: שמירה על טוחנות שניה ושיקומה ללא קשירה לשיקום על שתלים.
 - עיבוי נפח באמצעות שתלי רקמה רכה עצמיים במקרים של חניכיים דקות **(איור 7)**
 - שתלים קצרים באזורים תובעניים פחות מהבחינה האסתטית ופונקציונלית כחלופה לאוגמנטציה **(איור 8)**

איכות עצם נמוכה (D3/D4), ליקויים לטרליים גרמיים משמעותיים ועומס מכאני מוגבר הינן התוויות נגד לשתלים קצרים. על פי עקרונות קובנציונליים של שיקום על שתלים, הרוחב האופקי של האזור הכרסלי של עצם מכתשית הוא הכרח יסודי לייצוב פונקציונלי, הגעת כלי דם והזנה, ובכך להישרדות שתל והצלחה קלינית **(איור 9)**.

- דלקת והיגיינה**
- שתלים בריאים וציבים קלינית מכוסים לחלוטין על ידי עצם מכתשיים ידי כחלק מתהליך האוסואינטגרציה. הם גם מחוברים לחניכיים סביב השתל וכך הופכים חלק אינטגרלי תפקודי בחילוף החומרים של הגוף. זה מסביר את שיעורי הישרדות הגבוהה של שתלים אוראליים, בין 8 ליותר מ-15 שנים.
- השילוב של חניכיים דקות עם חוסר ההגנה של רקמות רכות
 - עומס תפקודי עקב מתח, הרגלים או חוסר איזון קדמי על ידי ניבים
 - אובדן של הגנת biofilm במקרה של מחלות חניכיים

כל אלה לעתים קרובות גורמים נזק בטווח בינוני (שנתיים לאחר העמסה פונקציונלית) של ממשק שתל-עצם. כמו שיניים, שהשפעת מבעיה פרודונטלית וחוסר גישת היגיינת והצטברות מוגברת של biofilm, גם סביב שתלים עשוי להתפתח מצב דלקתי כאשר החיידקים חודרים למרחב שתל-עצם. **(איור 10)**. אם איטום רקמה רכה וקשה הקרובים לשתל נעלמים באופן בלתי הפיך, זיהומים על ידי גוף זר המתרחשים בתוך חלל הפה, מזיקים יותר לעצם תומכת שתלים ובריאות הגוף מאשר מחלות חניכיים. הדרך הטובה ביותר להמנע מפריאימפלנטיטיס היא אינה הימנעות מלבצע שתלים אלא אסטרטגית מיקום שתל נכונה עם עיבוי במקביל של הרקמות הסובבות ושיחרור עומס תפקודי עודף כאשר לכל זה קודם טיפול פרודונטלי מקיף (היגיינה) כל אלה הינם הטיפולים הטובים ביותר להישרדות שתל ובריאות הפה **(איור 11)**.

ניהול תמיסת דקינוס ברמת מיקרו-נפח בטיפולי שורש

במכשור המסובב פוצרים מתכתיים כדי להסיר את הרקמות הפנימיות של תעלת השורש ולעצב את קירות הדנטים של השורש. חומרים כימיים, בצורה של גלים ונזלים, משמשים לאחר מכן לחיטוי התעלה וסילוק וחיסול חיידקים כגורם מזהם.² בהמשך יש לייבש את הכימיקלים ולמלא את חלל התעלה מלא בגוטה פרקה או שרף על מנת יצור חותם הרמטי.

קיים מבחר עצום של הכימיקלים המשמשים לניקוי וחיטוי תעלות שורש. במהלך טיפולי שורש קליניים, התעלה מלאה למעשה בקוקטייל של כימיקלים כי חומר סיכה של הרחבת התעלה וחומר חיטוי מתערבבים. כלורוקסידין גלוקונט אינו חומר אופייני לחיטוי תעלות שורש למרות מספר תכונות רצויות. הוא מספק פעילות אנטימיקרוביאלית נגד חיידקים אירוביים ואנאירוביים מסוימים, לא גורם לשינויים מהותיים בעמידות חיידקים חלל הפה ואין לו השפעה מזיקה על הרירית. למעשה לכלורוקסידין גלוקונט בריכוז 12% יש תפקיד חשוב בטיפול פה.

היפוכלורית הנתרן (NaOCl) עדיין נשאר חומר כימי הנפוץ ביותר,^{2,3} בגלל הזמינות, העלות והיעילות.^{2,5} היפוכלורית הנתרן הוא יעיל נגד חיידקי ספקטרום רחב ויש לו את היכולת להמס רקמה יטלית או נקרוטית.⁶ עם זאת, היפוכלורית הנתרן הינו חומר העלול להזיק למטופל ולגרום לתופעות בלתי רצויות. הפוגעני בדרך כלל NaOCl מועברת לתוך חלל התעלה עם מזרק של 10-2 מיליליטר ובלחץ מסוים. היכולת של NaOCl "לברוח", או במקרים של בידוד לא מספק או עקב כשל אחר, עלול לגרום לפגיעה חמורה למטופל.⁵

פגיעה NaOCl מעוגנת היטב ב ספרות מקצועית,^{3,5,6} ויוחסה לשלוש טעויות עיקריות: טיפול לקוי, הזרקה מעבר אפקס ואלרגיה.⁶ פגיעת עקב טיפול לקוי יכולה לגרום לרופא ו/ או מטופל פגיעה בעיניים או עור/רירית.⁶ הזרקה מעבר לאפקס עלולה לגרום לתופעות הבאות:⁶

- כאב חמור ימידי
- בצקת מיידית ברקמות סמוכות
- בצקת בשפה, אזור תת עיני ובצד של הפנים
- דימום אינוסטיבי מתוך התעלה
- דימום ברירית או עור
- דימום במערכת עיכול
- דימום משני.

אלרגיה ל-NaOCl הינה נדירה, אך כבר דווחה ועלולה לגרום לכאב חמור, תחושת צריבה, בצקתו אובדן תחושה חולף.⁶

השיטה

למרות שאין פרוטוקול שטיפה מקובל בנוגע לטיפול שורש,³ זו החובה של הופאים ליישם רפואת שיניים המבוססות על ראיות עם פרמטרים קליניים שיספקו למטופלים את הרמה הגבוהה ביותר של טיפול עם פגיעה מזערית. שימוש ב-NaOCl תורם רבות ליעילות הטיפול; עם זאת, דרך החדרת הנזל היא זו שעשויה לגרום פגיעה.

ניהול מיקרו נפחי של NaOCl הוצע בעבר. הרעיון מתבסס על ההנחה שמשטח של מכשירים לטיפול אינו חלק שזה חיוני להכנת דנטין בתעלות, וכי לנזלים תכונה של מתח פנים. 7 ניתן בתנאים מסוימים, להעביר את נזל היפוכלורית לתוך התעלה באמצעות פוצרים הודות למבנה שלהם. (אורים 1, 2). הפוצר יוכנס קודם לכלי קיבול מיוחד ונזל היפוכלורית יסתתר באי רגולריות של מבנה

של השן ומיקרו אורגניזמים,¹ בעיקר עקב זיהום ונמק. לאחר קביעת אבחון ופרוגנוזה ראויים, למתפרא יש את האפשרות לשמור על השל כיחידה אסתטית ומתפקדת למרות אובדן ויטליות. בטיפול שורש מודרניים משתמשים

הנתרן, בהקשר של חדירת, מכניקת זורמים וזרימת נזל מולטי פאזי דרך תווך נקבובי. **מבוא** טיפול שורש עוסק בהסרת העיסה הפנימית

על ידי הגבלת הנפח והלחץ של היפוכלורית הנתרן, ניתן למזער את ההשפעות המזיקות ועדיין להנות ממאפייני החיטוי האידיאליים של חומר זה. נדרשים מחקרים נוספים כדי להבין את ההתנהגות של נזלים, במיוחד היפוכלורית

Les Kalman, B.Sc (Hon), DDS
הניצול הפסיבי וניהול מיקרו נפח של היפוכלורית הנתרן כחומר שטיפה וחיטוי בטיפולי שורש כבר הודגם עם בתנאי מעבדה ובכמה מקרים קליניים.



Dental Tribune International

The World's Largest News and Educational Network in Dentistry

www.dental-tribune.com



gluconate: quality of current evidence. The Journal of Young Investigators: An Undergraduate, Peer-Reviewed Science Journal 2008;25(1):1-9.

- Basrani BR, Manek S, Rana SNS, Fillery E, and Manzur A. Interaction between sodium hypochlorite and chlorhexidine gluconate. J Endod 2007;33: 966-969.
- Dutner J, Mines P, and Anderson A. Irrigation trends among American Association of Endodontists members: a web-based survey. J Endod: 2011;: 1-4.
- 5M ESPE: Peridex™ Chlorhexidine Gluconate (0.12%) Oral Rinse Fact Sheet: 2009.
- Clarkson RM, and Moule AJ. Sodium hypochlorite and its use as an endodontic irrigant. Australian Dental Journal 1998;43:(4).
- Hülsmann H. & Hahn W. Complications during root canal irrigation-literature review and case reports. International Endodontic Journal: 2000;33:186-195.
- Trefethen L. Surface tension in fluid mechanics. Encyclopaedia Britannica. (12ed.) Wiley:Chicago,1969;1-7.

הפוצר (איור 3). כאשר רופא השיניים יכניס את הפוצר לתוך תעלה ויתחיל בטיפול לידי סיבוב הפוצר, אז הנזל ישתחרר לתוך התעלה (איור 4). מתח פנים וחדירות של נקבוביות הדנטין גם יגדילו את היכולת של הנזלים לחלחל אל תוך תעלת השורש.⁷ גישה זו שונה בתכלית מפילוסופיות נוכחיות, כי NaOCl מוכנס לתוך חלל התעלה בכמות מזערית וללא כל לחץ. רופא השיניים מקבל שליטה על כמות הנזל תוך הגנה מהיעילות שלו.

ניהול מיקרו נפח של הפוצר הנתון נכון במקרים קליניים רבים. מוצגים כאן גם צילומי רנטגן של מקרים קליניים שבהם השתמשו בניהול מיקרו נפחי (איורים 5-9).

דין

מערכת התעלה בתוך שן היא מורכבת מאוד. למרות שיש הנוכחות העיקרית היא של תעלה אחת או יותר, קיימות תעלות נוספות כמו גם מיקרו תעלות.⁸ בתוך התעלות שוכן מבנה נקבובי נרחב בעל חדירות.⁹ למרות שסילוק פולפה מהתעלה הוא הליך קליני צפוי יחסית, החדרת הנזלים לתוך רשת נקבובית מסובכת את העניינים. אם משתמשים בנוזל שטיפה הרי סילוק נזלים מוצלח הוא מפתח להצלחה קלינית. מושגים של זרימת נוזל רב דרך תווך נקבובי, נמי דם,¹⁰ חדירות של התווך הנקבובי,¹¹ והתנהגות מכאנית של נזלים בהקשר מתח פנים חייבים להיות מוכרים כדי להתקדם בתחום שטיפת תעלות שורש בנוזל חיטוי.

ניהול מיקרו נפחי של NaOCl הוצע כשיטה על מנת למקסם את ההשפעה האנטי מיקרוביאלית ועדיין למזער תופעות פוגעניות. מכניקת זרימה הקשורה למתח פנים^{7,10,11} וחדירות של NaOCl תומכת בביצוע החדרת נוזל באמצעות פוצרים. הזרמה פסיבית של נזלים במיקרו נפח יצמצם במידה ניכרת סיבוכים כתוצאה מטיפול לקוי. שימוש בכלורהקסידין הוצע בנפחים גדולים יותר, ובחץ חיובי. יש לכלורהקסידין מאפיינים אנטיבקטריאליים חשובים והשפעות מזיקות מינימליות, גם במקרה של כשל בהזרמה. על המטפל לדאוג לחץ חיובי מתון על מנת להמנע מחדירת כלורהקסידין מעבר לאפקס. השימוש ב-EDTA (חומצת ethylenediaminetetraacetic) מומלץ לאחר NaOCl, כדי למזער את היווצרות משקעים.²

יישום ניהול מיקרו נפח של NaOCl מצביע על כך שמרחב התעלה ניתן לנקות ביעילות באופן שמרני. בקשה

כאב פוסט אופרטיבי כאשר יושם עיקרון זה, היה חלש מאוד עד לא קיים. למרות שיש ראיות של חומר איטום מחוץ לאפקס, היעדר הסימפטומים והפתולוגיה שלאחר הטיפול מצביע על נפח מספיק של נוזל חיטוי.

מחקרי מעבדה נוספים נדרשים על מנת להבין מכאניקה של זרימה זורמת נוזל רב שלבי דרך תווך נקבובי והקשר שלהם למיקרו ניהול של NaOCl. מחקרים קליניים נוספים נדרשים על מנת להעריך יעילות ותועלת של ניהול מיקרו נפח של הפוצר הנתון בטיפול שורש.

סיכום

שימוש בחומרי סיכה ושטיפה במתחם התעלה הוא קריטי להצלחת טיפול השורש. פעולת הנזלים במתחם התעלה יש להבין בהקשר של חדירות, מכניקת זרימה זורמת נוזל רב שלבי דרך תווך נקבובי.

יש ל-NaOCl מספר יתרונות לתפקיד נזל שטיפה בטיפול שורש, אך השימוש בו חייב להיות זהיר כדי למנוע נזק. הודגמה החדרה פסיבית של NaOCl.

שיקולים נוספים נדרשים כדי לאמת את התאוריה. הפוטנציאל למזער נזקים תוך מיקסום הצלחתה קלינית של טיפול שורש, נראה מבטיח עבור מטפל ומטופל כאחד. □

References

- Dang E. Comparison of sodium hypochlorite and chlorhexidine



Fig. 2



Fig. 1



Fig. 4

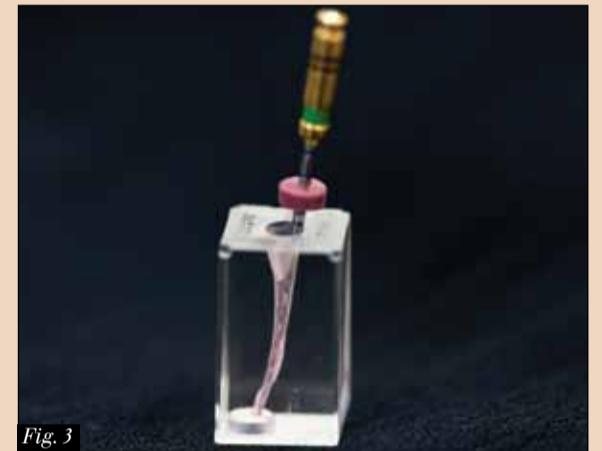

Fig. 3

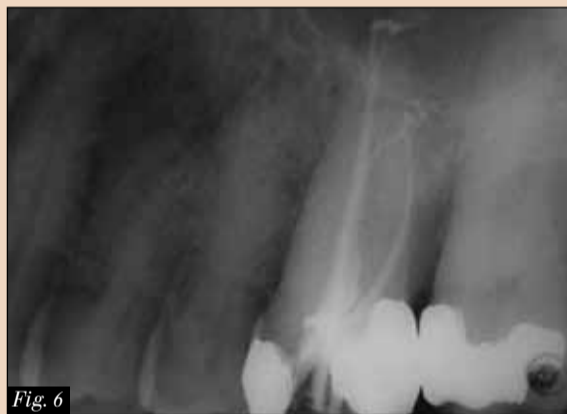

Fig. 6

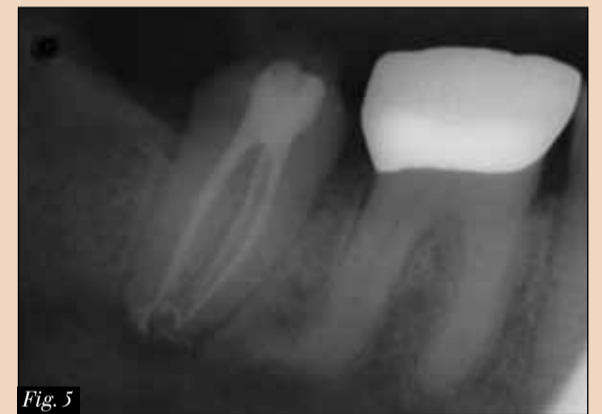

Fig. 5

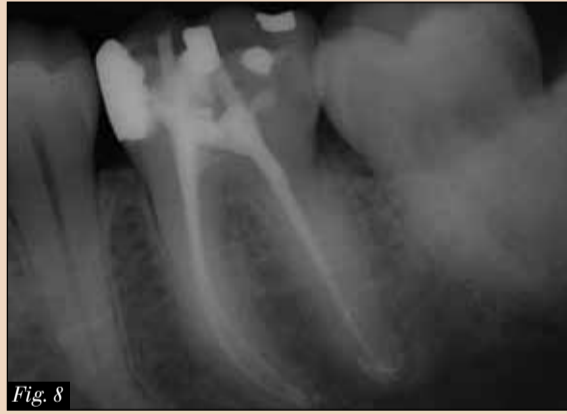

Fig. 8

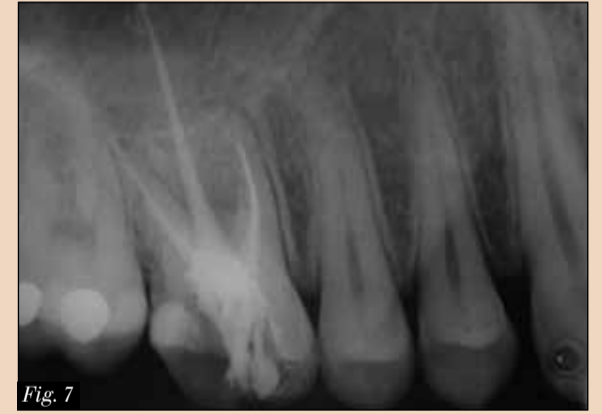

Fig. 7

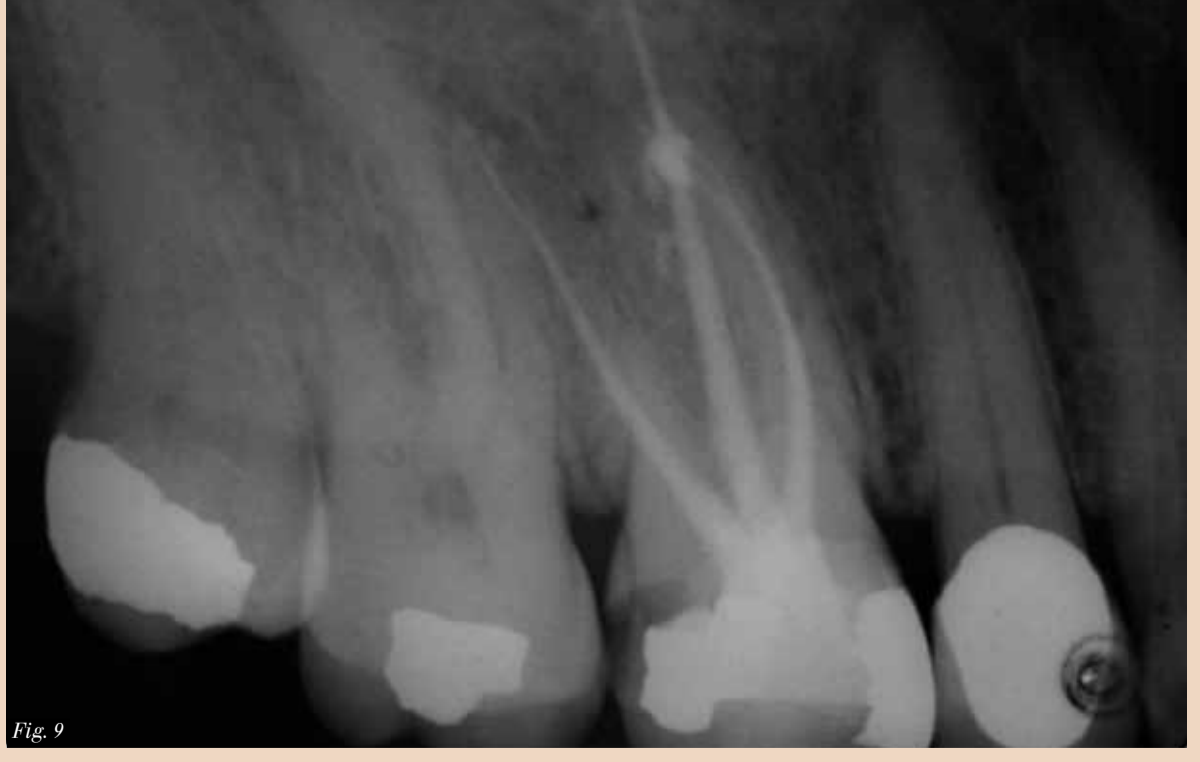

Fig. 9

Fig. 1: DENTSPLY Vortex rotary file with sodium hypochlorite. (Photos/Provided by Les Kalman, B.Sc (Hon), DDS); Fig. 2: DENTSPLY Profile rotary file with dyed sodium hypochlorite. Fig. 3: Micro-volume delivery of sodium hypochlorite with rotary file; Fig. 4: Sodium hypochlorite in block with rotary file; Fig. 5: Radiograph of endodontic treatment on #26; Fig. 6: Radiograph of endodontic treatment on #47; Fig. 7: Radiograph of endodontic treatment on #16; Fig. 8: Radiograph of endodontic treatment on #36; Fig. 9: Radiograph of endodontic treatment on #16.



Contact Info


Les Kalman,
B.Sc (Hon), DDS,
graduated from
the University
of Western

Ontario with a doctor of dental surgery degree in 1999. He then completed a GPR at the London Health Sciences Centre. He has been involved in general dentistry within private practice since 2000. He has served as the chief of dentistry at the Strathroy-Middlesex General hospital. In 2011, he transitioned to full-time academics as an assistant professor at the Schulich School of Medicine and Dentistry. Kalman's research focuses on clinical innovations, including the Virtual Facebow app. Kalman is also the director of the Dental Outreach Community Services (DOCS) program, which provides free dentistry within the community. Kalman has authored articles ranging from pediatric impression to immediate implant surgery in both Canadian and American journals. He has been a product evaluator for several companies, including GC America and Clinician's Choice. Kalman is the co-owner of Research Driven, a company that deals with intellectual property development. Kalman is a member of the American Society for Forensic Odontology, International Team for Implantology, Academy of Osseointegration, American Academy of Implant Dentistry and the International Congress of Oral Implantology. He has been recognized as an academic associate fellow (AAID) and diplomate (ICOI). He can be contacted at lkalman@uwo.ca.



פתרון מקיף לרכסים צרים

Ø3.2
מ"מ



NICE

אזא!

- מגע עצם-שתל (BIC) גבוה
- יציבות ראשונית מוגברת
- החדרה מהירה ומבוקרת לעצם
- תוצאות אסתטיות מיטביות

אלפא-ביו טכ. גאה להשיק את שתל ה-NICE, שתל צר בקוטר 3.2 מ"מ בעל מערכת שיקומית צרה, המספק פתרון מקיף לרכסים צרים. ה-NICE מאפשר דיוק מירבי, איכות גבוהה ונוחות שימוש למתן פתרון אידיאלי ומשלים לקשת מוצרי החברה.



סרוק לצפייה
בפרוטוקול הקידוח

www.alpha-bio.co.il

Alpha Bio_{TEC}
Simplantology

טלפון: 08-9366355
פקס: 08-9362664
southb@alpha-bio.net

סניף דרום:
רח' הרצל 157
רחובות 76267

ש.לקוחות: 03-9291000
פקס: 03-9235055
sales@alpha-bio.net

רח' התנופה 7
קריית אריה, ת.ד. 3936
פתח-תקווה 49510

זיהוי עששת: האם יש משהו חדש?

סקירה של הטכנולוגיות החדשות ביותר והפוטנציאל הקליני שלהם

שפותחו לאחרונה (Research Systems) SOPROLIFE, QLF, Inspektor, מוצלות הבדלים בהחזר או (Acteon) (פלואורסצנציה) בין אמיל ודנטין תקינים לבין אלושעברו דמינרליזציה. (איור 3). אמיל עם חסר חלקי של מינרל נראה כהה יותר מאשר מבנה שן תקין סמוך, ודנטין רקוב מאיר או

העיקרי של הטכנולוגיה. על מנת להשיג את התוצאות הטובות ביותר, הזווית של הקצה צריכה להיות עקבית, ויש לשלב את התוצאות עם שיטות זיהוי נוספות, ולא כסטנדרט עצמאי. מערכות כימות על בסיס החזר או

ופרוקסימליים כאחד, עם הטכנולוגיה המבוססת על החזר או של פורפירינים שרוגשו באמצעות אור לייזר באורך גל של 655 ננומטר (איורים 2 א ו-ב). הרגישות והייחודיות של החזר או לייזר באיתור נגעי בתוך דנטין הינן בעלי שונות רבה ועם תוצאות חיוביות שגויות, המהוות את הגורם המגביל

קלינית עקב מורפולוגית המשטח, חשיפה לפלאוריד בעבר אנטומית החרצים, ונכחות של פלאק וכתמים. שיטות המשמשות בדרך כלל לסוג זה של זיהוי הן בדיקה ויזואלית ומישוש, רדיוגרפיה, שיקוף והחזר או לייזר. שיטה זו, באמצעות מכשיר (DIAGNOdent KaVo), משמשת עבור משטחים סיגריים

פרופ' דודי מנטון
אוסטרליה

עששת היא עדיין אחת המחלות השכיחות אך גם הניתנות למניעה ביותר בעולם. יש יותר ויותר ראיות כי בעלי בריאות פה לקויה סובלים גם מבריאות כללית לקויה. בין אם מדובר בקשר סיבתי או קשר עם גורמים משותפים אחרים, עדיין לא נקבע.

למרות שחלק גדול מהאוכלוסייה במדינות מפותחות שיפר משמעותית את מצב בריאות הפה על פני שלושה או ארבעה העשורים האחרונים, אנשים מקבוצות מסוימות, כגון קבוצות סוציו-אקונומיות נמוכות יחסית או מאתגרים מבחינה רפואית, עדיין בסיכון גבוה לפתח עששת שיניים. חל שינוי בפילוסופיה סביב מה שנחשב טיפול נכון והוגן, עם מעבר ממודל כירורגי למודל טיפול במחלה, שמכונה לעתים קרובות רפואת שיניים זעיר פולשנית. כתוצאה מהירידה בשכיחות עששת, ירדה גם הרגישות של אבחון עששת. אבחון מוקדם הוא חיוני, שכן הוא מאפשר התערבות לרפוי ורמה מינימלית של נגע, תוך התייחסות גם לגורמי סיכון לעששת וגם לפעולות מנע, כגון איטום חריצים וחרירים. (איורים 1 א ו-ב).

עששת עשויה לבלבל רבים עקב שימוש בעלי מקצוע באותו המונח לתהליך המחלה ולתוצאותיה. יש להבחין בין שלושה תהליכים נפרדים אבל קשורים אחד בשני: האבחנה של עששת, זיהוי של נגע עששתי (רקבון) וההערכה של הנגע. בעוד אבחון עששת כרוך בהערכה של האדם בכללותו, בהתחשב בכל גורמי סיכון עששת, כגון גורמים אישיים וחברתיים, גורמים סביבתיים וגורמים אוראלים יום יומיים התורמים ישירות לסיכון בהתפתחות עששת של הפרט ושל פני השטח השן הספציפיים, זיהוי עששת כרוך בשימוש במכשיר אובייקטיבי לזיהוי המחלה בצורה של נגע רקבון, עם אפיון הערכה וכימות מידת המחלה ומצבה.

ההתפתחות של מערכת איתור עששת International Caries Detection and Assessment System (ICDAS) לכימות של הריקבון, הקנתה לאחרונה שיטה תקפה להערכה וכימות נגעים עששתיים והתוספת האחרונה של International Caries Classification and Management System (ICCMS), מספקת אפשרויות ניהול המחלה המבוססות על ראיות לשלבים שונים של נגע הריקבון בהתייחס לנסיבות אשיות. ICDAS מדרג נגעים מ-1, השלב המוקדם ביותר שבו השן צריכה להיות מיובשת כדי לזהות נגע נקודתי לבן, עד 6, המייצג נגע מתקדם. תוכנת הדרכה זמינה ב- (www.icdas.org) ולאחרונה, כדי לסייע בשימוש ב-ICDAS בסקרים אפידמיולוגיים פורסמה תוכנה חדשה למטרות אלה (www.icdas.org/software-tools).

זיהוי עששת באמצעות זונדה קיים גם במרפאות פרטיות וגם בבתי ספר לרפואת שיניים, אבל זה עלול לגרום נזק לשכבת אמיל שעברה דמינרליזציה, ובכך להגדיל את הסבירות של הצורך בהתערבות שיקומית. בדיקת זונדה אינה מספקת שום יתרון על פני שיטות זיהוי אחרות, גם לא בשיתוף איתם, ולכן מומלץ להשתמש אך ורק בכלי בעל צורה כדורית בקצה, במיוחד כדי לבדוק את תקינות משטח אמיל או הסופס.

רגישות של שיטת זיהוי מתייחסת ליכולת לזהות את המחלה כאשר היא קיימת ואת היעדר המחלה, כאשר היא לא נמצאת. זיהוי עששת במשטח סיגרי הינו בעייתי



Oral-B®

הבשורה שתשנה את מה שחשבת על משחת שיניים

עששת רגישות בעיות חניכיים פלאק הליטוסים אבנית כתמים שחיקת אמיל

Oral-B PRO-EXPERT הכירו את יתרונות מרובים משחה אחת - יתרונות מרובים

סטאנוס פלואוריד מיוצב

משחת השיניים הראשונה והיחידה בעלת נוסחה פורצת דרך של **סטאנוס פלואוריד מיוצב בתוספת פוליפוספאט**. השילוב מגביר משמעותית מספר יתרונות כמו פעילות אנטי-מיקרוביאלית, מניעת רגישות והגנה מפני שחיקה חומצית. 15 שנות מחקר יותר מ-70 מחקרים קליניים סייעו בבסיס חדשנות זו בתחום משחות השיניים.

Continuing the Care That Starts in Your Chair



