

Interview



Foto: Matthew Manor, HHOF, IHF Images

Notfälle und Eishockey WM BERN – Bei über 400 Spielern und ruppiger Gangart bleiben Zahntraumen nicht aus. *Dental Tribune* sprach mit Dr. Bendicht Scheidegger, der gemeinsam mit SCB-Zahnarzt Dr. Hans-Peter Frei den WM-Zahn-Notfalldienst am Spielort Bern gewährleistet.

▶ Seiten 6–7

Continuing Education



******-Fortbildung in St. Moritz ST. MORITZ** – Das Basler Team unter der Leitung von Prof. Dr. Roland Weiger, Klinik für Parodontologie, Endodontologie und Kariologie, gab einen aktuellen Einblick in die Entwicklung der Zahnerhaltung. Über 150 Teilnehmer zeigten sich begeistert von den Kursen.

▶ Seiten 9–11

IDS Review



IDS Köln brach alle Rekorde KÖLN – Über 100.000 Dentalprofis besuchten die IDS. Zufrieden zeigten sich die Schweizer Aussteller, die *Dental Tribune* in Köln besuchte. Am Publishers Meeting präsentierte die internationale DT-Verlagsgruppe ihre neue Plattform www.dental-tribune.com.

▶ Seiten 18–23

IDS Review



Von Köln direkt nach Zürich ZÜRICH – Wem Köln zu weit war, gewann einen Überblick über die Neuheiten an der 1. Schweizer Fachdental, die über 1.000 Besucher anlockte. Veranstalter, Aussteller und Besucher waren beeindruckt von der Vielfalt des Angebots. Ein erfolgreicher Start.

▶ Seite 24

Event



Aus der Wüste zur Brücke URNÄSCH/AR – Alles drehte sich um LAVA an der Fortbildung des SZAZ. Rainer Rominger stellte sein Lava Fräszentrum Ostschweiz vor. Dr. R. Kanzler, D-Schwabach, zeigte, wie man Vollkeramik zur Zufriedenheit der Patienten einsetzt und wie man Fehler vermeidet.

▶ Seiten 27–29

Über 270 Teilnehmer bei Fortbildung ROSENBERG Management von Problemen und Misserfolgen in der Implantologie

von Dr. med. dent. Frederic Hermann, Zug

ZÜRICH – Der Titel der Veranstaltung sprach vielen praktizierenden Kollegen aus dem Herzen und so füllten 270 Teilnehmer am 15. April den Vortragssaal des Marriott Hotels in Zürich. Im Foyer konnten sich die Teilnehmer zusätzlich über die neuesten Entwicklungen in der Implantologie vonseiten der Dentalindustrie informieren. Unter der Leitung von Dr. Ueli Grunder präsentierten internationale bekannte Referenten wie Dr. Karl-Ludwig Ackermann (D), PD Dr. Ronald Jung, Dr. Claude Andreoni und Dr. Konrad Meyenberg verschiedene Fälle zur Thematik und stellten diese zur Diskussion. Das Auditorium er-

lebte eine einzigartige Veranstaltung, die durch die Interaktivität der Experten in den eingefügten Diskussionsrunden zunehmend belebt wurde. Die Teilnehmer konnten so einen unmittelbaren Eindruck über die Gedankengänge der Experten bei der Problemlösung von schweren Misserfolgen gewinnen.

„Misserfolge bedürfen oft einer radikalen Rehabilitation“

Dr. Ueli Grunder schilderte in seiner Einführung einen eindrücklichen Fall zur Thematik. Er beschrieb die Behandlung einer langjährigen ästhetischen



Die Referenten und der Organisator (v.l.n.r.): Dr. Karl-Ludwig Ackermann (D), Dr. Nils Leuzinger (Fortbildung ROSENBERG), Dr. Claude Andreoni, Dr. Konrad Meyenberg, Dr. Ueli Grunder, der als kompetenter Moderator agierte, und PD Dr. Ronald Jung.

Fachliche Betrachtung zur IDS 2009

Demografie und Digitalisierung treiben die Dentalbranche an

KÖLN – An der 35. Internationalen Dental-Schau präsentierten 1.820 Aussteller, darunter über 60 Firmen aus der Schweiz, Innovationen und Trends, die die Zukunft der Zahnmedizin beeinflussen. Dabei reicht die Entwicklung von der Prophylaxe über die

Restauration bis hin zu Spezialbehandlungen.

Digitale Abformung

Eine der grössten Entwicklungen ist die digitale Abformung mit Oral-Scannern. Diese ersparen dem Patienten den Biss in Abdruckmasse. Der Prozess von der Abformung bis zur Herstellung eines Kronen- oder Brückengerüsts ist jetzt voll digitalisiert. Das ist erst der Anfang. Grössere Brücken und individuelle Anfertigungen bedürfen weiterhin der klassischen Vorgehensweise.

Karies bohrerlos bekämpfen – Mundkrebs früher erkennen – bildgebende Verfahren

Immer deutlicher wird der Zusammenhang zwischen allgemeinen und oralen Erkrankungen. Neben der Diagnose von Karies und Gingivitis ist der Zahnarzt für das Erkennen von Mundhöhlenkrebs prädestiniert. Die Differenzialdiagnose ist oft nicht leicht. Neues Screening-Verfahren, das chemolumineszentes Licht und die Anfärbung mit Toluidinblau kombiniert, ermöglicht nun eine präzisere Biopsie-Entnahme.

Volumentomografen rücken preislich in einen Bereich vor, der für eine grössere Anzahl von Praxen erschwinglich wird. Dies erhöht die Sicherheit für Behandler und Patient wesentlich. Eine neuartige Methode der Kariesinfiltration ermöglicht jetzt die substanzschonende Behandlung beginnender Karies – ohne zu bohren.

Prophylaxe für Patienten und Profis

Die professionelle Prophylaxe gewinnt an Bedeutung – nicht zuletzt im Zusammenhang

mit Periimplantitis. Für Ultraschallgeräte gibt es jetzt neue Piezospitzen, um die Vibrationen der Scaler zu minimieren. Tragbare Pulverstrahlgeräte ermöglichen auch längere Sitzungen mit geringeren Ermüdungsercheinungen für Patienten und DH. Vorteile verspricht auch der neuartige Einsatz von Ozon.

Neue Füllungsmaterialien und Mikromotoren

Der Lichtbrechungsindex des natürlichen Zahnschmelzes kann nun praktisch punktgenau reproduziert werden – zum Beispiel mit einem besser abgestimmten Zusammenspiel von Füllstoffen und patientierter Monomer-Matrix.

Dieser Auflage liegt ein Prospekt der Firmen **KerrHawe SA** und **KALADENT AG** bei.
Wir bitten unsere Leserinnen und Leser um freundliche Beachtung.
Vielen Dank.



Dr. Ueli Grunder moderierte den Abend geschickt und stellte den Experten knifflige Fragen.

Frontzahnrekonstruktion mit Implantaten aus seiner Praxis und eröffnete die Diskussion mit der Aussage „Wenn wir einen Misserfolg erleben, dann ist dieser in der Regel schwer zu rehabilitieren“. Oft bedarf ein verschleppter Misserfolg einer radikalen Rehabilitation. So musste sich die Patientin über Jahre hinweg immer wieder neuen chirurgisch-rekonstruktiven Eingriffen unterziehen, bis der anfängliche Misserfolg korrigiert werden konnte. Dr. Ueli Grunder betonte schon zu Beginn, dass der Schlüssel zur Vermeidung von Misserfolgen in einer strengen Fallselektion, -Analyse und Diagnostik sowie deren Umsetzung in einer fundierten Planung zu sehen ist.

„Wer arbeitet macht Fehler, wer viel arbeitet macht viele Fehler, nur wer gar nicht arbeitet macht keine Fehler“

Der erste Referent des Abends brauchte nicht vorgestellt zu werden: Dr. K.-L. Ackermann (Filderstadt/D) widmete sich eingehend der Hartgewebsproblematik bei Implantationen und demonstrierte an vielen Fällen ältere und jüngere Misserfolge. Er schilderte seine daraus gewonnenen Erfahrungen und stellte diese gemeinsam mit den anderen Referenten zur Diskussion. „Man sieht nur was man weiss, oder wie vermeidbar sind Behandlungsfehler?“

So wären viele Misserfolge und Probleme in der Implantologie schon zu Beginn in einer mangelnden Anamnese und Diagnostik zu sehen. Oft würden die Wünsche des Patienten sowie dessen eigentliche biologische Gewebsreaktion falsch eingeschätzt und bewertet. Hierbei sei es, und dies betonte Dr. Ackermann mehrfach, oft sinnvoll

über diagnostisch-therapeutische Langzeitprovisorien den Patienten im Zuge der Vorbehandlungsphase vor der Implantattherapie zu stabilisieren. Dies bringt Ruhe in den Behandlungsfall, sowohl für den Patienten wie auch für den Behandler. In diesem Zusammenhang fügte er die Bedeutung einer guten Dokumentation zur ständigen Selbstkontrolle und Beweisführung im juristischen Rechtsstreit hinzu: der behandelnde Zahnarzt haftet dabei für die Sorgfalt der Behandlung.

„Warum hat der Patient seinen Zahn verloren?“

In der folgenden Diskussionsrunde unterstrichen die Referenten die Bedeutung der 3-D-Diagnostik und -Planung, die in komplexeren Implantatfällen einen hohen Zugewinn an Diagnostik und Therapiesicherheit bieten. Die Experten diskutierten zudem die Frage: Wie explantiere ich ein osseointegriertes Implantat möglichst substanzschonend? Festgehalten wurde, dass ein Implantat (Gewinde, raue Oberfläche) sich erst mit Hebel oder Zange lösen lässt, wenn bis auf den letzten Gewindegang die gesamte Osseointegrationsfläche chirurgisch aufgelöst wurde. Dies kann durch dünne chirurgische Fräsen, Trepanbohrer oder aber mittels Piezosurgery-Technik realisiert werden. Auf jeden Fall entstünde so aber ein nicht unbedeutender knöcherner Defekt, der meist augmentativ versorgt werden muss.

Dr. Ueli Grunder warf ein, ob denn grundsätzlich jedes Implantat, das einen vestibulären Knochenrückgang aufweist, explantiert werden müsse? Die Experten diskutierten verschiedene Wege der augmentativen Rekonstruktionstherapie, betonten aber die Schwierigkeit eine neue Osseointegration zur (bereits kontaminierten) Implantatoberfläche zu erzielen. PD Dr. R. Jung wies darauf hin, dass in histologischen Studien häufig nur eine bukkale unterstützende Anlagerung des knöchernen Materials zu beobachten sei. Dies würde aber zumindest in vielen Fällen zu einem Abklingen der



Gespannt verfolgten 270 Teilnehmer, wie die Experten über ihre Probleme und Misserfolge in der Implantologie freimütig diskutierten.

klinischen Symptomatik (BOP/PD/Schmerz) führen, was aber bisher noch nicht wissenschaftlich bewiesen sei. Dr. Ackermann betonte aus seinen Erfahrungen, dass sehr häufig bei fortgeschrittenem Knochenverlust die Explantation die beste Perimplantitistherapie sei. Die Perimplantitistherapie sei noch nicht ausdiskutiert. Aus wissenschaftlicher Sicht würde oft eine mangelhafte Mundhygiene als Ursache angeführt. Dabei sei häufig eine falsch eingestellte Okklusion und eine genetische Prädisposition (10–15 % der Fälle) die Ursache. Die Frage sei doch, warum der Patient den Zahn verloren hat, so Dr. Ackermann. Hier käme es auf eine detaillierte Anamnese und Diagnostik innerhalb der präimplantologischen Planungsphase an.

Der Ackermann zeigte weitere Misserfolge älterer Implantattypen (Diskimplantate/Blattimplantate = Extensionsimplantate), die sehr häufig Frakturen im Halsbereich aufweisen wür-

den und bei Entfernung zu erheblichen destruktiven Defekten führen. Knöcherne Rekonstruktionen unter Verwendung einer titanverstärkten Gore-Tex-Membran wären aus der Erfahrung heraus bei falschem Weich-

gewebsmanagement mit einer erhöhten Expositions- und Infektionsgefahr verknüpft.

In diesem Zusammenhang diskutierte die Expertenrunde die klinischen Vorgehensweisen



Dr. Karl-Ludwig Ackermann (D) zeigte offen Misserfolge aus seiner langjährigen Tätigkeit als Implantologe und stellte diese zur Diskussion.

Immer up to date mit fortbildung ROSENBERG

Für Sie ausgewählte Seminare und Kurse im Frühsommer 2009

8 ± 8 – rund um den 8er

Tipps und Tricks für Anfänger und Profis

Termin:
Samstag, 16. Mai 2009
von 9.00 bis 16.00 Uhr

Ort:
Hotel Marriott, Zürich

Details:
· PD Dr. Dr. Gerold Eyrich
· Dr. Beatrice Nideröst
· Dr. Michael Bornstein
· PD Dr. Dr. Till Mutzbauer
· Dr. med. Claude Schotland
· Dr. Dr. Heinz-Theo Lübbers
· Dr. Lukas Müller

- 3 Operationsmethoden
- Problemsituationen
- Schmerzkontrolle
- Radiologie
- Pathologie
- Kieferorthopädie
- Versicherungsfragen

„Vollkeramik von A–Z“

Präparation – Materialwahl – Zementierung

Termin:
Dienstag, 26. Mai 2009
von 17.00 bis 21.00 Uhr

Ort:
Au Premier im Hauptbahnhof, Zürich

- Details:**
- Dr. med. dent Urs Bordbeck
 - Praktische Durchführung „Step-by-Step“
 - Systemvarianten: Vor- und Nachteile
 - Zahlreiche klinische Fallbeispiele

Schablonengeführte Implantologie 3-D

Computerunterstützte und schablonengeführte 3-D-Implantation

Termin:
Dienstag, 23. Juni 2009
von 17.00 bis 21.00 Uhr

Ort:
Au Premier im Hauptbahnhof, Zürich

- Details:**
- PD Dr. Ronald Jung
 - PD Dr. Dr. Gerold Eyrich
 - Dr. med. dent. Cristiano Persi
 - Dr. med. dent. Marko Knauf
 - Dr. med. dent. Umberto Schläpfer
 - Vor- und Nachteile der drei führenden Systeme werden Ihnen vorgestellt

Informationen und Anmeldungen:

www.frb.ch
fortbildung ROSENBERG
MediAccess AG
Hofstrasse 10
Postfach
8808 Pfäffikon

fortbildung ROSENBERG
MediAccess AG
Hofstrasse 10
CH-8808 Pfäffikon
T +41 55 415 30 58
F +41 55 415 30 54
info@fbrb.ch
www.fbrb.ch
MWSI-Nr. 621 053



Für Dr. Konrad Meyenberg sind selten Materialfehler die Ursache für Komplikationen.

bei Vorliegen einer schmalen Frontzahnücke mit fortgeschrittenem Knochen- und Weichgewebsverlust im Unterkiefer und Oberkiefer. Bei Fehlen von 2 Zähnen käme es zuerst auf die Lückenbreite an. Sei diese weniger als 15 mm, so sei eine Klebebrücke als Alternative zu überdenken, so Dr. Meyenberg. PD R. Jung zeigte die Möglichkeit der Implantation nur eines Implantates und dessen Versorgung mit einem Pontic als weitere Möglichkeit auf. In jedem Fall sollte aber vor einer Rekonstruktion eine Weichgewebs- und Hart-



Für PD Dr. Ronald Jung ist das Verständnis der Biologie des Patienten ein Schlüsselfaktor.

gewebsaugmentation erwogen werden. Dabei bestimmt das Knochenniveau an den Nachbarzähnen das Regenerationsergebnis.

Weichgewebeprobleme – Das Weichgewebe als Schlüssel zum Erfolg bei Problemsituationen in der Implantologie

Im ersten Diskussionsfall von PD R. Jung hielten die Experten am zuletzt diskutierten Punkt fest. Analysiert werden sollte immer das Knochenniveau an den Nachbarzähnen. An der eigenen Zahnoberfläche sei keine Regeneration möglich. In diesem Zusammenhang sei die Beachtung der von Prof. D. Tarnow aufgestellten Kriterien (5 mm Abstand Kontaktpunkt-Knochenpeak) zur 3-D-Positionierung von Implantaten extrem wichtig. Dabei sei gerade bei jugendlichen Pa-

tienten und den Kriterien eines langfristigen Erfolges, häufig eine mehrzeitige Vorgehensweise mit vorhergehender Weich- und Hartgewebsrekonstruktion indiziert. Nach erfolgtem Kieferkammaufbau sollte die biologische Antwort des Patienten abgewartet werden, da es gerade bei Weichgewebstransplantaten zu ausgeprägten Resorptionen kommen kann. Gut sei hier immer einen gewissen Gewebsüberschuss im Vorfeld zu generieren. Eine Alternative,

so Dr. Meyenberg, stelle die kieferorthopädische Extrusionstherapie vor Extraktion des Zahnes dar. Hierbei könnten bis zu 3–4 mm an Hart- und Weichgewebe gewonnen werden.

Der Referent erläuterte weitere Möglichkeiten der Weichgewebsaugmentation, die nach dem zeitlichen Vorgehen eingeteilt werden können. So kann mit der Extraktion des Zahnes die Alveole nicht nur knöchern augmentiert werden (Ridge Preser-

vation), sondern zusätzlich auch ein Epithel-Punch entnommen werden, der über der Alveole vernäht wird. In der nahen Zukunft wird es hier vonseiten der Industrie interessante „Weichgewebs-Ersatzmaterialien“ geben, die eine neue Perspektive eröffnen könnten.

Bei putriden Ausgangslagen erfolgt die Weichgewebsregeneration erst nach der Extraktion und Wundheilung. Grundsätzlich vertritt der Referent die Aus-

sage, dass das Weichgewebe vor dem Hartgewebe rekonstruiert werden sollte.

PD Dr. R. Jung fasste abschliessend zusammen, dass das Verständnis der Biologie des Patienten ein wichtiger Schlüssel für den Erfolg der Therapie darstelle. Zur Einschätzung des Falles diene dabei die von der SSO aufgestellten Richtlinien zur Risikobewertung („simple-advanced-complex“ Einteilung). ➔

ANZEIGE



NEUE IMPLANTATE, NEUE ABUTMENTS WAHLFREIHEIT NATÜRLICH BEI CAMLOG

Ein sicheres Implantat, die patentierte Tube-in-Tube™ Verbindung und dazu jetzt auch die Option des Platform Switching. Camlog bietet mehr.
Weitere Infos: www.camlog.com

a perfect fit®

camlog



Dr. Claude Andreoni widmete sich der möglichen Probleme bei Sofortimplantationen.

Einem korrekten Weichgewebsmanagement (zwei- oder einseitig mit der Implantation) kommt eine Bedeutung für den Langzeiterfolg der Implantation zu. Eine aktuelle Studie von Bühler & Burkhardt 2007 fasst jedoch zusammen, dass ein Fehlen von fixierter Gingiva um Implantate ein erfolgsgefährdender Faktor sei, die Überlebensrate der Implantate aber nicht beeinträchtigt.

Sofortimplantate – Die sofortigen und verzögerten Probleme mit Sofortimplantationen

Dr. Claude Andreoni nahm sich dem Thema der Wahl des richtigen Implantationszeitpunktes an und erläuterte anhand von zahlreichen Fallbeispielen die nicht zu unterschätzenden Risiken, aber auch die Chancen der Sofortimplantation und Sofortversorgung/-belastung. Beachtung finden sollte bei der Überlegung zu einer Sofortimplantation in eine frische Extraktionsalveole folgende Punkte:

- Infektpotenzial?
- Alveolengrösse?
- Gingivasituation?
- Gewebetypus?

Gerade im Bereich der Oberkieferfront sollte bei einem im Vergleich zum Nachbarzahn weiter apikal gelegeneren Verlauf des Margo gingivae auf eine Sofortimplantation verzichtet werden, da immer mit einer zusätzlichen Rezession von ca. 1mm nach Implantation zu rechnen ist. Analysiert werden sollten weiterhin die Knochenverhältnisse am Nachbarzahn und der Erhalt der bu-

kalen Knochenlamelle. Zu dieser muss durch eine weiter palatinal gelegene Positionierung des Implantates Abstand gehalten werden, um eine zusätzliche Resorption der Lamelle, ausgeübt durch Druck des Implantatkörpers, zu vermeiden. Der entstandene Gap, da waren sich alle Experten einig, sollte wenn immer möglich mit Knochen(ersatz)material verfüllt werden. In der Literatur findet man hier Angaben, die besagen, dass dies bis zu einer Distanz von 1–2mm nicht notwendig sei. Dies entspreche der sogenannten „jumping distance“ der Osteoplasten.

Der Referent zeigte den Unterschied zwischen der klassischen Sofortbelastung nach Ledermann im Unterkieferfrontbereich (4 Implantate mit sofortiger Stegversorgung) und einer So-

fortversorgung im Oberkieferfrontzahnbereich bei Einzelzahnverlust auf. Dr. Claude Andreoni berichtete, dass 50 % aller Sofortimplantationen mit einem konventionellen Flap, 30 % Flapless und 20 % mit einem Mini-Flap gelöst wurden. Er gab jedoch zu bedenken, dass bei der Flapless-Technik alle Voraussetzungen stimmen müssen und man, wenn möglich, eine zusätzliche Sofortversorgung des Implantates durch ein Provisorium vermeiden sollte. Dabei sei es wichtig, in jedem Fall den Wunsch des Patienten und sein Alter zu berücksichtigen. Gerade bei der sehr schwierigen Technik der Sofortimplantation spiele die Routine des Behandlers und dessen Erfahrung eine nicht zu unterschätzende Rolle im Hinblick auf die Vermeidung von Misserfolgen. ➔



Der Abend im Marriott Hotel bot viel Diskussionsstoff für das Gespräch unter Kollegen.



Neu: CAPHOSOL® zur Prophylaxe und Therapie der oralen Mukositis bei Tumorpatienten

MÜNCHEN – Bei CAPHOSOL® handelt es sich um eine hoch entwickelte Elektrolytlösung, die als Medizinprodukt die Standard-Mundpflege von Tumorpatienten zur Prophylaxe und Therapie einer oralen Mukositis unter Strahlen- und/oder Hochdosis-Chemotherapie ergänzt. CAPHOSOL® kann auch bei Speichelmangel und Xerostomie (Trockenheit von Mund oder Rachen) jeglicher Ursache angewendet werden.

Orale Mukositis ist eine der häufigsten Nebenwirkungen einer Strahlen- und/oder Hochdosis-Chemotherapie, die die Patienten sehr belastet. Die Möglichkeiten zur Prophylaxe und Therapie sind begrenzt. Etwa 40 % der Patienten, die eine konventionelle Chemotherapie erhalten, sind von der Entzündung der Mundschleimhaut betroffen.*

Die Symptome reichen von Rötungen bis zu schwerwiegenden Ulzerationen. Die sehr schmerzhaften Symptome können dazu führen, dass den Patienten keine orale Aufnahme von Nahrung oder Medikamenten mehr möglich ist und eine stationäre Aufnahme der Patienten notwendig wird. CAPHOSOL®, eine übersättigte Kalziumphosphatlösung, befeuchtet die Schleimhäute, erzeugt eine Gleitfähigkeit und reduziert so die Reibung, Ulzerationen und dadurch hervorgerufene Beschwerden und Schmerzen. Die Kalzium- und Phosphationen breiten sich in den intrazellulären Zwischenräumen im Epithel aus und ziehen in die verletzte Schleimhaut ein. Dabei wirkt sich Kalzium positiv auf den Entzündungsprozess aus und schützt vor (weiteren) Infektionen, während das Phosphat zur Wiederherstellung des natürlichen pH-Wertes in der Mundhöhle beiträgt.

„Obwohl die orale Mukositis

eine besonders häufige Nebenwirkung der Tumorthherapie ist, die die Patienten sehr beeinträchtigt, sind die Therapiemöglichkeiten eingeschränkt. Das gilt es zu verbessern, denn orale Mukositis beeinträchtigt die Lebensqualität der Patienten massiv, ist äusserst schmerzhaft und kann die antitumorale Therapie verzögern, wenn sie nicht adäquat behandelt oder besser von vornherein wirksam verhindert wird“, so Prof. Dr. Petra Feyer, Berlin. „Bei der oralen Mukositis kommt es zur Erosion der Epithelzellen in Mund- und Rachenraum, was nicht nur sehr schmerzhaft ist, sondern auch die Fähigkeit des Patienten beeinträchtigt zu essen oder überhaupt etwas zu schlucken.“

Über CAPHOSOL®

CAPHOSOL® ist eine übersättigte Elektrolytlösung, die Kalzium- und Phosphationen enthält und aus zwei Komponenten besteht: Lösung A enthält eine wässrige Phosphatlösung und Lö-

sung B eine wässrige Kalziumlösung. Bei Mischung im Verhältnis 1:1 entsteht eine mit beiden Ionen übersättigte Lösung. Die Beseitigung der Trockenheit der Mundschleimhaut führt zu einer Schmerzlinderung. Eine prospektive randomisierte klinische Studie zeigte, dass CAPHOSOL® zu einer signifikanten Verbesserung der Chemo- und/oder Strahlentherapie-induzierten oralen Mukositis führte. Häufigkeit, Dauer und Schwere der oralen Mukositis waren bei den Patienten, die CAPHOSOL® erhalten hatten, gegenüber den Patienten der Kontrollgruppe signifikant reduziert. Die Studie bei 95 Patienten, die eine hämatopoetische Stammzelltransplantation erhielten, untersuchte prospektiv die Dauer und Schwere der Mukositis und den Bedarf an Opioiden. Die Ergebnisse zeigen eine signifikante Abnahme der Tage mit Mukositis (3,72 vs. 7,22; p=0,001), der Tage mit Schmerzen (2,86 vs. 7,67; p=0,0001), der Morphindosen

(34,54 mg vs. 122,78 mg; p<0,0001) und der Tage, an denen die Patienten Morphine benötigten (1,26 vs. 4,02; p=0,0001) bei den Patienten, die CAPHOSOL® erhalten hatten, im Vergleich zu den Patienten, die eine Kontrolltherapie erhalten hatten [Papas A et al. A prospective, randomized trial for the prevention of mucositis in patients undergoing hematopoietic stem cell transplantation. Bone Marrow Transplant 2005;31(8):705–12].

Kontakt:

EUSA Pharma

Christian Hinz
Marketing Manager
Grillparzerstr. 8
D-81675 München
Tel.: +49-89/5 70 80-8 60
Fax: +49-89/5 70 80-8 61
christian.hinz@eusapharma.com
www.eusapharma.com

Kostenlose Fax-Bestell-Hotline für die Schweiz:
+40-89/57 08-08-61

*Literatur beim Hersteller

← Ebenfalls ist die Compliance des Patienten für diese progressive Therapieform entscheidend. Positiv hob er den psychologischen Effekt einer Sofortimplantation für den Patienten hervor, der nicht zuletzt durch die Vermeidung eines zweiten operativen Eingriffes resultiert.

Die Experten diskutierten weiterhin die Frage, ob man bei Vorliegen eines chronisch apikalen Defektes (ohne PA-Beteiligung) implantieren könne. PD Dr. R. Jung zitierte eine Studie, die belege, dass es durch die Entfernung des Zahnes zur Beseitigung der Ursache der Infektion komme und selten eine infektiöse Knochenkontamination bestünde. So stellt eine chronische Infektion selten eine Kontraindikation dar.

Höhere Misserfolge sehen die Experten hingegen bei Sofortimplantationen im parodontal infizierten Gebiss. Hier sollte man vor Implantation 4–6 Monate den Erfolg der Parodontaltherapie und die biologische Antwort des Patienten abwarten.

Prothetische Misserfolge – Technische Probleme in der Implantologie: falsche Materialien, falsche Verarbeitung oder falsche Indikation?

Dr. Konrad Meyenberg widmete sich den vielfältigen technischen Komplikationen in der Implantologie. „Selten sind es Materialfehler ...“, so begann er seinen Vortrag.

Vertrauensbildende Massnahmen bei komplexen Gesamtrehabilitationen seien zu Beginn der Therapie wichtig, um das Ziel der „Reise“ zu definieren.

Da der Trend zu vollkeramischen Rekonstruktionen ungebrochen anhält, zeigte er viele Fallbeispiele rund um das Thema

Vollkeramik. Grundsätzlich sollte der Prothetiker darauf achten, keine zu forcierte Gewebsverdrängung durch das Abutment zu provozieren, da man ansonsten Weichgewebsrezessionen in Kauf nehmen müsste.

Der Behandler sollte grundsätzlich darauf achten, welche Produkte er zum Einsatz bringt und diese vorher gewissenhaft anhand der vorliegenden Studienlage prüfen. So müsste gerade bei durchmesserreduzier-

ten Implantaten auf eine ausreichende Wandstärke im marginalen Halsbereich geachtet werden, um den Misserfolg einer Halsfraktur zu vermeiden. Auch Abutments könnten frakturieren: der Referent empfahl die Anwendung von Zirkonabutments vorrangig innerhalb der ästhetischen Zone. Titan sei weiterhin in der funktionellen Zone zu bevorzugen. Zirkonabutments sollten zur Vorbeugung einer Dezementierung gestrahlt werden, um bessere Haftwerte zu erzeugen.


Zur Vermeidung von Keramik-Chipping-Frakturen sollte die Aufbauhöhe der Verblendkeramik und deren Gerüstunterstützung beachtet werden. Gute Erfahrungen gab der Referent im Zusammenhang mit Glaskeramikverblendungen an. Diese hätten auch den Vorteil der einfacheren Reparaturfähigkeit und einer sehr guten Ästhetik.

Bei der Fixierung der Abutmentschraube sei auf den korrekten, vom Hersteller empfo-

lenen Torque und einer kalibrierten Ratsche zu achten. Viele der am Markt erhältlichen „Klick“-Ratschen würden die Anforderungen an einen präzisen Torque nicht erfüllen.

Dr. Konrad Meyenberg schloss seinen Vortrag mit dem Hinweis, gerade bei einem vorliegenden Bruxismus sehr auf die materialkundlichen Aspekte zu achten, um hier keine Früh- oder Spätmisserefolge zu erleben. ■

ANZEIGE



SAREMCO
DENTAL

cmf | restorative system

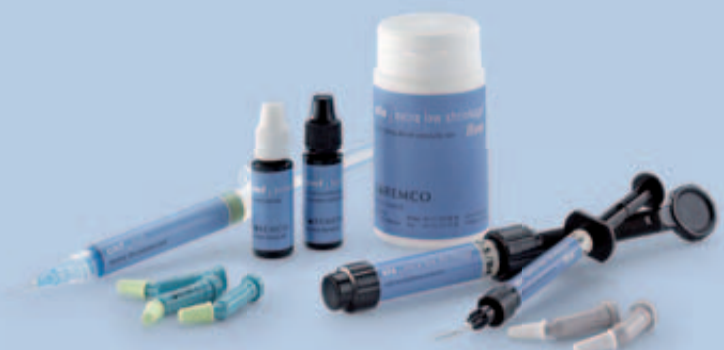Wir waren noch nie so nahe an der Natur!

Frei von TEGDMA und HEMA

Das Restaurationssystem setzt sich zusammen aus cmf adhesive system® und dem Komposit els extra low shrinkage®.

Zahlreiche publizierte Studien auf www.saremco.ch

Besuchen Sie uns am SSO-Kongress vom 4. bis 6. Juni 2009 in Interlaken!



Merke: 10 Faktoren zur Vermeidung von Misserfolgen

- Korrekte Anamnese, Fallselektion, Aufklärung, Diagnostik und Planung (Teamwork)
- Festlegung der Therapie vor der Extraktion (Ridge Preservation? Sofortimplantation?)
- Cave: bei hoher Lachlinie, dünnem Biotypus und gesteigerten ästhetischen Erwartungen
- Wissen um die eigenen Fähigkeiten und Grenzen (ggf. Überweisung zum Spezialisten)
- Kontinuierliche Fort- und Weiterbildung
- Abwägung von prothetischen Alternativversorgungen zu Implantaten
- Problemstellung „Step-by-Step“ angehen (zeitlich verzögerte Vorgehensweise)
- Anwendung von geprüften Produkten und Materialien
- Detaillierte Falldokumentation und ständige Selbstüberprüfung
- „simple-advanced-complex“ Einteilung der SSO als Richtlinie verwenden

Das Schweizer Dental Care Team an der Eishockey WM

Interview mit Dr. Bendicht Scheidegger, Steffisburg, und Dr. Hans-Peter Frei, Bern

BERN/KLOTEN–400Spielerbewegen vom 24. April bis 10. Mai 2009 in 56 Spielen, 2.000 Pucks mit 4.000 Eishockeystöcken über das Eis. Dazu kommen noch die Trainings. Kein Wunder, dass Zahntraumata und Gesichtsverletzungen während der „IIHF World Championship“, so der offizielle Name, zu versorgen sind. *Dental Tribune* warf einen Blick hinter die Kulissen und sprach mit Dr. Bendicht Scheidegger, Steffisburg, und dem WM-Zahnarzt Dr. Hans-Peter Frei, Bern, vom Dental Care Team, welches den zahnärztlichen Notfalldienst der 52 WM-Spiele in Bern gewährleistet.

Dental Tribune: Herr Dr. Frei und Dr. Scheidegger, wie kamen Sie zu dieser aussergewöhnlichen Aufgabe?

Dr. Scheidegger: Von 2005 bis 2008 arbeitete ich als Assistent bei SC-Bern-Zahnarzt Hans-Peter Frei in Bern, und konnte mich nebst vielen anderen Gebieten auch in der Traumatologie praktisch weiterbilden. Die Praxis von H.-P. Frei leistet bei allen Saisonspielen für den SCB

Notfalldienst, und so kam ich auch einige Male zum Einsatz. Seit Anfang 2009 arbeite ich in einer Gemeinschaftspraxis in Steffisburg und bin nun selbstständig. Hans-Peter Frei erhielt aufgrund des von uns ausgearbeiteten Konzeptes den Zuschlag als WM-Zahnarzt. Die 52 Spiele in Bern entsprechen einer „Heimspielsaison des SC Bern“, aber innerhalb von 17 Tagen. Dazu kommen eventuelle Unfälle in den Trainingseinheiten sowie Zahnbehandlungen für die Betreuer und Funktionäre der 8 Teams, also etwa 500–400 Personen. Da wird sicher einiges an Arbeit anfallen.

Unser Team besteht aus Dr. H.-P. Frei und mir. Zwei seiner Assistenz-Zahnärzte unterstützen uns dabei.

Wie kamen Sie, Herr Dr. Frei, zum SCB?

Dr. Frei: Ich habe einige SCB-Spieler als Privatpatienten in meiner Praxis behandelt. Deren Zufriedenheit hat sich offenbar bis in die Führungsetage herumgesprochen und so wurde ich an-

gefragt, ob ich diese Aufgabe übernehmen wolle.

Wird das Team für seinen Einsatz honoriert oder ist die Arbeit ehrenamtlich?

Dr. Scheidegger: Die Präsenz an den Spielen ist ehrenamtlich, bezahlt werden allfällige Einsätze. Unsere Akkreditierung erlaubt uns jederzeit Zutritt in ausnahmslos jede Zone im Stadion. Für einen Eishockeyfan ein einmaliges Erlebnis und unbezahlbar.

Gilt dies auch für den SCB?

Dr. Frei: Ja.

An der Eishockey-WM geht es wieder hart zur Sache. Body- und Bandenchecks, Stockstiche, es wird gerempelt und ab und zu fliegen die Fäuste. Da kann es zu Zahnverletzungen und Zahnverlusten kommen. Welches sind die häufigsten Traumen?

Dr. Scheidegger: Grundsätzlich ist der Stock die grösste Gefahr für die Zähne. Doch es kommen immer wieder kuriose Unfälle zustande. Wie zum Beispiel

eine Schlittschuhkufe durch die Unterlippe hindurch einen oberen Inzisivus abbrechen kann, ist doch schon eher merkwürdig. Schläge kommen von allen Teilen der Ausrüstung des Gegners, auch der Aufprall auf den Helm des Gegners bescherte uns schon Arbeit. Unfälle von direktem Puck-Kontakt sind glücklicherweise äusserst selten, aber umso gravierender. Überaus am häufigsten sind Kronenfrakturen ohne Pulpabeteiligung sowie Weichteilverletzungen.

Wie sieht die Notfallversorgung vor Ort aus?

Dr. Scheidegger: Im Stadion geht es um die Triage der Fälle, also dem Entscheid, ob weitergespielt werden kann oder die Versorgung in der Praxis sofort erfolgen muss. Die Notfallversorgung vor Ort besteht in der Behandlung von intraoralen Weichteilverletzungen (kommen v.a. bei Schlägen auf den Zahnschutz vor) sowie Abdecken von offenen Dentinwunden. Bei Dislokationen oder Avulsionen wird wenn möglich vor Ort reponiert und in der Praxis sofort geschient. Frak-

IIHF World Championship

- In Bern spielt die Gruppe B mit Titelverteidiger Russland, Schweiz, Deutschland und Frankreich, und die Gruppe C mit Schweden, USA, Lettland und Österreich.
- Man schätzt, dass weltweit ca. 700 Millionen Zuschauer die Matches am TV verfolgen.
- Über 1.000 Medienschaffende berichten vor Ort und über 1.100 Volunteers arbeiten für die Organisatoren.

turen mit Pulpabeteiligung werden je nachdem provisorisch versorgt und in der Praxis weiterbehandelt.

Geht die Behandlung direkt nach dem Spiel in der Praxis weiter?

Dr. Scheidegger: Während des Spiels sind die Spieler situationsbedingt äusserst schmerzresistent. Das ändert sich manchmal auf dem Zahnarztstuhl dann recht schnell. Ist eine Therapie sofort notwendig findet eine „interne Überweisung“ in die Praxis von Dr. Frei in Bümpliz – unserem Stützpunkt – statt, wo ein weiterer Zahnarzt auf Pikett ist. Ist die Verletzung weniger gravierend, wird entweder nach dem Spiel oder am nächsten Tag zu Praxisöffnungszeiten therapiert.



Dr. Bendicht Scheidegger

Foto: Johannes Eschmann, Dental Tribune

Dr. Hans-Peter Frei

Foto: Dr. B. Scheidegger

Gibt es bei Eishockeyspielern besondere Schwierigkeiten?

Dr. Frei: Die „Schwierigkeit“ besteht darin, dass sehr oft bis nach Karriereende von den Versicherungen eine definitive Lösung abgelehnt wird und man also eine für den Spieler erträgliche provisorische Versorgung anstreben muss.

Wann wird die definitive Versorgung gemacht? Nehmen Sie eventuell spezielle Massnahmen z. B. Kammprophylaxe vor?

Dr. Frei: Wie gesagt, in den meisten Fällen nach Karriereende. Spezielle Massnahmen treffen wir nicht, wir verfahren nach den Richtlinien der Traumatologie.

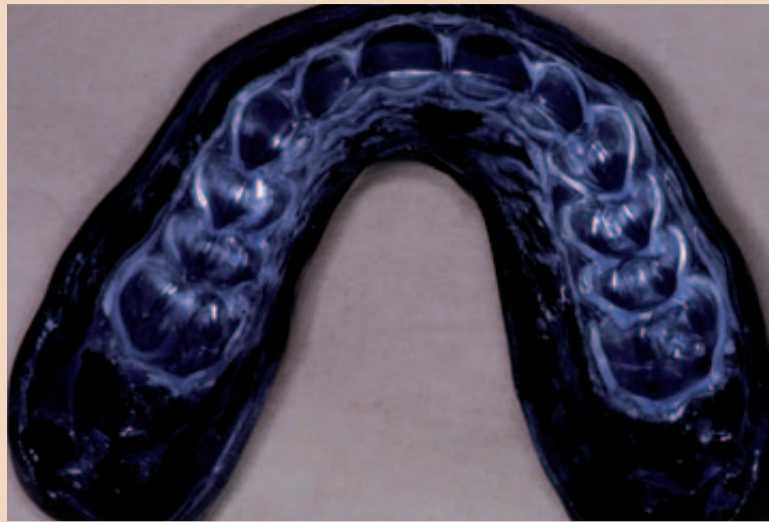Kommt es auch zu Einweisungen in die Uni-Klinik?

Dr. Scheidegger: Selbstverständlich wird, sobald der Kieferknochen stärker als bei einer reinen Dislokation mitbetroffen ist, auf die Schädel-Kiefer-Gesichtschirurgie des Inselspitals Bern überwiesen. Zusammen mit den Teamärzten werden dann die Entscheide für die Verletzungen gefällt, die ausserhalb unseres Kompetenzbereiches liegen.

Wie gehen Sie bei ausgeschlagenen Zähnen vor? Wie versuchen Sie die Zähne zu erhalten?



- Dem Franco-Kanadier Sébastien Bordeleau fehlen 3 Zähne. Die Lücke füllt er mit einer abnehmbaren Prothese. Seine Zähne schützt er mit einem Zahnschutz, verziert mit seiner Rückennummer 71 und der kanadischen Flagge.
- Der Schweizer Sportarzt Dr. Nicola Biasca hat in einer Studie herausgefunden, dass der Zahnschutz oft auch vor einer Gehirnerschütterung schützt. Schläge gegen das Gebiss können sich im Kopf fortpflanzen und eine Gehirnerschütterung auslösen. Der Zahnschutz schwächt diese Wirkung ab.
- Pechvogel: Verteidiger Bruno Steck warf sich in einen Pass und der Puck traf mitten ins Gesicht. Er verlor elf Zähne! Daraufhin erhielt er ein Provisorium – doch kurze Zeit später traf ihn ein Stock im Gesicht: Die Brücke fiel heraus und riss die verankerten Zähne gleich mit!
- Rekord: Den absoluten Rekord hält Simon Schenk, von 1985 bis 1990 Coach der Schweizer A-Nationalmannschaft, heute Sportchef der GCK Lions und Nationalrat. Er war Spieler in Langnau, als er durch einen Stockschlag zwölf Zähne verlor.



Fassung bis 18/28. Maximale Dämpfung von Schlägen gegen Unterkiefer, sofern diese Ausdehnung vom Spieler toleriert wird. (Bild: Dr. B. Scheidegger)

Dr. Scheidegger: Sind Zahnfragmente oder avulsierte Zähne vorhanden, werden diese leget artis gelagert (SOS Zahnrettungsbox von Hager & Werken). Avulsierte Zähne werden wenn möglich an Ort reponiert und provisorisch geschient bzw. der Spieler transportfähig gemacht.

An der WM spielen Länder wie Kanada, Russland, USA etc. Wer bezahlt Ihre Aufwendungen bei einem Notfalleinsatz? Wird das über den nationalen Eishockeyverband abgerechnet oder übernehmen Sie die Kosten und das Risiko?

Dr. Scheidegger: Die Spieler sind gegen Krankheit und Unfall versichert. Die IIHF verlangt von jedem Spieler einen Nachweis, dass eine entsprechende Versicherung besteht. Unsere Aufwendungen werden also über diese Versicherungen abgewickelt.

Wie können so extreme Traumen wie z.B. bei Frédéric Rothen von den Kloten Flyers, dem ein Puck den Unterkiefer zertrümmerte, vermieden werden? Reicht ein Mundschutz oder braucht es die Pflicht für Vollvisiere?

Dr. Scheidegger: Um Zahnschäden zu vermeiden, braucht es einen Zahnschutz. Eine Eishockeykarriere ohne Zahnschutz geht nicht ohne Notfallbehandlung beim Zahnarzt vorüber. Doch es gibt schützenswertere Bereiche am Kopf. Nach Hirn und Halsschlagader sind dies vor allem die Augen. Hirnerschütterungen sind leider häufige Verletzungen im Eishockey und die Spätfolgen sind noch weitgehend unbekannt. In den USA läuft eine Studie, wo nun Gehirne post mortem auf Schäden untersucht werden. Eine Studie hat ergeben, dass ein Zahnschutz aufgrund der Abfederung eines Schläges die Intensität einer Hirnerschütterung positiv beeinflussen kann.

Michel Zeiter vom ZSC wurde lebensgefährlich an der Halsschlagader verletzt, in der NHL gab es bereits einige lebensbedrohliche Unfälle. Halsprotektoren sind für Feldspieler in der NHL immer noch nicht, in Schweizer Ligen nicht mehr obligatorisch.

NHL-Star Dan Heatly verlor bei seinem Gastspiel in Bern um ein Haar das Augenlicht, obwohl er mit Plexiglasvisier spielte. Der Sturz aufs Eis verschob den Helm um einige Zentimeter, sodass er

von einem Puck in der Jochbeinregion getroffen wurde. Dies zeigte wieder einmal wie unglücklich die Zufälle spielen können. Um diese Wahrscheinlichkeiten auch noch auszumergen, wäre ein Vollschutz mittels Gitter oder Plexiglas plus Zahnschutz vonnöten. Doch: Wie auch die letzten Play-Offs bewiesen haben, ist die mentale Stärke der Spieler und deren Bereitschaft ans Limit zu gehen, ein wichtiger Bestandteil. So macht ein stechender Blick ohne Plexiglas oder Gitter (Shawn Heins, HC Fribourg Gouteron), eventuell gepaart mit ein paar Zahnlücken (Andres Ambühl, HC Davos) halt einen anderen Eindruck auf den Gegenspieler als ein „Juniorengitter“. Darum ist ein Vollschutz bei den Profis wohl nicht durchsetzbar.

Meine persönlichen Vorschläge wären ein Obligatorium für Plexiglasvisier, Zahnschutz und Halsprotektor. Zudem braucht es harte Strafen (Abschreckwirkung) für Checks gegen den Kopf, von hinten oder Bandenchecks (dies sind Checks, welche nicht direkt an der Bande, sondern mit etwa einem Meter Abstand gegen die Bande gefahren werden). Unverständlich für mich ist, dass es noch Verteidiger gibt, die weder Visier noch Zahnschutz tragen.

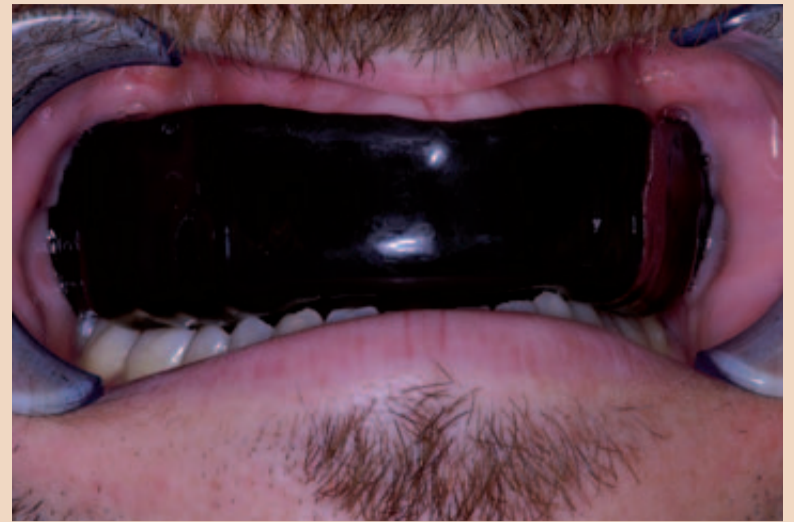Warum tragen nicht alle Eishockeyspieler einen Zahnschutz? Wie viele Prozent tragen Zahnschutz und weshalb schreiben die Unfallversicherungen oder die Liga keinen Zahnschutz vor?

Dr. Frei: Beim SCB tragen meines Wissens alle Spieler während des Spiels einen Zahnschutz, leider aber nicht beim Training. Dort passieren dann auch mehr Zahnunfälle. Leider gibt es noch Spieler, die Zahnschutz von unqualifizierten „Herstellern“ tragen, die im entsprechenden Fall leider kaum einen Schutz darstellen.

Ein Versicherungsobligatorium stand bisher nie zur Diskussion. Wir versuchen aber immer wieder, die Versicherungen zur Übernahme der Kosten für den Zahnschutz im Sinne einer Prophylaxe und PR zu motivieren. Bisher leider ohne Erfolg.

Wie sieht die Prävention zur Vermeidung von Zahnunfällen aus? Beginnt das schon bei der Juniorenarbeit?

Dr. Scheidegger: Bis 18 Jahre



Zahnschutz in Situ mit Impressionen für den Unterkiefer.

(Bild: Dr. Th. Jaeggi)

ist Vollschutz obligatorisch. Die meisten Eishockeyspieler entfernen ihr Gitter aber noch am 18. Geburtstag. Genf-Trainer Chris McSorley liess vor einigen Jahren Spieler wegen mangelndem Einsatz zur Strafe mit Vollgitter spielen.

len. Solche Massnahmen sind natürlich ein falsches Signal und fördern die Akzeptanz nicht gerade.

Herr Frei und Herr Dr. Scheidegger, wir danken Ihnen für das Gespräch.

ANZEIGE

NEW NiTi ROTARY SYSTEM

Bio Race

Eine sichere und effiziente Sequenz, um DIE BIOLOGISCH ERWÜNSCHTE APIKALE GRÖSSE ZU ERREICHEN

SO EINFACH WIE, 0, 1, 2, 3...

Präoperativ - Zahn 36

Postoperativ - Zahn 36

Dx: Symptomatische Pulpitis

Tx: Pulpektomie

Aufbereitung bis: MB & ML: BR5 40/0.04 DB & DL: BR6 50/0.04

Dr. George Sirtes (ZH)

FKG DENTAIRE Swiss Dental Products

www.biorace.ch

DAS NEUE PIEZON

PIEZON MASTER 700 – DIE ORIGINAL METHODE
PIEZON MIT DEM VORSPRUNG INTELLIGENTER
i.PIEZON TECHNOLOGIE



> Neue Broschüre –
alles zur Original
Methode Piezon und
über den neuen
Piezon Master 700

KEINE SCHMERZEN für den Patienten – mit diesem Ziel machte sich der Erfinder der Original Methode Piezon an die Entwicklung des neuen Piezon Master 700.

Das Resultat ist eine Behandlung, die weder Zähne noch Zahnfleisch irritiert – die einmalig glatte Zahnoberflächen bei maximaler Schonung des oralen Epitheliums bewirkt.

Es ist die Symbiose von intelligenter Technologie und unvergleichlicher Präzision. Die Original Piezon LED-Handstücke und das i.Piezon Modul für eindeutig linear verlaufende Instrumentenbewegungen und EMS Swiss Instruments aus biokompatiblen Chirurgiestahl mit feinsten Oberflächen – alles ist füreinander gemacht, harmonisch aufeinander abgestimmt. Und mit modernem

Touch Panel setzt der neue Piezon Master 700 neue Standards in Bedienbarkeit und Hygiene. Alle profitieren, alle fühlen sich wohl – Patient, Behandler, die ganze Praxis.

“I FEEL GOOD”

Persönlich willkommen >
welcome@ems-ch.com

5-Sterne-Fortbildung in St. Moritz

„Möglichkeiten und Grenzen der Zahnerhaltung“ – eine Kurswoche mit dem Basler Team

von Mauro Amato, Gabriel Krastl, Clemens Walter, Klinik für Parodontologie, Endodontologie und Kariologie, Universitätskliniken für Zahnmedizin, Basel

ST. MORITZ – Beim diesjährigen 138. St. Moritzer Kurs „Fortbildung und Erholung“ vom 22. bis 28. März 2009 zeigte das Basler Team der Klinik für Parodontologie, Endodontologie und Kariologie unter der Leitung von Prof. Dr. Roland Weiger einen Einblick in die aktuellen Entwicklungen in der Zahnerhaltung. Die Basler Lehrmeinung wurde 150 interessierten Teilnehmerinnen und Teilnehmern in zahlreichen Vorträgen und in praxisorientierten „Hands-on“-Seminaren nähergebracht. Namhafte externe Referenten aus der Schweiz und aus Deutschland rundeten das Programm mit kontroversen Inputs ab. Da auch das Wetter mitspielte und die Veranstaltung im Grand Hotel Suvretta House stattfand, war der ideale Rahmen für den Brückenschlag zwischen Fortbildung und Erholung geschaffen.

Traditionsgemäss wurde die Woche mit einem Festvortrag eröffnet. Prof. Dr. Dr. Thomas Lambrecht blickte auf 47 Jahre St. Moritzer Fortbildungskurse zurück. Die Fortbildungsreihe wurde 1962 von Alf Egli als Plattform für die Vorstellung der Schweizer zahnmedizinischen Universitätskliniken gegründet. Seither besuchen jedes Jahr mehrere hundert Teilnehmer diese Kurse. Derzeit organisieren die Kollegen Markus Jungo und Carlo Metzler die Kurse mit grossem Erfolg.

Wurzelkanalbehandlung oder Implantat? war der Opener des wissenschaftlichen Teils. Roland Weiger stellte zahlreiche Untersuchungen vor und wies auf die unterschiedlichen Erfolgskriterien und die Schwierigkeiten in der Vergleichbarkeit zwischen Implantat- und „Endo“-Studien hin. Der Referent betonte, dass sowohl der natürliche wurzelkanalbehandelte Zahn als auch das Implantat in der modernen Zahnmedizin ihren Platz besitzen. Letztendlich müssen immer der aufgeklärte Patient und der behandelnde Zahnarzt nach einer individuellen Kosten-Nutzen-Rechnung entscheiden, welche der Optionen

die risikoärmere und langfristig sichere ist.

Neue Trends der maschinellen Wurzelkanalaufbereitung

Hanjo Hecker zeigte, warum die maschinelle Aufbereitung heute im Vordergrund steht. Die Bearbeitung der Wurzelkanäle ist nicht nur schneller und weniger ermüdend für den Behandler, sondern vereinfacht auch die Spülung und Wurzelkanalfüllung. Zunächst stellte der Referent eine Übersicht der Vor- und Nachteile verschiedener aktueller Aufbereitungssysteme vor. Das Mittel der Wahl sind heute aktiv schneidende Instrumente mit abgerundeter Arbeitsspitze in Kombination mit einem drehmomentbegrenzten Motor oder Winkelstück. Praktische Tipps zur erfolgreichen Aufbereitung (z. B. unbedingt geradlinigen Zugang zu den Kanälen herstellen, nach jedem Feilenwechsel ausreichend spülen) rundeten den Vortrag ab. Die Teilnehmer konnten ihre praktischen Fähigkeiten im Seminar am Nachmittag verfeinern.

Bewertung und Prognose von Instrumentenfrakturen

Laut Studien frakturieren im Mittel nur etwa 1% der Aufbereitungsinstrumente. Zu unterscheiden ist die Torsionsfraktur, bei der die Spitze eingeklemmt ist, das Instrument aber weiterdreht, von der Ermüdungsfraktur durch wiederholte oder andauernde Belastung. Prädisponierende Faktoren sind Instrumentendesign, Herstellungsverfahren, Kanalkonfiguration sowie die Häufigkeit der Anwendungen und der Sterilisation. Die Prognose von Zähnen mit verbliebenen abgebrochenen Instrumenten ist erst dann signifikant schlechter, wenn eine apikale Parodontitis vorhanden ist. Die Entfernung frakturierter Instrumente ist nicht einfach und sollte nur mit adäquater Ausrüstung (Vergrößerungshilfe, Ultraschallinstrumente) erfolgen.

Bedeutung der Wurzelkanalspülung

Hauptziele der Spülung sind das Abtöten der im Wurzelkanal verbliebenen Bakterien, das De-

naturieren von Gewebsresten sowie das Entfernen von Dentin-spänen. Darüber hinaus dient die Spüllösung auch als Gleitmittel für die Instrumente. Natriumhypochlorit ist aufgrund seiner antibakteriellen und gewebsauflösenden Wirkung – auch heute noch – das Spülmedium „Nummer 1“. Durch Erwärmung oder Aktivierung kann die Effektivität von NaCl gesteigert werden. Mauro Amato demonstrierte neue aktivierte Wurzelkanalspülverfahren mittels Ultraschall- oder hydrodynamischen Geräten und wies auf deren Vorteile hin. Alle Teilnehmer erhielten das empfohlene Basler Spülprotokoll und konnten im praktischen Seminar unterschiedliche Geräte testen. EDTA, ein Komplexbildner zur Auflösung der Schmierschicht, sollte als vorletzte Spülung verwendet werden. Eine aktivierte Schlusspülung beendet die chemo-mechanische Aufbereitung.

Revision – Zahnerhalt ohne Grenzen?

Ursache von endodontischen Misserfolgen ist oft eine Reinfektion des Wurzelkanalsystems durch Bakterien, so Hanjo Hecker in einem weiteren Vortrag. Die Prognose einer Revision liegt zwischen 60 und 80%. Der Referent zeigte verschiedene Tipps und Tricks zur Entfernung von Stiftaufbauten oder Silberstiften mittels Ultraschall oder zur Umgehung frakturierter Instrumente. Zudem erleichtern spezielle Revisionsfeilen die Entfernung der verbliebenen Gutta-percha.

Wurzelspitzenresektion – State of the Art

Peter Velvart erläuterte in seinem Vortrag die Indikationen, die Techniken und die Prognose einer Wurzelspitzenresektion. Das Ziel ist zunächst immer die Elimination der Infektion, gefolgt von einem sicheren Verschluss des endodontischen Systems im Sinne eines „Clean-Shape-Fill“. Der Referent zeigte die historischen Entwicklungen in der chirurgischen Endodontie auf und plädierte sehr eindringlich für eine mikrochirurgische Herangehensweise. Mittels miniaturisierter Instrumente und entsprechender Vergrößerungshilfen ist ein schonender Zugang zur Wurzelspitze möglich. Für den retrograden Verschluss empfahl Peter Velvart Mineral Trioxide Aggregate (MTA).

Mehr als nur Paro – Paro-Endo-Läsionen

Claus Löst, Leiter der Poliklinik für Zahnerhaltung in Tübingen, zeigte interessante Fallbeispiele aus seiner langjährigen klinischen Tätigkeit im Grenzbereich zwischen Parodontologie und Endodontologie. Die



Das Basler Team der Klinik für Parodontologie, Endodontologie und Kariologie (v.l.n.r.): Gabriel Krastl, Fabiola Krebs, Nicola Zitzmann, Clemens Walter, Beate Mohr, Leonard Büttel, Mauro Amato, Roland Weiger, Annika Salzmann, Nadine Rohrer, Hanjo Hecker, Nicolas Lienert, Babür Taner und Marie-Hélène Pastoret.

zahlreichen räumlichen Verbindungen zwischen Parodont und dem Endodont können schwierig zu therapierende, sogenannte Paro-Endo-Läsionen hervorrufen. Die Ätiologie der Läsion – primär parodontal oder primär endodontalen Ursprungs – ist von zentraler Bedeutung für die Therapiesequenz. Bei einem negativ ausfallenden Sensibilitätstest sollte vorerst nur eine Wurzelkanalbehandlung durchgeführt werden. Fällt der Sensibilitätstest positiv aus, ist das ein Hinweis auf eine primär parodontale Ursache, welche auch zunächst nur parodontal behandelt werden sollte. Besteht der Verdacht auf eine Wurzelspitzenresektion sollte eine explorative Aufklappung durchgeführt und die Diagnose verifiziert werden.

scheidungsfindung je nach Zahnposition. Eine zurückhaltende Planung und ein möglichst langer Zahnerhalt wurden empfohlen. Der Wunsch und die finanziellen Möglichkeiten des Patienten sind allerdings weitere therapiebestimmende Faktoren.



200% Endodontie – Peter Velvart und Hanjo Hecker.



Markus Jungo und Roland Weiger.

Parodontal geschädigter Zahn vs. Implantat

Die Beurteilung, ob ein Zahn sicher, fraglich oder nicht erhaltungswürdig ist, hat Nicola Zitzmann in ihrem Vortrag sehr anschaulich dargestellt. Bei parodontal vorgeschädigten Zähnen ist nach der initialen, nichtchirurgischen Therapie zunächst eine Reevaluation der parodontalen Befunde durchzuführen, um die Wertigkeit des Zahnes ggf. neu zu bestimmen. Wesentlich erschien die Feststellung, dass auch Implantate Komplikationen aufweisen können. Zu unterscheiden sind hier Implantatverluste während der Einheilphase von biologischen und technischen Komplikationen, die nach der Osseointegration auftreten. Insbesondere die Periimplantitis, eine nur sehr unzureichend therapierbare Komplikation, rückt zunehmend in den Vordergrund. Die Referentin lieferte Richtlinien für die Ent-



Gabriel Krastl spricht über die neuesten Entwicklungen auf dem Kompositsektor.



150 interessierte Teilnehmerinnen und Teilnehmer verfolgten morgens die Vorträge.