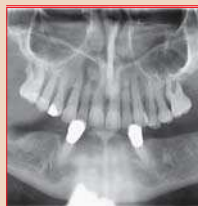

IMPLANT TRIBUNE

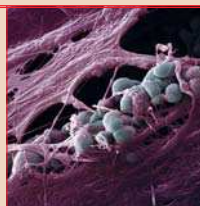
The World's Implant Newspaper · Austrian Edition

No. 4/2016 · 13. Jahrgang · Wien, 6. April 2016




Fast- & Fixed-Methode

Bei komplexen oralen Rehabilitationen sollte das zusammenarbeitende Team immer zuverlässig und mit höchster Expertise agieren, um reproduzierbare Erfolge zu erreichen. ▶ Seite 22



Optimierung der Implantatoberflächen

Für die Osseointegration von Implantaten und deren Langzeiterfolg ist die Beschaffenheit der Implantatoberfläche von entscheidender Bedeutung. Von Jürgen Isbaner. ▶ Seite 24



Die Erfahrung macht

Effizientes Inserieren mit dem Hahn™ Tapered Implant dank optimaler Wurzelform, großer Bandbreite an verfügbaren Größen und einzigartigem Gewinde. ▶ Seite 26

Keramikimplantate im Vormarsch

Erfahrungen mit zylindrokonischen Keramikimplantaten. Von Dr. Sigmar Schnutenhaus, Hilzingen.

Keramikimplantate wurden lange Zeit mit Skepsis betrachtet und oft in die Schublade der „Naturheilkunde“ gesteckt. Heute etablieren sie sich zunehmend und finden ihren berechtigten Platz neben Titanimplantaten. Zudem steigt die patientenseitige Nachfrage nach einer metallfreien Versorgung. Um die Bedürfnisse der Patienten besser einschätzen zu können, haben wir Patienten im Alter von 40 Plus gefragt: „Welches Material würden Sie spontan bevorzugen?“ Von 174 Patienten vertrauen 55,7 Prozent dem, was der Zahnarzt empfiehlt. 37,4 Prozent bevorzugen ein Keramikimplantat und nur 6,9 Prozent ein Titanimplantat. Für unsere Praxis hat sich durch die Umfrage eine deutliche Präferenz hin zu Keramikimplantaten ergeben. Wir haben mit dieser Kenntnis die Beratung und Dokumentation umgestellt und informieren explizit über die Materialvarianten.

Das Keramikimplantat

Grundsätzlich versprechen wir uns von Keramikimplantaten ein gutes Weichgewebsmanagement und – basierend auf einer nachweislich reduzierten Plaqueanlagerung – geringe periimplantäre Entzündungszeichen.^{1,2} Aufgrund der hohen Biokompatibilität keramischer Werkstoffe etablieren sich immer mehr Implantatsysteme aus Zirkonoxid.^{3,4} Um die gute Osseointegration von Keramikimplantaten zu unterstützen, wurde der Fokus der Entwicklungen in den

vergangenen Jahren auf die Modifikation der Oberfläche gelegt.

Bei Keramikimplantaten ist die Osseointegration – respektive sind Überlebens- und Erfolgsraten –

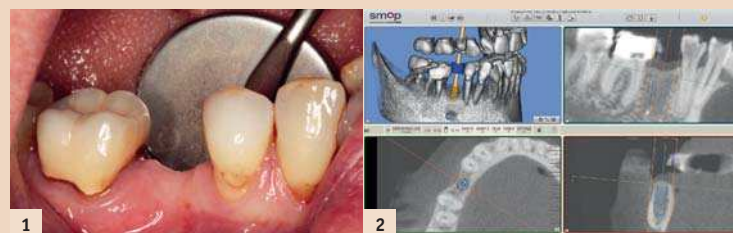


Abb. 1: Die Ausgangssituation zeigt eine Schattlücke in Regio 45. – Abb. 2: Die Planung der anatomisch und chirurgisch orientierten Implantatposition am dreidimensionalen Bild.

vergleichbar mit Titanimplantaten mit rauen Oberflächen – für kürzere Beobachtungszeiten liegen hierzu qualitativ gute Studien vor.⁵⁻⁷ Die wissenschaftlich dokumentierte Datenlage zu dem jeweiligen Implantatsystem ist ebenso wichtig wie das einfache chirurgische sowie prothetische Handling. Wir verwenden seit einigen Jahren Zirkonoxidimplantate und arbeiten mit ceramic.implant (vitaclinical, VITA Zahnfabrik).

Das einteilige zylindrokonische Keramikimplantat weist gute publizierte Erfolgsraten bei Einzelzähnen und Brücken bis zu drei Gliedern auf.⁸ Laut aktuellen Studien bewirken das Design und die Oberfläche eine schnelle und sichere Einheilung.^{9,10}

Durch den zylindrischen Teil wird im Bereich der Kortikalis eine hohe Primärfestigkeit forciert. Das

Kopfdesign ist für eine mechanische und prothetische Beanspruchung optimiert.¹¹ Bei allen elf Implantatlängen und -durchmessern ist der konische Bereich 7 mm lang.

Nur der zylindrische Teil variiert in der Länge. Damit wird eine einfache Bohrsequenz mit nur jeweils einem Bohrer ermöglicht. Der hochglanzpolierte Anteil am Implantat soll die gute Weichgewebsadaptation unterstützen. Die sich daraus ergebende Weichgewebsituation zeigt in der klinischen Studie Daten, die vergleichbar mit natürlichen Zähnen sind.¹⁰ Die Implantatoberfläche induziert die Ausbreitung von Osteoblasten und bewirkt eine verbesserte Zellreifung.^{12,13} Durch die optimierte Oberfläche ergibt sich u.a. ein hoher Bone Implant Contact.¹⁴ Neben den chirurgischen Überlegungen sind die prothetischen Aspekte zu berücksichtigen. Die Anwendung erlaubt die Herstellung einer metallfreien Implantatversorgung.

Fortsetzung auf Seite 18 →

Auf Bewährtes vertrauen

Statement von o. Univ.-Prof. Dr. Thomas Bernhart*



Es ist unglaublich, aber das erste Implantat wurde bereits 1965 im Tierversuch von Per-Ingvar Brånemark gesetzt. Zu Beginn der 80er-Jahre des letzten Jahrhunderts (1982) wurde diese Art der Therapie kommerzialisiert und einem breiten Publikum zugänglich gemacht. Der Siegeszug der Implantologie war ab dem Zeitpunkt nicht mehr aufzuhalten. Die Totalprothese nimmt einen immer geringer werdenden Stellenwert in der Rehabilitation der zahnlosen Patienten ein, da fixe oder abnehmbare Versorgungen, die durch Verankerungselemente unterstützt werden, eine deutlich bessere Alternative als die reine schleimhautgetragene Versorgung bieten.

Das Indikationsgebiet wurde weiter ausgeweitet, bis hin zum jugendlichen Patienten im ästhetischen Einzelzahn- und Frontzahnbereich. Auch hier lassen sich die Ergebnisse mittlerweile sehen und wir blicken auf eine über 30 Jahre lange Erfahrung, auch in dieser Indikationsstellung, zurück. Man mag sich die Frage stellen, ob die Indikationsstellung damit ausgereift ist, ob man schon alles über die Therapieform weiß. Befasst man sich aber mit der wissenschaftlichen Literatur, national als auch international, dann sieht man, dass es um die Feinheiten geht, um dieses empirische Wissen der Nachbeobachtungs-

zeit. So waren früher relative und absolute Kontraindikationen im Bereich der Implantologie definiert. Diese sind heutzutage ins Abseits geraten und wurden von der Definition der erhöhten und verminderten Risikofaktoren abgelöst. Hat man früher die Indikation bei gerinnungsgehemmten Patienten in der Implantologie sehr eng gestellt, so sind aufgrund der neuen Antikoagulantien die meisten implantologischen Eingriffe zum Routineeingriff geworden. Daneben gibt es eine Vielzahl von Erkrankungen, von welchen wir heute wissen, dass sie nicht mehr zu den absoluten Kontraindikationen gehören. Ebenso Tumorpatienten, mit strahlen- und chemotherapeutisch kompromittierten Knochen, sind mit den neuen Methoden, zwar mit erhöhtem Risiko eines Implantatverlustes, behandelbar.

Suchen Sie nicht immer das Neue, das Sensationelle in der Implantologie, sondern vertrauen Sie auf Bewährtes und auf Erfahrungen basierendes. Es sind oft kleine Schritte, die zu einer deutlichen Verbesserung der Lebensqualität unserer Patienten führen.

Infos zum Autor



* Pastpräsident der Österreichischen Gesellschaft für Implantologie (ÖGI)

ANZEIGE

Spezialisten-Newsletter

Fachwissen auf den Punkt gebracht



Anmeldeformular Newsletter
www.zwp-online.info/newsletter

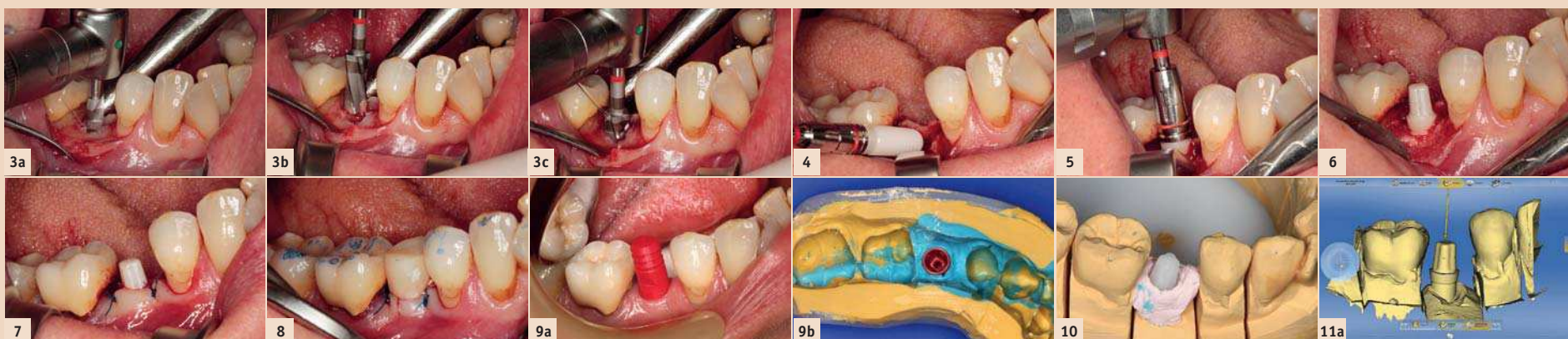
www.zwp-online.at

FINDEN STATT SUCHEN

ZWP ONLINE



JETZT ANMELDEN



← Fortsetzung von Seite 17

Patientenfall

Die 53-jährige Patientin konsultierte unsere Praxis mit einer Schalllücke in Regio 45 (Abb. 1). Sie war vollbezahnt, prothetisch suffizient versorgt, kariesfrei und hatte ein ausgezeichnetes Mundhygieneverhalten. Der Zahn 45 musste aufgrund einer Wurzelfraktur vor drei Jahren extrahiert werden. Die Patientin wünschte die prothetische Versorgung der Lücke. Eine Brücke kam aufgrund des kariesfreien Nachbarzahnes 44 nicht infrage. Die Entscheidung fiel auf ein Einzelzahnimplantat. Der Patientin wurden die Eigenschaften von Titan- und Keramikimplantat objektiv dargelegt. Sie entschied sich spontan für die metallfreie Lösung. Im Restgebiss trug sie bereits vollkeramische Restaurationen und wollte nun auch die implantatprothetische Versorgung metallfrei umgesetzt haben. Aus medizinischer Sicht lagen keine Kontraindikationen für eine Implantation vor.

Planung

Bei einteiligen Implantatsystemen ist die Planungsphase entscheidend. Die virtuelle Implantatplanung und gegebenenfalls die navigierte Insertion sind maßgeblich am Therapieerfolg beteiligt. Im ersten Schritt wurde eine DVT angefertigt und die Situation beurteilt. Auf dem Modell fertigte der Zahn-techniker in Regio 45 ein Wax-up in anzustrebender Situation und digitalisierte diese über den Laborscanner. Die DICOM-Daten des DVTs und die STL-Daten des Modells wurden in die Planungssoftware (smop, Swissmeda) importiert und die Implantatposition festgelegt (Abb. 2).

Implantatinsertion

Im Falle des Einzelzahnimplantates haben wir uns gegen die schablonengeführte Insertion entschieden. Allerdings galt die Planung als strikte Vorgabe für die Insertion des Implantats. Nach einer lokalen Infiltrationsanästhesie in Regio 45 wurden zwei Mukoperiostlappen präpariert und der Alveolarknochen dargestellt. Es folgte die Aufbereitung des Implantatbetts. Das zum Implantatsystem gehörende Chirurgieset (surgical.tray, vitaclinical) beinhaltet alle erforderlichen Instrumente und Bohrer, die über eine farbliche Codierung gut zuordenbar sind. Entsprechend dem Bohrprotokoll erfolgte die Aufbereitung unter externer Kühlung mit Kochsalz-

lösung (Abb. 3a-c). Die Bohrer (pilot.drill, profile.drill, thread.cutter, alle vitaclinical) unterstützen mit gut sichtbaren Tiefenmarkierungen und einer hohen Schnittfreudigkeit die Sicherheit. Nach der Aufbereitung wurde das Implantat (4,5 x 10 mm) mit dem Eindrehinstrument (insertion.mount) im Winkelstück arretiert und mit niedriger Drehzahl in den Knochen eingebracht (Abb. 4 und 5). Beim Erreichen der Endposition war die oberste Gewinderille im Knochen versenkt. Das Implantat konnte primärstabil mit 25 Ncm inseriert werden (Abb. 6). Mit zwei Nähten erfolgte der Verschluss des Operationsgebietes

hat es die Form eines ausgerundeten Kleeblatts – ist eine hervorragende Friktion gegeben. Abschließend wurde die Krone außer Okklusion und Artikulation geschliffen sowie die approximalen Kontakte entfernt.

Definitive Versorgung

Nach einer zweimonatigen Einheilzeit erfolgte die Herstellung der definitiven Krone. Nach der Abnahme des Provisoriums präsentierten sich eine sehr gute Weichgewebssituation. Die Anlagerung der periimplantären Gingiva am Zirkonoxid war ausgesprochen gut und im Vergleich zu einem Titanimplantat besser. Für die Reinigung des Implantatpfostens verwendeten wir

und kommt damit dem natürlichen Dentin nahe. Kaubelastungen werden bis zu einem gewissen Maße absorbiert, sodass eine physiologischere Belastung des Implantats im Knochen erfolgt. Nach der Konstruktion wurde die Krone aus dem Rohling herausgeschliffen (inLab MC XL, Sirona) und individuell charakterisiert (Abb. 12 und 13).

Einsetzen der Implantatkrone

Die Eingliederung der Krone erfolgte nach einem klar definierten Zementierungsprotokoll.

Es bedurfte nur eines geringen Aufwands (Abb. 14a und b). Nach dem Reinigen des Implantatkopfes mit CHX-Gel und dem Vorbereiten

wortlich. Es spielen auch andere Faktoren, wie der Abstand zum benachbarten Zahn, eine wichtige Rolle. Allerdings sehen wir in unserem Praxisalltag, dass das Weichgewebe auf Zirkonoxid besser reagiert als auf Titan. Den oft kritisierten Aspekt der Einteiligkeit von Keramikimplantaten erachten wir als Vorteil. So wird kein Abutment benötigt und dadurch der nachteilige Effekt des Implantat-Abutment-Interfaces vermieden. Dieser Spalraum kann durch biologische und mechanische Ursachen über den Weg der Knochenresorption zur Ausbildung einer biologischen Breite von circa 2 mm apikal (Microgap) führen.¹⁵⁻¹⁷ Zudem sind Frakturen ausgeschlossen.

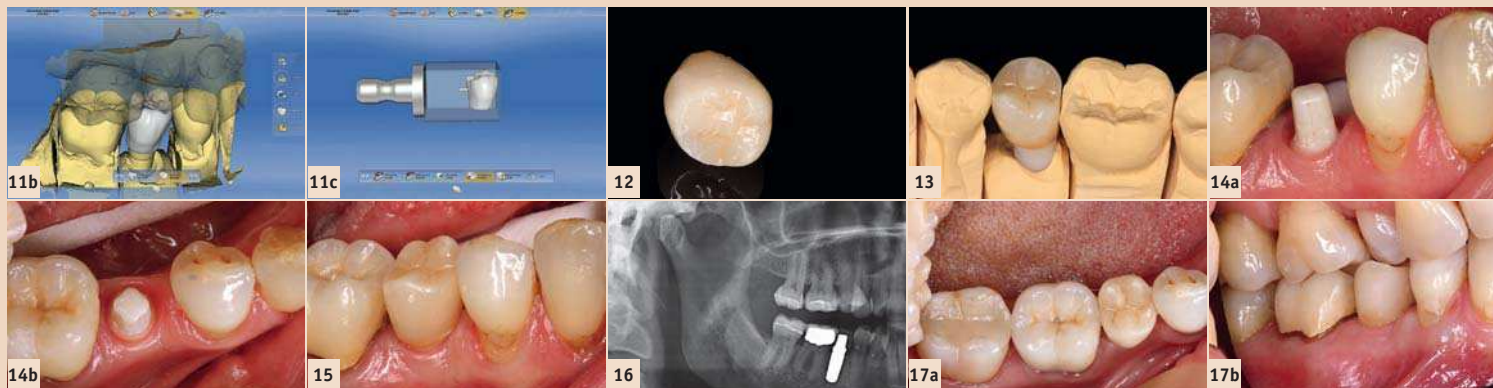


Abb. 3a-c: Die Aufbereitung des Implantatbetts erfolgte unter externer Kühlung mit Kochsalzlösung. – Abb. 4: Das Keramikimplantat (4,5 x 10 mm) wird mit dem Eindrehinstrument aufgenommen ... – Abb. 5: ... und mit niedriger Drehzahl in das vorbereitete Implantatbett eingebracht. – Abb. 6: Es konnte eine ausreichende Primärstabilität von 25 Ncm erreicht werden. – Abb. 7: Das Operationsgebiet wurde mit zwei Einzelknopfnähten verschlossen. – Abb. 8: Provisorische Krone Regio 45 in situ. – Abb. 9a und b: Bei der Überabformung gewährten spezielle Übertragungskapen die exakte Übertragung der Situation vom Mund auf das Modell. – Abb. 10: Das Meistermodell mit dem entsprechenden Laboranalog. – Abb. 11a und b: Nach der Digitalisierung des Meistermodells mit Laboranalog wurde eine vollanatomische Krone konstruiert. – Abb. 11c: Nesting der konstruierten Krone in den Rohling. – Abb. 12: Die fertiggestellte Krone aus Hybridkeramik. – Abb. 13: Die Krone auf dem Modell. – Abb. 14a und b: Optimale Weichgewebssituation vor dem Einbringen der definitiven Restauration. – Abb. 15: Die Krone wurde mit Befestigungskomposit eingegliedert und der periimplantäre Bereich auf etwaige Zementreste geprüft. – Abb. 16: Abschließende Röntgenkontrollaufnahme. – Abb. 17a und b: Die Situation zwei Monate nach Eingliederung der definitiven Versorgung.

(Abb. 7). Wenn erforderlich, kann das Implantat respektive der Implantatkopf mit Feinkorndiamanten und Wasserkühlung geringfügig in der Höhe reduziert werden. Das Abutment ist aber so dimensioniert, dass eine Formkorrektur nur in den seltensten Fällen notwendig ist. Es konnte direkt weitergearbeitet werden.

Provisorische Versorgung

Um das periimplantäre Weichgewebe während einer therapeutischen Phase optimal auszuformen, entschieden wir uns für eine provisorische Versorgung (Abb. 8). Die Krone Regio 45 wurde aus einem temporären Kronen- und Brückenmaterial (Protemp, 3M ESPE) über ein Formteil gefertigt. Für die Eingliederung bedurfte es nur wenig Befestigungszement (TempBond Clear, Kerr) im koronalen Anteil des Implantatkopfes. Somit konnten Zementüberschüsse weitestgehend reduziert und der periimplantäre Bereich geschont werden. Das Befestigungsmaterial fungierte „nur“ als eine zusätzliche Fixierung. Aufgrund der durchdachten Geometrie des Implantatkopfes – im Querschnitt

eine herkömmliche Polierpaste. Um die Überabformung nehmen zu können, wurde auf den Implantatkopf die Übertragungskappe (impression.transfer CI, vitaclinical) aufgesetzt (Abb. 9a). Es folgte eine geschlossene Abformung (Imprint 4, 3M ESPE) mit einem individuellen Löffel (Abb. 9b). Nach der Bissregistrierung und der Zahnfarbestimmung (VITA Easyshade Advance 4.0, VITA Zahnfabrik) wurde das Provisorium zurückgesetzt und die Abformung an das Labor übergeben.

Der Zahn-techniker stellte ein Meistermodell mit entsprechendem Laborimplantat (lab.replica, vitaclinical) her (Abb. 10). Die Herstellung der Krone sollte CAD/CAM-gestützt erfolgen. Daher wurden ein Scanpuder aufgetragen, das Modell im Laborscanner (inEOS Blue, Sirona) digitalisiert, die Daten in die Software (CEREC-Software, Sirona) geladen und die Krone konstruiert (Abb. 11a-c). Für die definitive Krone kam die Hybridkeramik VITA ENAMIC (VITA Zahnfabrik) zur Anwendung. Sie vereint die positiven Eigenschaften einer Keramik mit denen eines Komposits. Der Elastizitätsmodul liegt bei 30 GPa


der Kroneninnenfläche (Ätzen und Silanisieren) wurde das Befestigungsmaterial (RelyX Unicem Automix, 3M ESPE) aufgetragen, die Krone aufgesetzt und das Befestigungskomposit kurz angehärtet. Im zähplastischen Zustand konnte überschüssiges Zementierungsmaterial entfernt werden. Idealerweise liegt der Kronenrand im sichtbaren Bereich, sodass die Gefahr von potenziellen Zementresten im periimplantären Bereich eliminiert werden kann. Die inklinierte Krone präsentierte sich in Form, Farbe und Funktion mit einer sehr guten Passung (Abb. 15 und 16). Bei einer Kontrolle vier Wochen nach der Insertion sah der Sulcus im Bereich der Krone Regio 45 gesund aus. Das Weichgewebe schmiegte sich natürlich an die Restauration an (Abb. 17a und b).

Zusammenfassung

Wir verwenden seit einigen Jahren Keramikimplantate und haben die Vorteile zu schätzen gelernt. Hierzu gehört u. a. die positive Reaktion des Weichgewebes auf die Keramik. Sicherlich ist das Implantatmaterial nicht allein für die ästhetische Morphologie der Gingiva verant-

Zu beachten ist die exakte prothetisch orientierte Planung der Implantatposition. Bei größeren Restaurationen ist eine schablonengeführte Umsetzung angeraten.

Für uns ist es heute kein Selbstverständnis mehr, generell auf Titanimplantate zurückzugreifen. Mit dem ceramic.implant und dem VITA ENAMIC haben wir für uns ein metallfreie implantatprothetische Versorgung gefunden. **II**



Dr. Sigmar Schnutenhaus
Zahnarzt

Breiter Wasmen 10
78247 Hilzingen
Deutschland
info@schnutenhaus.de
www.schnutenhaus.de

Einführung innovativer prothetischer Lösungen von höchster Qualität



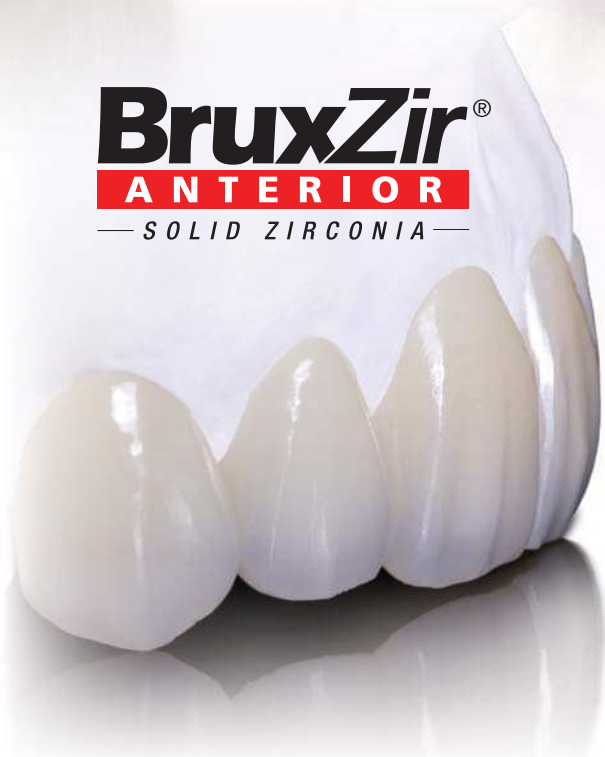NEU!

HAHN[™]
TAPERED IMPLANT

Standardisierte Konusverbindung



BruxZir[®]
ANTERIOR
— SOLID ZIRCONIA —



INCLUSIVE[®]
TAPERED IMPLANT SYSTEM



Standardisierte Innensechskant-Verbindung

INCLUSIVE[®]
PROSTHETIC COMPONENTS



Mit branchenüblichen Aufbauten

GLIDEWELL DIRECT  **EUROPE**
CLINICAL AND LABORATORY PRODUCTS

+49 (0) 69-2475 144 30
www.glidewelldirect.com
orders@glidewelldental.de

Glidewell Direct sucht noch neue Vertriebspartner

Prothetische Sofortversorgung mit der Fast & Fixed-Methode

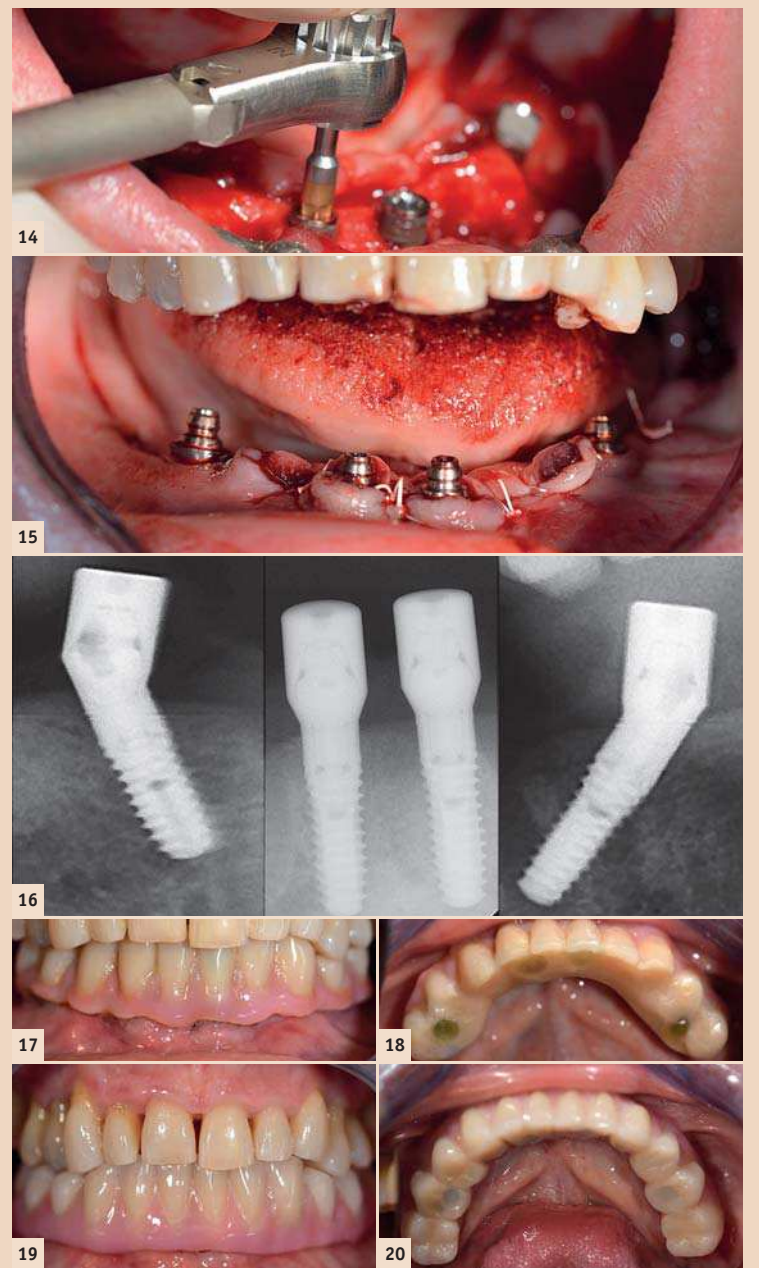
Für reproduzierbare Erfolge im Rahmen von komplexen oralen Rehabilitationen sollte das zusammenarbeitende Team aus Einzelspielern und Komponenten bestehen, die immer zuverlässig und mit höchster Expertise agieren. Von Dr. med. dent. Christian Dan Pascu, Düsseldorf, Deutschland.

Die 64-jährige Patientin wurde mit einer Unterkiefer-Restbeziehung 38, 33 und 43 und einer klammerbefestigten Interimsprothese im Unterkiefer vorstellig (Abb. 1 und 2). Die notwendige parodontologische Behandlung und Extraktion im Oberkiefer sollte zu einem späteren Zeitpunkt erfolgen, da die Patientin Lehrerin ist und zu dem Zeitpunkt mit Abiturprüfungen beschäftigt war. Sie konnte weder essen noch adäquat sprechen, da die Interimsprothese sehr häufig und bei der kleinsten Belastung brach. Nach der Aufklärung über die verschiedenen Möglichkeiten der Versorgung entschied sich die Patientin für eine Extraktion der Restbeziehung im Unterkiefer, eine Sofortimplantation und Versorgung mit der sogenannten Fast & Fixed-Methode (bredent medical). Hierbei

wird der provisorische festsitzende Zahnersatz bereits am OP-Tag auf vier Implantaten verschraubt. Das Ziel war, die Patientin am Freitag zu operieren, sodass sie am Montag darauf an den mündlichen Abiturprüfungen teilnehmen konnte. Zur Planung und Risikominimierung wurde eine dreidimensionale Volumetomografie (DVT, Planmeca) erstellt. Dieses zeigte, dass die Qualität und Quantität des Knochens für eine Operation und Sofortversorgung nach der Fast & Fixed-Methode ausreichend war. Nach Protokoll dieses Konzeptes wird in Regio 35, 32, 42 und 45 implantiert. Durch die bis zu 45-Grad-Schiefstellung der distalen Implantate wird das Durchtrittsprofil nach posterior verlegt und ein größeres Stützpolygon erreicht (Abb. 3).

Operatives Vorgehen

Nach der Entfernung der Unterkiefer-Restbeziehung erfolgte die krestale Schnittführung von Regio 37 bis Regio 47. Zunächst wurde das Foramen mentale als limitierende anatomische Struktur dargestellt und die krestale Kortikalis mit dem geraden Handstück und einem großen Rosenbohrer geglättet (Abb. 4). Hierbei zeigen sich die ersten Vorteile von Implantmed. Das chirurgische Protokoll ist bereits voreingestellt und an festen Positionen gespeichert. Die einzelnen Positionen sind sowohl über einen einfachen Druck auf die Position „P“ der Fußsteuerung anwählbar als auch auf dem Display selbst. Die in diesem Fall an Position 1 voreingestellte Umdrehungszahl von 35.000/min wird auf dem beleuchteten Display ebenfalls groß angezeigt (Abb. 5 und 6). Das chirurgische Protokoll der verwendeten Implantate (SKY, bredent medical) schreibt eine Umdrehungszahl von 1.200/min für die Pilotbohrungen vor (Abb. 7–9). Dies entspricht der nächsten Position der Voreinstellung am Implantmed. Zu erkennen ist die etwa 45-Grad-Schräglage des Winkelstückes nach mesiokaudal in Regio 45, um den Nervus mentalis zu schonen. Das Foramen mentale gilt als anatomische Orientierung für alle Bohrungen in diesem Bereich. Die anschließenden Bohrungen werden mit einer reduzierten Umdrehungszahl von 300/min durchgeführt (Abb. 10 und 11). Die nächste programmierte Einstellung ist bereits die Implantateinbringung. Die Implantate werden in unserem Hause standardmäßig mit einer Kraft von 32 Ncm inseriert (Abb. 12 und 13). Die absolute Voraussetzung für die Sofortversorgung ist die hohe Primärstabilität. Um diese zu erfüllen, wurde in diesem Fall auf ein Gewindefschneiden verzichtet. Die hier verwendete Antriebseinheit (Implantmed, W&H) besitzt hierfür einen eigenen Modus, der ebenfalls direkt anwählbar und für viele Indikationen unverzichtbar ist. Die letzten Umdrehungen bei der Implantateinbringung überschritten den Wert von 32 Ncm und wurden manuell durchgeführt. Hierfür empfiehlt es sich, die Selbstschneidefunktion der Implantate auszunutzen und das Implantat mehrmals vorwärts und rückwärts zu drehen. So gelangt das Implantat schrittweise näher bis zur endgültigen Position, ohne zu starken Druck auf den Knochen auszuüben (Abb. 14). Um die Divergenz der distalen Implantate auszugleichen, werden abgewinkelte Abutments (35 Grad) eingeschraubt, sodass die Austrittsprofile sämtlicher Implantate möglichst senkrecht zur Kauebene stehen. Dies ist Voraussetzung, um die provisorische und später auch die endgültige Versorgung okklusal verschrauben zu können (Abb. 15 und 16). Im Anschluss erfolgt die Abformung und Bissnahme, sodass die Zahntechniker umgehend mit der Anfertigung der provisorischen Arbeit beginnen können. Diese wird im Anschluss am gleichen Tag eingeschraubt (Abb. 17 und 18). Nach der Zeit, die für die Osseointegration benötigt wird, kann die endgültige Abformung der Implantate er-




folgen und entsprechend die endgültige Arbeit angefertigt werden (Abb. 19 und 20). Hier können Behandler und Patient gemeinsam entscheiden, ob diese eine Keramik- oder Kunststoffverblendung, ein Zirkon- oder Metallgerüst bekommen soll. Im vorliegenden Fall hat sich das Team um Dr. Pascu, aufgrund der unklaren Prognose der Oberkieferbeziehung und des elongierten Zahnes 24, für eine Kunststoffverblendung entschieden. Diese ist im Allgemeinen wesentlich einfacher umzustellen und der neuen Situation im Oberkiefer anzupassen.

Chirurgische Geräte und Zubehör

Die hier zum Einsatz gekommene Antriebseinheit zeichnet sich in erster Linie durch die einfache Bedienung aus. Die Tasten sind gut lesbar und intuitiv zu bedienen. Das große und beleuchtete Display zeigt dem Behandler, selbst bei einem kurzen Blick, Drehzahl und Modus an. Die verschiedenen Modi können entsprechend des chirurgischen Protokolls voreingestellt und per Fußsteuerung ausgewählt werden. Die Bedienung ist zeitsparend und erleichtert den Operationsablauf. Bei dem chirurgischen Winkelstück handelt es sich um das WS-75LG, das mit einem LED-Licht ausgestattet ist. Es erhöht die Kontraste in der Mundhöhle und verbessert die optische Wahrnehmung. Sowohl Winkel- als auch Handstück

(S-11, W&H) sind außengekühlt, was als Vorteil gelten kann, da die NaCl-Lösung somit genau dort ankommt, wo sie gebraucht wird und falls notwendig auch nachjustiert werden kann. Die Winkel- und Handstücke sind zerlegbar, was aus dem Blickwinkel der Hygiene und Sterilisierbarkeit sehr zu empfehlen ist. Implantiert wurden vier SKY-Implantate: 4,0x14 mm.

Der vorliegende klinische Fall ist eine Zusammenarbeit von Dr. Christian Dan Pascu und seinem Team der Gemeinschaftspraxis Discover White in Düsseldorf, bredent medical GmbH und Co. KG sowie W&H. 



Dr. med. dent.
Christian Dan Pascu

Expert in Oral Implantology (GBOI)
Discover White –
Gemeinschaftspraxis
Dr. Mintcheva und Dr. Pascu
Zollhof 8
40221 Düsseldorf, Deutschland
Tel.: +49 211 876346-0
info@discover-white.de
www.discover-white.de

Immediate Loading **Today**

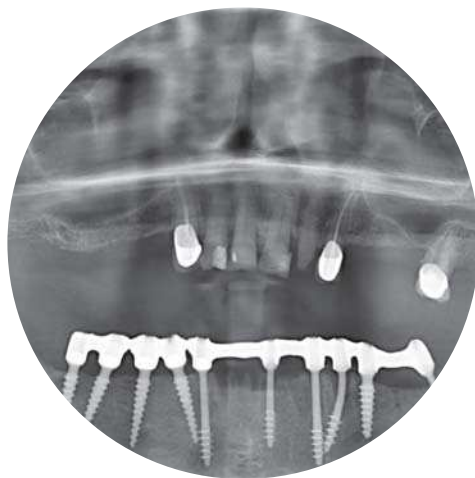FORUM 2016

15. - 18. Juni 2016 in Wien

Anmelde-
schluss:
25. April



aufregender Veranstaltungsort



internationale Vorträge



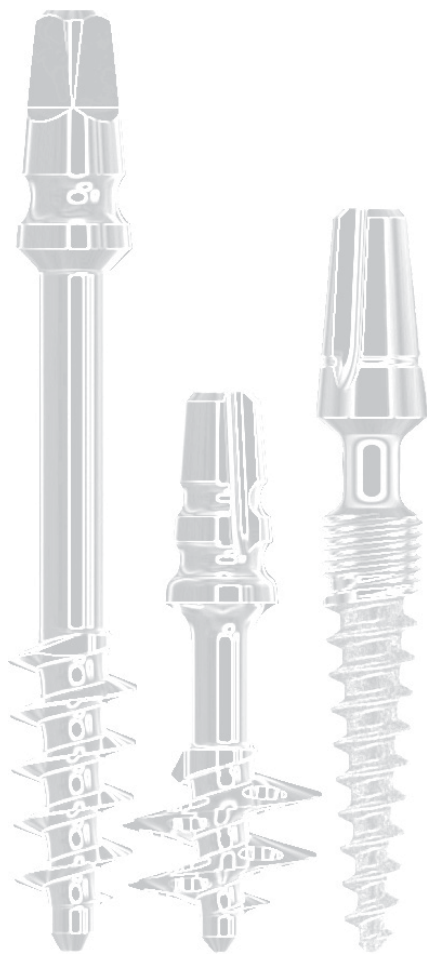
gemeinsames Sightseeing



atemberaubendes Get Together

**Fordern Sie alle
Unterlagen an:**

Klien Dental Handel
Büchelstr. 8
AT-6845 Hohenems
+43 (0)5576 - 73230
office@klien-dental.at



Forum Eckdaten

- 10 international bekannte Referenten
- 200 Teilnehmer aus über 75 Ländern
- Sofortbelastung als zukunftsorientiertes Thema
- Implantat Workshop, um Gelerntes direkt umzusetzen

Teilnahme inklusive

- Transfer zw. Flughafen und Veranstaltungsort
Hotel Hilton Vienna Danube Waterfront****
- Vollpension während des Forums
- BBQ-Abendessen mit Blick auf die Donau
- Wien bei Nacht auf großem Donauschiff
- Bus Sightseeing Tour durch Wien bei Tageslicht

IHDEDENTAL 

in Kooperation mit

IF
The Foundation of Knowledge

biomed

SIMPLADENT

oneway

Von Impla bis Endo – neue Technologie vermeidet Risiko einer thermischen Schädigung

Winkelstücke und das Risiko von Verbrennungen am Patienten. Von Sophia Fratianne und Neal S. Patel, DDS, Powell, USA.

Ungeachtet zweier Berichte, die von der U.S. Food and Drug Administration (FDA, Nahrungs- und Arzneimittelbehörde der USA) in den letzten Jahren veröffentlicht wurden, verursachen elektrische Hand- und Winkelstücke weiterhin Verbrennungen am Patienten bei zahnärztlichen Behandlungen.^{1,2} Einige Verbrennungen sind so schwer, dass der Patient danach rekonstruktive chirurgische Eingriffe benötigt.

Die Sicherheit des Patienten hat für Zahnärzte absoluten Vorrang. Wenn der Patient jedoch anästhesiert und der Behandler durch das Gehäuse des Winkelstücks vom erhitzten Aufsatz isoliert ist, wird eine Verbrennung möglicherweise erst bemerkt, wenn die Schädigung eingetreten ist. Glücklicherweise wurde eine neue Technologie entwickelt, um das Risiko solcher Verbrennungen zu beseitigen.

Im ersten Bericht aus dem Jahr 2007 schreibt die FDA Verbrennungen am Patienten einer ungenügenden Wartung des Winkelstücks zu. Ein schlecht gewartetes elektrisches Hand- oder Winkelstück überträgt eine gesteigerte Leistung an den Winkelstückkopf oder den jeweiligen Aufsatz, um seine Performance aufrechtzuerhalten. Diese Steigerung der Leistung kann zu einer schnellen Hitzeentwicklung führen, die den Patienten verbrennen kann. Anhand der Ergebnisse aus einer Studie von Moritz und Henriques hat die American Burn Association die Länge des Zeitraums bestimmt, in dem verschiedene Tem-

peraturen zu ernststen Verbrennungen der Haut führen können.^{3,4}

Diese Ergebnisse wurden auch von der American Dental Association (ADA) in ihrer „Laboratory Evaluation of Electric Handpiece Temperature and the Associated Risk of Burns“ (Laborbeurteilung

übersteigt (Daten in Akten), wodurch die Gefahr einer Verbrennung des Patienten beseitigt wird. Bien-Air ist nach eigenen Angaben der einzige Hersteller der Welt, der einen Druckknopf-Bohrerwechselmechanismus mit einem Erhitzungsschutz bietet. Das in der

Angabe des EVO.15 von Bien-Air geht, liegen die Vorteile der Verwendung des neu entwickelten Winkelstücks klar auf der Hand. Es liefert nicht nur klinische Präzision, sondern auch verbesserte Patientensicherheit.

Die Zahnheilkunde tendiert seit einiger Zeit in Richtung minimal-

Für jedes Verfahren muss unbedingt die Beständigkeit von Ausrüstung und Technologie gegeben sein. Während es für den Behandler frustrierend ist, wenn ein Winkelstück ständige Wartung erfordert, unzuverlässig oder überhaupt nicht mehr arbeitet, müssen solche Ausfälle der zahnärztlichen Ausrüstung auch für den Patienten entnervend sein. Unzulängliche Wartung eines Winkelstücks kann auch zur Erzeugung zusätzlicher Hitze führen, die Verbrennungen des Patienten verursacht. Das Winkelstück EVO.15 ist nicht nur mit einem Erhitzungsschutz ausgestattet, sondern bietet auch unvergleichliche Haltbarkeit und Präzision. Selbst bei Herausforderungen wie das Arbeiten mit Vergrößerungsoptik und das Vermeiden von Kontakt zwischen Winkelstück und Gewebe, überschreitet das EVO.15 nicht die menschliche Körpertemperatur und eliminiert so das Risiko von Verbrennungen des Patienten. **U**



Literatur

¹ U.S. Food and Drug Administration. FDA public health notification: patient burns from electric dental handpieces. www.fda.gov/MedicalDevices/Safety/AlertsandNotices/PublicHealthNotifications/ucm062018.htm. Accessed July 23, 2015.

² U.S. Food and Drug Administration. Safety investigation of patient burns associated with electric dental handpieces and electric oral bone-cutting handpieces. www.fda.gov/MedicalDevices/Safety/AlertsandNotices/ucm226995.htm. Accessed July 23, 2015.

³ Moritz AR, Henriques FC. Studies of thermal injury: II. The relative importance of time and surface temperature in the causation of cutaneous burns. *Am J Pathol.* 1947;23(5):695–720.

⁴ American Burn Association. Scalds: A burning issue. www.ameriburn.org/Prevention/2000Prevention/Scald2000PreventionKit.pdf. Accessed July 23, 2015.

⁵ Sarrett DC. A laboratory evaluation of electric handpiece temperature and the associated risk of burns. *ADA Professional Product Review.* 2014;9(2):18–24.

der Temperatur elektrischer Winkelstücke und der damit verbundenen Verbrennungsrisiken) untersucht.⁵ Die ADA stellte fest, dass Verbrennungen dritten Grades schon innerhalb einer Sekunde auftreten können, wenn das Gewebe Temperaturen von mindestens 68°C ausgesetzt ist. Ein Fünf-Minuten-Kontakt kann zudem zu Verbrennungen dritten Grades bei Temperaturen von mindestens 48°C führen. Solche Verbrennungen verursachen dem Patienten nicht nur Schmerzen, sondern können auch zu anhaltenden Schäden führen, die rekonstruktive chirurgische Eingriffe erforderlich machen.

Schweiz gefertigte EVO.15 ist mit der patentierten COOLTOUCH+™-Erhitzungsbegrenzungstechnologie ausgestattet, die das Risiko eliminiert, Patienten mit dem Kopf des Winkelstücks zu verbrennen. Bei der neuen Technologie wird eine Hartmetallkugel zwischen dem Druckknopf und dem oberen Teil des Gehäuses des Bohrerriegelmechanismus platziert, um die Hitze im Falle eines Kontakts während der Rotation zu absorbieren.

Die durch Winkelstücke erzeugte Hitze stellt ein Problem dar, insbesondere wenn sie dem Patienten schaden könnte. Viele entscheiden sich für entsprechende Vorsichtsmaßnahmen, um sicherzustellen, dass sie bei der Arbeit eine Berührung der Lippe, Wange oder Zunge des Patienten mit dem Kopf des Winkelstücks vermeiden; trotzdem kann in einigen Fällen der Kontakt unvermeidlich sein. Solche Vorsichtsmaßnahmen werden möglicherweise unter der Annahme ergriffen, dass es für den Kopf eines Winkelstücks völlig normal ist, aufgrund der Mechanik und Reibung während des Gebrauchs Hitze zu erzeugen.

Die COOLTOUCH+™-Technologie garantiert dem Behandler, dass er während der Verwendung des Winkelstücks EVO.15 einem Patienten nicht unwissentlich Verbrennungen zufügt.

invasiver Ansatz sowie zur Behandlung mit Vergrößerungsoptik. Wenngleich die Anwendung der Vergrößerung in der Zahnheilkunde zahlreiche klinische Vorteile hat, kann sie auch neue Herausforderungen mit sich bringen. Eine Vergrößerung kann das Gesichtsfeld einengen, und in solchen Fällen muss das Behandlungsteam seinen Instrumenten besondere Aufmerksamkeit schenken, wenn sie sich aus dem vergrößerten Sichtfeld hinausbewegen. Wie bereits erwähnt, kann der Kopf des Winkelstücks eine enorme Hitze erzeugen. Deshalb kann der Zahnarzt, um Verbrennungen des Weichgewebes zu vermeiden, den Kopf des Winkelstücks durch richtiges Abhalten oder Isolierung abschirmen. Wenn das Winkelstück das Sichtfeld aufgrund der Vergrößerung verlässt, steigt das Risiko einer thermischen Schädigung des Patienten.

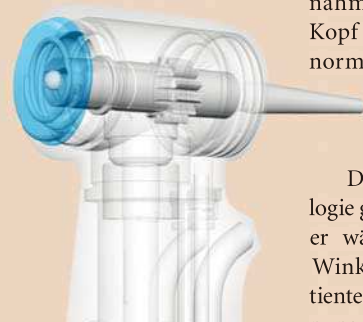
Die FDA mag der Patientensicherheit höchste Aufmerksamkeit widmen, doch branchenweite Sicherheitsvorschriften müssen erst noch formuliert werden. Durch eine garantierte Verringerung der Hitze ermöglicht das EVO.15 dem Zahnarzt, sich ausschließlich auf die tatsächliche restaurative Behandlung zu konzentrieren, wodurch Effizienz und klinische Praxis für Zahnarzt und Patient gleichermaßen verbessert werden.

Schlussfolgerung

Wenn man an das Tempo denkt, mit dem Zahnärzte praktizieren, sind Effizienz und Performance entscheidend dafür, dass die Arbeit erledigt und der Zeitplan eingehalten wird.

Notwendigkeit einer neuen Winkelstück-Technologie

Mit dem EVO.15 hat Bien-Air ein Winkelstück entwickelt, das nachweislich niemals die menschliche Körpertemperatur



Bien-Airs CoolTouch+™ verdankt seine hervorragenden Erhitzungsschutzeigenschaften einer ausgeklügelten Struktur aus einem Aluminiumkern und einem thermisch isolierten Keramikdruckknopf. Diese fortschrittliche Technologie gewährleistet eine gleichbleibende, sichere Temperatur des Handstückkopfes, selbst unter den anspruchsvollsten Bedingungen.

Der Vergrößerungsfaktor

Die Integration neuer Technologien kann für eine Praxis gelegentlich mühselig und enttäuschend sein. Wenn es jedoch um die Einfüh-



Sophia Fratianne
Neal S. Patel, DDS

Infinite Smiles
7500 Sawmill Parkway
Powell, OH 43065, USA
Tel.: +1-740-881-2600
contact@infinitemiles.com
www.infinitemiles.com

CANDULOR.COM

SAVE THE DATE



80 JAHRE
LEIDENSCHAFT FÜR
DIE PROTHETIK.



»MOMENTAUFNAHME«

PROTHETIK DAY

28. OKTOBER 2016
ZÜRICH

Die Veranstaltung findet auf Deutsch statt.



Erfahrung macht den Unterschied

Neues Implantatsystem vereint bewährte Eigenschaften mit aktuellem Design.

Gemeinsam mit Glidewell Laboratories gab Dr. Jack Hahn kürzlich die Markteinführung des Hahn™ Tapered Implant Systems bekannt. Mit seiner 45-jährigen Erfahrung als


Tapered Implantate. Seine klinischen Beobachtungen und Erfahrungen flossen bereits in die Entwicklung früherer und heute noch weit verbreiteter Implantatsysteme ein. Mit dem Ziel, den stets wachsenden Anforderungen der heutigen Zeit gerecht zu werden, beabsichtigte Dr. Hahn, seine früheren erfolgreichen Entwicklungen mit den modernsten Erkenntnissen zu kombinieren und für eine neue Generation von Patienten und Praktizierenden zu optimieren – und das zu einem guten Preis-Leistungs-Verhältnis.

Mit diesem Ziel vor Augen schloss sich Dr. Hahn mit einem höchst erfahrenen Team von Ingenieuren, Entwicklern und Produzenten der dentalen Implantologie zusammen. Dieses fand er bei Glidewell Laboratories.

Die große Bandbreite an verfügbaren Größen der Hahn™ Tapered Implants, die Wurzelform und das einzigartige Gewinde ermöglichen ein effizientes Inserieren mit einem

hohen Maß an Primärstabilität in allen Bereichen des Kiefers, auch bei Sofortversorgung nach Extraktion. Mit der Kombination von bewährten Eigenschaften und fortschrittlichem Design bietet dieses System umfassende Lösungen für eine Vielzahl klinischer Indikationen und optimiert die Qualität der Behandlung – und das bei verringerten Kosten.

Entwickelt und produziert in den USA, ist das Hahn™ Tapered Implant System kompatibel mit gängigen chirurgischen Instrumenten, wie sie in vielen Praxen verwendet werden. Das vereinfachte chirurgische Protokoll beinhaltet spezifische Bohrer, welche präzise sowohl den Durchmesser als auch die Tiefe der Osteotomie steuern. In dem System ist ebenfalls ein umfassendes Sortiment an prothetischen Komponenten enthalten. Somit wird die volle Bandbreite traditioneller und individueller Restaurationsprotokolle unterstützt.

Weitere Informationen zum Hahn™ Tapered Implant System gibt es unter: www.hahnimplant.com. 

Glidewell Europe GmbH

Tel.: +49 69 2475144-30
www.glidewelldental.com

Save the date

15. bis 18. Juni 2016: Immediate Loading Today Forum.


Die Dr. Ihde Dental lädt vom 15. bis 18. Juni über 200 Interessierte aus der Implantologie-Branche zum Immediate Loading Today Forum 2016 in die Bundeshauptstadt ein.

Zahlreiche internationale bekannte Referenten werden über die verschiedensten Facetten der Sofortbelastung in der Implantologie sprechen. Von gegenwärtigen Konzepten der strategischen Implantologie über ästhetische Ergebnisse der basalen Implantologie bis hin zur Er-

stellung von individuellen Okklusionsoberflächen im Laufe des Sofortbelastungsprozesses – um nur wenige Themen zu nennen. Da die Teilnehmer aus der ganzen Welt anreisen werden, finden die Vorträge auf Englisch statt oder werden simultan ins Englische übersetzt.

Während eines groß angelegten Workshops können die Teilnehmer das erlernte Wissen auch direkt praktisch umsetzen. Sie erhalten zudem wertvolle Hinweise für ihre tägliche Arbeit. Darüber hinaus wird es viele Möglichkeiten geben, sich auch untereinander auszutauschen – nicht zuletzt während des interessanten Rahmenprogramms.

Unterstützt wird die Dr. Ihde Dental durch ihren langjährigen Partner, die International Implant Foundation, mit Sitz in München, Deutschland. Seit vielen Jahren bietet sie die Ausbildung für Sofortbelastung in der zahnärztlichen Implantologie für Zahnärzte und Chirurgen an.

Nähere Informationen sowie die Anmeldeformulare schicken wir Ihnen sehr gerne auf Anfrage zu. Anmeldeschluss ist der 25. April 2016. 

Klien Dental Handel

Tel.: +43 5576 73230
E-Mail: office@klien-dental.at



© Alexander Tihonov

ANZEIGE

WWW.LIEHMANN.AT

info@liehmann.at



PUMA
ELI

Ihre
Dentaleinheit
aus Europa



- Hängeversion oder Schwingversion
- Inklusive Lieferung, Montage und Einschulung

Spezial 
Österreich-Edition
zum Top-Preis

€ 14.900,-
exkl. MwSt.

Leasing bereits ab
€ 319,-
inkl. MwSt.

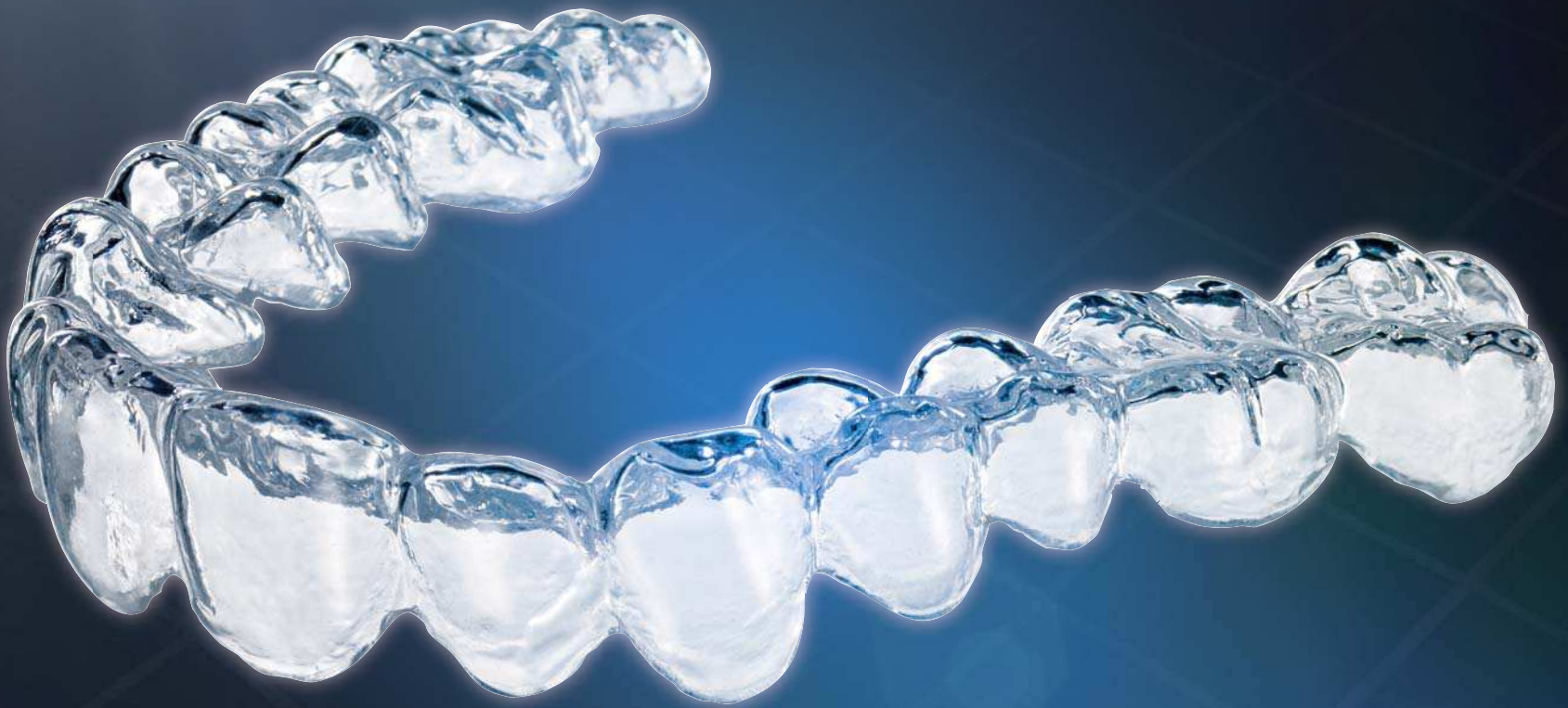

CASTELLINI
PASSION FOR DENTISTRY
SINCE 1935

Symbolfoto

Accusmile®.

Digitale KFO nach Maß.



Accusmile® von FORESTADENT gibt Ihnen die volle Kontrolle über die digitale KFO-Behandlung mit Alignern. Ob 3D-Scan des Abdrucks, digitales Setup mit der Accusmile® 3D Software oder das Herstellen von Alignern: Welche Schritte der Fertigung in Ihrer Praxis stattfinden, bestimmen Sie selbst. Auch eine Neuanfertigung bei Beschädigungen oder Verlust ist innerhalb weniger Minuten realisierbar. Denn die Tiefziehmodelle sind bei Ihnen vor Ort. Auch kurzfristige Änderungen der Behandlungsabläufe sind möglich. So haben Sie jede Phase der digitalen Planung und Fertigung im Griff. Bestimmen Sie selbst das Tempo Ihres Einstiegs in die digitale KFO und nutzen Sie die Möglichkeiten der Wertschöpfungskette in Ihrer Praxis optimal aus.

