

Краткие выдержки

Металлическая пена снимает нагрузку с имплантатов

Клаудия Сальвичек, ДП

Нью-Йорк, США/Лейпциг, Германия: разработанная недавно металлическая пена, имитирующая естественную структуру костной ткани, может помочь предотвратить отторжение биомедицинских протезов, например дентальных имплантатов. Композитный материал, изготовленный из стали 100 и алюминия, легче титана и обладает чрезвычайной способностью к поглощению высокой энергии, говорится в статье, опубликованной исследователями из Университета Северной Каролины. Кроме того, модуль упругости нового материала сходен с модулем упругости костной ткани.

Известно, что модуль упругости является чрезвычайно важной характеристикой биомедицинских имплантатов. Дентальный имплантат должен реагировать на нагрузки так же, как и окружающая его костная ткань. Если модуль упругости имплантата существенно превышает модуль упругости костной ткани, имплантат принимает на себя всю весовую нагрузку, и окружающая костная ткань начинает отмирать; этот эффект называется «экранирование нагрузки».

«В качестве материала для изготовления имплантатов наша металлическая пена способна предотвращать экранирование нагрузки, – сказал доктор Afshaneh Rabić, адъюнкт-профессор кафедры машиностроения и авиакосмической техники университета, являющийся соавтором статьи. – Кроме того, грубая поверхность металлической пены превосходно связывается с новой костной тканью, образующейся вокруг имплантата, и позволяет ей проникать в поры материала».

Он отметил, что благодаря этим характеристикам пены прочность и механическая стабильность имплантатов в костной ткани в будущем могут быть существенно улучшены.



Увеличенное изображение комозитной металлической пены (ДП) (фото любезно предоставлено NCSU, США).

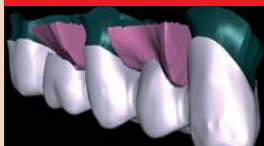Новости



Многие спортсмены-олимпийцы прошли обследование на предмет выявления онкологических заболеваний в полости рта
Стоматологи обследовали 1/5 всех спортсменов, принимавших участие в зимних Олимпийских играх в Ванкувере. В ходе соревнования в кресле стоматолога побывало около 800 спортсменов.

стр. 4

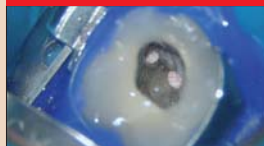Тенденции и практика



Технология CAD/CAM: безопасность и надежность
Сегодня техника и врачам-стоматологам нелегко сделать выбор среди множества систем CAD/CAM, представленных на рынке. Чтобы определить наиболее подходящую из них, следует учесть множество аспектов.

стр. 10

Эндодонтия



Доказательный эндодонто-имплантологический алгоритм лечения (Часть I)
Долгие годы эндодонтия преуменьшала собственное значение, позволяя считать, что сфера ее деятельности ограничена узким пространством корневых каналов, в границах от апекса до устья.

стр. 17

Эстетическая стоматология



Системы CAD/CAM расширяют горизонты реставрационной стоматологии
Современную стоматологию невозможно представить без цифровых технологий и систем CAD/CAM. Получение внутритривовых и внешних изображений, сканирование зубоантогонистов, трехмерное проектирование – все это было бы невозможно без компьютера.

стр. 20

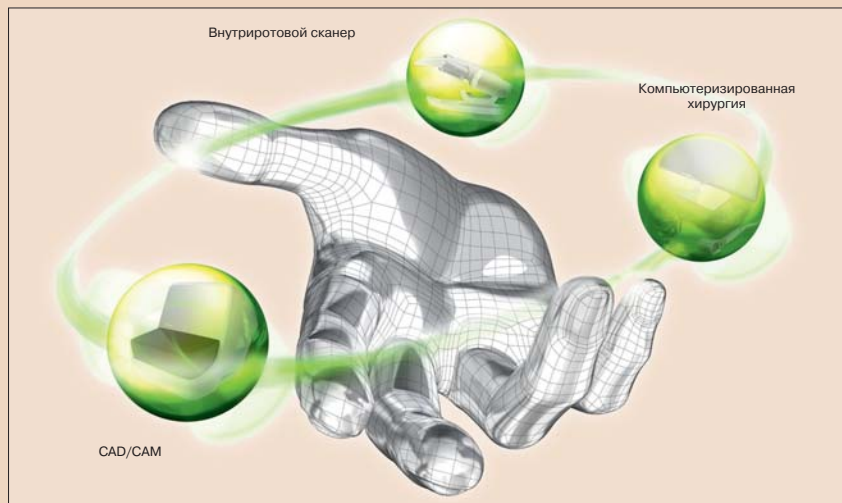
Компания Straumann: полная оцифровка к зимней выставке

Сьерра Рендон, ДТА

Чикаго, США/Лейпциг, Германия: компания Straumann укрепляет свои позиции на рынке в качестве поставщика всеобъемлющих решений в области имплантации и реставрации. На зимней выставке в Чикаго, прошедшей с 25 по 27 февраля, компания представила новую цифровую платформу Straumann Digital Solutions. Новая марка представляет собой комбинированное устройство для компьютеризированной хирургии, получения внутритривовых снимков и изготовления ортопедических конструкций с использованием системы CAD/CAM. Согласно заявлению компании первыми приобрели новую систему смогут стоматологи США.

Помимо новой цифровой платформы, в Чикаго также была представлена новая система CAD/CAM с новым сканером. Ряд новых товаров, включая виниры и вкладки, появятся на рынке в течение этого года. Президент и исполнительный директор компании Gilbert Achermann заметил: «Цифровые технологии повлияют на все аспекты стоматологии – цифровые процессы вытесняют трудоемкие ручные операции, улучшают результаты, ускоряют лечение, снижают вероятность ошибки и улучшают контроль качества».

«Компания Straumann стремится дать пользователям новые технологии в рамках интегрированного спектра гибких и надежных решений, оп-



Платформа Straumann Digital Solutions (ДП) (фото любезно предоставлено компанией Straumann AG, Швейцария).

тимизирующих рабочие процессы и повышающих качество оказываемой пациентам помощи», – добавил он.

Компания Straumann вышла на рынок компьютеризированных хирургических систем в 2009 г., когда приобрела немецкую фирму IVS Solutions, специализирующуюся на програм-

мировании рабочих процессов и повышающих качество оказываемой пациентам помощи», – добавил он. Компания Straumann вышла на рынок компьютеризированных хирургических систем в 2009 г., когда приобрела немецкую фирму IVS Solutions, специализирующуюся на програм-

мировании рабочих процессов и повышающих качество оказываемой пациентам помощи», – добавил он.

мировании рабочих процессов и повышающих качество оказываемой пациентам помощи», – добавил он.

мировании рабочих процессов и повышающих качество оказываемой пациентам помощи», – добавил он.

Швейцарская имплантологическая группа пригласила стоматологов на симпозиум в Женеве

Дэниел Циммерман, ДП

Лейпциг, Германия: на Всемирном симпозиуме Международной имплантологической группы (ИГ), прошедшем 15–17 апреля 2010 г. в Женеве, обсуждались новые клинические методы диагностики и планирования лечения. Данный форум, открытый для имплантологов всего мира, был дополнен двумя однодневными предварительными кур-

сами, посвященными работе с мягкими тканями и забору костной ткани. Курсы, проведенные на английском языке, сопровождались синхронным переводом на 12 других языков, включая китайский, японский и корейский, сообщили организаторы симпозиума.

В этом году, когда отмечается 30-летие со дня основания ИГ, симпози-

ум проводился уже в 11-й раз. В его работе приняли участие более 100 экспертов из 25 стран мира. Впервые одновременно с симпозиумом прошла коммерческая имплантологическая выставка.

Базирующаяся в Швейцарии группа ИГ является независимой академической организацией, цель которой – способствовать доказатель-

ным исследованиям в области имплантологии. Она также занимается разработкой всеобъемлющих лечебных руководств, таких как серия пособий «ПТ Treatment Guide», даваемые в них рекомендации подкреплены интенсивными клиническими испытаниями и долгосрочными положительными результатами. Кроме того, ИГ финансирует исследования и выделяет стипендии для молодых клиницистов.

По данным организации, в настоящее время в ней насчитывается 7000 членов и она имеет отделения более чем в 24 странах. ИГ

Пластическая хирургия пародонта: предшествующая протезированию коррекция мягких тканей десны (Часть I)

Дэвид Л. Хекстер, США

Стоматологи сознают, что сегодня пациенты ожидают от лечения выдающихся эстетических и физиологических результатов. Это накладывает определенные обязательства на стоматологов, которые должны уметь пользоваться новейшими технологиями и применять современные техники для успешного удовле-

творения всех эстетических требований пациента. Чтобы добиться необходимых эстетических результатов, необходимо знать, как создать правильную иллюзию, являющуюся сугубо индивидуальной для каждого пациента. При этом, однако, ее можно измерить при помощи объективных и субъективных пара-

метров. И так, как же врач может оценить стоящие перед ним задачи и решить их?

Прежде всего существуют основные объективные характеристики здорового пародонта, которые необходимо учитывать, воссоздавать и сохранять. Достижение эстетич-

ного лечения без здорового пародонта невозможно.

Красный, воспаленный пародонт немедленно привлекает ненужное внимание стороннего наблюдателя. И наоборот, здоровая, розовая прикрепленная десна служит великолепной «декорацией», на фоне которой стоматолог может реализовать гораздо большее число вариантов реставрации зубов.

Точно так же ненужное внимание привлекают обнаженные границы между коронками и десневым краем. Кроме того, размещение краев реставраций ниже уровня десны при наличии воспаления с большой степенью вероятности может привести к рецессии десны и нарушению ровности ее контура, что также едва ли обрадует пациента.

После обеспечения здоровья пародонта следует обсудить цвет, оттенок, форму, симметричность и индивидуальные особенности реставраций. Это наиболее важный этап эстетического вмешательства.

В первой части настоящего цикла статей обсуждается роль предшествующей протезированию пластической хирургии пародонта, направленной на создание и сохранение здорового пародонта и эстетическое совершенствование формы, цвета и внешнего вида зубного ряда.

Врач должен стремиться сформировать здоровую симметричную картину. Например, пациент не будет удовлетворен постановкой чрезмерно крупного pontика в области длинного мостовидного протеза. Такая реставрация плохо смотрится и способствует аккумуляции остатков пищи и зубной бляшки, что в свою очередь ведет к воспалению и заболеванию пародонта. Зачастую возникают и проблемы с речью. В этом случае пациент будет удручен необходимостью прилагать дополнительные усилия к обеспечению надлежащей гигиены полости рта и совершенно не удовлетворен несоответствием эстетических результатов лечения своим ожиданиям. Таким образом, соотношение размеров pontика и опорных зубов протеза с десной должно тщательно выверяться перед изготовлением реставрации.

Исправляя при помощи пластической хирургии пародонта эстетические и физиологические недостатки области, в которой планируется установка протеза, стоматолог получает возможность создать ортопедическую конструкцию правильной формы и улучшить эстетику и функциональность зубного ряда пациента.

Важно провести оценку до создания протезов. В прошлом для заполнения «пустот» неправильной формы, возникающих вследствие уменьшения высоты десны после утраты зуба, использовались pontики. В настоящее время имеется возможность создания симметричного, гармоничного мостовидного протеза, сочетающегося с десной.

Ниже приводится пример лечения такого клинического случая, результатом которого стал гармоничный и эстетичный вид зубного ряда.

Случай 1

Пациентка 25 лет обратилась в клинику, будучи очень заинтересованной в достижении идеальной эстетики за счет постановки несъемного протеза. В течение нескольких лет она носила частичный съемный протез (Pipper), заменивший левый центральный резец (рис. 1), кото-

рый был утрачен в результате травмы, перенесенной пациенткой в возрасте 15 лет (рис. 2). После травмы лечащий врач пациентки принял решение (ввиду ее молодости) отказаться от постановки постоянной шины и дожидаться полного формирования соседних зубов. Теперь же она была направлена ко мне для проведения хирургического вмешательства, которое позволило бы поставить постоянную, эстетичную и физиологически удобную реставрацию.

Без хирургического вмешательства постоянная реставрация могла бы представлять собой массивный pontик или pontик физиологического размера, который способствовал бы аккумуляции остатков пищи и зубной бляшки из-за наличия пространства между десневой частью реставрации и собственно десной. Кроме того, при этом создавалась бы визуальная непривлекательная затемненная область. При меньшем размере pontика зазор между реставрацией и десной был бы еще большим, и остатки пищи и зубная бляшка также аккумуляровались бы в этом пространстве.

При создании съемного протеза можно было бы обеспечить некоторую имитацию участка десны, которая, тем не менее, была бы весьма заметной. Если бы в роли съемной ортопедической конструкции выступил бюгель, протез был бы попросту уродлив. Любая иная конструкция требовала бы установки коронки так или иначе, любой частичный протез был бы вполне очевиден для стороннего наблюдателя и заметно контрастировал с соседними зубами.

После консультации было решено, что при помощи пластической хирургии пародонта контур, высота и форма десны могут быть скорректированы таким образом, чтобы позволить установить физиологическую коронку. Лишенная зубов десна имела вогнутый контур с лабиальной и резцовой сторон (рис. 3 и 4). Ткань необходимо было нарастить для гармонизации профиля десны.

После тщательной оценки под эпилетил за одну хирургическую процедуру был подсажен аутогенный трансплантат из соединительной ткани. Под анестезией было выполнено выделение лоскута и его лабиальное смещение (рис. 5 и 6). Донорский участок для забора соединительной ткани, играющей роль трансплантата, можно выбрать в разных областях. В данном клиническом случае была выбрана область бутриности (tuberosity area). Донорская ткань была освобождена от эпителия, после чего деформированной области десны была придана необходимая форма. Форма лоскута была выбрана с таким расчетом, чтобы предотвратить рецессию в области соседних зубов и обеспечить закрытие трансплантата во избежание образования келоидной ткани, которая имела бы иной цвет и препятствовала достижению гармоничной цветовой интеграции тканей. Затем контур лоскута был продлен в направлении неба с тем, чтобы захватить больше прикрепленной десневой ткани, избежать образования келоида и зафиксировать трансплантат. После разращения донорской соединительной ткани в необходимом месте была проведена репозиция лоскута и его ушивание для обеспечения стабилизации трансплантата (рис. 7 и 8).

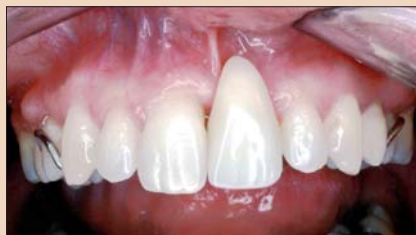

Рис. 1. Исходный фронтальный снимок области утраченного зуба 9 со съемным протезом.

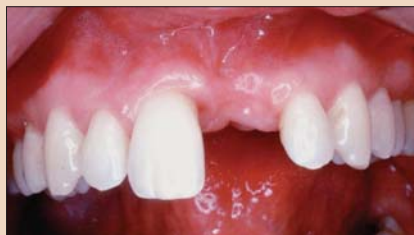

Рис. 2. Фронтальный снимок области утраченного зуба 9.

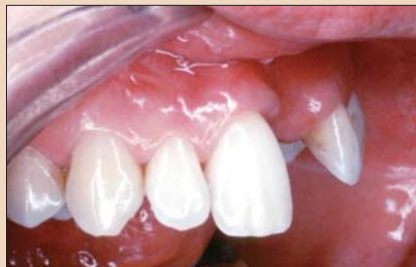

Рис. 3. Латеральный снимок, демонстрирующий дефект десны.

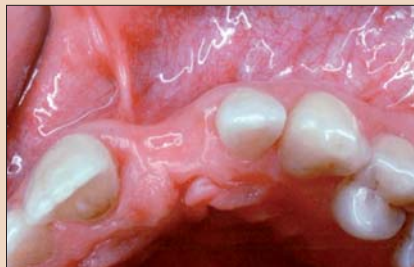

Рис. 4. Вид со стороны окклюзии, демонстрирующий тот же дефект.

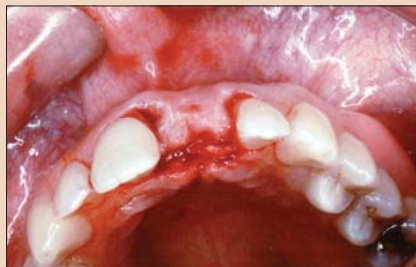

Рис. 5. Вид лоскута со стороны окклюзии.

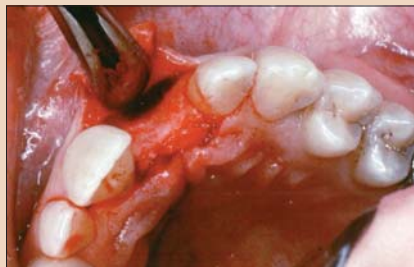

Рис. 6. Смещенный лоскут, обнажающий дефект костной ткани.

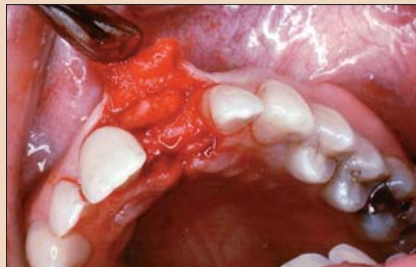


Рис. 7. Правильно размещенный трансплантат из соединительной ткани.

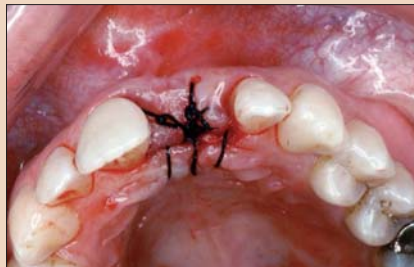

Рис. 8. Трансплантат пришит к лоскуту, лоскут репозиционирован и ушит для обеспечения стабильности.

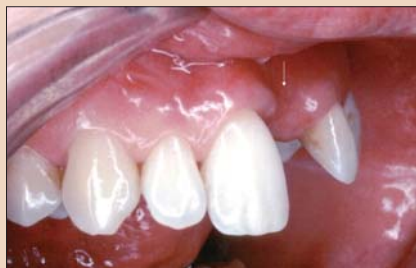

Рис. 9, а. Латеральный снимок: исходный вид дефекта.

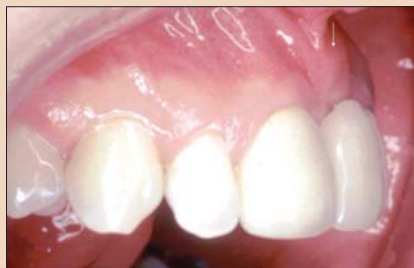

Рис. 9, б. Латеральный снимок после коррекции дефекта и заживления.

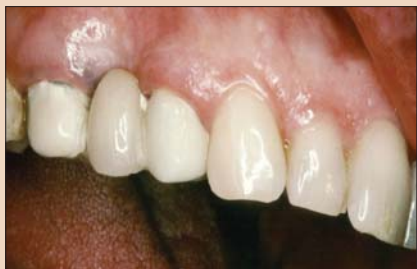

Рис. 10. Область жевательных зубов верхней челюсти со значительным дефектом десны, вид сбоку.

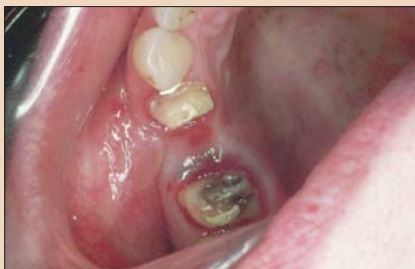

Рис. 11. Вид того же дефекта без временного протеза со стороны окклюзии.

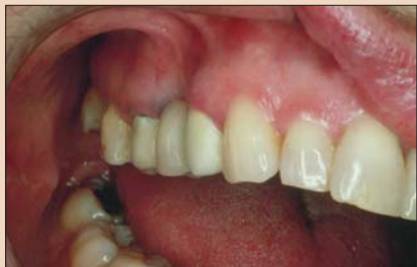

Рис. 12. Фронтально-щечный снимок того же дефекта.

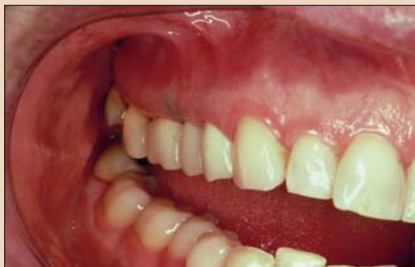

Рис. 13. Выполнено увеличение объема десневой ткани, установлен новый временный протез; обратите внимание на улучшение эстетики.

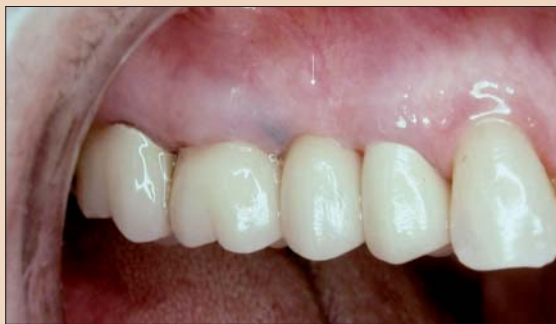

Рис. 14. Постоянный протез.

В данном случае пациентка долгие годы носила съемный протез, замещавший утраченный зуб. После хирургического вмешательства я уменьшил размер этого протеза, чтобы обеспечить достаточное пространство для заживления области трансплантации.

После завершения неосложненного послеоперационного периода период заживления также прошел благополучно. Лечащий врач пациентки получил возможность выбрать один из нескольких вариантов реставрации. В данном случае была установлена несъемная шина с понтиком приемлемого размера (рис. 9, а и б).

Благодаря единичной хирургической процедуре мы смогли избежать образования темной области с лабиальной стороны реставрации и/или неровного контура десны. Чересчур длинный, уродливый съемный протез был заменен понтиком физиологического размера и естественного вида, чему пациентка была очень рада.

Случай 2

Второй клинический случай демонстрирует использование той же техники при работе с областью жевательных зубов верхней челюсти, где имелся существенный дефект десны, возникший после удаления зуба (рис. 10–12). Была применена техника увеличения объема мягкой ткани десны. Временный мостовидный протез демонстрирует восстановленный контур десны, улучшающий гигиену полости рта и ее внешний вид. При создании постоянной ортопедической конструкции был использован протез, которым пациент пользовался в течение 20 лет. Данное обстоятельство демонстрирует эффективность техники увеличения объема мягкой ткани и ее способность улучшать внешний вид и функциональность протеза. На рис. 13 и 14 хорошо видно, что неэстетичные дефекты десны были успешно устранены.


Резюме

В вышеописанных клинических случаях дефекты десны – один в области фронтальных, другой в области жевательных зубов – были исправлены при помощи мягкотканевых трансплантатов. В результате были устранены неэстетичные затемненные участки, на которых скапливались остатки пищи. Данная техника позволяет создавать ортопедические конструкции без крупных понтиков, которые, как было показано, затрудняют ги-

гиену полости рта и делают протез менее эстетичным. Благодаря коррекции дефектов десны стоматолог получает возможность создать эстетичную ортопедическую конструкцию физиологического размера.

Необходимо отметить, что для достижения желаемого результата пародонтолог, стоматолог-терапевт и пациент должны непрерывно сотрудничать и взаимодействовать. Технику следует сочетать с творческими идеями и терпением. □

Информация об авторе



Доктор Дэвид Л. Хекстер (David L. Hoexter) является директором Международной академии челюстно-лицевой эстетической хирургии, организации, объединяющей терапевтов и стоматологов, ведущей исследования и сопоставляющей их результаты с клиническим опытом. Доктор Хекстер читает лекции и публикует статьи по всему миру. Он также является членом 11 организаций, включая FACD, FICD и Академию Пьера Фошара. Доктор Хекстер практикует в Нью-Йорке в области пародонтологии, имплантологии и эстетической хирургии. Связаться с ним можно по электронной почте dirdavidlh@aol.com.

AD

Средиземноморская магистерская программа по имплантологии

gIDE / UCLA Годичная магистерская программа 2010/11

Руководитель курса
Доктор Sascha Jovanovic
Лос-Анджелес, Калифорния
Пародонтолог

214 часов/17 дней клинической подготовки в 4 частях
60 часов/4 модуля обучения при помощи электронных средств коммуникации по плану, составленному клиницистами и учеными мирового уровня
3 практических семинара и **14 клинических демонстраций**
8 экзаменов
12 часов видеоматериалов для плеера iPod touch 16GB (Apple)
2 разбора конкретных клинических случаев, 5 анализов клинических работ слушателей

Часть I 16–19 ноября 2010 Дни 1, 2, 3 и 4 Афины, Греция	Часть II 16–19 февраля 2011 Дни 5, 6, 7 и 8 Афины, Греция	Часть III 18–21 мая 2011 Дни 9, 10, 11 и 12 Милан, Италия	Часть VI 29 августа – 2 сентября 2011 Дни 13–17 Лос-Анджелес, США
---	---	---	---

Аналоги этой годичной программы обучения имплантологии с практическими семинарами и наглядными демонстрациями, проводимыми ведущими клиницистами и преподавателями мира, просто не существует. Обучение при помощи электронных средств коммуникации:

- Между I и II частями («Имплантология от А до Я»/24-часовой курс с последующим экзаменом)
- Между II и III частями («Углубленный курс имплантологии»/24-часовой курс с последующим экзаменом)
- Между III и IV частями («Эстетическая имплантология и новые методы»/12-часовой курс с последующим экзаменом)

Спонсоры
WDF, HuFriedy, GIDE, GLOBAL INSTITUTE FOR DENTAL EDUCATION, AMERICAN

Организаторы
gIDE, GLOBAL INSTITUTE FOR DENTAL EDUCATION, AMERICAN

Стоимость курса: 12 300 евро
Взнос при регистрации: 1000 евро
Первый платеж: 3300 евро до 3 октября 2010 г.
Второй платеж: 3000 евро до 3 января 2011 г.
Третий платеж: 3000 евро до 4 апреля 2011 г.
Проживание и перевод оплачиваются дополнительно

Регистрация и информация:
Тел. +7(495) 781 55 77
Контактные лица: Ольга Губина, Анна Краснопольская
E-mail: info@gmstraining.ru
сайт: www.gmstraining.ru

2011 gIDE/UCLA ГОДИЧНАЯ МАГИСТЕРСКАЯ ПРОГРАММА ПО ЭСТЕТИЧЕСКОЙ СТОМАТОЛОГИИ

ПРЕПОДАВАТЕЛИ
DIDIER DIETSCHI, STEFAN PAUL, SASHA JOVANOVIC, BERNARD TOUATI, MAURO FRADEANI, ED McLAREN, PASCAL & MICHEL MAGNE, BRIAN LISAGI И ДРУГИЕ

ПРОГРАММА КУРСА
Руководители программы: Dr. Ed McLaren & Dr. Sasha Jovanovic
Руководители модулей курса: Drs. Didier Dietschi, Mauro Fraideani, Stefan Paul & Bernard Touati

ЧАСТЬ I: 25–28 ФЕВРАЛЯ 2011, АФИНЫ, ГРЕЦИЯ
ПРЯМЫЕ РЕСТАВРАЦИИ И АДГЕЗИВНЫЕ ТЕХНИКИ
DR. DIDIER DIETSCHI И ДР.

ЧАСТЬ II: 24–27 ИЮНЯ 2011, АФИНЫ, ГРЕЦИЯ
НЕПРЯМЫЕ РЕСТАВРАЦИИ, ЦЕЛЬНОКЕРАМИЧЕСКИЕ КОРОНКИ И ВИНИРЫ
DR. MAURO FRADEANI И ДР.

ЧАСТЬ III: 7–10 ОКТЯБРЯ 2011, АФИНЫ, ГРЕЦИЯ
ЦЕЛЬНОКЕРАМИЧЕСКИЕ РЕСТАВРАЦИИ И НЕСЪЕМНЫЕ ОРТОПЕДИЧЕСКИЕ КОНСТРУКЦИИ
DR. STEFAN PAUL, DR. BERNARD TOUATI И ДР.

ЧАСТЬ IV: 25–29 НОЯБРЯ 2011, ЛОС-АНДЖЕЛЕС, КАЛИФОРНИЯ, США
НЕДЕЛЯ ОБУЧЕНИЯ В UCLA (КАЛИФОРНИЙСКИЙ УНИВЕРСИТЕТ, ЛОС-АНДЖЕЛЕС)
DRS. ED McLAREN, SASHA JOVANOVIC, BRIAN LISAGI, TODD SCHOENBAUM, PASCAL & MICHEL MAGNE

- ✓ ПРОЧНАЯ ТЕОРЕТИЧЕСКАЯ БАЗА И ПРАКТИЧЕСКИЕ ЗАНЯТИЯ
- ✓ НАГЛЯДНЫЕ КЛИНИЧЕСКИЕ ДЕМОНСТРАЦИИ
- ✓ САМОСТОЯТЕЛЬНОЕ ОБУЧЕНИЕ
- ✓ 2 ДИПЛОМА МАГИСТРА ЭСТЕТИЧЕСКОЙ СТОМАТОЛОГИИ МИРОВОГО КЛАССА: ДИПЛОМ UCLA (UNIVERSITY OF CALIFORNIA, LOS ANGELES) И GIDE (GLOBAL INSTITUTE FOR DENTAL EDUCATION, LOS ANGELES)

Регистрация и информация:
+7(495) 781 55 77
www.gmstraining.ru
info@gmstraining.ru
Стоимость программы: 11 400 евро, оплата в рассрочку в течение года

Многие спортсмены-олимпийцы прошли обследование на предмет выявления онкологических заболеваний в полости рта

Лайза Тауншенд, DT UK

Лондон, Великобритания: стоматологи обследовали 1/5 всех спортсменов, принимавших участие в зимних Олимпийских играх в Ванкувере, на предмет наличия у них онкологических заболеваний в полости рта. В ходе соревнований в кресле стоматолога побывало около

800 спортсменов; лечением и профилактикой занимались более 70 стоматологов и их ассистентов. Стоматологические ассоциации приветствовали проведение широкой кампании скрининговых обследований, в рамках которой спортсменам также была разъяснена важ-

ность использования солнцезащитных кремов с целью предотвращения онкологических заболеваний полости рта.

Решение обследовать 20% участников Игр было принято Международным Олимпийским комитетом. На предыдущей зимней Олимпиаде



Тим Берк (США) во время соревнований по биатлону на зимней Олимпиаде 2006 г. в Италии. Спортсмены, подобно ему соревнуясь на открытом воздухе, подвергаются более высокому риску развития онкологических заболеваний полости рта (DTI/фото Jonathan Larsen).

28-й МОСКОВСКИЙ МЕЖДУНАРОДНЫЙ СТОМАТОЛОГИЧЕСКИЙ ФОРУМ

ДЕНТАЛ-ЭКСПО 2010



www.dental-expo.com

Турине, Италия, скрининговое обследование охватило лишь 10% спортсменов. Обычно стоматологическая помощь во время спортивных мероприятий направлена главным образом на лечение инфекций и возникающих во время соревнований травм зубов, губ, щек и языка, а также костей челюстно-лицевой области.

По мнению доктора Jack Taunton, одного из главных врачей Олимпиады, спортсмены вследствие напряженного графика тренировок склонны пренебрегать здоровьем полости рта. Частые переезды заставляют их откладывать посещение стоматолога. Кроме того, некоторые лыжники жуют табак, содержащий многочисленные канцерогенные вещества, которые способны вызвать онкологические заболевания полости рта. Риск возникновения онкологических заболеваний кожи и губ также увеличивается ввиду того, что снег и лед отражают ультрафиолетовое излучение.

«Необходимо учитывать, что они подвергаются воздействию интенсивного ультрафиолетового излучения на протяжении примерно 30 лет – как во время активной спортивной карьеры, так и впоследствии, во время тренерской работы. Кожа губ тонкая, она плохо защищена», – сказал доктор Chris Zed, заместитель декана факультета стоматологии Университета Британской Колумбии и один из руководителей медицинской службы Олимпийских игр 2010 г. Он добавил, что эта опасность носит кумулятивный характер и может привести к развитию онкологического заболевания в последующие годы. **DT**

(Текст под редакцией Daniel Zimmermann, DTI)

Гены отвечают за развитие зубов на ранних этапах жизни

На развитие зубов в первые годы жизни влияет ряд генов – об этом говорят результаты исследования, проведенного Имперским колледжем Лондона, Бристольским Университетом (Великобритания) и Университетом Оулу (Финляндия). Исследование показало, что у детей с определенными генетическими вариациями зубы прорезываются позже; в возрасте одного года у таких детей наблюдается меньшее количество зубов. Кроме того, в случае позднего прорезывания зубов необходимость в ортодонтическом лечении возрастает на 35%.

Ранее уже была установлена связь некоторых из выявленных в данном исследовании генов с развитием черепа, челюстей, ушей, пальцев рук и ног, а также сердца. Открытие может привести к появлению новых методов лечения и профилактике врожденных дефектов зубов и окклюзии на ранних стадиях. **DT**



20-23 сентября 2010

Москва, Россия
МВЦ Крокус Экспо
павильон 2, залы 8, 5

DENTALEXPO®

Стоматологическая боль: всегда ли это одонтогенный генез?

М.Н. Шаров, д. м. н.

Кафедра нервных болезней стоматологического факультета МГМСУ

В структуре стоматологических заболеваний болевые синдромы занимают абсолютно преобладающее место. Наряду с пароксизмальными болями в орофациальной области, обусловленными воспалительными, дегенеративными и т.д. причинами, столь же часто встречаются и хронические. Лицевая боль (прозопа́лгия) является одной из наиболее часто встречаемых форм болевых синдромов в стоматологии. Эта особая интенсивная, жесточайшая боль, приносящая тяжкие страдания больным, нередко становится причиной временной или постоянной потери трудоспособности, а в отдельных случаях и суицидальных поступков. Достаточно большое разнообразие причин и механизмов формирования различных болевых синдромов затрудняет подчас точность диагностики. В настоящее время остается актуальной роль симптоматической терапии, т.е. воздействия на собственно болевые ощущения, тем более, что именно боль является самой частой и дезадаптирующей жалобой. Ведущее место в проблеме лицевой боли принадлежит как хроническим, так и пароксизмальным прозопа́лгиям, подчас являющихся камнем преткновения для правильной диагностики заболевания и подбора соответствующей терапии.

Разработанная международная классификация головных и ли-

цевых болей (2003 г) на сегодняшний день позволяет определить тип или форму лицевой боли у пациента, а следовательно, и препарата для наиболее адекватной терапии. Достаточно большой процент пациентов обращаются за помощью не только к стоматологам, но и к врачам других специальностей в связи с разнообразием соматических жалоб, сопровождающихся рядом нарушений в эмоциональной сфере. К наиболее часто встречаемым прозопа́лгиям в нейростоматологической практике относятся:

Невралгия тройничного нерва (тригеминальная невралгия) характеризуется приступообразным характером, длительностью атаки не более 2 мин. Между приступами всегда имеется «светлый» промежуток. Значительная интенсивность, внезапность, напоминающие удар электрическим током. Локализация строго ограничена зоной иннервации тройничного нерва, чаще второй или третьей ветви (в 5% случаев первая ветвь). Приступообразный характер, длительность атаки не более 2 мин. Наличие триггерных факторов, чаще всего это умывание, разговор, еда, чистка зубов, бритье лица, движение воздуха, простое прикосновение. Типичное болевое поведение. Больные, стараясь переждать приступ, замирают в той позе, в которой застал их болевой пароксизм. Иногда растирают

зону боли или совершают чмокающие движения. В период приступа больные отвечают на вопросы односложно, едва приоткрывая рот.

Кластерная цефалгия – чаще встречается у мужской части населения и проявляется в виде вегетативных болевых пароксизмов с локализацией в лобно-височной области, чаще слева, и иррадиацией в глаз. Продолжительность приступов колеблется от 40 до 180 мин. Приступы могут возникать от 1 раза в 2 дня до 8 раз в сутки и сопровождаются заложенностью носа, инъекцией сосудов склеры, отечностью его, слезоточивостью, мигренью. Болевые пароксизмы часто сопровождаются двигательным беспокойством пациентов. Одним из вариантов проявления заболевания, несмотря на вышеуказанную типичную локализацию и распространение боли, является «нижний вариант» течения кластерной цефалгии. При этом больные при сборе анамнеза указывают на распространение болевого пароксизма из конкретного зуба (чаще на верхней челюсти) и, порой, настаивают на его удалении.

Многососудный болевой синдром лица (МФСЛ) – наличие дискомфорта или болевых ощущений в области жевательных мышц, перикраниальных мышц головы, шеи; ощущение ограниченности в движениях нижней челюсти; ощущение щелчка в области височно-ниж-

нечелюстных суставов, нарушения степени подвижности нижней челюсти; наличие боли в жевательных мышцах; ощущение состояния спазма мышц челюсти в открытом или закрытом положении. В лечении вышеописанных болевых синдромов лица, требующих тщательного дифференцирования со стоматологической болью, применяются препараты различных групп, прошедшие не одно клиническое испытание и проверенные временем. Так, известно, что при тригеминальной невралгии базовым препаратом уже в течение многих десятилетий является карбамазепин и его производные. Применение антидепрессантов, седативных препаратов, транквилизаторов потенцирует действие карбамазепина. Назначение нестероидных противовоспалительных препаратов (НПВП) при синдроме Хортона и МФСЛ является препаратами выбора чаще всего в амбулаторных условиях. К настоящему времени сложились устойчивые традиции и принципы оценки и выбора наиболее эффективного препарата. Среди многообразия НПВП особое внимание заслуживают Нимесил (100 мг) и Дексалгин 25 (25 мг). Основные ограничения более длительного использования НПВП связаны с характерными их влиянием на желудочно-кишечный тракт, в первую очередь поражение желудка и двенадцатиперстной кишки. Создание и последующее вне-

дрение в практику селективных ингибиторов ЦОГ-2 открыло новые перспективы с точки зрения безопасности лечения НПВП. Во всех случаях выбор оптимального препарата основывается на соотношении «безопасность – эффективность». Вышеуказанные препараты отвечают всем требованиям, предъявляемым к «идеальному» безрецептурному анальгетику: наличие его в лекарственных формах, которые быстро абсорбируются в желудке и кишечнике; быстрое создание пиковых концентраций в плазме; относительно короткий период полураспада и вместе с тем продолжительное действие; минимальный спектр побочных эффектов при эпизодических и коротких приемах. Эти факты являются очень важными с точки зрения выбора наиболее оптимального НПВП для лечения хронических болевых синдромов лица.

Несмотря на отсутствие прямого влияния на психологические особенности пациентов с хронической болью, такая терапия существенно улучшает качество их жизни. Обеспечение стойкого и выраженного анальгетического эффекта в большинстве случаев является обязательным компонентом в лечении этих больных. Поэтому включение Нимесила и Дексалгина в комплексную терапию больных с МФСЛ и синдрома Хортона является, несомненно, оправданным. [\[1\]](#)

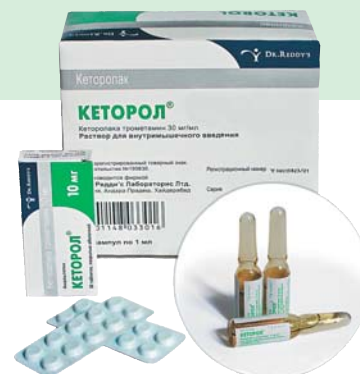AD



Король
в мире
анальгетиков

КЕТОРОЛ® Кеторолака трометамин мощный ненаркотический обезболивающий препарат

- Обладает мощным анальгетическим эффектом
- Обезболивает быстро на продолжительный период времени
- Обладает хорошей переносимостью и создает возможность адекватной аналгезии
- Эффективен при остром болевом синдроме высокой и средней интенсивности любого происхождения
- В отличие от наркотических препаратов, не требует количественного учета и особых условий хранения



РЕКЛАМА

DR. REDDY'S

Представительство в России: Д-р Редди с Лаботорис Лтд
115035, Москва, Овчинниковская наб. д. 20 стр.1;
тел.: (495) 795 3939, 795 2901; факс: (495) 795 3908;
www.drreddys.ru; e-mail: inforus@drreddys.com

Защита рук стоматолога

Л.Ю.Анфиногенова

Невозможно опровергнуть тот факт, что, несмотря на все достижения науки и техники, невероятный прогресс в области стоматологических технологий и материалов, важнейшим «инструментом» врача-стоматолога являются его собственные руки. Поэтому защите рук стоматолога следует уделять повышенное внимание, и этот вопрос сегодня как никогда актуален.

И дело не только в том, что полости рта даже здорового человека далеко не стерильны и содержат большое число условно-патогенных бактерий. Растет заболеваемость ВИЧ/СПИДом, вирусными гепатитами и прочими инфекциями, передаваемыми через кровь и другие биологические жидкости, все еще достаточно часто встречается сифилис. Но вы же не спрашиваете у каждого пациента, который с трепетом в душе садится в стоматологическое кресло, справку о наличии/отсутствии этих инфекций? Конечно, в идеальном варианте на каждого первичного больного должна заводиться карточка для учета перенесенных им за последние годы и текущих инфекционных заболеваний. Но возможно ли в условиях стоматологического кабинета получить исчерпывающую информацию об эпидемиологическом состоянии пациента на момент обращения за стоматологической помощью? Как показывает практика, далеко не всегда. И дело не только в том, что пациент может скрыть наличие инфекции. Он может просто не знать о том, что инфицирован, в силу того, что сплошная ежегодная обязательная диспансеризация теперь необязательна. Но ведь где-то эти пациенты лечат зубы. Не исключено, что и у вас тоже. Таким образом, к каждому посетителю, который пришел к вам на прием, нужно применять те меры защиты, как если бы он являлся носителем патогенных инфекций. При соблюдении обычных правил профилактики и санитарно-противоэпидемического режима в стоматологических учреждениях лечение, например,

пациентов-носителей гепатита В не представляет опасности для врача. Также можно с высокой долей уверенности утверждать, что подобные профилактические меры послужат надежным барьером и для вируса ВИЧ, механизм передачи которого сложнее, чем у вирусных гепатитов. А теперь взглянем на проблему с другой стороны баррикад. Пациент, при котором вы моете руки, демонстративно достает пару стерильных перчаток из упаковок, приобретает дополнительную уверенность в том, что он выбрал именно ту клинику и именно того стоматолога. Пациенту чрезвычайно важно знать, что стоматолог, производящий инвазивные манипуляции в его единственной и неповторимой ротовой полости, позаботился о его, пациента, безопасности. Загляните в просторы всемирной паутины – на различных дискуссионных форумах постоянно всплывают вопросы типа: «Что делать, если мой стоматолог отказывается работать в перчатках?» или «Стоматолог не сменил перчатки после предыдущего пациента, а просто протер их каким-то дезинфицирующим раствором!».

Гигиена рук стоматолога

Итак, гигиена рук стоматолога складывается из следующих составляющих:

- обычное мытье, гигиеническая обработка, хирургическая обработка рук;
- использование одноразовых медицинских перчаток;
- уход за кожей рук.

Важно обрабатывать руки и ДО надевания, и ПОСЛЕ снятия медицинских перчаток, ДО и ПОСЛЕ контакта с пациентом.

Перчатки

С учетом того, что большая часть рабочего времени стоматолога проходит в перчатках, получается, что его руки находятся в них от 40 до 60 ч в неделю, поэтому очень важно подобрать такие перчатки, в которых будет комфортно работать.

Чтобы правильно подобрать перчатки, нужно подумать о времени использования перчаток, характере манипуляций, которые вы предполагаете производить, в том числе учитывая важность сохранения тактильной чувствительности. При этом имеет значение не только толщина перчатки, но и эластичность материала, из которого она изготовлена, текстура наружной и внутренней поверхности – ведь работать приходится во влажной, «скользящей» среде.

Основные положения при работе в перчатках

1. Подберите перчатки нужного размера.
2. Всегда используйте новые перчатки для каждого пациента.
3. Меняйте перчатки перед проведением манипуляций, связанных с контактом с поврежденными слизистыми оболочками или кожей.
4. Если манипуляция требует асептики, используйте стерильные перчатки.
5. При работе с острыми инструментами используйте дополнительную пару перчаток, это значительно уменьшает риск повреждения кожи.
6. Повторное использование перчаток, даже после их дезинфекции, недопустимо (пункт 8.6.9 СанПиН 2.1.3.2524 – 09).
7. Помните, что обработка перчатки дезинфицирующим раствором может вызвать ее повреждение и, таким образом, снижение ее защитных свойств.
8. Порванную перчатку следует заменить немедленно, обязательно обработав руки перед надеванием новой пары перчаток (пункт 9.8 СанПиН 2.1.3.2524 – 09).
9. Перчатки снимаются осторожно, чтобы избежать загрязнения кожи рук, и немедленно выбрасываются.

Требования к медицинским перчаткам для стоматологов

1. Врачи-стоматологи, терапевты, ортодонты, ортопеды могут ис-

пользовать диагностические (смотровые) стерильные и нестерильные одноразовые перчатки. Хирурги-стоматологи должны использовать исключительно стерильные одноразовые перчатки. Лучше использовать неопудренные перчатки.

2. Требования к уровню качества и барьерной защиты перчаток зависят от риска (биологического, химического, механического), присутствующего при выполнении той или иной манипуляции. Чем выше риск, тем более механически прочной должна быть перчатка. Вариантом обеспечения высокой барьерной защиты может быть использование двойной перчатки, причем желательно, чтобы нижняя перчатка была иного цвета, нежели верхняя, в этом случае любое механическое повреждение верхней перчатки будет сразу заметно, что позволит немедленно заменить перчатку (такие перчатки предлагает производитель Ansell).
3. Перчатка должна плотно облежать руку, но в то же время не затруднять ее движений, чтобы избежать излишнего напряжения при работе и появления усталости рук. Хорошие хирургические перчатки повторяют форму расслабленной (чуть согнутой) кисти руки и изготавливаются в 8 размерах (производители обычно предлагают размерную линейку от 5,5 до 9), чтобы была возможность точнее подобрать перчатку «по руке».
4. Для обеспечения хорошей тактильной чувствительности стенка перчатки должна быть достаточно тонкой в области пальцев. Причем, чем «тоньше» манипуляция, тем более тонкой должна быть стенка перчатки – уважающие себя производители обычно указывают эту характеристику в сопроводительной документации.
5. Внешняя поверхность перчатки должна быть текстурирована для обеспечения хорошего захвата инструмента.
6. Если вы страдаете аллергией или контактным дерматитом, выберите неопудренные перчатки с низким содержанием латексных протеинов либо синтетические перчатки (неопреновые, из поли-

изопренового синтетического латекса). Неопудренные перчатки хорошего производителя надевать и менять не менее легко, чем опудренные, так как они обычно покрыты изнутри специальным полимером.

Цена и производитель

Стоит отметить, что на российском рынке довольно большой выбор предложений по перчаткам. Есть и подешевле, и подороже. Казалось бы, стоит ли тратить время на выбор? Однако хорошая перчатка не может стоить слишком дешево. Ведь как можно удешевить производство? Только ценой экономии на качестве и, следовательно, на удобстве и безопасности.

Производителей, предлагающих в России на самом деле качественные перчатки, можно пересчитать по пальцам: это Hartmann, WRP и Ansell, некоторые другие. Связано это прежде всего со сложностью входа на российский рынок и тем, что в большинстве случаев лечебные учреждения закупают те перчатки, которые позволяют бюджет, т.е., наиболее дешевые. Порой врачи просто-напросто не имеют понятия о том, как удобно работать в качественных перчатках, хорошо сидящих на руке, ощущаемых, как вторая кожа, и, что немаловажно, надежно защищающих как руки врача, так и здоровье пациента.

Процесс производства, например латексных перчаток, сложный, многостадийный, плюс хороший производитель тратится не только на тестирование качества продукции на каждой стадии производства, но и на инновации. Качественная латексная перчатка практически не содержит латексных протеинов (гевеинов), и даже высокоточные методы, например иммунологический тест FITkit (которым пользуются, в частности, производитель Ansell), их не обнаруживают. Контроль прочности перчаток должен осуществляться до, в ходе и после окончательной упаковки перчаток. Прочность определяется коэффициентом AQL (Acceptable Quality Level – приемлемый уровень качества), который должен быть равен, согласно российскому ГОСТу, не более 2 – для хирургических перчаток, и не более 2,5 – для смотровых. Европейские стандарты более жесткие – AQL для хирургических перчаток должен быть не выше 1,5. К слову сказать, AQL для перчаток, например, производимых Ansell, равен 0,65, WRP – 1 – 1,5. Помимо этого, перчатки тестируются на растяжимость, разрыв, соответствие заявленным размерам, производится визуальный тест на разных этапах производства и упаковки.

Если же вы пользуетесь перчатками малоизвестного производителя, то вам придется смириться не только с риском латексной аллергии и тем фактом, что будет не очень удобно в такой перчатке работать, но и с закономерно высоким процентом брака в отдельно взятой партии продукции. В любом случае, закупая очередную партию этого необходимого средства защиты рук, требуйте паспорт качества перчаток, поинтересуйтесь, имеются ли у производителя международные сертификаты.

Кстати, около 80% мирового объема перчаток производится в Юго-Восточной Азии. Этот факт вовсе не говорит о том, что данные перчатки нехороши – просто гивез, из которой получают латекс, растет именно там, поэтому проще и логичнее размещать производственный площадки в непосредственной близости от гивеевых плантаций.

Тестирование прочности перчаток наполнением их водой в объеме 1000 мл – water leak test, из партии 10 000 пар проверяется 630 единиц продукции.

ВОПРОСЫ СТОМАТОЛОГИИ
РЕШАЮТСЯ ЗДЕСЬ!

Международный
стоматологический форум
ДЕНТАЛ-ЭКСПО
САНКТ-ПЕТЕРБУРГ

9-11 ноября 2010
САНКТ-ПЕТЕРБУРГ, ЛЕНЭКСПО

тел./факс: +7 (812) 380 6006/00, med@primexpo.ru

DENTALEXPO®
тел./факс: +7 (495) 921 4069, region@dental-expo.com

dental-expo.primexpo.ru
www.dental-expo.com/spb

Использование препарата Камистад® при лечении катарального гингивита

Н.А.Конарева

Кафедра госпитальной терапевтической стоматологии, пародонтологии и гериатрической стоматологии МГМСУ

По данным современной литературы, заболеваниями пародонта страдают до 70% населения, среди них гингивит занимает первое место. Только 13,8% населения России в возрасте 35–44 года не имеют признаков поражения пародонта, что говорит о необходимости совершенствования имеющихся методик лечения.

В настоящее время использование оральных гелей как дополнение к комплексной терапии широко распространено в стоматологической практике. Нами проведено исследование применения препарата Камистад® геля в составе комплексного лечения катарального гингивита в клинике кафедры госпитальной терапевтической стоматологии, пародонтологии и гериатрической стоматологии МГМСУ.

Целью исследования являлась оценка эффективности использования геля Камистад® в составе комплексной терапии по сравнению со стандартной, и терапией, включающей препарат Холисал гель, у пациентов, страдающих катаральным гингивитом.

В ходе исследования была отработана методика нанесения препарата Камистад®, проведена оценка анестезирующего эффекта, динамики изменения субъективных и объективных показателей, безопасности терапии препаратом Камистад®.

Материалы и методы

Нами обследовано 45 пациентов в возрасте от 18 до 30 лет с диагнозом: катаральный гингивит легкой и средней степени тяжести. Пациенты были разделены на три группы (по 15 человек в каждой) в соответствии с проводимым лечением:

- группа 1 получала стандартную комплексную терапию (СКТ) катарального гингивита;
- группа 2 в составе терапии получила и препарат Камистад®;
- группа 3 – СКТ и препарат Холисал гель.

Фармакологические свойства и схема назначения препарата Камистад®

Камистад® является комбинированным препаратом, активными веществами которого являются лидокаин гидрохлорид и настойка цветков ромашки. Лидокаина гидрохлорид оказывает местноанестезирующее действие, способствует быстрому и продолжительному уменьшению боли при воспалениях слизистой оболочки полости рта. Настойка цветков ромашки обладает противовоспалительными, антисептическими и регенерирующими свойствами.

Основной группе пациентов было рекомендовано втирание геля Камистад® массирующими движениями на все участки десны 3 раза в день. Отмена препарата производилась на 7-й день после начала лече-

ния. Предложенная схема сочетает в себе наиболее эффективную и простую методику нанесения, учитывает продолжительность анестезирующего действия препарата и динамику изменения объективных и субъективных показателей

Результаты и обсуждение

Существенные различия при оценке динамики субъективных и объективных симптомов заболевания в сравнении с другими группами наблюдались у пациентов, использовавших Камистад®, и отмечены уже на 3-й день после начала лечения.

По окончании лечения катарального гингивита в группе пациентов, получавших СКТ и препарат Камистад®, получен выраженный эффект у 13 (86,6%) пациентов по субъективным объективным показателям (отсутствия признаков воспаления, гиперемии по значению индекса РМА; кровоточивости по значению IG), и у 15 (100%) пациентов по субъективным данным (отсутствие боли, дискомфорта, кровоточивости). При этом в группах пациентов, получавших как стандартную комплексную терапию, так и в сочетании с препаратом Холисал, выраженный эффект по объективным и субъективным данным был получен только у 9 (60%) пациентов.

У пациентов в группе, получавшей Камистад® в составе комплекс-

ной терапии, в короткие сроки исчезали субъективные ощущения. В данной группе уже на 3-й день лечения по оценке пациентов отмечался выраженный эффект у 10 (66,6%) человек, а на 5-й день лечения – у 12 (80%) человек. По сравнению с этим в группах, получавших СКТ катарального гингивита и лечение в сочетании с препаратом Холисал, по оценке пациентов, выраженный эффект на 3-й день лечения был получен у 2 (13,3%) и у 3 (20%) пациентов соответственно.

У пациентов, получавших СКТ и препарат Камистад®, по объективным показателям выраженный эффект наблюдался у 7 (46,6%) пациентов на 3-и сутки от начала терапии и у 12 (80%) пациентов на 5-е сутки. При этом в группах пациентов, получавших стандартную терапию или СКТ в сочетании с препаратом Холисал гель, выраженный эффект наблюдался у 2 (13,3%) пациентов на 3-й день лечения и у 3 (20%) на 5-й день лечения.

Более выраженное улучшение гигиенического состояния десны (по индексу гигиены ОНГ-5) было получено в группе пациентов, получавших препарат Камистад® в комплексной терапии: ОНГ-5 составил 0,5 (на 2-м визите) и 0,3 (на 5-м визите) по сравнению с 0,8 и 0,9 соответственно в группе, получавшей СКТ катарального гингивита, и 0,7 и 0,8 в

группе, получавшей СКТ и препарат Холисал гель.

При использовании геля Камистад® для лечения пациентов с катаральным гингивитом в составе комплексной терапии отмечены:

- высокая эффективность лечения по сравнению с другими группами;
- исчезновение неприятных субъективных ощущений (боли, дискомфорта, кровоточивости) в короткие сроки;
- быстрое и эффективное купирование объективных признаков катарального гингивита: воспаления, гиперемии, кровоточивости;
- хорошее гигиеническое состояние десны и высокая эффективность индивидуальной гигиены;
- сохранение достигнутого результата в отдаленные сроки.

Анестезирующий эффект препарата позволяет добиться глубокого и длительного обезболивания десны (вплоть до надкостницы на время до 45 мин), что позволяет безболезненно и комфортно для пациента проводить врачебные манипуляции, такие как профессиональная гигиена, а также устранить субъективный дискомфорт у пациента (отсутствие болевых ощущений до 6 ч) с первых дней лечения. Что повышает эффективность индивидуальной гигиены, мотивирует пациента на сохранение полученного результата лечения.

Таким образом, использование препарата Камистад® позволяет повысить эффективность стандартной комплексной терапии при лечении пациентов с катаральным гингивитом. Терапия, дополненная препаратом Камистад® по предлагаемой нами схеме, является более эффективной, чем ее сочетание с гелем Холисал. Камистад® обладает выраженным анестезирующим эффектом и хорошо переносится. [1]



Камистад®

гель для местного применения

лидокаина гидрохлорид +
настойка цветков ромашки

не содержит сахара

PV П №015756/01

КОМБИНИРОВАННОЕ БОЛЕУТОЛЯЮЩЕЕ И АНТИСЕПТИЧЕСКОЕ СТОМАТОЛОГИЧЕСКОЕ СРЕДСТВО

Показания. Болевой синдром при:

- воспалительных заболеваниях слизистой оболочки полости рта и губ (включая образование пузырьков и обветривание губ)
- гингивите
- раздражении слизистой рта протезами и брекетами
- прорезывании молочных зубов и зубов мудрости
- ортодонтических и других стоматологических процедурах

Широкие возможности для применения

Для разных возрастных категорий
(взрослых и детей с 3-х месяцев)

Возможность рекомендаций пациентам
для использования в домашних условиях

Возможность использования
в ежедневной профессиональной практике
и включения в схему обслуживания пациента
при оказании стоматологической помощи

Помогает и деснам, и десенкам!

Реклама

Производитель: "Штада Арцнаймиттель АГ", Германия
Маркетинг и дистрибуция: ОАО "Нижфарм", Россия
Тел. (831) 278 80 88. <http://www.stada.ru>





Послание президента

С 12 января внимание всего мира приковано к Гаити и тому бедствию, которое постигло эту страну из-за землетрясения силой 7 баллов. Поступившие из разных стран письма членов Международной стоматологической федерации наполнены скорбью в связи с гибелью людей, озабоченностью судьбой коллег из Гаитянской стоматологической ассоциации и готовностью оказать любую помощь. Сейчас, когда на острове продолжаются восстановительные работы, фотографии, поступающие оттуда, ясно показывают, что, помимо острой нехватки пищи, воды и жилья, тысячи людей, переживших катастрофу, страдают от тяжелых челюстно-лицевых травм, а также от заболеваний полости рта.

Федерация присоединилась к кампании, организованной нашей



региональной Латиноамериканской организацией, LARO/FOLA, и издательством Dental Tribune International и направленной на помощь как населению Гаити вообще,

так и стоматологам этой страны в частности. FOLA призывает представителей стоматологической индустрии и стоматологов пожертвовать инструменты, материалы и оборудование, чтобы помочь восстановлению нормальной жизни на острове. Я также обращаюсь к членам FDI и стоматологам всего мира с призывом поддержать усилия по восстановлению стоматологической помощи в Гаити. Дополнительную информацию о кампании помощи Гаити можно получить у доктора Adolfo Rodriguez, президента LARO/FOLA (arn@codetel.net.do).



Доктор Roberto Vianna
Президент FDI

Начинается регистрация участников Конгресса 2010 г. в Сальвадоре-да-Байя, Бразилия

Регистрация участников Ежегодного всемирного стоматологического конгресса FDI началась 25 января. Конгресс, организованный совместно FDI и Бразильской стоматологиче-

ско культурных мероприятий на протяжении всего года. Родина капоэры, босановы и самого многолюдного карнавала, эта бывшая столица Бразилии, расположенная в регионе с активно развивающейся эконо-

микой и путей их решения будут ведущие докладчики со всего мира. Темы их докладов охватывают новые тенденции в области стоматологических технологий и помощи пациентам, государственную политику в сфере здравоохранения и аспекты деятельности частных стоматологических клиник, исследования, преподавательскую деятельность и клиническую практику, вопросы интеграции стоматологии и других отраслей медицины для улучшения общего и стоматологического здоровья населения.

Чтобы получить дополнительную информацию о научной программе Конгресса FDI 2010 г. и зарегистрироваться для участия в нем, посетите сайт FDI по адресу www.fdi-worldental.org.

Знаете ли вы?

Значительная часть стоматологов мира проживает именно в Бразилии. В стране насчитывается порядка 227 000 представителей нашей профессии, включая 43 тыс. специалистов и 40 тыс. студентов. За счет наличия 187 стоматологических школ (а также учебных заведений для протезистов, вспомогательного персонала и гигиенистов стоматологических) и более чем 500 местных ассоциаций (320 из которых являются отделами АВО) Бразилия располагает крупнейшей в мире сетью организаций повышения квалификации.

Расписание мероприятий FDI на 2010 год

Повышение квалификации

Еще один напряженный год для Комитета по повышению квалификации (CE) FDI: целых 28 программ по широкому спектру вопросов во всех уголках мира. Две из этих программ – «Профилактика: базовое пародонтологическое лечение и его планирование» (проф. Niklaus Lang) и «Взаимосвязь пародонтологии и эндодонтии: ошибки лечения корневых каналов» (доктор Robert Ng) – прошли в Непале 27 февраля и в рамках 19-го Международного конгресса Румынской стоматологической ассоциации в Будапеште 11–13 марта. Полный календарь мероприятий Комитета FDI по повышению квалификации на 2010 год можно посмотреть на нашем сайте.

Управление

Члены Исполнительного и Постоянного комитетов FDI встретились 16–20 февраля в Женеве, Швейцария.

Чтобы ознакомиться с полным перечнем встреч комитетов FDI на 2010 год, посетите наш сайт по адресу www.fdiworldental.org.

«Официальные связи» FDI и Всемирной организации здравоохранения

Подтверждены на 126-м собрании
Исполнительного комитета

В ходе своей 126-й сессии, прошедшей в Женеве, Швейцария, с 18 по 23 января, Исполнительный комитет ВОЗ обновил статус FDI как «неправительственной организации (НПО), поддерживающей с ВОЗ официальные связи». Доктор S.D. Shantinath, недавно избранный помощник президента FDI и глава комитета по здравоохранению, и господин Jon Crail, руководитель проектов в области здравоохранения и пропаганды, присутствовали на этом собрании наряду с представителями Всемирного альянса работников здравоохранения (WHRA).

Сессия Исполнительного комитета открылась докладом его президента доктора Margaret Chan, в котором были обозначены ключевые вопросы, подлежащие обсуждению в рамках недельного цикла совещаний: последние данные о восстановительных работах на Гаити, успехи и трудности в достижении стоящих перед ВОЗ целей тысячелетия в области развития, признание эффективности согласованных международных действий по сдерживанию распространения нового вируса H1N1 (полностью доклад доктора Chan имеется на сайте ВОЗ по адресу www.who.int).

Решение Исполнительного комитета и Постоянного комитета по неправительственным организациям обновить статус FDI как НПО, поддерживающей с ВОЗ официальные связи, было основано на представленных Федерацией отчетах, описывающих предыдущие и текущие планы работы, связанной со здравоохранением. Примечательно, что Комитет рекомендовал отметить

вклад FDI в достижение целей ВОЗ. Представители Федерации участвовали в дискуссиях по ряду вопросов повестки дня, связанных со стоматологическим здоровьем и работой стоматологов, включая черновики глобальных правил найма медицинских работников, внедрение стратегии профилактики и контроля неконтагиозных заболеваний (среди которых заболевания полости рта являются самыми распространенными хроническими заболеваниями) и непрерывный контроль успехов в достижении стоящих перед ВОЗ целей тысячелетия в области развития.

Об издателе



Издатель
FDI World Dental Federation
Tour de Cointtrin, Avenue Louis Casai 84,
/Case Postale 3
1216 Cointtrin – Genève, Switzerland
(Швейцария)
Тел: +41 22 560 81 50
Факс: +41 22 560 81 40
Адрес электронной почты:
info@fdiworldental.org
Сайт: www.fdiworldental.org
Координатор FDI по связям
Aimee DuBrûle

«FDI Worldental Communique» издается Международной Стоматологической Федерацией (FDI). Данный информационный бюллетень и все опубликованные в нем статьи и иллюстрации защищены авторским правом. Любое их использование без предварительного письменного согласия редактора или издателя запрещено и преследуется по закону.



Фотография предоставлена Бразильским министерством туризма

ской ассоциацией (АВО) в солнечном бразильском штате Байя, обещает быть весьма интересным благодаря разнообразной научной программе (аккредитованной ADA CERF), Всемирной стоматологической выставке и богатейшей программе культурных мероприятий, которая позволит ежедневно узнавать что-то новое о традиционных танцах, музыке и кухне Бразилии.

Сальвадор-да-Байя расположен на северо-восточном побережье Бразилии и является третьим по величине городом страны. Будучи одним из финансовых центров Бразилии, он также предлагает множест-

вом культурных мероприятий на протяжении всего года. Родина капоэры, босановы и самого многолюдного карнавала, эта бывшая столица Бразилии, расположенная в регионе с активно развивающейся эконо-

микой, является прекрасной площадкой для Конгресса FDI этого года, который пройдет под девизом «Стоматологическое здоровье для всех: местные проблемы, глобальные решения». Конгресс FDI является единственным в мире стоматологическим мероприятием, подразумевающим деловые и политические переговоры руководителей более чем 130 национальных стоматологических ассоциаций, цель которых заключается в совершенствовании стоматологической помощи и улучшении стоматологического здоровья населения. Научная программа Конгресса 2010 г. затрагивает главные вопросы нашей профессии; говорить о пробле-

VI МЕЖДУНАРОДНЫЙ СИМПОЗИУМ VDW GmbH (Германия)



Хасан Яред (Канада)
В 1987 году получил степень DMD, в 1997 году окончил специализацию по эндодонтии (Университет Парижа, Франция).
Возглавлял Кафедру Эндодонтии Факультета Стоматологии в Бейруте, Ливан. С 1999 по 2004 год – профессор, руководитель Университетской Программы по Эндодонтии, Университет Торонто, Канада. Обладатель наград «Master Bruce Howard Award for Excellence in Teaching», «Лучший учитель года» Университета Торонто. Рецензент «International Endodontic Journal».



Денхардт Хольгер (Германия)
Специалист в области эндодонтии и периодонтологии, Член и председатель международной организации эндодонтии и периодонтологии. Член-основатель немецкого общества эндодонтистов. Член научного президиума Университета Кремс в Австрии. Действительный член Международного Стоматологического Колледжа FSD, Главврач частной клиники «Практическая стоматология» в Ландсхуте, Германия.



Буа Николая (Франция)
Степень PhD в области Несъемного протезирования и окклюзионной стоматологии в университете Лиона, Франция, а также степень PhD в области Несъемного протезирования в университете Женевы, Швейцария.
Доктор Буа – постоянный лектор и преподаватель на факультете стоматологии в Женевском университете.



- **Новейшая система инструментов 2011 года. Будущее эндодонтии. Профессионализм за счет простоты: ОБРАБОТКА КАНАЛА ОДНИМ ИНСТРУМЕНТОМ!!!**
- **Новые аспекты оптимизации лечения корневых каналов и особенности постэндодонтической реставрации.**
- **Антибактериальный метод. Биопленка как реальность в эндодонтии.**
- **Современные средства для анестезии и новейшие методики.**



Кааден Кристоф (Германия)
Окончил стоматологический факультет Регенсбургского университета. Профессор кафедры реставрационной стоматологии, пародонтологии и детской стоматологии стоматологического факультета университета им. Людвига Максимилиана, Мюнхен, Германия. В 2006 г. получил сертификат специалиста по эндодонтии Немецкой ассоциации стоматологов (DGZ).



Циркель Кристоф (Германия)
Генеральный секретарь эндодонтического общества Германии. Директор отделения эндодонтии и терапии и периодонтологии Университета Альберта-Людвига во Фрайбурге. Специализация: эндодонтия, отбеливание, техники obturation и профилактики. Преподаватель на курсах повышения квалификации по современной эндодонтии, отбеливанию и профилактике. Имеет частную практику (клинику) в Кальне с 2000 года.



Боячин Алексей (Россия)
Кандидат медицинских наук, член Американской эндодонтической ассоциации. Главный редактор журнала «Клиническая Эндодонтия». Имеет частную эндодонтическую практику в г. Москва.



Корнетова Ирина (Россия)
Закончила Санкт-Петербургский Государственный Медицинский Университет, после чего окончила клиническую ординатуру на кафедре терапевтической стоматологии № 1 МАПО. Главный врач и заведующая отделением стоматологии и имплантологии Международной клиники MEDEM, врач-консультант компании VDW GmbH (Германия).



Соломонов Михаил (Израиль)
Доктор медицины, выпускник Тель-Авивского Университета 1994. Дипломированный специалист по эндодонтии. Преподаватель кафедры эндодонтии Иерусалимского Университета с 2003 года. Экзаменатор Израильского стоматологического Научного совета на получение звания дипломированного специалиста по эндодонтии с 2009 г. Член международной редакции журнала «Клиническая эндодонтия» с 2007 г. Член Израильского и Европейского общества эндодонтистов с 1998 года.



Соколинская Елена (Россия)
к.м.н., отличник здравоохранения, заслуженный работник здравоохранения, консультант фирмы «Dentsply», гл. врач клиники «Ом-Дент», врач-стоматолог-терапевт.

По всем вопросам просьба обращаться в орг. комитет мероприятия :

8 (495) 411-53-43

ООО «Фармгеоком Пр»
www.pharmgeocom.ru

Участники симпозиума получают Международный сертификат, 10% дисконтную карту на покупку продукции VDW GmbH набор подарочных инструментов.

ВНИМАНИЕ !!!

Среди участников VI международного симпозиума VDW GmbH, будет произведен розыгрыш билета на 8-й Всемирный конгресс МФАЗ по эндодонтии 6-9 октября 2010 г., Афины, Греция.

В рамках симпозиума проводится цикл практических занятий и мастер-классов с использованием самого современного оборудования (микроскоп, УЗ эндодонтические приборы, эндомоторы, новейшие приборы для конденсации гуттаперчи и т.д.) и инструментов.

* мастер-класс 1-го уровня (с использованием эндомоторов и приборов для конденсации гуттаперчи)

** мастер-класс 2-го уровня (с использованием эндомоторов, приборов для конденсации гуттаперчи, а также микроскопа и ультразвукового оборудования)

Стоимость участия:

- Лекционная часть (2 дня) - 6000,00 рублей
- Лекционная часть (2 дня) + мастер-класс 1-го уровня * - 9000,00 рублей
- Лекционная часть (2 дня) + мастер-класс 2-го уровня ** - 15000,00 рублей

СКИДКИ:

участникам, оплатившим до 20.08.2010 – скидка 25%

Ультрапоток в корневом канале



VDW.ULTRA®

Новый ультразвуковой прибор с эндофокусом. Безопасное функционирование благодаря точно рассчитанным параметрам мощности для каждого вида эндоработ:

- Пассивная, ультразвуковая ирригация, проникновение раствора во все области, недоступные для инструментов
- Подготовка полости доступа
- Поиск устьев
- Повторная обработка
- Извлечение металлических штифтов и сломанных инструментов



Группа Компаний Фармгеоком,
г. Москва, Каширский проезд, 23, стр.1
тел. 8 (495) 411-53-44
www.pharmgeocom.ru

Для ультраэффективной эндодонтии

