# DENTAL TRIBUNE

The World's Dental Newspaper • Russian Edition

РОССИЯ | Декабрь, 2008 | №6, ТОМ 7


## Краткие новости

### Совет Главных Стоматологов Европы

*"работая ради улучшения стоматологического здоровья"*

Осеннее совещание CECDO прошло в Париже с 4 по 6 ноября 2008 г. Научная программа, проведенная 5 ноября, была посвящена эпидемиологии стоматологических заболеваний во Франции у населения разных возрастов, структуре системы оказания стоматологической помощи и эпидемиологии онкологических заболеваний полости рта. Последние являются тяжким бременем и поражают людей по всей Европе. "С распространением табакокурения и чрезмерного употребления алкоголя в отдельных странах частота возникновения онкологических заболеваний полости рта также возрастает" (ВОЗ, 2007 г.).

Резолюция WHA60 A16 призывает страны-члены ВОЗ предпринять шаги для того, чтобы профилактика онкологических заболеваний полости рта стала частью национальных программ контроля раковых заболеваний, и привлечь стоматологов или соответствующим образом подготовленный средний медицинский персонал к выявлению, ранней диагностике и лечению таких заболеваний.

CECDO подписал резолюцию ВОЗ и призывает к ее реализации.

Индикаторы являются ценным инструментом оценки и мониторинга стоматологического здоровья, качества помощи и влияния программ и мер, принимаемых соответствующими ведомствами. Главные стоматологи отвечают за распространение информации о необходимости наблюдения за качеством оказания стоматологической помощи и максимально эффективное осуществление такого мониторинга в своих странах.

6 ноября 2008 г. был проведен семинар, посвященный индикаторам для наблюдения за стоматологическим здоровьем и показателям качества оказания стоматологической помощи в Европе, их пригодности и применимости. Принято решение о том, что имеющиеся в странах Европы клинические руководства по оказанию стоматологической помощи следует собрать и проанализировать для консолидации позиции CECDO в отношении повышения качества помощи и безопасности пациентов.

Участники делового совещания поблагодарили госпожу Simona Dianiskova за ее работу в качестве президента CECDO. В январе 2009 г. кресло президента CECDO займет господин Shlomo Zusman. Paul Boom был выбран в качестве президента Совета на срок с 2011 по 2012 г.

*Следующее совещание CECDO пройдет в мае 2009 г. в Риге.*

*Париж 6 ноября 2008 г.*

www.dental-tribune.com

## Новости индустрии

**Использование пептидных биорегуляторов «VIVAX DENT» при комплексном лечении воспалительного процесса костной ткани**

Клинические случаи показали: действие пептидных биорегуляторов, входящих в состав геля и бальзама серии «VIVAX DENT», увеличивает регенераторный потенциал организма.

*стр. 4*

## Клиническая практика

**Реконструкция дна верхнечелюстного синуса с использованием тканеинженерного эквивалента костной ткани (BioSeed-Oral Bone)**

Для реконструкции дна верхнечелюстного синуса наиболее часто используют ауто, аллотрансплантаты или ксенотрансплантаты.

*стр. 11*

## Тенденции и практика

**Новый подход к внутрикостной анестезии: система Intraflow™ HTP**

Стоматологи и эксперты склонны считать, что неудачи глубокого местного обезболивания у пациентов с хроническим пульпитом, особенно на нижних молярах, связаны с недостаточным уровнем техники и анатомическими отклонениями.

*стр. 12*

## Управление клиникой

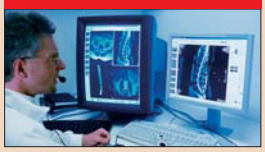

**Десятое измерение Сила десятки: «переход на цифру»**

Как цифровые технологии соотносятся со стоматологией? Давайте сравним аналоговую рентгенографию с цифровой рентгенографией, включающей в себя все технологии получения цифровых изображений.

*стр. 19*

# Изменение парадигмы: новый подход к планированию лечения (часть 2)

*Евгений Йоффе*

**В первой части статьи мы говорили о том, что высокая стоимость и сложный протокол постановки традиционных стоматологических имплантатов часто мешают потенциальным пациентам согласиться на такой вид лечения.**

Вместе с болезненным послеоперационным заживлением и затяжным периодом ожидания эти проблемы препятствуют многим пациентам, нуждающимся в имплантации, прибегнуть к ней. Постановка мини-имплантатов способна открыть новые горизонты и дать нашим пациентам неожиданно эффективное решение многих проблем.

Стоматологические мини-имплантаты (MDI; Imtec Corporation, Ардмор, Оклахома, США) изменили методы планирования и осуществления лечения, привнеся в клиническую практику ранее недоступные возможности. Они представляют собой оптимальное и экономичное решение, применимое в повседневных клинических ситуациях. Они стали простым и рентабельным способом решения многочисленных проблем, с которыми сталкиваются врачи-стоматологи общей практики.

Простой протокол препарирования и постановки мини-имплантатов не требует (за редкими исключениями) выполнения лоскутной операции; отсутствует и необходимость в последующем препарировании костной ткани, поскольку мини-имплантат представляет собой самонарезающую конструкцию. Заживление обычно проходит быстро и без осложнений, что позволяет пациенту быстрее восстановить функции жевательного аппарата.

Представленные ниже клинические случаи демонстрируют некоторые полезные виды применения MDI.

### Случай 1

Это весьма типичная клиническая ситуация, в которой чаще всего применяются мини-имплантаты (рис. 1). Пациентка 79 лет обратилась за помощью в связи с невозможностью использовать неплотно фиксированный полный протез нижней челюсти. Альвеолярный гребень нижней челюсти был сильно резорбирован.

Как правило, выполняется следующее обследование: измеряется высота и ширина альвеолярного гребня в области фронтальных зубов, также изучаются его структура, расположение, направление и наклон. Поскольку определить расположение подбородочного отверстия было невозможно, вместо него (в качестве ориентира) при измерениях использовали расположение акриловых зубов имеющегося полного протеза нижней челюсти.

После того, как было намечены точки расположения всех четырех имплантатов (согласно протоколу – минимального необходимого количества имплантатов для постановки протеза на нижней челюсти), слизистая оболочка и кортикальная пластина кости были пройдены с помощью стандартного и малого алмазного бора. Обычно остеотомия выполняется с помощью хирургического сверла или алмазного бора.

Глубина остеотомии диктуется плотностью костной ткани: с учетом самонарезающей конструкции мини-имплантатов "более мягкая" костная ткань требует минимального проникновения (на несколько миллиметров).

Четыре стандартных MDI 1,8x13 мм были ввинчены в костную ткань с помощью двух-трех простых инструментов. При недостаточной плотности костной ткани следует использовать имплантаты MDI Max диаметром 2,4 мм. После постановки имплантатов была подтверждена их первичная стабильность и с помощью рентгенограммы – правильность расположения. Во избежание попадания акрила в разрез установлены силиконовые вкладыши, после чего на верхушки имплантатов установлены металлические колпачки с О-образными кольцами.

Фиксация на имплантаты имеющегося протеза является идеальной ситуацией, поскольку пациент привык к нему. При достаточной высоте ортопедической конструкции ее следует перебазировать. Если же высота протеза недостаточна для того, чтобы в нем "поместились" имплантаты с металлическими кольцами, пациенту следует порекомендовать изготовление новой ортопедической конструкции достаточной высоты.

Язычная сторона протеза в области фронтальных зубов должна быть срезана так, чтобы кольца не касались ортопедической конструкции при ее позиционировании, даже если для этого требуется удалить значительную часть протеза: в противном случае при фиксации колец в ложе протеза последний может сме-

→ DT стр. 2

*Рис. 1, а.*

*Рис. 1, б.*

*Рис. 1, в.*

*Рис. 1, г.*

*Рис. 1. Случай 1. а – отметки для размещения четырех имплантатов MDI; б – четыре поставленных стандартных имплантата MDI; в – установленные металлические кольца; г – кольца, зафиксированные с помощью самоотверждающегося акрила.*

# Российская делегация посетила всемирный конгресс FDI в Стокгольме

*Ю.В.Кузовкова, директор по связям с общественностью СтАР*

Ежегодно в сентябре-ноябре Международная Федерация Стоматологов (Federation Dentistry International – FDI) проводит всемирный конгресс. По уставу FDI конгресс должен проводиться каждый год в новой стране. В 2008 г. конгресс состоялся в Стокгольме (Швеция) 24–28 сентября.

Официальная делегация Стоматологической Ассоциации России постоянно участвует в работе конгресса уже в течение 12 лет. В том числе эти поездки для всех желающих посетить конгресс стоматологов, организует бизнес-центр «Стоматология».

→ DT стр. 20

*Конгресс-центр г. Стокгольм*

← DT стр. 1

ститься. Протез должен быть жестко зафиксирован на месте.

В данном случае высота ортопедической конструкции представлялась едва достаточной, и были использованы кольца меньшего размера. Пациентку поставили в известность о том, что передняя часть протеза будет толще, поскольку имитирующий десну акрил необходимо нарастить, чтобы скрыть имплантаты.

После позиционирования ортопедической конструкции во рту пациентки кольца были зафиксированы в его ложе с помощью самоотверждающегося акрила. Отверждение обычного акрила происходит благодаря экзотермической реакции, при которой выделяется тепло. Присутствие протеза с таким акрилом в полости рта способно вызвать тяжелые ожоги и тем самым увеличить продолжительность периода заживления.

С другой стороны, преждевременное снятие протеза может привести к отсоединению колец от ортопедической конструкции, а продолжительное пребывание протеза в полости рта может вызвать труднозаживляемые химические и термические ожоги вследствие экзотермической реакции полимеризации.

Следовательно, на этом этапе лучше использовать специальный акрил (Hard Pickup Acrylic, Imtec, Ардмор, Оклахома, США). Поскольку этот акрил меняет цвет, возможно, лучше сначала закрепить кольца с таким акрилом, а затем использовать обычный акрил, избегая его контакта с тканями полости рта пациента.

Протез был подрезан и отполирован; перед его окончательной фиксацией с имплантатов были сняты вкладыши. Пациентке рекомендовано носить его ближайшие сутки, не снимая. На следующий день был назначен визит для проверки посадки ортопедической конструкции и инструктирования пациентки относительно гигиены полости рта.

Рис. 2, а.

Рис. 2, б.

Рис. 2, в.

Рис. 2, г.

*Рис. 2. Случай 2. а – два сохранившихся премоляра, наблюдается патология пародонта; б – четыре поставленных стандартных имплантата MDI и лунки удаленных зубов; в – аналоги имплантатов, размещенные на модели при помощи трансфера; г – кольца, перенесенные на готовый каркас протеза после примерки и изготовления восковой модели.*

Рис. 3, а.

Рис. 3, б.

Рис. 3, в.

Рис. 3, г.

*Рис. 3. Случай 3. а – неэстетичные кламмеры; б – зафиксированные имплантаты MDI; в – кольца, зафиксированные на самоотверждающийся акрил; г – улучшившийся внешний вид зубного ряда.*

Рис. 4, а.

Рис. 4, б.

Рис. 4, в.

Рис. 4, г.

*Рис. 4. Случай 4. а – неэстетичный кламмер на зубе, вызвал недовольство пациентки; б – два стандартных имплантата MDI в области зубов 11 и 13 с надетыми на них О-образными кольцами; в – пространство, сформированное в небной части протеза для размещения колец; г – улучшившийся внешний вид зубного ряда.*

## Случай 2

Пациентка 75 лет обратилась с жалобами на боли в области сохранившихся нижнечелюстных премоляров и затруднений при пережевывании пищи при помощи неплотно прилегавшего протеза нижней челюсти (рис. 2). Альвеолярный гребень был сильно атрофирован, а сохранившиеся зубы демонстрировали подвижность третьей степени и больше не могли обеспечивать ретенцию ортопедической конструкции.

План лечения требовал удаления нижних зубов, немедленного изготовления временного протеза нижней челюсти и его стабилизацию с помощью четырех мини-имплантатов MDI. Использовать старый протез было невозможно вследствие утраты вертикального размера, исключавшей возможность размещения коронковой части имплантатов и колец в ложе протеза.

Был изготовлен временный протез. Ввиду удаления премоляров и возможного близкого расположения передней петли нижнечелюстного нерва к области подбородочного отверстия положение латеральных имплантатов было определено по дистальной поверхности клыков протеза нижней челюсти.

После удаления премоляров поставлены четыре стандартных имплантата MDI 15 мм; их расположение было проверено с помощью рентгенограммы. Все имплантаты были абсолютно стабильны. Для ретенции временный протез в период заживления был снабжен прокладкой из мягкого акрилата, заменившей стандартные О-образные кольца.

Заживление лунок проходило необычно медленно, и в полости рта пациентки образовалось несколько нетипичных поражений. С учетом подозрения на нетипичную аллергию постоянный протез следовало изготовить без использования метилметакрилата.

Новый протез был изготовлен из материала Valplast. Для того чтобы зафиксировать О-образные кольца в ложе протеза и избежать использования любых акриловых материалов, все работы выполнялись в лаборатории на модели после стандартной регистрации окклюзии и примерки ортопедической конструкции.

При помощи соответствующих техник получения слепка с имплантатов их положение было перенесено на рабочую модель, металлические кольца зафиксированы в ложе протеза, и протез обработан в лаборатории.

## Случай 3

Эстетические соображения всегда играют в стоматологии большую роль. Важно найти способ ретенции частичного протеза без уродливых кламмеров. Для этого используют различные конструкции прецизионных и полупрецизионных фиксаторов/замковых креплений.

Частичные протезы дороги, недолговечны и в большинстве случаев непригодны для замены или ремонта. Они не являются практичным решением проблемы. Использование имплантатов MDI устраняет перечисленные недостатки и позволяет обеспечить необходимые пациенту стабильность и эстетичность протеза.

Пациентка 82 лет была недовольна своим видом вследствие того, что при разговоре и улыбке были видны кламмеры ее частичного протеза (рис. 3).

Обследование выявило чрезвычайную узость альвеолярного гребня. Сделанный дополнительно рентгеновский снимок в латеральной проекции подтвердил эту особенность. При таком остром альвеолярном гребне безлоскутной операции следует избегать. Было решено, что постановку трех стандартных имплантатов MDI 15 мм следует осуществлять с выполнением разреза, в то время как постановка имплантатов MDI Max 13 мм в области жевательных зубов слева предполагалась без подъема лоскута или выполнения разреза.

Новый частичный протез нижней челюсти был изготовлен с двумя кламмерами для обеспечения дополнительной стабильности конструкции, однако его каркас был лишен обычной металлической сетки в области отсутствующих зубов, что позволяло разместить под протезом коронковую часть имплантатов и кольца. Разрезать каркас из нержавеющей стали чрезвычайно трудно, поэтому в подобных случаях частичный протез должен полностью изготавливаться из акрила, без металлического каркаса, либо иметь модифицированную конструкцию последнего, предусматривающую место для имплантатов.

Разрез был выполнен по средней линии альвеолярного гребня: обнаженный острый край гребня был слегка сглажен с помощью алмазного бора. После постановки имплантатов некоторый недостаток костной ткани со стороны щеки был восполнен с помощью пересадки, разрез закрыт; фронтальная часть протеза была перебазирована с помощью акрила. Исходные кламмеры, задействованные при позиционировании ортопедической конструкции в процессе фиксации колец, были отрезаны.

Заживление прошло нормально, и через 3 нед слева в области моляров были поставлены два дополнительных имплантата MDI Max 10 мм. Эта часть протеза также была перебазирована с помощью мягкого акрила.

Через 2 мес на имплантаты были установлены силиконовые прокладки и металлические кольца, которые затем были зафиксированы в ложе протеза с помощью твердого акрила.

## Случай 4

Пациентка 79 лет с тяжелой патологией пародонта (рис. 4). Старый мостовидный протез на зубах 13–23 был разрезан посередине для удаления зубов 12 и 11. Существующий частичный протез верхней челюсти с прецизионными замковыми креплениями и металлическим каркасом был модифицирован для временного использования. Для его замены был изготовлен новый акриловый протез.

Через несколько недель после удаления зубов два имплантата MDI Max 15 мм были зафиксированы в области зубов 12 и 11; на имплантатах были размещены прокладки и О-образные кольца. Протез был серьезно модифицирован изнутри в области имплантатов, для того чтобы создать достаточное пространство и избежать возможные помехи.

Для фиксации колец в ложе протеза использовали самоотверждающийся акрил: фиксация проводилась при полном окклюзионном контакте.

После процедуры кламмер, предназначавшийся для зуба 21, был отрезан. Наличие кламмера на зубе 23 пациентку не смущало, однако в перспективе она рассматривала возможность постановки имплантата и там.

Благодаря простой процедуре имплантаты MDI обеспечили необходимую ретенцию протеза, которой невозможно было бы добиться, не нарушив эстетику зубного ряда.

## Случай 5

Относительная легкость процедуры делает имплантаты MDI превосходным маркетинговым инструментом. Часто пациенты, улучшившие ретенцию протезов нижних челюстей, возвращаются, чтобы произвести такую же операцию с верхнечелюстными ортопедическими конструкциями.

Рекомендуемым минимумом для ретенции протезов на верхней че-

Рис. 5, а.

Рис. 5, б.

Рис. 5, в.

Рис. 5, г.

*Рис. 5. Случай 5. а – б имплантатов MDI Max; б – размещенные на имплантатах кольца; в – кольца, зафиксированные в ложе протеза, и удаленная небная часть; г – улыбка довольного пациента.*

Рис. 6, а.

Рис. 6, б.

Рис. 6, в.

Рис. 6, г.

*Рис. 6. Случай 6. а – зубы нижней челюсти, наблюдается патология пародонта, значительная утрата костной ткани и отсутствие латерального резца; б–в – тщательно очищенные зубы и поставленный имплантат MDI 18 мм с кольцевым выступом и квадратной головкой; г – зубы шинированы с помощью стекловолокна и композитного материала.*

люсти является постановка 6 имплантатов MDI. При этом ограничениями служат расположение верхнечелюстных пазух и плотность альвеолярной кости – D III и IV.

Обычно костная ткань наилучшего качества располагается в области фронтальных зубов, между премолярами, тогда как костная ткань самого плохого качества – в области бугра верхней челюсти. Состояние альвеолярных гребней необходимо тщательно изучить с помощью рентгенограмм, калипера (кронциркуля) и модели.

Анатомию костной ткани необходимо подробно исследовать, поскольку нередки случаи, когда объемные мягкие ткани «маскируют» истинное расположение и ширину альвеолярного гребня. В таких ситуациях можно предусмотреть выполнение разреза при постановке имплантатов.

Толщину слизистой оболочки, если она превышает 2–5 мм, также следует уменьшить, иначе вероятность утраты имплантатов значительно увеличивается.

Для того чтобы "привязать" друг к другу анатомические ориентиры и рентгенограммы, можно использовать дополнительные средства маркировки при проведении исследований.

Пациент 68 лет, удовлетворенный ретенцией протеза нижней челюсти с помощью имплантатов MDI, обратился за помощью с целью постановки таких же имплантатов для ретенции полного верхнечелюстного протеза (рис. 5).

Для оценки рентгенограммы и ее соотнесения с анатомией верхней челюсти несколько 4,5-миллиметровых металлических шариков были помещены в протез, после чего была изготовлена простая вакуумформованная ложка. Сделан новый рентгеновский снимок с использованием маркированной металлическими шариками ложки и оценена корреляция отметок с местами предполагаемого расположения имплантатов. Было определено, что лучшим местам для постановки имплантатов является область между первыми молярами, поскольку в области жевательных зубов, отмеченной крупными верхнечелюстными пазухами, наблюдался недостаток костной ткани.

Шесть имплантатов MDI Max 15 мм были зафиксированы без выполнения разреза, после чего на них надели прокладки и кольца. Фронтальная часть протеза была значительно обрезана во избежание помех при его установке в правильном положении; после этого кольца были зафиксированы в ложе протеза с помощью твердого акрила.

К сожалению, этот акрил меняет цвет и начинает отличаться от обычного акрила, из которого изготавливается протез. По этой причине процедура была осуществлена в два этапа. Сначала были зафиксированы кольца, при этом над ними было оставлено достаточное пространство. После отверждения акрила был нанесен второй слой обычного самоотверждающегося акрила, образовавший окончательные контуры базы протеза.

Ортопедическая конструкция была подвергнута полимеризации в нагнетательном баке с горячей водой. Это обеспечило лучшее и более устойчивое соответствие цветов.

Из соображений удобства ношения небная часть протеза была удалена.

### Случай 6

Работа с фронтальными зубами нижней челюсти при заболеваниях пародонта часто представляет собой сложную клиническую проблему. Наилучшим консервативным подходом является шинирование подвижных зубов при помощи стекловолоконного материала (GlasSpan, Пенсильвания, США). Однако у 77-летнего пациента зуб 32 отсутствовал, что затрудняло такую процедуру. Остальные зубы были сохранены (рис. 6).

После тщательной очистки и полировки зубов был поставлен один стандартный имплантат MDI 18 мм с квадратной головкой, которая была подвергнута пескоструйной обработке с последующим нанесением и светоотверждением универсального адгезива (OneStepPlus, Биско, Иллинойс, США).

Композитный материал в формовочном колпачке был нанесен на имплантат и отвержден светом. Оболочка была снята. Фронтальные зубы подвергнуты пескоструйной обработке, протравлены и подготовлены к шинированию. Адгезив был нанесен на все зубы и отвержден светом. Затем на зубы был нанесен слой текучего композита (Aelitflo, Биско, Иллинойс, США) вместе с волокном; они были также отверждены светом. Для покрытия язычной области дополнительно использовали более прочный композитный материал (Aelitflo, Биско, Иллинойс, США). Шина была обрезана и отполирована.

Система мини-имплантатов MDI открывает новые возможности планировании и осуществления лечения, недоступные при обычном стоматологическом подходе. DT


**Информация об авторе**

Eugene Joffe, DDS, PhD, FAGD
79-10, 34th Ave
Jackson Heights,
NY 11372 (США)
Тел.: (718) 565-1332
Адрес электронной почты:
Amecom@earthlink.net


*Перечень ссылок можно получить в издательстве.*


AD

Нет очистки – нет и стерилизации!
Hydrim и Statim, отличные партнеры в процессе стерилизации

Теперь Вы можете исключить риски, связанные с ручной очисткой струментов.

Сегодня специалисты говорят о том, что инструменты можно эффективно стерилизовать только в том случае, если они сначала механически очищены. В настоящее время по всей Европе ведется пересмотр директив, касающихся этого вопроса.

Вот почему эффективная стерилизация начинается с автоматов для очистки и дезинфекции Hydrim® C51wd или M2.

- Предварительная промывка удаляет белковые соединения.
- Два высоконапорных сопла устраняют практически все органические отложения
- Независимые испытания показали, что эффективность аппарата Hydrim составляет 99,9-100 процентов
- Аппарат Hydrim прекрасно подготавливает инструменты к стерилизации
- Аппарат Hydrim помогает защитить членов стоматологической команды от случайных уколов инструментами

Для скорейшего проведения цикла стерилизации корзина с инструментами после очистки может быть незамедлительно вставлена в кассету автоклава STATIM® класса S. Теперь, благодаря автоклаву STATIM 2000S большинство инструментов, включая наконечники для бормашин, можно стерилизовать между приемами пациентов всего за 8 минут. Быстрый цикл стерилизации в автоклаве STATIM класса S полностью удовлетворяет требованиям действующего европейского стандарта EN 13060 и директивам RKI.

- Самый популярный в мире автоклав Statim автоматически стерилизует любые литые, пустотелые, упакованные и неупакованные инструменты
- Автоклав Statim работает в пять раз быстрее обычных автоклавов с циклом стерилизации B
- Доказано, что автоклав Statim стерилизует стоматологические инструменты, включая наконечники для бормашины
- Качество стерилизации в автоклаве Statim подтверждено с биологической и механической точки зрения
- Автоклав Statim обеспечивает отслеживание и документирование сведений о циклах стерилизации при помощи принтера или регистратора данных

Автомат Hydrim® C51wd и кассетный автоклав Statim разрабатывались как настольные приборы и являются отличными помощниками в области централизованной стерилизации даже в небольшой клинике. Напольный автомат Hydrim M2 способен за 10 часов очистить около 100 наборов инструментов и идеально подходит для более крупных и загруженных работой клиник.

SciCan
A HIGHER STANDARD

Если Вы хотите больше узнать об автоклавах S-цикла STATIM и других изделиях компании SciCan, обращайтесь по адресу: **E-Mail: zsimkhovitch@scican.com,** www.scican.com

Названия Statim и Hydrim являются зарегистрированными торговыми марками компании SciCan Limited.

# Использование пептидных биорегуляторов «VIVAX DENT» при комплексном лечении воспалительного процесса костной ткани

**«VIVAX DENT» – главный партнер чемпионата стоматологического мастерства СтАР в 2008 г. в номинации «Клиническая пародонтология» в разделе «Регенерация в пародонтологии»**

| | Комплексное лечение кистогранулем с использованием пептидных биорегуляторов **«VIVAX DENT»** | Применение пептидных биорегуляторов **«VIVAX DENT»** при лечение переимплантита | Устранение подвижности зуба при резорбции костной ткани с использованием пептидных биорегуляторов **«VIVAX DENT»** |
|---|---|---|---|
| **Этиология процесса** | Развитие в периапекальных тканях воспалительного гранулематозного процесса приводит к образованию кистогранулем | Воспалительный процесс в области ранее установленных имплантатов может быть обусловлен разными факторами и иногда приводит к потери имплантата | Резорбция костной ткани может быть обусловлена многими факторами: как возрастными особенностями организма так и неадекватным эндодонтическим лечением |
| **Рентгенологическое исследование** | На рентгенограмме определяется разрежение костной ткани с четкими контурами размером 0,5–0,8 см, костная структура в очаге резорбции отсутствует (рис. 1).<br> 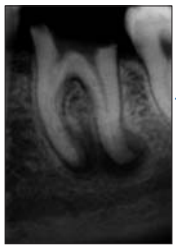 <br>***Рис. 1. Прицельная рентгенограмма зуба 36 с диагнозом кистогранулема.*** | На рентгенограмме определяется разрежение костной ткани с нечеткими контурами в области имплантата (рис. 2).<br> <br>***Рис. 2. Ортопантомограмма: в области апекальной части имплантата определяется разрежение костной ткани*** | На рентгенограмме определяется убыль костной ткани в области шейки и буфуркациии зуба (рис. 3).<br>***Рис. 3. Прицельная рентгенограмма зуба 36.***<br> |
| **Клиническая картина** | Поскольку процесс является хроническим, пациенты предъявляют жалобы на боль, отечность десны только в период обострения. Во время обострения процесса проявляются гиперемия слизистой оболочки десны, боль при перкуссии | В области ранее установленных имплантатов определяется выраженная гиперемия слизистой оболочки, пальпация в данной области резко болезненна, определяется гноетечение из слизистой оболочки | В периапикальной области, а также в области бифуркации зуба 36 определяются очаги резорбции костной ткани. Каналы зуба 36 запломбированы не полностью. Имеется патологическая подвижность зуба 36 степени II. |
| **Методы лечения** | В обычной практике 90% таких зубов удаляются. Речь идет не только и не столько о том, что зуб разрушен, а о наличии кистогранулемы в области апикальной части корней. Однако в данном клиническом случае использовались традиционная эндодонтическая обработка каналов без применения хирургического вмешательства. Также были использованы пептидные биорегуляторы **«VIVAX DENT»**. Динамическое наблюдение через 3 мес (рис. 4) показало полное замещение дефектов в периапикальной части медиального и дистального корней костной тканью. Продолжение дальнейшего лечения – изготовление индивидуальной культевой вкладки и временной коронки на зуб 36. Динамическое наблюдение через 6 мес – признаков рецидива не выявлено. Установка постоянной коронки на зуб 36.<br> <br>***Рис. 4. Прицельная рентгенограмма зуба 36 через 3 мес.*** | В результате проведения противовоспалительной терапии с применением пептидных биорегуляторов **«VIVAX DENT»** удалось купировать воспалительный процесс в области 4 из 5 имплантатов. Один имплантат был удален.<br>Клинических признаков воспаления и резорбции костной ткани в области имплантатов не выявлено (рис. 5). Имплантаты полностью остеоинтегрированы.<br> 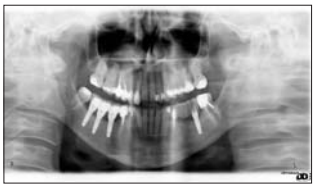 <br>***Рис. 5. На ортопантомограмме отсутствуют участки резорбции костной ткани в области имплантатов.*** | Пациент, несмотря на настоятельные рекомендации, от удаления зуба 36 отказался. В качестве паллиативного лечения была использована терапия пептидными биорегуляторами **«VIVAX DENT»**, которая дала положительный эффект. В результате проведенной терапии клиническая ситуация значительно улучшилась, отмечается снижение патологической подвижности зуба 36 и значительное уменьшение очагов резорбции костной ткани (рис. 6).<br>***Рис. 6. На прицельной рентгенограмме определяется частичное востановление костной ткани в области очагов резорбции: в области бифуркации и шейки зуба.***<br> |
| **Вывод** | При проведении хирургического вмешательства, к сожалению, не существует способов активировать местный иммунитет, инициировать рост сосудов в послеоперационной области для увеличения кровообращения. Данные клинические случаи показали: действие пептидных биорегуляторов, входящих в состав геля и бальзама серии **«VIVAX DENT»**, ценно тем, что оно увеличивает регенераторный потенциал организма. Местное воздействие помогает организму активировать и запустить процессы регенерации. | | |

A5 РОСТА Центр Внедрения ПРОТЕК РИГЛА 36·6 СПРАШИВАЙТЕ В ЛУЧШИХ АПТЕКАХ И СТОМАТОЛОГИЧЕСКИХ КЛИНИКАХ ГОРОДА kraftway Clinic
www.vivax.ru
Москва (495) 735-4828

# Средства для ухода за зубными протезами Protefix® (Протефикс®). Надежная фиксация. Профессиональная забота

Тысячи людей используют зубные протезы для косметических и функциональных целей. Однако их ношение требует обязательного соблюдения правил гигиены полости рта.

Для ежедневного использования наилучшим образом подойдут очищающие таблетки Protefix® (Протефикс®). Они, не повреждая протез механически, идеально очищают его даже в самых труднодоступных местах, продлевают срок службы и позволяют избежать инфекций в полости рта.

Очищающие таблетки Protefix® (Протефикс®) содержат активный кислород и уничтожают практически все болезнетворные микроорганизмы и неприятный запах, удаляют налет и зубной камень, восстанавливают естественный цвет протезов.

Технология применения крайне проста: 1 таблетку Protefix® (Протефикс®) растворить в 1/2 стакана теплой воды и поместить в раствор снятый протез. Процедура занимает 15 мин, после чего протез промывается водой. Желательно чистить протезы 2 раза в день – утром и вечером. Использование таблеток для чистки не влияет на качестве самого протеза, не разрушает ценные стоматологические материалы. Это гарантия длительного использования протезов и приятного ощущения во рту при их ношении.

Фиксирующие прокладки, порошок и крем Protefix® (Протефикс®), обеспечивая гигиену полости рта, прежде всего помогают закрепить съемных зубные протезы, надежно фиксируют их на весь день.

На этапе привыкания к новому протезу целесообразно применять фиксирующие прокладки Protefix® (Протефикс®). Они изготовлены из волокнистого холста и пропитаны альгинатом натрия, который после увлажнения надежно фиксирует протез, защищает от воспалений и натертостей десну. Прокладки эффективны при неблагоприятном строении челюсти, при возрастной деформации десен, при патологии (атрофии) альвеолярного отростка челюсти. Использовать прокладку просто, достаточно опустить ее на 10 с в теплую воду, затем положить на чистый и влажный протез и крепко прижать. Менять прокладки необходимо ежедневно.

Protefix® (Протефикс®) – фиксирующий крем экстрасильный – рекомендуется для крепкой и надежной фиксации зубных протезов, особенно при повышенном и нормальном слюноотделении. Он легко наносится, сохраняет свои свойства под воздействием горячей и холодной пищи, не имеет вкуса и запаха, не влияет на вкус еды и напитков, не оказывает негативного воздействия на желудок. Этот крем с фиксирующим действием наносится на влажные протезы, при этом немедленно возникает сильная фиксация, а эффективная герметизация краев не позволяет проникать пище под протез.

Фиксирующий порошок Protefix® (Протефикс®) идеален при незначительных проблемах с креплением протезов и при слабом слюноотделении. Отличается простотой в применении: порошок, тонким слоем нанесенный на влажный протез, моментально фиксируется и прочно удерживается длительное время.

Фиксирующий порошок экстрасильный Protefix® (Протефикс®) содержит альгинат натрия – вещество натурального происхождения, обеспечивающее устойчивое крепление. При преждевременном расшатывании протезов необходимо нанести на влажные протезы небольшое количество порошка, этого достаточно для повторной надежной фиксации.

В процессе привыкания и ношения протезов иногда возникают воспаление и повреждение слизистой оболочки рта и десен. Особый уход за деснами позволяет сократить время адаптации к протезам и избежать нежелательных осложнений.

Новый препарат Protefix® (Протефикс®) Dental гель для десен рекомендуется применять при возникновении воспалений и повреждений слизистой оболочки рта и десен. Основной действующий компонент геля Protefix® (Протефикс®) Dental гель для десен – глицерол-окситриестер. Эта биологически активная субстанция, разработанная во Франции, производится из специального растительного масла по оригинальной технологии. Кроме того, в состав геля включены гвоздичное и мятное масла.

Protefix® (Протефикс®) Dental гель для десен создает на пораженном участке десны или слизистой оболочки защитную пленку, которая прекрасно удерживается на влажной поверхности.

Гель оказывает быстрое обезболивающее действие. Результаты клинических исследований свидетельствуют о том, что при механических и химических повреждениях слизистой оболочки состояние улучшается уже через 30 мин после нанесения геля, а боль, связанная с ношением съемных зубных протезов, отступает в течение 1 ч.

Protefix® (Протефикс®) Dental гель для десен надежно защищает слизистую оболочку от дальнейшего повреждения и раздражения (как механического, так и химического). Прием пищи не вызывает дискомфорта.

Гель предотвращает проникновение в раневую поверхность микробов, оказывает противовоспалительное действие и согласно результатам клинических исследований ускоряет заживление.

Protefix® (Протефикс®) Dental гель для десен практически лишен противопоказаний; он не оказывает тех побочных действий, которые свойственны некоторым лекарственным средствам, применяющимся для местной терапии. Гель не вызывает жжения, онемения или припухлости слизистых оболочек полости рта, не приводит к отслаиванию ее верхних слоев, не нарушает естественный состав микрофлоры слизистой оболочки. В его состав не входят лидокаин и этанол. DT

AD

Средства для ухода за зубными протезами Protefix® (Протефикс®). Надежная фиксация. Профессиональная забота.

- Более сорока лет марка Protefix® (Протефикс®) является знаком качества и надежности средств для фиксации и ухода за зубными протезами
- Абсолютная фиксация Ваших протезов — это залог отличного настроения и уверенности в себе
- Результаты клинических испытаний подтверждают — фиксирующие средства серии Protefix® (Протефикс®) обеспечивают надежную фиксацию протезов в течение всего дня

Комплексная программа Protefix® (Протефикс®) включает в себя:
Фиксирующий крем Protefix® (Протефикс®)
Фиксирующий порошок Protefix® (Протефикс®)
Фиксирующие прокладки для верхней и нижней челюсти Protefix® (Протефикс®)
Активный очиститель Protefix® (Протефикс®)
Гель для десен Protefix® Dental (Протефикс® Дентал)

Queisser Protefix

WORLDENTAL COMMUNIQUÉ

fdi FDI World Dental Federation

Issue 5/2008

# Послание президента FDI

Вот и закончилась крупнейшая в мире встреча работников всех областей стоматологии, закончилась, чтобы вновь произойти в следующем году. Ежегодный Всемирный Стоматологический Конгресс FDI (AWDC) в Стокгольме прошел с большим успехом благодаря неустанным усилиям сотрудников FDI, трудившихся на протяжении нескольких лет, чтобы провести еще одно превосходное мероприятие.

Более 180 докладчиков – специалистов в различных областях стоматологии – рассказали своим коллегам со всего мира о новейших достижениях и возможностях лечения. Одновременно были проведены деловые совещания, целью которых была выработка глобальной программы охраны стоматологического здоровья.

Делегаты Всемирного Стоматологического Парламента достигли высокого уровня взаимопонимания, решив, что одной из главных задач FDI является "поддержка национальных стоматологических ассоциаций-членов Федерации в работе по расширению возможностей и повышению квалификации врачей, оказывающих стоматологическую помощь населению". Как президент я с гордостью следил за участием ассоциаций-членов FDI в трудных дискуссиях по пересмотру членских взносов с целью сделать их распределение более справедливым.

Церемония открытия Конгресса стала сочетанием впечатляющей демонстрации культуры и искусства Швеции и вдохновляющих примеров двух лауреатов нашей высшей награды, места в Почетном Списке. Когда я излагал трудовую биографию доктора John M.G.Hunt и госпожи Margaret Seward перед тем, как объявить об их награждении, внимание слушателей и их аплодисменты были неподдельными и искренними. Впоследствии многие говорили мне о большом впечатлении, которое на них произвел тот факт, что среди нас есть люди, сделавшие так много для привлечения внимания к важности стоматологического здоровья и подъема престижа профессии врача-стоматолога.

Готовя речь по случаю открытия Конгресса, я решил сосредоточить внимание на неравномерном состоянии здоровья населения Земли и был вынужден признать, что, несмотря на существование эффективных средств профилактики практически всех стоматологических заболеваний, бремя этих болезней с точки зрения влияния на общее здоровье, экономику и общество по-прежнему огромно. Предложенное мной решение заключалось в преданности, способностях и энтузиазме работников и добровольных помощников FDI, занимающихся разработкой и реализацией эффективных программ, направленных на улучшение стоматологического здоровья людей во всем мире.

После моего доклада руководитель одной из ассоциаций-членов FDI сказал мне, что увеличение членских взносов станет большой проблемой для его ассоциации, но если работа Федерации будет сосредоточена на тех вопросах, о которых я говорил в своей речи, они найдут деньги! Эта реплика стала одним из многих прозвучавших на этой неделе выражений поддержки нашей миссии, ставших для меня и Совета FDI стимулом для усиления работы, направленной на улучшение здоровья людей в глобальных масштабах.

*Доктор Бартон Конрод (Burton Conrod) зачитывает президентский доклад на Генеральной Ассамблее FDI.*

Во время AWDC Совет FDI принял важное решение о проведении конференции по кариесу в Бразилии в июне следующего года. Участники конференции, направленной на привлечение внимания к кариесу как серьезной проблеме здравоохранения, изучат способы наглядного графического представления того бремени, которое налагает данное заболевание, и рассмотрят новые подходы к ранней профилактике и минимизации вмешательства в рамках усилий по уменьшению огромного отрицательного влияния кариеса на общее здоровье. Мы планируем начать серию региональных конференций, посвященных разным аспектам стоматологических заболеваний.

Другое историческое решение, принятое Советом, заключается в разработке предложения по скорейшему проведению первого регионального Конгресса FDI в Африке. Имея фундамент в виде уже реализуемых инициатив по улучшению условий работы наших коллег на африканском континенте, эта встреча даст местным стоматологам возможность повысить свою квалификацию, получить информацию о деятельности FDI и рекомендовать нам наиболее эффективные способы разработки и осуществления совместных программ в Африке. Важность этого шага и его поддержка нашими членами стали очевидны, когда Генеральная Ассамблея проголосовала за то, чтобы в Совет вошли два стоматолога из Африки. Таким образом, Африка впервые будет представлена в Совете сразу двумя врачами, и я уверен, что это принесет огромную пользу с точки зрения наших программ по улучшению стоматологического здоровья и расширению доступа к стоматологической помощи на этом континенте.

Ежегодно AWDC определяет сферу внимания и программу действий на следующие 12 мес работы FDI. Сегодня, учитывая успехи завершившегося стокгольмского Конгресса, мы с нетерпением ждем новой встречи в сентябре следующего года. Надеюсь увидеться с Вами в Сингапуре! FDI

*Доктор Бартон Конрод (Burton Conrod), президент FDI*

# Выборы FDI 2008 года

На Конгрессе 2008 г. были избраны 6 человек, включая спикера, в Совет и 10 человек – в разные Комитеты FDI. Всего были представлены 36 кандидатов: 9 – в Совет и 27 – в Комитеты. Голосование проводилось в ходе встречи Генеральной Ассамблеи и заседания Совета.

Поздравляем и приветствуем избранных в Стокгольме членов Совета и Комитетов FDI:

## Совет FDI

| | |
|---|---|
| Члены Совета | доктор Emile China (Бенин) |
| | профессор Kofo Savage (Нигерия) |
| | профессор Masaki Kambara (Япония) |
| | доктор Peter Engel (Германия) |
| | доктор Kathryn Kell (США) |
| Спикер | доктор Greg Chadwick (США) |

## Комитеты FDI

| | |
|---|---|
| Комитет по связям и поддержке членов FDI | доктор Bernard Munnix (Бельгия) |
| Комитет по стоматологической практике | доктор Stuart Johnston (Великобритания) |
| | доктор Leonard Sizani (Южная Африка) |
| Комитет по образованию | профессор Elmar Reich (Германия) |
| Комитет по науке | доктор Catherine Chaussain (Франция) |
| | профессор Mark Littner (Израиль) |
| | профессор Taner Yucel (Турция) |
| Комитет по развитию стоматологии и пропаганде здоровья | профессор Denis Bourgeois (Франция) |
| | профессор Juan Carlos Llodra Calvo (Испания) |
| | доктор Prathip Phantumvanit (Таиланд) |

# Программные заявления FDI

В ходе Ежегодного Всемирного Стоматологического Конгресса FDI Генеральная Ассамблея приняла три новых и девять пересмотренных программных заявления.

### Новые программные заявления

- Рекомендации по клиническим испытаниям реставрационных материалов;
- Спортивные капы;
- Заменители сахара и их роль в профилактике кариеса.

### Пересмотренные программные заявления

- Подтверждение стандартов ISO;
- Качество стоматологических имплантатов;
- Использование акупунктуры в стоматологии;
- Способствование стоматологическому здоровью с использованием фторидов;
- Способствование стоматологическому здоровью с использованием фторированной зубной пасты;
- Способствование стоматологическому здоровью с использованием фторирования воды;
- Профилактика заболеваний полости рта;
- Табак или стоматологическое здоровье;
- Онкологические заболевания полости рта (включая скрининг для их выявления).

Заявление FDI об использовании толуидина синего в средствах для полоскания полости рта было Генеральной Ассамблеей отклонено. FDI

# Генеральный секретарь UNICEF Швеции посетила форум FDI

***Обсуждалась связь между стоматологическим здоровьем и Целями развития в новом тысячелетии***

"Сегодня дети живут дольше и лучше, чем когда бы то ни было", – так начала свою речь доктор Veronique Lonnerblad, Генеральный Секретарь шведского отделения UNICEF, на совместном форуме Комитета по развитию стоматологии и пропаганде здоровья и Секции здравоохранения. Она подчеркнула что несмотря на достигнутый в этой области прогресс, подчеркнула она, число детей, ежегодно умирающих в возрасте до 5 лет, по-прежнему неприемлемо.

Доктор Lonnerblad также отметила, что перед нами лежит долгий путь к достижению Целей развития в новом тысячелетии (MDG). В своем выступлении она сконцентрировала внимание на задаче снижения на 2/3 смертности среди детей младше 5 лет в период с 1990 по 2015 г. "Мы сможем надеяться на будущее для наших детей, только если предпримем определенные шаги уже сейчас. Мы говорим, что дети – это наше будущее, однако на самом деле, это мы являемся их будущим, поскольку способны на это будущее влиять. Помочь детям – наша обязанность".

MDG – цели международного развития, достичь которых к 2015 г. решили 189 государств-членов ООН и как минимум 23 международные организации. Совместно они написали 8 глав "Декларации тысячелетия Организации Объединенных Наций", подписанной в сентябре 2000 г. Форум, в котором приняли участие профессор Hans Rosling и другие всемирно признанные эксперты, рассматривал связи между хорошим стоматологическим здоровьем и достижением MDG. Эксперты подтвердили тесную связь между стоматологическим здоровьем и количеством пропущенных учебных дней, ростом детей и другими показателями развития. Осуществляемые в школах медицинские программы были названы весьма подходящей платформой для любых мероприятий по пропаганде здорового образа жизни и правильных привычек среди детей.

Заключительная резолюция, одобренная участниками форума, призывает еще раз обратить внимание на стоматологическое здоровье и включить данный вопрос в сферу деятельности, направленной на достижение MDG к 2015 г. FDI

# Почетный список FDI

Доктор John M.G.Hunt и госпожа Margaret Seward удостоились высочайшей награды FDI – включения в Почетный Список Федерации. В Почетный Список FDI входят всего 30 выдающихся людей.

Доктор Hunt, недавно выполнявший обязанности временного исполнительного директора FDI, является бывшим спикером Генеральной Ассамблеи Федерации. Его путь отмечен многочисленными выдающимися достижениями в международной, европейской и британской стоматологии. Как спикер Генеральной Ассамблеи доктор Hunt снискал уважение коллег. За свою работу в области стоматологии доктор John Hunt удостоился звания "Офицер ордена Британской Империи" и получил награду из рук Ее Величества в 2001 г. Коллегия британских стоматологов общей практики включила его в число своих членов. Доктор Hunt также является почетным членом Американской Стоматологической Ассоциации и Британской Стоматологической Ассоциации.

Госпожа Margaret Seward была редактором выпускаемого Федерацией Международного стоматологического журнала (International Dental Journal), а также издания Journal of the British Dental Association, и председателем Комитета по связям FDI. Кроме того, госпожа Margaret Seward удостоена высокого звания Главного Стоматолога Великобритании, является президентом как Общего Стоматологического Совета, так и Британской Стоматологической Ассоциации, а также заместителем декана Королевского хирургического колледжа Англии.

Награда была вручена президентом FDI доктором Burton Conrod, который сказал, что "госпожа Margaret и доктор Hunt являются наиболее достойными получателями высшей награды Федерации, и их карьера – вдохновляющий пример для всех нас. Они посвятили свою жизнь тому, чтобы общество осознало важность стоматологического здоровья, способствовали упрочению престижа нашей профессии и служили катализаторами положительных изменений. Признавая их вклад, FDI призывает других следовать их примеру". FDI

*Слева – доктор John Hunt произносит благодарственную речь на церемонии открытия Конгресса FDI. Справа – доктор Burton Conrod вручает госпоже Margaret Seward свидетельство о включении ее в Почетный Список FDI.*

# Конкурс фотографий «U-SHOOT» FDI и компании WRIGLEY

Что заставляет вас улыбнуться?

Прошлой осенью, во время Ежегодного Всемирного Стоматологического Конгресса FDI в Дубае, Федерация и компания Уильяма Риглимладшего договорились устроить в 2008 г. фотографический конкурс и выяснить, что заставляет улыбаться стоматологов.

На первый конкурс "U-Shoot" было представлено свыше 700 снимков, сделанных стоматологами всего мира. Фотографии были самые разные – и забавные семейные снимки, и снимки, сделанные на отдыхе и запечатлевшие веселящихся взрослых и детей. Все фотографии были изучены жюри, которое недавно назвало шестерых региональных победителей и одного фотографа, которому достался гран-при. В жюри входили председатель Комитета по связям и поддержке членов FDI доктор William O'Reilly, руководитель программ стоматологического здоровья компании Wrigley госпожа Maureen Jones и всемирно известный фотограф Francis Taieb.

"Предоставляя стоматологам возможность показать нам, что заставляет их улыбаться, мы вместе с тем подчеркиваем важность стоматологического здоровья как неотъемлемой составляющей здоровья общего", – сказал г-н Paul Wilson, директор мероприятий FDI. – "Мы хотели бы поблагодарить программы стоматологического здоровья компании Wrigley за непрерывную поддержку повышения осведомленности населения всей Земли о важности стоматологического здоровья".

Хотя компания Wrigley и FDI являются партнерами с 1992 г., когда была признана полезность использования жевательной резинки Wrigley без сахара, совместное мероприятие такого рода проводится впервые.

Региональными победителями фотоконкурса 2008 г. стали:

Katayoun из Ирана

Barbara из Хазивью (Южная Африка)

Merike из Упсалы (Швеция)

Barry из Филадельфии (США)

Rafael из Мериды (Венесуэла)

Обладатель гран-при: Subhra из Западной Бенгалии (Индия). Subhra также является победителем в Азиатско-Тихоокеанском регионе.

Региональным победителям были вручены ваучеры на покупку фотоаппаратуры на сумму 2000 дол. США, а обладатель гран-при, помимо ваучера, получил полностью оплаченную поездку в Стокгольм на Всемирный Стоматологический Конгресс FDI.

Следующий конкурс "U-Shoot" пройдет в 2009 г. Дополнительная информация будет своевременно размещена на сайте www.ushoot.org. FDI

*Победительница конкурса "U-Shoot" из Европы с представителями FDI и компании Wrigley.*

# Конкурс плакатов FDI и компании UNILEVER

На приеме, проведенном в Стокгольме 24 сентября 2008 г., учредители конкурса плакатов FDI и компания Unilever назвали шестерых его победителей.

Вот их имена:

- Ann Andren – "Влияние артериального давления на лечение апноэ во сне"
- Earl Fu – "Циклоспорин А подавляет экспрессию TIMP-2 в тканях десны: косвенный метод подавления MMP-2"
- Nobuhiro Hanada – "Физико-химическое и иммунологическое исследование методов уменьшения эпидемии кариеса"
- Margaretha Koch – "Клинические эндодонтические манипуляции, выполненные стоматологами общей практики после специальной программы обучения"
- Ake Tegelberg – "Улучшение когнитивных функций после лечения апноэ во сне при помощи специального аппарата"
- Kyoko Watanabe – "TNF – повышенная экспрессия MMP-2 в фибробластах пульпы, выделенных из молочных зубов"

В этом году на конкурс было представлено более 100 плакатов. Авторы лучших из них были отобраны в качестве финалистов до начала Конгресса и получили возможность представить жюри свои плакаты и исследования после проведения секции "Вопросы-ответы".

Все победители будут бесплатно зарегистрированы для участия в следующем Ежегодном Всемирном Стоматологическом Конгрессе FDI и получат 1500 фунтов стерлингов на расходы во время Конгресса. Следующий конкурс плакатов, организуемый FDI и компанией Unilever, пройдет в 2009 г. Дополнительная информация будет своевременно размещена на сайте FDI. FDI

*Представители FDI и компании Unilever вместе с победителями конкурса плакатов 2008 г.*

# Международная программа развития лекторских навыков

## *Глобальная сеть для молодых профессионалов*

Во время Ежегодного Всемирного Стоматологического Конгресса FDI 2008 г. Федерация и компания Nobel Biocare открыли международную программу развития лекторских навыков (ISDP). На пресс-конференции ISDP присутствовали президент FDI доктор Burton Conrod и исполнительный директор FDI доктор David Alexander. По словам доктора Conrod, цель программы заключается в организации всемирной сети молодых лидеров стоматологии. В рамках программы ISDP будут отобраны шесть – по одному из каждого региона мира – молодых стоматологов, которым предоставят возможность получить навыки выступления и лидерства как в традиционных "живых" условиях, так и в виртуальных.

Компания Nobel Biocare обладает многолетним опытом проведения образовательных программ в партнерстве с университетами мира. С 2005 г. компания заключила партнерские соглашения с восемью университетами США. По данным компании, 23% студентов-стоматологов, получающих образование в этих университетах, познакомились с методами постановки имплантатов Nobel Biocare и использованием разработанных компанией решений CAD/CAM. В ноябре прошлого года на Конгрессе FDI в Дубае (Объединенные Арабские Эмираты), Университет короля Сауда стал первым стоматологическим учебным заведением Ближнего Востока, присоединившимся к этой университетской сети.

Доктор Conrod отметил, что партнерство с компанией Nobel Biocare станет еще одним важным шагом к достижению цели FDI – улучшению стоматологического здоровья во всем мире. Заявки на участие в программе ISDP будут приниматься с середины ноября 2008 г. Участники программы получат возможность индивидуальной подготовки и групповых занятий на базе Интернет-конференций. Также планируется включить сессии ISDP с прямой трансляцией в научную программу следующих Конгрессов FDI в Сингапуре (2009 г.) и Бразилии (2010 г.).

Для того чтобы получить дополнительную информацию о программе ISDP, посетите сайт: http://www.fdiworldental.org/isdp FDI

# Новый шведский альянс в борьбе за спасение зубов детей

На Ежегодном Всемирном Стоматологическом Конгрессе FDI в Стокгольме компания Unilever Nordics объявила о начале в Швеции новой инициативы, которая будет реализовываться в партнерстве с FDI и Шведской Стоматологической Ассоциацией.

Новый альянс является частью партнерской программы "Live. Learn. Laugh.", начатой Федерацией и компанией Unilever в 2005 г. Сегодня она включает 39 проектов, осуществляемых в 36 странах.

"Плохое стоматологическое здоровье может быть очень травмирующим фактором, особенно для детей", – сказал президент FDI доктор Conrod. – "Благодаря партнерству с компанией Unilever мы вместе со стоматологами и национальными стоматологическими ассоциациями работаем над тем, чтобы обучить людей весьма практичным методам изменения образа жизни в лучшую сторону. Шведы традиционно отличаются превосходным стоматологическим здоровьем, однако это не повод почивать на лаврах и позволять ситуации ухудшаться. Кариес и другие предотвратимые стоматологические заболевания остаются проблемой и здесь".

Шведский партнерский проект будет направлен на изучение влияния потребления содержащих сахар продуктов и напитков, например, конфет и газированной воды, и привлечении внимания общественности к вызывающему тревогу воздействию, которое такие продукты оказывают на стоматологический статус, особенно детей. Прежде всего будут проведены обширные опросы заинтересованных сторон – родителей и учителей. После анализа полученных данных будут выработаны рекомендации по улучшению стоматологического здоровья.

"Потребление содержащих сахар продуктов и напитков способно вызвать множество проблем, помимо кариеса. К сожалению, в последние десятилетия потребление сладких газированных напитков заметно возросло, и стоматологи отмечают, соответственно, резкое увеличение числа случаев эрозии эмали вследствие воздействия кислоты, содержащейся в таких напитках", – предупреждает доктор Roland Svensson из Шведской Стоматологической Ассоциации. – "Эта партнерская программа даст нам возможность провести дополнительное исследование данной тенденции и поможет добиться положительных изменений для улучшения ситуации. Имея все больше доказательств того, что заболевания десен способны увеличивать вероятность возникновения порока сердца и инфаркта, мы не можем позволить себе игнорировать причины плохого стоматологического здоровья наших детей".

Старший вице-президент компании Unilever Oral Care г-н Peter Soer сказал, что "за последние 20 лет в Швеции число детей, не страдающих кариесом, увеличилось, и это прекрасная новость. Тем не менее, это не значит, что мы можем ни о чем не беспокоиться. Согласно данным исследования, проводившегося в 2005 г. Шведской Стоматологической Ассоциацией, кариесом страдают 42% детей в возрасте 12 лет. Это почти половина детей данного возраста. Проекты, подобные этому, жизненно необходимы для того, чтобы стоматологическое здоровье населения Швеции продолжало улучшаться". FDI


## *Об издателе*

fdi

**Издатель**
FDI World Dental Federation
13 Chemin du Levant, l'Avant Centre
F-01210 Ferney-Voltaire, FRANCE (ФРАНЦИЯ)
Тел.: +33 4 50 40 50 50
Факс: +33 4 50 40 55 55
Адрес электронной почты: info@fdiworldental.org
Сайт: www.fdiworldental.org

**Координатор FDI по связям/главный редактор**
Christina Lee Thorsen



«FDI Worldental Communiqu?» издается Международной Стоматологической Федерацией (FDI). Данный информационный бюллетень и все опубликованные в нем статьи и иллюстрации защищены авторским правом. Любое их использование без предварительного письменного согласия редактора или издателя запрещено и преследуется по закону.

# Рациональная постановка имплантатов во фронтальном отделе

*Damien Lemaitre, Франция*

*Рис. 1.*

**Считается, что восстановить анатомию десневых сосочков при постановке одного имплантата сравнительно легко, особенно при сохранении межзубной перегородки, однако сложно выровнять уровень десневого края зуба, особенно если имплантаты устанавливаются в вестибулярном положении.**

Трудности начинаются, когда 2 или 3 имплантата устанавливаются рядом. Восстановление десневых сосочков в таких случаях затруднено, а выровнять десневой край по уровню рядом стоящих зубов практически невозможно. Таким образом, часто рекомендуют чередовать имплантаты с мостовидными протезами при обширных реконструкциях во фронтальном отделе и избегать постановки двух имплантатов рядом.

Пользуясь критериями, описанными Харзелером (Hurzeler) во время визита в Париж, можно значительно улучшить восстановление морфологии десны. По мнению Харзелера, для достижения эстетичного результата, необходимо соблюдать три условия.

***Условие 1.*** *Необходимо соотнести уровень десневого гребня перед постановкой имплантата – верхушку гребня следует выровнять по верхушке соседнего сосочка (рис. 2, 3).*

Все манипуляции следует проводить с учетом сохранения уровня десны по окончании первичного хирургического вмешательства.

В некоторых случаях показано применение соединительнотканного трансплантата для предотвращения рецессии после постановки имплантата, которая иногда наблюдается при заживлении. Данная процедура лучше воспринимается пациентом на этом этапе, чем выполняемая отдельно, как второй этап операции (рис. 3, 4).

***Условие 2.*** *Функциональная постановка имплантата не должна выполняться за счет использования лоскута и формирователя десны, особенно, если десна тонкая и складчатая; имплантаты стоят вплотную; и наконец, если имплантаты устанавливались вестибулярно.*

При подготовке к постановке протезов Харзелер использует пародонтальный зонд, что позволяет ему отодвинуть десну до уровня абатмента, который затем заменяется вкладкой, на которую устанавливается временная коронка.

*Рис. 2.*

*Рис. 3.*

*Рис. 4.*

*Рис. 5.*

*Рис. 6.*

*Рис. 7.*

*Рис. 8.*

*Рис. 9.*

*Рис. 10.*

*Рис. 11.*

*Рис. 12.*

*Рис. 13.*

## Клинический случай 1

Пациентка с полной атрофией десневого сосочка между имплантатами в следствие постановки имплантатов и формирователя десны слишком близко друг к другу (рис. 5).

Необходимо было провести пластику десневого края с применением соединительнотканного трансплантата (рис. 6), зафиксировать временным мостовидным протезом (рис. 7, 8), который после заживления следовало заменить на постоянный.

В случае, когда имплантаты слишком сильно отклонены в вестибулярную сторону, использование формирователя десны акцентирует изначально неправильное положение и способствует смещению десневого края.

Форму конструкции на имплантатах следует скорректировать, используя изогнутые вкладки в процессе фиксации функционального протеза (рис. 9).

## Клинический случай 2 (рис. 10, 11)

Горизонтальный уровень гребня выровнен по уровню сосочка, хотя на вестибулярной поверхности видны углубления, позволяющие предположить обширный костный дефект. Десна тонкая и складчатая (рис. 12, 13).

*Рис. 14.*

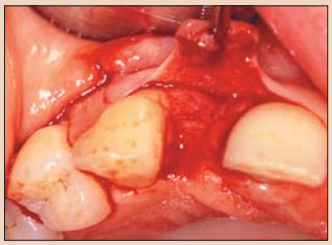

*Рис. 15.*

*Рис. 16.*

*Рис. 17.*

Рис. 18.

Рис. 19.

Рис. 20.

Рис. 21.

Ноузари (Nowzari) предпочитает выполнять небольшой смещенный разрез под углом 90° к зубу, что обеспечивает лучшее ровное заживление и улучшает реваскуляризацию по сравнению с вертикальным разрезом, оставляющим область рубца (рис. 14, 15). Гребень в хорошем состоянии и требует использования расширителя с обеих сторон.

Использование фрагментов кости, полученной при препарировании, позволяет заполнить участки атрофии, хотя головки имплантатов при этом располагаются очень высоко, тем самым препятствуя постановке имплантатов по классической схеме с формирователем десны (рис. 16–19).

Тонкая техника Харзелера часто приводит к разрыву одного из двух сосочков (как в данном случае произошло с дистальным) или края десны (рис. 20).

Состояние тканей можно лучше предсказать за счет проведения одного горизонтального разреза, двух послабляющих, и одного или двух косых. Разрезы должны быть настолько малы, насколько это возможно. Горизонтальные разрезы следует производить настолько лингвально, насколько необходимо для корректировки вестибулярной поверхности альвеолярного отростка. Косой и вертикальные разрезы предназначены для снижения напряжения тканей.

Чем более волокнистая десна, тем длиннее должны быть разрезы. Косой разрез необходимо наносить осторожно, поскольку он определяет уровень прилегающей десны и снижение края при смыкании вокруг шейки, но если разрез оказывается слишком длинным, увеличивается риск неэстетичного опущения десны. Разрез наносится с дистальным смещением, чтобы получить желаемое неравномерное окружение (рис. 21).

Припасовка временной коронки должна учитывать все выступы для получения корректного оттиска после заживления тканей (рис. 22–24).

Конечный результат обеспечивает приемлемое прилегание, профиль и объем тканей с вестибулярной стороны (рис. 25, 26).

***Условие 3.*** *Сосочек должен быть прижат латерально.*

D.Tarnow показал, что форма полученного сосочка зависит от расстояния между точкой контакта и гребнем:

- ⩽5 мм – 100% восстановление;
- ⩽6 мм – 56% восстановление;
- ⩽ 7 мм – 27% восстановление.

Занижение точки контакта приводит к давлению на десну и позволяет получить сосочек желаемой формы. Иначе как объяснить, что дистальный сосочек формируют для имплантата зуба 46, тогда как на зубе 47 нет ни временной коронки, ни точки контакта (рис. 27)?

Формирование десневого сосочка между имплантатами позволяет пациенту обойтись без использования межзубной щетки в течение всей жизни. В данном случае достаточно обычной чистки зубов, что высоко ценится пациентами (рис. 28).

Для формирования десневого сосочка между имплантатами бывает необходимо постепенно сдавливать десну между зубами. Функционально зафиксировать имплантаты без повреждений и с компрессией, совместимой с сохранением сосочка, – остается сложной задачей. В некоторых системах имплантатов имеются только высокие формирователи десны, которые сильно выступают над ней. В таких случаях целесообразно использовать формирователь десны меньшего диаметра при снятии оттиска, так как иначе есть риск получения вкладки большего диаметра, чем имплантат, или отклонения основания в некоторых областях или полностью (рис. 29, *а, б*).

→ DT стр. 10
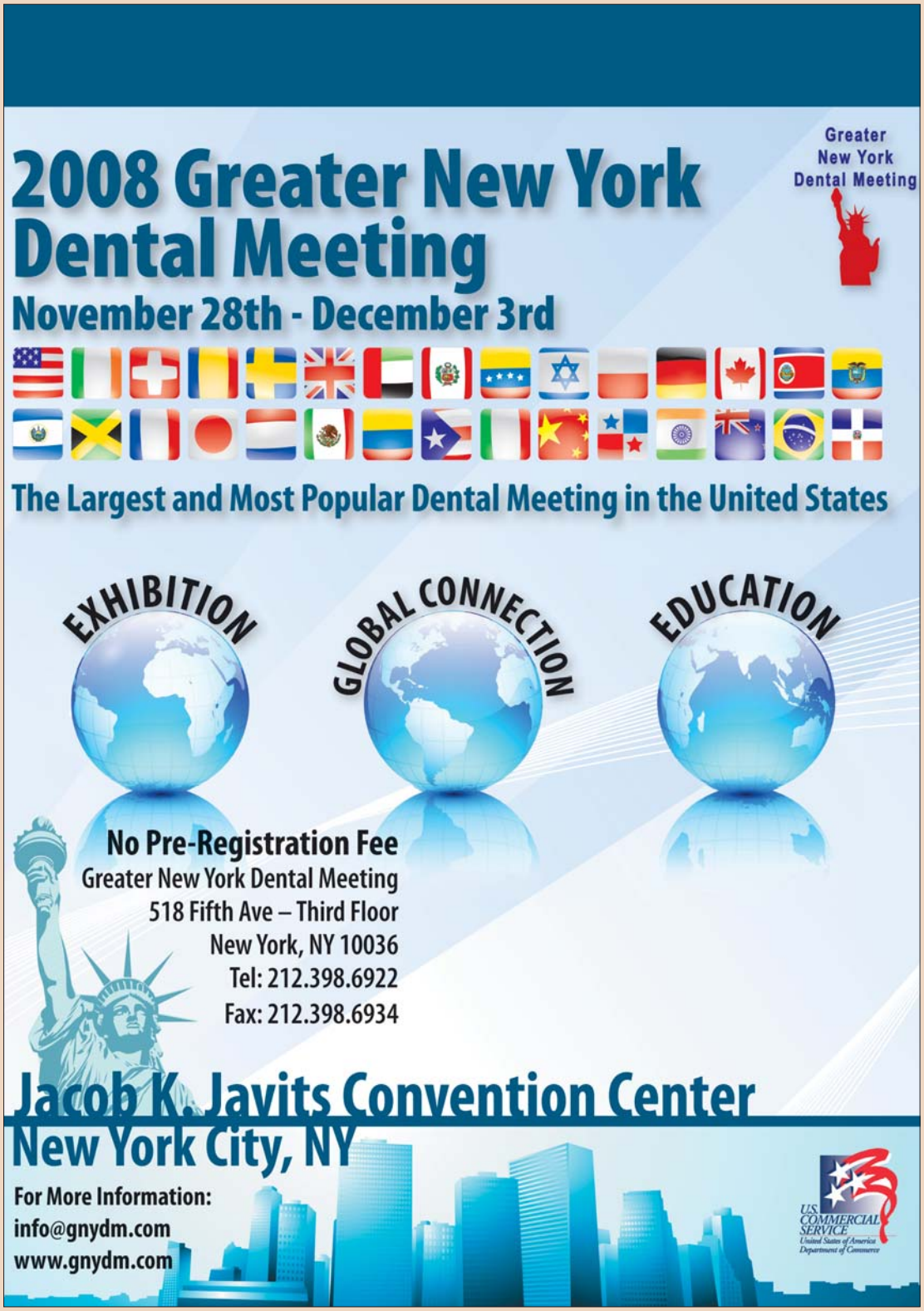
AD