

## Εν Συντομία

**Τα αντιοξειδωτικά που περιέχει το πράσινο τσάι μπορεί να περιορίσουν την περιοδοντίτιδα**

Με στοιχεία που χρονολογούνται εδώ και 4.000 χρόνια, το πράσινο τσάι είναι για πολλούς αιώνες ένα δημοφιλές ρόφημα στην κουλτούρα της Ασίας και σταδιακά γίνεται όλο και πιο δημοφιλές στις ΗΠΑ. Μολονότι στα πλαίσια της παραδοσιακής αρχαίας Ιατρικής της Κίνας και της Ιαπωνίας πιστεύεται ότι, η κατανάλωση πράσινου τσαγιού μπορεί να θεραπεύσει νόσους και να επούλωσει τραύματα, πρόσφατες επιστημονικές μελέτες αρχίζουν να διαπιστώνουν τα πιθανά πλεονεκτήματα για την υγεία από την κατανάλωση πράσινου τσαγιού και ιδίως όσον αφορά την απώλεια βάρους, την υγεία της καρδιάς και την πρόληψη του καρκίνου. Όμως μία πρόσφατη μελέτη που δημοσιεύθηκε στο επίσημο έντυπο της Αμερικανικής Ακαδημίας Περιοδοντολογίας έδειξε ένα ακόμη πλεονέκτημα

→ DT σελίδα 2

## Πρακτικά Θέματα

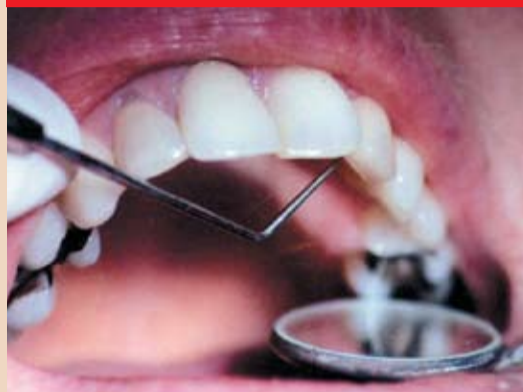


### Η τεκμηρίωση στην ψηφιακή εποχή

Η τεκμηρίωση των οδοντιατρικών δεδομένων στην κλινική πράξη αποτελεί ένα σημαντικό βήμα αναβάθμισης του σύγχρονου οδοντιατρείου.

→ σελίδα 8

## Επιστήμη και Έρευνα

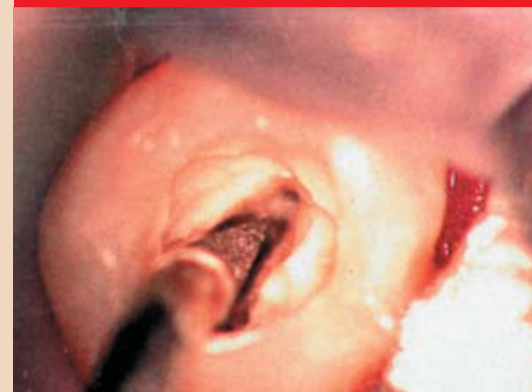


### Το επίμαχο θέμα του υδράργυρου στην οδοντιατρική πράξη

Τα σύγχρονα δεδομένα συνιστούν μεγάλη επιφυλακτικότητα για τη χρήση του υδράργυρου στο ιατρείο και το θέμα αυτό έχει γίνει αντικείμενο πολλών συζητήσεων.

→ σελίδα 22

## Τάσεις και Εφαρμογές



### Αναθεώρηση επεξεργασίας αποφραγμένων ριζικών σωλήνων σε κάτω πρώτο γομφίο

Η ενδοδοντική θεραπεία των κάτω πρώτων γομφίων χρειάζεται πολλές φορές αναθεώρηση και επανάληψη με τη χρήση μέσων και μεθόδων της σύγχρονης τεχνολογίας

→ σελίδα 4

# Η Εμφυτευματολογία ως οδοντιατρική ειδικότητα πλέον ωριμάζει

Από το Επιστημονικό Τμήμα του DTI

Καθώς τα εμφυτεύματα και η Εμφυτευματολογία έχουν πλέον εξελιχθεί και ωριμάσει σαν κλάδος της Οδοντιατρικής Επιστήμης τα τελευταία 20 χρόνια, πολλοί οδοντίατροι-εμφυτευματολόγοι διαπιστώνουν τους περιορισμούς των εμφυτευμάτων με σχήμα ρίζας και αρχίζουν να ανακαλύπτουν πάλι τις διάφορες μορφές και τύπους εμφυτευμάτων. Τυπικά οι εμφυτευματολόγοι πρέπει να νιώθουν πολύ άνετα μετά από 10 χρόνια δεδομένου ότι οι πλείστες περιπτώσεις μπορούν να αποκατασταθούν με τη χρήση εμφυτευμάτων σχήματος ρίζας. Τα ριζόμορφα εμφυτεύματα έχουν υποκαταστήσει όλους τους άλλους τύπους εμφυτευμάτων όπως τα υποπεριοστικά και αυτά με σχήμα

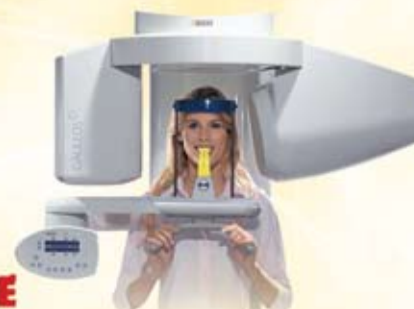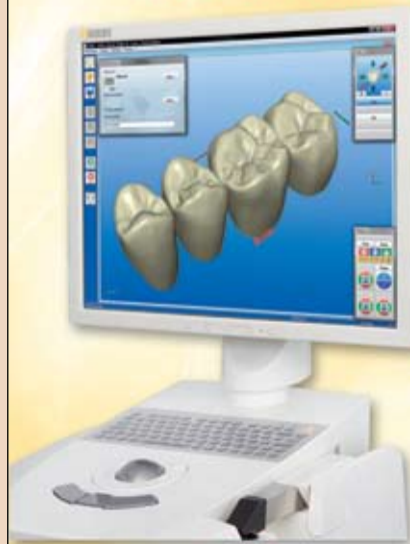
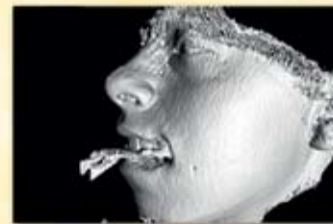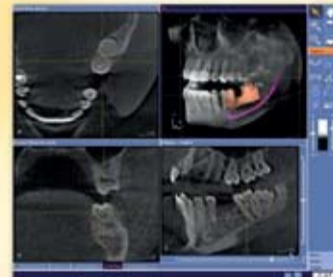
λεπίδας σαν «παλαιού τύπου» που δε χρησιμοποιούνται πια στην Εμφυτευματολογία. Όταν η Εμφυτευματολογία ξέφυγε από την πειραματική εφαρμογή στα μέσα της 10ετίας του 80 και έγινε μέρος της συνήθους οδοντιατρικής φροντίδας, τα ριζόμορφα, τα υποπεριοστικά και τα λεπίδομορφα εμφυτεύματα χρησιμοποιούνται όλα και εδιδάσκοντο από τους πρωτοπόρους του κλάδου. Μικρές εταιρίες κατασκευής ριζόμορφων εμφυτευμάτων εξελίχθηκαν σε μεγάλες εταιρίες «σε μία νύχτα» και στα επόμενα λίγα χρόνια αναδύθηκαν σε ακόμη μεγαλύτερες εταιρίες-ομίλους προβάλλοντας και παρουσιάζοντας τον πολύ επικερδή τύπο του



→ DT σελίδα 2

## Η τεχνολογία στα χέρια σας!

- **GALILEOS 3D**  
Το μεγαλύτερο volume της αγοράς 15x15x15 με δυνατότητα απεικόνισης της στεφάνης από το CEREC
- **CEREC AC**  
Η ολοκεραμική λύση σε μία ΜΟΝΟ επίσκεψη!



sirona  
το παρελθόν  
και η  
συνέχεια των  
οδοντιατρικών  
SIEMENS

**DENTICA AE**

Αθήνα: Φειδιππίδου 32 & Τετραπόλεως, Τηλ.: 210 7488 333  
Θεσσαλονίκη: Τέλλογλου 7, Τηλ.: 231096 04 41 | Χανιά: Σμύρνης 59,  
Τηλ.: 28210 94 637 | Καθαμάτα: Παν. Καίσαρη 15, Τηλ.: 27210 9236

The Dental Company sirona



**Εν Συντομία (συνέχεια)**

← DT σελίδα 1

από την κατανάλωση πράσινου τσαγιού.

Οι ερευνητές διαπίστωσαν ότι η τακτική λήψη πράσινου τσαγιού μπορεί επίσης να βοηθήσει στη διατήρηση υγιών δοντιών και ούλων. Στα πλαίσια της μελέτης αναλύθηκε η υγεία του περιοδοντίου σε 940 άνδρες και διαπιστώθηκε ότι αυτοί που πίνουν τακτικά πράσινο τσάι είχαν βελτιωμένη υγεία περιοδοντίου από αυτούς που καταναλώνουν λιγότερο πράσινο τσάι.

Οι ειδικοί υποστηρίζουν ότι εδώ και καιρό υπάρχει η υπόθεση ότι το πράσινο τσάι εξασφαλίζει πολλά πλεονεκτήματα για την υγεία. Επιστήμονες στην Ιαπωνία όπου το πράσινο τσάι είναι δημοφιλές ρόφημα μελέτησαν την επίδρασή του στην υγεία του περιοδοντίου δίνοντας έμφαση στο συσχετισμό μεταξύ περιοδοντικής και συστηματικής υγείας.

Οι άνδρες που συμμετείχαν στη μελέτη είχαν ηλικία 49-59 ετών και εξετάστηκαν με βάση 3 δείκτες περιοδοντικής νόσου, το βάθος των περιοδοντικών θυλάκων, την απώλεια κλινικής πρόσφυσης των ούλων και την αιμορραγία των ούλων κατά την εξέταση με τη μύλη. Διαπιστώθηκε ότι για κάθε φλυτζάνι πράσινου τσαγιού που καταναλωνόταν καθημερινά υπήρχε μία μείωση και των τριών δεικτών που σημαίνει χαμηλότερη συχνότητα εμφάνισης περιοδοντικής νόσου στα άτομα που πίνουν τακτικά πράσινο τσάι.

Αυτή δυνατότητα του πράσινου τσαγιού μπορεί να οφείλεται στην παρουσία του αντιοξειδωτικού παράγοντα κατεχίνης.

Προηγούμενες έρευνες έδειξαν τη δυνατότητα των αντιοξειδωτικών να περιορίζουν τις φλεγμονές στον οργανισμό και οι 3 δείκτες περιοδοντικής νόσου που μετρήθηκαν σ' αυτή τη μελέτη δείχνουν την ύπαρξη μιας φλεγμονώδους αντίδρασης στα βακτηρίδια του περιοδοντίου μέσα στο στόμα. Επιδρώντας στη φλεγμονώδη αντίδραση του οργανισμού στα βακτηρίδια του περιοδοντίου, το πράσινο τσάι μπορεί πράγματι να βοηθήσει στη διατήρηση της υγείας του περιοδοντίου και στην αποτροπή περαιτέρω νόσων.

Η περιοδοντίτιδα είναι μία χρόνια φλεγμονώδης νόσος που προσβάλλει τα ούλα και στο οστόν στήριξης των δοντιών και έχει συνδεθεί με την εξέλιξη και άλλων νόσων όπως τα καρδιοαγγειακά νοσήματα και ο διαβήτης.

Οι περιοδοντολόγοι πιστεύουν ότι η διατήρηση υγιών ούλων είναι απολύτως καθοριστικός παράγοντας για τη διατήρηση της υγείας του οργανισμού. Γι' αυτόν τον λόγο έχει μεγάλη σημασία να βρούμε απλούς τρόπους εξασφάλισης της υγείας του περιοδοντίου όπως η τακτική κατανάλωση πράσινου τσαγιού, κάτι που είναι ήδη γνωστό ότι διαθέτει αρκετά πλεονεκτήματα για την υγεία.

ΠΗΓΗ:

Journal of Periodontology

← DT σελίδα 1

ριζόμορφου εμφυτεύματος. Αναμφίβολα το ριζόμορφο εμφύτευμα για περίπου, διαπίστωσαν ότι οι πρωτοπόροι της Εμφυτευματολογίας γνώριζαν ήδη πως υπάρχουν περιορισμοί στην αύξηση των ιστών και στην επικείμενη τοποθέτηση ριζόμορφων εμφυτευμάτων.

Πολύ συχνά οι επεμβάσεις αύξησης των ιστών αποτυγχάνουν και ίσως μπορεί να μην είναι τόσο προβλέψιμες όπως ελπίζουμε. Μετά από τη διάθεση μεγάλων χρηματικών

ποσών σε επεμβάσεις αύξησης των ιστών και 1,5 χρόνια και πλέον θεραπείας, οι χειρουργοί διαπίστωσαν με απογοήτευση πως δεν είχαν στη διάθεσή τους οστούς επαρκούς ποιότητας ή και ποσότητας για την τοποθέτηση ενός προβλέψιμου ριζόμορφου εμφυτεύματος.

Ένα άλλο πρόβλημα με την εκτεταμένη οστική αύξηση και με τη χρήση πολλαπλών ριζόμορφων εμφυτευμάτων για την υποστήριξη ακινητοποιημένων δοντιών, είναι το εξαιρετικά υψηλό κόστος. Αυτές οι επεμβάσεις μπορούν να πληρωθούν μόνο

από εύπορους ασθενείς και συνεπώς μόνο αυτοί μπορούν να έχουν και τα σχετικά οφέλη.

Όπως αναφέρουν ιδιοκτήτες εταιριών κατασκευής υποπεριοστικών εμφυτευμάτων, μπορούν πλέον να συζητούν με εμφυτευματολόγους, χειρουργούς στόματος, προσθετολόγους και περιοδοντολόγους από ολόκληρο τον κόσμο και ακούνε επανειλημμένα το ίδιο κλασικό σχόλιο: «Οι επεμβάσεις αύξησης των ιστών δεν είναι τόσο προβλέψιμες όσο πιστεύαμε παλαιότερα». Πολύ συχνά, μετά από όλο αυτό το χρονικό διάστημα, τις

ενοχλήσεις του ασθενή και τα έξοδα για τα υλικά οστικής αύξησης, δεν υπήρχε επαρκές οστόν για την τοποθέτηση των επιθυμητών ριζόμορφων εμφυτευμάτων ή εφόσον υπήρχε οστόν μετά την επέμβαση αύξησης αυτό φαινόταν να εξαφανίζεται με την πάροδο του χρόνου.

Μία νέα αξιόπιστη τάση έχει αρχίσει να αναπτύσσεται στην Εμφυτευματολογία και αυτή οφείλεται σε κάποιες πολύ σημαντικές τεχνολογικές

→ DT σελίδα 3

**International Imprint****Licensing by Dental Tribune International****Publisher Torsten Oemus***Group Editor/Managing Editor DT Asia Pacific*

Daniel Zimmermann, newsroom@dental-tribune.com  
+4934148474107

*Managing Editor German Publications*

Jeannette Enders  
j.enders@dental-tribune.com

*Editorial Assistants*

Claudia Salwiczek • c.salwiczek@dental-tribune.com  
Anja Worm • a.worm@dental-tribune.com

*Copy editors*

Sabrina Raaff  
Hans Motschmann

**International Editorial Board**

Dr. Nasser Barghi, Ceramics, U.S.A  
Dr. Karl Behr, Endodontics, Germany  
Dr. George Freedman, Esthetics, Canada  
Dr. Howard Glazer, Cariology, U.S.A  
Prof. Dr. I. Krejci, Conservative Dentistry, Switzerland  
Dr. Edward Lynch, Restorative, Ireland  
Dr. Ziv Mazor, Implantology, Israel  
Prof. Dr. Georg Meyer, Restorative, Germany  
Prof. Dr. Rudolph Slavicek, Fuction, Austria  
Dr. Marius Steigmann, Implantology, Germany

*President/CEO* Peter Witteczek  
*Director of Finance and Controlling* Dan Wunderlich  
*Marketing & Sales Services* Nadine Parczyk  
*License Inquiries* Jorg Warschat  
*Accounting* Manuela Hunger  
*Product Manager* Bernhard Moldenhauer  
*Executive Producer* Gernot Meyer  
*Ad Production* Marius Mezger  
*Designer* Franziska Dachsel

**DENTAL TRIBUNE**

The World's Dental Newspaper - Greek Edition

Copyright 2008 by Dental Tribune International GmbH. All rights reserved.

Απαγορεύεται η αναδημοσίευση όλου ή μέρους της ύλης του περιοδικού χωρίς την γραπτή άδεια του εκδότη.

Το Dental Tribune καταβάλλει κάθε δυνατή προσπάθεια για να παρουσιάσει με ακρίβεια τα κλινικά δεδομένα και τα στοιχεία για τα νέα προϊόντα των διαφόρων κατασκευαστών, αλλά δεν αναλαμβάνει την ευθύνη για την αξιοπιστία αυτών των στοιχείων ή για τυχόν ποσογραφικά λάθη. Επίσης, οι εκδότες δεν φέρουν καμία ευθύνη όσον αφορά τις ονομασίες των προϊόντων ή τις δυνατότητές τους ή αυτά που αναφέρονται από τις διαφημιστικές εταιρείες. Οι απόψεις που εκφράζονται από τους συγγραφείς των διαφόρων άρθρων αντιπροσωπεύουν μόνον τους ίδιους και δεν εκφράζουν απαραίτητα και τις απόψεις του Dental Tribune International

**Dental Tribune International**

Holbeinstr. 29, 04229, Leipzig, Germany  
Tel.: +49-341-48474-302 Fax: +49-341-48474-173  
Internet: www.dti-publishing.com • E-mail: info@dental-tribune.com

**Regional Offices****Asia Pacific**

Yonto Risio Communications Ltd  
Room A, 26/F, 389 King's Road, North Point, Hong Kong  
Tel.: +852-3113-6177 Fax: +852-3113-6199

**The Americas**

Dental Tribune America, LLC • 213 West 35th Street, Suite 801  
New York, NY 10001, U.S.A.  
Tel.: +1-212-244-7181 • Fax: +1-212-224-7185

**Ελληνική έκδοση**

*Ιδιοκτήτης* Omni Press, Ανδριτσουίνης 48, 111 46 Γαλάτσι  
*Τηλέφωνο* +210 2222637, +210 21320848  
*Fax* +210 2222785  
*E-mail* omnipress@hol.gr  
*Internet* www.dental-tribune.gr  
*Κωδικός* 7656  
*Αιτήσια συνδρομής* 30 €  
*Εμβάσματα συνδρομών* ΕΘΝΙΚΗ ΤΡΑΠΕΖΑ 179/44015225  
ALPHA BANK 21800-2002-000-260

*Εκδότης-Διευθυντής* Ιωάννης Ρούσσης  
*Διεύθυνση Σύνταξη* Δημήτρης Αρ. Αλεξόπουλος  
*Επιμέλεια ύλης* Ευάγγελος Κωνοπούλος  
*Ειδικοί Συνεργάτες* Χρήστος Κωνσταντινίδης  
Κατερίνα Σπυροπούλου  
Βασιλική Καραθανάση  
Αριστέλης Αλεξόπουλος  
*Διαφημίσεις* Δημήτρης Ρούσσης  
Κώστας Σταμούλης





← DT σελίδα 2

εξελίξεις. Τα υποπεριοστικά εμφυτεύματα μπορούν πλέον να κατασκευάζονται από τιτάνιο και το τιτάνιο έχει πολλά πλεονεκτήματα σε σχέση με τα μέταλλα χρωμίου-κοβαλτίου.

Οι ιστοί ανταποκρίνονται καλύτερα στα διαβληνογόνα στηρίγματα τιτανίου και το τιτάνιο είναι πιο εύκαμπτο και προσαρμόζεται καλύτερα από το χρώμιο-κοβάλτιο με συνέπεια να είναι καλύτερο για χρήση στις γνάθους. Το τιτάνιο επιτρέπει την

κατασκευή σε δύο στάδια για περιπτώσεις με σοβαρή ατροφία και μπορεί να χρησιμοποιηθεί μαζί με ριζόμορφα εμφυτεύματα χωρίς να προκύψουν αντιδράσεις λόγω διαφορετικότητας των μετάλλων.

Η υποπεριοστική τοποθέτηση εμφυτεύματος δεν είναι πλέον η απλή τοποθέτηση ενός εμφυτεύματος επάνω στο οστό που καλύπτεται από το περιόστεο.

Οι ειδικές τεχνικές μεταμόσχευσης και ένθεσης μας δίνουν πλέον ένα πλήρως ενσωματωμένο εμφύτευμα που ενσωματώνεται

τέλεια στο νεοαναπτυχθέν οστό με ελάχιστη ή καθόλου επαφή του περιόστεου με τις μεταλλικές διαμορφώσεις του εμφυτεύματος.

Έτσι το εμφύτευμα αναφέρεται πλέον σαν εξατομικευμένο ενδοστικό εμφύτευμα δεδομένου ότι σαφώς είναι παραπλανητικό να το αναφέρουμε σαν υποπεριοστικό εμφύτευμα.

Επίσης και σε αντίθεση με τα παλαιότερα μέταλλα χρωμίου-κοβαλτίου, το τιτάνιο μπορεί να αποκοπεί και να ενσωματωθεί πάλι. Αυτή η μηχανική ικανό-

τητα καθιστά εφικτή την εφαρμογή της τεχνολογίας των δύο σταδίων στα εξατομικευμένα ενδοστικά εμφυτεύματα.

Το τιτάνιο έχει επιφέρει επαναστατικές αλλαγές στα υποπεριοστικά εμφυτεύματα όπως συνέβη και με τα κυλινδρικά ριζόμορφα ενδοστικά εμφυτεύματα πριν από πολλά χρόνια.

Η τεχνολογία σκαναρίσματος CAT έχει επίσης βελτιωθεί εξαιρετικά τα τελευταία χρόνια και έτσι δε χρειάζεται η άμεση αποτύπωση του οστού για τα εξατομικευμένα ενδοστικά εμφυτεύματα.

Για τους ασθενείς με σύνδρομο συνδυασμένου τύπου ή για κάθε ασθενή με επίπεδη ατροφική άνω γνάθο έχει αναπτυχθεί ένα ιδιαίτερο πρωτόκολλο εφαρμογής. Έχουν πλέον επινοηθεί και εφαρμόζονται μία σειρά σταδίων εργασίας που είναι τα εξής:

1. Αμφίπλευρη αύξηση ιγμορείου
2. Τεχνολογία σκαναρίσματος CAT
3. Χρήση εξατομικευμένου ενδοστικού εμφυτεύματος σε δύο στάδια και σε συνδυασμό με
4. Κυλινδρικά ριζόμορφα εμφυτεύματα

που τοποθετούνται στο ιγμόρειο μετά την αύξηση των ιστών.

Η αποκατάσταση αυτών των περιπτώσεων γίνεται με μία εύκαμπτη κινητή επένθετη οδοντοστοιχία. Έστω και αν αυτή η διαδικασία χρειάζεται 1,5 χρόνια για την ολοκλήρωσή της, αυτή η σειρά των φάσεων εργασίας θα αποτελέσει τη βάση αναφοράς για την αντιμετώπιση των ασθενών με επίπεδη ατροφική άνω ακρολοφία σε τελικό στάδιο.

Αναδημοσίευση από το DTI United Kingdom Edition, 1-8 Ιουνίου 2007

**CHAMPIONS®  
IMPLANTS**

easy, successful and affordable

directly from a known German manufacturer

**70 €**

22 lengths and diameters  
**SQUARE-SHAPED**

16 lengths and diameters  
**TULIP**

- The „Champions“ inspire customers in all indications, cost performance, patient compliance with time and everyday life
- Bone condensation and implantation according to the minimally invasive, flapless, transgingival method
- Gerbi MM4 implantation with more than 20.000 successful immediately loaded implants since 1994
- Best primary stability through crestal micro thread → safe immediate loading
- Zirconium-bleached, etched Ti-V surface
- „Intelligent“ dental neck area for each mucosa thickness
- Zirconium Prep Caps for optional cementing for compensating divergences & aesthetics & immediate loading for dental chamber preparation (G02 221 / 501)

- Excellent German Milling and Laboratory Center, including the Master Dental Technician, for biocompatible, first-class & perfectly priced tooth replacement (Dite zirconium framework: 94 €)
- Phone: +49 (0) 6734 - 961592
- Fax: +49 (0) 6734 - 960644
- Planning, diagnosis and therapy assistance free of charge and patient marketing service
- No initial investment for the first delivery on commission

**EXCITING ADVANCED TRAINING WORKSHOPS FOR: DENTISTS WITH CERTIFICATES & BEGINNERS & „ONLY-WOMEN-POWER“ & UPDATER CHAMPIONS® MOTIVATION COURSES**

incl. many live implantations & safe prosthetic concept (15 or 30 education points)

Courses taught by Dr. Armin Nédjat (Florenheim/Mainz), specialist in Implantology, Diplomate FCOI, developer and consultant of Champions

DVD available for free

For more information, course dates, orders:  
Phone: +49 (0) 6734 - 6991 • Fax: +49 (0) 6734 - 1053  
Info & online shop: [www.champions-implants.com](http://www.champions-implants.com)



# Αποφραγμένοι ριζικοί σωλήνες

## Έγκαιρη αναθεώρηση της επεξεργασίας

## και της παρασκευής τους σε ένα κάτω πρώτο γομφίο

Holger Dennhardt, DMD, MD, FICD

Χάρη στις πρόσφατες εξελίξεις στην Ενδοδο-ντία, οι ριζικοί σωλήνες μπορούν να αντιμετωπιστούν επιτυχημένα και με πολύ ταχύτερο ρυθμό συγκριτικά με τα δεδομένα που ίσχυαν πριν από 20 χρόνια. Σ' αυτό το άρθρο περιγράφουμε με ποιό τρόπο επιτυγχάνεται αυτό με τη χρήση ενός σύγχρονου εργαλείου.

Από τη 10ετία του 90, οι διευρυντήρες νικελίου-τιτανίου (ΔΝΤ) μηχανικής περιστροφής έχουν φέρει επαναστατικές αλλαγές στην Ενδοδοντία. Σήμερα που έχουμε στη διάθεσή μας ένα ευρύ φάσμα τέτοιων διευρυντήρων με διαφορετικά μεγέθη και κωνικότητες παρουσιάστηκε και μία τελείως νέα ιδέα, το σύστημα διευρυντήρων που ονομάζεται ProTaper-PT.

Για πρώτη φορά αυτά τα εργαλεία έχουν διάφορες κωνικότητες στο ίδιο εργαλείο που μας επιτρέπει τη χρήση ενός μόνο μήκους.

Όταν ο ΔΝΤ φτάσει στο κατάλληλο μήκος εργασίας, η διαδικασία εφαρμογής του ολοκληρώνεται. Δε χρειάζεται να μετακινούνται πάνω και κάτω οι διευρυντήρες όπως πριν. Οι διαφορετικές κωνικότητες που υπάρχουν σε ένα εργαλείο καθορίζουν με ακρίβεια το αντίστοιχο φάσμα της λειτουργίας του. Κάθε διευρυντήρας της σειράς φτάνει στο λειτουργικό μήκος που είναι ο μοναδικός τρόπος γι' αυτόν να προχωρήσει στην καθορισμένη περιοχή και να κάνει την προπαρασκευαστική εργασία για τον επόμενο διευρυντήρα. Περιορίζοντας την περιοχή εργασίας μπορεί να μειωθεί και η ροπή που ασκείται στα

τοιχώματα των ριζικών σωλήνων κατά τη χρήση αυτών των εργαλείων.

Σε αντίθεση με τους διευρυντήρες με ακτινωτή διαμόρφωση, αυτά τα συστήματα είναι πιο αποδοτικά αλλά χρειάζονται μεγαλύτερη προσοχή από το χρήστη τους. Τα εργαλεία θα σπάσουν αν δεν τηρηθούν τα όρια που υπαγορεύονται από την αντίστοιχη σκοπιμότητά τους. Αυτό σημαίνει για το χρήστη ότι η επιτυχημένη χρήση των εργαλείων PT εξαρτάται κυρίως από το σύστημα που θα χρησιμοποιηθεί για την επεξεργασία του ριζικού σωλήνα.

Το σετ εργαλείων PT επιτρέπει την πλήρη παρασκευή των ριζικών σωλήνων με τη χρήση μόνο 5-6 διευρυντήρων περιστροφικού τύπου (Εικ. 1). Επίσης μπορούν να χρησιμοποιηθούν συμπληρωματικά εργαλεία χειριού ή και άλλοι διευρυντήρες προαιρετικά. Πέρα από τη σωστή χρήση των περιστροφικών εργαλείων νικελίου-τιτανίου, υπάρχουν και πολλοί άλλοι παράγοντες που επηρεάζουν την επιτυχία της ενδοδοντικής θεραπείας όπως η απολύμανση, τα υγρά διακλυσμού, η ξεχωριστή ανατομία του ριζικού σωλήνα καθώς και τα διάφορα υλικά έμφραξης και οι κονίες.

Θα σας παρουσιάσουμε τώρα ένα συγκεκριμένο παράδειγμα για να σας δείξουμε τον τρόπο αντιμετώπισης περιπτώσεων που αρχικά κρίνονται μάλλον δύσκολες.

### Περιγραφή της περίπτωσης

ΙΣΤΟΡΙΚΟ ΤΟΥ ΑΣΘΕΝΗ

Σε μία ακτινογραφία για τοποθέτηση στεφάνης εντοπίσαμε την ανεπαρκή ενδοδοντική θεραπεία σε ένα κάτω γομφίο. Εν τούτοις δε μπορούμε να αφαιρέσουμε την έμφραξη της ρίζας γιατί το παλιό εμφρακτικό υλικό μπορεί να μην αφαιρείται σωστά. Οι προσπάθειες θεραπείας ολοκληρώθηκαν και η σπη διάνοιξης αποφράχθηκε με τεμάχιο βαμβακιού και κονία ενώ ο ασθενής παραπέμφθηκε στο ιατρείο μας.

### Παρασκευή της κοιλότητας πρόσβασης

Ο ασθενής δεν παρουσίαζε κάποιο πόνο από την ενδοδοντική θεραπεία που έγινε πριν από πολλά χρόνια. Δεν υπήρχε ευαισθησία στην επίκρουση ή ακρορριζικός πόνος στην πίεση. Διαπιστώθηκε κάποια διεύρυνση της εγγύς lamina dura στην αρχική ακτινογραφία (Εικ. 2). Κατ' αρχήν αφαιρέσαμε την προσωρινή κονία και το τεμάχιο του βαμβακιού και μετά από αξιολόγηση διαπιστώσαμε ότι η πρόσβαση ήταν πολύ μικρή και εμπόδιζε την άνετη απεικόνιση του πολφού στα ανοίγματα των ριζικών σωλήνων.

Αυτό έχει εξαιρετική σημασία για την αφαίρεση του υλικού ώστε να μπορούμε να το βλέπουμε και έτσι μειώνεται η πιθανότητα θραύσης ή κόπωσης του υλικού των εργαλείων λόγω υπερβολικής κάμψης σε μυλική κατεύθυνση.

Μετά τη διεύρυνση του ανοίγματος, τα εσωτερικά όρια του δοντιού και της έμφραξης στιλβώθηκαν με κυλινδρικό εργαλείο από σκληρό μέταλλο. Στο μικροσκόπιο διαπιστώσαμε

αυλακώσεις στα ανοίγματα των ριζικών σωλήνων και μία πυκνή συμπαγή μάζα παλαιού εμφρακτικού υλικού (Εικ. 3). Κατ' αρχήν το άνοιγμα διευρύνθηκε κωνικά με υπερήχους και σε ευθεία γραμμή με εργαλεία με επικάλυψη διαμαντιού.

Λειάνθηκαν οι πλάγιες προεκτάσεις της οδοντικής δεδομένου ότι εμπόδιζαν τη διαδικασία της πρόσθετης παρασκευής (Εικ. 4α, 4β).

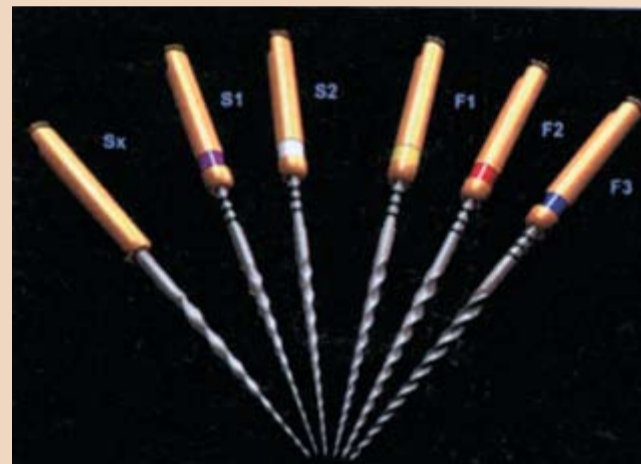### Επανεξέταση

Αφού αποκαλύφθηκαν τα ανοίγματα των ριζικών σωλήνων εφαρμόσαμε σ' αυτά ένα τολύπιο εμποτισμένο με μπλε του μεθυλενίου και κάναμε έκπλυση. Θέλαμε με αυτό να διαπιστώσουμε αν θα βρούμε κάποια κατάγματα ή αποφραγμένα στόμια που είχαν παραλειφθεί (Εικ. 5).

Αποκαλύφθηκε ένας ισθμός μεταξύ του εγγύς παρειακού και του εγγύς γλωσσικού ριζικού σωλήνα (Εικ. 6) και έγινε προσπάθεια διάλυσης της γουταπέρκας με EDTA αλλά χωρίς επιτυχία. Η γουταπέρκα ήταν επίσης αδιάλυτη και στο χλωροφόρμιο και έτσι αυτό αντιμετωπίστηκε με αφαίρεση του εμφρακτικού υλικού με υπερήχους.

Για να αποφευχθεί ο σχηματισμός αυλάκων το εργαλείο υπερήχων κινείται συνεχώς. Για να διατηρούνται υγροί οι ριζικοί σωλήνα βάλαμε μία σταγόνα χλωροφόρμιο σ' αυτούς και το εργαλείο υπερήχων εισχωρούσε χωρίς εσωτερικό διακλυσμό.

Με το μικροσκόπιο μπορούσαμε να παρακολουθούμε επακριβώς την



Εικ. 1 Το σετ του συστήματος ProTaper.

υγροποίηση της γουταπέρκας από τις δονήσεις των υπερήχων και χωρίς φόβο πρόκλησης ανεπιθύμητων συνεπειών. Αφού αφαιρέθηκε πλήρως η παλιά έμφραξη εντοπίσαμε ένα βάθος χωρίς κάποια ένδειξη πρόσθετης διαδρομής του ριζικού σωλήνα, όπως το υποψιαστήκαμε στην ακτινογραφία. Οι σκιεροί δείκτες δεν μας βοήθησαν σ' αυτό.

Στην κοίλη πλευρά, χρησιμοποιήθηκαν εργαλεία μικροδιάνοιξης Νο 10 για την αναζήτηση της πρόσθετης διαδρομής του ριζικού σωλήνα (Εικ. 7). Με τη χρήση άκαμπτων εργαλείων από χάλυβα δημιουργούνται συνήθως περιοχές σε ευθεία διάταξη ή με κάμψεις-βάθρα μέσα στους ριζικούς σωλήνες.

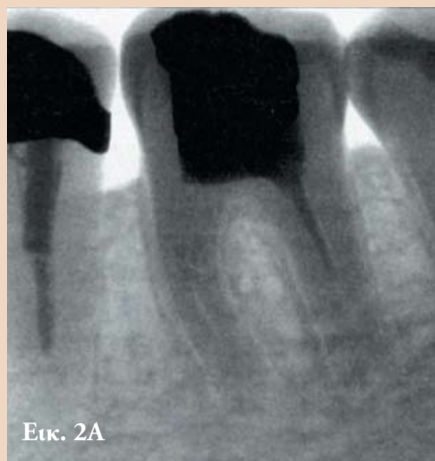
Έτσι ο γιατρός πρέπει πάντοτε να αναζητά τη μη παρασκευασμένη πρόσθετη διαδρομή του ριζικού σωλήνα στην κοίλη πλευρά απέναντι από το διχασμό των ριζών. Μυλικά του παρασκευασμένου βάρθρου αποκαλύφθηκε η πρόσθετη διαδρομή με την ενσφήνωση του εργαλείου διάνοιξης σε ένα σημείο που δεν προκαλούσε καταρχήν υποψία (Εικ. 9α, 9β).

### Παρασκευή του αποφραγμένου ριζικού σωλήνα μέχρι το λειτουργικό μήκος 1

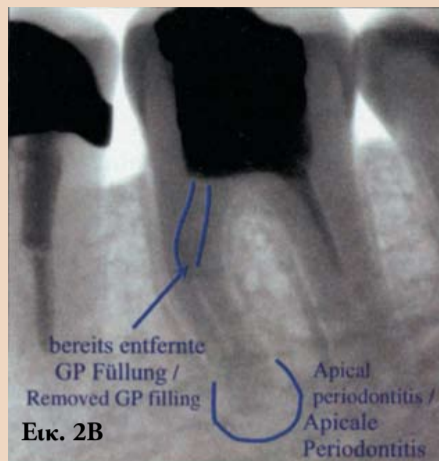Χρησιμοποιήθηκαν διευρυντήρες τύπου C με προδιαμορφωμένη κάμψη 006 (Εικ. 8). Το άκρο τους διεβράχη με τζελ EDTA και κατόπιν εφαρμόστηκαν μέσα στο ριζικό σωλήνα και στις δύο πλευρές χωρίς πίεση και με περιστροφή 45 μοιρών. Για να αποφευχθεί η αθέλητη ακρορριζική διάτρηση και η υπερβολική χρήση του εργαλείου, το μήκος ρυθμίστηκε κατά 3 χιλ. λιγότερο από το προηγούμενο μήκος που υπολογίστηκε με την ακτινογραφία. Κατόπιν έγινε διακλυσμός της περιοχής με υποχλωριώδες νάτριο 5,25% και EDTA 17%. Σ' αυτές τις περιπτώσεις κάθε διευρυντήρας που εισάγεται πρέπει να έχει καμφθεί εκ των προτέρων για να αποφευχθεί η αθέλητη παραμόρφωση της ανατομίας του ριζικού σωλήνα.

Αφού φτάσαμε στο επιθυμητό μήκος AL1 με το διευρυντήρα 006, χρησιμοποιήθηκαν μεγαλύτε-

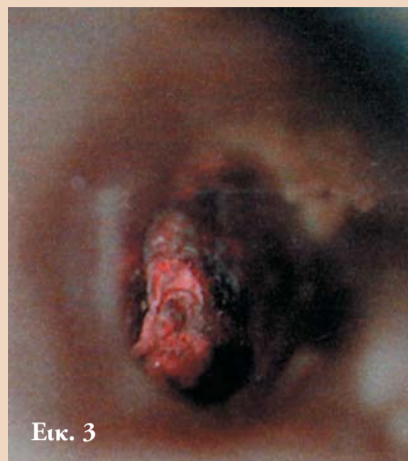




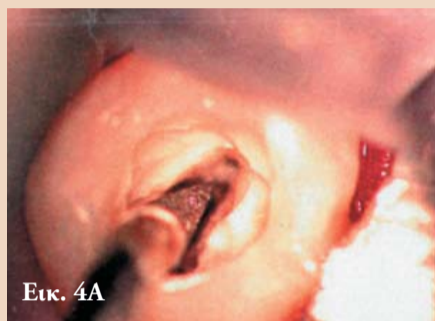
Εικ. 2A



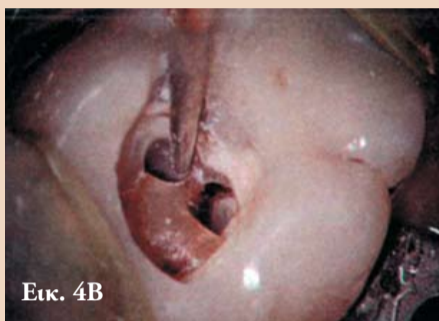Εικ. 2B



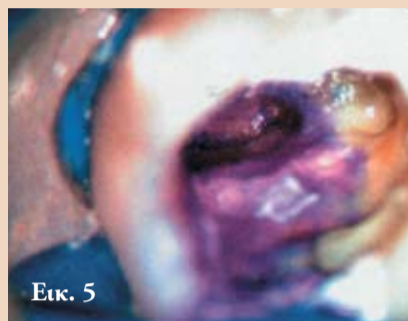
Εικ. 3



Εικ. 4A



Εικ. 4B



Εικ. 5

Εικ. 2a και 2β  
Αρχική κατάσταση 1.

Εικ. 3  
Αρχική κατάσταση του άπω ριζικού σωλήνα με τη γουταπέρκα.

Εικ. 4a  
Εργαλείο με επικάλυψη διαμαντιού για την αρχική διεύρυνση του ριζικού σωλήνα.

Εικ. 4β  
Ρύγχος υπερήχων.

Εικ. 5  
Χρώση με μπλε του μεθυλενίου.

← DT σελίδα 4

ροι διευρυντήρες K. Το λειτουργικό μήκος 1 επιτεύχθηκε με την τεχνική της επαναφοράς και με ήδη κεκαμένους διευρυντήρες K 008 και 010 και τέλος με 015. Αυτή η διαδικασία είναι επιτυχημένη σε ριζικούς σωλήνες με έντονη απόφραξη εφόσον η λειτουργική περιοχή του εργαλείου δεν υπερβαίνει τα 4-5 χιλ. Σ' αυτή την περίπτωση είναι απίθανο να σπάσει το εργαλείο εφόσον χρησιμοποιηθεί προσεκτικά. Έχει επίσης σημασία η διατήρηση της διαβατότητας του ριζικού σωλήνα και η μη μεταφορά ρινοσμάτων οδοντίνης ακρορριζικά ώστε να αποφραχθεί η διαδρομή.

Αφού οι διευρυντήρες χεριού K15 μπορούν αξιόπιστα να επαναποθετηθούν σε όλους τους ριζικούς σωλήνες και στο λειτουργικό μήκος 1, μπορούν να χρησιμοποιηθούν διευρυντήρες 04/20 για να εφαρμοστούν οι πρώτοι περιστροφικοί διευρυντήρες μέχρι το AL1. Κατόπιν οι περιστροφικοί διευρυντήρες S1 και S2 έφτασαν στο AL1. Στη συνέχεια η εγγύς παρασκευή ολοκληρώθηκε μέχρι το λειτουργικό μήκος 1.

### Επανεξέταση της άπω ρίζας

Σε αντίθεση με τους εγγύς ριζικούς σωλήνες που περιγράψαμε, η συ-

νέχιση της παρασκευής είναι λιγότερο περίπλοκη στον άπω ριζικό σωλήνα. Η παλαιά γουταπέρκα αφαιρέθηκε αξιόπιστα με φρέζες Gates Glidden με φθίνουσα σειρά από το 4 έως το 2 και ακολούθως με ειδικά εργαλεία που είχαν διαβραχεί με τζελ EDTA. Προσέξαμε ώστε οι διευρυντήρες να μην εφάπτονται στα τοιχώματα των ριζικών σωλήνων και λόγω της ακτινωτής διάταξης των ειδικών εργαλείων, αυτοί οι περιστροφικοί ΔΝΤ είναι άριστοι για επανεξέταση ενδοδοντικά. Η άπω γουταπέρκα ήταν λιγότερο συμπυκνωμένη και έτσι η αφαίρεσή της ήταν ευκολότερη.

Μετά την αφαίρεση της γουταπέρκας έγινε επέκταση του μυλικού και μέσου τριτημορίου με την τεχνική σταδιακής διάνοιξης και με διευρυντήρες 06/30, 06/25 και 06/20. Το δόντι παρασκευάστηκε μόνο μέχρι το όριο της παλαιάς γουταπέρκας με τη χρήση οπτικής μεγέθυνσης.

Μετά την αφαίρεση της παλαιάς γουταπέρκας και την επέκταση της παρασκευής του ριζικού σωλήνα, αποκαλύφθηκε σαφώς η πρόσθετη διαδρομή του ριζικού σωλήνα. Χρησιμοποιήθηκαν εργαλεία χεριού για την περαιτέρω παρασκευή μέχρι το AL1. Πρώτα χρησιμοποιήθηκε ένας διευρυντήρας K-15 για να φτάσουμε σ' αυτό το μήκος χωρίς πίεση και σε αυτή την περίπτωση αυτό ήταν επιτυχημένο. Ο

διευρυντήρας Νο 20 ήταν ο πρώτος περιστροφικού τύπου ΔΝΤ που έφτασε στο AL1. Ακολούθησαν περιστροφικοί διευρυντήρες S1 και SX. Το μέγεθος στο άκρο του πρώτου ήταν 18 και με αυτόν τον τρόπο διευρύνθηκε το μέσο τριτημόριο της διαδρομής και ακολούθησε το μυλικό τμήμα με διευρυντήρα SX.

### Το ακρορριζικό τριτημόριο

Αφού επιτεύχθηκε μία αξιόπιστη πρόσβαση προχωρήσαμε στο σημείο ακρορριζικής στένωσης χωρίς πίεση και με διευρυντήρα K-15 με συνεχή παρακολούθηση και μέτρηση του ενδομετρικού μήκους-λειτουργικό μήκος 2. Το μήκος της τελικής παρασκευής καθορίστηκε να είναι AL3: AL2 - 0,5χιλ. (Εικ. 11α-11β). Μόλις το εργαλείο S1 εισχώρησε στο επιθυμητό μήκος 3 χωρίς πίεση αφαιρέθηκε από το ριζικό σωλήνα χωρίς πρόσθετη παλινδρομική κίνηση. Εδώ έχει σημασία να μην κάνουμε οποιαδήποτε από τις παλαιότερα συνήθειες κινήσεις «ενσφήνωσης» και να αφήνουμε τα εργαλεία να προχωράνε συνεχώς μέσα στο ριζικό σωλήνα.

Ακολούθησε το εργαλείο S2 που λειτουργεί στο μέσο τριτημόριο και ακολούθως το F1 που είναι το πρώτο εργαλείο με λειτουργικό άκρο σε όλο το μήκος εργασίας 3 (τεχνική

ενός μήκους). Τώρα πλέον μπορείτε να αποφασίσετε κατά πόσον χρειάζεται πρόσθετη παρασκευή. Σε αυτή την περίπτωση και μετά την εξέταση του μεγέθους της ακρορριζικής στένωσης, προχωρήσαμε προσεκτικά την παρασκευή μέχρι το εργαλείο F3 (Εικ. 13).

Μετά τον εντοπισμό των ριζικών σωλήνων και την απομάκρυνση των εμποδίων για την παρασκευή, η διαδικασία που ακολουθήσαμε ήταν η συνήθης.

### Συζήτηση

Το σύστημα μιας σύγχρονης ενδοδοντικής θεραπείας είναι σχετικά σύντομο δεδομένου ότι επαναλαμβάνονται πάντοτε οι ίδιες διαδικασίες. Κατ' αρχήν πρέπει να επιτευχθεί το αντίστοιχο μήκος αξιόπιστα και με τη χρήση εργαλείων χεριού μέχρι Νο 15. Κατόπιν και μέχρι το σημείο όπου μπορείτε να προχωρήσετε χωρίς πίεση συνεχίζετε ενώ στη συνέχεια γίνεται προώθηση με διευρυντήρες ΔΝΤ. Στη συνέχεια τα εργαλεία ProFile δημιουργούν μία πρώτη διαδρομή διολίσθησης. Αυτά πρέπει να χρησιμοποιούνται με ιδιαίτερα ήπιες κινήσεις λόγω της αποκαλούμενης ακτινωτής τους διαμόρφωσης. Αυτοί οι διευρυντήρες συνιστώνται ιδίως για την ανανέωση παλαιών εμφράξεων γουταπέρκας δεδομένου ότι δεν κάνουν

διάνοιξη μέσα στο μαλακό υλικό αλλά μάλλον συνεχώς κινούνται μέσα και έξω από τους ριζικούς σωλήνες σε μορφή βίδας.

### Η σωστή σειρά χρήσης των διευρυντήρων

Ο πρώτος διευρυντήρας πρέπει να είναι τύπου διαμόρφωσης S1 γιατί λειτουργεί στο μέσο τριτημόριο. Σε αυτή την περίπτωση δεν κόβει ποτέ στο άκρο αλλά μόνο στο μέσον του γιατί οι διευρυντήρες χεριού 15 έχουν ήδη χρησιμοποιηθεί για την παρασκευή. Αν ο S1 φτάσει στο επιθυμητό μήκος χωρίς πίεση, δε χρειάζεται να αναζητάμε επανειλημμένα το μήκος εργασίας με αυτό το διευρυντήρα.

Αυτή η διαδικασία επαναλαμβάνεται κατόπιν με διευρυντήρες S2 ή SX εφόσον μπορούν να χρησιμοποιηθούν χωρίς ουδέποτε να φτάνει ο SX στο μήκος εργασίας και κατόπιν χρησιμοποιούμε τον F1. Το αν θα χρησιμοποιηθούν διευρυντήρες F2 ή F3 εξαρτάται από το μέγεθος της στένωσης. Στις πλείστες περιπτώσεις αρκεί να χρησιμοποιήσουμε 3 εργαλεία χεριού και 5-8 περιστροφικά εργαλεία για να πετύχουμε την επιθυμητή τριτοδιάστατη παρασκευή.

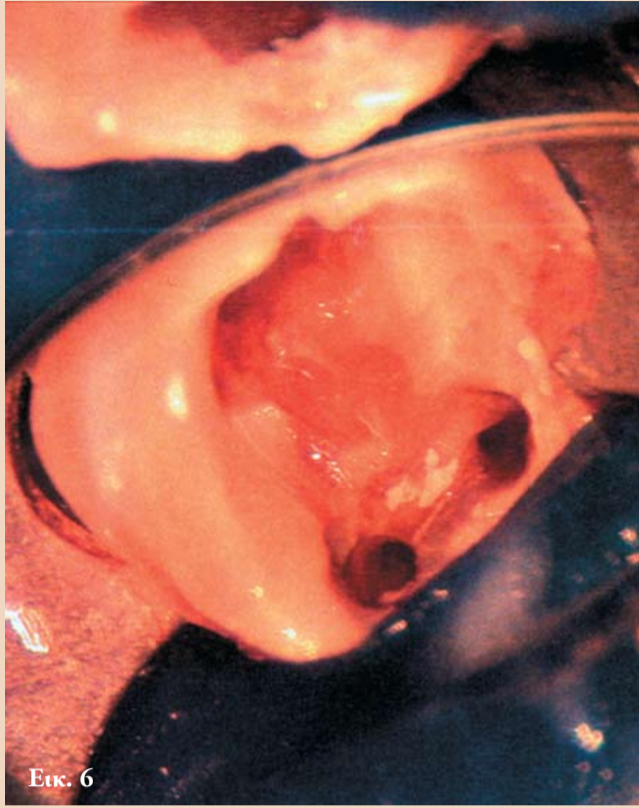
Σε όλα αυτά δεν πρέπει να κάνουμε κινήσεις ενσφήνωσης και να μη σταματάμε αλλά να κάνουμε συνεχείς κινήσεις προώ-

θησης όπως με τις φρέζες Gates Glidden δεδομένου ότι οι περιστροφικοί διευρυντήρες νικελίου-τιτανίου θα δημιουργήσουν βάρη σε μερικά δευτερόλεπτα λόγω της ισχύος τους και θα προκαλέσουν μετατόπιση (Εικ. 12).

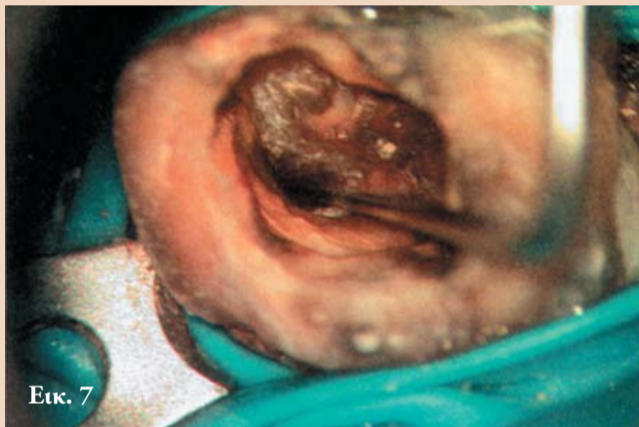
### Καθορισμός του μήκους εργασίας κι της παρασκευής

Προκειμένου να πετύχετε πάντοτε το σωστό μήκος εργασίας πρέπει αυτό να το καθορίσετε ενδομετρικά κατά την επεξεργασία του ριζικού σωλήνα. Η ακτινογραφία θα σας δώσει μόνο μία επιβεβαίωση. Εν τούτοις δε μπορούμε να αγνοήσουμε τις ακτινογραφίες γιατί αυτές μας δίνουν βασικά στοιχεία για την ανατομικότητα και το προβλεπόμενο μήκος εργασίας. Ιδίως στις περιπτώσεις ριζικών σωλήνων με περίπλοκο σχήμα, μία έκκεντρη ακτινογραφία μπορεί να είναι ιδιαίτερα ενημερωτική (Εικ. 10). Τα εργαλεία μικροδιάνοιξης μας διευκολύνουν πολύ για τη διερεύνηση των περίπλοκων ριζικών σωλήνων. Η μεγάλη μήκους και με κάμψη λαβή τους μας επιτρέπει να κάνουμε αναζητήσεις ακριβείας χωρίς να παρεμβάλλονται τα δάκτυλα του γιατρού στη διαδρομή με τη χρήση μεγεθυντικών γυαλιών

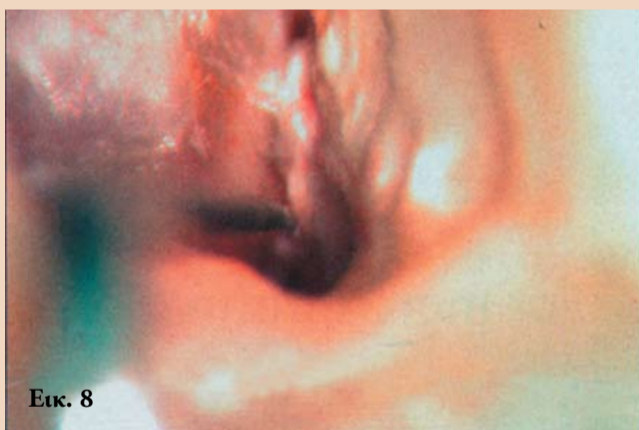



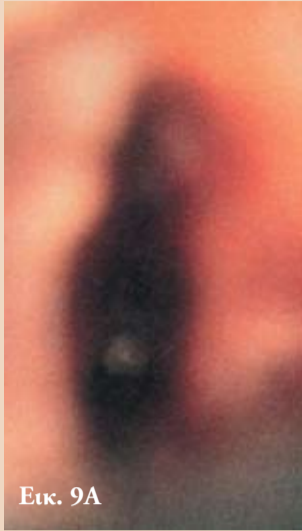Εικ. 6



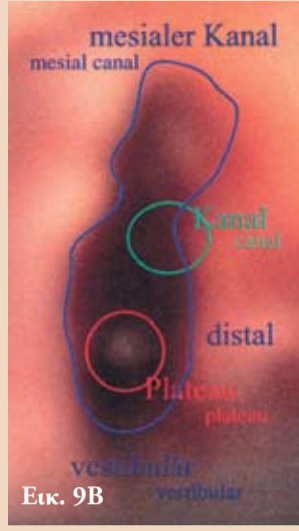
Εικ. 7



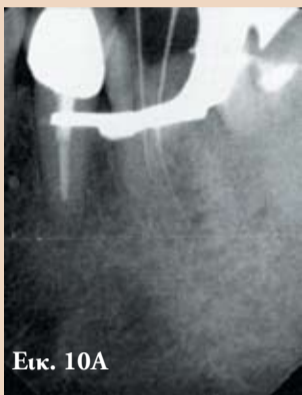Εικ. 8



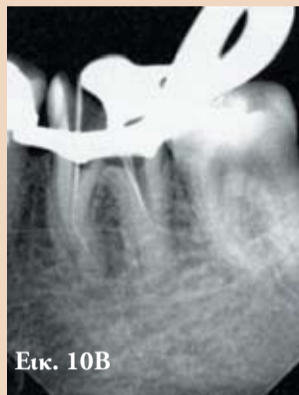Εικ. 9A



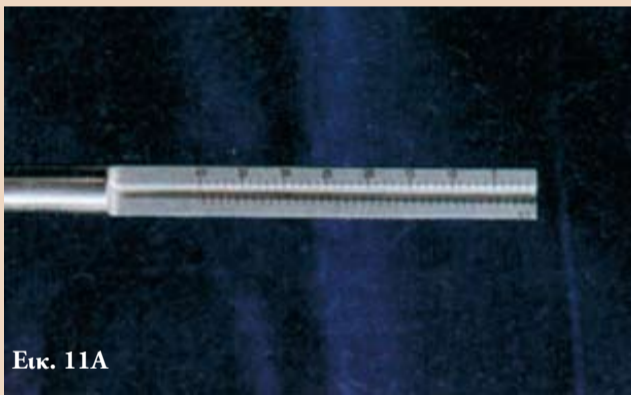
Εικ. 9B




Εικ. 10A



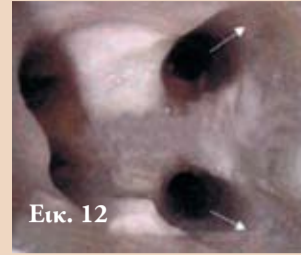
Εικ. 10B



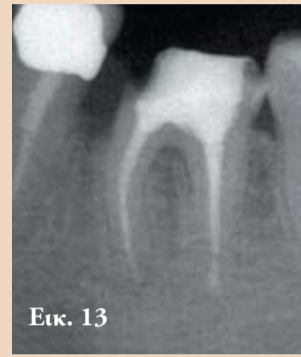Εικ. 11A



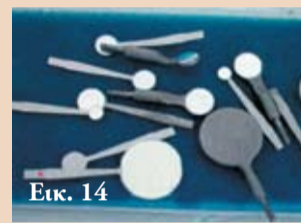Εικ. 11B



Εικ. 12



Εικ. 13



Εικ. 14

Εικ. 6 Γραμμή του κατάγματος στον ισθμό.

Εικ. 7 Εργαλείο μικροδιάνοιξης.

Εικ. 8 Διευρυντήρες C.

Εικ. 9α και 9β Εγγύς επίπεδο εργασίας.

Εικ. 10α Εγγύς-έκκεντρη μέτρηση των εγγύς ριζικών σωλήνων.

Εικ. 10β Τυπικά ορθή ακτινογραφική μέτρηση.

Εικ. 11α Εργαλείο μέτρησης.

Εικ. 11β Εργαλείο μέτρησης με ένδειξη στα 28,75 χιλ.

Εικ. 12 Επιφανειακή κίνηση παρασκευής και διάνοιξης.

Εικ. 13 Τελική εικόνα.

Εικ. 14 Σύγχρονα κάτοπτρα ενδοδοντικής χρήσης.

μικροσκοπίου και υπερήχων. Αν μία θεραπεία πρέπει να διακοπεί όπως π.χ. για να συμβουλευτούμε έναν ειδικό προτού συνεχίσουμε δε χρειάζεται να τοποθετούνται τεμάχια βαμβακιού αντί των προσωρινών εμφράξεων, τα οποία παραμένουν στην σπή πρόσβασης με ενσφήνωση. Αυτό ισχύει και στην περίπτωση των πλείστων κονιών.

**Συμπεράσματα**

Οι διευρυντήρες Pro Taper δίνουν στο χρήστη υψηλή αποδοτικότητα ενώ είναι εργαλεία που εξοικονομούν χρόνο και εξασφαλίζουν προβλέψιμα αποτελέσματα. Όμως, κατά την άποψή μας, δεν επαρκεί απλά η χρήση διευρυντήρων χωρίς να εξοικειωθούμε με τον τρόπο σύντομης και αξιόπιστης παρασκευής των δοντιών. Ο γιατρός πρέπει να μάθει καλά το σύστημα και να μην υπερφορτίζει τους διευρυντήρες πέρα από τα όριά τους.

Προσφέροντας ποικίλες κωνικότητες σε ένα εργαλείο, αυτά τα εργαλεία σας επιτρέπουν να δημιουργήσετε μία αποτελεσματική τριδιάστατη διαμόρφωση μέσα στο ριζικό σωλήνα που είναι εύκολο να εμφραχθεί με λίγα συγκεκριμένα εργαλεία. Επίσης μπορεί να υπάρξει αξιόπιστη απολύμανση

που είναι απαραίτητη για την επιτυχημένη ενδοδοντική θεραπεία. Αυτοί οι διευρυντήρες μπορούν επίσης να χρησιμοποιηθούν σε κεκαμένους ριζικούς σωλήνες αλλά πρέπει να προσέχουμε ιδιαίτερα λόγω της έντονης κοπτικής τους ικανότητας. Όπως συμβαίνει σε κάθε τομέα της Οδοντιατρικής, τα εργαλεία μπορούν μόνο να χρησιμοποιούνται επιτυχημένα όταν χρησιμοποιούνται σωστά.

Έτσι, τα επιμορφωτικά μαθήματα που προσφέρει η κατασκευάστρια εταιρία σε προπλάσματα είναι απολύτως χρήσιμα. Ακόμα και ένας συνάδελφος που δεν εξειδικεύεται στην Ενδοδοντία μπορεί εύκολα και με ασφάλεια να παρασκευάσει τους ριζικούς σωλήνες και αυτό αποτελεί την καλύτερη βάση για επιτυχημένη ενδοδοντική εμφραξη και επιτυχημένη αποκατάσταση.

ή μικροσκοπίων.

Οι διευρυντήρες C χρησιμοποιούνται για αρχικές παρασκευές δεδομένου ότι είναι πιο άκαμπτοι παρά το μικρό τους μέγεθος. Κατόπιν χρησιμοποιούνται οι διευρυντήρες χειριού ενώ οι τύπου K είναι προτιμητέοι συγκριτικά με τους πιο επιθετικούς διευρυντήρες Hedstrom.

Όταν φτάσουμε στην ακρορριζική στένωση χρειάζεται ιδιαίτερη προσοχή και απαιτείται επαρκής διακλυσμός σε συνδυασμό με προσεκτική αφαίρεση των ρινισμάτων

οδοντίνης. Αυτός είναι ο μοναδικός τρόπος για να αποφύγει ο οδοντίατρος το μπλοκάρισμα του ακρορριζικού τριτημορίου. Σε δύσκολες ενδοδοντικές περιπτώσεις παίζει αποφασιστικό ρόλο η άριστη οπτική πρόσβαση. Όλοι οι ριζικοί σωλήνες πρέπει να αποκαλύπτονται επαρκώς κατά τη διαμόρφωση της αρχικής πρόσβασης.

Ουδέποτε εφαρμόζουμε εδώ την ελάχιστη επεμβατική τεχνική και προέχει μία άνετη και άμεση παρατήρηση των στομών των ριζικών σωλήνων. Οι προεκτάσεις

της μυλικής οδοντίνης σ' αυτά τα στόμια πρέπει να αφαιρούνται ώστε να μπορούν ευκολότερα οι διευρυντήρες να διεισδύσουν στους ριζικούς σωλήνες και να αποφευχθούν κάμψεις που μπορεί να προκαλέσουν τη θραύση τους. Περιληπτικά, χρειάζεται μία απευθείας πρόσβαση μέχρι την πρώτη κάμψη του ριζικού σωλήνα.

**Σωστή χρήση των φωτεινών πηγών**

Σήμερα υπάρχουν ειδικά αποτελεσματικά

κάτοπτρα (Εικ. 14) που μπορούν να κάνουν διάθλαση του φωτός κατά 99% και είναι πολύτιμα στην ενδοδοντική πράξη. Οι πρόσθετες φωτεινές πηγές που στηρίζονται στο κεφάλι του γιατρού εξασφαλίζουν σημαντική υποστήριξη.

Επίσης τα χειρουργικά μικροσκόπια υπερτερούν από τα συστήματα μεγεθυντικών φακών δεδομένου ότι αυτά ίσως χρειαστούν διάφορες ρυθμίσεις κατά τη θεραπεία. Για την αφαίρεση παλαιών εμφράξεων συνιστάται η συνδυασμένη χρήση χειρουργικού



# DMT

Dental Medical Technologies

## Σύγχρονα lasers

# με το υψηλότερο επίπεδο ποιότητας και λειτουργικότητας

Όλα τα laser είναι σχεδιασμένα για εύκολη και ασφαλή χρήση. Έχουν έτοιμα προγράμματα που καλύπτουν όλες τις εφαρμογές στους μαλακούς ιστούς με ασφάλεια.

### Εφαρμογές

- Στην περιοδοντολογία
- Στην ενδοδοντία
- Στην οδοντική χειρουργική
- Σε νόσους του βλεννογόνου
- Στην αυχενική υπερευαισθησία
- Στη λεύκανση κ.α.



**EM 4008**  
Diode laser



**DM 980s**  
Diode laser



**DM 200**  
Nd:YAG laser

**ΝΕΕΣ ΤΙΜΕΣ**  
**από 6.900€**  
+ Φ.Π.Α.



Π. ΤΣΑΛΔΑΡΗ 211 - 17676 ΚΑΛΛΙΘΕΑ ΤΗΛ.: 210 9572770 - 771, FAX: 210 9577557 e-mail: [odon-iki@otenet.gr](mailto:odon-iki@otenet.gr)  
DENTAL DESIGN - Μιαούλη 51 - 41223 Λάρισα Τηλ.: 2410 281420, Fax: 2410 281421  
[www.e-shop.odontemporiki.gr](http://www.e-shop.odontemporiki.gr)



# Επέμβαση τοποθέτησης εμφυτευμάτων με προγραμματισμό και καθοδήγηση από υπολογιστή

Pankaj P. Singh, DDS

Η χρήση της τρισδιάστατης ακτινογραφίας και απεικόνισης με αξονικές και μαγνητικές τομογραφίες εφαρμόζεται εδώ και αρκετές δεκαετίες στην ιατρική πράξη. Αυτό έχει βοηθήσει στη βελτίωση της ακρίβειας εντοπισμού και ανίχνευσης ζωτικών ανατομικών ιστών καθώς και των παθολογικών καταστάσεων που συνδέονται με αυτούς. Αυτή η εξελιγμένη τεχνολογία έχει δώσει επίσης ώθηση στην ανάπτυξη πρωτοκόλλων όπου η χειρουργική επέμβαση μπορεί να προγραμματιστεί σε τρισδιάστατη προσομοίωση στον υπολογιστή ή σε φυσικά ανατομικά μοντέλα. Σήμερα, η καθοδηγούμενη από υπολογιστή και η Ρομποτική Χειρουργική στα πλέον επικίνδυνα σημεία του οργανισμού όπως ο εγκέφαλος, η σπονδυλική στήλη και η καρδιά εφαρμόζονται σε επίπεδο

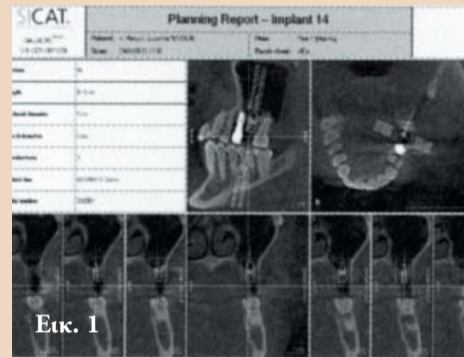ρουτίνας και μάλιστα με μεγάλη επιτυχία και προβλεψιμότητα.

Στην Ιατρική, η εφαρμογή της τρισδιάστατης ακτινογραφίας εδώ και περισσότερα από 10 χρόνια διευκολύνει το γιατρό να ανιχνεύσει, να μελετήσει και να προγραμματίσει μία θεραπευτική διαδικασία ώστε να κάνει θεραπεία στην περιοχή της βλάβης ή της πάθησης με αυξημένη ακρίβεια (Εικ. 1).

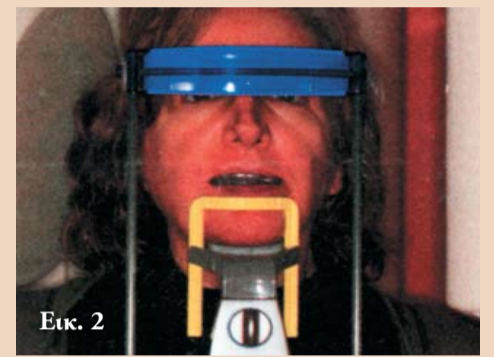
Επίσης, η επινόηση και η εφαρμογή των ογκομετρικών τομογραφικών μηχανημάτων κωνικής δέσμης το 1999 συνδυάστηκε με τις εξελίξεις στο λογισμικό του χειρουργικού προγραμματισμού. Αυτό το λογισμικό διατίθεται είτε ξεχωριστά είτε ενσωματωμένο στη διαδικασία λήψης της εικόνας και στο λογισμικό απεικόνισης σε συνδυασμό με το σκληρό δίσκο του συστήματος και έχει καταστήσει προβλέ-

ψιμη και υψηλής ακρίβειας τη θεραπεία με εμφυτεύματα (Εικ. 2).

Οι παραδοσιακοί χειρουργικοί οδηγοί με βάση εκμαγείο μας δίνουν μία λογική εκτίμηση της θέσης του εμφυτεύματος για την προσθετική αποκατάσταση. Οι βασικοί περιορισμοί αυτών των χειρουργικών οδηγών ήταν ότι η επέμβαση γίνεται συνήθως με κρημνούς και ο χειρουργός δε μπορεί να έχει μία ακριβή εκτίμηση των υφιστάμενων σκληρών ιστών και ιδίως όσον αφορά το πλάτος, μέχρι να αποκαλυφθεί το οστό κατά την επέμβαση. Αυτό συχνά μας οδηγούσε σε εκπλήξεις που αφορούσαν και το γιατρό και τον ασθενή με συνέπεια να τοποθετούνται εμφυτεύματα που δεν αντιστοιχούσαν στο φορτίο που χρειαζόταν η περιοχή ή εμφυτεύματα που αργότερα δε μπορούσαν να αποκατασταθούν



Εικ. 1



Εικ. 2

Εικ. 1 Άποψη της περιοχής του δοντιού 26 σε διατομή όπου φαίνεται η ανάγκη ανύψωσης του ιγμορείου. Εικ. 2 Ένα ειδικό σύστημα που χρησιμοποιείται για την πραγματοποίηση του σκαναρίσματος για προγραμματισμό των εμφυτευμάτων με την ασθενή να φορά το νάρθηκα σκαναρίσματος.

αισθητικά με συνέπεια να έχουμε προβληματικά αποτελέσματα (Εικ. 3-7).

Ο προγραμματισμός και η τοποθέτηση εμφυτευμάτων με τη βοήθεια υπολογιστή επιτρέπει τη δημιουργία ενός ακριβούς αντίγραφου του οστού της γνάθου στην οθόνη του υπολογιστή ώστε να μπορούμε να βλέπουμε όλους τους ζωτικούς ιστούς όπως τα νεύρα, τα ιγμόρεια, το ρινικό έδαφος, τα όμορα δόντια και τις διάφορες

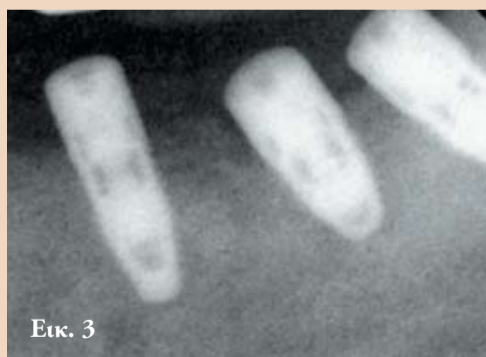κοιότητες όπως αυτή που βρίσκεται κάτω από τη μυλουσειδή ακρολοφία στο οπίσθιο τμήμα της κάτω γνάθου (Εικ. 8A-B). Έτσι οι γιατροί μπορούν να αποφύγουν με ασφάλεια αυτούς τους ιστούς όταν προγραμματίζουν και τελικά τοποθετούν τα εμφυτεύματα με τη χρήση χειρουργικών οδηγών που έχουν διαμορφωθεί με συστήματα CAD/CAM (Εικ. 9-11).

Με την τοποθέτηση

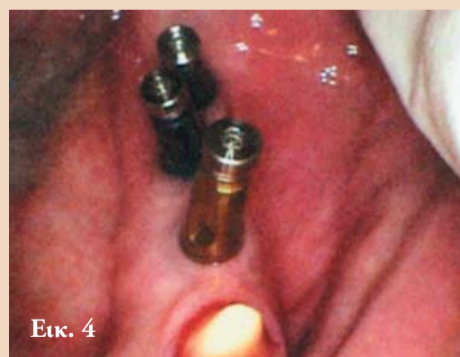των εμφυτευμάτων με καθοδήγηση υπολογιστή δε χρειάζεται να γίνονται ανεδαφικές εκτιμήσεις ούτε προκύπτουν αρνητικές εκπλήξεις και οι πλείστες επεμβάσεις μπορούν να γίνουν εφαρμόζοντας μία τεχνική χωρίς κρημό (Εικ. 12A-Γ). Στην περίπτωση επέμβασης αύξησης των ιστών, οι κρημνοί μπορούν να αναπεταστούν

→ DT σελίδα 9

Εικ. 3 Τρία εμφυτεύματα μικρού μήκους που έχουν τοποθετηθεί στο οπίσθιο τμήμα της κάτω γνάθου χωρίς τη χρήση ειδικού συστήματος προγραμματισμού. Αυτός ο ασθενής παραπέμφθηκε στο ιατρείο μας για την αποκατάσταση αυτών των εμφυτευμάτων. Εικ. 4 Μασητική άποψη των κολοβωμάτων αποτύπωσης που έχουν προσαρμοστεί σε εμφυτεύματα με κακή διευθέτηση. Εικ. 5 Μετωπική άποψη των κολοβωμάτων αποτύπωσης. Εικ. 6 Παρειακή άποψη της γλωσσικής απόκλισης των δύο οπίσθιων εμφυτευμάτων. Εικ. 7 Ακτινογραφία της ολοκληρωμένης προσθετικής εργασίας. Τα όρια δε μπορούν να είναι κλειστά λόγω της έντονης απόκλισης των εμφυτευμάτων μεταξύ τους καθώς και της σχέσης που έχουν το ένα με το άλλο. Εικ. 8α Αναφορά προγραμματισμού εμφυτευμάτων που μπορεί να μεταβιβαστεί και να κοινοποιηθεί σε ολόκληρη την επιστημονική ομάδα καθώς και στον ασθενή. Σ' αυτήν αναφέρεται με τον κατάλληλο τρόπο το σκεπτικό των επεμβάσεων αύξησης και οι ανατομικοί ιστοί που εμπλέκονται. Εικ. 8β Η οπίσθια κάτω γνάθος σε διατομή όπου φαίνεται η μυλουσειδή ακρολοφία και η γλωσσική κοιότητα καθώς και το λεπτό παρειακό φατνιακό φλοιώδες οστικό πέταλο και η σχετική ατροφία.



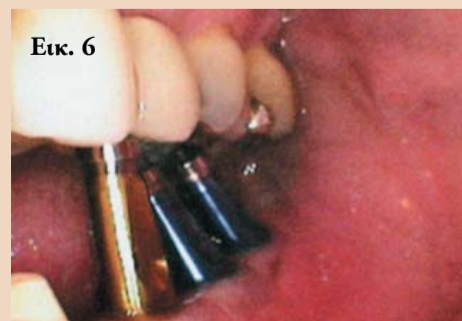Εικ. 3



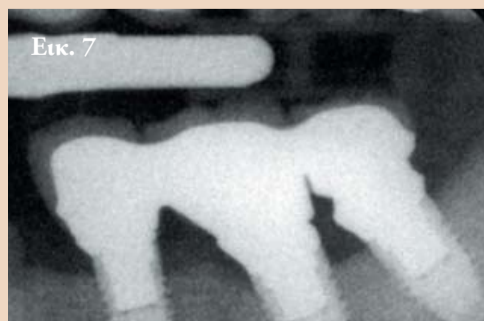
Εικ. 4



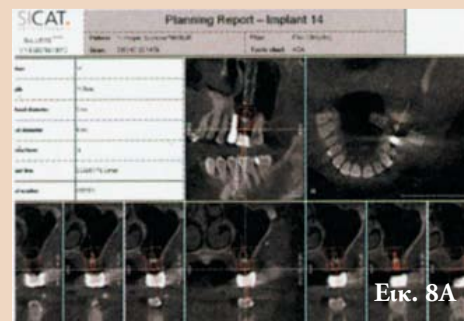
Εικ. 5



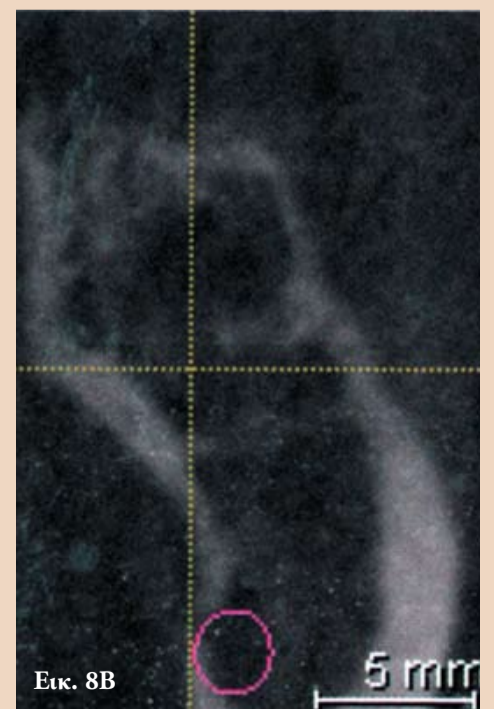
Εικ. 6



Εικ. 7

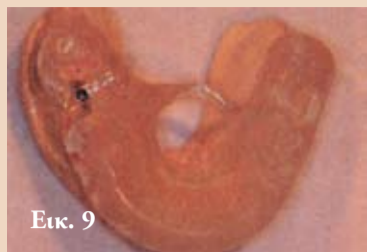


Εικ. 8A

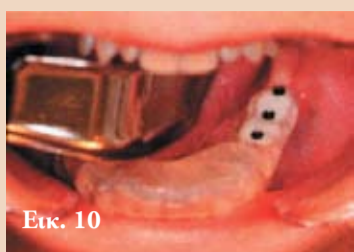

Εικ. 8B

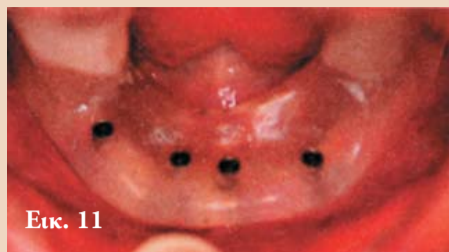



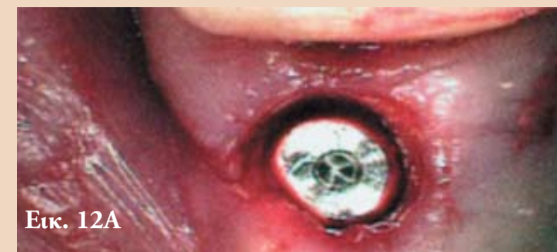Εικ. 9



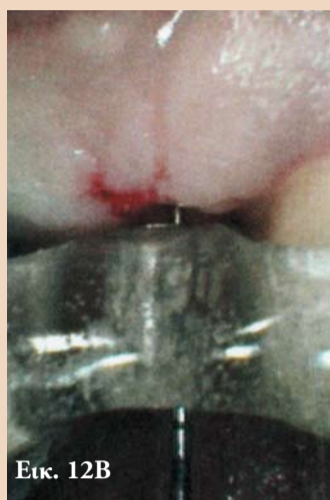Εικ. 10



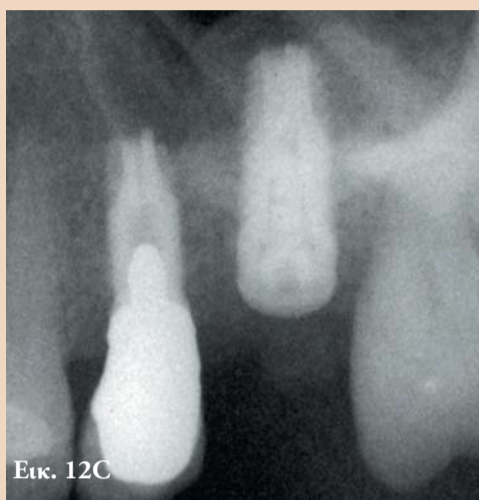
Εικ. 11



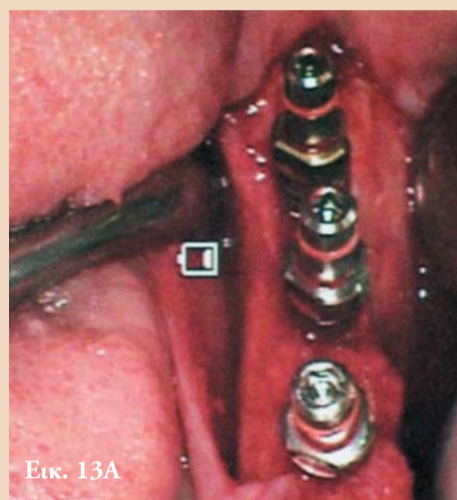Εικ. 12A



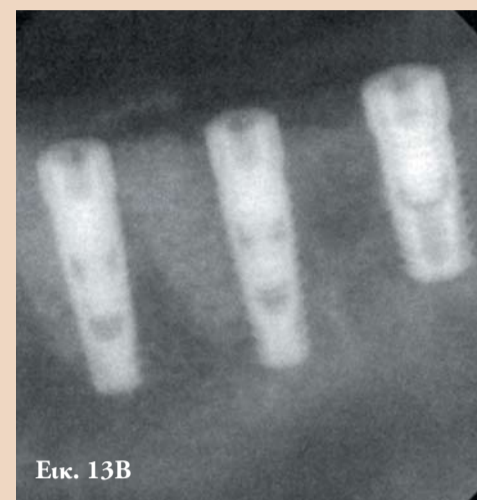
Εικ. 12B



Εικ. 12C



Εικ. 13A



Εικ. 13B

← DT σελίδα 8

Εικ. 9 Χειρουργικός οδηγός που έχει κατασκευαστεί για ένα μονήρες εμφύτευμα.

Εικ. 10 Χειρουργικός οδηγός για πολλαπλά εμφυτεύματα και για μία περιοχή με μερική νωδότητα.

Εικ. 11 Χειρουργικός οδηγός για ένα τελείως νωδό κάτω τόξο.

Εικ. 12A Εντοπισμένη διάνοιξη των ιστών χωρίς κρημό για την τοποθέτηση ενός εμφυτεύματος στην περιοχή του δοντιού 26 με ταυτόχρονη ανύψωση του ιγμορείου.

Εικ. 12B Περιοδοντική μήλη που χρησιμοποιείται για να σημειωθεί το κέντρο για την περιοχή των ιστών που θα διανοιχθεί ώστε να αποκαλυφθεί η οστική ακρολοφία.

Εικ. 12Γ Προσέγγιση χωρίς κρημό για την τοποθέτηση εμφυτεύματος στην περιοχή του δοντιού 26 και μία ανύψωση του ιγμορείου από το εσωτερικό του φατνίου με αλλοπλαστικό μοσχευματικό υλικό.

Εικ. 13Α Χρησιμοποιήθηκαν 3 εμφυτεύματα για την αντικατάσταση των δοντιών 36 και 37. Η τοποθέτηση ήταν καθοδηγούμενη αλλά έγινε αναπέταση κρημών για την αύξηση της παρειακής ακρολοφίας γύρω από τα δύο άνω εμφυτεύματα με τη χρήση αλλοπλαστικού υλικού και χειρουργικής μεμβράνης.

Εικ. 13B Ακτινογραφία των εμφυτευμάτων που επιβεβαιώνει τη θέση τους.

για καλύτερη πρόσβαση σ' αυτά τα σημεία και τα εμφυτεύματα να καλυφθούν άμεσα με προσωρινές αποκαταστάσεις (Εικ. 13Α-Γ). Αυτή η συντηρητική προσέγγιση μειώνει δραστικά το μετεγχειρητικό πόνο, την πιθανότητα υποτροπής και το χρόνο επουλώσης και ο ασθενής φεύγει από το ιατρείο έχοντας μία αισθητική αποκατάσταση στο στόμα του και ευχαριστημένος με την ευκολία με την οποία υπέστη μία τόσο περίπλοκη επέμβαση.

Η καθοδηγούμενη χειρουργική θεραπεία βασίζεται στην καθοδηγούμενη επέμβαση με βάση συγκεκριμένα ανοίγματα που είναι ελάχιστα επεμβατικού χαρακτήρα. Αυτό μειώνει

σημαντικό τον πόνο και το οίδημα για τον ασθενή συγκριτικά με τη συμβατική θεραπεία. Με αυτή την τεχνική μειώνεται επίσης ο αριθμός των συνεδριών και ο χρόνος κλινικής εργασίας για τον ασθενή.

Για πολλούς ασθενείς αυτό σημαίνει σημαντική εξοικονόμηση χρόνου και κόστους. Ο συνδυασμός της άμεσης αισθητικής αποκατάστασης και της λειτουργικότητας με προσωρινές ή οριστικές προσθετικές εργασίες που είναι έτοιμες κατά την επέμβαση, περιορίζει ουσιαστικά το συνολικό χρόνο της θεραπείας αλλά και τη γενικότερη ενόχληση για

→ DT σελίδα 10



**zimmer** | dental

Confidence in your hands™

# Ένα νέο δυναμικό ξεκίνημα για μια νέα δυναμική συνεργασία



INTERTRADE • Κηφισίας 24 Αθήνα • Τηλ.: 210 7480112 • Fax: 210 7480912 • e-mail: zimmergr@otenet.gr