

Εν Συντομία

Τα στοματικά βακτήρια δημιουργούν τη γεύση

Επιστήμονες στην Ελβετία ανέφεραν πως τα βακτήρια στο ανθρώπινο στόμα παίζουν ένα ρόλο στη δημιουργία των διαφορετικών γεύσεων ορισμένων τροφίμων. Έχουν βρει πως αυτά τα βακτήρια παράγουν οσμές από άοσμα συστατικά των τροφών, επιτρέποντας στους ανθρώπους να γεύονται πλήρως φρούτα και λαχανικά.

Στη μελέτη που δημοσιεύτηκε στο πρόσφατο τεύχος του Journal of Agricultural and Food Chemistry, ο συγγραφέας C.Starkenmann κι οι συνεργάτες του ανέφεραν πως ορισμένα φρούτα και λαχανικά απελευθερώνουν χαρακτηριστικές οσμές μόνο μετά την κατάποσή τους. Για να το αποδείξει αυτό πραγματοποιήθηκαν αισθητηριακές δοκιμασίες σε 30 συμμετέχοντες για να αξιολογηθεί η ένταση της οσμής άοσμων θειούχων συστατικών και τα ασταθή θειούχα συστατικά γνωστά ως θειόλες-που απελευθερώνονται από τα άοσμα τμήματα, που συναντώνται φυσικά σε σταφύλια, κρεμμύδια και πιπεριές. Οι συμμετέχοντες αντιλήφθηκαν αμέσως το άρωμα των θειολών, αλλά χρειάστηκαν 20 έως 30» για να αντιληφθούν το άρωμα των άοσμων θειούχων συστατικών.

Ενώ οι επιστήμονες έχουν αναφέρει προηγουμένως πως τα ασταθή συστατικά που παράγονται από πρόδρομα άοσμα συστατικά που συναντώνται σε ορισμένες τροφές ευθύνονται για αυτό το αρωματικό φαινόμενο, οι λεπτομέρειες

→ DT σελίδα 2

Επιστήμη & έρευνα



Η περιοδοντίτιδα έχει διαπιστωθεί ότι συνδέεται επιδημιολογικά με τα άτομα που πάσχουν από ρευματοειδή αρθρίτιδα.

→ σελίδα 24

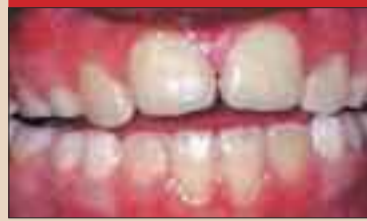Πρακτικά Θέματα



Τα εμφυτεύματα έχουν εξελιχθεί σε μια αξιόπιστη λύση αποκατάστασης και ο οδοντίατρος πρέπει να είναι πλήρως ενημερωμένος για αυτά.

→ σελίδα 18

Τάσεις & Εφαρμογές



Οι μύες του προσώπου και του στόματος συνδέονται άμεσα με τη λειτουργική θεραπεία διαφόρων παθολογικών καταστάσεων.

→ σελίδα 22

Πρόγραμμα μεταεκπαίδευσης ενός έτους στην Αισθητική Οδοντιατρική

gIDE/UCLA

1^o Group

ΠΕΡΙΟΔΟΣ 2009-2010
Αθήνα - Los Angeles

ΠΛΗΡΟΦΟΡΙΕΣ - ΕΠΙΦΑΝΕΙΣ

OMNI

Τεχνικές δημιουργίας χρώματος σε άμεσες αισθητικές αποκαταστάσεις

S.Koirala

Τα φυσικά δόντια έχουν σύνθετη δομή και είναι δύσκολη η εξομοίωσή τους επειδή πολλά χρώματα κατανέμονται διαμέσου της αδαμαντίνης και της οδοντίνης. Τα δομικά συστατικά των δοντιών-αδαμαντίνη, οδοντίνη και πολφός-έχουν διαφορετικά χαρακτηριστικά που επηρεάζουν σημαντικά τις οπτικές τους ιδιότητες. Είναι καλά αποδεκτό πως το χρώμα ενός δοντιού

καθορίζεται κυρίως από την οδοντίνη.

Η οδοντίνη αντιπροσωπεύει τον αδιαφανή και σύνθετο πυρήνα-πλούσιο σε απόχρωση, τόνο και φθορισμό-και καλύπτεται από ένα κέλυφος αδαμαντίνης, που είναι ημιδιαφανές κι οπαλίζον. Αυτή η διαφορά μεταξύ αδαμαντίνης κι οδοντίνης εξηγεί τη μοναδική και εξατομικευμένη φύση της εικόνας ενός φυσικού δοντιού.

Το αποτέλεσμα που επιτυγχάνεται από την τοποθέτηση διαφανούς και ημιδιαφανούς υλικού(παρόμοιο με την αδαμαντίνη) επάνω από ένα κορεσμένο και αδιαφανές υλικό(παρόμοιο με την οδοντίνη) έχει περιγραφεί ως φαινόμενο του διπλού στρώματος.

Κλινικά, είναι σημαντικό να έχουμε μία λεπτομερή εξέταση του χρώματος, της αδια-

φάνειας, της ημιδιαφάνειας, της υφής, της επιφανειακής γλιοότητας και της ύπαρξης ειδικών χαρακτηριστικών όπως υπενασβεσίωση, χρωματισμό ρωγμών κλπ. στο δόντι που χρειάζεται αποκατάσταση. Η λεπτομερής μελέτη αυτών των στοιχείων και του χρωματικού χάρτη βοηθά αρκετά στην επιλογή των σω-

→ DT σελίδα 2

Οι πιο καταξιωμένοι επιστήμονες – εισηγητές φέτος στην Θεσσαλονίκη

Στις 24, 25 & 26 Σεπτεμβρίου 2009 διεξάγεται στην Θεσσαλονίκη το 3ο Διεθνές Συνέδριο Εμφυτευματολογίας και Αισθητικής Οδοντιατρικής. Παράλληλα παρέχεται η δυνατότητα σε διακόσιους από τους συμμετέχοντες οδοντιάτρους να παρακολουθήσουν, αφού γνωστοποιήσουν την πρόθεσή τους, δύο πρακτικά σεμινάρια υψηλού επιπέδου με αντικείμενο αναφοράς Προσθητική επί Εμφυτευμάτων και Τεχνική Διαστρωμάτωσης αντίστοιχα.

Η θεματολογία του Συνεδρίου καθώς και οι καταξιωμένοι εισηγητές που συμμετέχουν και έχουν ήδη ανακοινωθεί, έχουν προκαλέσει έντονο ενδιαφέρον στον οδοντιατρικό κόσμο των γειτονικών χωρών και της Ρωσίας, απ' όπου αναμένεται

μεγάλος αριθμός συμμετεχόντων. Η επιλογή δε της θεματολογίας έγινε με γνώμονα την καθημερινή πρακτική του σύγχρονου οδοντίατρου και με βασικό αντικείμενο αναφοράς όλες τις τελευταίες εξελίξεις στην οδοντιατρική επιστήμη και σε παγκόσμιο επίπεδο.

Η διοργανώτρια εταιρεία OMNI PRESS με απόλυτο σεβασμό στον ευαίσθητο και κυρίαρχο τομέα της ενημέρωσης και με τον πήχυ ψηλά, όπως πάντα, παρέχει άλλη μια ευκαιρία στον Έλληνα οδοντίατρο να συμμετάσχει σε ένα ακόμα συνέδριο υψηλών προδιαγραφών και απαιτήσεων.

Η όμορφη Θεσσαλονίκη σίγουρα αποτελεί την πρόκληση και η δική σας συμμετοχή την απάντηση.

3 ΔΙΕΘΝΕΣ ΣΥΝΕΔΡΙΟ

Εμφυτευματολογίας & Αισθητικής Οδοντιατρικής

Ξενοδοχείο CAPSIS - Μοναστηρίου 18
Τηλ.: 2310 596 800 - Fax: 2310 510 555
email: capsishotel@capsishotel.gr, web: www.capsishotels.gr

ΧΟΡΗΓΟΙ: W&H, Heraeus, Ivoclar Vivadent, coltene, Dentsply

ΟΡΓΑΝΩΣΗ: OMNI

ΥΠΟΣΤΗΡΙΚΤΕΣ: gide GLOBAL INSTITUTE FOR DENTAL EDUCATION, dti, ANKER

Εν Συνομία

αυτής της μετατροπής δεν είναι πλήρως κατανοητές. Οι συγγραφείς καταλήγουν πως η ικανότητα των στοματικών βακτηρίων να απελευθερώνουν θειώλες βοηθούν στη ρύθμιση των έντονων γεύσεων.

Βλαστικά κύτταρα πό δόντια πιθήκων διεγείρουν την αύξηση εγκεφαλικών κυττάρων

Ερευνητές στο Διεθνές Ερευνητικό Κέντρο Πρωτεύοντων στο Yerkes, στο Πανεπιστήμιο Emory των ΗΠΑ έχουν ανακαλύψει πως τα πολφικά βλαστικά κύτταρα μπορούν να διεγείρουν την αύξηση και την παραγωγή διαφόρων τύπων φυσικών κυττάρων. Τα ευρήματα από αυτήν τη μελέτη δείχνουν πως τα βλαστικά πολφικά κύτταρα είναι πολλά υποσχόμενα για κυτταροθεραπεία και αναγεννητική ιατρική, ειδικά θεραπείες που σχετίζονται με το ΚΝΣ.

Τα οδοντικά βλαστικά κύτταρα αποτελούν μέρος των ενήλικων βλαστικών κυττάρων μία από τις δύο βασικές κατηγορίες ερευνών για βλαστοκύτταρα. Τα ενήλικα βλαστοκύτταρα έχουν

την ικανότητα δημιουργίας πολλών διαφορετικών τύπων κυττάρων, που υπόσχονται εκπληκτικά θεραπευτικά αποτελέσματα, ειδικά για νοσήματα όπως τη νόσο του Huntington και του Parkinson. ήδη τα



οδοντικά πολφικά βλαστοκύτταρα έχουν χρησιμοποιηθεί για αναγέννηση οδοντικών και κρανιοπροσωπικών κυττάρων.

Ο ερευνητής του Yerkes A.Chan, DVM, PhD, κι η ομάδα των ερευνητών του τοποθέτησαν βλαστοκύτταρα πολφού από πιθήκους στην περιοχή του ιππόκαμπου του εγκεφάλου ποντικών. Τα οδοντικά βλαστοκύτταρα οδήγησαν στην ανάπτυξη νέων νευρικών κυττάρων και πολλά από τα νέα νευρικά κύτταρα σχημάτισαν νευρώνες. «Αποδεικνύοντας πως τα οδοντικά βλαστοκύτταρα είναι ικανά να δημιουργήσουν κύτταρα που παράγουν λίπος, χόνδρο και οστόν, η μελέτη μας δείχνει το συγκεκριμένο θεραπευτικό δυναμικό των οδοντικών βλαστοκυττάρων και το ευρύτερο δυναμικό για ενήλικα βλαστοκύτταρα», δηλώνει ο Chan. Επειδή τα οδοντικά βλαστοκύτταρα μπορούν να απομονωθούν από οποιονδήποτε σε οποιαδήποτε ηλικία κατά τη διάρκεια μίας επίσκεψης στον οδοντίατρο, ο Chan ενδιαφέρεται για την πιθανότητα δημιουργίας τράπεζας βλαστοκυττάρων. «Η χρήση των δικών μας βλαστοκυττάρων για θεραπεία θα μείωνε σημαντικά τον κίνδυνο απόρριψης κυττάρων που παρατηρείται στις μεταμοσχεύσεις», δήλωσε ο Chan. Ο Chan κι η ερευνητική του ομάδα σχεδιάζουν να καθορίσουν αν τα πολφικά βλαστοκύτταρα από πιθήκους με νόσο του Huntington μπορούν να ενισχύσουν την ανάπτυξη εγκεφαλικών κυττάρων με τον ίδιο τρόπο που τα οδοντικά βλαστοκύτταρα από υγιείς πιθήκους το κάνουν.

Αναδημοσίευση από το Dental Tribune Asia Pacific Edition, No. 11, Vol. 6

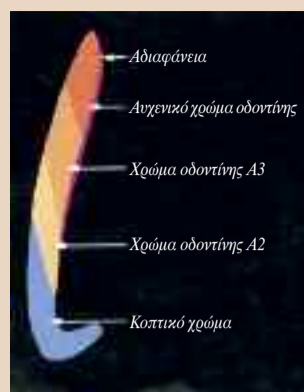← DT σελίδα 1

στών επανορθωτικών υλικών και τεχνικής χρώσης.

Υπάρχουν δύο τεχνικές δημιουργίας χρώματος που χρησιμοποιούνται σήμερα σε άμεσες αισθητικές αποκαταστάσεις: η τεχνική ενσωμάτωσης χρώματος και η διαστρωματική τεχνική.

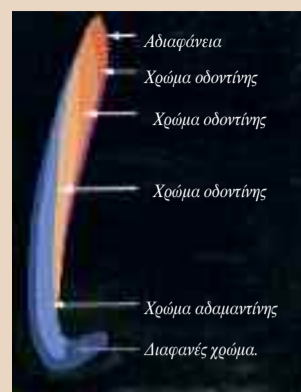
Τεχνική ενσωμάτωσης χρώματος

Σε αυτήν την τεχνική, που είναι επίσης γνωστή ως παραδοσιακή μέθοδος δημιουργίας χρώματος, δύο ή περισσότερα έγχρωμα επανορθωτικά υλικά μπορούν να χρησιμοποιηθούν για να



Τεχνική ενσωμάτωσης χρώματος

ταιριάζουν με το πραγματικό χρώμα ενός δοντιού σε διαφορετικές περιοχές (Εικ. 1). Τα επανορθωτικά υλικά με διαφορετικό χρώμα χρησιμοποιούνται κι αναμιγνύονται μαζί με επικαλυπτόμενες επιφάνειες για να δημιουργηθεί το επιθυμητό αποτέλεσμα. Η αρχή του φαινομένου



Διαστρωματική τεχνική

του διπλού στρώματος δεν εφαρμόζεται σε αυτήν την τεχνική.

Διαστρωματική τεχνική

Αυτή η τεχνική που είναι επίσης γνωστή ως φυσική τεχνική δημιουργίας χρώματος, στηρίζεται στα ανατομικά

και οπτικά χαρακτηριστικά των φυσικών δοντιών και τονίζει τη σημασία της χρήσης υλικών ειδικά σχεδιασμένων για προσομοίωση του στρώματος οδοντίνης κι αδαμαντίνης των φυσικών δοντιών. Αυτή η τεχνική περιλαμβάνει τη σωστή επιλογή μίας ομάδας υλικών οδοντίνης κι αδαμαντίνης με τη διαστρωματική τους διαθεσιμότητα (Εικ.2). Μία ομάδα αδιαφανών κι ειδικών για εφέ υλικών χρησιμοποιούνται επίσης κατά τη διαστρωματική διαδικασία για επίτευξη του σωστού χαρακτηρισμού της αποκατάστασης. Διάφορες αρχές δια-

International Imprint

Licensing by Dental Tribune International

Group Editor/Managing Editor DT Asia Pacific

Daniel Zimmermann, newsroom@dental-tribune.com
+4934148474107

Managing Editor German Publications

Jeannette Enders
j.enders@dental-tribune.com

Publisher Torsten Oemus

Editorial Assistants

Claudia Salwiczek • c.salwiczek@dental-tribune.com
Anja Worm • a.worm@dental-tribune.com

Copy editors

Sabrina Raaff
Hans Montschmann

International Editorial Board

Dr. Nasser Barghi, Ceramics, U.S.A
Dr. Karl Behr, Endodontics, Germany
Dr. George Freedman, Esthetics, Canada
Dr. Howard Glazer, Cariology, U.S.A
Prof. Dr. I. Krejci, Conservative Dentistry, Switzerland
Dr. Edward Lynch, Restorative, Ireland
Dr. Ziv Mazor, Implantology, Israel
Prof. Dr. Georg Meyer, Restorative, Germany
Prof. Dr. Rudolph Slavicek, Fuction, Austria
Dr. Marius Steigmann, Implantology, Germany

President/CEO Peter Witteczek

Director of Finance and Controlling Dan Wunderlich

Marketing & Sales Services Nadine Parczyk

License Inquiries Jorg Warschat

Accounting Manuela Hunger

Product Manager Bernhard Moldenhauer

Executive Producer Gernot Meyer

Ad Production Marius Mezger

Designer Franziska Dachselt

DENTAL TRIBUNE

The World's Dental Newspaper - Greek Edition

Copyright 2008 by Dental Tribune International GmbH. All rights reserved.

Απαγορεύεται η αναδημοσίευση όλου ή μέρους της ύλης του περιοδικού χωρίς την γραπτή άδεια του εκδότη.

Το Dental Tribune καταβάλει κάθε δυνατή προσπάθεια για να παρουσιάσει με ακρίβεια τα κλινικά δεδομένα και τα στοιχεία για τα νέα προϊόντα των διαφόρων κατασκευαστών, αλλά δεν αναλαμβάνει την ευθύνη για την αξιοπιστία αυτών των στοιχείων ή για τυχόν τυπογραφικά λάθη. Επίσης, οι εκδότες δεν φέρουν καμία ευθύνη όσον αφορά τις ονομασίες των προϊόντων ή τις δυνατότητές τους ή αυτά που αναφέρονται από τις διαφημιστικές εταιρείες. Οι απόψεις που εκφράζονται από τους συγγραφείς των διαφόρων άρθρων αντιπροσωπεύουν μόνον τους ίδιους και δεν εκφράζουν απαραίτητα και τις απόψεις του Dental Tribune International

Dental Tribune International

Holbeinstr. 29, 04229, Leipzig, Germany

Tel.: +49-341-48474-302 Fax: +49-341-48474-173

Internet: www.dti-publishing.com • E-mail: info@dental-tribune.com

Regional Offices

Asia Pacific

Yonto Risio Communications Ltd

Room A, 26/F, 389 King's Road, North Point, Hong Kong

Tel.: +852-3113-6177 Fax: +852-3113-6199

The Americas

Dental Tribune America, LLC • 213 West 35th Street, Suite 801

New York, NY 10001, U.S.A.

Tel.: +1-212-244-7181 • Fax: +1-212-224-7185

Ελληνική έκδοση

Ιδιοκτήτης Omni Press, Ανδριτσάινης 48, 111 46 Γαλάτσι

Τηλέφωνο +210 2222637, +210 21320848

Fax +210 2222785

E-mail omnipress@hol.gr

Internet www.dental-tribune.gr

Κωδικός 7656

Αττίση συνδρομή 30 €

Εμβάσιμα συνδρομών ΕΘΝΙΚΗ ΤΡΑΠΕΖΑ 179/44015225

ALPHA BANK 218/00-2002-000-260

Εκδότης-Διευθυντής Ιωάννης Ρούσσης

Διεύθυνση Σύνταξη Δημήτρης Αρ. Αλεξόπουλος

Επιμέλεια ύλης Ενώγγελος Κωνσταντίνος

Ειδικοί Συνεργάτες Χρήστος Κωνσταντινίδης

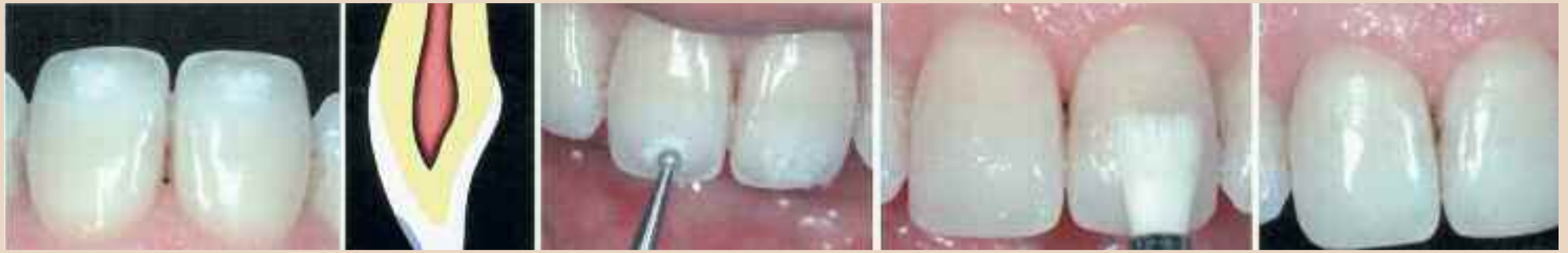Κατερίνα Σπυροπούλου

Βασιλική Καραθανάση

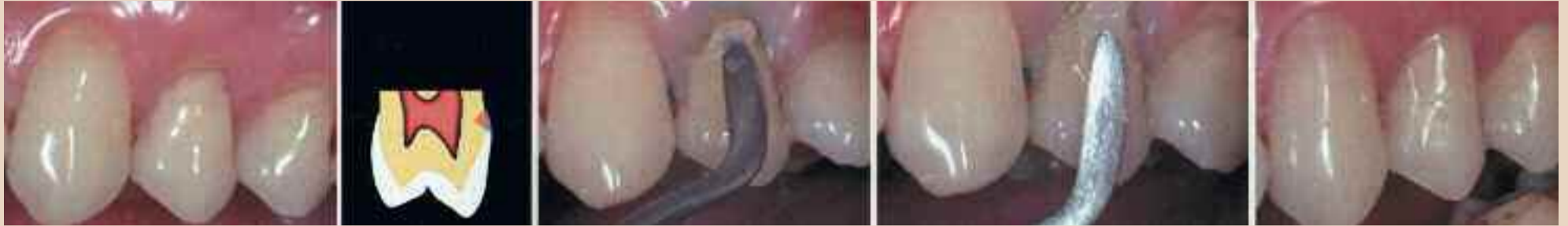Αριστέιδης Αλεξόπουλος

Διαφημίσεις Δημήτρης Ρούσσης

Κώστας Σταμούλης

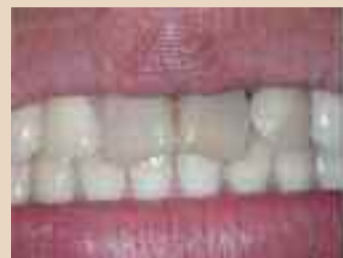

Εικ. 3α. Λευκές κηλίδες στους 11 και 21. Εικ. 3β. Μονοστρωματική τεχνική δημιουργίας χρώματος. Εικ. 3c. Επιλεκτικός τροχισμός της λευκής κηλίδας. Εικ. 3d. Τοποθέτηση χρώματος αδαμαντίνης. Εικ. 3e. Μετά την τελείωση και στίλβωση.



Εικ. 4α. Ανεχνική αποτριβή των 23, 24 και 25. Εικ. 4β. Διστρωματική τεχνική. Εικ. 4c. Τοποθέτηση χρώματος οδοντίνης. Εικ. 4d. Τοποθέτηση χρώματος αδαμαντίνης. Εικ. 4e. Μετά την τελείωση και στίλβωση.

στρωματικών τεχνικών πχ βασικές, κλασικές, σύγχρονες και μοντέρνες εφαρμόζονται στις άμεσες αισθητικές αποκαταστάσεις. Καθεμία από αυτές τις αρχές στηρίζεται στη συγκεκριμένη διευθέτηση δύο ή τριών στρωμάτων επανορθωτικών υλικών που χρειάζονται συνήθως για μεγάλες αποκαταστάσεις III και IV ομάδας ή κοπτικές ανασυστάσεις. Καμία από αυτές τις αρχές δεν αναφέρει την τοποθέτηση ενός στρώματος υλικού, που πραγματοποιείται συχνά στην Αισθητική Οδοντιατρική. Αυτές οι αρχές είναι δύσκολο να γίνουν αντιληπτές, δεν είναι αναλυτικές και δεν εξηγούν την κλινική χρήση μίας συγκεκριμένης ομάδας αδιαφανών υλικών. Δηλαδή, οι διαστρωματικές τεχνικές μπορούν να ταξινομηθούν καλύτερα ως εξής:



Εικ. 5α. Νεκρωμένα και δυσχρωματικά δόντια 11, 21 και 22. Εικ. 5b. Τριστρωματική τεχνική. Εικ. 5c. Τοποθέτηση αδιαφανούς (λεπτόρρευστου) χρώματος για κάλυψη της δυσχρωμίας. Εικ. 5d. Τοποθέτηση του τελικού χρώματος αδαμαντίνης. Εικ. 5e. Μετά την τελείωση και στίλβωση.

μόνο μία ομάδα υλικών, είτε χρώματος οδοντίνης είτε αδαμαντίνης, για αποκατάσταση των προβληματικών φυσικών δοντιών (Εικ. 3a-e).

Διστρωματική τεχνική

Αυτή η τεχνική απαιτεί υψηλότερο επίπεδο κλινικής δεξιοτήτας σε σχέση με την προηγούμενη, καθώς χρησιμοποιείται και τα υλικά της ομάδας της οδοντίνης και της αδαμαντίνης κατά τη διάρκεια της αποκατάστασης (Εικ. 4a-e).

Τριστρωματική τεχνική

Αυτή είναι μία υψηλού επιπέδου τεχνική όπου υλικά οδοντίνης, αδαμαντίνης και αδιαφανή χρησιμοποιούνται σε συνδυασμό για να καλυφθούν οι δυσχρωμίες των δοντιών ή να εμπο-

διστεί η μετάδοση φωτός. Καθώς χρησιμοποιούνται αδιαφανή υλικά, η σωστή επιλογή χρώματος και το πάχος των στρωμάτων οδοντίνης και αδαμαντίνης είναι σημαντικά για την επίτευξη ενός αισθητικά επιτυχημένου αποτελέσματος (Εικ. 5a-e).

Πολυστρωματική τεχνική

Οποιαδήποτε τεχνική δημιουργίας χρώματος που απαιτεί τη χρήση υλικών ειδικών εφέ (χρωμάτων, αποχρώσεων) κατά την επανορθωτική διαδικασία ταξινομείται σε αυτήν τη σύνθετη κατηγορία τεχνικών δημιουργίας χρώματος. Σε αυτήν την κατηγορία τα υλικά αυτά χρησιμοποιούνται φυσιολογικά μεταξύ των στρωμάτων αδαμαντίνης και οδοντίνης των φυσικών ή επανορθωτικών στρωμάτων

της αποκατάστασης (Εικ. 6a-g).

Συμπεράσματα

Σπάνια χρησιμοποιούμε την τεχνική ενσωμάτωσης χρώματος στη σύγχρονη Αισθητική Οδοντιατρική καθώς οι διαστρωματικές τεχνικές είναι πιο προβλέψιμες για τη δημι-

ουργία επιτυχημένων αισθητικών αποκαταστάσεων. Η νέα ταξινόμηση των διαστρωματικών τεχνικών είναι εύκολη στην κατανόηση και την απομνημόνευση καθώς το ίδιο το όνομα υποδεικνύει τον απαιτούμενο αριθμό των στρωμάτων και των διαφόρων ομά-

κών που χρειάζονται για την αποκατάσταση των οδοντικών ελλειμμάτων. Αυτή η ταξινόμηση βοηθά επίσης τους οδοντιάτρους να φαντάζονται και να κατανοούν την αισθητική πολυπλοκότητα των αποκαταστάσεων. **DT**

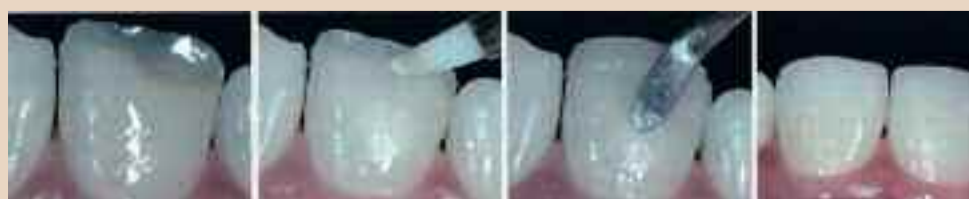Αναδημοσίευση από το Dental Tribune USA Edition, Μάρτιος 2009

Μονοστρωματική τεχνική διαστρωμάτωσης


Αυτή είναι μία πολύ συνήθης και απλή διαστρωματική τεχνική όπου χρησιμοποιείται




Εικ. 6α. Κατάγματα στους 11 και 21. Εικ. 6β. Σύνθετη διστρωματική τεχνική. Εικ. 6c. Δημιουργία λεπτόρρευστου σκελετού με ημιδιαφανή αδαμαντίνη.



Εικ. 6d. Λεπτόρρευστος σκελετός μετά τον πολυμερισμό. Εικ. 6e. Τοποθέτηση λευκού χρώματος μετά το χρώμα οδοντίνης. Εικ. 6f. Τοποθέτηση τελικού χρώματος οδοντίνης. Εικ. 6g. Μετά την τελείωση και στίλβωση.


GLOBAL INSTITUTE FOR DENTAL EDUCATION
www.gIDEdent.com

"Το κλασικό εγχειρίδιο Εμφυτευματολογίας"




Color Atlas of Dental Medicine Implantology
 Hubertus Spiekermann
 with K. Olsch, T. Lott, S. Jovanovic, and E. Ritter

Color Atlas of Implantology
 by Hubertus Spiekermann & Sasca Jovanovic

Αυτό το περιεκτικό βιβλίο, σας ενημερώνει με τον πιο άμεσο τρόπο για τις ουσιαστικές κλινικές και επιστημονικές εξελίξεις στην εμφυτευματολογία.

Καλύπτοντας τις χειρουργικές, προσθετικές και τεχνικές εξελίξεις με ένα σαφή και συστηματικό τρόπο, η εμφυτευματολογία γίνεται εύκολα αναγνώσιμη και άκρως πρακτική.

Επίσης, πουθενά δεν θα βρείτε σε τέτοια αφθονία, πλήρως έγχρωμο φωτογραφικό υλικό και διαγράμματα (πάνω από 1500 στο σύνολό τους) που όχι μόνο επεξηγούν βασικές πληροφορίες, αλλά κάνουν το βιβλίο μια οπτική απόλαυση.



Dr. Sasca Jovanovic

Τιμή €197,00

388 σελίδες

1500 έγχρωμες φωτογραφίες

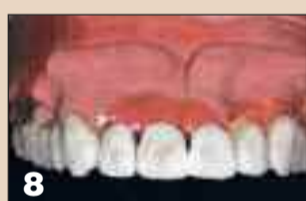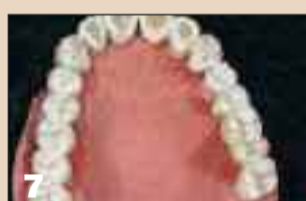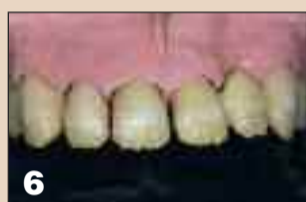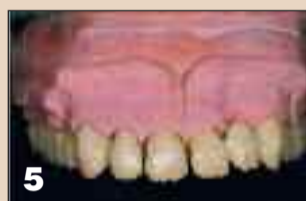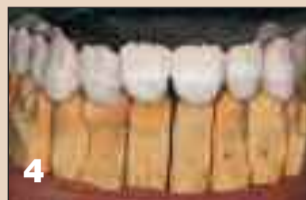Έτος 1ης έκδοσης 15 Ιαν. 1995

Γλώσσα Αγγλικά

ASSAIL Αντιόχου 33, Γαλάτσι • τηλ: 210 2222637 • 210 2132034 • fax: 210 2222785 • email: fborb@acci.gr

Μια μεθοδική προσέγγιση για ολοκεραμικές αποκαταστάσεις

S.J.Strahinovic



Το εύρος υλικών IPS e.max περιλαμβάνει τον νανοφθοριοαπατίτη, που είναι ένα σύγχρονο κεραμικό υλικό όπτησης κατάλληλο για χρήση σε συνδυασμό με οξειδίο του ζιρκονίου και διπυριτιούχο λίθιο που χρησιμοποιούνται για σκελετούς. Μαζί με το IPS Empress, το IPS e.max αποτελεί το σύνολο των ολοκεραμικών συστημάτων της Ivoclar Vivadent.

Ένας 42 χρόνος άνδρας προσήλθε επιθυμώντας τη σύγκλιση των κενών μεταξύ των δοντιών του. Επιθυμούσε μία αισθητική αποκατάσταση με ολοκεραμικές γέφυρες. Μετά από πλήρη εξέταση και προκαταρκτική περιοδοντική θεραπεία, τα δόντια παρασκευάστηκαν και λήφθηκε ένα αποτύπωμα.

Επελέγησαν τα χρώματα των δοντιών εξατομικευμένα και κατα-

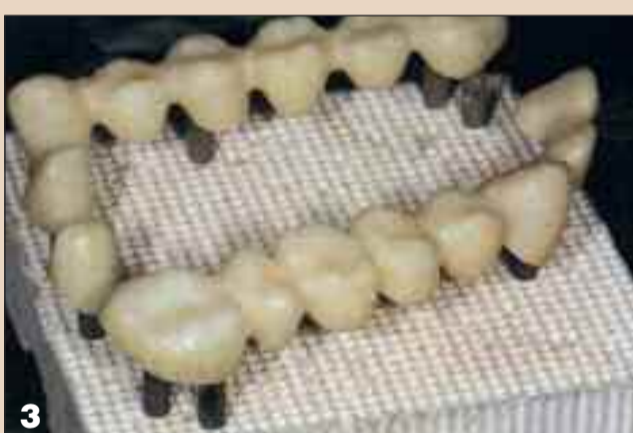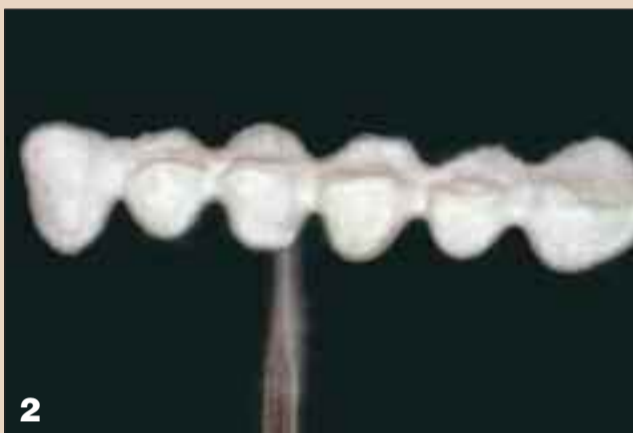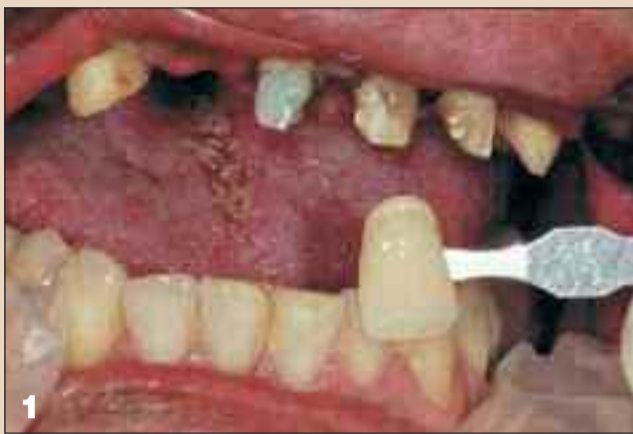γράφηκαν με φωτογραφίες. Οι ψηφιακές φωτογραφίες δίνουν τη δυνατότητα στον οδοντοτεχνίτη να αξιολογήσει και να αναλύσει την τιμή της φωτεινότητας, τον κορεσμό και τη χρωματική θερμοκρασία του χρώματος του δοντιού κάτω από συγκεκριμένες συνθήκες στο εργαστήριο (Εικ. 1).

Μετά την κατασκευή των εκμαγείων αναρτήθηκαν σε έναν αρθρωτήρα με προσωπικό τόξο.

Καθώς τα κολοβώματα απέκλιναν χρειάζονταν δύο γέφυρες και δύο μονήρεις στεφάνες: μία γέφυρα οκτώ τεμαχίων, μία γέφυρα έξι τεμαχίων και δύο μονήρεις στεφάνες. Χρησιμοποιήθηκε οξειδίο του ζιρκονίου ως υλικό για το σκελετό. Οι σκελετοί των γεφυρών αποκόπηκαν στο κέντρο χύτευσης Fraszentrum Zfx-West από το συνάδελφό μου U. Wermer.

Οι σκελετοί σχεδιάστηκαν με τέτοιο τρόπο που υποστήριζαν τα φύματα, καθώς αυτός ο σχεδιασμός συμβάλλει σημαντικά στη μακροβιότητα των αποκαταστάσεων. Παρόλο που οι απόψεις ποικίλλουν σε αυτό το ζήτημα, ως βασική αρχή, αποφεύγω τον επιπλέον εκτροχισμό των σκελετών στη μονοκλινική φάση που μπορεί να θέσει σε κίνδυνο τη δυνατότητα συγκόλλησης των επηρεασμένων περιοχών. Οι γέφυρες τοποθετήθηκαν στα εκμαγεία για να ελεγχθεί η εφαρμογή τους. Στη συνέχεια επικαλύφθηκαν με IPS e.max Ceram ZirLiner και οπτήθηκαν με βάση τις οδηγίες του κατασκευαστή. Τώρα το ενδιαφέρον μέρος της εργασίας μπορούσε να ξεκινήσει.

Υπό το φως του ασυνή-



θιστου περιστατικού, αποφάσισα να ολοκληρώσω τις γέφυρες σε αρκετά στάδια.

Ως πρώτο στάδιο μετά την όπτηση του επιχρίσματος τοποθέτησα ένα λεπτόρρευστο στρώμα οδοντίνης με ένα χρώμα οδοντίνης που ταίριαζε με τις απαιτήσεις του ασθενή (Εικ. 2). Επίσης, στο λεπτόρρευστο στρώμα τοποθετήθηκε ξηρή σκόνη οδοντίνης για αύξηση της επιφανειακής αδρότητας αυτού του στρώματος μετά την όπτηση του υλικού. Αυτό το μέτρο προλαμβάνει την ανύψωση των επόμενων στρωμάτων κεραμικών υλικών ή την αποκόλλησή τους από τα όρια, καθιστώντας έτσι αναγκαία την πραγματοποίηση επιπλέον κύκλων φόρτισης (Εικ. 3). Μετά το κτίσιμο της οδοντίνης, πραγματοποιήθηκε μία αρχική μείωση και στη συνέ-

χεια τοποθετήθηκαν τα υλικά για (Εικ. 4). Για την πρόληψη της έντονης αφυδάτωσης των υλικών, έγινε αρχικά η όπτηση του πρώτου στρώματος οδοντίνης (Εικ. 5). Για αυτόν τον σκοπό, ελάττωσα την αύξηση της θερμοκρασίας στους 35 βαθμούς Κελσίου για μία αργή ανάπτυξη θερμότητας. Αυτό το μέτρο εξασφαλίζει μία ομογενή όπτηση του κεραμικού υλικού ακόμη και σε εκτεταμένες αποκαταστάσεις (Εικ. 6). Για καλύτερη κατανόηση του σχήματος και ακριβή προσδιορισμό των ουλικών ορίων χύτευσα ένα μη διαχωρισμένο εκμαγείο με κόκκινη γύψο και στη συνέχεια το ανάρτησα στον αρθρωτήρα.

Κατά την ολοκλήρωση του πρώτου κύκλου όπτησης της οδοντίνης η κοπτική διαστρωμάτωση πραγματοποιήθη-

κε με διάφορα υλικά για κοπτικές περιοχές και ακολούθησε η όπτηση (Εικ. 7,8). Πραγματοποιήθηκαν επιπρόσθετες ρυθμίσεις χρησιμοποιώντας τα κοπτικά υλικά IPS e.max Ceram Opal Effect OE1, OE3 και στη συνέχεια οπτήθηκαν.

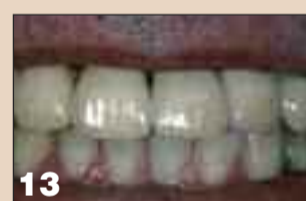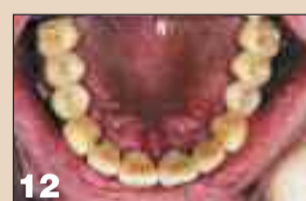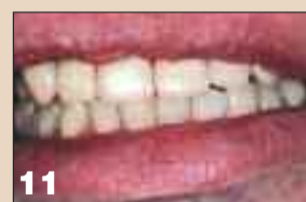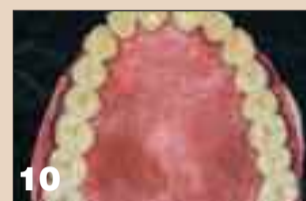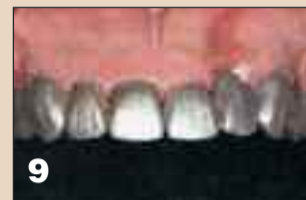Οι κεραμικές επιφάνειες τελειώθηκαν με κεραμικά συγκολλούμενους λίθους. Τοποθετήθηκε σκόνη αργύρου για έλεγχο και τελείωση της επιφανειακής μορφολογίας (Εικ. 9).

Ως τελικό στάδιο, πραγματοποιήθηκε το γλασάρισμα. Στη συνέχεια η πορσελάνη στιλβώθηκε με πάστα και εργαλείο στιλβωσης. Στην Εικ. 10 φαίνεται η ολοκληρωμένη αποκατάσταση από μασητική άποψη.

Η ενσωμάτωση της τελικής γέφυρας με μία υαλοϊονομερή κονία δε δημιούργησε δυσκολίες. Στην Εικ. 11 φαίνεται η αποκατάσταση μετά την τοποθέτησή της για 3 εβδομάδες, στην Εικ. 12 φαίνεται μία μασητική άποψη της αποκατάστασης και στην Εικ. 13 φαίνεται μία κοντινή αποκατάστασης.

Συμπερασματικά, το IPS e.max Ceram αποτελεί μία άμεση τεχνική για τη δημιουργία αισθητικών αποκαταστάσεων ακριβείας χωρίς να δίνεται στους χρήστες η αίσθηση πως έχουν φτάσει τα όρια του συστήματος. Το φυσικό χρώμα αφήνει μία θετική εντύπωση στον ασθενή και τον οδοντίατρο κι όλοι είναι ικανοποιημένοι με το αποτέλεσμα.

Είναι σημαντικό όλοι οι άνθρωποι που εμπλέκονται στη διαδικασία να συνεργάζονται στενά μεταξύ τους για να καταστήσουν δυνατά αυτά τα αποτελέσματα.



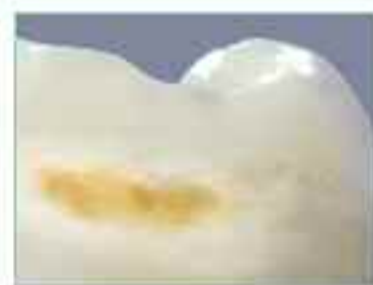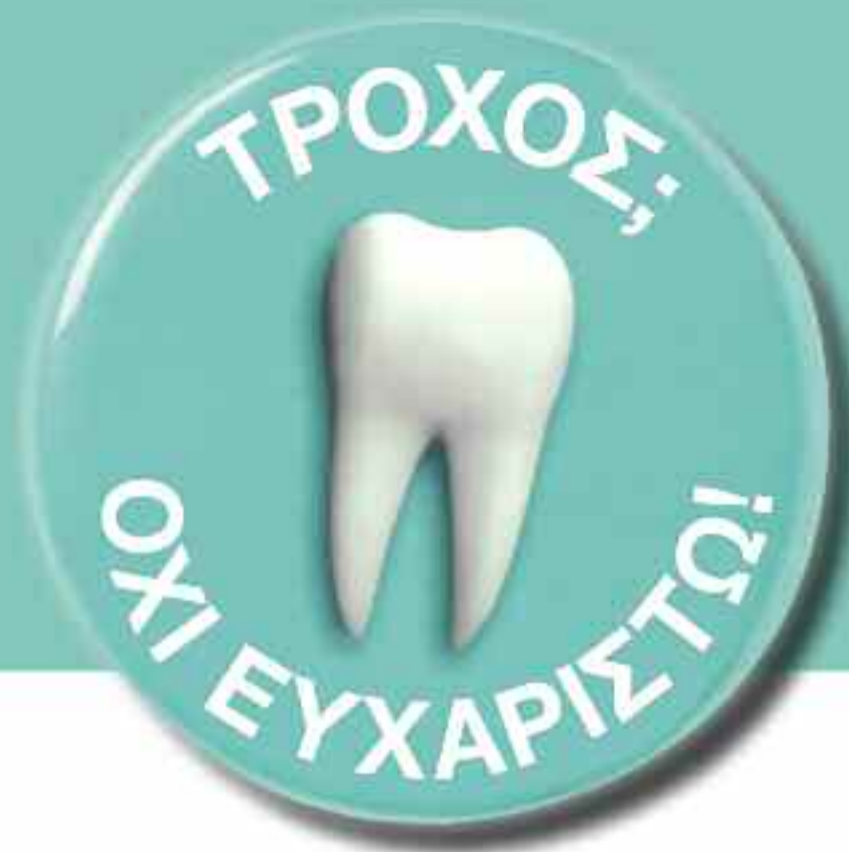Συγκεκριμένα, θα ήθελα να ευχαριστήσω τον οδοντίατρο D. Conrad και την ομάδα του στο Rethen, καθώς και το εργαστήριο Fraszentrum Zfx-West στο Bad Neunahr για την εργασία που πραγματοποίησε. **DT**

Αναδημοσίευση από το Dental Tribune Asia Pacific Edition, No. 12, Vol. 6

Έχει κάνει την εξειδίκευσή του στη Γερμανία ενώ παράλληλα έχει γράψει πολλά άρθρα και έχει κάνει πολλές ομιλίες για τις κεραμικές αποκαταστάσεις και τα συστήματα CAD/CAM.

Icon®

Η καινοτόμος
θεραπεία της τερηδόνας,
χωρίς τροχό!

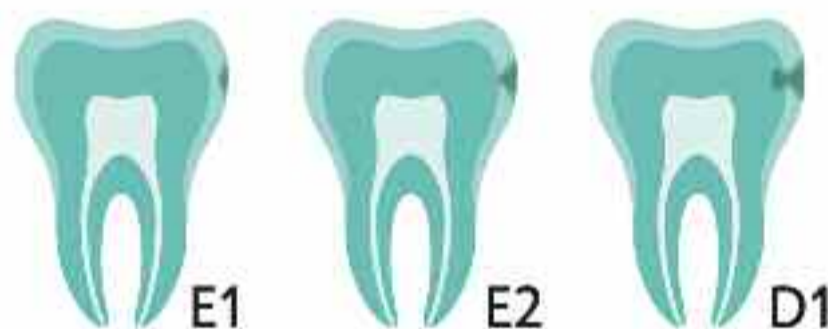

Η Βλάβη

Αρχόμενη τερηδόνα
με ακτινογραφικό βάθος έως και
το πρώτο τριτημόριο της οδοντίνης

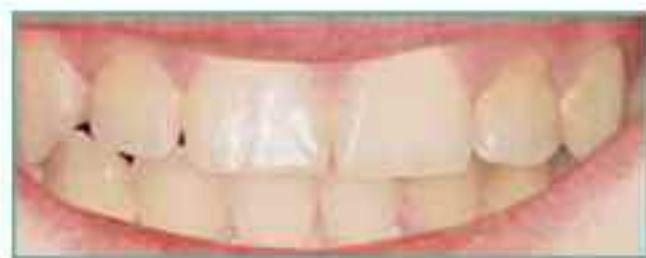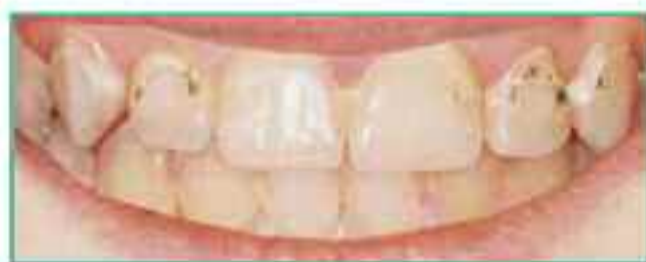Μέχρι τώρα αντιμετωπιζόταν:

1. Με φθορίωση που δεν ήταν αποτελεσματική, ιδιαίτερα στο πιο προχωρημένο στάδιο
2. Με έμφραξη, με συνήθως μεγαλύτερη απώλεια οδοντικού ιστού απ' όσο ήταν απαραίτητο.



Η θεραπεία

Διαπότιση της Τερηδόνας με ICON



Επισκεφθείτε μας
στην DENTAL
αίθουσα 6
διάδρομος Δ
περίπτερο 4



Τώρα, πλέον, οι πρώιμες τερηδονικές αλλοιώσεις θεραπεύονται

Χωρίς πόνο, χωρίς αναισθησία, χωρίς τροχό,
χωρίς απώλεια υγιούς οδοντικού ιστού

 **DMG**



Μιλτιάδης Βιτσαρόπουλος Α.Ε.

Μεσογείων 348, 153 41 Αγ. Παρασκευή • Τηλ.: 210 6541340 • Fax: 210 6541618 • www.vitsaropoulos.gr • e-mail: info@vitsaropoulos.gr

Επείγουσες επεμβάσεις σε εμφυτεύματα

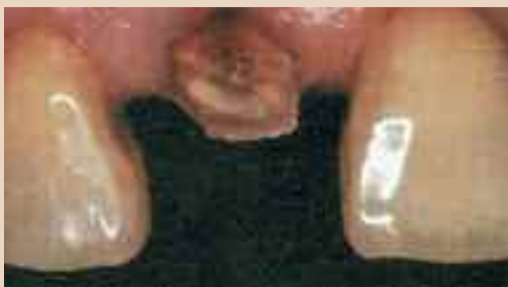Drs. N.Caplanis

Οι ασθενείς εμφανίζονται συχνά με απρογραμμάτιστες επείγουσες καταστάσεις που απαιτούν άμεση αφαίρεση του δοντιού.

Αυτές οι καταστάσεις έχουν γίνει ιδιαίτερα πολύπλοκες στην αντιμετώπισή τους με βάση τις πολλές διαθέσιμες θεραπευτικές επιλογές, που επηρεάζουν την θεραπευτική προσέγγιση και μεθοδολογία τόσο της εξαγωγής όσο και της τοποθέτησης προσωρινών αποκαταστάσεων.

Τα μη αποκαταστάσιμα κατάγματα μύλης και ρίζας αποτελούν συχνά

ιδανικά κλινικά περιστατικά για άμεση τοποθέτηση εμφυτευμάτων με βάση τη συχνά απουσία εμφανών λοιμώξεων και οστικής φατνιακής βλάβης που σχετίζεται συχνά με άλλες επείγουσες καταστάσεις όπως ενδοδοντικά και περιοδοντικά αποστήματα. Η αποτυχία πραγματοποίησης άμεσης τοποθέτησης εμφυτεύματος ή διατήρησης της περιοχής κατά την επείγουσα συνεδρία οδηγεί συχνά σε απώλεια φατνιακού οστού, που επηρεάζει σημαντικά την επιτυχία της θεραπείας με οδοντικά εμφυτεύμα-

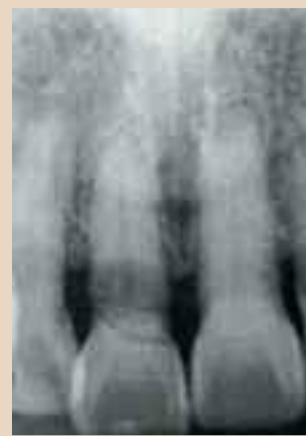

Εικ. 1a
Εικόνα μίας μη αποκαταστάσιμης μύλης και κάταγμα ρίζας στον 11.

τα. Όταν συγκρίνουμε τα άριστα μακροπρόθεσμα ποσοστά επιτυχίας των εμφυτευμάτων με την αμφίβολη μακροπρόθεσμη πρόγνωση ενός δοντιού με σοβαρό κάταγμα που απαιτεί ενδοδοντική θεραπεία και ανασύσταση με άξονα, η εξαγωγή και η διατήρηση του πεδίου ή η άμεση τοποθέτηση εμφυτεύματος

αποτελεί συχνά την ιδανική θεραπευτική προσέγγιση.

Μία κλινική μελέτη 534 δοντιών με κάταγμα ανέφερε ένα ποσοστό αποτυχίας 20% όταν πραγματοποιήθηκε συμβατική θεραπεία, συγκεκριμένα ενδοδοντική θεραπεία, ανασύσταση με άξονα και ψευδοκολόβωμα και μία στεφάνη.

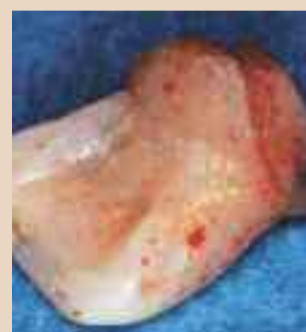

Εικ. 1b. Ακτινογραφία της θραυσμένης μύλης και του κατάγματος ρίζας στον 11.

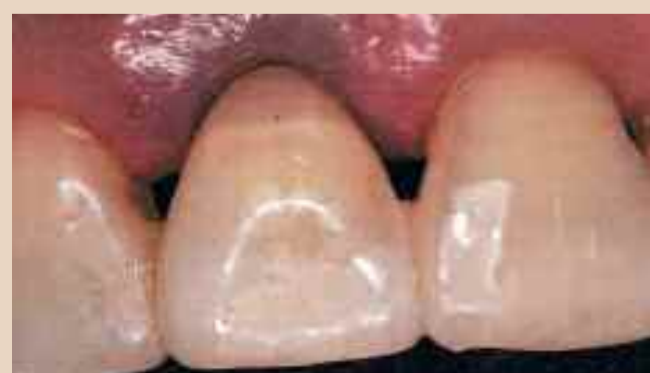τεύματος. Η δυνατότητα σύντομης και αποτελεσματικής θεραπείας αυτών των επειγόντων περιστατικών βελτιώνει την ικανοποίηση του ασθενή, διευκολύνει την αντιμετώπιση του ασθενή και αποτελεί μία εκπληκτική κλινική υπηρεσία. Επομένως, το οδοντιατρείο και το προσωπικό θα πρέπει να είναι σωστά εξοπλισμένο ή να έχουν διαμορφωθεί αποτελεσματικές κατευθυντήριες γραμμές παραπομπής για αποτελεσματική και προβλέψιμη τοποθέτηση εμφυτευμάτων κατά τη διάρκεια αυτών των επειγόντων συνεδριών. Στα ακόλουθα δύο κλινικά περιστατικά περιγράφεται μία απλή και αποτελεσματική διαδικασία για θεραπεία καταδικασμένων δοντιών με κάταγμα με εμφυτεύματα είτε μία συγκολλημένη αποκατάσταση ως προσωρινή ή μία προσωρινή επιεμφυτευματική αποκατάσταση.

Περιστατικό 1

Μία Ασιάτισσα 65 ετών προσήλθε για μία επείγουσα εξέταση με λοξό κάταγμα μύλης και ρίζας που επηρέαζε τον άνω δεξιό κεντρικό τομέα. Το κάταγμα προέκυψε αυτόματα κατά τη διάρκεια του φαγητού περιελάμβανε ολόκληρη την προστοματική επιφάνεια του δοντιού και επεκτεινόταν στη φατνιακή ακρολοφία (Εικ. 1a,b). Η κλινική μύλη εμφάνιζε έντονη κινητικότητα και ήταν επώδυνη κατά την ψηλάφηση και επίκρουση. Η πρόγνωση ήταν κακή και προτάθη-



Εικ. 1c. Ακέραια κλινική μύλη που μπορεί να χρησιμοποιηθεί ως συγκολλούμενη προσωρινή αποκατάσταση.



Εικ. 1d. Η θραυσμένη μύλη συγκολλήθηκε με τα παρακείμενα δόντια ως προσωρινή αποκατάσταση.

υψηλή ευκρίνεια χωρίς καλώδια!

MANINE & CREATI VISIODENT
www.visiodent.gr

RSV+HD

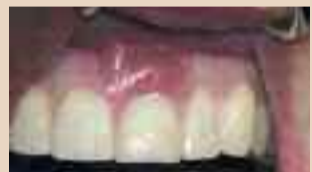η VISIODENT παρουσιάζει τη νέα γενιά ψηφιακής ακτινογραφίας RSV+HD με αισθητήρα υψηλής ανάλυσης HD με δυνατότητα ασύρματης σύνδεσης τεχνολογίας Bluetooth με τον υπολογιστή, αλλά και με ενσωματωμένη οθόνη για άμεση απεικόνιση (viewireless)

Ακόμα διαθέσιμα

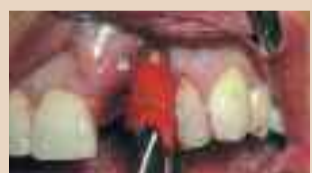ΟΔΟΝΤΙΑΤΡΙΚΑ ΕΙΔΗ ΚΑΙ ΜΗΧΑΝΗΜΑΤΑ
40ΚΙΔΟ2 47 • 115 27 ΑΘΗΝΑ • ΤΗΛ: 210 38 39 253, 210 38 44 902
FAX: 210 33 01 887 • e-mail: info@casadent.gr • www.casadent.gr

κε εξαγωγή του δοντιού. Οι θεραπευτικές επιλογές για αντικατάσταση του δοντιού συζητήθηκαν και περιελάμβαναν μία ακίνητη γέφυρα καθώς και μία επιεμφυτευματική στεφάνη. Με βάση την άριστη κατάσταση των παρακείμενων δοντιών καθώς και το προηγούμενο ιστορικό της ασθενούς με επιτυχημένες επιεμφυτευματικές αποκαταστάσεις, επέλεξε την τοποθέτηση ενός εμφυτεύματος.

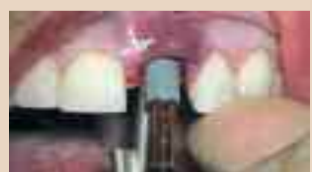Το μυλικό τμήμα του δοντιού αφαιρέθηκε εύκολα και λόγω της άριστης κατάστασής του διατηρήθηκε για να χρησιμοποιηθεί ως συγκολλούμενη προσωρινή αποκατάσταση (Εικ. 1c). Η ρίζα του δοντιού εξάχθηκε ατραυματικά χωρίς κρημό και καθαρίστηκε το φατνίο, εκπλύθηκε και αξιολογήθηκε με έναν περιοδοντικό ανιχνευτήρα. Στην περιοχή της εξαγωγής υπήρχε ελάχιστη οριζόντια απώλεια οστού που σχετιζόταν με υφίξηση των περιοδοντικών ιστών δευτερογενώς λόγω περιοδοντίτιδας, αλλά τα παρακείμενα φατνιακά τοιχώματα συμπεριλαμβανομένης της παρειακής ακρολοφίας ήταν αμέριστα. Συνεπώς, η περιοχή φαινόταν κατάλληλη για άμεση τοποθέτηση εμφυτεύματος. Τοποθετήθηκε ένα εμφύτευμα Replace Select 4.3X16χλ.



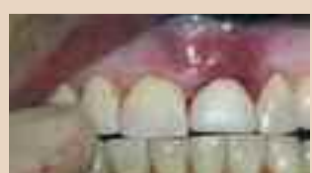Εικ. 2a. Τραύμα στον άνω αριστερό κεντρικό τομέα με οριζόντιο κάταγμα ρίζας.



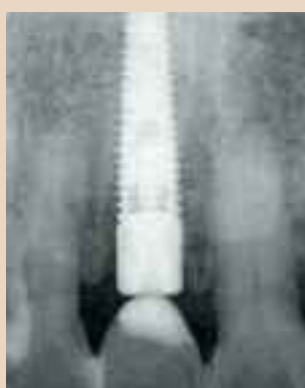Εικ. 2b. Εξαγωγή με περιστόμο και οδοντάγρα της σπασμένης ρίζας.



Εικ. 2c. Το άμεσο εμφύτευμα τοποθετείται επιτυγχάνοντας άριστη αρχική σταθερότητα.



Εικ. 2d Χρησιμοποιείται μία άμεση ακρυλική αποκατάσταση ως προσωρινή.



Εικ. 1e. Ακτινογραφία ενός άμεσου εμφυτεύματος με συγκολλούμενη προσωρινή αποκατάσταση.

και χρησιμοποιήθηκε ολόκληρο το μήκος του φατνίου μαζί με το έδαφος της ρινός για αποτελεσματική αρχική σταθερότητα (Εικ. 1e). Μετά την τοποθέτηση του εμφυτεύματος στο εναπομείναν φατνίο τοποθετήθηκε μόσχευμα από σύνθετο ανόργανο βόειο οστικό τεμάχιο. Συγκολλήθηκε ρητίνη στο σπασμένο τμήμα της κλινικής μύλης για να δημιουργηθεί μία κοίλη επιφάνεια για διατήρηση της αισθητικής των μαλακών ιστών. Η τροποποιημένη κλινική μύλη συγκολλήθηκε στα παρακείμενα δόντια και λειτούργησε ως προσωρινή αποκατά-

ση (Εικ. 1d). Στη συνέχεια η ασθενής παραπέμφθηκε στον προσθετολόγο την επόμενη ημέρα για κατασκευή μίας άμεσης προσωρινής αποκατάστασης επί του εμφυτεύματος. Η επείγουσα συνεδρία που περιελάμβανε την εξαγωγή, την τοποθέτηση του εμφυτεύματος, την τοποθέτηση μοσχεύματος και τη συγκόλληση της προσωρινής αποκατάστασης διήρκησε περίπου μία ώρα.

Περιστατικό 2

Μία γυναίκα 35 ετών προσήλθε στο Τμήμα Επειγόντων Περιστατικών του πανεπιστημίου Λόμα Λίντα και παραπέμφθηκε για επείγουσα επέμβαση που περιελάμβανε ατραυματική εξαγωγή του επηρεασμένου δοντιού και άμεση τοποθέτηση εμφυτεύματος και για τραύμα στην άνω

πρόσθια οδοντοφυΐα μετά από μία υποτιθέμενη επίθεση κι ένα κύπημα στο πρόσωπο πριν από δύο ημέρες. Κατά την εξέταση ο άνω αριστερός κεντρικός τομέας εμφάνιζε μερικό κάταγμα στο μέσον της ρίζας και κινητικότητα III βαθμού (Εικ. 2a). Ο αριστερός πλάγιος τομέας είχε ευαισθησία στην επίκρουση και εμφάνιζε κινητικότητα I βαθμού, αλλά είχε αρνητική απόκριση στο χλωριούχο αιθύλιο και την ηλεκτρονική δοκιμασία ζωτικότητας.

Η ασθενής προγραμματίστηκε για επείγουσα επέμβαση που περιελάμβανε ατραυματική εξαγωγή του επηρεασμένου δοντιού και άμεση τοποθέτηση εμφυτεύματος και προσωρινής αποκατά-

στασης. Το σπασμένο δόντι εξάχθηκε και το εναπομείναν κάταγμα ρίζας αφαιρέθηκε με περιστόμο (Εικ. 2b). Το φατνίο αποξέστηκε και δεν παρατηρήθηκε οστική θυρίδα. Χρησιμοποιήθηκε ένα εμφύτευμα Nobel Active για αντικατάσταση του εξαχθέντος δοντιού (Εικ. 2c). Η οστεοστομία πραγματοποιήθηκε υπερβία του φατνίου για μέγιστη σταθερότητα για το εμφύτευμα.

Το εμφύτευμα τοποθετήθηκε με σταθερότητα 35nc, κάτι που καθιστούσε δυνατή την άμεση τοποθέτηση προσωρινής αποκατάστασης. Τοποθετήθηκε ένα προκατασκευασμένο κολόβωμα και κοχλιώθηκε για στήριξη της προσωρινής αποκατάστασης από ακρυλική ρητίνη. Η προ-

σωρινή στεφάνη απελευθερώθηκε από όλες τις μασητικές επαφές (Εικ. 2d). Διεγχειρητικές ακτινογραφίες αποκάλυψαν κατάλληλη θέση του εμφυτεύματος σε σχέση με την παρακείμενη οδοντοφυΐα και το οστικό επίπεδο.

Η επείγουσα επέμβαση θα πρέπει να θεωρείται βιώσιμη λύση και συχνά προβλέψιμη θεραπευτική προσέγγιση για επείγουσες περιπτώσεις που οδηγούν τελικά σε απώλεια δοντιών όπως κατάγματα ρίζας. Άμεσες προσωρινές αποκαταστάσεις ή συγκολλούμενες στεφάνες μπορούν να χρησιμοποιηθούν ως προσωρινή αποκατάσταση. **DT**

Αναδημοσίευση από το Implant Tribune Οκτώβριος 2008



Drs. N. Caplanis

Είναι επίκουρος καθηγητής Εμφυτευματολογίας στην Οδοντιατρική Σχολή του Πανεπιστημίου Λόμα Λίντα. Είναι εξειδικευμένος περιοδοντολόγος κι εμφυτευματολόγος στις ΗΠΑ και διατηρεί ιδιωτικό ιατρείο στην Καλιφόρνια.



J. Losada

Είναι διευθυντής εκπαιδευτικού προγράμματος Εμφυτευματολογίας και καθηγητής στο ίδιο πανεπιστήμιο. Έχει εξειδικευθεί στην Εμφυτευματολογία και στην Προσθετική κι είναι πρόεδρος της Αμερικανικής Ακαδημίας Εμφυτευματολογίας. Έχει κάνει πολλές παρουσιάσεις κι έχει γράψει πολλά άρθρα για αυτά τα θέματα



Τα νέα κεραμικά ρουλεμάν στη χειρολαβή BORA προσδίδουν μεγάλη δύναμη και ευελιξία.

Οι οπτικές ίνες με το σύστημα διπλής γυάλινης ράβδου εγγυώνται ιδανικό φωτισμό για ένα τέλειο πεδίο εργασίας χωρίς σκιάς. Ευκαλόχρηστος ταχυσύνδεσμος. Βελτισμένα χαρακτηριστικά ασφαλείας για απόλυτη σιγουριά.



BORA
long life

Τα κεραμικά ρουλεμάν είναι πιο ανθεκτικά και διαρκούν περισσότερο

<p>ΑΝΤΙΚΕ ΗΒΗ S.A. Οδοντοτεχνολογία Δρο. Τσιγγιλάκη 18 154 02 Αθήνα Τηλ: 210.5251930-210.5246001 Fax: 210.5253527</p>	<p>ΒΗΜΤΑ.COM Γ. ΠΑΠΑΚΩΣΤΑΝ Δ.Ε. Παρασκευαστής Τ. 41, 57 Αθήνα Τηλ: 210.7755211-210.7755111 Fax: 210.7759495 email: info@bora.gr, www.boragroup.gr</p>
<p>ΜΕΤΑΦΡΑΣΗ Π. ΠΡΟΣΤΑΣΗ Α.Ε. Δρο. Σπηλιόφλου & Σολιάδων 55 154 01 Αθήνα Τηλ: 210.5253111 Fax: 210.5253500 Email: info@metacos.gr</p>	<p>Α. ΠΑΠΑΓΕΩΡΓΙΟΥ & ΣΙΑ ΕΠΕ Χηλοκουδίστη 14 154 02 Αθήνα Τηλ: 210.5253596-210.5253500 Fax: 210.5253739 www.papageorgiou.gr</p>

Η θεραπεία βαθιάς πρόσθιας κατακόρυφης πρόταξης σε ενήλικες είναι μία αληθινή πρόκληση. Είναι σημαντικό να γνωρίζουμε τους διαφορετικούς αιτιολογικούς παράγοντες και την επίδρασή τους στις ανωμαλίες σύγκλισης. Γενικά, αυτοί οι ασθενείς έχουν μειωμένο το ύψος του κατώτερου τριτημορίου του προσώπου και μία τάση για κοίλο προφίλ με καλή σύγκλιση των χειλέων.

Η ύπαρξη ή απουσία ανάπτυξης αποτελεί έναν ακόμη προβληματισμό όταν διαμορφώνουμε το σχέδιο θεραπείας. Όταν υπάρχει δυνητική οδός αύξησης, τα αποτελέσματα είναι πιο ελεγχόμενα και αποτελεσματικά. Αυτός είναι ο λόγος που η θεραπεία στη

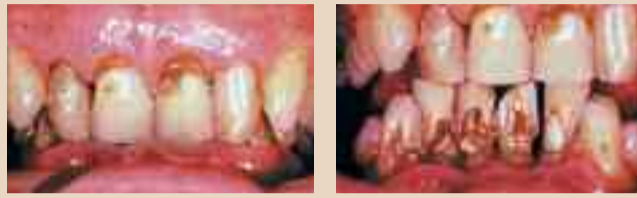Θεραπεία βαθιάς κατακόρυφης πρόταξης σε ενήλικες ασθενείς

Dr. J. Harfin

μικτή οδοντοφυΐα ή στην πρώιμη μόνιμη οδοντοφυΐα προτείνεται.

Η βαθιά κατακόρυφη πρόταξη μπορεί να παρατηρηθεί σε ασθενείς με τάξη I, II ή III, αλλά είναι συνηθέστερη σε βραχυπρόσωπους ασθενείς τάξης II κατηγορίας II. Ένα από τα συχνότερα χαρακτηριστικά είναι η ύπαρξη αυξημένης μεσοκοπτικής γωνίας.

Οι κάτω τομείς χάνουν το σημείο ανάσχεσης στην υπερωία πλευρά των άνω τομέων και συνεχίζουν να αναπτύσσονται μέχρι να φτάσουν στον ουλικό υπερώιο ιστό.



Εικ. 1a,b. Ένας ασθενής 58 ετών στάλθηκε από τον προσθετολόγο στο ορθοδοντικό τμήμα για βελτίωση της αισθητικής και διευθέτηση της θέσης των άνω τομέων για να δημιουργηθεί χώρος για αναδιαμόρφωση της χειλικής πλευράς των κάτω προσθίων τομέων.

Λόγω της οπίσθιας κλίσης των άνω και κάτω τομέων παρατηρείται μείωση του εύρους των οδοντικών τόξων αλλά είναι πιο συνήθης στον

άνω από τον κάτω φραγμό. Γενικά, τα τόξα είναι πιο τετράγωνα σε σχήμα λόγω της επίδρασης της μυϊκής έλξης (Εικ. 1a).

Επίσης, η χειλική γωνιακή σχισμή είναι πολύ έντονη και το κάτω χείλος καλύπτει το μέσο τριτη-

μόριο και συχνά το άνω τριτημόριο των άνω τομέων. Τα χείλη μπορεί να εμφανίζονται οπισθογναθικά.

Ένα άλλο σημαντικό ζήτημα είναι να προσδιορίσουμε αν η βαθιά κατακόρυφη πρόταξη εντοπίζεται στην πρόσθια περιοχή, στην οπίσθια περιοχή ή και στις δυο.

Γενικά, αυτοί οι ασθενείς προσέρχονται στο ιατρείο αναζητώντας μία αισθητική βελτίωση για να γίνει πιο φυσιολογική η θέση των κεντρικών και πλαγίων τομέων. Άλλοι παραπέμπονται από προσθετολόγους για βελτίωση της θέσης των δοντιών προς αναζήτηση χώρου για μία φυσιολογική αποκατάσταση (Εικ. 1b). Συνήθως σε αυτούς τους ασθενείς οι μύες αναπτύσσονται πολύ καλά και το μασητικό επίπεδο τροποποιείται με πολύ έντονη καμπύλη του Spee. Η φυσιολογική οδός μάσησης θα τροποποιούνται.

Επειδή δε βρίσκονται σε φάση ανάπτυξης δεν μπορούμε να αναμένουμε ορθοπαιδικές τροποποιήσεις. Η θεραπεία περιορίζεται σε ορθοδοντική διόρθωση με ή χωρίς ορθογναθική χειρουργική επέμβαση.

Είναι πολύ σημαντικό να παρατηρήσουμε την ύπαρξη ή απουσία ουλικού χαμόγελου επειδή αυτό το ζήτημα καθορίζει την εμβιομηχανική που θα εφαρμοστεί.

Όταν οι άνω τομείς δεν είναι ορατοί κατά τη φυσιολογική ομιλία, η λύση η εισώθηση των κάτω τομέων για διόρθωση της βαθιάς κατακόρυφης πρόταξης. Αν δε γίνει αυτό, το αποτέλεσμα θα είναι το τυπικό χαμόγε-

λο ενός ηλικιωμένου από μου. Σε αυτές τις περιπτώσεις θα πρέπει να σκεφτούμε την επιλογή της εξώθησης των πλαγίων πλευρών ή την εισώθηση των κάτω τομέων.

Μερικοί ασθενείς θα χρειαστούν προσωρινή αναδιαμόρφωση των μασητικών επιφανειών στην οπίσθια περιοχή και στην υπερωία και χειλική πλευρά της πρόσθιας περιοχής κατά τη διάρκεια της θεραπείας. Στο τέλος της ορθοδοντικής θεραπείας απαιτείται μία τελική αποκατάσταση για να διατηρηθούν τα αποτελέσματα που επετεύχθησαν.

Η διορθωμένη κατακόρυφη πρόταξη σε ενήλικες απαιτεί ένα εξατομικευμένο σχέδιο θεραπείας, ειδικά στο κατακόρυφο επίπεδο. Ένα επίπεδο διήξης είναι αποτελεσματικό για τη διατήρηση της διόρθωσης της κατακόρυφης πρόταξης και προτείνεται η μακροπρόθεσμη χρήση του. Καθώς οι βραχυπρόσωποι ασθενείς έχουν μεγαλύτερη τάση υποτροπής σε σχέση με τους μεσοπρόσωπους, δεν είναι δυνατός ο ίδιος τύπος διατήρησης.

Στις Εικ. 2a,b φαίνεται μία ασθενής 26 ετών που αναζητούσε μία δεύτερη επιλογή σχετικά με μία μεταβολή στην θέση του άνω αριστερού πλαγίου τομέα. Είχε υποβληθεί σε δύο θεραπείες στο παρελθόν, μεταξύ 8 και 10 ετών με μία κινητή συσκευή και μεταξύ 14 και 16 ετών με ακίνητα μηχανήματα. Παραδέχθηκε πως δεν είχε χρησιμοποιήσει τις συσκευές

→ DT σελίδα 10



Εικ. 2a,b. Μία 26χρονη που επιθυμεί αλλαγή της θέσης του άνω αριστερού πλαγίου τομέα.

2009

Greater New York Dental Meeting

The
Largest Dental
Convention/
Exhibition/Congress
in the United States

NO
Pre-Registration
Fee!

85th
Annual Session

MEETING DATES:
NOVEMBER 27th - DECEMBER 2nd

EXHIBIT DATES:
NOVEMBER 29th - DECEMBER 2nd

For More Information:
Greater New York Dental Meeting™
570 Seventh Avenue - Suite 800
New York, NY 10018 USA
Tel: +1 (212) 398-6922
Fax: +1 (212) 398-6934
E-mail: info@gnydm.com
Website: www.gnydm.com



Please send me more information about...

- Attending the Greater New York Dental Meeting
 Participating as a guest host and receiving free CE
 I speak _____ and am willing to assist international guests
enter language

Name _____

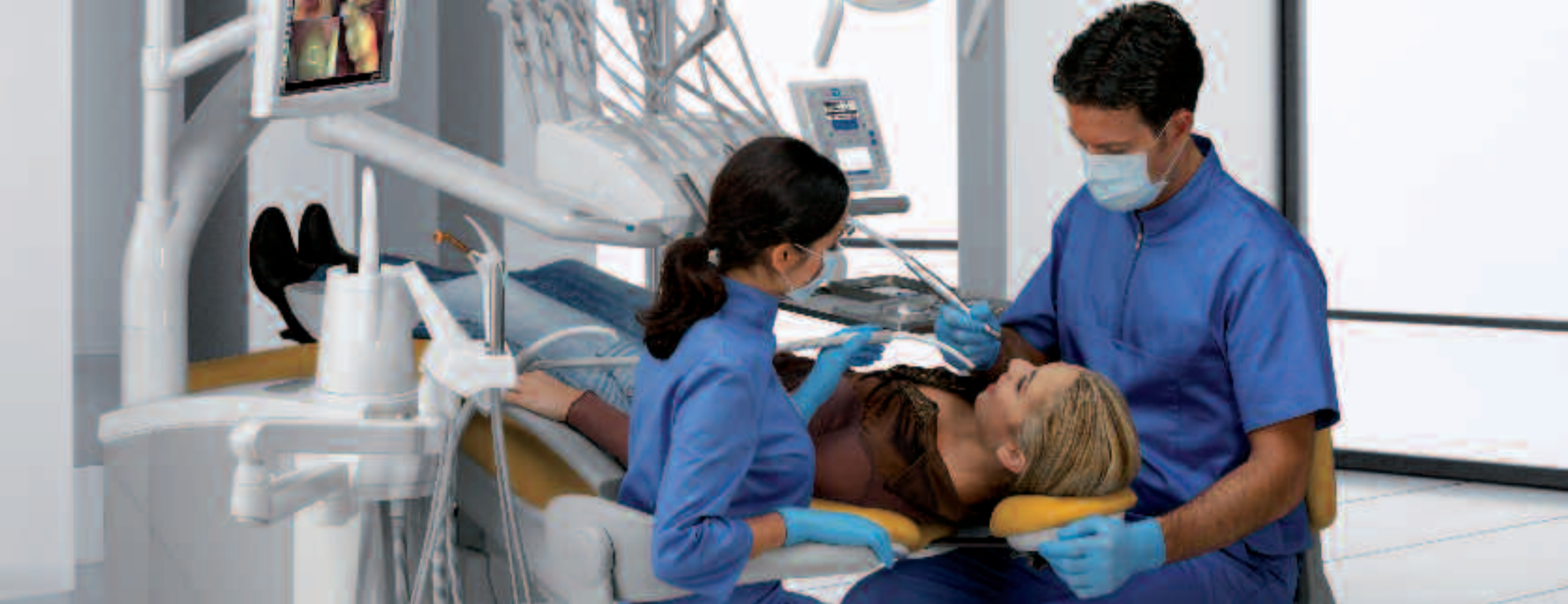Address _____

City, State, Zip/Country Code _____

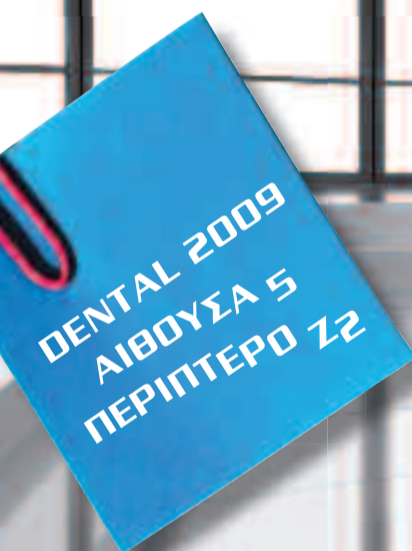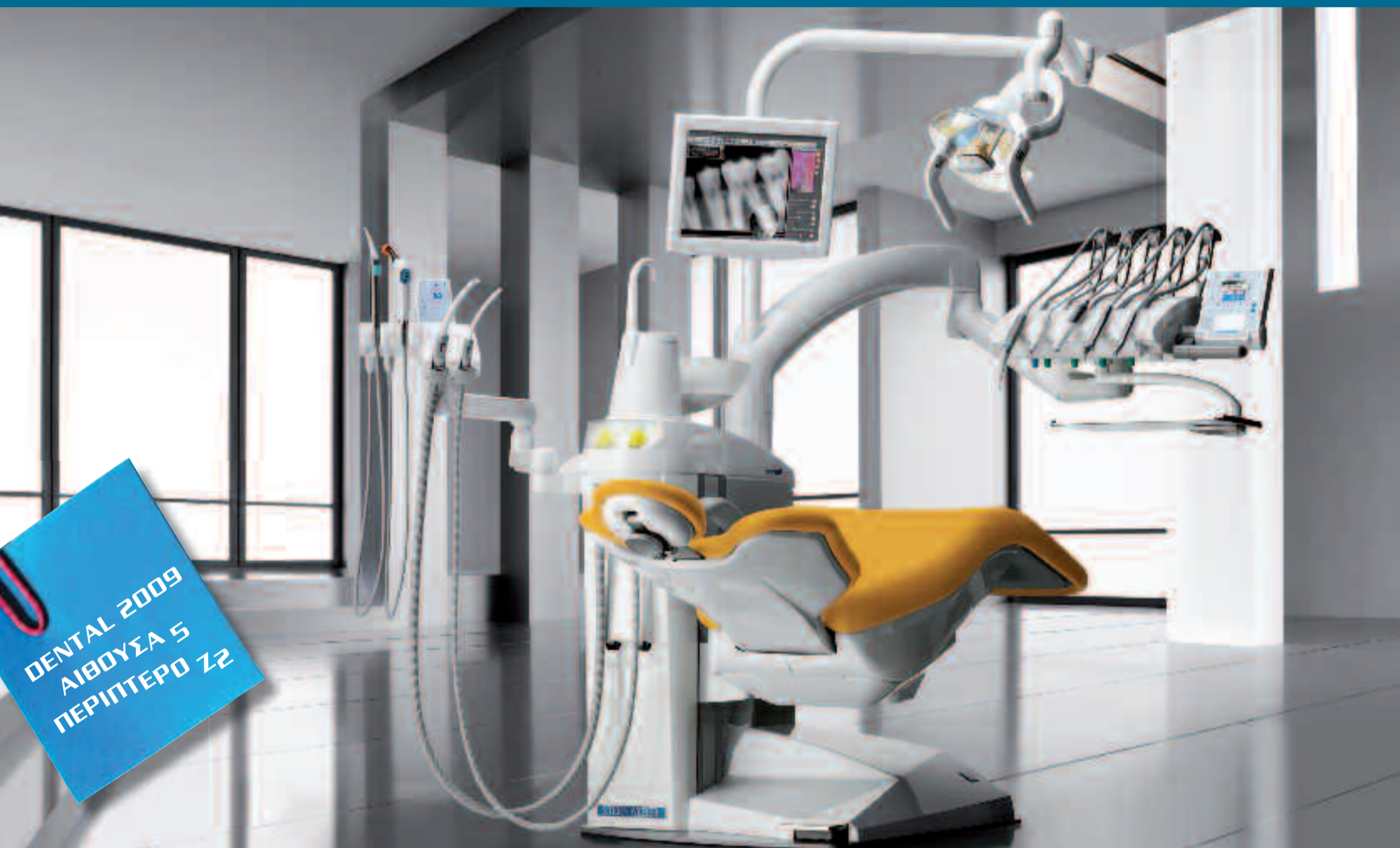Telephone _____

E-mail _____

Fax or mail this to:
Greater New York Dental Meeting or
visit our website: www.gnydm.com for more information.



Απελευθερώστε τις ικανότητες σας



NEW STERN S280TRc CONTINENTAL



Ανακαλύψτε το Stern S280TRc. Το οδοντιατρικό μηχάνημα, κατασκευασμένο για τις δικές σας, μοναδικές δεξιότητες. Φτιαγμένο ώστε να συνδυάζει την απόδοση και τον άψογο σχεδιασμό σε μια άνευ προηγουμένου λειτουργική άνεση. Η αναρτώμενη έδρα, σας βοηθά να έχετε πάντα άριστη στάση του σώματος. Αυτό μειώνει την κόπωση και οδηγεί σε μεγαλύτερη συγκέντρωση. Έτσι, μπορείτε πάντα να απελευθερώνετε τις ικανότητες σας. Ένας ακόμη λόγος για να επιλέξετε τη Stern Weber.

Σειρά S, σειρά TR, σειρά TRc.

Η Stern Weber κατασκευάζει περισσότερα από 40 μοντέλα ...ένα σίγουρα ικανοποιεί τις ανάγκες σας!

ΝΙΚ. ΣΑΡΜΑΣ Α.Ε.
3^{ος} Σεπτεμβρίου 35
ΑΘΗΝΑ
Τηλ.: 210 5249261
Fax: 210 5232537

Θεσσαλονίκη: Βασίλης Καρακώστας, Σουμερνών 10, Τηλ.: 2310 212121 | **Ηρακλειο Κρήτη:** Στεφανουδάκης Λυκούργος, Μίνωος 32, Τηλ.: 25210 32124 | **Άρτα:** Αποστόλου Λάμπρος, Σύνταγμα Ευζώνων 20, Τηλ.: 26810 78410 | **Δράμα:** Ιωάννης Ανδρεάδης, Εύξεινου Πόντου 40, Τηλ.: 25210 32124 | **Βόλος:** Στάμος Τσιώλης, Αντωνοπούλου 127, Τηλ.: 24210 35535 | **Καθαμάτα:** Σ. Ευθυριάδης - Κ. Χρονόπουλος, Π. Καίσαρη 10, Τηλ.: 27210 97272 | **Αλεξανδρούπολη:** Μπουτσιαβάρας Αποστόλης, Τηλ.: 6973 370 210 | **Κύπρος, Λεμεσός:** Τηλ.: +357 25730404, Fax: +357 25730401