

DENTAL TRIBUNE

The World's Dental Newspaper • Russian Edition

Россия

Сентябрь, 2008

№4, Том 7

Краткие новости

Бросая вызов эстетике
Мастер-класс, озеро Комо (Италия)
Трехдневная программа под руководством д-ра Egon Eiwue, д-ра Walter Van Breda и зубного техника Ernst A. Hegenbarth.

С 30 октября по 1 ноября 2008 г. в живописных окрестностях озера Комо (Италия) под руководством ведущих мировых экспертов состоится стоматологическое обучение по новой методике.

«Как докладчик мирового уровня в области эстетической стоматологии, я постоянно убеждаюсь в методологических расхождениях между существующими обучающими программами для врачей-стоматологов и зубных техников; это происходит, как правило, из-за того, что обучение по данным специальностям проходит разрозненно. Учитывая данное обстоятельство, соединив две группы обучающихся вместе и применяя командный подход, мы создали уникальную образовательную программу. Совместное обучение дает возможность объединить бесценный опыт и знания двух групп специалистов и преодолеть непонимание между врачами-стоматологами и техниками. Цель: достижение идеальной эстетики у пациента», говорит доктор Egon Eiwue, основатель этой программы.

Работа в небольших группах обеспечит участникам высокое качество обучения. Лучший докладчик из числа участников ежедневных занятий «Представьте свой случай» будет награжден специальным призом от организаторов. Такой способ представления собственных клинических случаев участниками является наиболее эффективным инструментом обучения.

Практические занятия по планированию лечения, винирам и керамическим конструкциям для эстетических реставраций помогают талантливым зубным техникам усовершенствовать свои навыки и добиваться высокопрофессиональных результатов.

Уникальное занятие «Создайте настоящую команду» будет проведено в заключительный день программы. Будет рассмотрено лечение эстетически сложных случаев с использованием командного подхода «шаг за шагом».

Организаторы признали необходимость объединения данной программы вследствие высокого спроса со стороны стоматологов и зубных техников, которые хотят повысить свою профессиональную квалификацию и достигнуть идеального эстетического решения для пациента. Основанное на новейших мировых образовательных тенденциях совместное обучение – ключ к успеху.

Контактная информация

Тел.: +7 495 790 76 39
Контактные лица: Ольга Губина,
Анна Краснулицкая
Адрес электронной почты:
dental@americanclic.ru сайт:
www.dentalart.ru

www.dental-tribune.com

Новости индустрии



Kodak и J.Morita: диагностика будущего уже сегодня

Еще несколько лет назад стоматологи в России и во всем мире удивлялись возможностям радиовизиографов – приборов, позволяющих получать рентгеновские изображения без использования пленки и реактивов.

стр. 6

Ортопедическая стоматология




Аттачмены в стоматологии: азы

Планирование лечения с использованием аттачменов вызывает у стоматологов наибольшие затруднения. При той скорости, с которой учебный материал осваивается сегодня в стоматологических школах, этот вопрос, в лучшем случае, просто упускается из виду.

стр. 10

Тенденции и практика

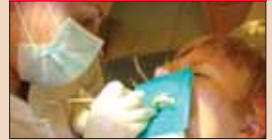

Неправильная интерпретация отметок от артикуляционной бумаги и технология компьютеризированного анализа окклюзии

Клиническое применение артикуляционной бумаги, используемое для проверки окклюзии, требует субъективной интерпретации получаемых отметок.

стр. 24

Новости



Всероссийский чемпионат стоматологического мастерства в номинации «Эстетическая реставрация зубов»

Впервые за много лет финальные конкурсы чемпионата СТАР «За лучшую работу в эстетической стоматологии» прошли в регионе России – г. Самаре.

стр. 34

Пломбирование каналов при помощи obturационных систем с адгезивным бондингом

Грегори М. Куртцман и Дж. Энтони фон Фраунхофер, США

Эндодонтическое лечение дает возможность сохранить зуб и улучшить состояние зубных рядов. Долгосрочный прогноз жизнеспособности подвергается эндодонтическому лечению зуба в огромной степени зависит от качества герметизации коронки и верхушки корня.

Вторичное инфицирование возможно вследствие коронковой микропротечки временной пломбы и может стать существенным фактором неудачи эндодонтического лечения. Khaat [1] установил, что существенное окрашивание коронки и миграция бактерий после контакта запломбированных корневых каналов с искусственной и натуральной

слоной в течение 30 дней охватывает все пространство каналов вплоть до апекса. Перелом корня, другая причина неудачи эндодонтического лечения, может стать результатом применения «энергичной» техники пломбирования, например латеральной или вертикальной конденсации гуттаперчи [2–4]. Латеральная и верти-

кальная конденсация с силерами на основе цинк-оксид-эвгенола (ZOE) или эпоксидных смол, являющаяся стандартным методом obturации, часто вызывала переломы корня. Исследование 32 случаев вертикального перелома корня, проведенное группой Meister и соавт. [5], показало

→ стр. 16

«VIVAX DENT» – главный партнер чемпионата стоматологического мастерства СТАР в 2008 г. в номинации «Клиническая пародонтология» в разделе «Регенерация в пародонтологии»

За рамками привычного лечения!

Реальный опыт применения пептидных биорегуляторов «VIVAX DENT» в борьбе с разрушением костной ткани

Клиника лазерной стоматологии доктора Колесниченко

Ген. директор – врач-стоматолог высшей категории М.В. Колесниченко

М.В. Колесниченко:

Пептидные биорегуляторы «VIVAX DENT» интересны прежде всего тем, что их можно применять как самостоятельно, так и в сочетании с традиционными способами лечения заболеваний полости рта и пародонта. Говоря о применении в комплексном лечении, отмечается выведение лечения на новый уровень, при котором прогнозируемые результаты как хирургического, так и нехирургического лечения значительно улучшаются. При применении в хирургической практике заранее можно спрогнозировать более быстрый процесс регенерации, значительное улучшение приживления искусственно введенных тканей (импланты, костные препараты).

Пептидные биорегуляторы «VIVAX DENT» являются большой

базой для использования в разных областях стоматологии.

Результаты использования пептидных биорегуляторов «VIVAX DENT» в нашей практике дали замечательные результаты, во многом неожиданно замечательные! Многие результаты, нами же полученные, были даже для нас удивительными. Если смотреть с точки зрения врача-практика, который каждый день работает с пациентами и который каждый день оценивает результативность того или иного лечения, невозможно было даже представить, что приведенные ниже случаи будут улучшены за счет применения пептидных биорегуляторов «VIVAX DENT».

Особое отмечу еще одно приятно поразившее свойство пептидных препаратов: за время их применения не было ни одного случая ал-

лергической реакции. А пациенты, которым проводилась данная терапия, отмечали, помимо улучшения клинической ситуации в полости рта, улучшение общего состояния и тонуса организма.

Пептидные препараты удобны в применении. Не секрет, что все химические препараты, которые мы вводим, имеют как положительное, так и отрицательное воздействие на органы и ткани. И очень часто нам необходимо взвесить меру отрицательного эффекта к мере положительного для решения – использовать или нет тот или иной препарат.

Однако в случае с пептидными препаратами такая проблема отсутствует, и в этом смысле препараты очень удобны для врача.

Результаты, которые мы получили от применения препаратов, побуж-

дали не только нас, врачей, но и пациентов проводить эту терапию. Когда мы говорим «результаты», мы не подразумеваем, что лечили пациента годами. Результаты были достаточно быстрыми, пациент после нескольких инъекций пептидного комплекса или нескольких применений пептидного геля «VIVAX DENT» уже замечал улучшения, и это заставляло его приходить снова и делать эти процедуры.

Результаты по восстановлению костной ткани выглядят обнадеживающе. Говоря о рентгенологической картине, существует устойчивое мнение о том, что она не меняется в области леченных зубов в течение 6 мес. Когда применялась пептидная терапия, мы видели из-

→ стр. 2

← DT стр. 1

менения костной ткани уже через 1 мес – полтора. Это не только рост костной ткани, это намного более быстрый и эффективный ее рост.

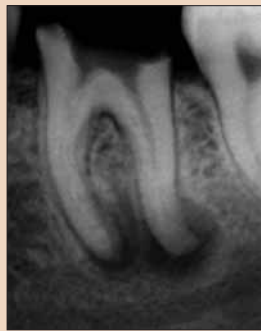Особо можно сказать и об имплантах. При применении пептидных препаратов, в частности геля «VIVAX DENT», заживление происходит быстрее, снижается вероятность отторжения имплантов. Таким образом, пептидные комплексы могут применяться и применяются во всех сферах стоматологии – от хирургической до повседневной профилактической.

Несколько конкретных клинических случаев из практики

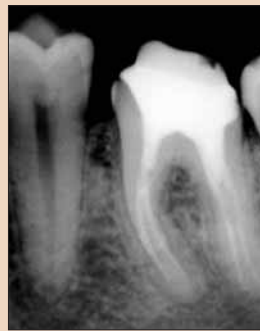Первый – восстановление костной ткани в лечении кистогранулем

В области 36 зуба определяется полное разрушение коронковой части зуба. Ситуация осложняется наличием выраженных очагов воспаления в периапикальной области.

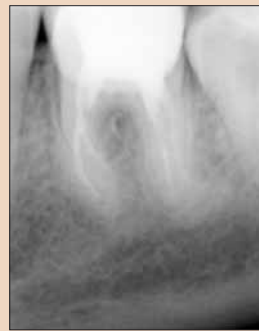Для лечения этой пациентки использовали пептидные биорегуляторы «VIVAX DENT» в сочетании с традиционной эндодонтической обработкой каналов без применения хирургического вмешательства.



Снимок 1.



Снимок 2.



Снимок 3.

AD



DENT

V
I
V
A
X

Наноструктурные зубные пасты и бальзамы–ополаскиватели с заданными противовоспалительными свойствами

- ✓ способствуют профилактике пародонтита и воспалений
- ✓ ускоряют заживление тканей пародонта, в том числе при протезировании
- ✓ снижают кровоточивость
- ✓ обладают отбеливающим эффектом



НОВИНКА!
ГЕЛЬ
С УСИЛЕННЫМ
ЗАЖИВЛЯЮЩИМ
ЭФФЕКТОМ



www.vivax.ru



СПРАШИВАЙТЕ В ЛУЧШИХ АПТЕКАХ И СТОМАТОЛОГИЧЕСКИХ КЛИНИКАХ ГОРОДА

Москва (495) 230-6828, Санкт-Петербург (812) 332-1415, Киев 38 (044) 230-2525, Самара (846) 979-7781, Казань (843) 519-4689
Киров (833) 263-5974, Н.Новгород (831) 430-2639, Екатеринбург (343) 379-5740, Пермь (342) 219-5587, Новосибирск (383) 218-7504
Уфа (3472) 35-7679, Сочи (8622) 620-228, Тюмень (3452) 33-3611, Липецк (0742) 27-6155, Приморье (4236) 66-5012

Динамическое наблюдение через 3 мес показало полное замещение дефектов в периапикальной части медиального и дистального корней костной тканью. Продолжение дальнейшего лечения – изготовление индивидуальной кульевой вкладки и временной коронки на 36 зуб.

Динамическое наблюдение через 6 мес признаков рецидива не выявлено. Установка постоянной коронки на 36 зуб.

В дальнейшем мы наблюдали этот зуб в условиях полной окклюзионной нагрузки – в течение 3 лет признаков рецидива воспалительного процесса в периапикальной области 36 зуба не обнаружено.

Необходимо отметить, что в обычной практике 90% таких зубов обычно удаляют. Речь идет не только и не столько о том, что зуб разрушен, а о наличии кистогранулемы в области апикальной части корней (снимки 1–3).

Второй – пептидные биорегуляторы «VIVAX DENT» в лечении периимплантита

Пациент до начала лечения. Вторичная адентия в области 3-го и 4-го сегментов зубного ряда. Рекомендовано: установка имплантатов с последующим протезированием (снимок 4).

После установки имплантатов вследствие нарушения пациентом режима в послеоперационном периоде возник перимплантит в области всех 6 установленных имплантатов, на снимке – выраженная резорбция костной ткани вокруг имплантатов. Клинически – при осмотре полости рта в области всех имплантатов – выраженная гиперемия слизистой, пальпация резко болезненна, сопровождается гноетечением (снимок 5).

В результате проведения противовоспалительной терапии с применением пептидных биорегуляторов «VIVAX DENT» удалось купировать воспалительный процесс в области 5 из 6 имплантов. Один имплантат был удален.

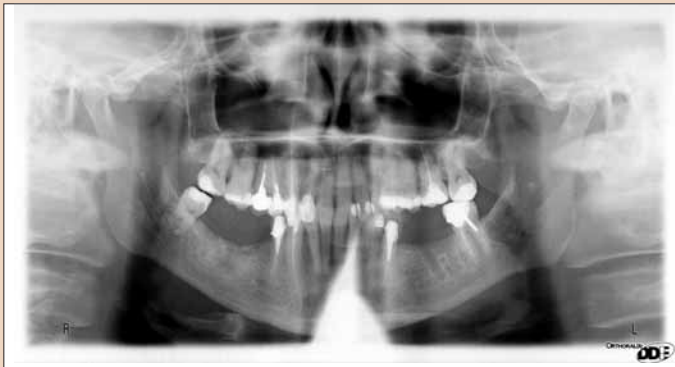Постоянное протезирование на имплантатах. Клинических признаков воспаления и резорбции костной ткани в области имплантатов не выявлено. Имплантаты полностью остеоинтегрированы (снимок 6).

Третий – опыт изолированного применения пептидных биорегуляторов «VIVAX DENT» с целью увеличения функциональной устойчивости зуба

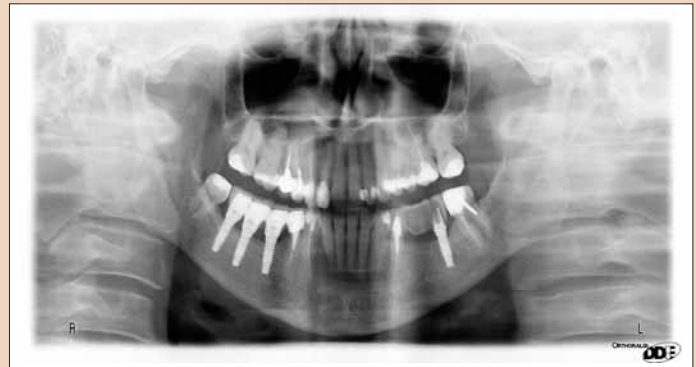36 зуб восстановлен с помощью анкерного штифта и композитной пломбы (снимок 7). В периапикальной области, а также в области бифуркации 36 зуба определяются очаги резорбции костной ткани. Каналы 36 зуба запломбированы не полностью. Имеется патологическая подвижность 36 зуба 2-й степени.

Прогноз эндодонтического лечения такого зуба крайне неблагоприятен вследствие возможного раскола корня зуба при извлечении анкерного штифта, расположенного не по оси канала зуба.

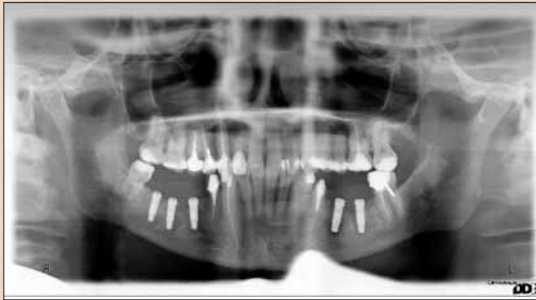Пациент, несмотря на настоятельные рекомендации, от удаления 36 зуба отказался.



Снимок 4.



Снимок 6.



Снимок 5.

В качестве паллиативного лечения была использована терапия пептидными биорегуляторами «VIVAX DENT», которая дала положительный эффект. На снимке 8 видно, что в результате проведенной терапии клиническая ситуация значительно улучшилась, отмеча-

ется снижение патологической подвижности 36 зуба и значительное уменьшение очагов резорбции костной ткани. Из всего сказанного видно, насколько велика польза от терапии пептидными биорегуляторами «VIVAX DENT».

Корр:

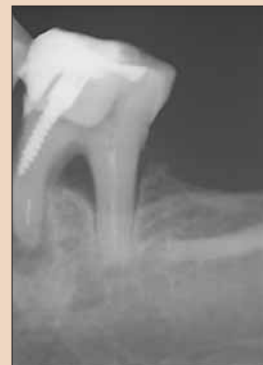На что похож процесс, который происходит при терапии пептидными биорегуляторами «VIVAX DENT»?

М.В. Колесниченко:

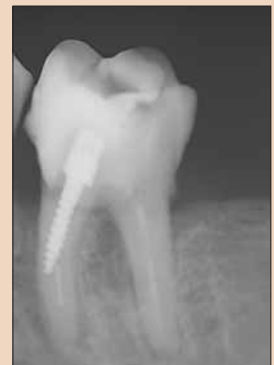Я думаю, что здесь дело не в том, что эти препараты делают что-то одно. Здесь много факторов. Допустим, мы проводим некую хирургическую манипуляцию, например, хирургически удаляем грануляции, проводим антисептическую обработку в зоне воздействия, подсаживаем костную ткань... Но мы не можем активировать местный иммунитет. Мы не можем дать толчок сосудам прорасти в эту зону для увеличения кровообращения. Мы не можем заставить наши клетки продуцировать новую ткань. Можем только надеяться, что организм сам с этим справится, мы будем ждать, как среагирует организм.

Действие же пептидных биорегуляторов «VIVAX DENT» ценно тем, что оно увеличивает потенциал организма, оказывает местное воздей-

ствие, помогающее организму активировать и запустить процессы регенерации. [4]



Снимок 7.



Снимок 8.



Борис Химичев, актер

Средства для ухода за зубными протезами **Protifix®** (Протефикс®). Надежная фиксация. Профессиональная забота.



- Более сорока лет марка **Protifix®** (Протефикс®) является знаком качества и надежности средств для фиксации и ухода за зубными протезами
- Абсолютная фиксация Ваших протезов — это залог отличного настроения и уверенности в себе
- Результаты клинических испытаний подтверждают — фиксирующие средства серии **Protifix®** (Протефикс®) обеспечивают надежную фиксацию протезов в течение всего дня

Комплексная программа **Protifix®** (Протефикс®) включает в себя:
 Фиксирующий крем **Protifix®** (Протефикс®)
 Фиксирующий порошок **Protifix®** (Протефикс®)
 Фиксирующую прокладку для верхней и нижней челюсти **Protifix®** (Протефикс®)
 Активный очиститель **Protifix®** (Протефикс®)
 Гель для десен **Protifix® Dental** (Протефикс® Дентал)



Chiesse **Protifix**

AD

Эстетичное и предсказуемое устранение рецессии десны

Дэвид Л. Хэкстер, США

Современная жизнь требует от нас привлекательного облика, а также стоматологического здоровья. Рецессия десны, обнажающая корни зуба, указывает на старение и потерю функциональности. Она ассоциируется с отрицательным имиджем, непривлекательным и неэстетичным внешним видом. Хорошая новость заключается в том, что мы располагаем хирургическими методами уменьшения рецессии и восстановления эстетической улыбки.

В прошлом для маскировки рецессии пытались применять методы механической реставрации. Чтобы замаскировать рецессию, на корни наносили реставрационный материал, окрашенный в цвет десны, или ставили на зуб коронку, корневая часть которой изготавливалась из розовой керамики в тон десны, а остальная часть имитировала цвет зуба. Естественно, такие методы требовали препарирования зуба и не давали по-настоящему удовлетворительного с эстетической точки зрения результата.

В литературе имеются сведения о пародонтологическом лечении с использованием хирургических лоскутных операций для устранения рецессии десны. Однако в прошлом предсказуемость таких вмешательств была ненадежной. Основной причиной этого являлось отсутствие кровоснабжения десневого края в области прикрепления к корневой части зуба. Усиление созданного заново кровоснабжения увеличило предсказуемость вмешательства, а впоследствии этот метод, считавшийся перспективным, был заменен регенерацией утраченного кровоснабжения, однако проблема

непредсказуемости устойчивости десны к нагрузке оставалась.

В настоящей статье рассматривается метод регенерации или реплантации новой прикрепленной десны в области корня зуба для увеличения предсказуемости результата. Я предпочитаю этот метод не только за его эстетическую ценность, но и за функциональные результаты. Он позволяет пациенту постоянно и эффективно поддерживать гигиену полости рта, используя зубную щетку даже в области трансплантата.

Использование метода направленной регенерации ткани (GTR) улучшает кровоснабжение. Существует ряд предварительных условий для успешного применения GTR для закрытия корня. Донорская десневая ткань должна быть сходна с десневой тканью пациента в области дефекта. Она должна иметь такие же гистологическое строение и цвет. Обычно при соответствии физиологических компонентов совпадают и эстетические.

Область кератинизации, непосредственно соединяющаяся с системной кровоснабжения, желателен должна быть больше 3 мм, хотя фактическое соединение может быть меньшим. Видимая часть розовато-белой ороговеющей ткани также должна сочетаться с соответствующими областями соседних зубов. Окончательным результатом должна быть здоровая прикрепленная десна, совпадающая по цвету с соседними участками латерально и, по возможности, коронально.

Вот некоторые наиболее популярные методы хирургической реплантации десневого лоскута: лате-

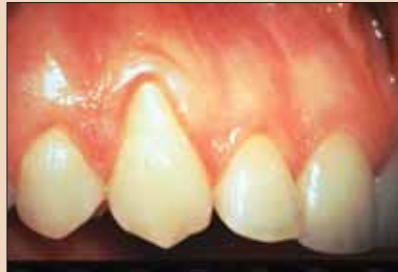

Рис. 1. Случай 1. До лечения. Либуальная рецессия десны в области верхнего левого клыка. Эмаль обнаженного корня нечувствительна. Область рецессии бросается в глаза.

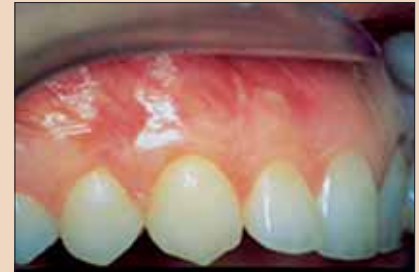

Рис. 2. Случай 1. Окончательный вид, демонстрирующий регенерацию здоровой слизистой оболочки ткани десны и эстетичное закрытие корня. Гармоничное сочетание с соседними зубами. Здоровая розовато-белая ороговеющая ткань прикреплена, что позволяет поддерживать радующий глаз результат.

ральный лоскут, косой латеральный лоскут, корональная репозиция лоскута, свободный десневой лоскут. Выбор метода обычно зависит от объема и качества доступной прикрепленной десневой ткани, локализации ороговеющей ткани, а также опыта врача.

Техника GTR требует обеспечения кровоснабжения обнаженного корня зуба. Для этого необходимо, чтобы пространство для кровоснабжения было создано и сохранилось в течение как минимум 8 нед.

Чтобы клетки-предшественники могли расти и направлять рост, следует использовать мембрану, сохраняющую необходимое для этого процесса пространство. Мембрана может быть как рассасывающейся, так и нерассасывающейся. Оба типа мембран эффективны и просты в обращении. Тем не менее между ними существует значительная разница.

Нерассасывающаяся мембрана подлежит физическому удалению через 8–12 нед. Для этого пациенту необходимо снова сделать местную анестезию, рассечь мягкую ткань и извлечь мембрану. В случае рассасывающейся мембраны необходимость в повторном хирургическом вмешательстве отпадает; следовательно, не нужно и анестезировать пациента. Таким образом, используя рассасывающуюся мембрану, мы можем избежать излишних расхождений и травмирования пациента. Именно по этой причине я предпочитаю применять рассасывающиеся мембраны при решении задачи закрытия корня.

Представленные ниже случаи демонстрируют преимущества предсказуемых методов закрытия рецессии десны. Они показывают, как улучшить эстетику за счет закрытия обнаженного корня, и открывают для достижения эстетических ре-

зультатов при восстановлении функциональности такие возможности, которые, по-видимому, и не являются очевидными для врача, специализирующегося в области реставрационной стоматологии. Естественно, исходным условием хирургического пародонтологического вмешательства для закрытия корня зуба является восстановление и поддержание надлежащего стоматологического статуса. Являясь нашей конечной целью, косметическое улучшение достижимо при условии стоматологического здоровья, поддержание которого возможно при помощи правильной и в то же время простой гигиены полости рта.

В первом случае у пациентки чрезвычайно заметна область рецессии – слишком часто встречающееся состояние. Выделяется обнаженный корень клыка на верхней челюсти слева, особенно по контрасту с соседними участками, имеющими здоровый вид. Пациентка очень недовольна своей улыбкой; у нее выработалась привычка при улыбке мышечным усилием удерживать верхнюю губу на месте, не поднимая ее. В результате ни о какой привлекательной улыбке не может быть и речи.

Видна обширная часть корня, имеющего желтоватый цвет на (рис. 1). Иногда рецессия вызывает повышенную чувствительность к температурным раздражителям, особенно к холоду. Также рецессия может подразумевать патологию. Воспринимаемая как признак старения или нездоровья рецессия не способствует здоровой эстетической улыбке, к которой так стремится пациентка.

Благодаря использованию техники предсказуемого устранения рецессии десны путем реплантации участка прикрепленной десны цвет в области данного зуба теперь соответствует цвету соседних участков (рис. 2) и закрывает часто обнаженный корень зуба. Участок десны больше не бросается в глаза и создает здоровый фон.

Во втором случае мы имеем дело с пациентом, у которого рецессия десны не только привела к обнажению корня, но и вызвала нарушение эстетики соседнего зуба (рис. 3). Данное состояние встречается еще чаще, но не менее часто упускается стоматологами из виду вследствие отсутствия такого резкого контраста, как в первом случае. Этот паци-

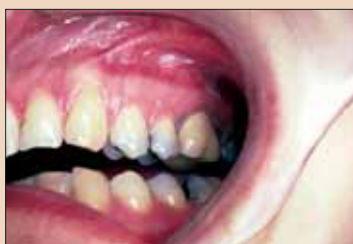

Рис. 3. Случай 2. Вид до лечения: верхний клык слева (10) с обнаженным корнем, поддерживающим визуальный контраст с соседним латеральным резцом и первым премоляром.

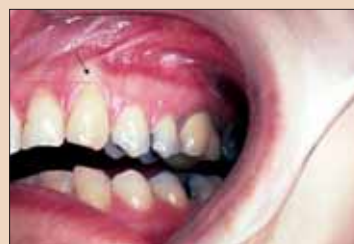

Рис. 4. Случай 2. Рецессия десны в области зуба 11 (стрелка). Видна разница между высотой десны у зуба 11 и латерального резца (горизонтальная пунктирная линия). Также заметно различие с премоляром.

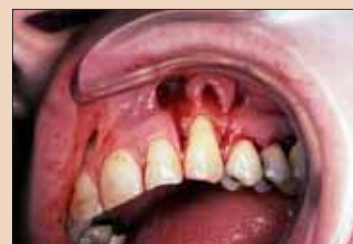

Рис. 5. Случай 2. Подъем лоскута; можно увидеть обнаженный корень и оставшуюся здоровую костную ткань. Особое внимание уделено сохранению межпроксимального десневого сосочка.

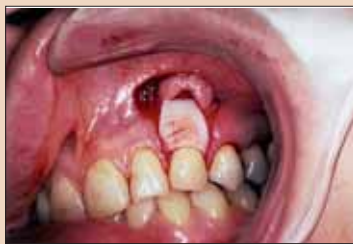

Рис. 6. Случай 2. Правильное размещение рассасывающейся мембраны, представляющей собой соединительную ткань и закрывающей обнаженный корень.

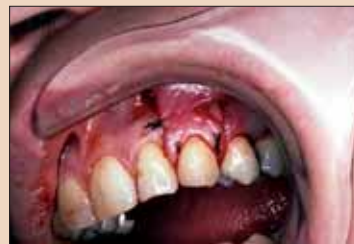

Рис. 7. Случай 2. Пришитый десневой трансплантат с ороговеющей тканью, перемещенной в направлении коронки, к дентиномалевому соединению.

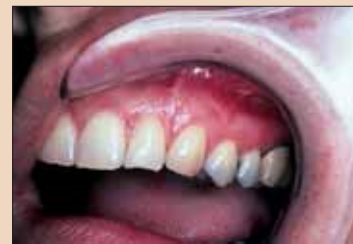

Рис. 8. Случай 2. Окончательный вид, демонстрирующий физиологическую и эстетическую регенерацию десневой ткани, закрывающей обнаженный корень. Обратите внимание на соотношение с латеральным резцом и премоляром. На исходном снимке (см. рис. 3) дентиномалевоое соединение латерального резца было расположено выше, чем у клыка. После лечения клык эстетично сочетается с премоляром.

ент был направлен ко мне врачом-стоматологом общей практики, поскольку рецессия данного типа приводит к тому, что коронковая часть зуба выглядит гораздо длиннее, чем соседнего с ней зуба (в данном случае – латеральный резец).

Рецессия подчеркнула длину клыка, особенно по сравнению с соседним латеральным резцом. Апикулярная рецессия десны в области клыка также выделялась на фоне премоляра (рис. 4).

Хирургическое вмешательство было начато после проведения местной анестезии. Были сделаны вертикальные разрезы, а также разрезы на уровне десневой борозды. Чрезвычайное внимание было уделено сохранению межпроксимального десневого сосочка (рис. 5). Сосочек необходимо сохранять не только для того, чтобы избежать образования некрасивых черных «провалов» между зубами, но и для сохранения кровоснабжения.

После того как лоскут десневой ткани был поднят, обнаружилось, что корень зуба обнажен даже в большей степени. Десневая ткань поднимается с помощью элеватора, как показано на рисунке. В данном случае для направленной регенерации ткани мы использовали рассасывающуюся мембрану. Эта тонкая мембрана представляет собой клеточную соединительную ткань и называется *Faciablast*. Мембране придается форма участка, затем ее накладывают на обнаженный корень и прижимают влажным марлевым тампоном (рис. 6). После этого трансплантат пришивается со стороны коронки так, чтобы оротогевшая ткань не только закрывала мембрану, но и находилась на уровне, необходимом для закрытия обнаженного корня (рис. 7). Через 7–10 дней швы снимают.

Заживление протекало без осложнений, и область десны своевременно приобрела вид, показанный на рис. 8. Рецессия десны в области клыка закрыта, розовая десневая ткань прекрасно сочетается с соседними участками десны. Граница десны в области шейки латерального резца проходит несколько выше, чем в области клыка, что является существенным изменением по сравнению с исходным состоянием. Благодаря заново созданной высоте десны клык также эстетично и симметрично сочетается с премоляром (см. рис. 5).


В наше время и общество, и стоматологи чаще рассматривают рецессию десны как проблему. Ее непривлекательность и неэстетичность вызывают заметное беспокойство у внимательных к своему внешнему виду современных людей. Рецессия не только влияет на пациента и его улыбку, она считается признаком старения вне зависимости от фактического возраста человека. С появлением многочисленных и более успешных и эффективных методов устранения рецессии все большее число пациентов и стоматологов проявляют желание прибегнуть к этим методам.

Как видно во втором случае, рецессия может оказывать воздействие на внешний вид соседнего зуба, даже если в области этого зуба рецессия десны не наблюдается. В настоящей статье были представлены методы, показывающие, как достичь эстетичных результатов с помощью хирургического вмешательства с использованием десневых трансплантатов и применения техники GTR с мембранами в качестве барьеров для закрытия обнаженного корня здоровой и эстетичной десневой тканью. Эта техника также позволяет паци-

енту поддерживать надлежащую гигиену данного участка полости рта и делает заживление более предсказуемым. Пациент будет выглядеть моложе, избежит патологии и станет чаще улыбаться – ситуация положительная со всех точек зрения.


В настоящей статье были представлены предполагающие использование рассасывающихся мембран методы закрытия рецессии десны здоровой и эстетичной десневой тканью. При помощи хирургической трансплантации десневой ткани в сочетании с техникой GTR с

применением рассасывающихся мембран в качестве барьеров обеспечивается закрытие обнаженного корня здоровой и эстетичной десневой тканью.

Результаты применения данной техники позволяют пациенту поддерживать здоровье данного участка десны с помощью надлежащих методов гигиены полости рта, сохранения привлекательный облик, и в определенных случаях уменьшить гиперестезию. Улыбка станет более уверенной и у пациента, и у стоматолога. 

Информация об авторе

Профессор Дэвид Л. Хекстер (David L. Hoexter), B.A., D.M.D., F.I.C.D., F.A.C.D. 654 Madison Ave., Suite #1001 New York, NY 10021, U.S.A. (США) Тел. +1-212-355-0004 Адрес электронной почты: DRDAVIDLH@aol.com



Немедленное удовольствие для пациентов имеющих съемные протезы



MDI

Система стоматологических мини-имплантатов IMTEC

Система имплантатов *Sendax MDI*® компании IMTEC – это революционное решение, которое позволяет осуществить одноэтапную, занимающую один час процедуру, обеспечивающую долгосрочную стабилизацию съемного зубного протеза. Эта система немедленно нагружаемых имплантатов предполагает применение патентованного протокола безоскутной установки имплантатов и используется в сочетании с уже имеющейся у пациента ортопедической конструкцией. Универсальное семейство имплантатов MDI включает имплантаты 1,8 и 2,1 мм со стандартной резьбой и имплантаты 2,4 мм с резьбой MAX для более мягкой костной ткани.



Гибридный имплантат MDI Система имплантатов 2,9 мм

Процедура постановки цельного имплантата практически совпадает с протоколом постановки имплантатов, используя инструменты *Sendax MDI*, делаящую данную процедуру наименее инвазивной при данном размере имплантата.

Научитесь прямо сейчас!

Расписание однодневных семинаров компании IMTEC в 2008 году

Лондон: 6 сентября
27 сентября
15 ноября
6 декабря

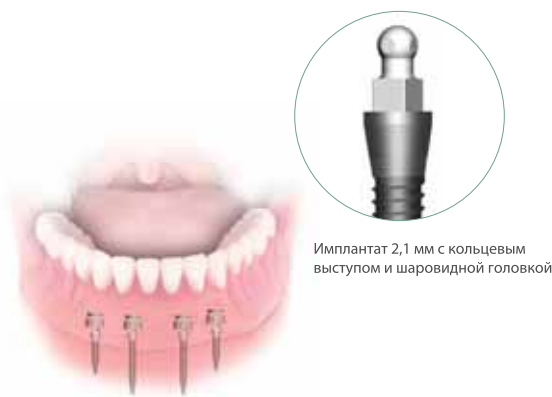Манчестер: 25 октября

Семинары компании IMTEC с практическими демонстрациями Шрусбери: 8 ноября

Семинары компании IMTEC по мини-имплантатам и имплантатам ENDURE (традиционным имплантатам с внутренним шестигранником) Аштон-ин-Мейкерфилд: 11–12 октября

Практический мастер-класс компании IMTEC в Бухаресте Университет Кароля Давилы, Бухарест: 28–30 ноября

Специальная демонстрация Ищите нас на выставке The Dental Showcase, ExCel, 2, 3 и 4 октября на стенде 3M



Имплантат 2,1 мм с кольцевым выступом и шаровидной головкой

Чтобы записаться на курс, получить бесплатный CD, содержащий сведения о технике, или узнать дополнительную информацию, позвоните сейчас по телефону LO-Call 0844 8008983 или 01270 212963

Россия
Компания «Арком»
Евгений Иоффе, доктор стоматологии

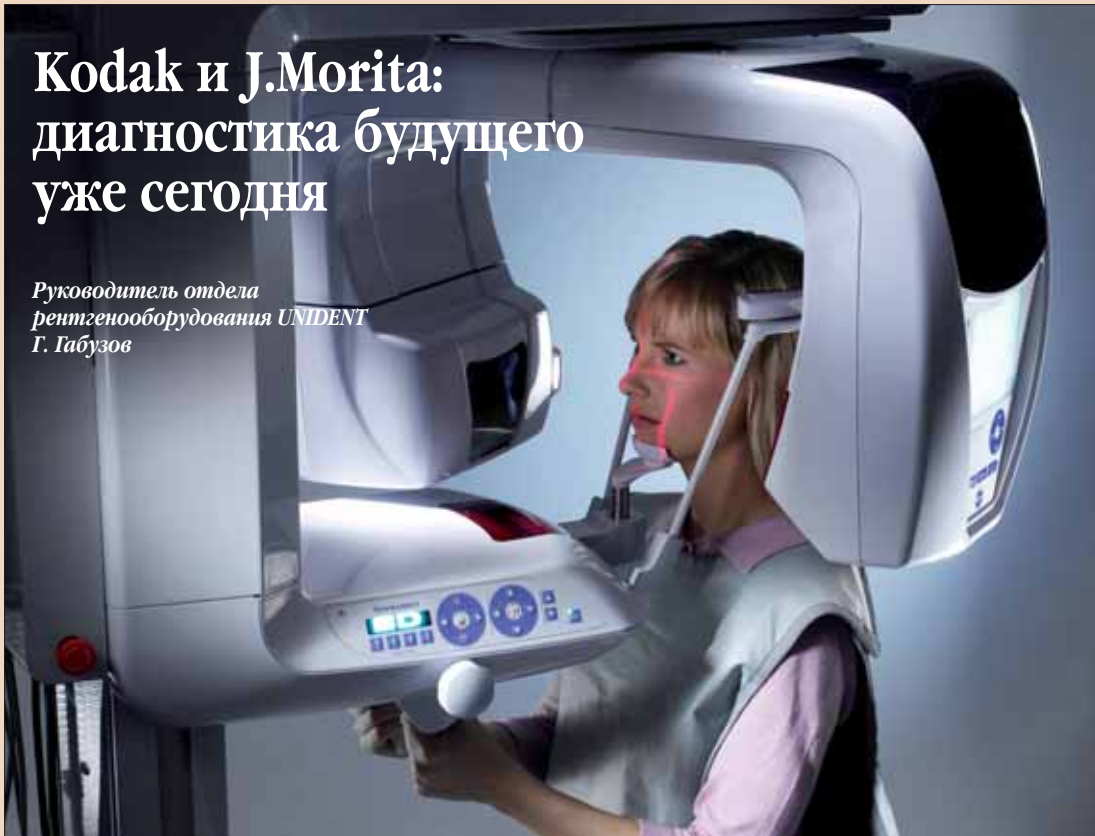Россия, 191024, Санкт-Петербург,
ул. Конная, 24
Тел./факс: (812) 336-77-17
Адрес электронной почты: arcom@arcom-org.com
Веб-сайт: www.arcom-org.com

IMTEC
a 3M Company

3M

Kodak и J.Morita: диагностика будущего уже сегодня

Руководитель отдела
рентгенооборудования UNIDENT
Г. Габузов



Veraviewepocs 3D

Еще несколько лет назад стоматологи в России и во всем мире удивлялись возможностям радио-визиографов — приборов, позволяющих получать рентгеновские изображения без использования пленки и реактивов. Сегодня такие устройства ста-

Какое же диагностическое оборудование сегодня является самым передовым и перспективным, а главное эффективным и безопасным не только для терапии и ортопедии, но и для высокорентгенобельной

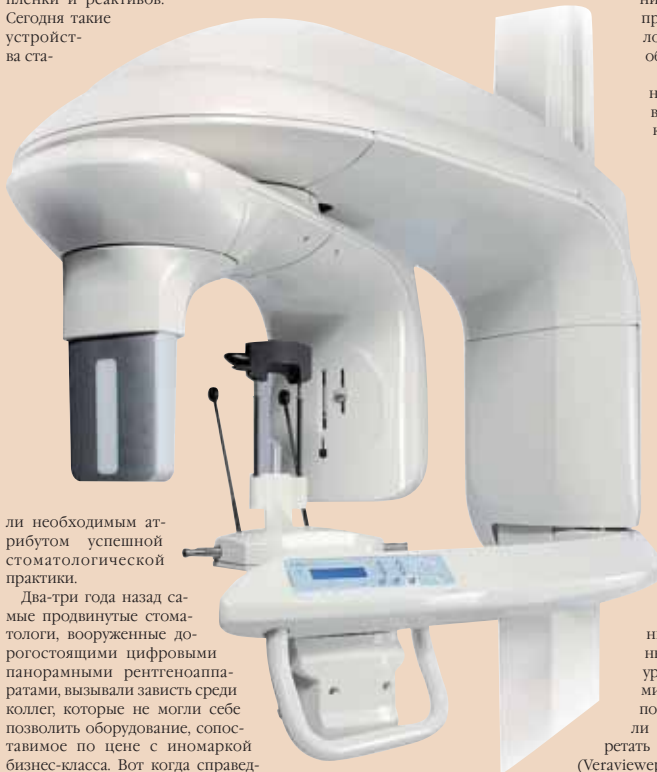рентгеновское изображение. Только такие аппараты позволяют получать достоверную информацию о состоянии твердых тканей и периодонта, а также с максимальной точностью производить метрические измерения и воспроизводить пространственное расположение исследуемых объектов.

Всемирно признанным лидером в производстве и поставке таких аппаратов, безусловно, являются японцы, а именно компания J.Morita, обладающая большим опытом производства и поставки трехмерных цифровых панорамных томографов. Сегодня уникальные приборы серии Accuitemo и Veraviewepocs 3D не имеют аналогов по надежности, качеству изображения и безопасности для пациента. Соответственно цена на такие аппараты далеко не общедоступна. Только специализированные медицинские центры, ведомственные и частные клиники, оснащенные по самому высокому уровню, обладают такими томографами. Другие потенциальные покупатели предпочитают панорамные аппараты (Veraviewepocs 2D/3D), которые впоследствии могут быть дооснащены системой трехмерной томографии. Такой подход, безусловно, имеет ряд преимуществ, основные из которых — возможность уже сегодня получить современный панорамный аппарат и распределить инвестиции по времени.

Как же поступить стоматологам, которые уже сегодня хотят иметь приборы, необходимые для правильного планирования имплантации и достоверной диагностики? Может, попробовать панорамные аппараты с функцией тангенциальной и перекрестной томографии (производство снимков нескольких

параллельных срезов)? Но только самые серьезные пленочные панорамные аппараты могут производить такой вид исследований. И ни один из цифровых аппаратов не может похвастаться реально информативным качеством таких снимков. Ведь для реализации идеи перекрестной томографии необходим цифровой сенсор шириной в 70–80 мм, а у панорамных аппаратов эта величина колеблется от 8 до 25 мм.

Хорошим решением в такой ситуации может быть приобретение новейшего цифрового компьютерного томографа Kodak9000 3D. Производимый на заводе в пригороде Парижа Kodak Trophy прибор удачно сочетает в себе многолетний опыт в цифровой дентальной диагностике всемирно известного завода, высокое качество изображения и совместимость с интраоральными радио-визиографами RVG4, RVG5, KodakRVG5100/6100. Одним из главных преимуществ этой модели является доступная цена, сопоставимая с ценой цифрового панорамного аппарата. Новый томограф, помимо трехмерных томографических снимков с размером диагностируемой области 50×37 мм, обладает функциями цифрового панорамного аппарата самого высокого уровня. Наряду с уникальной ценой двухлетняя заводская гарантия и налаженная система сервисного обслуживания гарантируют окупаемость томографа в гарантийный срок и дальнейшую рентабельную эксплуатацию. Аппарат был впервые представлен на весенней стоматологический выставке Dental Salon 2008 и стал главным экспонатом производства Kodak Trophy на стенде компании UNIDENT. У аппарата, безусловно, самые хорошие перспективы стать бестселлером среди дентальных томографов, а у стоматологов появилась реальная возможность получить в свое распоряжение качественный и доступный дентальный цифровой томограф. **□**



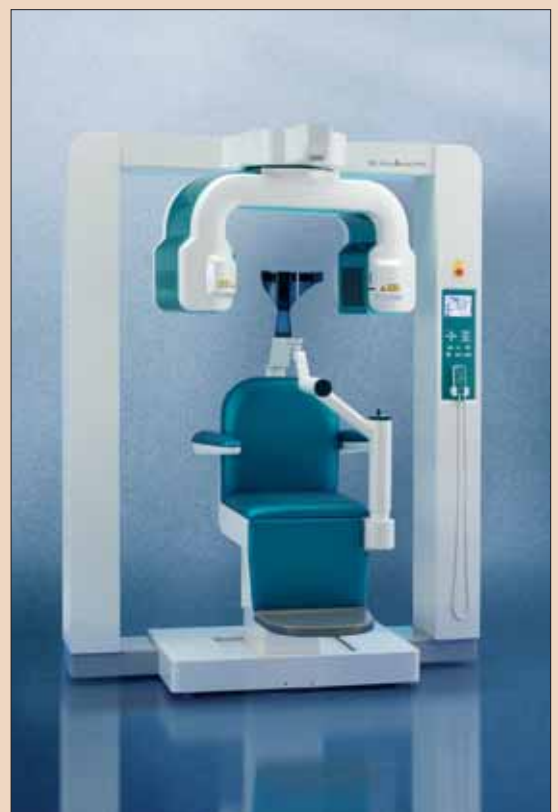Kodak 9000 3D

ли необходимым атрибутом успешной стоматологической практики.

Два-три года назад самые продвинутые стоматологи, вооруженные дорогостоящими цифровыми панорамными рентгеноаппаратами, вызвали зависть среди коллег, которые не могли себе позволить оборудование, сопоставимое по цене с иномаркой бизнес-класса. Вот когда справедлива поговорка, что скупой платит дважды, ведь те самые продвинутые стоматологи уже давно окупили свои инвестиции в цифровую диагностику и с успехом победили в негласном состязании за самого требовательного и платежеспособного пациента.

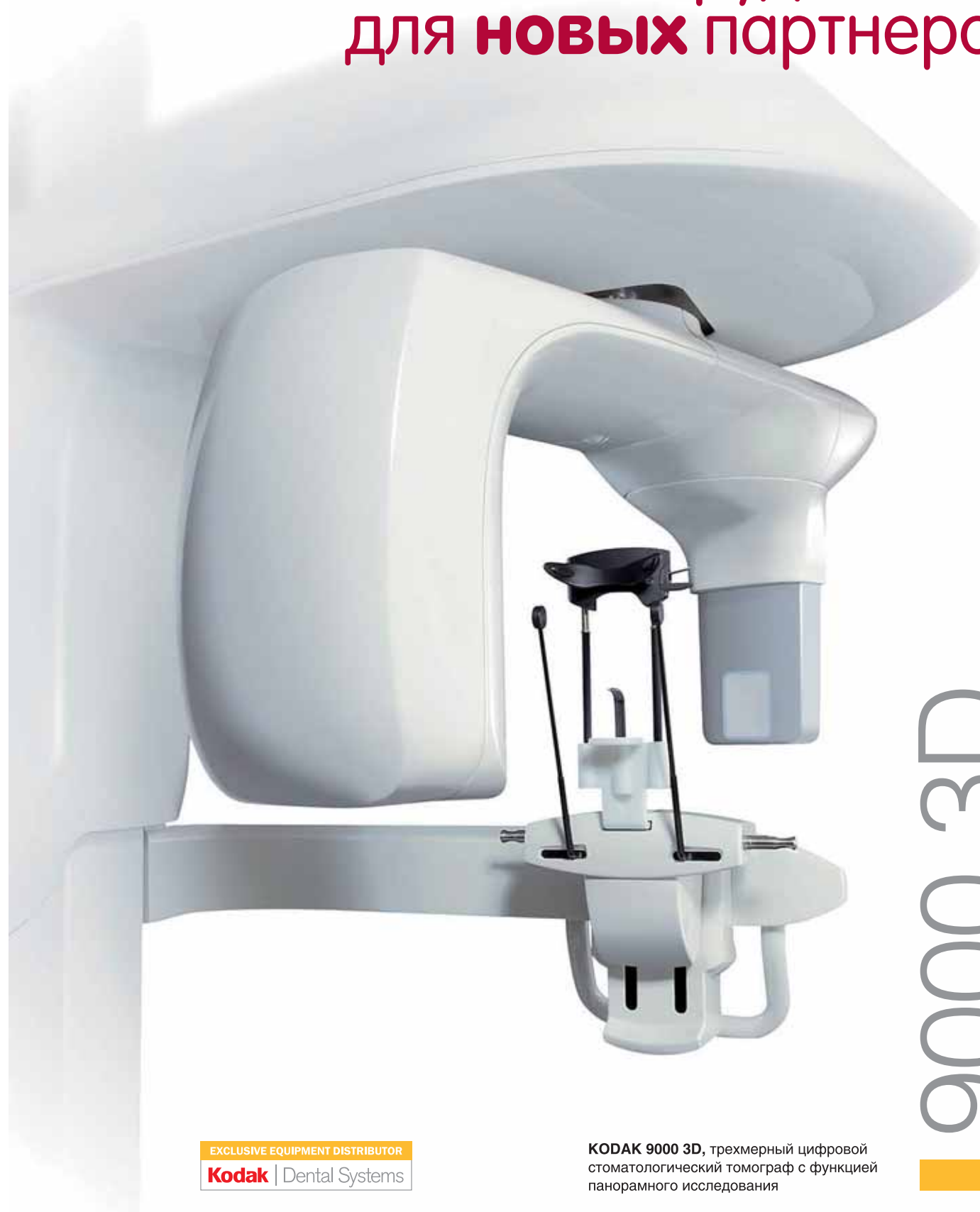имплантологии и челюстно-лицевой хирургии?

Конечно же, это дентальные компьютерные томографы — приборы, позволяющие получать трехмерное



Accuitemo FPD

НОВОЕ оборудование для **НОВЫХ** партнеров



9000 3D
KODAK 9000 3D Extraoral Imaging System

EXCLUSIVE EQUIPMENT DISTRIBUTOR

Kodak | Dental Systems

KODAK 9000 3D, трехмерный цифровой стоматологический томограф с функцией панорамного исследования

Компания UNIDENT ищет торговых представителей в регионах

 UNIDENT

ЭКСКЛЮЗИВНЫЙ ДИСТРИБЬЮТОР
ОБОРУДОВАНИЯ KODAK DENTAL SYSTEMS

отдел рентгенооборудования:
+7 (495) 434-7347 | unident@unident.net

Использование зубных паст «MEXIDOL dent» для профилактики и лечения заболеваний полости рта

С.Курсанова

Кафедра протезно-стоматологической стоматологии ГОУ ВПО МГМСУ

Наибольшее распространение среди заболеваний челюстно-лицевой области получили болезни твердых тканей зуба и слизистой оболочки полости рта. Одним из основных факторов риска развития данных заболеваний полости рта

является неудовлетворительная гигиена полости рта большинства пациентов и неконтролируемое употребление углеводистой пищи. Однако не следует забывать и о возможной генетической предрасположенности ряда пациентов. Неудо-

влетворительная гигиена полости рта является основным фактором для развития патогенной микрофлоры, которая инициирует развитие воспаления в тканях пародонта, а также способствует сдвигу pH в кислую сторону, что сопровождается

деминерализацией твердых тканей зуба, образованием зубного камня и зубодесневых карманов.

Широкое применение в стоматологии нашел отечественный препарат Мексидол, который является антиоксидантом. Антиоксидантное

действие Мексидола проявляется в ингибировании перекисного окисления липидов, повышении активности супероксиддисмутазы, каталазы, ферментов системы глутатиона. Антигипоксическое действие Мексидола реализуется за счет влияния на эндогенное дыхание митохондрий, что в свою очередь приводит к активации энергосинтезирующей функции митохондрий. Сукцинат, входящий в состав Мексидола, является компонентом цикла трикарбоновых кислот и играет важную роль в цепи тканевого дыхания, что приводит к увеличению выработки молекул АТФ.

Мексидол обладает липидрегулирующим, мембраностабилизирующим, антигипоксическим действием, активирует энергосинтезирующие функции митохондрий, снижает агрегацию тромбоцитов, улучшает микроциркуляцию и реологические свойства крови, нормализует обменные процессы на клеточном уровне, оказывает непрямотропное противовоспалительное действие, стимулирует процессы регенерации, увеличивает содержание цАМФ. Наряду с этим Мексидол повышает устойчивость клеток к гипоксии, обладает ноотропным, церебропротективным, адаптогенным, стрессопротективным, анксиолитическим действием. Кроме того, Мексидол увеличивает содержание лизоцима в крови, количество иммунокомпетентных клеток и секреторного иммуноглобулина А слюны, стимулирует неспецифическую гуморальную защиту, повышает фагоцитирующую активность лейкоцитов. Мексидол значительно улучшает процессы микроциркуляции и реологические свойства крови, а также уменьшает агрегацию тромбоцитов, стабилизирует мембранные структуры клеток крови (эритроцитов и тромбоцитов), обладает гиполипидемическим действием, уменьшает содержание общего холестерина и липопротеинов низкой плотности.

Широкий спектр действия и соответствующие физико-химические свойства Мексидола позволяют использовать его не только в комплексной терапии заболеваний пародонта, но и вводить в состав зубных паст.

Высокая распространенность стоматологических заболеваний в настоящее время приводит к появлению на фармацевтическом рынке новых препаратов для профилактики и лечения заболеваний полости рта. На основе вещества Мексидол компанией «Фармасофт» была разработана серия зубных паст «MEXIDOL dent» для профилактики и лечения заболеваний полости рта. Данная серия включает такие пасты, как «MEXIDOL dent Aktiv», «MEXIDOL dent Fito», «MEXIDOL dent Sensitive», «MEXIDOL dent Complex».

Зубная паста «MEXIDOL dent Aktiv» имеет нежно-розовый цвет и приятный мягкий вкус. Показанием к применению данной зубной пасты является профилактика и лечение воспалительных заболеваний полости рта, таких как гингивит, пародонтит, пародонтоз, стоматит. При использовании зубной пасты «MEXIDOL dent Aktiv» в течение 3–5 мин 2 раза в день происходит укрепление десны, уменьшается кровоточивость и воспаление десен, происходит заживление ран в полости рта и стимуляция процессов регенерации тканей.

«MEXIDOL dent Fito» содержит растительные экстракты пихты и

AD

MEXIDOL[®] dent

Серия средств нового поколения в профилактике и комплексном лечении пародонтита

при
КРОВОТОЧИВОСТИ ДЕСЕН

при
ВОСПАЛИТЕЛЬНЫХ ПРОЦЕССАХ ПОЛОСТИ РТА

Основу серии составляет лекарственное средство антиоксидант, антигипоксикант МЕКСИДОЛ, который:

- способствует ликвидации очагов воспаления
- восстанавливает микроциркуляцию крови в дёснах
- стимулирует процессы регенерации тканей
- снижает кровоточивость дёсен
- снимает отёчность

Бесплатный информационный телефон:
8-800-200-6394
www.mexidol-dent.ru

Эффективность подтверждена клиническими исследованиями, проведёнными на базе МГМСУ
продается в аптеках

№ РОСС.ИЛ.ИМ.05.В.01920

подорожника. Данную зубную пасту рекомендовано использовать при воспалительных заболеваниях полости рта. Экстракты, содержащиеся в «MEXIDOL dent Fito», изготовлены по уникальной технологии, во много раз увеличивающей их активность. Мексидол, содержащийся в пасте, усиливает действие природных компонентов, а экстракты лекарственных растений эффективно дополняют комплексное воздействие Мексидола. Добавление к зубной пасте с Мексидолом экстракта хвоща, оказывающего антибактериальное действие, и экстракта подорожника, уменьшающего кровоточивость десен и ускоряющего процессы регенерации, повышает эффективность пасты при воспалительных процессах в пародонте. Эффективность использования данной пасты проявляется в значительно более короткие сроки.

Зубную пасту «MEXIDOL dent Sensitive» рекомендовано использовать для чувствительных зубов и десен. Паста имеет гелеобразную основу, нежно-сиреневый цвет и приятный мятный вкус. В отличие от «MEXIDOL dent Aktiv» и «MEXIDOL dent Fito», «MEXIDOL dent Sensitive» имеет низкий уровень абразивности, что является необходимым условием при использовании данной пасты у групп пациентов со значительной рецессией десны. За счет содержания азотнокислого калия зубная паста «MEXIDOL dent Sensitive» эффективно снижает чувствительность нервных окончаний воспаленных десен. Добавление к зубной пасте с Мексидолом нитрата калия уменьшает чувствительность нервных окончаний дентинных канальцев, а также дополнительно снимает повышенную чувствительность зубов. Таким образом, зубная паста «MEXIDOL dent Sensitive» идеально подходит для пациентов с повышенной чувствительностью зубов и десен, поскольку входящие в ее состав компоненты воздействуют как на нервные окончания воспаленных десен, так и на нервные окончания дентинных канальцев, оказывая, таким образом, комплексное воздействие.

В состав зубной пасты «MEXIDOL dent Complex», помимо Мексидола, входят активные вещества ксилит и цитрат кальция. Цитрат кальция является основным источником кальция для организма. В таком хелатном соединении кальций в большей степени способен к взаимодействию и проникновению в ткани зубов, участвуя в их «построении». Являясь естественным, органичным компонентом зубной эмали, цитрат кальция способен «настраивать» зубную эмаль. Также при чистке зубов цитрат кальция частично переходит в десны, способствуя улучшению в них обменных процессов. Таким образом, зубная паста «MEXIDOL dent Complex», содержащая наряду с Мексидолом кальций цитрат, способствует реминерализации зубной эмали, что позволяет использовать ее для профилактики и лечения начальных стадий кариеса, применять при заболеваниях пародонта, а также рекомендовать для использования пациентам, имеющим сочетанную патологию зубов и пародонта.

Клинические испытания лечебно-профилактической серии зубных паст «MEXIDOL dent», выпускаемой компанией «ФАРМАСОФТ», были проведены на кафедре профилактики стоматологических заболеваний (зав. – проф. Э.М.Кузьмина) МГМСУ. Оценка эффективности зубных паст проводилась с помощью определения индекса кровоточивости и индекса гингивита. Клинические осмотры пациентов проводились до начала исследования и через 1 и 2 мес после применения зубной пасты «MEXIDOL dent».

Согласно результатам данных клинических испытаний зубная па-

ста «MEXIDOL dent Aktiv» обладает хорошим очищающим эффектом, уменьшает отечность десны и обладает выраженными противовоспалительными свойствами, снижает кровоточивость десны при чистке зубов, а также не вызывает аллергических реакций на слизистую оболочку полости рта.

Исследования зубной пасты «MEXIDOL dent Fito» продемонстрировали высокую эффективность. Через 1 мес использования данной пасты индекс кровоточивости десневой борозды снизился в 2 раза, а через 2 мес – в 3 раза. Через 2 мес индекс гингивита уменьшился более чем в 2 раза, что вызвано нали-

чием противоспалительных свойств у фитонцидов хвоща пихты, входящих в состав данной пасты.

При использовании зубной пасты «MEXIDOL dent Complex» в течение 2 мес почти вдвое снижается гигиенический индекс и уменьшается индекс гингивита, что доказывает выраженный противовоспалительный эффект при гингивите и пародонтите. Содержащийся в ней цитрат кальция препятствует возникновению кариеса и способствует реминерализации эмали зубов, поскольку является активной транспортной формой кальция. Цитрат кальция также снижает образование зубного налета и зубного камня.

После чистки зубов пастой «MEXIDOL dent Sensitive» в течение 2 мес снижаются оба исследованных индекса, но вместе с тем за счет присутствия азотнокислого калия паста уменьшает болезненную чувствительность как твердых тканей зуба, так и тканей десны.

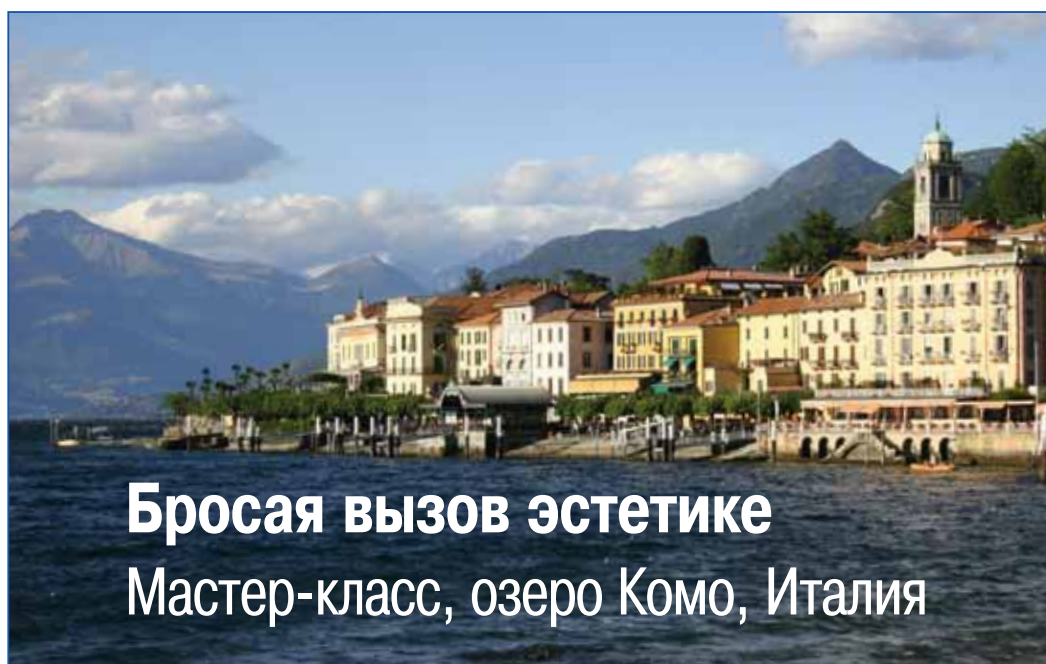
Наиболее высокой противокариесной активностью обладает зубная паста «MEXIDOL dent Complex», содержащая цитрат кальция.

Зубные пасты серии «MEXIDOL dent» обладают удовлетворительными пенообразующими свойствами. Большинство пациентов отметили, что она имеет приятный вкус и

запах и оставляет ощущение свежести в полости рта.

Широкий ассортимент лечебно-профилактических зубных паст с Мексидолом позволяет повысить эффективность гигиены полости рта, осуществить с помощью врача-стоматолога индивидуальный выбор средства гигиены в соответствии с состоянием зубов и тканей пародонта. Представленные зубные пасты могут быть рекомендованы как лечебно-профилактические средства, способствующие снижению кровоточивости десен и чувствительности твердых тканей зуба, а также купированию воспалительных явлений в тканях пародонта.

AD



Бросая вызов эстетике Мастер-класс, озеро Комо, Италия

ДЛЯ СТОМАТОЛОГОВ

30/10/2008 – 01/11/2008
озеро Комо, Италия

Данная эксклюзивная программа предназначена для стоматологов, уже владеющих техниками постановки имплантатов и желающих улучшить навыки по лечению мягкой ткани и достижению лучшей эстетики имплантатов и естественных зубов.

Занятие «Представьте свой клинический случай» в конце каждого дня позволит получить максимум из этой программы. Лучшая презентация будет награждена организаторами.

Преподаватели:



Dr. Egon Euwe



Dr. Walter van Breda



Ernst A. Hegenbarth

«Совместное обучение дает возможность объединить бесценные опыт и знания двух групп специалистов и преодолеть непонимание между врачами-стоматологами и техниками. Цель: достижение идеальной эстетики у пациента», – говорит доктор Egon Euwe, основатель этой программы.

ДЛЯ ЗУБНЫХ ТЕХНИКОВ

30/10/2008 – 01/11/2008
озеро Комо, Италия

Мастер-класс по керамическим конструкциям предназначен для зубных техников, владеющих техниками эстетических реставраций на основе алюминия и циркония. Основное внимание уделяется ключевым вопросам для достижения наилучшей эстетики в сложных реставрациях, начиная с плана лечения и заканчивая циркониевыми конструкциями на имплантатах и пресепуемыми керамическими конструкциями на эстетических каркасах.

Эксклюзивные практические занятия на протяжении всей программы.

Уникальное занятие «Создайте настоящую команду» будет проведено в заключительный день программы. Будет рассмотрено лечение эстетически сложных случаев с использованием командного подхода «шаг за шагом».

Регистрация и информация:
Тел.: +7 495 790 76 39

Контактные лица: Ольга Лубина, Анна Краснолуцкая
Адрес электронной почты: dental@americanclinic.ru
сайт: www.dentalart.ru

