Цена 6 лв.

DENTAL TRIBUNE

The World's Dental Newspaper • Bulgarian Edition

България | Март 2010 | № 2, Vol. 8

Накратко

DTI пуска на пазара списание, посветено на CAD/CAM

Клаудия Салвичек, DTI

CAD/CAM зъболечението е един от най-бързо развиващите се пазарни сегменти в стоматологията. Международното списание по дигитална дентална медицина (CAD/CAM) - новото специализирано издание на Dental Tribune - ще представя на зъболекари и браншови лидери от целия свят най-важните международни постижения и опит в областта на дигиталната стоматология, с цел да осигури изчерпателна информация за най-новите технологии, които могат да се интегрират в лечебни концепции.

CAD/CAM international magazine of digital dentistry

Списанието ще се изпраща на специалисти от целия свят и ще се разпространява на всички основни международни конгреси и изложения, както и на много специализирани събития.

Темите, които ще бъдат разглеждани в списанието, включват CAD/CAM, дигитално образно изследване, виртуално артикулиране, дентални материали, снемане на отпечатък, радиография, софтуерна обработка, и нововъведения в дигиталната дентална медицина. Съдържанието ще съчетава научни статии, клинични случаи, браншови новини, прегледи (на събития, продукти), новини, статии за мениджмънт на практиката и лайфстайл статии. DT

www.dental-tribune.com

Интервю

„Тестове за HIV трябва да се предлагат във всяка дентална практика"

Dental Tribune Asia Pacific се срещна с д-р Катриз Остин, която има дентална клиника в Ню Йорк, за да поговори за HIV тестовете в нейната практика и как това тестване спомага за повишаване на съзнанието на пациентите относно заболяването.

стр. 5

Практика

Цялостна ортопедична над-имплантатна рехабилитация на горна челюст с фиксирана протетична CAD/CAM конструкция

Статията описва функционалното повлияване на обеззъбена горна челюст, посредством изцяло керамична максиларна протетична конструкция с имплантатна поддръжка.

стр. 6

Техники

Инструмент на Чу за определяне на зъбни пропорции

В света на естетичната дентална медицина определянето на пропорциите на зъбите е от особена важност. Авторът представя технологията на работа с инструмента на д-р Чу.

стр. 8

Събития

Естетична медицина за зъболекари

От 12 до 14 февруари за първи път в България се състоя теоретично-практически курс на тема: „Естетична медицина за зъболекари". Събитието бе организирано от д-р Галина Долапчиева и фирма „Медикал Депо". Гостлектори бяха световноизвестните италиански професори: Ецио Коста и Алесио Редаели – основатели на школата Medical Aesthetic.

стр. 10

Първата ваксина за повлияване на венечни заболявания е факт

Даниел Цимерман, DTI

Учени от Университета в Мелбърн, Австралия, съобщиха, че си партнират с CSL Limited и Sanofi Pasteur, най-големите биофармацевтични компании в страната, за по-нататъшно разработване и комерсиализиране на ваксина за повлияване на венечни заболявания. Програмата, която е в ход от десет години, включва ваксина с бактериални пептиди и протеини, които инициират имунна реакция към пародонталното възпаление. Понастоящем тя се тества върху мишки, като се очаква скоро да се премине към клинични тестове, казват изследователите.

Новият ваксиниращ подход е насочен към „водача" на група от патогенни бактерии, P. Gingivalis, който причинява пародонтит. Според Американския консорциум за изследване на P. Gingivalis, повишени нива на микроорганизма са били откривани при повечето пародонтални лезии, докато при здрава гингива нивата му са били ниски. Освен това, микроорганизмът произвежда редица ензими, за които е доказано, че въздействат върху протеини на гостоприемника и ги разрушават.

Въпреки че бактерията може да бъде елиминирана посредством пародонтална терапия, тя често бива откривана при рецидивиращи инфекции.

„Пародонтитът е сериозно заболяване, като зъболекарите са изправени пред голямо предизвикателство при лечението му, тъй като повечето хора не знаят, че имат пародонтит, преди да е станало твърде късно и заболяването да е навлязло в напреднал етап", казва проф. Ерик Рейнолдс, ръководител на Кооперативния изследователски център за орално здраве и декан на Денталния факултет в Мелбърн. „Този нов подход ще осигури на зъболекарите и пациентите специфично лечение".

Традиционната пародонтална терапия включва ръчно кюретиране и почистване, хирургични интервенции с инструменти или дентални лазери, с цел овладяване на възпалението. Рейнолдс съобщава, че тяхната нова гама от ваксиниращи продукти ще предотвратява прогресирането на заболяването, а няма да повлиява симптомите и увреждащите последствия.

Sanofi Pasteur има ексклузивен лиценз за цял свят за комерсиализиране на интелектуалната собственост върху тези продукти. DT

Д–р Йосиф Петков е зъболекар на 2009 г.

Д-р Йосиф Петков от Козлодуй е избран за зъболекар на 2009 година от Сдружението на българските зъболекари. Наградата „Света Аполония" бе обявена официално на пресконференция на Сдружението на 21 февруари. Д-р Петков получи преходната стъклена статуетка от миналогодишния й носител - д-р Мария Джорова, председател на Сдружението.

→ DT стр. 3

ПОСЕТЕТЕ ЩАНДА НА DENTAL TRIBUNE

Продент

25-27 март 2010 г., Специализирана изложба „Продент", к.к. Златни пясъци, х-л „Мелиа Гранд Ермитаж", щанд А2.

Списание My Smile, съвместно с „Булвария", стартира инициативата „Усмихни се! Дай предимство!", целяща да усмихне и да призове към толерантност водачите на МПС. Социалната кампания, която ще продължи от 1 до 12 март, е подкрепена от сутрешното шоу на радио „Витоша" – „Тройка на разсъмване". *Подробности на стр. 2*

РЕДАКЦИОННО

Скъпи читатели,

Като вземем предвид ефекта от работа ви като зъболекари и нивото на компетентност, което очакват пациентите от вас, е ясно, че пътят е еднопосочен и, движейки се по него, трябва да продължавате да отхвърляте лечебните модалности, които биха ви накарали да действате срещу природата. Вместо това, добре е да се стремите да усвоявате нови методи и технологии, с помощта на които да увеличавате арсенала си от професионални умения.

Това е основната тенденция в денталната медицина, която към днешна дата тя генерира. И тъй като Dental Tribune е издание, което както обикновено е в крак с новостите – отразява ги, обяснява ги, интервюира ги, споделя ги - нормално е на страниците му да ви бъде представян цялостният антураж на новите тенденции и схващания.

CAD/CAM, дигитално образно изследване, виртуално артикулиране, нови дентални материали, радиография, софтуерна обработка и нововъведения в дигиталната дентална медицина - всичко това асоциираме с думите: ново, модерно и предизвикателно.

Затова в броя ще намерите статия, която описва функционалното повлияване на обеззъбена горна челюст, посредством изцяло керамична максиларна протетична CAD/CAM конструкция с имплантатна поддръжка (стр. 6).

Съгласни сме с две ръце с д-р Катриз Остин от VIP Smiles, Ню Йорк, която в интервю споделя, че тестове за HIV трябва да се предлагат във всяка дентална практика. Според последни данни от UNAIDS на Организацията на обединените нации, над 34 милиона души по света живеят с HIV вируса. Тъй като може да минат 10 години преди той да прогресира до СПИН, ранното тестване може да се окаже животоспасяващо (стр. 5).

Съгласни сме и с д-р Галина Долапчиева – българската зъболекарка, която покани в България двама италиански професори, които говориха 3 дни за „Естетична медицина за зъболекари“, и според която няма нищо по-логично от това зъболекаря да създаде екстраоралната естетика, след като се е погрижил за създаването на интраоралната такава. Взимайки предвид и факта, че ботоксът революционно повлиява бруксизма и гингивалната усмивка, няма нужда от притеснения за денталната медицина, че навлиза в чужда територия (стр. 10-11).

Естетичната дентална медицина значително еволюира през последните 20 години. Предсказуемите и естествено изглеждащи резултати са все по-често факт. Във връзка с тези подобрени резултати, цялостното разбиране на компонентите, които влияят върху естетиката, накара клиницистите да се стремят към по-прецизно анатомично, функционално и биологично интегриране на възстановяванията като предпоставка за успех. И тъй като в света на естетичната дентална медицина определянето на пропорциите на зъбите е от особена важност, в броя публикуваме статия на д-р Н. Николов, в която ни представя инструмента на световноизвестния д-р Чу за определяне на зъбни пропорции (стр. 8).

Приятно четене на новия ни брой!

От Редакцията

Списание My Smile стартира нестандартна социална кампания, съвместно с „Булвария“ и сутрешното шоу на радио „Витоша“ - „Тройка на разсъмване“

На 1 март стартира инициативата „Усмихни се! Дай предимство!“, целяща да усмихне и да призове към толерантност водачите на МПС.

Кампанията „Усмихни се! Дай предимство!“ е съвместен проект на списание My Smile, „Булвария“ - официален вносител на Opel и Chevrolet за България, и сутрешното шоу на радио „Витоша“ - „Тройка на разсъмване“.

Кампанията, която ще продължи през целия месец март, има за цел по интересен и забавен начин да събуди отдавна пренебрегнатото хуманно чувство у всеки един зад волана. С усмивка и позитивизъм да предизвика толерантността на българския шофьор към пресичащ зебрата пешеходец или сбъркал правилната лента водач от съседния град.

От 1 до 12 март, по възлови кръстовища в столицата, ще се впуснат в приключение група мимове, раздаващи на шофьорите на МПС стикери с логото на кампанията, които всеки ще е приканен да залепи на автомобила си. Без да пречат на движението по улиците, с различни етюди, позитивно настроение и много усмивки, мимовете ще приканват хората да отворят сърцата си за толерантност.

Всеки един от участниците в движението, който стане съпричастен към инициативата, залепвайки стикера на автомобила си, ще има възможност да спечели награди от организаторите - сп. My Smile и „Булвария“ - официален вносител на Opel и Chevrolet за България.

А всеки, който обича да се събужда рано сутрин в компанията на уникалните водещи на сутрешното шоу по радио „Витоша“ - „Тройка на разсъмване“, ще може да се включва директно с коментари и впечатления от събитието. DT

Пълна информация за инициативата, подаръците и томболата може да откриете в интернет страниците на организаторите:
www.mysmile.bg
www.bulvaria.bg

International Imprint

Licensing by Dental Tribune International
Publisher
Torsten Oemus
Group Editor/Managing Editor DT Asia Pacific
Daniel Zimmermann
newsroom@dental-tribune.com
+ 49 341 48 474 107
Editorial Assistants
Claudia Salwiczek
c.salwiczek@dental-tribune.com
Copy Editors
Sabrina Raaff
Hans Motschmann
Publisher/President/CEO
Torsten Oemus
VP Sales & Marketing
Peter Witteczek
Director of Finance and Controlling
Dan Wunderlich
Marketing & Sales Services
Nadine Parczyk
License Inquiries
Jorg Warschat
Accounting
Manuela Hunger
Business Development Manager
Bernhard Moldenhauer
Executive Producer
Gernot Meyer
Production & Ad Disposition
Jens Lindenhain
Project Manager Online
Alexander Witteczek
Designer
Franziska Dachsel
International Editorial Board
Dr Nasser Barghi, USA – Ceramics
Dr Karl Behr, Germany – Endodontics
Dr George Freedman, Canada – Aesthetics
Dr Howard Glazer, USA – Cariology
Prof Dr I. Krejci, Switzerland – Conservative Dentistry
Dr Edward Lynch, Ireland – Restorative
Dr Ziv Mazor, Israel – Implantology
Prof Dr Georg Meyer, Germany – Restorative
Prof Dr Rudolph Slavicek, Austria – Function
Dr Marius Steigmann, Germany – Implantology
© 2010, Dental Tribune International GmbH. All rights reserved.

Dental Tribune makes every effort to report clinical information and manufacturer's product news accurately, but cannot assume responsibility for the validity of product claims, or for typographical errors. The publishers also do not assume responsibility for product names or claims, or statements made by advertisers. Opinions expressed by authors are their own and may not reflect those of Dental Tribune International.
Dental Tribune International
Holbeinstr. 29, 04229, Leipzig, Germany
Tel.: + 49 341 4 84 74 302
Fax: + 49 341 4 84 74 173
Internet: www.dental-tribune.com | E-mail: info@dental-tribune.com
Regional Offices
Asia Pacific
Dental Tribune Asia Pacific Limited
Room A, 26/F, 389 King's Road
North Point, Hong Kong
Tel.: + 852 3118 7508
Fax: + 852 3118 7509
The Americas
Dental Tribune America, LLC
213 West 35th Street, Suite 801, New York, NY 10001, USA
Phone: + 1 212 244 7181, Fax: + 1 212 224 7185

Офис България

Издава Dental Tribune България ЕООД
София 1421, ж.к. Лозенец,
ул. Луна 2, ет. 1, ап. А
тел./факс: + 359 2/ 963 000 9
office@dental-tribune.net
www.dental-tribune.net
www.dental-tribune.com
Управител
Уляна Винчева
Отговорен редактор
д-р Надежда Куюмджиева
Редактори
д-р Ивелин Атанасов
Таня Досева
Консултанти
д-р Красимир Недевски
д-р Дора Киишкилова
Дизайн и предпечат
Стояна Борисова
Превод
д-р Надежда Куюмджиева
д-р Светослав Петков
Коректор
Михаила Иванова
Маркетинг и реклама
Пролет Николова
Автори в броя
Клаудия Салвичек, Даниел Цимерман, д-р Нео Тее-Кин, д-р Ангар Ц. Ченг, д-р Хелена Лее, Бен Лим, д-р Николай Николов, д-р Павлина Христова
Печат: Спектър АД
Българското издание на Dental Tribune е част от групата Dental Tribune International – международно издание на 20 езика, разпространявано в над 55 държави.
Съдържанието, преведено и публикувано в този брой от Dental Tribune International, Германия, е с авторското право на Dental Tribune International GmbH. Всички права запазени. Публикувано с разрешението на Dental Tribune International GmbH, Holbeinstr. 29, 04229, Лайпциг, Германия. Възпроизвеждането по какъвто и да било начин и на какъвто и да е език, изцяло или частично, без изричното писмено разрешение на Dental Tribune International GmbH и Dental Tribune България ЕООД е абсолютно забранено. Dental Tribune е запазена марка на Dental Tribune International GmbH.

Сдружението на българските зъболекари настоява за нова регулация в професията и за обществен натиск за прилагането на европейските стандарти

Това стана ясно на специална пресконференция, организирана от Сдружението на българските зъболекари на 21 февруари. Официалният повод за прессъбитието бе връчването на наградата „Света Аполония“ и официалното анонсиране на зъболекаря на 2009 година – д-р Йосиф Петков от Козлодуй. Д-р Петков получи преходната стъклена статуетка от миналогодишния й носител - д-р Мария Джорова, председател на Сдружението. Управителният съвет на организацията използва тържествения повод, за да алармира за редица наболели проблеми на зъболекарското съсловие в България.

← DT стр. 1 По данни от 2009 г., България е на едно от първите места в Европа по брой зъболекари на глава от населението и спори за лидерската позиция само с Исландия. 8000 зъболекари обслужват българското население. В Румъния работят същият брой специалисти, но населението в северната ни съседка е доста по-многобройно. „Този брой специалисти обаче е твърде неравномерно разпределен в страната и е концентриран в по-голямата си част в столицата и → DT стр. 4

Водещите на пресконференцията, организирана от Сдружението на българските зъболекари (от ляво на дясно): д-р Светлана Спасова – член на УС на СБЗ, д-р Йосиф Петков – зъболекар на 2009 година, д-р Мария Джорова – председател на УС на СБЗ, Анелия Бъклова от „Акта Консултантс“ – организатор на пресконференцията, и д-р Георги Коновски – член на УС на СБЗ.

Революционна четка за зъби почиства и избелва без паста

***Soladey-eco** - йонната четка за зъби от Япония е една научно доказана революция в грижата за зъбите и венците*

Титаний - металът, който се използва за направа на реактивни двигатели в космическата индустрия до рамки за очила, изиграва своята решителна роля и като компонент от четка за зъби, която разбива света на денталната медицина вече и в България.

Четката, която можете да намерите на www.soladey.bg, разчита на свойствата на титаниевия диоксид, което означава, че под въздействието на светлина се инициират химични реакции. Когато е изложена на какъвто и да е светлинен източник, фоточувствителната титаниева пръчица вътре в четката **Soladey-eco** превръща светлината в отрицателно заредени йони. Пръчицата освобождава тези йони, които, влизайки в контакт с вода (слюнка), привличат позитивните (водородни) йони от киселината в плаката. Така киселината се неутрализира, а плаката се отстранява, намалявайки риска от пародонтални заболявания и кървене на венците.

По-чисти зъбни повърхности – по-бели зъби

Клинично доказано отстранява пигментни оцветявания на зъбите от кафе, чай, вино, тютюн и др. **Soladey-eco** – четката, която предлага едно единствено решение без алтернатива, показва отлични резултати при почистване на брекети, скоби, апарати, при лечение на зъбно-челюстни деформации, при лицево-челюстни травми, при неспецифични заболявания в лицево-челюстната област – невралгия, гингивит, стоматит и др., научно и експериментално доказано неутрализира основния причинител на кариеса – Streptococcus mutans, безпроблемно се използва при домашни любимци.

Научните изследвания доказват, че четката **Soladey-eco** има бактерициден ефект и химически редуцира нивото на бактериите в устната кухина. Последните клинични проучвания в Канада, Япония и САЩ показват, че 4 мин. след почистване със **Soladey-eco**, нивото на ph се покачва с две нива, което гарантира защитата на зъбите от кариес. По-ефективна е в отстраняване на плаката и профилактиката, от която и да е друга четка и паста за зъби на пазара. Титаниево диоксидното ядро никога не загубва своята ефективност, т.е. четката е вечна.

Soladey-eco е икономична и щади околната среда. Почиства зъбите по естествен път и премахва нуждата от паста за зъби, като по този начин намалява употребата на вредни химикали и абразиви, които се откриват в много от днешните пасти.

Използването на зъбната четка **Soladey-eco** изисква по-малко вода, тъй като не се използва паста. Без нужда от батерии, без излишни части и в по-малка опаковка, потребителите щадят околната среда и спестяват пари.

Soladey-eco – с удобна дръжка, стилни цветове и стандартни заменяеми глави е ваш надежден спътник, където и да сте.

Всичко, което ви интересува, може да откриете като пишете на info@soladey.bg. Специални отстъпки и възможности за дистрибуция ще намерите на www.soladey.bg. DT

За Зъболекаря на 2009 година

д-р Йосиф Петков

Д-р Йосиф Петков е на 45 години. Роден е в Лом. Завършва Стоматологичния факултет на Медицинска академия през 1989 г. и е разпределен в Козлодуй, където започва работа като цехов стоматолог в АЕЦ. През 1991 г. става завеждащ отделение, а година по-късно – и директор на Стоматологичната поликлиника в Козлоуй. От 1994 г. има собствена практика. Семеен. Съпругата му – Веси Богданова – също е зъболекар. Голямата им дъщеря учи дентална медицина в Мюнхен, а по-малката – икономика в Ню Йорк. Хобитата му са ловът и риболовът.

← DT стр. 3 големите градове“, обяви д-р Мария Джорова. В София работят около половината от всички зъболекари в страната. Това лишава голяма част от българските пациенти от достъп до качествено зъболечение. В малките населени места един зъболекар обслужва по няколко хиляди пациенти, което прави невъзможно качественото им лечение.

„В старите членки на Европейския съюз има ясна регулация за разкриване на практики“, обясни членът на УС на Сдружението - д-р Георги Коновски. Там броят на зъболекарските кабинети е точно регламентиран и нов зъболекар може да започне да практикува само ако купи бизнеса на свой колега или наследи практиката. „У нас е достатъчно да платиш членския си внос в Зъболекарския съюз, за да започнеш работа“, обясни д-р Светлана Спасова, член на УС на Сдружението. „В големите градове идват хора от цялата страна, наемат апартаменти, работят, не декларират доходи. Губи държавата, а пациентите не получават качествена услуга“, обясниха участниците в пресконференцията.

Всичко това води до сериозно влошаване на денталното здраве на населението в България. Според изследване, през 2005 г. децата до 12 години са имали по 2,5 развалени зъба, през 2008 г. - те вече имат по 3 зъба с проблеми. Ако през 2005 г. 25% от децата до 12 г. са били със здрави зъби, то през 2008 г. напълно здрави са 19%. И ако през 2005 г. показателите в България и Чехия са били съизмерими, през 2008 г. в Чехия се отчита значително подобрение, за разлика от спада, отчетен у нас.

Една от причините, според Сдружението на българските зъболекари, е, че държавата не се занимава с денталното здраве - липсват здравна карта, национални програми за профилактика, стимули за професионалистите. В Германия зъболекарите получават данъчни облекчения, ако на всеки 5 години обновяват апаратурата си. „В България, напротив, за да сложиш рентген в кабинета си, трябва да извървиш път, все едно откриваш ядрена централа, тъй като наредбите не са променяни в близките 50 години“, коментира д-р Коновски. Носителят на тазгодишната награда - д-р Йосиф Петков - обясни, че за да бъде узаконен малък рентген в кабинет, са необходими 6-7 месеца, не по-малко от 4000 лв., съгласието на всички живущи в сградата, където е кабинетът. Резултатът - у нас само в 1% от кабинетите имат рентгенови апарати, които са жизнено важни за провеждането на лечението, а в старите страничленки на ЕС процентът е 95. „Трябва да е ясно едно: без диагностика, няма качествено лечение“, подчерта д-р Петков.

„Ние не веднъж сме поставяли тези въпроси пред заинтересованите институции. Гражданското общество обаче е това, което трябва да настоява всички те да вземат мерки, за да осигурят равен достъп до по-качествено зъбно лечение. Обществото трябва да се интересува къде отиват парите, отпуснати от държавата по различни програми за профилактика, защото това са парите на данъкоплатците“, призова д-р Джорова. DT

„Тестове за HIV трябва да се предлагат във всяка дентална практика“

Интервю с д-р Катриз Остин, VIP Smiles, Ню Йорк

д-р Катриз Остин

Според последни данни от UNAIDS на Организацията на обединените нации, над 34 милиона души по света живеят с HIV вируса. Тъй като може да минат 10 години преди той да прогресира до СПИН, ранното тестване може да се окаже животоспасяващо. Наскоро бяха разработени нови тестове за HIV за денталните практики. Dental Tribune Asia Pacific се срещна с д-р Катриз Остин, която има дентална практика на 57-ма улица в Ню Йорк, за да поговори за HIV тестовете в нейната практика и как това тестване спомага за повишаване на съзнанието на пациентите относно заболяването.

Dental Tribune Asia Pacific: Д-р Остин, може ли да обясните на нашите читатели защо решихте да предлагате безплатни HIV тестове на вашите пациенти?

Д-р Катриз Остин: Идеята да предлагам безплатно тестване за HIV на моите пациенти възникна порано тази година, когато научих, че вече и други лекари, не само тези по медицина, могат да предлагат HIV тестване в практиките си. Казах си: „Защо да не добавя нова услуга и да дам възможност на пациентите да разберат своя статус в друга обстановка?“ За мен това бе уникална възможност като зъболекар - да открия HIV в ранните му стадии.

За съжаление, честота на вируса все още е много голяма. Само в Ню Йорк има 94 000 потвърдени случаи и броят на инфектираните не намалява през 2009/2010 г.

Защо денталните кабинети трябва да тестват за инфекциозни заболявания като HIV/СПИН или туберкулоза?

Според мен HIV тестове трябва да се предлагат във всяка практика, тъй като устната кухина е една от първите изяви на HIV инфекцията. В устата може да откриете симптоми на херпес и други сексуално предавани заболявания, и ние търсим лезии и други симптоми на заболяването.

Не знам да има други тестове, освен тези за HIV/СПИН; би било фантастично, ако всичко може да се диагностицира през устата.

Как работи тестът?

Тестът се нарича OraSure Quick и тества за антитела в кръвната система. Използва се натривка от устата, която се взема от горната и долната устна, и се поставя в проявяващ разтвор, директно в началото на денталното посещение. Резултатът е готов след 20 минути и след теста можем веднага да пристъпим към нормално лечение.

За съжаление, често се натъквам на скептичност от някои мои колеги, относно комфорта и начина да се предложи теста на пациента в дентална обстановка. Всеки път казвам, че тестът е много лесен за прилагане и по-никакъв начин не пречи на комфорта на пациента. Предполагам, че както повечето нови идеи, трябва време за свикване, но ще имаме успех, защото спасяваме човешки животи. Надяваме се повече зъболекари по света да предлагат теста, тъй като е лесен за пациента и отнема съвсем малко време.

Тестът по желание ли е?

Тестът е напълно по желание и го предлагаме на всичките ни пациенти – от сексуално активните тийнейджъри в гимназията до хора на 60 години. Ние не дискриминираме, защото и вирусът не дискриминира.

Пациентите попълват информирано съгласие, преди да се подложат на теста.

Откакто започнахме тестването през август, сме го предложили на 150 пациента и 60% са се съгласили. За щастие, досега нямаме позитивен тест.

Какво ще направите при позитивен тест на пациент?

Напълно сме обучени и подготвени, в случай на позитивен тест. Тогава ние съветваме пациента да се свърже с общия си лекар за назначаване на потвърдителен тест. Важно е да се отбележи, че предлаганият от нас тест е скринингов и не е абсолютно сигурен. Ако пациентът няма лекар, обикновено го препращаме към някои от клиниките в Ню Йорк, с които си партнираме.

Хиляди хора в САЩ и още повече по света не знаят, че са инфектирани с HIV/СПИН.

Смятате ли, че редовни тестове в денталните кабинети ще повишат съзнанието към болестта?

Точно това искам да видя, след като повече зъболекари предлагат теста. Време е да признаем, че трябва да се интересуваме от цялостното здравословно състояние на пациента, не само от оралното.

Аз съм първият зъболекар в Ню Йорк, който предлага теста, и бих желала да поставя началото и да наложа това като стандарт за денталните практики по света. Най-голямото ми щастие е, когато пациент ми каже, че не би се подложил на тест, ако не бях аз.

Благодаря ви за интервюто. DT

> „Време е да признаем, че трябва да се интересуваме от цялостното здравословно състояние на пациента, не само от оралното.“

Цялостна ортопедична надимплантатна рехабилитация на горна челюст с фиксирана протетична CAD/CAM конструкция

д-р Нео Тее-Кин, д-р Ансгар Ц. Ченг, д-р Хелена Лее и Бен Лим, Сингапур

Фиг. 1: Интраорален фронтален изглед на състоянието преди лечението: забеляза се голямо пространство между вътрешната повърхност на протезата и максиларната гингивална тъкан, като имаше значителна резорбция по лабиалната повърхност на импланта в областта на горния десен канин. Пациентката нямаше симптоматика.

Фиг. 2: Ламбо в пълна дебелина разкри напреднала костна загуба по лабиалната повърхност на импланта. Въпреки увреждането на тъканите около него, имплантът беше неподвижен клинично.

Фиг. 3: Максиларната протетична конструкция, преди аплицирането на керамиката с цвят на зъбите: на този етап отчетохме прекомерната дължина на короните.

Фиг. 4: Завършената максиларна протетична конструкция с керамика, наподобяваща гингивална тъкан и осигуряваща адекватна опора за горната устна: прекалената дължина на короните беше редуцирана.

Фиг. 5: Фронтален изглед, показващ изработени посредством CAD/CAM технологията изцяло керамични надимплантатни надстройки по вертикалната оклузална ос.

Фиг. 6: Оклузален изглед на максиларната дъга, преди поставянето на горночелюстната протетична конструкция: благоприятният предно-заден релеф позволи заместването на задните зъби с дистални висящи тела.

Имплантатното лечение на обеззъбени челюсти се докладва в голям брой научни изследвания като изключително предсказуема лечебна модалност, с малък процент на клинични усложнения. Разумната клинична оценка и внимателната преценка на рисковете и предимствата на различните лечебни варианти са от основна важност за лечебното планиране и за дългосрочния успех на протетичното лечение.[1]

Традиционните надимплантатни протези най-често се изработват със зъби от акрилова пластмаса и поддръжка от метален скелет. Оставя се значително пространство под тъканната повърхност на протезата, така че да се улесни поддържането на оралната хигиена. Прилагането на тази протетична конструкция в горна челюст обаче понякога е естетически неадекватно, като може да бъде компрометиран и говорът.

Конвенционалните металокерамични възстановявания изискват позиционирането на лабиалните граници под гингивалния ръб, така че да се скрие цветовият преход между субгингивалните имплантатни субструктури и супрагингивалните коронкови възстановявания. От пародонтологична гледна точка, субгингивалното поставяне на границите на възстановяванията е свързано с остра реакция на пародонталните тъкани.[2–5] Затова тези граници е най-добре да бъдат позиционирани коронарно от гингивалния ръб.

Металокерамичните възстановявания се използват често при задни зъби, поради добре документирания им дългосрочен клиничен живот.[6–13] CAD/CAM керамичните материали също се препоръчват в наши дни, поради демонстрираните им обещаващи физически качества[14,15] и клинична дълготрайност.[16]

Тази статия описва клиничното приложение на изключително здравите възстановявания с основа циркониев оксид, при протетичното повлияване на обеззъбена горна челюст с неуспешна надимплантатна протеза.

Доклад на клиничен случай

Групата от дентални специалисти в Сингапур направи оценяване на клиничната ситуация при пациентка на 62 години с надимплантатна горна протеза. Тя дойде при нас с фиксирана горна тотална протеза, поддържана от шест вътрекостни импланта (NobelReplace, Tapered Groovy, Nobel Biocare). Протезата беше с пластмасови зъби и метален скелет от златна сплав. Имплантът в областта на горния десен канин беше разкрит. Пациентката не съобщи за симптоматика (Фиг. 1).

Прегледът на оклузията показа стабилна максимална интеркуспидна позиция с незначителна централна релация и плъзгане по зъбите до максималната интеркуспидация. Отчете се оклузална схема с водене при канините. Нямаше анамнестични данни за парафункционални навици. Забеляза се опора на горната устна под оптималната. Имаше значително празно пространство между вътрешната повърхност на протезата и меките тъкани на горната челюст.

След свалянето на максиларната протеза се установи, че всичките импланти в горна челюст са остеоинтегрирани. Пациентката искаше да се коригира неуспешния имплант, да се възстанови опората за устната, дъвкателната функция и естетиката на лицето.

Цялостният лечебен план включваше отстраняване на импланта в областта на десния максиларен канин, заместването му с нов имплант в същата област и изработването на керамично възстановяване на цялата горна зъбна редица с основа от циркониев оксид.

Под местна анестезия беше отстранен хирургично имплантът в областта на горния десен канин (Фиг. 2) и се постави нов имплант с дължина 13 мм и стандартна платформа (NobelReplace, Tapered Groovy). Новият имплант беше покрит, като се постигна първично затваряне на раната. Съществуващата й протеза беше поставена отново за периода на заздравяване, служейки като провизорна конструкция. Постигна се остеоинтеграция за няколко месеца и имплантът беше разкрит, като горната челюст беше готова за протетична рехабилитация, след няколкото седмици на заздравяване на меките тъкани.

Върху максиларните импланти бяха поставени шест отпечатъчни кепета на нивото на имплантите (NobelReplace). Върху всичките отпечатъчни кепета беше инжектиран внимателно винил полисилоксанов материал с голям вискозитет (Aquasil Ultra Heavy, DENTSPLY DeTrey). За взимането на окончателния отпечатък, върху цялата максиларна дъга беше поставена опорна лъжица с тестовидна отпечатъчна маса (Aquasil Putty, DENTSPLY DeTrey). Направи се регистрация на челюстните съотношения във вертикална посока с винил полисилоксанов материал (Regisil PB, DENTSPLY DeTrey). Дефинитивните модели на горна и долна челюст бяха включени в полурегулируем артикулатор (Hanau Wide-vue, Teledyne Waterpik), с използването на средни стойности.[17,18] Индивидуалните надстройки от циркониев оксид, с прилягащи повърхности от златна сплав, бяха изработени по CAD/CAM системата, според протетичния дизайн.

Разработването на планираното дефинитивно максиларно възстановяване беше осъществено с използването на CAD/CAM технологията. Дефинитивният модел на горната челюст с индивидуалните изцяло керамични надстройки беше сканиран (Zeno Scan, WIELAND Dental + Technik) и се конструира протетичният скелет, с помощта на софтуерна програма (D700, 3Shape). Скелетът беше фрезован от материал на циркониева основа (Zeno Zr Bridge,

Фиг. 7: Завършената максиларна протетична конструкция с имплантатна поддръжка; забележете позиционирането на супрагингивалните граници.

WIELAND Dental + Technik) с фрезоваща машина (Zeno 4030 M1, WIELAND Dental + Technik). Протетичният скелет беше синтерован според препоръките на производителя. След това, ръчно, по външната страна беше нанесен покривен, нискотопим керамичен материал (IPS e.max, Ivoclar Vivadent) с цвят на зъбите, за да се създаде подходящата анатомична форма (Фиг. 3). За необходимата опора на устната се апликира нискотопим керамичен материал (IPS e.max) с гингивални контури (Фиг. 4).

По време на клиничното посещение за поставяне на конструкцията, старата протеза беше свалена и се поставиха новите индивидуални надстройки, с торк на завинтването до 32 Ncm (Фиг. 5). Изпробва се новата протеза, за да се проверят цветът, оклузията, опората на горната устна, формата на зъбите и комфортът. След потвърждаване на приемането от страна на пациентка, имплантатните надстройки бяха запечатани с гутаперка (Фиг. 6) и протезата беше циментирана с подсилен с композит глас-йономерен цимент (RelyX Unicem, 3M ESPE).

Пациентката беше проследена две седмици след това. Провериха се интраорално артикулационните контакти при плъзгане във фронта, преди и след циментирането на протезата (Фиг. 7). Пациентката не съобщи за дискомфорт, като функционирането й с новите възстановявания е било добро. Не се отчетоха клинични симптоми извън нормата.

Резюме

Остеоинтеграцията е добре документирана и предсказуема клинична лечебна опция. От друга страна, повлияването на имплантатни неуспехи също е клинична реалност. При този клиничен случай провалилият се един имплант на ключово място наложи повторното изработване на цялата надимплантатна протеза.

Тъй като пациентката искаше да се постигне много добра естетика, бяха избрани изцяло керамични възстановявания. С прилагането на керамични надстройки с цвят на зъбите и изцяло керамични възстановявания, протетичните граници бяха позиционирани на нивото на гингивата, като отпадна нуждата от ретрахиране на гингивата при взимането на отпечатъка и поставянето на протетичната конструкция.

Протетичната рехабилитация на цели зъбни редици, с помощта на фиксирани протетични конструкции, обикновено изисква по-дългосрочни провизорни възстановявания, за да се улесни постигането на предсказуем лечебен резултат. При тази пациентка, съществуващата горночелюстна протеза послужи като дългосрочно провизорно възстановяване, така че да може да се провери нейната адаптируемост, като не се наложиха множество клинични ажустирания на провизорни възстановявания. Тази лечебна последователност увеличи сигурността при изпълнението на окончателното изцяло керамично възстановяване. Проверката в устата на новата оклузална схема и детайлните клинични ажустирания in situ на възстановяванията, в деня на поставянето на протетичната конструкция, допълниха добре поставената основа за правилно осъществяване на лечебния план. При всяко голямо протетично лечение, пациентката трябва да бъде информиран за възможните финансови и времеви разходи, ако възникне нужда от преработване на възстановяванията.

Заключение

В статията описваме функционалното повлияване на обеззъбена горна челюст, посредством изцяло керамична максиларна протетична конструкция с имплантатна поддръжка. При повлияване на случая бяха използвани нови възстановителни материали и CAD/CAM технологията. Прилагането на изцяло керамични възстановявания с голяма здравина улеснява цялостната естетическа предсказуемост и дългосрочния функционален резултат. DT

Бележка на редактора: Пълният списък на референциите можете да намерите при издателя.

Информация за автора

Можете да се свържете с д-р Ансгар Ц. Ченг на e-mail: drcheng@specialistdentalgroup.com.

Инструмент на Чу за определяне на зъбни пропорции

д-р Николай Николов

Кой е д-р Стивън Чу?

Дипломира се през 1984 г. Професор е в Департамента по имплантология, директор е на СДЕ програма по естетична стоматология към Нюйоркски университет, и е част от протетичната секция на списание PPAD.

Д-р Чу поддържа частна практика съвместно с д-р Търноу в Ню Йорк - „Ню Йорк център за специализирана стоматология“.

Д-р Чу е съавтор, заедно с небезизвестния д-р Галип Гюрел, в бестселъра „Наука и изкуство на порцелановите фасети“. Участва в авторския екип и на „Основи на естетичната имплантология“ и „Съвременна естетична стоматология“, както и в една от най-добрите книги за теория на цветовете - „Основи на цвета - цветово определяне и комуникация в естетичната стоматология“. Двамата с Търноу са автори на „Естетична възстановителна стоматология - принципи и практика“.

Д-р Чу е световноизвестен лектор в областта на естетичната стоматология и безспорен капацитет в областта на цветоопределянето.

Фиг. 1

В света на естетичната дентална медицина определянето на пропорциите на зъбите е от особена важност. Има множество фактори, които трябва да се взимат под внимание при дизайна на усмивката. Съотношението на височина към ширина на фронтални зъби е от особена важност за красивата усмивка. Този вид пропорция като правило има съотношение широчина към височина за централни горни резци между 75 и 80%. Пропорциите могат да бъдат определени по няколко показателя.

На първо място - по статистически данни - това са множество студиа, в които има измерени съотношенията на зъбите. Различните автори дават различни пропорции, които не се различават значително една от друга. Такива са изследвания на Shillingburg (8,5-10,4) за зъбни пропорции, на Woelfel (8,6-11,2) - описани в неговата монография „Дентална анатомия“, на Bjorndal и колектив (9,0-11,2), на Lombardi, Moores, Garn, Goose, Sanin, Woodhead и др.

Пропорциите могат да бъдат определяни и по формата на лицето. Тази теория е развита от Hall още през 1887 г. По-късно методът на Berry за биометрично съотношение се използва в денталното изкуство. Много автори впоследствие работят за създаването на теории за този вид пропорции. Такива са Fisher, Williams и др. Установено е, че формата на лицето не е прецизна детерминанта за определяне на зъбната пропорция.

Пропорциите на зъбите могат да бъдат определяни и по предпочитания на пациента и зъболекаря. Това е т.нар. индивидуална красота и тя може да варира в широки граници и въобще да не съвпада със средностатистическите методи и граници.

Пропорциите могат да бъдат определени и по анатомически характеристики. Lavalle например намира връзка между височината в ръст, черепа, денталната дъга и зъбните пропорции. Тези методи не са доказали своята достоверност в практиката.

Става ясно, че оптималното измерване е резултат от средностатистически изследвания и, поради тази причина, се счита за най-достоверно.

Постоянното измерване на височина и широчина и тяхното изчисляване е доста трудоемко, особено когато това се извършва за няколко зъба, и превръща зъболекаря в математик.

Това дава основание на Чу да разработи метода и инструмента за определяне на зъбните пропорции (Фиг. 1). Уредът за определяне на пропорции е част от комплекта на Чу, включващ в себе си и уред

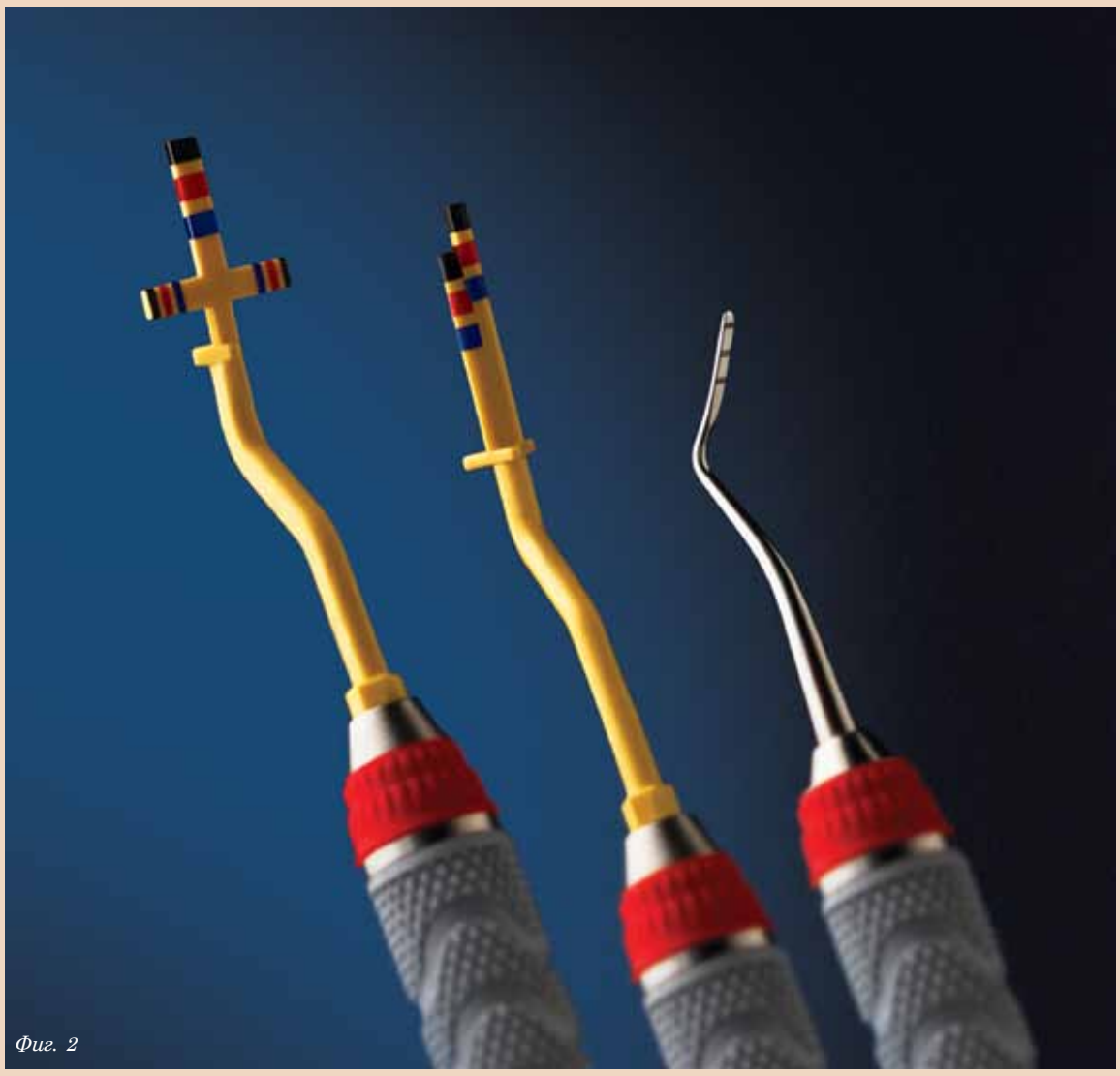

Фиг. 2

Фиг. 2а

за пародонтално сондиране, и уред за определяне на удължаване на клинична коронка (Фиг. 2, 2а). Въз основа на средностатистически данни, той разработва инструмент, който е цветово кодиран, и чрез поставянето му върху вестибуларната повърхност на зъба, може да определи автоматично височина/ширина на зъба (Фиг. 3). Уредът за пропорция има Т-образен вид и се състои от вертикална права, хоризонтална права и инцизална площадка за детерминиране на началото на измерване, чрез опирането ѝ в инцизалната част на зъбите (Фиг. 4). Инструментът се използва за измерване на съотношение височина/широчина на горни фронтални зъби при фикси-

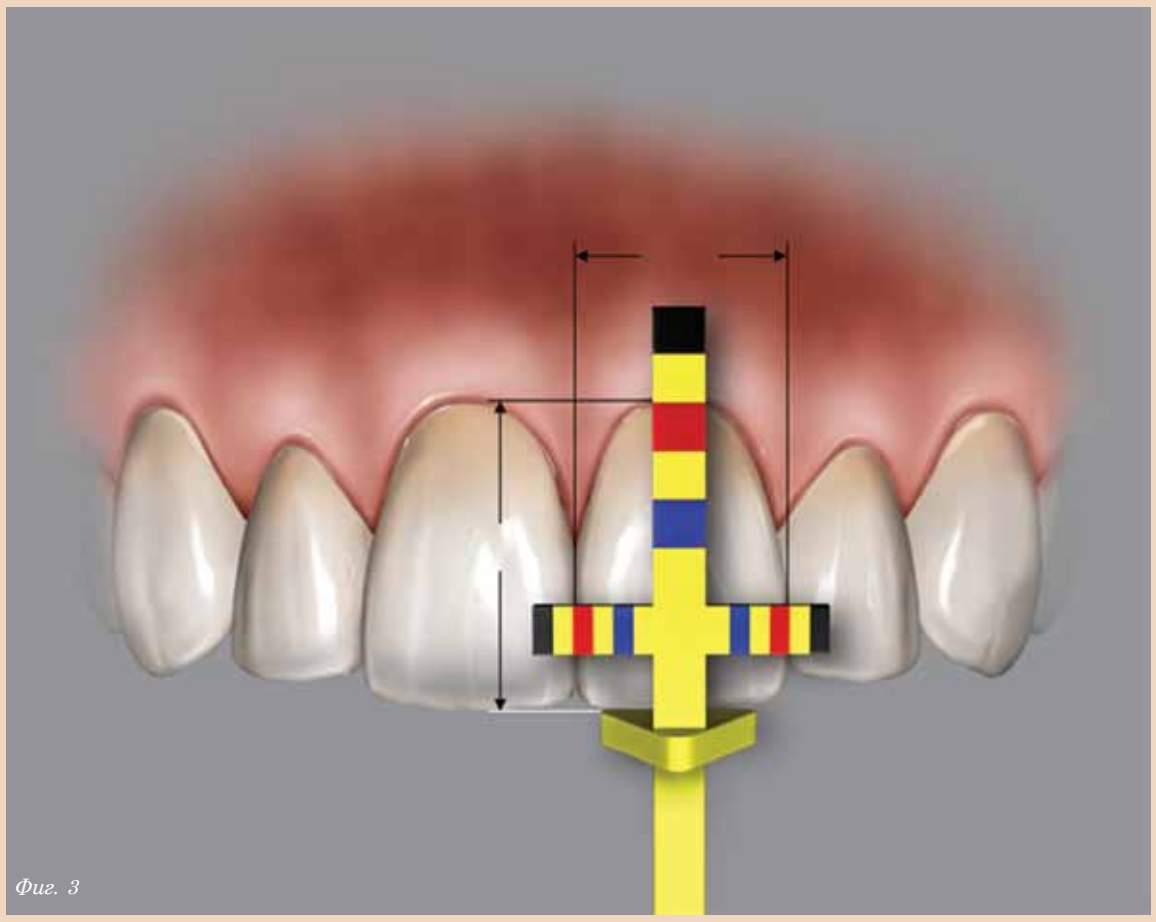

Фиг. 3

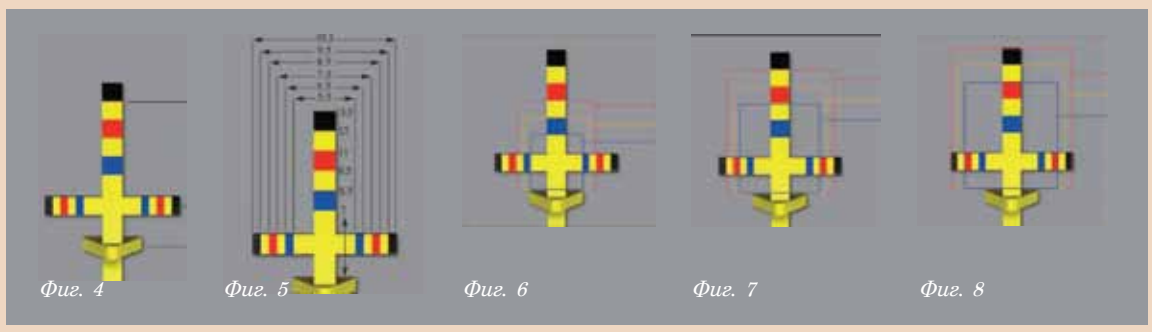

Фиг. 4 Фиг. 5 Фиг. 6 Фиг. 7 Фиг. 8

рано съотношение около 78%, базирано на множество студиа по този въпрос. Инструментът е цветово кодиран - това означава, че централните резци са представени с червена кодировка и отношение 8,5/11 мм, страничните резци са със синя кодировка и отношение 6,5/8,5, и канините - с жълта кодировка и отношение 7,5/9,5 (Фиг. 5). Измерването става много лесно, като инструментът се допира до избрания зъб, като инцизалната площадка се опира в режещия ръб на зъба. По външната граница на цветната кодировка се определят съответно височината и съответстващата на това широчина. Цветът и линията във височина съответстват на цвета в широчина. Чрез движение нагоре и надолу може да се определят автоматично различните пропорции при всички зъби. Различните вариации за къси и дълги зъби са съответно за къси зъби, централ, канин и латерал, съответстващи на вътрешен ръб на цветовата кодировка за червено, жълто и синьо (Фиг. 6).

При дълги зъби съответно са вътрешна линия на черно, външна на червено и вътрешна на червено за централи, канини и латерали (Фиг. 7). При свръхдълги зъби се движат в границите на външна линия на черно, вътрешна на черно и външна на червено, съответно за централи, канини и латерали (Фиг. 8).

Измерванията и клиничните случаи, решени с помощта на този уред, дават основание да смятаме (БАЕС), че уредът е изключително полезен и може да намери място в практиката на всеки дентален лекарестет, в търсене на перфектния дизайн на усмивката на нашите пациенти. Уредът се произвежда от компанията Hu-Frieday.

Статията е разработена като част от образователна програма на Българска академия по естетична стоматология - „Наука и бъдеще в стоматологията“. DT

Информация за автора

Д-р Николай Николов завършва дентална медицина през 1996 г. в гр. Пловдив, специалист протетична стоматология. Той е съосновател и заместник-председател на Българската академия по естетична стоматология; член на Международната федерация по естетична стоматология в Женева, Швейцария; редовен член на Международна колегия на зъбопротезистите.

E-mail: doktorniki@abv.bg.

IFZI България
Международен учебен център по дентална имплантология
гр. София, бул. Джеймс Баучер № 114
телефон: 02/963 07 37
факс: 02/963 07 88

Д-р Б. Кирилов

ПРОГРАМА ЗА КУРСА ПО ИМПЛАНТОЛОГИЯ ЗА ПЪРВОТО ПОЛУГОДИЕ НА 2010 г.

27, 28	февруари	I и II ниво
27, 28	март	III и IV ниво
17, 18	април	I и II ниво
29, 30	май	III и IV ниво
5, 6	юни	I и II ниво

ЦЕНАТА НА ФАНТОМНИЯ КУРС ЗА ЧЕТИРИТЕ НИВА Е 1 260 EUR.

НОВО!!! ОТ 2010 г. IFZI БЪЛГАРИЯ, ЗАПОЧВА ПРОВЕЖДАНЕТО НА СЕМИНАРИ, ЗА ЛЕКАРИ ПО ДЕНТАЛНА МЕДИЦИНА НА ТЕМА:

- ИМПЛАНТОЛОГИЯТА – ЧАСТ ОТ НАШАТА ЕЖЕДНЕВНА ПРАКТИКА 10.04.2010 г.
- РАЗКРИВАНЕ НА ИМПЛАНТИ. ПРОТЕТИЧЕН ПРОТОКОЛ 13.03.2010 г. и 15.05.2010 г.

МАКСИМАЛЕН БРОЙ УЧАСТНИЦИ – 15 ДУШИ
ТАКСА УЧАСТИЕ – 100 лв. без ДДС

ПРОГРАМА ЗА ФАНТОМЕН КУРС ПО ОРАЛНА ИМПЛАНТОЛОГИЯ

ПРОГРАМА – МОДУЛ I
09.30 - 11.00 Интродукция „Работа с фантом“
11.00 - 12.30 Видове разрези и техники на шиене
12.30 - 13.00 Демонстрация на фантом
14.00 - 15.30 Имплантиране в долна челюст – фронтален участък
15.30 - 16.30 Имплантиране в горна челюст – фронтален участък
16.30 - 17.00 Демонстрация на методи за разкриване на имплантите

ПРОГРАМА – МОДУЛ II
09.30 - 13.00 Имплантиране в долна челюст – дистален участък
14.00 - 17.00 Имплантиране в горна челюст – дистален участък

ПРОГРАМА – МОДУЛ III
09.30 - 11.00 Интродукция за принципите на хирургичния синус лифт
11.00 - 13.00 Операция за синус лифт (на живо или видео запис)
14.00 - 17.00 Синус лифт с използване на Sinus-Implant-Stabilizer (SIS) (1 час за всеки участник)

ПРОГРАМА – МОДУЛ IV
9.30 - 11.00 Представяне на философията "KISS". Индикации за поставяне на различни видове протезни конструкции върху импланти – различни клинични решения
11.00 - 13.00 Отпечатък от горна и долна челюст и поставяне на лабораторни аналози
14.00 - 17.00 Wax-up на фантом
Определяне на правилните протетични надстройки с помощта на силиконов ключ
Поставяне на протетичните конструкции
Демонстрация на фиксиране на тотални протези върху импланти

РАЗШИРЕТЕ СВОЯТА ПРАКТИКА

MEDICAL DENT

Център по имплантология и естетична стоматология MEDICAL DENT предоставя възможност на всички лекари по дентална медицина в България да разширят практиката си в областта на имплантологията.

ПРЕДЛАГАМЕ ВИ:

- ДОГОВОР ЗА ПАРТНЬОРСТВО
- ГАРАНЦИЯ ЗА КОРЕКТНОСТ
- БОГАТ КЛИНИЧЕН ОПИТ
- РАЗНООБРАЗИЕ ОТ ИМПЛАНТНИ СИСТЕМИ
- ОБУЧЕНИЕ ЗА ПРОТЕЗИРАНЕ ВЪРХУ ИМПЛАНТИ

ЗА ПОВЕЧЕ ИНФОРМАЦИЯ
тел.: 02/ 963 07 37, 963 07 88,
моб. 0897/ 883 559, www.c-mdc.com