

WIEN, 2. OKTOBER 2009

Einzelpreis: 3,00 €

No. 10 VOL. 6

ANZEIGE

ANZEIGE

Bringen Sie Ihre Endodontie in sicheres Fahrwasser!

Depotphorese® mit Cupral®

nach Univ.-Prof. Dr. Dr. med. dent. h.c. Knappwost

Auch als Starter-Set mit komplettem Zubehör erhältlich



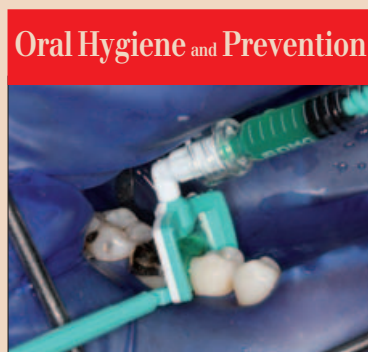Siehe auch S. 22!

HCH HUMANCHEMIE
Kompetenz in Forschung und Praxis
Humanchemie GmbH · Hinter dem Krug 5 · D-31061 Alfeld/Leine
Telefon +49 (0) 51 81 - 96 35 · Telefax +49 (0) 51 81 - 9 12 26
email info@humanchemie.de · www.humanchemie.de



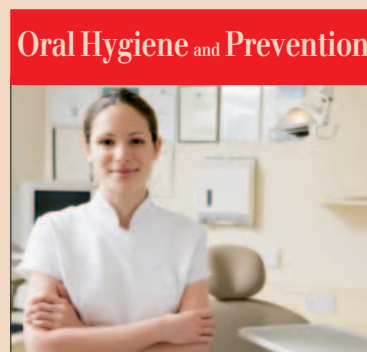Charity

Hilfseinsatz in Rumänien
KAISERSLAUTERN – Ein Projekt der internationalen Stiftung „Zahnärzte ohne Grenzen“ unterstützt seit 2007 den einzigen Zahnarzt im rumänischen Dorf Lunca Ilvei. Die Zahnärztin Anette Kirchner-Schröder schildert die Erlebnisse ihres ersten Behandlungseinsatzes. ▶ Seite 5f.



Oral Hygiene and Prevention

Kariesinfiltration
KIEL – Noninvasive Behandlungsoptionen sind oftmals nur bei einer geringen Ausdehnung der Karies Erfolg versprechend. Mit einem niedrig-viskosen, lichterhärtenden Infiltranten ist es nun möglich, die kariösen Läsionen in einem frühen Stadium mikroinvasiv zu behandeln. ▶ Seite 9f.



Oral Hygiene and Prevention

Dentalhygienikerin oder Prophylaxeassistentin?
WIEN – Die weltweite Verbreitung und Akzeptanz des Berufsbildes „Dentalhygiene“ ist eine überzeugende Erfolgsstory. In den 1940er-Jahren aus den USA nach Europa „importiert“, ist der Beruf heute in 22 europäischen Ländern etabliert. Warum nicht auch in Österreich? ▶ Seite 12f.

„Perfekten Zahnersatz muss sich jeder leisten können, ohne wenn und aber!“

Mag. Bernd Prüser, ZTM

prüser's
Zahntechnik
Immer ein Lächeln voraus

Prielstrasse 22
4600 Wels

t. +43 (0) 724 24 46 10
f. +43 (0) 724 24 46 10 - 40

www.pruesser-dental.com
info@pruesser-dental.com

FDI-Weltkongress in Singapur erfolgreich beendet

Brasilien ist Gastgeberland 2010

von Mag. Daniel Zimmermann, DTI

SINGAPUR/LEIPZIG – Singapur hat eine lange Beziehung zur Zahnmedizin. Der Stadtstaat in Südostasien unterhält nicht nur die dienstälteste zahnmedizinische Universität in der Region, die 1929 gegründet wurde. Vor zwei Jahrzehnten setzte Dr. Henry Lee

weltweit die ersten Zahnimplantate. Anfang September fand der Jahresweltkongress der World Dental Federation (FDI) heuer in Singapur statt. Mehr als 8.000 Delegierte aus 124 Ländern nahmen am Weltkongress der Zahnärzte/-innen teil.

Der Verband bot heuer viele Seminare mit begrenzter Teilnehmerzahl an, um Besuchern/-innen die Möglichkeit zu geben, in einem intensiveren und persönlicheren Umfeld zu lernen. Neben dem wissenschaftlichen Programm mit den Schwerpunktthemen Implantologie, Parodontologie und Ästhetische Zahnheilkunde und einer umfassenden Dentalschau für die Kongressteilnehmer/-innen bot der Kongress auch die Gelegenheit, auf die Probleme von Regionen mit hoher Kariesinzidenz hinzuweisen. In diesem Jahr wurde der Jahreskongress zusammen mit dem „Monat der Zahngesundheit“ organisiert. Die jährliche Kampagne bietet eine kostenlose Vorsorgeuntersuchung für jeden Einwohner Singapurs. Eine nicht unwichtige Maßnahme, denn der Durchschnitts-DMFT-Wert im Stadtstaat lag bei 8,1. Bei einer Erhebung der Mundgesundheit im Jahr 2005 waren nur zehn Prozent der Befragten kariesfrei. Während des Kongresses wurde der neue „Oral Health Atlas“ vorgestellt, ein Leitfaden zum Mundgesundheitsstatus im globalen Kontext.

Das lokale Organisationskomitee des nächsten Jahreskongresses 2010 lädt nach Salvador da Bahia in Brasilien, dem Heimatland des neu gewählten FDI-Präsidenten Dr. Roberto Vianna, ein. Vianna, der seit September das Amt vom Kanadier Dr. Burton Conrod übernommen hat, hob hervor: „Ich bin höchst erfreut, dass der Jahreskongress zum dritten Mal in der Geschichte unserer Organi-



Dr. Roberto Vianna (links) und Dr. Burton Conrod (rechts) während der traditionellen Willkommensfeier. (Foto: FDI World Dental Federation)

sation nach Südamerika zurückkehren wird. Als Gastgeberland wird die Förderung von Dentalgesundheit in der ganzen Region

gestärkt werden.“ Dem Verband gehören fast eine Million Zahnärzte/-innen und 190 Mitgliedsverbände in 135 Ländern an. [DTI](#)



Zahlreiche japanische Dentalhersteller trafen sich zur Japan Night. (Foto: Claudia Salwiczek, DTI)



Der neue „Oral Health Atlas“ wurde in Singapur vorgestellt. (Foto: Claudia Salwiczek, DTI)

„Evidenz und Innovation“

6. und 7. November: ÖGI-Tagung in Fuschl 2009

WIEN – Am 6. und 7. November lädt die Österreichische Gesellschaft für Implantologie (ÖGI) herzlich zu ihrer Jahrestagung ein. Die erfolgreiche ÖGI Veranstaltungsreihe, die 2004 ins Leben gerufen wurde, wird heuer zum zweiten Mal in Fuschl abgehalten, setzt die lange Tradition implantologischer Kongresse im Jagdhof Fuschl fort.

Basierend auf der guten Resonanz der vergangenen ÖGI-Tagungen wird heuer eine zweitägige Veranstaltung organisiert, die unter dem Schwerpunktthema „Implantologie als Symbiose von Chirurgie, Parodontologie, Prothetik und Zahntechnik“ steht. In allen

vier Disziplinen, die die moderne Implantologie repräsentieren, konnten international renommierte Referenten gewonnen werden. Dem wissenschaftlichen Programm liegt ein „implantatologisch-prothetisches“ Konzept zugrunde, das vom Einzelzahnimplantat über den teilbezahnten bis zum zahnlosen Kiefer sämtliche relevanten Themen, Kontroversen, Daten und Trends beinhaltet wird. Eine anspruchsvolle Industrieausstellung rundet die Veranstaltung ab.

Auf der Webseite www.oegi.org finden sich ausführliche Informationen über das Veranstaltungsprogramm sowie zu den Anmeldeformalitäten. [DTI](#)



Editorial

„Warum muss hierzulande noch immer der Bedarf des Berufes Dentalhygieniker/-in diskutiert werden?“

WIEN – Zahnkaries und entzündliche Parodontalerkrankungen sind die häufigsten Erkrankungen, deren Nicht-Therapie zu Zahnverlust führt. Erhebungen des ÖBIG zeigen, dass Parodontalerkrankungen in Österreich höchst verbreitet sind und dass der Zugang zu fachgerechter Behandlung derzeit nicht gewährleistet ist. Epidemiologische Daten der WHO legen den Schluss nahe, dass in Ländern, in denen Dentalhygieniker/-innen zum Einsatz kommen, ein signifikanter Rückgang an Zahnerkrankungen zu verzeichnen ist. Die Einführung des Berufs der diplomierten Dentalhygieniker/-in, der mittlerweile in 22 europäischen Ländern anerkannt ist, hat sich also bewährt. Die Aufnahme präventiver zahnmedizinischer Leistungen vonseiten europäischer Sozialversicherungsträger unterstreicht ihre Wichtigkeit und trägt dazu bei, dass die Öffentlichkeit diese Leistung kennt und fordert.

Österreich ist das einzige Land Europas, in dem die nichtchirurgische Parodontistherapie weitgehend an zahnmedizinische Assistenten/-innen delegiert wird. Warum muss hierzulande noch immer der Bedarf des Berufes Dentalhygieniker/-in erhoben werden? Fehlt hier das Verständnis, dass die Befähigung zur lege artis Dentalhygienebehandlung einer entsprechenden Ausbildung bedarf?

In Deutschland entstand aus der Fortbildung zur PA die berufsbegleitende Fortbildung zur DH, die im Durchschnitt 7 Jahre dauert, ca. 900 Ausbildungsstunden (im Vergleich zu den 5.000 Stunden eines DH-Studiums) beinhaltet, und nicht zu einer Diplomierung führt; ein weltweit einzigartiges Fortbildungsmodell, welches trotz langer Anlaufzeit zu wenig wissenschaftliche Inhalte aufweist und daher zu wenig evidenzbasiert oder nicht qualitätsgesichert ist, um dem heutigen Markt gerecht zu werden. Mit diesem Modell müsste Österreich noch länger auf Fachkräfte warten als bei einem fundierten 3-jährigen Studium! Der derzeitige Gesetzesentwurf zur Fort-



Univ.-Lekt. Dr. Claudia Luciak-Donsberger, RDH

bildung zum/zur „Prophylaxeassistent/-in“ führt nicht zu einer Qualifizierung für eine fachgerechte Parodontitisbehandlung. Zudem werden Patienten/-innen irreführt, da für eine niedrigqualifizierte Leistung oft ein Honorar verrechnet wird, das einer hochqualifizierten Tätigkeit entspricht. Die Broschüre „Gesunde Zähne ein Leben lang“ herausgegeben vom damaligen Bundesministerium für soziale Sicherheit und Generationen, nennt im Jahr 2001 für die „professionelle Pflege“ einen Preis von 87 € bis 175 € pro Sitzung!! Leidtragende sind die Patienten/-innen, deren parodontale Erkrankungen trotz dieser teuren „Behandlungen“ ungehindert fortschreiten, um anschließend von im Ausland ausgebildeten diplomierten Dentalhygieniker/-innen nachbehandelt werden zu müssen. Von denen gibt es österreichweit aber nur zehn, die den Bedarf natürlich nicht decken können. Die Konsequenz: Zahnverlust mit hohen Folgekosten!

Österreich trägt die Verantwortung, eine qualifizierte EU-vergleichbare DH-Ausbildungsgrundlage zu schaffen, um in den nächsten Jahren einen Qualitätsstandard zu bieten, der zu international vergleichbaren Erfolgen führt. Die resultierende Entwicklung eines erhöhten gesellschaftlichen Bewusstseins für evidenzbasierte zahnmedizinische Primär-, Sekundär- und Tertiär-Prävention würde zu nachhaltigen gesundheitlichen Verbesserungen der österreichischen Bevölkerung führen.

Univ.-Lekt. Dr. Claudia Luciak-Donsberger, RDH

DPU-Studium setzt auf Internationalität

KREMS – Mit dem beginnenden Wintersemester startet die neue Danube Private University (DPU) in Krems das Zahnmedizin-Studium. In den vergangenen Wochen debattierten Ständesvertreter/-innen und Wissenschaftler/-innen über das Studium (*Dental Tribune* berichtete).

Die neue Privatuniversität plant ein zwölfsemestriges Studium, das die Absolventen mit der Approbation zum Zahnarzt als Dr. med. dent. abschließt. Parallel können bereits die Voraussetzungen, nach entsprechendem Nachweis klinischer Fälle und einer Master-Thesis, für einen „Master of Science Fachgebiet (MSc)“ geschaffen werden.

Das Zahnmedizin-Studium setzt auf Internationalität: Dies ist einer der Gründe, warum der Studiengang in deutscher und einer in englischer Sprache angeboten wird. Die Fakultät der Medizin und Zahnmedizin legt Wert auf eine besondere Praxisorientierung von Anbeginn des Studiums und auf eine besondere Betreuung durch praktizierende Zahnärzte/-innen in einem „Mentoren-Programm“. Zahnmedizin-Studenten/-innen sind nicht mehr nur Rezipienten/-innen, sondern aktive Partner in Klinik, Lehre und Forschung.

Das Studium ist neben einer umfassenden medizinischen Grundausbildung auch durchgängig auf die Gesamtverantwortung der Zahnärzte/-innen als Ärzte/-innen ausgerichtet. Das erfolgt in einer besonders vernetzten Zusammenarbeit der verschiedenen Disziplinen, Ethik wird etwa in jedem Studienjahr als Thematik mit eingebunden.



V.l.n.r.: Prof. Dr. Dr. Dieter Müßig (Rektor der DPU), Dipl. Päd. Marga Brigitte Wagner-Pischel (Präsidentin der DPU), Stefanie Wagner, M.A. (Direktorin Marketing und Management der DPU) und Prof. Dr. Dr. Wolfgang Sperr (federführende wissenschaftliche Mitarbeiterin an der Fakultät Medizin/Zahnmedizin der DPU).

Wie Dipl.-Päd. Brigitte Pischel-Wagner, Präsidentin der DPU, in einer Stellungnahme mitteilt, ist die EU-Konformität des Studiums – ein Streitpunkt der Debatte um das Studium – durchaus gegeben. „Insgesamt vier wissenschaftliche Gutachter, Universitätsprofessoren aus Österreich, Deutschland und der Schweiz, haben nicht nur die EU-Richtlinien-Konformität – so das Protokoll des ÖAR – einstimmig und voll bestätigt, sondern auch die Übereinstimmung mit dem österreichischen Universitätsgesetz“, so Frau Dipl.-Päd. Wagner Pischel.

Die Studiengebühren an der DPU in Krems betragen pro Semester 12.000 Euro. In die Studienkosten von sechs Jahren sind der Studienabschluss des „Dr. med. dent.“ und die Studienvorbereitung in Wahlpflichtfächern zum „Master of Science Fachgebiet (MSc)“ eingeschlossen. Wenn heute ein/e junger/junge Zahnmedizin aspirant/-in auf das Studium zwei Jahre warten muss, dann 14 Semester und mehr aufgrund der Studienorganisation studiert, verliert er/sie deutlich mehr an Praxischancen, als er/sie in das DPU-Studium an Studiengebühren investiert. Vor allem: Wer Studiengebühren bezahlt, das zeigen die Erfahrungen der amerikanischen Eliteuniversitäten, fordert und erhält hohe Qualität im wissenschaftlichen Bildungsangebot und Bildungsmanagement. [DU](#)

Quelle: Danube Private University

Schöne Zähne wichtiger als eine schlanke Figur

WIEN – Zum „Monat der Mundgesundheit“, der heuer zum siebten Mal stattfand, stellten Colgate-Palmolive und die Österreichische Zahnärztekammer eine Jugendstudie mit überraschenden Ergebnissen vor.

Schöne Zähne sind Jugendlichen in Österreich bei ihrem Gegenüber wichtiger als etwa reine Haut oder eine schlanke Figur. Zu diesem Ergebnis kommt eine Jugendstudie des Befragungsinstituts GfK anlässlich des Monats der Mundgesundheit, die Colgate und die Österreichische Zahnärztekammer auf einer Pressekonzferenz vorstellten. 1.200 Jugendliche im Alter zwischen 12 und 24 Jahren wurden befragt.

Insgesamt 56 Prozent der befragten Jugendlichen achten auf schöne und gepflegte Zähne, 39 Prozent ist eine schöne und reine Haut wichtig. Nur 31 Prozent achten auf eine schlanke Figur, 26 Prozent auf volles Haar.

Entsprechend genau nehmen es die Jugendlichen mittlerweile

mit der Zahnpflege. 92 Prozent der Befragten putzen ihre Zähne in der Früh, etwas mehr als die Hälfte davon nach dem Frühstück, 85 Prozent am Abend. Bevor sie



ausgehen, greifen 40 Prozent der Jugendlichen nochmals zur Zahnbürste, ein Viertel, bevor sie Freund oder Freundin treffen.

Weniger genau nimmt es Österreichs Jugend mit der professionellen Zahnreinigung. Nur 40 Prozent haben jemals eine professionelle Zahnreinigung durchführen lassen. Nur etwa 6 Prozent folgen der Fachempfehlung und gehen dafür zweimal pro Jahr zum Zahnarzt.

Angst vor dem Zahnarzt dürften für diese geringe Frequenz keine Rolle spielen. Während für viele Erwachsene und ältere Patienten der Zahnarztbesuch aus Kindheitserinnerungen heraus noch immer mit Angst und Schmerzen behaftet ist, hat die heutige Jugend wesentlich weniger schlechte Erfahrungen.

Die meisten Jugendlichen bewerten den ersten Zahnarztbesuch eher neutral: 43 Prozent haben eine neutrale Erinnerung an ihren ersten Besuch, 52 Prozent denken sogar positiv zurück und nur 23 Prozent geben an negative Erinnerungen zu haben.

„Wer bis nach der Pubertät kariesfrei gelebt hat, hat Karies für fast immer überstanden“, lautet ein Credo der Zahnexperten. „Diese Erkenntnis sollte eigentlich Ansporn genug sein für Eltern und ihre Kinder, in der Zeit den Zähnen und der Ernährung besondere Aufmerksamkeit zu schenken“, sagte Reinhard Möseneder, Colgate General Manager. [DU](#)

Schallwellen liefern Frühhinweise auf Karies

SYDNEY/WIEN – Schallwellen könnten schon bald zur frühen Feststellung von Karies dienen. Das Forscherteam um David Hsiao-Chuan Wang von der University of Sydney berichtet im Fachmagazin Optics Express über die Möglichkeiten, die Schallwellen auch in der Dentalmedizin einzusetzen.

„Wir wollen in der Lage sein, den genauen Mineralgehalt des Zahnschmelzes mit den Schallwellen festzustellen“, so Wang. Damit könnte man sich schmerzhafte und zahnzerstörende Methoden ersparen. In zwei Jahren will der Forscher einen ersten Prototyp präsentieren.

Zahnfäule beginnt damit, dass säurebildende Bakterien den Zahnschmelz angreifen und die Mineralien dadurch ausgewaschen werden. „Normalerweise erfolgt die Früherkennung von Karies durch klinische Untersuchung“, so Lukas Ertl, Assistenz-Professor an der Medizinischen Universität Wien. Wenn der Zahnschmelz aufgeraut ist, ist das ein erstes Anzeichen dafür. Dabei sei ein invasiver Eingriff noch nicht erforderlich, erklärt der Mediziner. Allerdings sei eine Früherkennung an manchen Stellen – wie etwa in Zahnzwischenräumen – sehr schwierig. „Üblicherweise geschieht diese Art der Früherkennung durch Röntgenaufnahmen“, so der Zahnmediziner. Dass man eine solche Untersuchung auch mit Schallwellen machen kann, sei durchaus vorstellbar. In der modernen Medizin werde Ultraschall in vielfacher Art und Weise genutzt.

Die Demineralisierung des Zahnes und damit eine beginnende mögliche Karies wird vielfach auch mit Härteproben des Zahnschmelzes festgestellt. Dieser schmerzhafte Eingriff, der den Zahn beschädigt, könnte mit dem neuen System verhindert werden, meint Wang. Mit den Schallwellen, die in den Zahn eindringen und damit ein Profil des Zahnes zeichnen, kann man die aufgeweichten Stellen – auch wenn sie ungünstig liegen – leicht feststellen. Wang und seine Kollegen haben, ehe sie das System bei Zähnen getestet haben, auch bei anderen Materialien untersucht. Ein Test von Zähnen am Patienten selbst steht hingegen noch aus.

Professor Ian Meyers von der University of Queensland und der Australian Dental Association meint, dass die Untersuchung von Zähnen beim Patienten sehr wichtig sei, da Speichel die Eigenschaften des Zahnschmelzes verändert. Umgekehrt wäre eine solche Früherkennung sehr gut, da Anzeichen von Karies durch bessere Mundhygiene oder mit speziellen Präparaten behandelt werden könne und ein invasiver Eingriff

nicht erforderlich ist. Der Mineralgehalt von Zähnen kann auch mit Licht untersucht werden. Mithilfe von Laserfluoreszenz können Bakterien ausfindig gemacht werden. „Neue Technologien sind jedenfalls gefragt, solange der Preis dafür im an-

nehmbaren Rahmen bleibt.“ Wang schätzt die Kosten auf unter 50.000 Dollar. „Das Gerät wird bisherige Untersuchungssysteme nicht ersetzen, sondern nur ergänzen.“

Quelle: presstext.austria

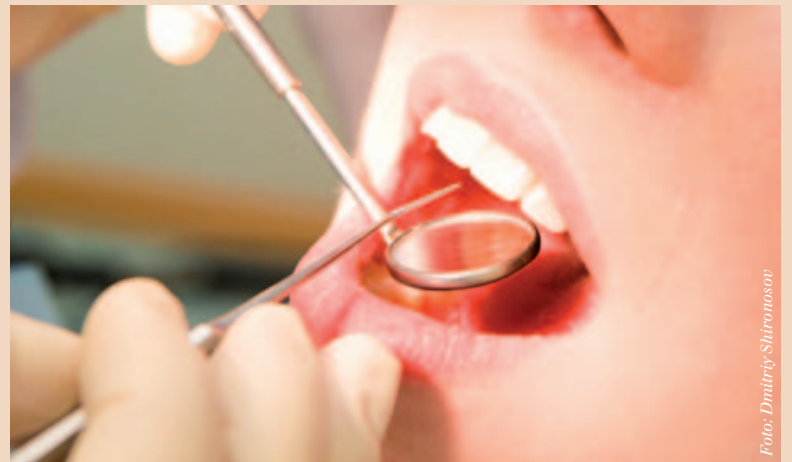

Foto: Dmitry Shironosov

ANZEIGE



Ökonomie - denn Preis muss Leistung sein!





Ökonomie Behandlungseinheit



2-stufige OP-Lampe



Röntgenfilmbetrachter

● C001

● C002I

● C003

● C004

● C005

● C006

Farbwahl

extra großes Tray
Computer-gesteuertes Touchpad für alle wichtigen Funktionen

Die Sinol Vollausrüstung und das für nur

9.800,- €

zzgl. MwSt.

Peitschenversion auf Anfrage

Standard-Ausstattung

- AD-4/AX-4 Turbine ein NSK Micromotor
- ein NSK-Winkelstück und ein NSK-Handstück
- 3-Wege Luft- und Wasserspritze aus Edelstahl mit auswechselbarer, sterilisierbarer Kanüle
- Zahnsteinentfernungsgesetz von Satelec aus Keramik mit drei verschiedenen Aufsätzen und 1 Steri-Box
- Mit integrierter Absauganlage oder Anschluss für Nass- und Trockenabsaugung

- OP-Lampe mit zwei Lichtstärkeinstellungen: Stufe 1 = 8.000 Lux, Stufe 2 = 20.000 Lux
- Röntgenfilmbetrachter
- Umschaltmöglichkeit zwischen Leitungswasser und den Behältern für physiologische Kochsalzlösung
- Speichelsauger und Speichelzieher
- motorbetriebener, verstellbarer Patientenstuhl für den Behandler
- unverwüster Fußregler
- 1-mal Zahnarztstuhl

SINOL SINOL Österreich • Villach
Tel.: 0043 - 424 22 26 00 • E-Mail: dr.jhansen@t-online.de • www.sinol.de

- Bitte rufen Sie mich an
- Bitte vereinbaren Sie einen Besichtigungstermin
- Ich möchte gern bestellen und bitte um Rückruf
Finanzierung möglich

Meine Anschrift:

Praxis, Labor _____

Besteller _____

Straße (kein Postfach!) _____

PLZ, Ort _____

Meine Telefon-Nummer _____

Begriff „Laserassistierte Therapie“ trifft den Kern

Interview: Sabine Jahrbeck*, Deutschland



Dr. Manfred Wittschier ist Vorstandsmitglied des DZOI und leitet das Ressort Laserzahnmedizin.

EMMERING/HAMBURG – Das Deutsche Zentrum für orale Implantologie e. V. (DZOI) steht seit bald 20 Jahren dafür, innovative Verfahren der Zahnmedizin zu fördern. Dies gilt auch für die Lasertechnik. Die DZOI exclusive-Redaktion sprach mit Dr. Manfred Wittschier, Vorstandsmitglied des Fachverbandes und verantwortlich für das Ressort Laserzahnmedizin. Zurzeit arbeitet der Zahnmediziner an einer Studie über die Möglichkeiten laserassistierter Therapien, die er im Rahmen des SOLA Jahreskongresses vom 22.–25. Oktober 2009 in Wien vorstellen wird.

Welchen Stellenwert hat der Laser für die DZOI-Spezialisten?

Für meine Kollegen und mich ist die Entscheidung pro Laser gefallen. Die Ausbildung, die wir als Fachverband anbieten, erfolgt über ein postgraduiertes Curriculum, das das DZOI zusammen mit der SOLA International Laser Academy umsetzt. Das Feedback ist zu nahezu 100 Prozent positiv. Laser werden als hocheffektive Instrumente geschätzt, die oftmals den klinischen Verlauf vereinfachen und auch gerade deshalb von den Patienten bevorzugt werden. Neue therapeutische Ansätze sind möglich. Insgesamt steigert der Laser als zusätzliches Instrument die Qualität der Behandlung.

Auf welchem Gebiet sehen Sie die laserunterstützte Zahnheilkunde auf dem Vormarsch?

Seit Beginn dieses Millenniums sind eine Vielzahl wissenschaftlicher Untersuchungen und klinische Studien publiziert worden, die die Sinnhaftigkeit und auch Evidenz der Laseranwendung belegen, und dies auf allen Gebieten der Zahnmedizin. Herausragende Effekte sind die Dekontamination bestrahlter Oberflächen sowie die Koagulation.

Dabei lege ich Wert auf die Feststellung, dass der Laser keine andere Zahnmedizin begründet, sondern lediglich ein Instrument darstellt. Deshalb begrüße ich es, dass immer mehr von laserassistierter Therapie gesprochen wird. Diese Terminologie trifft absolut den Kern. Dabei kann und soll jeder Kollege die Zahnheilkunde

so ausüben, wie er es mit seiner Erfahrung und Übung erfolgreich seit Jahren macht. Der Laser sollte dort eingesetzt werden, wo seine Anwendung zu einer Verbesserung des therapeutischen Ergebnisses beiträgt, worunter auch der Komfort des Patienten, die postoperative Situation und Prognose einfließen sollten.

Einige Beispiele:

Zahnhartgewebe und Karies kann schmerzarm und effektiv entfernt werden und die Schmelz- und Dentinoberfläche wird so konditioniert, dass der adhäsive Verbund moderner Komposites begünstigt wird. Auf total Etching kann verzichtet werden.

Knochen kann unter Erhalt einer vitalen Oberfläche (mit Dekontamination) geschnitten und abgetragen werden – z. B. bei WSR oder Periimplantitistherapie –, sodass die Knochenregeneration sofort einsetzen kann und die Prognose auch in Verbindung mit augmentativen Verfahren begünstigt wird.

Zahnhartgewebe und Knochen können nur mit Erbiumlasern (Er:YAG und Er,Cr:YSGG) bearbeitet werden.

Im **Weichgewebe** hingegen können alle Lasertypen zur Anwendung kommen. Es bieten sich die Möglichkeiten, Weichgewebe zu schneiden oder flächig abzutragen, Weichgewebe zu modellieren, infizierte und entzündete Gebiete zu behandeln, und dies bei den vielfältigen Indikationen in der oralen Chirurgie. Dabei dominieren die Effekte der Koagulation und Dekontamination. Oftmals sind keine Nähte erforderlich (Frenektomie, Fibromektomie), auch blutungsreiche Areale können behandelt werden (Epulis, Hämangiom), bei Herpitiden oder aphthösen Läsionen kann sofort Schmerzfreiheit erreicht und die Ausheilung beschleunigt werden. Hämophilie-Patienten (iatrogen, genetisch) können chirurgisch versorgt werden, die postoperative Situation ist signifikant besser (Schmerz, Schwellung, Infektionsrisiko), was zu einer reduzierten Medikation führt.

In der **Parodontologie** ist die umfassende Diagnostik (Mikrobiologie, Genetik, Anatomie und Patientencompliance) Grundlage einer jeden Therapie. Dabei ist der Laser allerdings ein hervorragendes adjuvantes Instrument zur Keimreduzierung, Beseitigung infektiösen Materials aus der Tasche sowie der Konturierung hyperplastischer Gingiva.

Erbiumlaser mit entsprechender Ausstattung (Handstück, Saphirkeile, Kühlung, Feedback-Systemen) eignen sich obendrein zur Konkremententfernung. Auch hierbei besteht die moderate postoperative Situation wegen der dominierenden Effekte Dekontamination und Koagulation.

In der **Endodontologie** ist eine tief greifende Keimreduzierung des kanalumgebenden Dentins möglich, die Voraussetzung für eine günstige Prognose bei Gangrätzen und Vermeidung zusätzlicher operativer Maßnahmen (WSR).

Wenn der Patient ein **Bleichen** seiner Zähne wünscht, kann auch hierfür ein entsprechender Laser effektiv eingesetzt werden. Das Risiko aller Bleichverfahren besteht in einer Schädigung des Zahnschmelzes und einer Reizung der Pulpa durch zu lange Standzeiten des Bleichgels (enthält Wasserstoffperoxid) auf der Zahnoberfläche. Diese Standzeit kann durch die Laserenergie drastisch verringert werden. Rasterelektronische Untersuchungen des Zahnschmelzes belegen dies eindrucksvoll.

(Romanos, Deppe, Matsumoto) postulieren, dass dies nur unter Vermeidung unerwünschter Nebenwirkungen laserassistiert möglich ist. Neue Studien belegen, dass eine Bestrahlung eines Implantatkörpers ohne Beschädigung und Erhitzung möglich ist, wenn entsprechende Parameter und Techniken Berücksichtigung finden.

Auch im initialen Stadium einer Periimplantitis, der Mukositis, ist ein Laser überaus effektiv einsetzbar. Reduzierung und Modellierung der hyperplastischen Mukosa bei zeitgleicher Dekontamination, schmerz- und blutungsarm, oftmals möglich mit Oberflächenanästhesie. Auch vorbeugend kann der Laser dann – etwa im Rahmen der Individualprophylaxe – bei beginnender Mukositis eingesetzt werden.



Sie sind der Laserbeauftragte des Deutschen Zentrums für orale Implantologie. Welche Anwendungsmöglichkeiten schätzen Sie besonders?

Ich verfüge in meiner Ordination über quasi alle relevanten Lasertypen und sowohl meine Kollegin als auch ich setzen diese auch routinemäßig ein. Und wir schätzen alle diese Anwendungen entsprechend der aktuellen Indikation hoch ein.

Besonders hilfreich ist der Laser auch in der **Implantologie**. Er unterstützt die Freilegung von Implantaten und die Modellierung der umgebenden Mukosa – wenn ausreichend Mukosa vorhanden ist. Es kann sogleich mit der prothetischen Behandlung fortgefahren werden. Es sind keine narbigen Kontraktionen zu erwarten, durch den Koagulationseffekt treten keine nennenswerten Blutungen auf, postoperativ absolut schmerzarm, und auch bei natürlichen Zähnen kann der Abdruck durch laserassistierte Sulkusöffnung und -trocknung anstelle von Retraktionsfäden vorbereitet werden.

In der **Periimplantitistherapie** kommt dem Laser eine herausragende Bedeutung zu. Denn unstrittig ist, dass die Prognose einer Periimplantitistherapie steht und fällt mit der vollständigen Dekontamination der Implantatoberfläche mit Beseitigung des Biofilms. Einige Autoren

Ihre Prognose: Wo steht die laserunterstützte Zahnheilkunde in einigen Jahren?

Mein Wunsch ist es, dass sich die laserassistierte Zahnmedizin auf breiter Front etabliert. Dazu ist es nötig, dass der Laser in die universitäre Ausbildung der Studenten integriert wird. Hier sind wir auf dem besten Weg. Der Laser wird in einigen Jahren ein selbstverständliches Standardinstrument werden wie etwa in der Dermatologie, HNO oder Ophthalmologie.

Auch die technische Entwicklung der einzelnen Lasertypen wird voranschreiten. Ziel wird es sein, die Effektivität der Geräte zu steigern bei gleichzeitiger Reduzierung der Nebenwirkungen, i.e. der thermischen Belastung des Gewebes. So sind Piko- und Femtosekundenlaser im Versuch, bei denen die Pulslängen um den Faktor 10^5 bis 10^6 kürzer sind als die der heutigen Geräte.

Auch werden wir über mehr wissenschaftliches Material und klinische Studien verfügen, die die Evidenz der laserassistierten Therapie belegen, risikofreie Einstellungen und Behandlungstechniken vorgeben und dem Behandler mehr noch die notwendige Sicherheit geben.

Zudem gibt es bereits heute die Möglichkeit, sich postgraduiert auszubilden, was ich nur jedem Anwender empfehlen kann. Es gibt ihm Hintergrundwissen und Sicherheit, stellt ihn forensisch gut auf und demonstriert die ganze Bandbreite der klinischen Möglichkeiten. So bieten wir von der SOLA International Laser Academy in Zusammenarbeit mit dem DZOI hier in Deutschland ein Curriculum an, das dieses Wissen fundiert vermittelt. Und dies für einen Zeit- und Geldaufwand, den jeder Praktiker ermöglichen kann. Das Curriculum ist zertifiziert vom österreichischen Gesundheitsministerium als einzig anerkannter Ausbildungsweg im Moment. In Deutschland erreicht man nach erfolgreicher Teilnahme und Erfüllung der Kriterien den schulfähigen Tätigkeitschwerpunkt „Laserzahnmedizin“.

Weitere Informationen: www.sola-int.org unter der Rubrik Academy und www.dzoi.de unter der Rubrik Laser.

Kontakt:

Ordination
Dr. Manfred Wittschier

Achdorfer Weg 5
84036 Landshut, Deutschland
Tel.: +49-8 71/94 35 00
drwittschier@gmx.de
www.laserzahnmedizin.net

Das nächste DZOI-Curriculum Laserzahnmedizin findet vom 16. bis 18. April 2010 in Hamburg statt. Weitere Infos und Anmeldungen unter www.dzoi.de

*Public Relations v. Hoyningen-Huene, Hamburg.

Zum Dank auf der Hirtenflöte vorgespielt

Bericht über einen Hilfseinsatz in Rumänien

von Annette Kirchner-Schröder, Deutschland

KAISERSLAUTERN – In einigen Gegenden Rumäniens ist Hilfe von Außen notwendig, um eine zahnmedizinische Grundversorgung zu gewährleisten. Ein Projekt der Stiftung „Zahnärzte ohne Grenzen“ unterstützt seit 2007 den einzigen Zahnarzt im Ort Lunca Ilvei, Dr. Bogdan Carp. Die Zahnärztin Annette Kirchner-Schröder aus Kaiserslautern wird zum zweiten Mal Mitte Oktober Dr. Carp behilflich sein. Für die *Dental Tribune* schildert sie ihre Erlebnisse von der ersten Reise im März dieses Jahres.

Cluj. Dort wurde ich von Lorand Szüszner und Dieter Horst, zwei Johanniter aus Lauf bei Nürnberg und maßgebliche Unterstützer des Projektes der Stiftung „Zahnärzte ohne Grenzen“, abgeholt. Die Hilfsgüter, die ich vorher bei Kollegen und Dentalfirmen sammelte, hatten bereits die lange Anfahrt im Auto hinter sich und waren im Kofferraum sicher verstaut. Darunter befanden sich Anästhetika, Einwegspritzen und -nadeln, Handschuhe, Zangen, Hebel, Füllungsinstrumente, Füllungskunststoffe, 100 Zahnbürsten und weiteres Material. Wir fuhrten per Auto drei Stunden in Richtung Osten, insgesamt 165 Kilometer. Unser Ziel, Lunca Ilvei, liegt am Ende einer Straße, am Westrand der Ostkarpaten. Aufgrund der zum Teil sehr schlechten und kaum beleuchteten Straßenverhältnisse in Rumänien und den in der Nacht kaum wahrnehmbaren Verkehrsteilnehmern – Fußgänger, Fahrräder ohne Licht, Pferdefuhrwerke – kamen wir nur langsam voran.

In Lunca hießen uns der dort ansässige Zahnarzt Dr. Bogdan Carp und seine Eltern sehr herzlich willkommen. Zuerst mussten wir einen Tuica trinken, ein meist selbst gebrannter Pflaumenschnaps, der bei keiner Begrüßung fehlt. Nach einem ausgiebigen Mahl gingen wir in unsere Unterkunft: ein Apartment der Gemeinde, direkt neben der Gemeindeverwaltung, über dem Feuerwehrhaus gelegen. Zum Glück blieb uns ein nächtlicher Feueralarm erspart. Das Apartment bestand aus zwei Zimmern mit fünf Schlafgelegenheiten, einem Flur und einem Bad mit Dusche. Alles war zwar einfach eingerichtet, aber sehr sauber und funktionstüchtig.

Am nächsten Tag bekam ich Verstärkung von drei Famulantinnen aus Göttingen, die mit mir in Lunca arbeiten wollten. Außerdem sah ich zum ersten Mal das „Cabinet stomatologic“, das 2007 von „Zahnärzte ohne Grenzen“ eingerichtet wurde. Der Behandlungsraum liegt in einem Medical Center, einem kleinen Gebäude, in dem auch der Allgemeinarzt praktiziert. Es gibt einen etwa 15 Jahre alten Behandlungsstuhl, drei ältere Schränke für die Materialien, leider keinen Schreibtisch und wenig Fläche zum Vorbereiten der Behandlungsschritte. Das Medical Center verfügt auch nicht über ein Röntgengerät, sodass jede notwendige Röntgenaufnahme eine Tagesreise in die nächst größere Stadt für die Patienten bedeutet.

An unserem ersten Arbeitstag standen bereits am Morgen mindestens 20 Patienten im dunklen Flur vor der Tür des Behandlungszimmers. Anfänglich war



Constanze Leuschner (v.l.n.r.), Regina Westermeier, die Eltern mit Enkelkind von Dr. Bogdan Carp, in ihrer Mitte unsere Autorin Annette Kirchner-Schröder, und ganz rechts die dritte Famulantin Julia Oehler.

es schwierig, gemeinsam einen guten Arbeitsrhythmus zu finden, da Dr. Carp – wir verständigten uns auf Englisch – normalerweise

ohne Assistenz arbeitet. Aber jeder fand schnell seinen Platz und wir wechselten uns ohne viele Worte beim Be-

handeln, Absaugen, Anrühren und Anreichen der Materialien sowie bei der Reinigung und

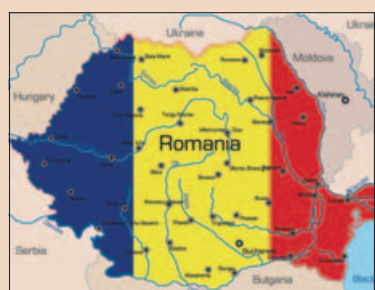

ANZEIGE



Als Dankeschön spielte ein Patient, der sieben Blasinstrumente beherrscht und schon Musikpreise gewonnen hat, auf der Hirtenflöte.

Das kleine Abenteuer begann mit dem Canceln meines Direktfluges von Frankfurt am Main nach Cluj Napoca, der zweitgrößten Stadt Rumäniens. Ich musste den Umweg über Bukarest nehmen. Nach zwei Stunden Wartezeit ging es mit einer kleinen Propellermaschine nach



Staatsname:

Rumänien

Hauptstadt:

Bukarest

Bevölkerung:

21,6 Mio. Einwohner, davon 89,5% Rumänen, 6,6% Ungarn, 2,5% Roma und viele weitere kleine Minderheiten

Religion:

87% rumänisch-orthodox
ca. 5% römisch-katholisch
ca. 1% griechisch-katholisch
und andere

Regierungsform:

Republik



PRAGODENT

17th INTERNATIONAL DENTAL FAIR

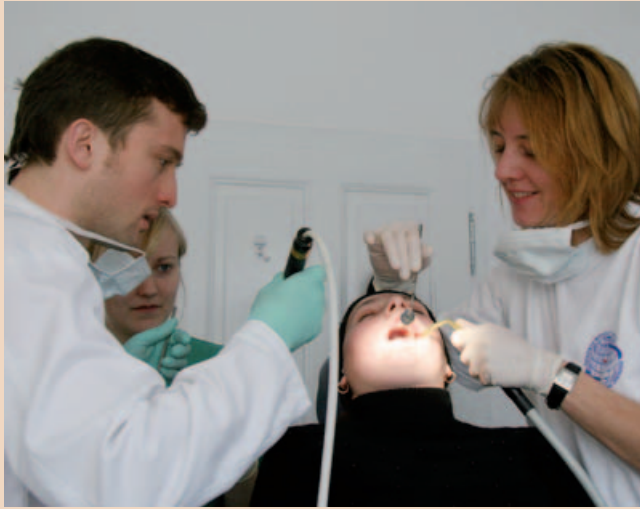
22. - 24. 10. 2009

Incheba Expo Prague Exhibition Grounds
CZECH REPUBLIC

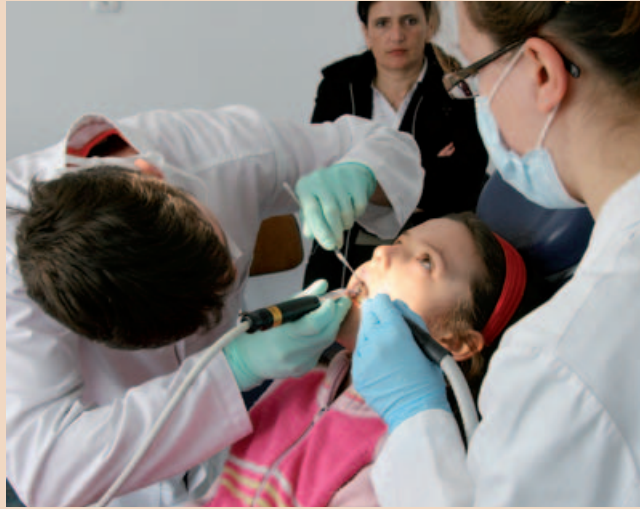www.pragodent.eu



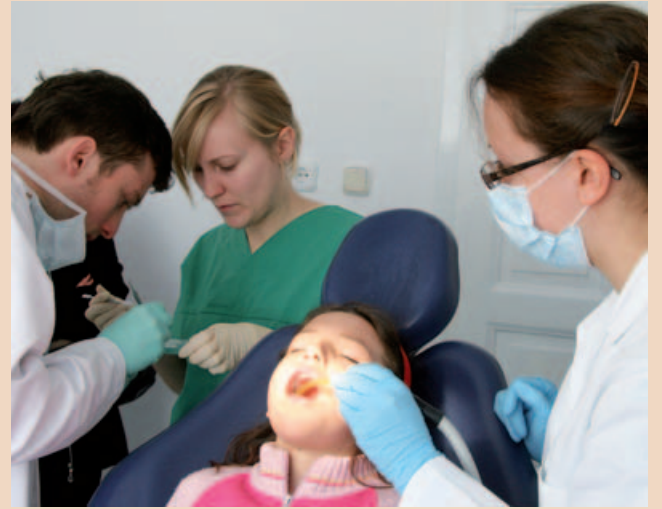INCHEBA
EXPO PRAHA



Dr. Bogdan Carp, der einzige Zahnarzt in Lunca Ilvei, wird bei der Behandlung unterstützt von der Famulantin Regina Westermeier und Annette Kirchner-Schröder (rechts).



Dr. Bogdan Carp und Constanze Leuschner, Famulantin, behandeln eine junge Patientin, im Hintergrund wartet ihre Mutter.



Dr. Bogdan Carp, Regina Westermeier und Constanze Leuschner bei der Arbeit.

←
Sterilisation der Instrumente ab. Dadurch konnten wir ein hohes Arbeitstempo erreichen, doch der Strom der Patienten riss nicht ab.

In Rumänien müssen die Patienten ihren Zahnarzt direkt nach der Behandlung bezahlen. Eine Durchsicht ohne Behandlung ist kostenfrei. Auch wenn in Lunca die Preise sehr niedrig sind – so kostet beispielsweise

eine Kunststofffüllung an einem Frontzahn 40 RON (das entspricht etwa 10 Euro) –, können sich viele Menschen eine Zahnbehandlung nicht leisten. Auch hat das Aussehen der Zähne oftmals nicht den hohen Stellenwert wie in Deutschland. Die meisten Leute gehen nur wegen der Schmerzen oder weil der Frontzahnbereich nicht schön aussieht, zum Zahnarzt. So kann es sein, dass sie eine Frontzahnkrone bekommen und im Seiten-

zahngebiet sieht man „Ruinen“. Wir sahen viele erschütternde Befunde, vor allem auch bei Kindern.

Unsere besondere Zielgruppe waren die Kinder der vierten und die Jugendlichen der achten Klasse, die wir systematisch einbestellt hatten. Der Grund: Viertklässler befinden sich mitten im Zahnwechsel, Achtklässler haben ihn beendet. Wie sich herausstellte, war es bereits bei den

Viertklässlern oftmals für die Sechsjährmolaren schon zu spät. Deshalb entstand meine Idee, die Kinder der ersten und zweiten Klasse einzubestellen, um möglichst viele Zähne versiegeln zu können, bevor Karies entsteht. Das Projekt werden wir im kommenden Oktober während meines zweiten Aufenthaltes in Lunca umsetzen.

Jeder Schüler wurde untersucht und bekam eine kostenlose Erstbehandlung sowie zum Abschied eine Zahnbürste und Zahncreme geschenkt. Für manche Kinder war es der erste Zahnarztbesuch ihres Lebens. Da der normale Ordinationsalltag weiterlief und wir die Kinder zusätzlich behandelten, arbeiteten wir meist zwölf Stunden mit einer kleinen Mittagspause.

Die größte Schwierigkeit bereitete die schwankende Stromversorgung. Trotz zwischengeschaltetem Regler setzte der Stuhl bei Turbinenbetrieb oder bei Benutzung des Winkelstücks (alles ohne Licht) oft aus, manchmal alle 30 Sekunden. Ohne Vorankündigung fuhr der Stuhl dann in seine Ausgangsposition. Das forderte von allen große Aufmerksamkeit, um den Patienten nicht zu verletzen. Außerdem strapazierte es die Nerven, da man einige Zeit warten musste, bis man weiterarbeiten konnte. Die Kavitätpräparation dauerte dadurch sehr lange.

Die Patienten waren jedoch alle ungewöhnlich geduldig und sehr dankbar. Ein Mann kam zu uns, um uns als Dankeschön auf seiner Hirtenflöte vorzuspielen. Ein Mädchen brachte zum Internationalen Tag der Frau, der in Rumänien ausgiebig gefeiert wird, für uns Frauen Blumen in die Ordination. Ein sehr ängstliches Mädchen, bei dem ich die Molaren versiegelte, küsste mich nach der Behandlung und strahlte.

Um den Patienten einfache Anweisungen in rumänischer Sprache geben zu können, hatte ich einen Zettel an die Wand geheftet, auf dem die gebräuchlichsten Redewendungen standen. Das half uns sehr und die Patienten freuten sich über unsere Bemühungen. Oft genügte aber auch ein Lächeln oder entsprechende Mimik und Gestik, um eine Beziehung zu den Menschen aufzubauen. Die Abende

verbrachten wir in Dr. Carps Haus. Dort lernten wir typische rumänische Gerichte kennen (etwa Krautwickel und Maisbrei), die seine Mutter für uns zubereitete. Am Wochenende besuchten wir Cluj Napoca, die zweitgrößte Stadt Rumäniens.

Der Einsatz hat mir viel Freude gemacht. Ich habe die rumänische Gastfreundschaft erfahren dürfen und konnte einiges an beruflichem Wissen weitergeben.

Mein Wunsch ist es, in Lunca Ilvei eine kontinuierliche prophylaktische Betreuung aufzubauen, um im Laufe der nächsten Jahre die schlechten Gebisszustände der Kinder nachhaltig zu verbessern. [\[1\]](#)



„Zahnärzte ohne Grenzen“ in Rumänien

Die Stiftung „Zahnärzte ohne Grenzen“ unterstützt nachhaltige Projekte wie Zahnstationen und Schulen. Auch die Ausbildungsförderung von Mädchen zur Zahnärztin, sofern diese auch für die unterstützten Zahnstationen arbeiten, nennt die Stiftung als ihre Tätigkeit. Mithilfe der Organisation und den Johannitern konnte Dr. Bogdan Carp eine Zahnarztstation in Lunca Ilvei im Jahr 2007 aufbauen. Mit Materialspenden und Einsätzen von Zahnärzten wie Famulanten wird der junge Arzt unterstützt. Die Sachspenden ermöglichen eine kostengünstige Behandlung.

Spendenkonto:

Zahnärzte ohne Grenzen
Verwendungszweck: Rumänien
EV Kreditgenossenschaft eG
Kassel
Kto-Nr.: 5302471
BLZ: 520 604 10
IBAN:
DE 85520604100005302471
BIC: GENODEF1EK1

ANZEIGE

9th DENTAL WORLD BUDAPEST

Dental Trade Fair & Scientific Conference Series

15–16–17th October 2009

6th International Aesthetic and Implantology Symposium

17th October 2009 (Saturday)

Organised by:

Hungarian Society for Dental Implantology and the Hungarian Academy of Esthetic Dentistry



09.30–09.45 **President's welcome:** Prof. dr. Nagy Katalin (MAFIT) and dr. Gerlőczy Pál (HEAD)

It has become a tradition for the **Hungarian Society of Dental Implantology** to organize its annual scientific event as professional supporter of a national conference. We are greatly pleased to be able to organize this year's conference jointly with the **Hungarian Academy of Esthetic Dentistry**, in order to provide participants with an excellent, high level, professional program on the latest advances in functional implantology and esthetics. The conference will certainly provide valuable and useful information for the attendants owing to lectures by some of the most prominent speakers in the world. The excellent venue and exhibition provided by Dental Press will only serve to enhance the participant's enjoyment of the experience.

09.45–11.15 **Prof. dr. Ady Palti (D): Minimally Invasive Implantology – The Best Solution for Daily Practice**

Minimal invasive procedures have long been the trend in surgery. Shorter recovery times, less pain and less hassle have been revolutionary for the patient and the surgeon. What does this revolution mean for implantology? What are the possibilities and the procedures in implantology?

11.15–13.00 **Prof. dr. Nitzan Bichacho (IL): Paradigmatic Changes in Implantology**

Based on many years of research and experience with osseointegration, concepts and techniques in implant dentistry are rapidly changing. Advanced implant design allow them to be placed in difficult treatment situations with diminished bone quality and quantity while providing quicker treatment and shorter healing times. Minimally invasive procedures benefit both the patient and dentist.

14.00–17.00 **Prof. dr. Daniel Edelhof (D): Restoration of Complex Cases with New All-Ceramics – A Team Approach**

Predictable esthetics of the final restoration necessitates the approach of clinical and technical aspects in teamwork between dentist and dental technician. The lecture will present an all-ceramic restorative approach following a strict protocol in team communication to economize tooth structure removal according to material requirements.

Price: 60 Eur

Credit: 8 points

Venue: Syma Eventhall, H-1146 Budapest, Dózsa György út 1.

Sponsors:



BUSINESS & LEISURE IN BUDAPEST



Accommodation • Leisure Programs • Business Support Services • Transfers For Exhibitors and Visitors of the DENTAL WORLD 2009

For further details please contact us at the dentalworld@underguide.com or check the www.dentalworld.hu. We are also looking for dental - travel partners on abroad, thank you for contacting us in case of your interest.



Organiser: Dental Press Hungary Ltd.

H-1012 Budapest, Kuny Domokos u. 9.

Phone: +36-1-202-2994, Fax: +36-1-202-2993, e-mail: info@dental.hu, www.dentalworld.hu

SEE THE NEW PERSPECTIVE

SAREMCO Symposium an der IADR-CED 2009

REBSTEIN/MÜNCHEN – Die Bedeutung der HEMA- und TEGDMA-freien Komposit-Restaurationssysteme wächst. In eindrucksvoller Weise zeigte sich das auch auf dem 44. Treffen der IADR-Continental Europe Division (CED), das vom 9. bis 12. September 2009 in München stattfand. Im Rahmen der Veranstaltung zog das SAREMCO Symposium das Interesse des internationalen Fachpublikums auf sich.

Der Schweizer Hersteller des klinisch bewährten, comonomerfreien Komposit-Adhäsiv-Systems *els extra low shrinkage®* und *cmf adhesive system®* ist ein Pionier der besonders gut verträglichen Kompositfüllungstherapie.

Den Vorsitz des SAREMCO Symposiums führten Prof. Dr. Jan van Dijken, Universität Umeå, Schweden, und Prof. Dr. Albert Feilzer, Dekan des Akademischen Zentrums für Zahnheilkunde Amsterdam (ACTA), Niederlande.

Im ersten Beitrag beleuchtete Prof. Dr. Gottfried Schmalz, Universität Regensburg, die Zytotoxizität und Mutagenität von Restaurationssystemen mit und ohne HEMA und TEGDMA.


Der Toxikologe Prof. Dr. Franz-Xaver Reichl, Universität München, betonte die beachtliche prozentuale Zunahme von allergischen Reaktionen bei Zahnärzten, Praxispersonal und Patienten anhand von Erhebungen aus den Jahren 2006 und 2007, die Daten von 1996 gegenübergestellt wurden und präsentierte auch Untersuchungen zum Metabolismus von HEMA und TEGDMA.

Die Ergebnisse klinischer Vergleichsstudien mit Klasse II- und Klasse V-Restaurationen, die von Prof. van Dijken vorgestellt wurden, zeigen, dass *els extra low shrinkage®* und *cmf adhesive system®* die klinischen ADA-Richtlinien erfüllen.

Prof. Dr. Bart Van Meerbeek, Universität Leuven, Belgien, erläuterte die Vor- und Nachteile von HEMA in Adhäsiven. In der nachfolgenden Diskussion waren sich die Teilnehmer einig, dass die Leistung eines Adhäsivs immer in Zusammenhang mit dem verwendeten Komposit gesehen werden müsse. Vor diesem Hintergrund erweist sich die extrem niedrige Schrumpfspannung von *els extra low shrinkage®* ebenfalls als äußerst vorteilhaft.

Fazit: Die Thematik der kurz-kettigen Comonomere in Restaurationssystemen ist ganz oben auf der Agenda von führenden Wissenschaftlern der Zahnmedizin. SAREMCO befindet sich in einer sehr guten Position,

da ihr HEMA- und TEGDMA-freies Restaurationssystem klinisch mit anderen Materialien mithält – und die zwei wichtigsten Allergieauslöser von Komposit-Restaurationssystemen zugleich komplett ausschaltet. [DI](#)



Prof. Dr. Gottfried Schmalz zu Zytotoxizität und Mutagenität von Restaurationssystemen mit und ohne HEMA und TEGDMA.

ANZEIGE



SAREMCO DENTAL

cmf | restorative system

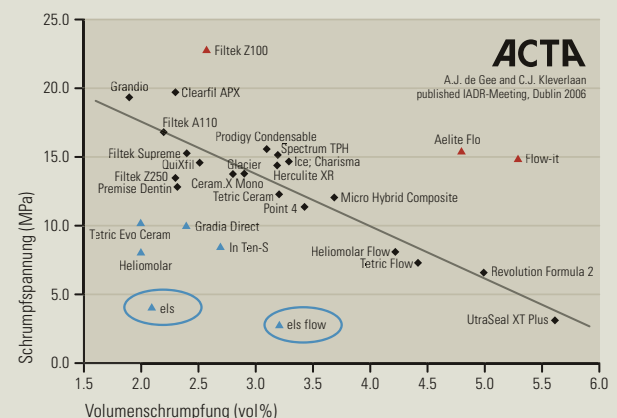
Wir waren noch nie so nahe an der Natur!

Frei von TEGDMA und HEMA

Das Restaurationssystem setzt sich zusammen aus *cmf adhesive system®* und dem Komposit *els extra low shrinkage®*.

Zahlreiche publizierte Studien auf www.saremco.ch

Regression plot: Schrumpfspannung/Volumenschrumpfung (nach 30 Minuten)

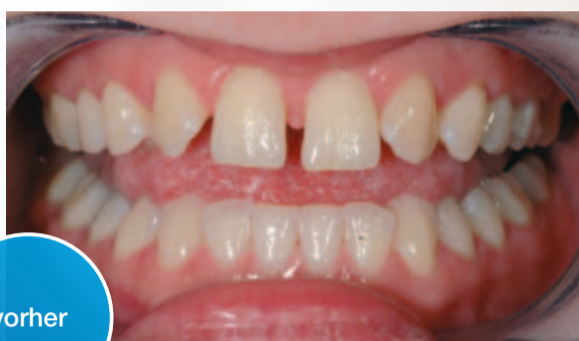

BRITE VENEERS®

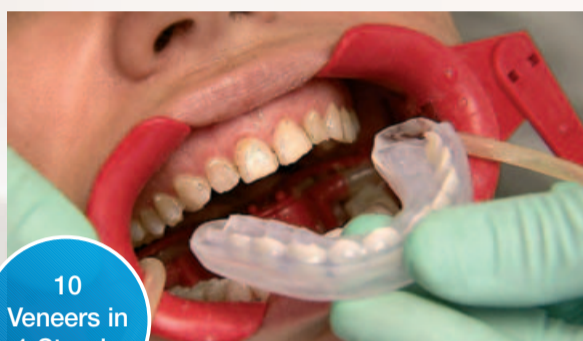Smile Design – Zertifizierungskurs

Ihr Einstieg in den Zukunftstrend non-prep Veneers

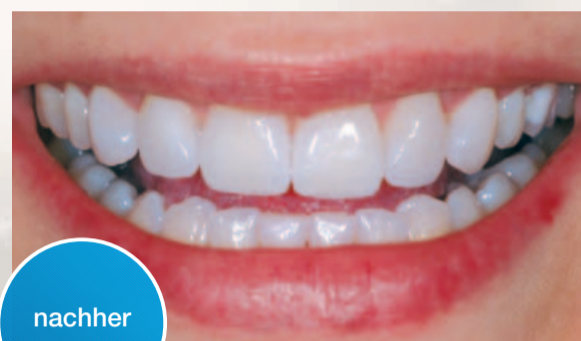9 Fortbildungspunkte



vorher



10
Veneers in
1 Stunde



nachher

Erlernen Sie die **einfache Handhabung** des revolutionären BriteVeneers® non-prep Systems zum Wohle Ihrer Patienten und Ihrer Praxis

Vorteile für Ihre Patienten

- schmerzfrei – keine Spritze
- schonend – keine Entfernung gesunder Zahnschicht
- schnell – keine Provisorien
- strahlend – einfach schöne Zähne

Vorteile für Ihre Praxis

- attraktive Neupatienten/Praxisumsatzsteigerung
- überregionale Marketing- und Werbeunterstützung
- breit gefächertes non-prep Veneersystem
- einfache Möglichkeit der Form- und Farbveränderung

In einer kleinen Arbeitsgruppe erleben Sie die Anwendung des BriteVeneers®-Systems bei der Komplettbehandlung durch den zahnärztlichen Trainer. Zudem erlernen Sie Schritt für Schritt das BriteVeneers®-System, indem Sie persönlich einen kompletten Veneerbogen (8 Veneers) im Rahmen einer praxisnahen Behandlung an Phantomköpfen selbstständig einsetzen.

Wählen Sie individuell nach dem Anspruch Ihrer Patienten das passende Veneersystem

BriteVeneers® One-Step hybrid

kostengünstiges
Einsteigerveneer

Hybridkomposit

BriteVeneers® One-Step ceramic

Zeitersparnis mit der zum
Patent angemeldeten Traytechnologie

100 % Keramik

BriteVeneers® handcrafted ceramic

individuelle Kreation mit maximalen
Transluzenz- und Farbvariationen

100 % Keramik

Kurse 2009

München
10. Oktober

Düsseldorf
17. Oktober

Wien
24. Oktober

Berlin
21. November

Hamburg
12. Dezember

Kursdauer: 10.00–15.00 Uhr 1. Teil: Theoretische Einführung in das BriteVeneers®-System • 2. Teil: Demonstration aller Behandlungsschritte am Beispiel eines Phantomkopfes • 3. Teil: 15.00–18.00 Uhr Praktischer Workshop/Zertifizierung

MELDEN
SIE SICH
JETZT AN!

Tel.: +49-3 41/9 60 00 60 • Fax: +49-3 41/9 61 00 46 • E-Mail: info@brite-veneers.com

Die Veranstaltung entspricht den Leitsätzen und Empfehlungen der KZBV einschließlich der Punktebewertungsempfehlung des Beirates Fortbildung der BZÄK und der DGZMK. **9 Fortbildungspunkte** (Teil 3)

Kariesinfiltration: Ein mikroinvasiver Therapieansatz

von OA Priv.-Doz. Dr. Hendrik Meyer-Lueckel und Dr. Sebastian Paris, Deutschland

KIEL – Noninvasive Behandlungsoptionen, wie beispielsweise Fluoridierungsmaßnahmen, sind oftmals nur bei einer geringen Ausdehnung der Karies erfolgreich. Schreitet der Kariesprozess voran, ist eine (minimal)invasive Behandlung indiziert. Insbesondere bei der invasiven Behandlung der Approximalkaries ist bei geschlossener Zahnreihe das Entfernen relativ großer Anteile gesunder Zahnhartsubstanz erforderlich. Mit einem niedrig-viskosen, lichterhärtenden Kunststoff, einem sogenannten Infiltranten, ist es nun möglich, diese kariösen Läsionen in einem frühen Stadium mikroinvasiv zu behandeln.

Für okklusale Flächen steht bereits seit vielen Jahren mit der Fissurenversiegelung eine Therapie zur Verfügung, um einerseits primärpräventiv das Auftreten einer Karies zu verhindern und andererseits sekundärpräventiv nicht remineralisierbare oder nicht arretierbare kariöse Läsionen zu behandeln. Eine adäquat ausgeführte Versiegelung bedarf zwar ebenfalls einer regelmäßigen professionellen Kontrolle, allerdings ist der Behandlungserfolg relativ unabhängig vom Mundgesundheitsverhalten des Patienten. Die Versiegelung okklusaler Flächen von Molaren wird nicht zuletzt aus diesem Grund als wirksam und effektiv angesehen, um die Progression okklusaler Karies zu arretieren oder zu verlangsamen.

Das Konzept der Arretierung der Karies durch das Auftragen einer oberflächlichen Diffusionsbarriere aus Kunststoff wurde auch auf proximale Glattflächen übertragen. Bei dieser „approximalen Versiegelung“ werden nach temporärer Separation der betroffenen Zähne Adhäsive oder Fissurenversiegler auf die approximalen Läsionen aufgetragen und gehärtet. In einer klinischen Studie konnte nach 1,5 Jahren Beobachtungszeit eine signifikante Reduktion der Kariesprogression versiegelter approximaler Läsionen im Vergleich zur unbehandelten Kontrolle aufgezeigt werden: 56 % der versiegelten Läsionen blieben röntgenologisch stabil, während in der Kontrollgruppe nur 16 % nicht voranschritten. Aufgrund der schlechten Penetrationseigenschaften eines Adhäsivs in natürliche Läsionen wurde die beobachtete partielle Inhibierung der Kariesprogression wahrscheinlich weitestgehend durch eine

rein oberflächliche Versiegelung der Poren der Oberflächenschicht gewährleistet.

Ein weiterer Therapieansatz verfolgt die Applikation einer Kunststoffolie auf der Schmelzoberfläche, ebenfalls nach Zahnseparation. Beide Therapieverfahren zur Versiegelung approximaler Flächen werden bisher aus unterschiedlichen Gründen in der Praxis nicht eingesetzt.

Infiltration der (Approximal-)Karies

Bei der Kariesinfiltration wird im Gegensatz zur Versiegelung die Diffusionsbarriere nicht auf der Zahnoberfläche, sondern innerhalb des Läsionskörpers geschaffen. Kommerziell erhältliche Adhäsive penetrieren allerdings auch nach längerer Ätzung mit Phosphorsäure nur sehr oberflächlich in natürliche Läsionen. Die geringen Penetrationstiefen wurden zum einen durch das Vorhandensein der sogenannten pseudointakten Oberflächenschicht einer Karies zurückgeführt, die gewissermaßen eine Barriere für den Kunststoff darstellt. Zum anderen weisen die verfügbaren Adhäsive keine adäquaten physikalischen Eigenschaften auf. Eine gezielte Erosion der entsprechenden Schmelzbereiche der Oberflächenschicht kann durch eine zweiminütige Ätzung mit einem Salzsäuregel (15 %) erreicht

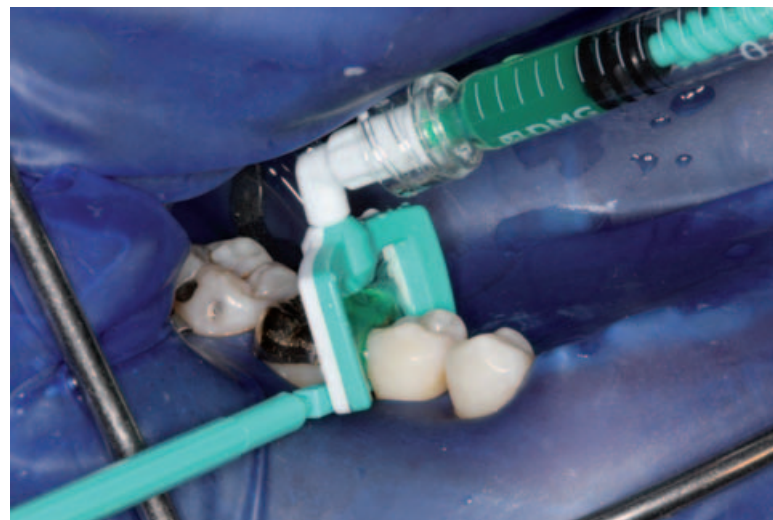

Abb. 2: Nach Spreizung des Approximalkontaktes mit einem speziellen Keilchen wird die Applikationshilfe für die proximale Anwendung, bestehend aus einer Drehspritze (Drehung 360°), an die eine sehr dünne Doppelfolie aufgeschraubt wird, eingebracht. Zur Ätzung tritt „Icon-Etch“ (HCl-Gel, 15 %) durch entsprechende Poren, die sich auf nur einer Seite der Folie befinden, an die kariöse Zahnfläche (45 distal) aus.

werden. Darüber hinaus wurden Monomergemische entwickelt (Infiltranten), die bei Verwendung des beschriebenen Ätzverfahrens in vitro signifikant höhere Penetrationstiefen in natürliche Läsionen im Vergleich zu einem Adhäsiv aufwiesen. Die Schmelzanteile einer natürlichen Karies können durch die




Abb. 1: Konfokalmikroskopische Aufnahme einer approximalen Läsion, die nach Ätzung mit HCl (15%) für 120 Sekunden, mit dem Infiltranten (rot) behandelt wurde. Verbliebene Poren im Schmelz und im Dentin wurden mit einem grün fluoreszierenden Farbstoff gefärbt. Der Infiltrant konnte die Schmelzbereiche dieser bis an die Schmelz-Dentin-Grenze extendierten Läsion nahezu vollständig penetrieren.

Verwendung von Infiltranten zumindest in vitro zumeist vollständig gefüllt werden (Abb. 1). Durch eine möglichst vollständige Infiltration kann eine deutlich reduzierte Kariesprogression erzielt werden.

Bisher unveröffentlichte klinische Ergebnisse von drei Arbeitsgruppen aus Südamerika, Dänemark und Deutschland belegen die klinische Wirksamkeit der approximalen Kariesinfiltration hinsichtlich einer Verhinderung oder Verlangsamung der Kariesprogression nach zwölf bis 18 Monaten Beobach-

tungsdauer. In der in Deutschland durchgeführten klinischen Studie im Split-Mouth-Design konnte mithilfe der digitalen Subtraktionsradiografie eine Kariesprogression bei 38 % der Kontroll-, aber bei nur 10 % der infiltrierten Läsionen festgestellt werden. Langzeitergebnisse der genannten Studien werden weiteren Aufschluss über die Wirksamkeit dieser neuartigen Therapieform geben.

Indikationsgrenzen approximal

Neben patientenbezogenen Faktoren, wie dem Kariesrisiko und der Compliance beeinflussen zahnbezogene Faktoren die Therapieentscheidung. Zur Abschätzung der Indikation einer mikroinvasiven oder invasiven Therapie spielt einerseits die Ausdehnung der Karies, das Vorhandensein von Kavitationen sowie die Hygienefähigkeit an der betreffenden Stelle eine entscheidende Rolle.

Röntgenologisch auf den Schmelz begrenzte Läsionen weisen nur zu einem geringen Anteil klinisch relevante (Mikro-)Kavitationen auf. Auch deshalb ist bei dieser Ausdehnung der Karies eine invasive Therapie nur selten indiziert. Dennoch schreitet zumindest bei Kindern und Jugendlichen ein nicht zu vernachlässigender Anteil der

auf den Schmelz begrenzten Läsionen, insbesondere bei unzureichender Reinigung der entsprechenden Fläche, voran. Die Kariesinfiltration kann eine Ausbreitung dieser Läsionen in das Dentin verlangsamen oder gar verhindern. Deshalb ist bei Patienten mit hohem Kariesrisiko die mikroinvasive Therapie bereits bei Läsionen, die röntgenologisch in die innere Schmelzhälfte extendiert sind, indiziert. Erreicht die Karies bei röntgenologischer Betrachtung die Schmelz-Dentin-Grenze oder das erste Dentindrittel, liegen in vielen Fällen bereits Mikroavitationen der Läsionsoberfläche vor, woraus neben anderen Faktoren die Indikation für eine invasive Therapie abgeleitet wird.

Durch Infiltranten werden Mikroavitationen aufgefüllt, sodass eine Beschränkung der Indikation der Kariesinfiltration auf eine maximale Läsionsausdehnung der Karies bis in das erste Dentindrittel angezeigt ist, insofern keine klinisch sichtbaren Kavitationen der Oberfläche vorliegen.

Bei der Kariesinfiltration werden eventuell vorhandene Bakterien innerhalb der Läsionen belassen. Diese können bei fehlender oder reduzierter Substratzufuhr keine kariogene Wirkung entfalten, wie anhand von Studien zur Fissurenversiegelung und unvollständiger Kariesexkavation abgeschätzt werden kann. Somit stellt das Belassen von Bakterien per se keine Gefahr für den dauerhaften Zahnerhalt dar.

Klinische Anwendung

Seit Kurzem ist ein Behandlungssatz (Icon; DMG, Hamburg) erhältlich, welches die mikroinvasive Behandlung der approximalen Karies in nur einer Sitzung ermöglicht. Nach entsprechender Kariesdiagnostik und Indikationsstellung wird der zu behandelnde Bereich mit Polierkeil und -paste sowie mit Zahnseide gereinigt. Nach dem Anlegen von Kofferdam wird der Approximalraum mit einem im Behandlungssatz enthaltenen abgeflachten Keil um circa 40 Mikrometer separiert, sodass eine entsprechende Vorrichtung für das im ersten Schritt zu applizierende Ätzgel (HCl 15 %; Icon-Etch) platziert werden kann (Schritt 1). Die Vorrichtung besteht aus einer Drehspritze, auf die eine einseitig perforierte Doppelfolie aufgeschraubt wird, welche sich um 360° rotieren lässt. Durch Drehen an der

