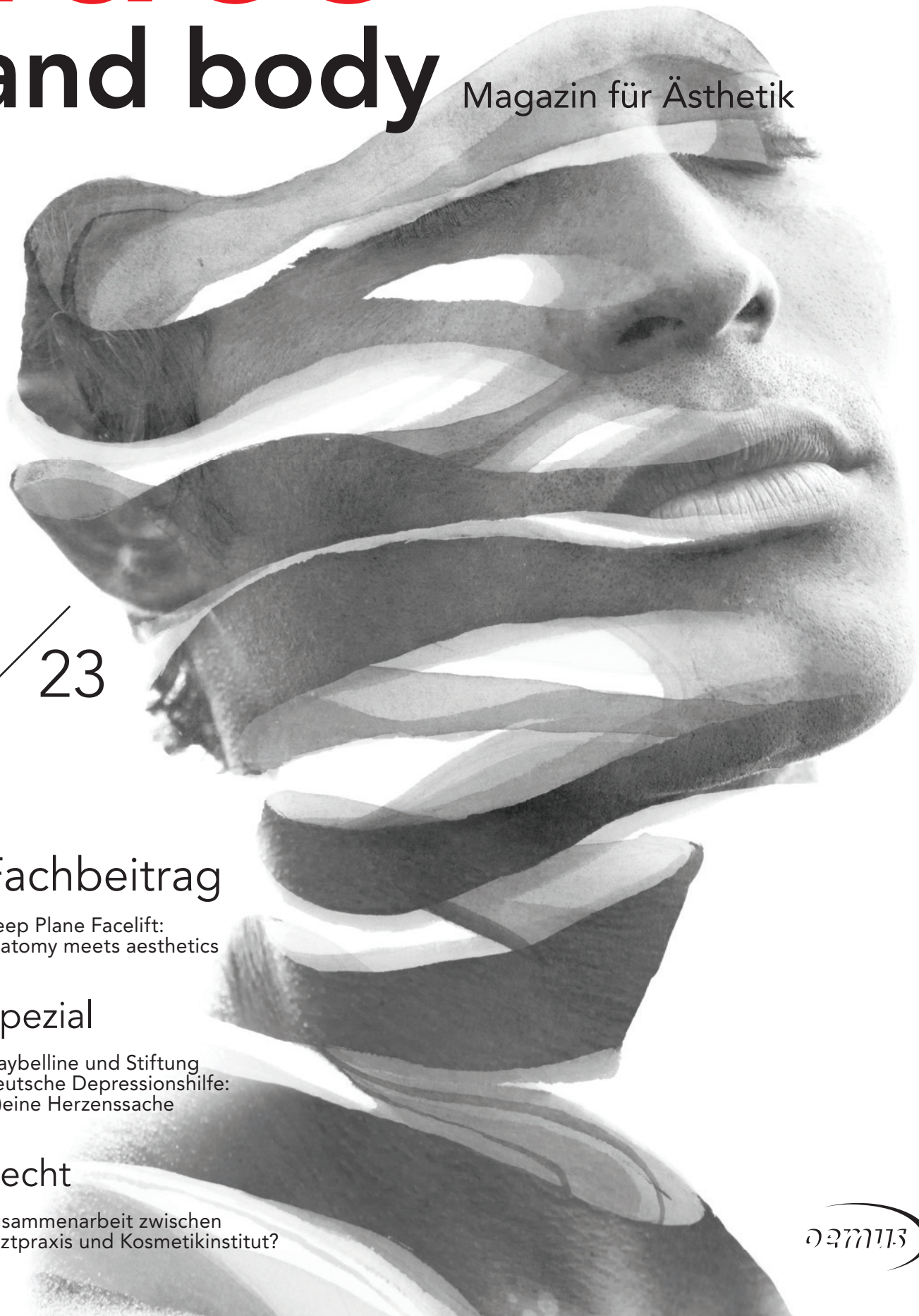

# face and body

Magazin für Ästhetik



1  
/ 23

## Fachbeitrag

Deep Plane Facelift:  
anatomy meets aesthetics

## Spezial

Maybelline und Stiftung  
Deutsche Depressionshilfe:  
(R)eine Herzenssache

## Recht

Zusammenarbeit zwischen  
Arztpraxis und Kosmetikinstitut?



# NOVIA

E S T H E T I C

# NOVIA

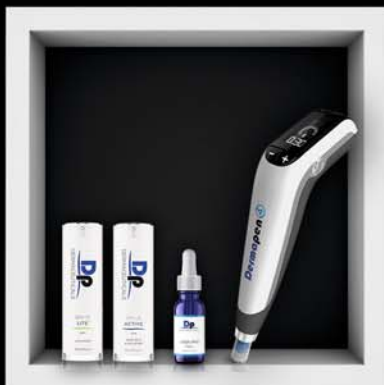P H A R M



**ZO<sup>®</sup> SKIN HEALTH**  
**HAUTGESUNDHEIT**



**FILLMED**  
LABORATOIRES  
**FILLER &  
BIOREVITALISIERUNG**



**Dermapenworld**  
ORIGINAL • TRUSTED • AUSTRALIAN  
**MICRONEEDLING**




**Evolus x NOVIA**

**PERFECT  
ESTHETIC MATCH**

NOVIA Pharm GmbH  
ist offizieller Partner von  
Evolus Pharma B.V.  
in Deutschland & Österreich!

[www.hello-evolus.com](http://www.hello-evolus.com)

Ihr Weg zu uns



**HOME  
OF TOP  
BRANDS**

NOVIA  
Tel: +49 (0) 8161 96 99 40  
Mail: [info@novia.de](mailto:info@novia.de)

#estheticverliebt

**Anne Kummerlöwe**  
Redaktionsleitung  
face & body



## „Nichts ist so beständig wie der Wandel.“

(Heraklit von Ephesus, 535–475 v. Chr.)

Veränderungen sind Teil des Lebens und notwendig für Wachstum und Fortschritt. Egal, ob es sich um einen Richtungs- oder Perspektivenwechsel handelt, aufregend und herausfordernd sind sie ohnehin. Eine aufregende Neuerung für mich ist, dass ich sie ab sofort als Redaktionsleitung der *face and body* über News und Trends informieren und gewohntermaßen hochwertige Inhalte liefern werde. Ich bin sehr gespannt, was die Zukunft für die Beauty-Branche bereithält und werde sie selbstverständlich stets auf dem Laufenden halten.

Gleich mit meiner Erstaussage erhoffe ich mir, einen kleinen Umweg gehen zu dürfen und sie alle auf ein Thema aufmerksam zu machen, welches mir am Herzen liegt: Es ist mittlerweile gesellschaftlich durchaus mehr als anerkannt, sich zu einer chirurgischen Verbesserung objektiver oder subjektiver Schönheitsmängel zu entscheiden. Aber um wieviel glücklicher ist Mensch tatsächlich nach einem optimierenden Eingriff? Steigt Selbstwert und Lebensqualität nach einer Schönheitsoperation?

Der Markt der Schönheit und Ästhetik und Sie als verantwortungsvolle Fachärzte und Behandlungsinnovatoren haben das Potenzial, in unserem Leben etwas Gutes zu bewirken. Durch die Förderung gesunder Einstellungen und Verhaltensweisen und die Einbeziehung aller Menschen können wir eine Kultur der Schönheit schaffen, in der es nicht nur um Äußerlichkeiten geht, sondern auch um Selbstfürsorge und persönliches Wachstum. Zudem ist es

## INHALT

### 03

#### Editorial

Anne Kummerlöwe

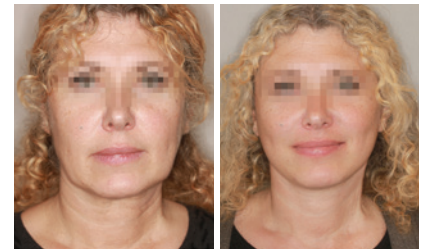### 06

#### Deep Plane Facelift: anatomy meets aesthetics

Prof. Dr. Ernst Magnus Noah,

Dr. Eric Klingelhöfer,

Katharina Weinberger, Walid Wahabie



### 12

#### Micro Needling vs. Medical Needling

Dr. Alexander Siegl

### 16

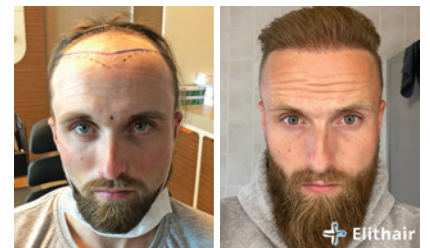#### Steakhouse Bruststraffung

Giulia Albrecht, Dr. Jürgen H. Reus

### 20

#### Vampir-Lifting gegen Haarausfall?

Dr. Abdulaziz Balwi



### 26

#### News

### 30

#### Produkte





wichtig, dass gemeinsam mit dem Patienten realistisch einzuschätzen ist, welche Ergebnisse zwar gewünscht, jedoch vielleicht nicht zwangsläufig zum erhofften Effekt führen könnten. Einige Fachmediziner berichten unterdessen von Beratungsgesprächen, in welchen Bilder aus KI-App-Avataren zur Vorlage mitgebracht werden. Andere wiederum haben Erfahrungen mit sozialem Druck oder massivem Einfluss durch gängige Social-Media-Kanäle erlebt. Eine besorgniserregende Entwicklung, wenn Sie mich fragen.

Schlussendlich geht es doch immer noch um eine gesunde Einheit aus Körper und Seele. Sie, Ihre Praxen, Kliniken und Unternehmen stellen ein mächtiges Instrument für positive Veränderungen dar. Es geht natürlich auch um den Verkauf von Produkten, aber nicht nur. Es darf auch um die Förderung gesunder Einstellungen und Verhaltensweisen gehen, welche das persönliche Wachstum und Selbstvertrauen unterstützen. Wenn wir weiterhin Fortschritte beim Verständnis der Beziehung zwischen Schönheit und Psychologie machen, können wir eine positivere und ermächtigende Kultur schaffen, die Vielfalt, aber auch Authentizität in gleichem Maße zelebriert.

Ich bin gespannt auf Ihre Eindrücke. Da mir ihr Feedback sehr willkommen ist, schreiben sie mir auch gern: [a.kummerloewe@oemus-media.de](mailto:a.kummerloewe@oemus-media.de)

Ich wünsche Ihnen nun eine interessante Lektüre dieser ersten Ausgabe unseres Fachmagazins *face and body* für dieses Jahr.

Ihre Anne Kummerlöwe

Besuchen Sie uns unter [faceandbody.online](https://faceandbody.online)



#### 44 NEAUVIA – ein neuer Weg in der Ästhetik?

Ein Interview mit Dr. Grzegorz Stanislawski

#### 48 Fix up, look sharp

Ein Interview mit Dr. Christina Haut

#### 50 Professionelle Hautanalyse mit fortschrittlichster Technologie

Ein Interview mit Dr. med. Evelyn Knittl

#### 52 Maybelline und Stiftung Deutsche Depressionshilfe: (R)eine Herzenssache

Interview: Anne Kummerlöwe



#### 55 Allergan Trendreport: The future of aesthetics

#### 56 Zusammenarbeit zwischen Arztpraxis und Kosmetikinstitut?

Christian Erbacher, LL.M.

#### 58 Events + Impressum

## Objektive Risikobewertung mit Informationen aus der Tiefe der Haut

Nevisense ist ein Gerät zur Risikobewertung bei Läsionen mit Verdacht auf Hautkrebs, und eine bewährte Methode, die mit zahlreichen Studien klinisch belegt wurde, darunter die weltweit größte prospektive Studie zur Melanomerkennung<sup>1)</sup>, und aktuelle Studien zur Genauigkeit auf weißem Hautkrebs<sup>2)</sup>.

Auf diese Weise stehen dem Arzt bei der Entscheidung über den weiteren Therapieverlauf zusätzliche Informationen zur Verfügung. Dabei kommt eine Technik namens Elektrische Impedanzspektroskopie (EIS) zum Einsatz. Die EIS misst durch Aussendung harmloser elektrischer Signale die elektrische Hautimpedanz bei verschiedenen Frequenzen und akquiriert Informationen aus einer Tiefe bis 2,5mm.

Das von Hautkrebs betroffene Gewebe weist eine andere Impedanz als gesundes Gewebe auf. Anhand einer Analyse der Läsion wird mit Hilfe eines KI-basierten Klassifikators ein Risikowert bestimmt. Mehr als 350 Praxen in Deutschland vertrauen bereits Nevisense (Stand März 2021). Weitere Informationen auf [www.nevisense.de](http://www.nevisense.de)

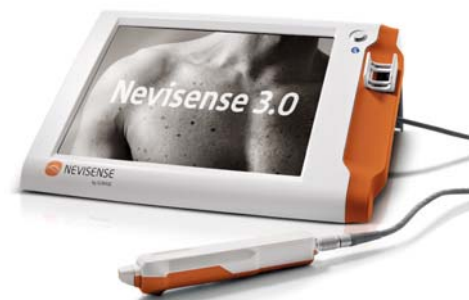Integrieren Sie Nevisense für genauere klinische Entscheidungen

- Reduzierung unnötiger Exzisionen
- Monitoring auffälliger Läsionen
- 97% Sensitivität auf Melanome\*
- 100% Sensitivität auf BCC/SCC\*\*
- Negativer Vorhersagewert von 99%

\* Ab dem Stadium T1b lag die gemessene Sensitivität bei 100%

\*\* bei einem Score-Cutoff von 5

Für Anwender:  
fragen Sie  
nach einem  
Update



 **NEVISENSE™**  
by SCIBASE

JETZT NEU: Nevisense auch auf BCC/SCC zugelassen

# Unsichtbare Anzeichen für Hautkrebs messen

<sup>1)</sup> Clinical performance of the Nevisense system in cutaneous melanoma detection: an international, multicentre, prospective and blinded clinical trial on efficacy and safety. Malvey J, Hauschild A, Curiel-Lewandrowski C, et al. *British Journal of Dermatology*. Band 171, Ausgabe 5, November 2014, Seiten 1099-1107

<sup>2)</sup> Diagnostic Accuracy of Electrical Impedance Spectroscopy in Non-melanoma Skin Cancer. Sarac E, Meiwes A, Eigentler TK, Forchhammer S, Kofler L, Häfner HM, Garbe C. *Advances in Dermatology and Venereology/ACTA-DV* (2020)

- Bitte senden Sie mir Informationen und Studienergebnisse zu  
 Ich interessiere mich für eine Workshopeteilnahme  
 Ich wünsche eine Praxisdemonstration  
 Ich wünsche: \_\_\_\_\_

Ich bin an weiteren Informationen interessiert:

Praxis: \_\_\_\_\_

Name: \_\_\_\_\_

Strasse: \_\_\_\_\_

PLZ: \_\_\_\_\_ Ort: \_\_\_\_\_

Telefon: \_\_\_\_\_ email: \_\_\_\_\_

Bitte ausschneiden/kopieren und per Fax an: 089 – 2093 1452 oder senden Sie eine email an: [info@nevisense.de](mailto:info@nevisense.de)

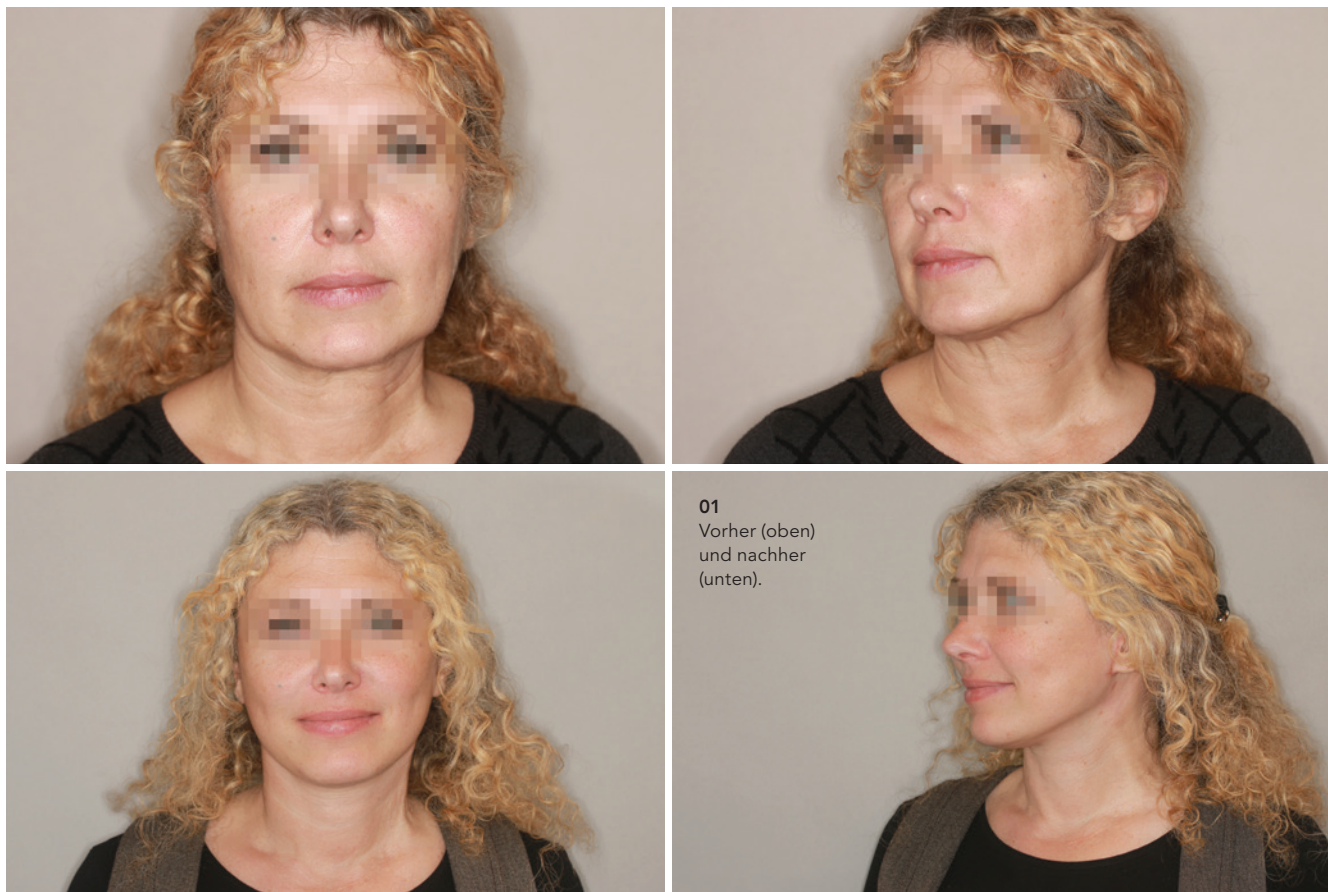Gebühr zahlt Empfänger

SciBase GmbH  
Widenmayerstr. 11  
DE-80538 München

# Deep Plane Facelift: anatomy meets aesthetics

Konsequente Weiterentwicklungen der operativen Technik bei einem Facelift schaffen immer modernere Konzepte und bessere Ergebnisse. Dennoch sollten bei allen Neuerungen die Sicherheit, die Schonung der Äste des N. facialis sowie schließlich auch lang anhaltende formschöne Resultate gewährleistet sein. Dabei ist es wichtig, dass keine Spannung auf der Gesichtshaut liegt und eine Straffung nicht durch eine reine Hautresektion, SMAS-Duplikatur oder SMAS-Ektomie erreicht wird. Das Hauptaugenmerk bei einem Deep Plane Facelift liegt daher auf der richtigen Präparation des superfiziellen muskuloaponeurotischen Systems und wie dies behandelt und gestrafft wird. Prof. Dr. Ernst Magnus Noah ist Spezialist für Plastische und Ästhetische Chirurgie, war von 2003 bis 2020 Chefarzt der Klinik für Plastische, Rekonstruktive und Ästhetische Chirurgie sowie Handchirurgie der DRK-Kliniken Nordhessen in Kassel und praktiziert nunmehr in der eigenen Privatklinik. Im folgenden Fachbeitrag stellt er das Deep Plane Facelift vor.

Prof. Dr. Ernst Magnus Noah, Dr. Eric Klingelhöfer, Katharina Weinberger, Walid Wahabie

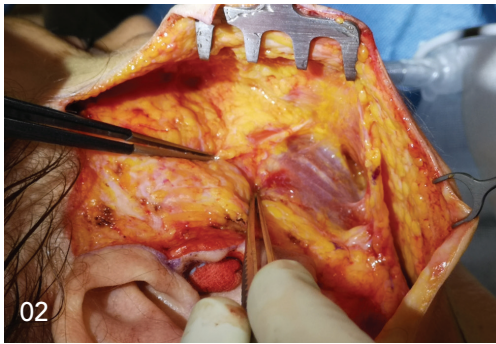


## Historie

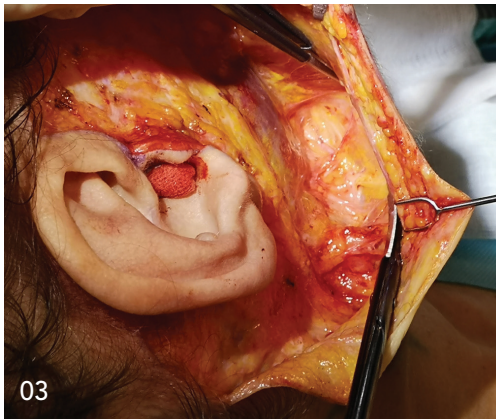Die ersten Berichte über eine operative Straffung der Gesichtshaut stammen vom Anfang des 20. Jahrhunderts. Holländer und Lexer führten in Deutschland um das Jahr 1901 die ersten Facelifts durch (Locher et al. 2020). Im Gegensatz zu Holländer re-

sezierte Lexer nicht nur die Gesichtshaut, sondern unterminierte diese auch um mehrere Zentimeter und setzte zudem tiefe Nähte zur Spannungsentlastung. Eine ähnliche Technik wurde von Joseph beschrieben (Joseph 1931). 1920 veröffentlichte Bettman (Bettman 1920) eine temporal-periaurikuläre Schnittführung und setzte damit einen Grundstein für die weiteren Ent-





**02**  
Hebung des SMAS vom M. masseter.



**03**  
Vorpräparation auf M. masseter und Hebung M. platysma von cranial.

**04**  
Darstellung des zygomaticischen Haltebandes (Zygomaband).

wicklungen des Facelifts. Die moderne Ära des Facelifts begann 1969, als der schwedische Chirurg Skoog eine Dissektionsebene unterhalb der oberflächlichen Faszie der Gesichts- und Halshaut beschrieb (Skoog 1969). Diese subfasziale Präparationsebene wurde durch die anatomischen Beschreibungen von Mitz und Peyronie (Mitz und Peyronie 1976) fortan als SMAS (superfizielles muskuloaponeurotisches System) bezeichnet. Die Möglichkeit, nicht nur die Haut selbst zu straffen, sondern das Bindegewebe und die muskulären Strukturen zu repositionieren, eröffnete neue Möglichkeiten in Bezug auf Ergebnis und Dauerhaftigkeit einer Gesichtstraffungsoperation.

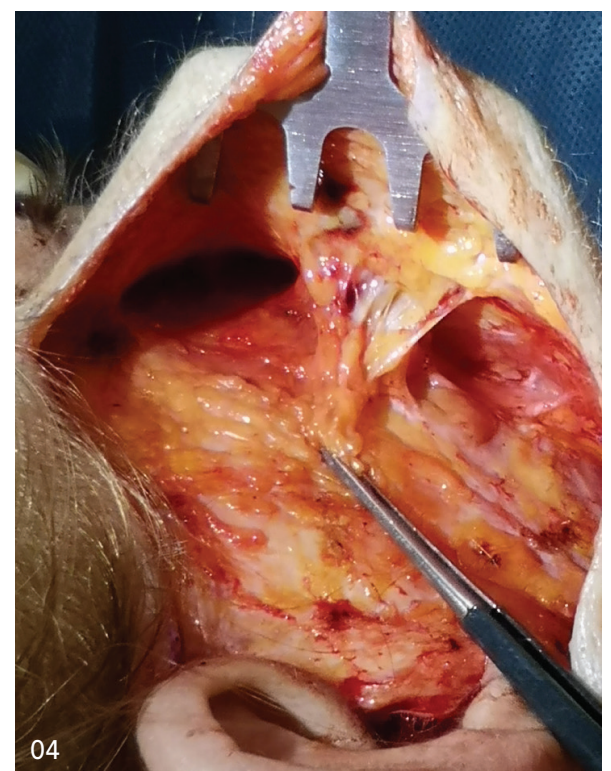
Die folgenden Jahre waren durch unterschiedliche OP-Techniken des SMAS gekennzeichnet. Üblicherweise erfolgte beim klassischen SMAS-Lift zunächst eine Abpräparation des SMAS auf der Parotisfaszie. Wurde zunächst von Connell (Connell und Marten 1994) die obere Begrenzung unterhalb des Jochbogens als Präparationsbeginn eingeführt, erweiterte sich zum Ende des 20. Jahrhunderts die Inzision oberhalb des Jochbogens und wurde High-SMAS genannt. Auf dem Weg dorthin gab es Techniken der Exzision von SMAS-Gewebe am Übergang der Parotisfaszie zum Mittelgesicht. Vereinfachungen dieser Exzisionstechniken waren Raffungstechniken. So überzeugte Fogli (persönliche Kommunikation) mit einer Rafftechnik, welche vom Jochbogen in Höhe des M. orbicularis oculi zum Kieferwinkel verläuft.

Tonnard und Verpaele wurden die Urheber des sogenannten MACS-Lift (Minimal Access Cranial Suspension) (Tonnard und Verpaele 2004). Hierbei werden ovale oder zirkuläre Fadenzüge in das SMAS eingelegt und ähnlich einer Tabaksbeutelnaht zusammgezogen. Früh zeigte sich, dass diese Techniken am Hals nicht die erwünschten Ergebnisse brachten. Der Übergang des SMAS in das Platysma wurde von den ersten Rafftechniken

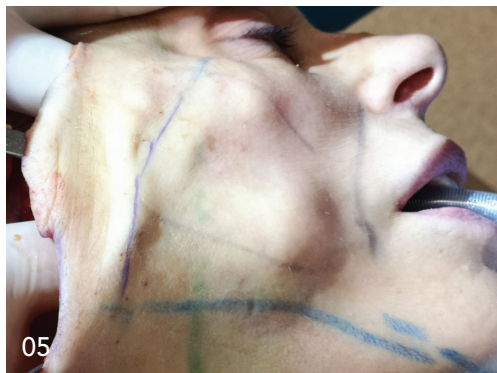nicht adressiert. Klassische Platysmatechniken öffneten den Hals unterhalb des Kinns und führten eine Platysmaplastik durch. Andere Methoden, wie von Pelle-Ceravolo (Pelle-Ceravolo et al. 2016) beschrieben, strafften das SMAS auf einen Platysmahautlappen auf den M. sternocleidomastoideus.

Ich selbst führte zunächst High-SMAS-Techniken durch und war anfänglich von der Idee angetan, das SMAS nicht komplett hochpräparieren zu müssen. Nach einigen MACS-Lifts zeigte sich jedoch häufig die Unzulänglichkeit im Bereich des Halses trotz Fixierung an der Lore'schen Faszie, sodass doch am Hals das Platysma präpariert und gestrafft wurde.

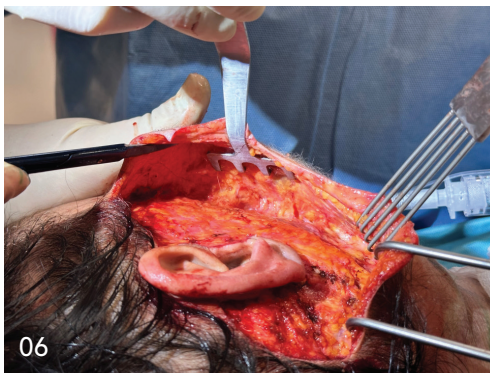Im Jahr 1995 veröffentlichte Mendelson aus Sydney die ersten anatomischen Untersuchungen zu den avaskulären Räumen unterhalb des SMAS im Gesicht und Mittelgesicht (Mendelson 1995). In seiner Technik präparierte er das SMAS erst am Vorderrand der Glandula parotis, eine Region, in der einige andere SMAS-Techniken – wenn überhaupt – nur vorsichtig präparieren. Die anatomischen Studien von Mendelson zeigten, dass die Räume „Masseter“, „Prä-Masseter“ und „Zygomatus“ avaskuläre, gut präparierbare Bereiche darstellen. So konnte relativ schnell an die Haltebänder, die sogenannten retaining ligaments, präpariert werden. Bei den durch Furnas im Jahr 1989 erstbeschriebenen retaining ligaments handelt es sich um Verbindungen, die perpendicular zur Haut in tiefe Gesichtsbereiche ziehen (Furnas 1989). Diese Bänder sind Mobilisationshindernisse beim SMAS-Lift. Relevant sind die Adhäsionen in Bereichen des Zygomatus am zygomaticischen Halteband (Zygomaband) sowie am mandi-



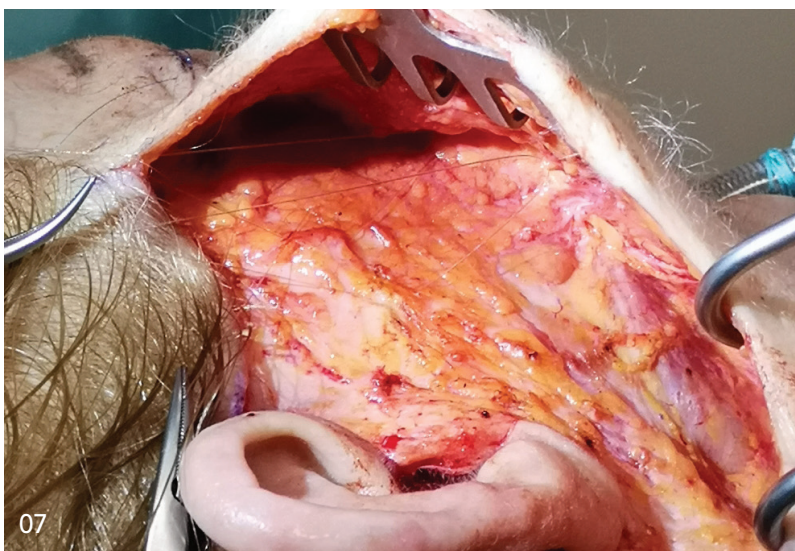
**04**



**05**  
Palpation verdeutlicht die beiden Kanäle vor Durchtrennung des Zygomabandes.



**06**  
Nach Durchtrennung des Zygomabandes sind Präpatationsräume verbunden und das SMAS Midface kann als Composite-Lappen transpositioniert werden.



**07**  
Fassen des SMAS mit Einzelknopffäden zur vertikalen (ca. 60 Grad) Straffung.

bulären Ligament. Grundlage des Vorgehens von Mendelson war die Erkenntnis, dass Alterungsvorgänge eher im mittleren Gesichtsdrittel stattfinden.

Die Tatsache, dass es ein eher fixes SMAS und ein mobiles SMAS gibt, führte letztendlich zu der Überlegung, weiter medial Straffungen und Raffungen durchzuführen. Diese Raffungen durchtrennen jedoch nicht die retaining ligaments. Erst die konsequente Präparation im tiefen SMAS als sogenanntes Deep Plane Lifting führte zur Exposition der retaining ligaments und hierdurch zur Mobilisation des gesamten mittleren Gesichtes.

Bei der historischen Entwicklung und Weiterentwicklung des Deep Plane Facelifts halfen auch die Mittelgesichtslyfte von Hamra (Hamra 1990) sowie die fingerassistierte Präparation auf dem M. orbicularis oculi von Aston (Aston 2012). Der zurzeit wohl am häufigsten zitierte Verfechter des Deep Plane Faceliftes ist Jacono aus New York, ein Schüler von Mendelson. In multiplen Kursen sowie auch in seinem Lehrbuch (Jacono 2021) zeigt Jacono die Präparationstechnik im tiefen SMAS-Gebiet. Dort, wo Mendelson unterhalb des Kieferbogens stoppte, präpariert Jacono weiter und isoliert einen Platysmalappen subkutan sowie submuskulär. Durch horizontales Einschneiden des Platysmas knapp unterhalb des Kieferbogens bildet er einen unteren Platysmalappen, der auf die Faszie des M. sternocleidomastoideus genäht wird – dies nennt er das „Platysmanetz“.

Ausschlaggebend für meinen Wechsel zum Deep Plane Facelift war die ISAPS Konferenz im Jahr 2016 in Kyoto, Japan. Hier gab

es eine Spezialsitzung zum Thema Facelift. Die dortigen renommierten Kollegen zeigten zu meiner Enttäuschung weiterhin traditionelle Techniken und berücksichtigten nicht die Erkenntnisse der Präparationsebenen von Mendelson. Angeregt durch dessen Vorträge und Publikationen führte ich ab diesem Moment selbst Deep Plane Faceliftings durch. Eine gewisse Sicherheit für die Präparationsebene gaben mir persönlich die Vorkenntnisse auf dem Gebiet der Facialchirurgie. Hier wird für das Cross-facial nerve grafting der R. zygomaticus oder auch Rr. buccales nervi facialis routinemäßig vor der Parotis freigelegt. Mit zunehmender Routine in der Präparationstechnik zeigt sich, dass letztendlich nicht konsequent von Sub-SMAS geredet werden kann. So zeigt auch Jacono auf, dass es eine horizontale Linie ungefähr am kranialen Ausläufer des Platysmas gibt, ab der das Mittelgesicht mehr durch Fettkompartimente charakterisiert ist als durch SMAS-Gewebe.

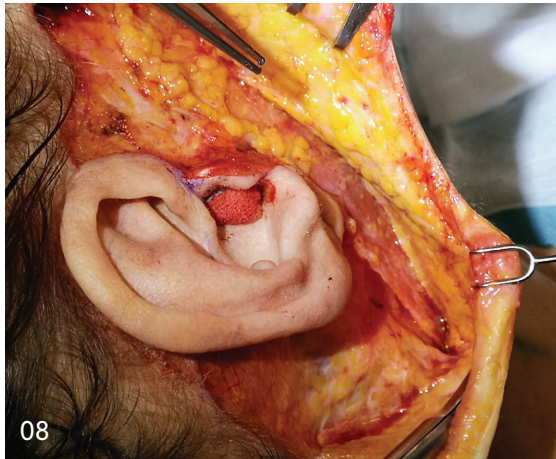
### Vor dem Eingriff

Um harmonische gesichtschirurgische Verjüngungsoperationen durchzuführen, ist es unabdingbar, dass das gesamte Gesicht der Patienten analysiert wird. Zum Repertoire des Ästhetischen Gesichtschirurgen gehören: Schläfenlift, subkutanes oder subperiostales Stirnlift, Oberlidblepharoplastik, direkte Exzision zur Augenbrauanhebung, Ptsenoperation am Oberlid, Kanthopexie, Kanthoplastik, Unterlidoperation mit Fettresektion, eher jedoch mit Arcus marginalis release, Suspensionsplastiken des M. orbicularis oculi, Lip-Lifttechniken, vordere Platysmaplastiken,



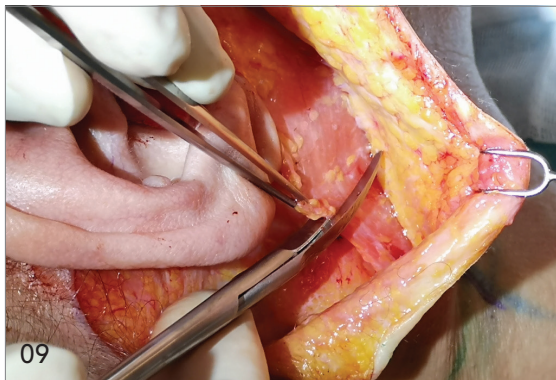08

Darstellung des seitlichen Platymas.



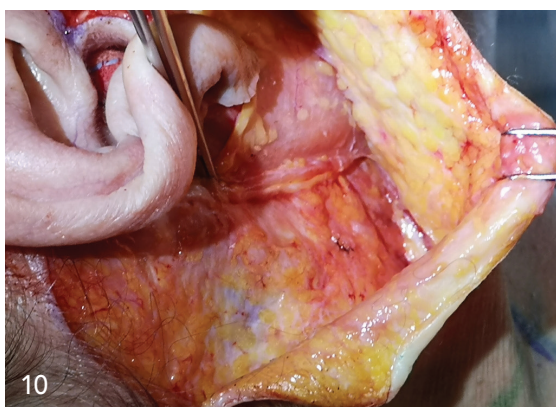
09

Inzision des M. platysma unterhalb des Kieferwinkels.



10

Definition des Kieferwinkels mit dem Muskelappen, der caudale Teil des Platymas strafft horizontal unter der Mandibula.



Fixierung Hyoid, partielle Resektion von Glandula submandibularis, ggf. Resektion von vorderer Halsmuskulatur, Eigenfettbehandlung als Micro- und Nanofett. Insbesondere bei Korrekturoperationen müssen Korrekturen von lateral swab, Jokerlines und Cobra-Neck-Deformität erkannt und behoben werden.

In den Vorgesprächen fertigen wir standardisierte Fotografien der Patienten mit frontalem Blick, 45-Grad-Blick und 90-Grad-Blick sowie mit leichtem Vorbeugen des Halses im 90-Grad-Blick an. Anhand dieser Fotografien werden die Problemzonen dargelegt und die Operationsstrategie erklärt. Alle Patienten erhalten nach der ambulanten Vorstellung einen individualisierten Bericht, der die Operationsstrategie, den Befund, aber auch die Inhalte einer drastischen und schonungslosen Aufklärung beinhaltet. In einem Zweiter- oder Dritttermin wird der Patient anhand von standardisierten individualisierten Aufklärungsbögen nochmals drastisch und schonungslos aufgeklärt. Es ist wichtig, dem Patienten darzustellen, dass primär die Straffheit im Halsbereich sehr stark erscheinen wird. Auch wenn das äußere Bild nicht überstrafft aussieht, so ist doch ein Engegefühl zu verzeichnen. Üblich sind eine eingeschränkte Sensibilität im Operationsbereich sowie ggf. leichtere Hämatome über dem M. sternocleidomastoideus. Hier kann es auch zu Verdickungen aufgrund des Platysmalappens kommen, die sich jedoch in der Regel innerhalb von drei bis vier Monaten deutlich reduzieren.

### Standardisierte Operationstechnik

Die Operation beginnt mit der Infiltration einer Tumescenzlösung. Unsere Standardlösung besteht aus: 50ml NaCl, 50ml Xylocain 1%, 50ml Bupivacain oder Carbostesin 0,25% oder 25ml Bupivacain oder Carbostesin 0,5%, 1ml Adrenalin 1:1000 und 5ml Tranexamsäure 500mg. Hiervon werden 40 bis 60ml je nach Operationsvorgehen subkutan im Mittelgesicht, aber auch in die Fettzone eingegeben. Wir infiltrieren mit einer 23G-Kanüle in retrograder Technik. Die Einwirkzeit sollte 15 Minuten nicht überschreiten, weil sonst das Gewebe zu aufgeschwollen wird. Je nach Tragusstellung erfolgt nun eine prätragale oder retrotragale Schnittführung. Im behaarten Schläfenbereich wird die Schnittführung als Hairline-Inzision so weit gezogen, dass ein Dog Ear bei der späteren Hautresektion vermieden wird. Anpassungen können auch während der Hautresektion erfolgen. Bei einem Hautüberschuss im Halsbereich führen wir eine retroaurikuläre Schnittführung auf dem Ohrknorpel in den behaarten Hinterkopfbereich hinein, in seltenen Fällen auch hier eine Hairline-Inzision. Die Inzision für die Platysmaplastik erfolgt ca. 1 cm hinter dem Kinn – je nach Höhe des Kinns und spezifischer Falten. Die Präparation erfolgt dann mit dem 15er bzw. 21er Skalpell zunächst subkutan bis zu einer imaginären Linie zwischen den M. orbicularis oculi und dem Kieferwinkel. Mit Sichtbarwerden der Anteile des M. orbicularis oculi erfolgt der obere Eingang in die tiefe SMAS-Schicht. Mit einem Mehrfachzinker erfolgt die Anhebung des Gewebes und dann die Durchtrennung zwischen dem Ursprung des M. orbicularis oculi und dem Kieferwinkel. Die Präparation in den Masseter-Raum nach Mendelson ist einfach, da avaskulär. Nachdem dieser Raum bis ca. zum mandibulären Band gelöst wurde, empfiehlt es sich, scharf auf dem M. orbicularis oculi den orbitalen Raum zu öffnen. Hier kann stumpf mit dem Finger präpariert werden. So werden zwei Kanäle unterhalb des SMAS bzw. der Mittelgesichtsweichteile gebildet. Es verbleibt in der Regel eine starke Bandstruktur zwischen diesen Kanälen. Nun wird diese Adhärenz, das Zygomaband, gelöst.