

DENTAL TRIBUNE

The World's Dental Newspaper · Turkish Edition



İSTANBUL, KASIM 2016

ISSN: 1304-6098

Fiyatı: 12.00 TL

CİLT: 13

SAYI: 5

Kısa Kısa

Diyarbakır'da Ağız Diş Sağlığı Eğitimi

Diyarbakır'da Türkiye Halk Sağlığı Kurumu'nun koruyucu ağız ve diş sağlığı hizmetlerini geliştirerek sürdürmek amacıyla yüzlerce öğrenciye, market üzerinde ağız ve diş sağlığı ile ilgili eğitim verildi. Diş hekimleri tarafından verilen eğitim, özel bir eğitim kurumundaki 180 anasınıfı ve birinci sınıf öğrencisi ile Çocuk Esirgeme Kurumu'ndaki 92 öğrenciye verildi. Diyarbakır Halk

Sağlığı Müdürlüğü Toplum Sağlığı Hizmetleri Şube Müdürlüğü tarafından yapılan açıklamada,

"Türkiye Halk Sağlığı Kurumunun 2014-2017 yılları arasında yapacağı faaliyetleri kapsayan planda yer alan, toplumumuzda 'Koruyucu ağız ve diş sağlığı hizmetlerini geliştirerek sürdürmek' amacıyla, Müdürlüğümüz tarafından; 180 anasınıfı ve birinci sınıf öğrencisine, Çocuk Esirgeme Kurumu'ndaki 92 öğrenciye, eğitim verildi ve ağız diş sağlığı taraması yapılarak flor vernik uygulandı." denildi.

Midyat'a Diş Hastanesi Yapılıyor

Midyat Devlet Hastanesi Başhekimisi Dr. Osman Özdemir, 2017 yılında Midyat Devlet Hastanesi bünyesinde büyük bir ağız ve diş sağlığı hastanesi kurulacağını söyledi. Kurulacak hastanenin Midyat ile çevre ilçelere ağız ve diş sağlığı hizmeti sunan, bölgenin en büyük sağlık kurumu olacağını ifade eden Özdemir, Sağlık Bakanlığı ile yapılan görüşmeler neticesinde 20 üniteli olacak olan hastanenin 2017 yatırım planında yer aldığını belirtti.

Özdemir, yeni binada kurulacak hastanenin bir zarureti gidereceğini kaydederek, "Hastane, en yeni tedavi yaklaşımları ve kullanılan ileri teknolojik cihaz donanımı ile donatılacak. Midyat ve yakın çevremize en üst düzeyde ağız ve diş sağlığı hizmeti sunacak." açıklamasında bulundu.

www.dental-tribune.com

Haber

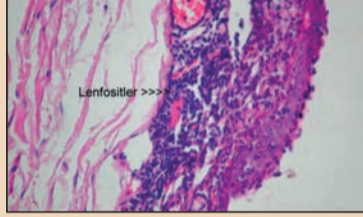


Gezici Araç Okullarda

Mersin Büyükşehir Belediyesi gezici diş sağlığı tarama aracı, 18-24 Kasım Ağız ve Diş Sağlığı Haftası dolayısıyla Mersin'de okulları gezerek öğrencilerin ağız ve diş sağlığı konusunda bilinçlenmesini sağlıyor. Konferansta anaokulu ve 3. sınıf öğrencilere dişlerini neden...

► Sayfa 3

Yenilik & Uygulama

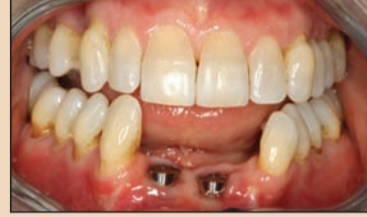

Kaide Rezin Reaksiyonları

Selçuk Üniversitesi'nde yapılan bu çalışmada, sitotoksik etkilerini karşılaştırmak amacıyla tavşan palatal mukozasına yerleştirilen üç farklı akrilik rezin protez kaide materyalinin çevresinde oluşan doku değişikliklerinin histopatolojik incelenmesi amaçlanmıştır.

► Sayfa 6

Bilim & Araştırma



CBCT'nin İmplant Katkısı

Ön mandibulada yapılan implant tedavisinde ağızın diğer alanları ile karşılaştırıldığında uzun süreli başarı oranları görülmüştür (Gokcen-Rohlig ve diğerleri 2009). Dental implantların Interforaminala yerleştirilmesi güvenli ve öngörülebilir bir yöntem olarak kabul edilmektedir.

► Sayfa 8

Ajanda



Dijital Dönüşüm Kongresi

Güney Akademi tarafından düzenlenecek olan Diş Hekimliğinde Dijital Dönüşüm Kongresi 07-08 Nisan 2017'de İstanbul Intercontinental Otel'de yapılacak. Dijitalleşmeyle ilgili güncel bilgilerin paylaşılacağı kongrede bilim insanları diş hekimlerine yenilikleri anlatacak.

► Sayfa 10

GREATIST 2017 Tanıtımları Ulusal Basında Yerini Aldı

Türkiye'de en çok katılımcı ağırlayan dental etkinlik olarak bilinen GREATIST'in 15. organizasyonu, ulusal basında yer almaya başladı.

Dental Tribune Türkiye
Elif Taman

14. organizasyonunda totalde 3.788 katılımcı ağırlayan Greatist'in 2017 organizasyonu tanıtımları başladı. Büyük ses getiren etkinliğin 15. Organizasyonu, ulusal basında da tanıtılıyor. Milliyet Gazetesi, 27-29 Ekim 2017 tarihlerinde düzenlenecek olan 15. Greatist Uluslararası Diş Hekimliği Kongresi'ne "Dental Sektör İstanbul'da Tanıtılıyor" başlığı ile yer verdi.

Cadde ekinde yer alan haberin yanı sıra Vestiyer Yayın Grubu'nun kurucu ortağı ve yöneticisi Dt. Bülent Manav ile röportaj gerçekleştirildi.

Bize biraz GREATIST'ten bahseder misiniz?

Biz Vestiyer Yayın Grubu olarak 1989 yılından bu yana diş hekimliği sektörüne ve bilimine hizmet veren bir kuruluşuz. İlk yayımlarımız olan ve şu anda 27. yaşını kutlayan Dişhekimliği Dergisi'nin çatısı altında bir toplantı düzenlemiştik 2002 yılında. Adı da Dişhekimliği Dergisi Bilimsel

→ DT Sayfa 2



20. Yılı Kutlayan DİŞSİAD'da Görev Değişikliği



Dental Tribune Türkiye
Gökhan Çervatoğlu

10 Kasım 2016 günü dokuzuncu genel kurulunu yapan Diş Malzemeleri Sanayici ve İşadamları Derneği'nin (DİŞSİAD) yeni dönemdeki Yönetim Kurulu Başkanı, ADT Dental firmasından Ali Çakır oldu.

→ DT Sayfa 2

Los Angeles'ta İmplantoloji Konuşuyoruz

Prof. Dr. Nur Mollaoğlu
Yrd. Doç. Dr. Gülay Yıldırım



AYRINTILI BİLGİ İÇİN
0212 481 02 20

VESTİYER YAYIN AKADEMİSİ
DİŞ HEKİMLİĞİ VE İZLENİMLERİ FETİMİNDE UZMAN
vesta



← DT Sayfa
1'den: 20. Yılı Kutlayan
DİŞSIAD'da Görev Değişikliği

Çakır, hazirun önünde şu sözleri dile getirdi:

“Yeni dönemde, eski yönetimde görev alan arkadaşların ağırlıklı olduğu bir yönetimle devam edeceğiz. Sayın Ayhan Doğan (İlkyayış Deposu) arkadaşımızın da yeni yönetim kurulunda yer alması uygun görülür. Bu vesileyle, bir önceki dönemde görev alan Namık Sönmez arkadaşımıza, tüm yönetim kurulu üyelerine ve denetleme kurulunda görev alan arkadaşlarımıza huzurunuzda şükranlarımı iletmek istiyorum. Yeni yönetimle birlikte, tüm DİŞSIAD üyesi arkadaşlarımızla sorunlarımızı sık sık masaya yatırıp, çözüm yollarını beraberce konuşacağız. Bizim gündemli toplantılar gerçekleştirmeye arzusundayız. TDB ve Diş Teknisyenleri Odası ile var olan ilişkilerimizi yeni bir solukla daha ileriye götürmek

amacındayız. Sağlık Bakanlığı ve diğer kamu kurumlarıyla olan iletişimi artırarak sürdürmek ve bu konuda üyelerimizi yeni çikan kanun ve yönetmelikler konusunda bilgilendirmek amacımızdır. Kısaca sektörün tüm bileşenlerini ortak paydada buluşturmak konusunda gayretli olacağız.”

Çakır, 10 Kasım münasebetiyle Gazi Mustafa Kemal Atatürk ve silah arkadaşları ile Cumhuriyetimizin kurulmasında emeği geçen aziz şehitlerimiz hakkında yaptığı anma konuşmasının ardından sözlerini tamamladı.

9. Olağan Genel Kurul'da seçilen yönetim kurulu listesi şu şekilde olmuştur: Ali Çakır (Yönetim Kurulu Başkanı), Yusuf Hikmet Arpacıoğlu (Yönetim Kurulu Başkan Yardımcısı), Erkan Uçar (Genel Sekreter), Ayhan Doğan (Sayman), Erol Soydan (Yönetim Kurulu Üyesi), Orhan Sevinç (Yönetim Kurulu Üyesi) ve Selami Yaman (Yönetim Kurulu Üyesi). DT

← DT Sayfa
1'den: GREATIST 2017
Tanımları Ulusal Basında
Yerini Aldı

Toplantı'yı ve başkanlığımı da editörümüz Prof. Dr. Bülent Katiiboğlu yapmıştı. O yılki toplantıya yaklaşık 50-60 diş hekimi ve akademisyen katılmıştı. Yıllar geçtikçe katılımcı sayısı artmaya devam etti. 2007 yılında, uluslararası bir boyuta taşımak amacıyla adı Dental İstanbul olarak değiştirdik. Başarı grafiği yıldan yıla yükseldikçe bir basamak daha yükselme zamanı geldiğine inanıyorduk.

Bu amaçla, 2013 yılında Diş Malzemeleri Sanayici ve İş Adamları Derneği (DİŞSIAD) ve Dünyanın en güçlü, en yaygın dental yayın ağı Dental Tribune International (DTI) ile güçlerimizi birleştirdik. İstanbul'u dünyanın dental buluşma noktalarından biri haline getirmek için bir mutabakat yaptık. Böylece GREATIST bir proje olarak doğmuş oldu. Projenin hayata geçirilmesi ise 2015 yılında gerçekleşti. Gelecek yıl, genel anlamda 15. yılımızı, GREATIST adıyla da üçüncü yılımızı kutlayacağız.

GREATIST adı nereden geliyor?

“Greatest” kelimesi İngilizcede “en büyük” anlamına geliyor ve “greytist” şeklinde okunuyor. Biz de buradaki yazılış ve okunuş arasındaki farkı İstanbul lehine kullanmış oluyoruz.

AGIZ VE DIŞ SAĞLIĞI

Ne yediğinize dikkat edin

CAĐDE

Arastirmalar, 35-44 yaş arasında bulunan yetişkin nüfusun yüzde 70'inin en az bir daimi dişini kaybettiklerini gösteriyor. Bu kayıplar, implant tedavisiyle ortadan kaldırılabiliyor

KAYIP DIŞ KADER DEĞİL

7'den 70'e bakım

Dental sektör İstanbul'da tartışılıyor

Diş Hekimliği İçin GÜZEL BİR GÜN

Diş Hekimliği İçin GÜZEL BİR GÜN

GREATIST 2017

7-29 EKİM 2017

Kongre Fuar Kiosk Sempozyum Workshop

GREATIST 2017

7-29 EKİM 2017

7-29 EKİM 2017

Gelecek yıl hangi tarihlerde düzenlenecek?

GREATIST'in aslında bundan sonraki bütün tarihleri bellik. Formülümüz şu: Her yıl, Ekim ayının son Cuma-Cumartesi-Pazar günleri. Buna göre gelecek yılki tarihimiz 27-29 Ekim 2017 olarak ilan edildi. TOBB tarafından düzenlenen Resmi Fuar Takvimi'nde de bu şekilde yer aldı.

GREATIST Fuarına katılan firmalara herhangi bir destek söz konusu mu?

Evet, fuarımız KOSGEB tara-

finda desteklenen fuarlar arasında bulunuyor. KOSGEB üyesi firmalar, %50 oranına kadar destek alabiliyor.

On yıl sonra, GREATIST'i nerde görüyorsunuz?

Diş hekimliği alanında, dünyanın farklı bölgelerinde, hem bilimsel hem de ticari bilginin paylaşılabilmesi için adres olmuş şehirler var. Köln, Milano, Pekin, Şenzen, Singapur, Dubai veya Moskova gibi. Kıtaların keşişme noktası İstanbul ise, maalesef böyle bir konumdan çok uzakta. Bu yüzden Türkiye, dental sektörün hızlı yükselişinden hak ettiği payı alamıyor.

Bizim ana fikrimiz aslında çok basit. Pergelle İstanbul merkezli, 5,5 saatlik uçuş mesafesine göre bir daire çizin. O dairenin kapsamına giren 50 küsur ülke ve 1.6 milyar insan var. Doğu ile Batı'yı buluşturmak için İstanbul'dan daha iyi bir şehir bulamazsınız yeryüzünde.

Bizim hayalimiz, İstanbul'a hak ettiği konumu kazandırmak, dental dünyanın başkentlerinden biri haline getirmek. On yıl sonra, dünyanın en büyük 10 dental etkinliğinden biri olacağına yürekle inanıyoruz.

Son olarak eklemek istedikleriniz var mı?

Bu kadar konuşup da bazı isimleri burada anmadan geçsem ayıp etmiş olurum. GREATIST profesinin hayata geçmesinde DİŞSIAD'ın bir önceki dönem başkanı diş hekimi sayın Namık Sönmez'in ve fuar komitesi üyeleri Yusuf Arpacıoğlu, Erol Soydan ve Erkan Uçar'ın desteklerini unutmamayı. Ayrıca DTI'nin CEO'su Torsten Oemus'u da anmalıyım. Uluslararası tanımımızda çok önemli bir yeri var. Çünkü Dental Tribune, 90 farklı ülkede ve yerel dillerde yayınlanan bir gazete.

Son olarak, DİŞSIAD'ın yeni yönetim kurulu üyelerine ve yeni başkan Sayın Ali Çakır'a da başarı dileklerini sunmak istiyorum. Kendileri de projenin daha yükseğe taşınması konusunda oldukça kararlı. Her yıl, bir önceki yıla göre daha başarılı organizasyonlara imza atacağız. DT

DENTAL TRIBUNE

The World's Dental Newspaper - Turkish Edition

Dental Tribune International

Yayınca: Torsten Oemus

Grup Editörü
Daniel Zimmermann
newsroom@dental-tribune.com
Tel.: +44 161 223 1830

Klinik Editörü
Magda Wojtkiewicz
Nathalie Schüller

Online Editör & Sosyal Medya Müdürü
Claudia Duschek

Editörler
Anne Faulmann
Kristin Hübner
Yvonne Bachmann

Baskı Editörleri
Hans Motschmann
Sabrina Raaff

Online Proje Müdürü
Tom Carvalho

Online Proje Müdür Yardımcısı
Hannes Kuschick

Uluslararası Yayın Kurulu

Dr. Nasser Barghi, Ceramics, U.S.A.
Dr. Karl Behr, Endodontics, Germany
Dr. George Freedman, Esthetics, Canada
Dr. Howard Glazer, Cariology, U.S.A.
Prof. Dr. I. Krejci, Conservative Dentistry, Switzerland
Dr. Edward Lynch, Restorative, Ireland
Dr. Ziv Mazor, Implantology, Israel
Prof. Dr. Georg Meyer, Restorative, Germany
Prof. Dr. Rudolph Slavicek, Function, Austria
Dr. Marius Steigmann, Implantology, Germany

Dental Tribune International

Holbeinstr. 29, 04229 Leipzig, Germany
Tel.: +49 341 4 84 74 502 | Fax: +49 341 4 84 74 173
www.dental-tribune.com | info@dental-tribune.com

Bölge Ofisleri

Asya Pasific
Dental Tribune Asia Pacific Limited
Room A, 20/F, Harvard Commercial Building, 111 Thomson Road, Wanchai, Hong Kong
Tel.: +852 5115 6177 | Fax: +8525115 6199

The Americas

Tribune America, LLC
116 West 25rd Street, Ste. 500, New York, N.Y. 10011, USA
Tel.: +1 212 244 7181 | Fax: +1 212 224 7185

Dental Tribune Türkiye

Yayınca: Vestiyer Yayın Grubu

Sahibi

Bülent Manav

Editör

Prof. Dr. Cem Şener

Yayın Kurulu

Prof. Dr. Ateş Parlar
Prof. Dr. Ender Kazazoğlu
Prof. Dr. Faruk Haznedaroğlu
Doç. Dr. Enis Güray

Kurumsal Satış Müdürü

Derya Arslan

Sorumlu Yazı İşleri Müdürü

Rahmi Çelikağ

Yazı İşleri

Elif Taman

Tercüme

Nilgün Kayhan

Abone Servisi

İlhan Köse, Ergül Kaya, Elvan Genç

Dental Tribune Grafik

Hakan Zengin

İdare Yeri

Meridyen İş Merk.
Eski Çırpıcı Yolu No:1/550
34010 Merter / İstanbul / Türkiye

Telefon

+90 212 481 02 20

Faks

+90 212 481 02 46

internet

www.vyg.com.tr / www.dentiss.com

e-posta

bilgi@vyg.com.tr

Basım Yeri

Elma Basım, İkitelli/İstanbul
Tel: 0212 697 50 50

© 2016, Dental Tribune International GmbH • Bütün hakları saklıdır.

Dental Tribune klinik bilgileri ve yapımcıların haberlerini doğru olarak yayınlar, fakat ürün talebinin geçerliliğinden ve diğer hatalarından sorumlu değildir. Ayrıca, yayıncı ürün isimlerinden, isteklerinden ya da reklamverenler tarafından verilen beyanlardan sorumlu değildir. Yazarların görüşleri onlara aittir ve bunlar Dental Tribune International'a yansımaz.

Dergi Adı Dental Tribune Türkiye, Yayın Türü Süreli - Yaygın, Basım Tarihi: 06.12.2016

Abone ücreti: 1 Yıllık (5 Sayı) 60,00 TL

■ Dental Tribune Türkiye, Dişhekimliği Dergisi abonelerine ücretsiz olarak gönderilir.

Bakanlık Florür Uygulamasına Devam Edecek

Sağlık Bakanlığı, çocuklarda diş sağlığının korunması amacıyla okullarda yapılan "Koruyucu Florür Vernik Uygulaması"na devam edecek.

Bakanlık tarafından diş çürüklerini önlemek için 2015-2016 eğitim-öğretim yılında, anaokulu ve ilkokul 1'inci sınıf öğrencilerinin yüzde 35'ine florürlü vernik uygulaması gerçekleştirildi. 2016-2017 eğitim-öğretim yılında ise anaokulu, 1'inci ve 2'nci sınıf öğrencilerine, yılda 2 kez florürlü vernik uygulamasına devam edildi. Yeni yıldan itibaren ise öğrencilerin tamamına uygulama yapılması hedefleniyor.

Bu yıl ağız ve diş sağlığı farkındalık çalışmaları kapsamında, anaokulu ve ilkokul öğrencilerine 6 milyon 800 bin diş fırçası ve diş macunu dağıtıldı. Yeni yılda da aynı sayıda diş fırçası ve diş macunu dağıtımına devam edilecek. Türk Diş Hekimleri Birliği Genel Başkanı İlker Cebeci, dişlerin ağız içerisinde bir

denge içinde bulunduğunu belirterek, ağız boşluğunda bulunan bakteriler ile şekerin bu dengeyi olumsuz yönde etkilediğini söyledi. "Tükürük ve florürün dişlerin sağlam kalmasında olumlu etkisi olduğu bilimsel olarak kanıtlanmıştır." diyen Cebeci, florürün ağız diş sağlığında diş macunu, gargara, vernik, jel ya da florür takviyesi, florürlü su

ve tuzlarla kullanıldığını ifade etti. Cebeci, florür içeren diş macunu, gargara, vernik ve jellerin oldukça etkili olduğunu altını çizerek, bu ürünlerin dünya genelinde kullanıldığını aktardı.

Florürlü diş macunlarının günde 2 kez olmak üzere 6 ay-2 yaş ve 2-6 yaş grubunda bezelye büyüklüğünde, 6 yaş ve üstünde-

kilerin ise macunu 1-2 santimetre büyüklüğünde kullanmalarının yeterli olduğunu anlatan Cebeci, bunun çürüğün azaltılmasına önemli ölçüde katkı sunduğunu, florür uygulamalarının, çocuğun diş çürük risk analizine göre 3 ayda bir yapılabileceğini bildirdi. Genel Başkan Cebeci, "Dünya Sağlık Örgütü" (DSÖ), Dünya Diş Hekimleri

Birliği (FDI), Avrupa Pediatrik Diş Hekimliği Birliği (EAPD) ve Amerikan Pediatrik Diş Hekimliği Birliği (AAPD), toplumsal bir sağlık problemi olan diş çürüğünün azaltılmasında, içme sularının florlanmasında da dâhil olmak üzere çeşitli yöntemlerle florür uygulamalarının etkili olduğunu bilimsel raporlarla açıklamıştır." ifadelerini kullandı. [D](#)

Gezici Araç Okullarda

Mersin Büyükşehir Belediyesi gezici diş sağlığı tarama aracı, 18-24 Kasım Ağız ve Diş Sağlığı Haftası dolayısıyla Mersin'de okulları gezerek öğrencilerin ağız ve diş sağlığı konusunda bilinçlenmesini sağlıyor.

Mersin Büyükşehir Belediyesi, Mersin Diş Hekimleri Odası ve Babil Lions Kulübü, 18-24 Kasım Ağız ve Diş Sağlığı Haftası münasebetiyle Yenişehir'deki Aydınlık Evleri İlkokulu'nda öğrencilere diş sağlığı hakkında konferans verdi. Konferansta anaokulu ve 3. sınıf öğrencilere dişlerini neden ve nasıl fırçalamaları gerektiği konusu anlatılırken, diş macunu ve diş fırçası şeklindeki maskotlar çocukları eğlendirdi. Okullarda yapılan ağız ve diş sağlığı taraması hakkında konuşan Aydınlık Evleri İlkokulu yönetimi, Mersin Büyükşehir Belediyesi'nin sağlık hizmetinden duydukları memnuniyeti dile getirirken, Mersin Büyükşehir Belediyesi Başkanı Burhanettin Kocamaz'a hizmetlerinden dolayı teşekkür ettiler.

Konferansın sonunda görme engelli 20 öğrenciye gezici diş sağlığı tarama aracında uzman doktorlar tarafından ağız ve diş sağlığı muayenesi yapılırken, yaklaşık 500 adet diş fırçası ve diş macunu öğrencilere dağıtıldı.

Öte yandan, Ağız ve Diş Sağlığı Haftası münasebetiyle Mersin Büyükşehir Belediyesi Sağlık İşleri Dairesi Başkanlığı bünyesinde hizmet veren gezici diş sağlığı tarama aracı ile Toroslar ilçesindeki Mustafa Kemal İlkokulu'na da gidilerek, öğrencilere ağız ve diş sağlığı muayenesi yapıldı. [D](#)

PEOPLE HAVE PRIORITY

W&H

Bugünün ve yarının ihtiyaçları için.

wireless!

YENİ

Wireless ayak kumandalı Implantmed operasyonu kolaylaştırır.

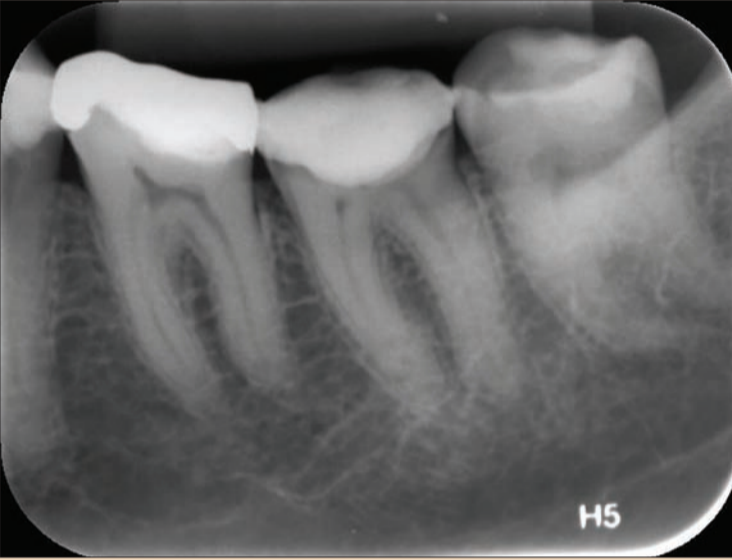Daha fazla alan, daha fazla kontrol, daha fazla güvenlik: Yeni kablosuz ayak kumandası mutlak hareket özgürlüğü sağlar ve Implantmed ve Piezomed i aynı anda kumanda edebilir. İstenildiği zaman upgrade edilebilir - bugün ve yarın için!

implantmed

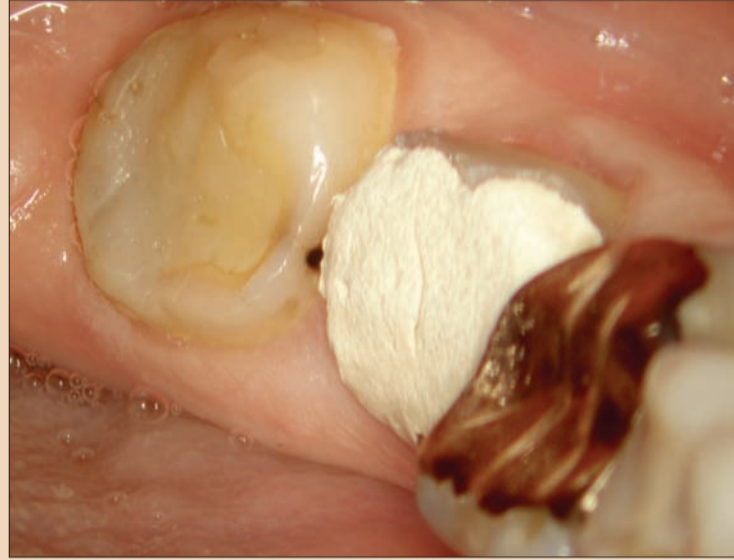Dental deponuz ve wh.com aracılığıyla temin edebilirsiniz.

Biyoseramik Siman Kullanımı ile Çağdaş Bir Endodontik Yaklaşım

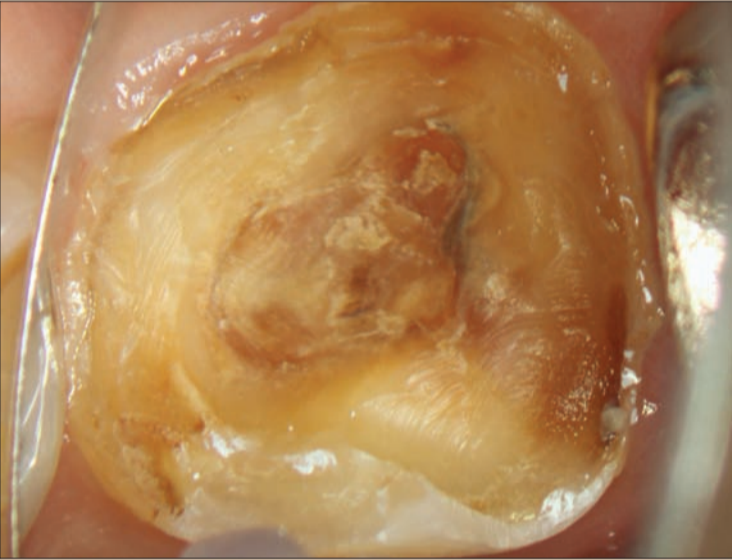
Prof. Dr. Leandro A. P. Pereira



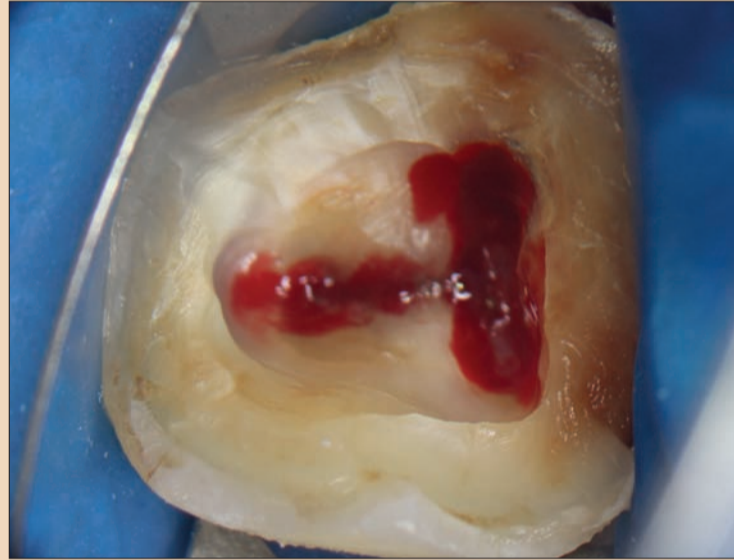
Resim 1: İlk radyografi.



Resim 2: İlk klinik durum.



Resim 3: Geçici restorasyon çıkarıldıktan sonra klinik görüntü.



Resim 4: Pulpa odasına erişim ve kanalların tespiti.

Endodonti, Pulpal ve Periapikal patolojileri önleyen ve tedavi eden diş hekimliği uzmanlığıdır. Amacı endodontik hastalığı tedavi etmek ve estetik/fonksiyonel tamamlayıcı bir onarıcı tedavi ile işlevleri yerine getirmektir.

Kök kanalların dolgusu kanal tedavisinde önemli bir aşamadır, amacı kanalları doldurmak ve kapatmak bununla kontaminasyonu önlemektir. Mikrobiyolojik intrakanal bilgilerin gelişmesiyle ve yeni araçların sürekli veya

alternatif rotasyon ile endodontik kanalların mikroorganizmaları tamamen ortadan kaldırmak mümkün değildir. Ancak bu koşul tedavinin başarısı için gerekli değildir ve intrakanalda enfeksiyonun, önemli azalması çoğu zaman, başarıyı elde etmek için yeterlidir (SIQUEIRA) Bununla, dolgu anında arta kalan intrakanal bakterilerin artışı için olumsuz bir ortam oluşturmak gereklidir. Bu nedenle, dolgunun işlevi temizlik ve dezenfeksiyon işlemi sırasında ortadan çıkmayan

bakterilerin büyümesini engellemektir.

Beklenen hedeflere ulaşmak için dolgu simanların klinik kullanımı için temel özelliklerin bulunması gerekir. Bunlar: dolgu yapabilmek, kanalı doldurmak ve boyutsal sabitlik, organik doku sıvısının içinde çözünür olmaması ve tabakanın kalınlığı en çok 50 mikron olmak, radyopak, iyi drenaj, renk değişikliği yapmamak, çalışma zamanı yeterli olmak, sertleşmek, kullanı-

mı ve gerekirse çıkarması kolay olmak, cementogenesis yapmak, biyouyumlu olmak ve periapikal dokuları tahriş etmemek (Kenneth M. Hargreaves 2011).

Ancak, yeni malzemelerin ve rehabilitasyon hekimliğinde adeziv diş hekimliğinin yeni kavramların gelişmesiyle birlikte, iki diğer özellikleri yeni endodontik simanların gelişiminde önemli olmuştur. Onlardan biri müdahale eden eugenol yokluğu (VANO et al 2006). Öteki özelliği biyoaktivitedir. Biyoaktivite bir malzemenin dokulara ve temas halinde, vücut yapılarına entegre olmak yeteneğidir.

MTA'daki biyoaktivitenin adı biyomineralizasyon'dur ve ilk sefer Reyes ve Carmona tarafından 2009 yılında tanımlanmıştır. In vitro bir etütte MTA'nın dentinle bütünleşmesi MTA ile temas eden Dentinal tübüllerin üzerindeki kollajen liflerine giden apatit birikimi ile oluşur. Başka enteresan faktör, yazarlar temas zamanı uzadıkça mineralizasyonu alanın daha geniş oldu-

ğunu gördüler. Bu mineralizasyonlar, dentini malzemeye entegre ederek, bu malzemenin dentine birleşmesinin üstünlüğün nedeni olabilir. (Torabinejad 1995, Reyes-Carmona 2009).

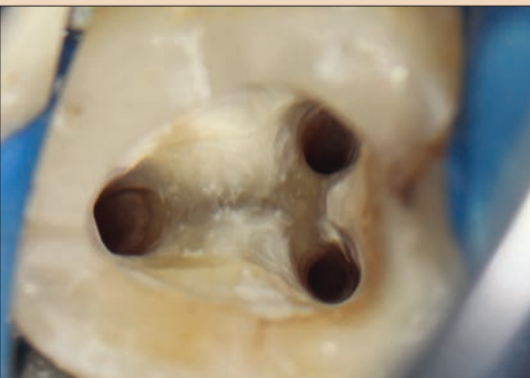Ancak MTA'nın düşük akış kapasitesi dolgu simanı olarak kullanılmasını engeller. Bu şekilde bu ürünün, Biyouyumluluğundan faydalanmak için silikat esaslı siman sınıfı olarak adlandırılan yeni bir endodontik dolgu malzemesi oluşturuldu. Bu ad MTA'nın simanda mevcut olan bileşenlerinin adlarından ileri gelir: Onlar: trikalsiyum silikat, dikalsiyum silikat, kalsiyum oksit ve trikalsiyum Alüminat.

Aşağıdaki Klinik vaka MTA Fillapex (Angelus) siman ve gutta percha koniler ile bir tek muayenede yapılan radiküler kanal tedavisini gösteriyor.

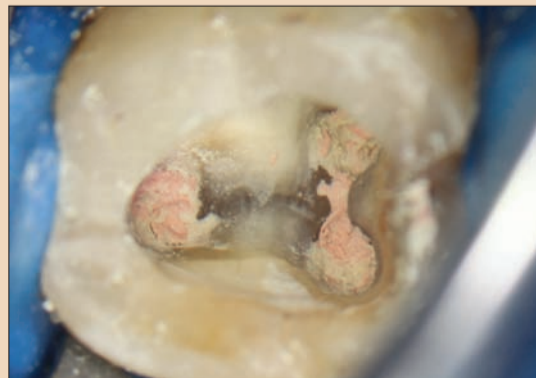Muayeneye gelen 56 yaşında beyaz bayan hasta, alt çenenin sol kısmında pulsatil ve analjezik, anti-inflamatuar ilaçlarla geçmeyen spontan ağrıdan şikâyetçi idi. O kısımdaki tüm dişlerinde apikal palpasyonla vertikal ve lateral perküsyon testinde negatif tepki gösterdi. Sadece 37 numaralı dişte Termal testlerle hem sığağa hem de soğuga olumlu şiddetli uzun ömürlü yanıt gösterdi. Aynı kısmın diğer dişlerinde soğuga olumlu hafif ve kısa ömürlü yanıt ve ısıya negatif yanıt gösterdi.

Amerikan Endodonti Derneğinin sınıflandırılmasına göre 36 nolu dişte pulpar ve normal periapikal bölgede irreversible inflammatuar pulpitis diagnostigine vardı. Önerilen tedavi endodonti tedavisi oldu.

Tedavi büyütme 2.5 - 12,5 X arasında değişen bir ameliyat mikroskopun kullanımı ile gerçekleştirildi. Pulpa odasına erişim önce 1015 yuvarlak elmas frezle sonra 3082 konik elmas frezle ve (E7D Helse) ultrasonik konik elmas frezle düzeltildi. Kanalların konumunu tespit ettikten sonra # 10 K tipi ege ile ilk radyografideki diş uzunluğunun 2/3'e ulaşmaya kadar yavaş yavaş kullanıldı. Sonra resiprokal hareket yapan #25.06 (Reciproc -VDW) aletle apikal ilerlemesinde 3 hareketle 1 mm civarında apikal yönde genlik izledi. Resiprokal hareket yapan aletle her 3 sekanslı harekette 5 ml sodyum hipoklorit % 2.5 irrigasyon yapıldı ve # 10 K ege radyografideki diş uzunluğunun 2/3'üne kadar getirildi. Bu yordam Reciproc 25 istenilen uzunluğa gelinceye kadar tekrar edildi.



Resim 5: Hazırlanmış ve dezenfekte edilmiş kanallar.



Resim 6: Gutta Percha ve MTA Fillapex ile doldurulmuş kanallar.

← DT Sayfa 4

Sonraki adım bir foraminal loklizatörle ile elektronik odontometri yapıldı ve dişin gerçek uzunluğunu bulmak oldu. Çalışma uzunluğunda, bölgenin çapı, dosya K türü farklı kalibre egelelerle giriş yapılarak yan duvarlara uyduktan sonra, tespit edildi. Mezial kanallarda bu bölgeye adapte olan enstrüman # 30 ve distal kanalda # 40 oldu. Böylece hazırlamanın aynı ilk operatuar sekansında, modelleme ve irigasyonla, mezial kanallar Reciproc 50 (VDW) enstrümanla ve distal kanal Reciproc 40 (VDW) ile hazırlandı.

Kanallar modellendikten sonra kanal sistemi kurutuldu ve % 17 EDTA-T ile dolduruldu bir ultrason sonda Irrisonic (Helse) ile madde 15 saniyelik 3 devrede pasif bir şekilde aktive edildi ve her devrede madde yenilendi. Kanalları ultrasonik pasif aktive ettikten sonra tekrar % 2.5 ile 5 ml sodyum hipoklorit ile irigasyon yapıldı. Gutta percha ana koniler denendi ve konuldu. Bundan sonra kanal sistemi bir vakum suctor aspirasyona bağlı mikro-kanül ile kurutuldu.

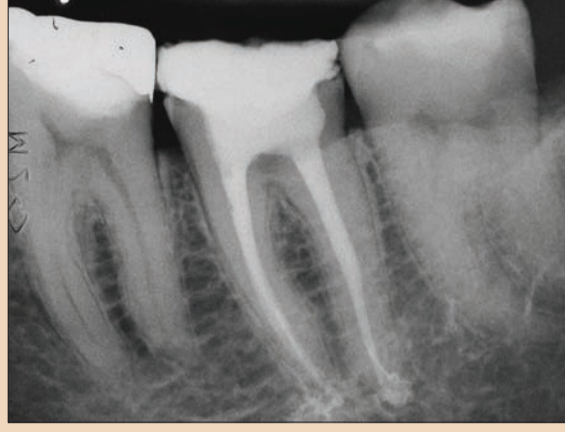MTA Fillapex (Angelus) si-man manipüle ve gutta percha ana konilerle kanalların içine yerleştirildi. Konilerin aşırılıkları bir ısı transfer sistemi (Touch'n Heat Sybron Endo) kullanımı ile kesildi ve dikey olarak soğuk derecede sıkıştırıldı. Pulpa odası, fotopolimerize kompozit rezin ile kapatıldı ve hasta daimi restorasyon için diş hekimine gönderildi. 17 ay sonra hasta kontrol muayenesine geldi dişin fizyolojik fonksiyonu ve radyografide periapikal bölgenin normalliği, MTA Fillapex artığın rezorpsiyonu ile endodonti tedavisi başarılı görüldü. DT

Kaynaklar

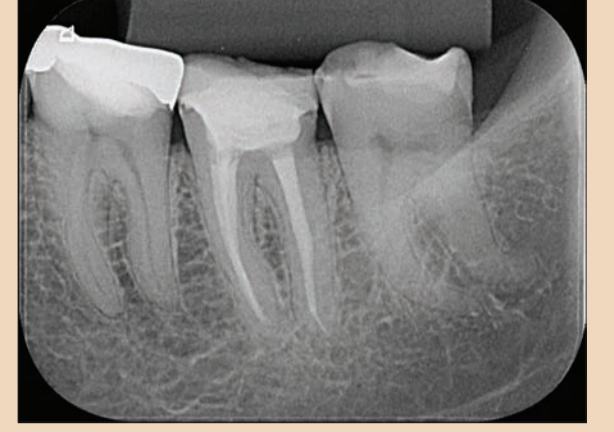1. José F. Siqueira Jr and Isabela N. Rôças. Clinical Implications and Microbiology of Bacterial Persistence after Treatment Procedures. J Endod. 2008 Nov; 34(11):1291-1301.
2. Torabinejad M1, Hong CU, McDonald F, Pitt Ford TR. Physical and chemical properties of a new root-end filling material. J Endod. 1995 Jul;21(7):349-53.
3. Kenneth M. Hargreaves, Stephen Cohen, Louis H. Berman. Cohen's

Pathways of the Pulp. Ed 10; Mosby Elsevier, 2011

4. Vano M, Cury AH, Goracci C, Chieffi N, Gabriele M, Tay FR, Ferrari M. The effect of immediate versus delayed cementation on the retention of different types of fiber post in canals obturated using a eugenol sealer. J Endod 2006; 32(9):882-5.
5. Reyes-Carmona JF1, Felipe MS, Felipe WT. Biomineralization ability and interaction of mineral trioxide aggregate and white portland cement with dentin in a phosphate-containing fluid. J Endod. 2009 May;35(5):731-6
6. AAE Consensus Conference on Diagnostic Terminology: background and perspectives. Glickman GN. J Endod. 2009 Dec;35(12):1619-20



Resim 7: Son Radyografi.



Resim 8: 17 ay sonraki radyografik denetleme.



GRAND CEVAHİR KONGRE MERKEZİ **27-29 EKİM 2017**
İSTANBUL

diş hekimliği için güzel bir gün



KONGRE
FUAR
SEMPOZYUM
WORKSHOP
KURS

Istanbul welcomes dental professionals
GREATIST

BİLGİ & KAYIT
0212 481 02 20
www.greatist.pro

BU FUAR 5174 SAYILI KANUN GEREĞİNCE TOBB (TÜRKİYE ODALAR VE BORSALAR BİRLİĞİ) İZİNİ İLE DÜZENLENMEKTEDİR.

Özgeçmiş



Dr. Leandro A. P. Pereira, Brezilya'daki São Leopoldo Mandic Diş Hekimliği Fakültesi'nde Endodonti Profesörü'dür. Ayrıca Campinas Üniversitesi, Diş Hekimliği Fakültesi'nde Endodonti, Farmakoloji, Anesteziyoloji ve Terapide Yüksek Lisans ve Doktora unvanları bulunmaktadır. Dr. Pereira, fakültelerin dışında Campinas'ta bulunan özel kliniğinde de çalışmaktadır.

Farklı Protez Kaide Rezinlerinin Oluşturdukları Doku Reaksiyonları

Prof. Dr. Filiz Aykent, Prof. Dr. Mustafa Cihat Avunduk, Prof. Dr. Ercan Durmuş, Prof. Dr. Ashlan Üşümez

Giriş

Organizma dışarıdan gelen her türlü yabancı maddeyi kendisine karşı potansiyel zararlı olarak kabul eder. Bu amaçla da çeşitli nedenlerle karşılaştığı yabancı maddeleri tanımak ve onlara karşı vücudu savunmak ister. Yabancı maddeyi savunma mekanizmalarını kullanarak, sınırlamayı amaçlar ve cisim çevresinde lenfositler, fibröz doku, kollajen lifleri, makrofajlar ve dev hücreler yoğunlaşır.^{4,5,16}

Epidermal Growth Factor Receptor (EGFR) ekspresyonunun artışı çeşitli zedelenme durumlarında karşımıza çıkmaktadır.^{5, 18} EGFR sadece epidermal hücreler üzerine değil, bir çok hücre üzerine mitojenik etki oluşturmaktadır.⁷ Proliferasyon paterni olan hücrelerde EGFR ekspresyonu artmaktadır.¹ Ayrıca hücre çoğalmasının olmadığı, sadece hücrenin artan yükü karşılamak için hipertrofiye uğradığı durumlarda da EGFR ekspresyonunun belirginleştiği bildirilmektedir.¹⁴ Asıl önemli olanı EGFR ün deneysel olarak da gösterilmiş olan tümör oluşumu üzerinde ki düzenleyici rolüdür.²⁷

Tam veya parsiyel hareketli protezlerin yapımında ısı ile ya da kimyasal olarak polimerize olan akrilik rezin materyalleri kullanılmaktadır.²² Protez kaide rezinlerine bağlı kimyasal iritasyon; primer, artık monomer, benzoil peroksit, hidrokinon, pigmentler yada protez kaide materyal komponentleri ile protezin bulunduğu ortam arasındaki reaksiyon sonucu oluşan

ürünlere bağlı olarak gelişir.^{5,15,19} Protez kaide rezinlerinin sitotoksik etkileri çeşitli morfolojik ve metabolik ölçümlerle belirlenmiştir. Ancak immünohistokimyasal yöntemlerin kullanıldığı histopatolojik çalışmalar daha sınırlı sayıdadır.²² Bu çalışmada, sitotoksik etkilerini karşılaştırmak için tavşan palatal mukozasına yerleştirdiğimiz üç farklı akrilik rezin protez kaide materyalinin çevresinde oluşan doku değişikliklerinin histopatolojik olarak incelenmesi amaçlanmıştır.

Gereç ve Yöntem

Çalışmamız Selçuk Üniversitesi Deneysel Tıp Araştırma ve Uygulama merkezinde yapıldı ve uygulamalar için Selçuk Üniversitesinde Etik Komitesinden olumlu görüş alındı.

Standart tavşan yemi ve su ile beslenen, ağırlık ortalamaları 2.25 ± 0.42 olan 6 aylık, 24 tavşan çalışmaya alındı. Tavşanlara yapılan eksternal muayenede hiçbir patoloji saptanmadı. Denekler rasgele her bir grupta 6 tavşan olmak üzere 4 gruba ayrıldı.

Çalışmada kullanılan Ivocap, Acron ve Paladent akrilik rezin materyallerinin kimyasal bileşimleri ve üretici firmaları Tablo 1'de verilmiştir. Üç tip akrilik rezin materyalinin her birinden altışar olmak üzere 3 mm çapında ve 1 mm kalınlığında 18 örnek hazırlandı. Üretici firmanın talimatı doğrultusunda, Ivocap örnekler enjeksiyonla basınç ve ısı altında, Acron örnekler mikrodalga enerjisi kullanılarak ve Paladent örnekler de ısı ve basınç altında polimerize edildiler.

Tüm örnekler önce içerisinde distile su bulunan ultrasonik cleaner'da 10 dakika tutularak üzerindeki artık maddelerden temizlendi. Sonrada 30 dakika ultraviyole ışığında bekletilerek sterilize edildiler.

Dört gruba ayrılan tavşanların birinci grubuna, genel anestezi ile palatal mukozaya kesisi ve sütürasyon işlemi uygulandı. Diğer üç gruba ise genel anestezi altında palatal mukozaları açılarak hazırlanan akrilik rezin örnekler yerleştirildi. İkinci gruba Ivocap, üçüncü gruba Acron ve dördüncü gruba Paladent akrilik örnekler yerleştirildi.

Cerrahi işlem sonrası denekler her gün genel ve oral muayeneye tabi tutuldu. Herhangi bir komplikasyon gözlenilmeyen denekler 8 hafta sonra palatal dokularının çıkarılması için intrakardiyak formaldehid enjeksiyonu ile sakrifiye edildiler. Sakrifiye işlemi palatal rezeksiyon sonrası deneklerin yeterince beslenemeyecekleri düşünüldüğü için gerçekleştirildi.

Cerrahi olarak çıkarılan palatal mukozaya ve submukoza %10'luk fosfat tamponlu formaldehid içerisine konularak tespit edildi. 24 saat sonra akrilik örnekler çevresinde doku örnekleri alınarak ototeknikon takibine konuldu. Parafine gömülerek bloklandı, mikrotom ile 5 mikronluk kesitleri alındı.

Kesitler Hematoksilen Eozin (H-E), Van Gieson's ve Masson's Trikrom ile konvansiyonel, EGFR ile de immünohistokimyasal olarak boyandı. H-E ile lenfositler, Van Gieson's ile kollajen fibrilleri, Masson's Trikrom ile hem kollajen lifleri hem de fibroblastlar gösterilmek amaçlandı. EGFR ile yapılan immünohistokimyasal boyamada ise EGFR ile ekspresyon gösteren hücreler

görüntüldü. Mikroskopik (Zeiss Photomicroscope III, Zeiss Co., Oberkochen, Germany) incelemede 40 büyütme 4 farklı alandaki lenfositler, fibroblastlar, kollajen lifleri ve EGFR pozitif hücreler sayıldı. Gruplar arasındaki lenfosit, fibroblast, kollajen ve EGFR pozitif hücre sayılarının anlamlı farklılıklar gösterip göstermedikleri One-Way ANOVA kullanılarak Tukey's post-hoc testi ile istatistiksel olarak analiz edildi.

Bulgular

H-E ile yapılan boyamada akrilik örnekler çevresindeki 4 farklı alanda 40 büyütme objektif ile yapılan sayımda kontrol grubunda ortalama 5.75 ± 0.75 adet lenfosit belirlendi (Resim 1). Bu değerler Ivocap grubunda 6 ± 1.35 , Acron grubunda 4.85 ± 0.94 ve Paladent grubunda ise 5.85 ± 1.11 olarak tespit edildi. Tüm rezin gruplarındaki lenfosit sayıları kontrol grubundan yüksek olmasına karşın, kontrol ve Acron grubunda lenfosit sayıları açısından istatistiksel olarak anlamlı farklılık bulunmadı ($p > .05$). Ivocap ve Paladent grubunda tespit ettiğimiz lenfosit sayıları ise kontrol grubundan anlamlı düzeyde yüksekti ($p < .05$).

Van Gieson's ile yapılan konvansiyonel boyama sonucu akrilik örnekler çevresindeki kollajen fibrilleri aynı yöntemle sayıldığında kontrol grubunda 11.85 ± 0.72 , Ivocap grubunda 11.5 ± 2.24 , Acron grubunda 12.58 ± 2.23 , Paladent grubunda ise 12.08 ± 1.78 olarak belirlendi (Resim 2). İstatistiksel analiz sonucunda kontrol grubu ile rezin grupları arasında anlamlı fark bulunmadı ($p > .05$).

Masson's Trikrom ile yapılan konvansiyonel histokimyasal boyama sonucunda da fibroblast sayıldı (Resim 3). Fibroblast sayıları kontrol grubunda 4.35 ± 0.65 ,

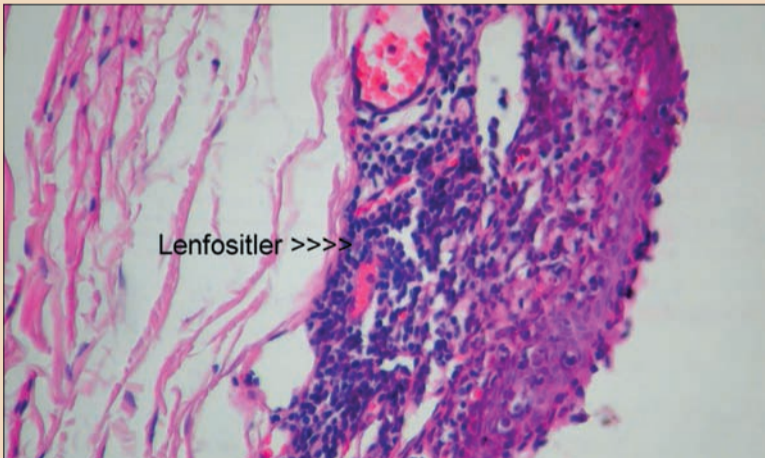
Ivocap grubunda 6 ± 1.65 , Acron grubunda 4.35 ± 0.89 ve Paladent grubunda ise 4.75 ± 1.48 olarak belirlendi. Kontrol ve Acron grubunda fibroblast sayıları birbiri ile istatistiksel olarak aynı iken ($p > .05$), Ivocap ve Paladent grubunda sayılan fibroblastlar kontrol grubundan istatistiksel olarak anlamlı düzeyde yüksek bulundu ($P < .05$).

Akrilik örnekler çevresindeki dokuya son olarak immünohistokimyasal yöntemle EGFR boyaması yapıldı (Resim 4). EGFR ile pozitif ekspresyon gösteren hücreler sayıldı. Kontrol grubunda EGFR pozitif hücreler 0.5 ± 0.52 , Ivocap grubunda 2.58 ± 0.51 , Acron grubunda 2.42 ± 0.51 ve Paladent grubunda 2.5 ± 0.52 olarak bulundu. Resin grupları arasında istatistiksel olarak önemli farklılıklar gözlenilmedi. Ancak kontrol grubu ile rezin grupları karşılaştırıldığında rezin gruplarında elde edilen değerlerin, kontrol grubundan istatistiksel olarak anlamlı derecede yüksek olduğu saptandı ($p < .05$). Elde edilen sonuçlar toplu halde Grafik 1 de izlenmektedir.

Tartışma

Dental materyaller de diğer yabancı cisimler gibi vücutta patolojik reaksiyonlara yol açabilirler. Bu reaksiyonun tipi, materyalin kompozisyonu, materyalden çözünen kimyasal maddelere bunların absorpsiyonu, dağılımı ve biyotransformasyonu gibi birçok farklı faktöre bağlı olarak değişir.⁹ Akrilik rezinlerin dişhekimliğine tanıtılmasından itibaren bu materyallere bağlı olarak gelişen hem alerjik, hem de lokal kimyasal iritasyonlar tarif edilmektedir.^{5,9,12,19,15,25}

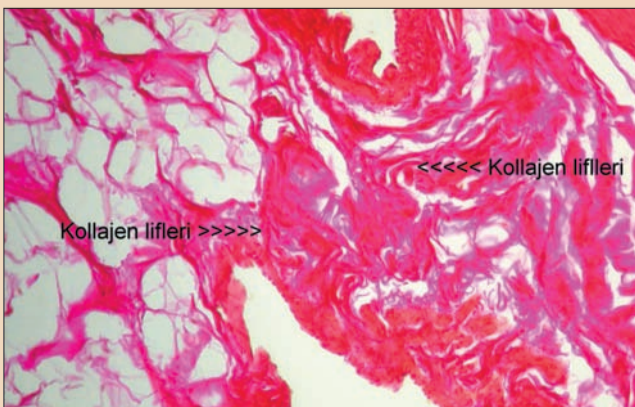
Isı ile polimerize olan akrilik rezin (Acron) ve bir metal iskeletten oluşan aparatların Wistar türü ratların sert damağına yerleştirildiği bir çalışmada 21 ayarın yerleşiminden 20 hafta sonra histopatolojik olarak epitelin keratinize tabakasında bir kalınlaşma gözlemlenmiştir. Ancak ratların sistemik durumlarında bir değişiklik tespit etmemişlerdir. Bu çalışmada da submukozal olarak üç farklı tip akrilik rezin



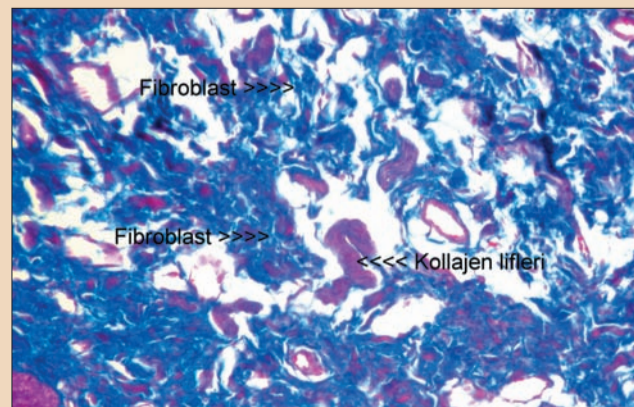
Resim 1: Akrilik örneklerin yerleştirildiği submukozal alandaki lenfositler (HE; x20).

Malzemenin adı	Kimyasal bileşimleri	Üretici firma
Acron MC	Metilmetakrilat monomeri	GC Lab, Alsip, IL, USA
Paladent	Metilmetakrilat monomeri	Heraeus Kulzer, Hanau, Germany
Ivocap	Metilmetakrilat monomeri	Ivoclar, Liechtenstein

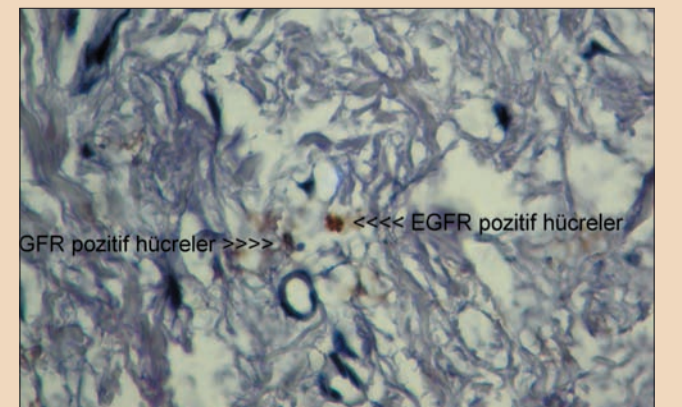
Tablo 1: Çalışmada kullanılan protez kaide rezinleri, kimyasal bileşimleri ve üretici firmaları.



Resim 2: Kollajen lifleri (Van Gieson's; x20).



Resim 3: Fibroblastlar ve aralarında kollajen lifleri (Masson's Trikrom; x20).



Resim 4: EGFR ile pozitif ekspresyon gösteren hücreler (EGFR; x20).

← DT Sayfa 6

materyali yerleştirilen tavşanlarda her gün yaptığımız eksternal muayenelerde, gözde kızarıklık ve nazal akıntı gibi alerjik semptomları gözlemezken, civar dokuda 8 haftanın sonunda kontrol grubuna göre istatistiksel olarak da anlamlı histopatolojik değişiklikler gözlemlendi.

Sistemik toksikolojik etkileri gözlemediğimiz gruplarımızda gerek kontrol grubunda gerekse de akrilik örnekleri yerleştirdiğimiz gruplarda lokal muayene de de belirgin farklılıklar gözlemlenmedi. Primer olarak kapatılan insizyon hatları 4. haftadan itibaren yapılan gözle muayenede belirgin bir makroskopik patoloji göstermemekteydi. Böylece yöntem sırasında oluşabilecek kontaminasyonlar elimine edilmiş oldu.

Bu çalışmada ışık mikroskopik incelemede tespit edilen histopatolojik farklılıklar ise kontrol grubu ile kıyaslandığında tüm akrilik rezin gruplarında lenfosit ve fibroblast sayılarındaki artıştır. Bu artış kontrol grubu ile kıyaslandığında Ivocap ve Paladent akrilik rezinlerinde istatistiksel olarak anlamlı ölçüde fazla iken, Acron grubunda istatistiksel olarak anlamlı bulunmamıştır. Lenfosit ve fibroblast sayısının paralel olarak artışı beklenen bir sonuçtur, çünkü lenfosit ve fibroblastlar kronik iltihabın bir üyesidir. 6 Örneklerin toksik etkilerine karşı verilen lokal cevap da

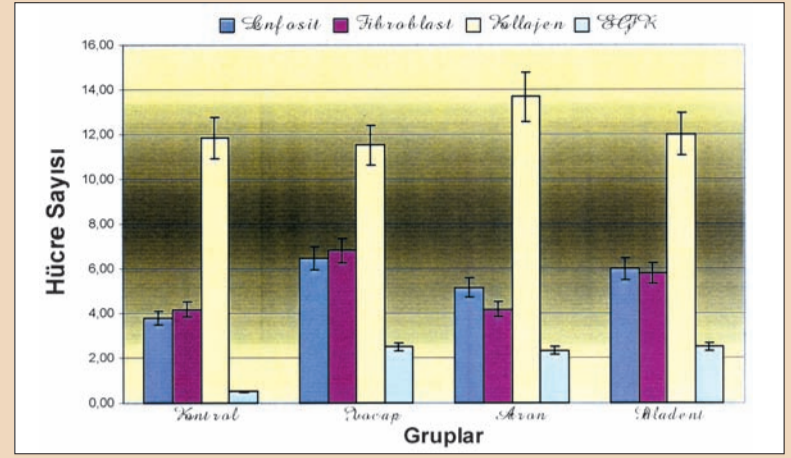
bir iltihabi aktivasyondur.

Kollajen lifleri incelendiğinde ise kontrol grubu ile rezin grupları arasında istatistiksel olarak anlamlı farklılığın olmaması beklenen bir bulgu idi. Resin gruplarına ve kontrol grubuna yapılan insizyon her grupta yaralanma oluşturmaktadır. Yara iyileşmesi esnasında da kollajen liflerinin yeniden düzenlendiği bilinmektedir. 11 Dolayısıyla bütün gruplarda kollajende benzer şekilde proliferasyon ortaya çıkmaktadır. Çalışmamızda uygulanan yöntemler steril şartlarda gerçekleştirilmiş ve iyileşme primer iyileşme halinde kalmıştır. Buna karşın kronik iltihabi bir durum meydana gelseydi ortaya çıkan büyüme faktörlerinin kollajen liflerinde de proliferasyona neden olabileceği bilinmektedir. 6,17 Daha önceki bir çalışmada ısı, mikrodalga ve kimyasal olarak polimerize olan akrilik rezin materyallerinin insan gingival fibroblast kültürü üzerine sitotoksik etkileri olduğu, ancak kimyasal olarak polimerize olan akrilik rezin materyallerinin hem mikrodalga hem de ısı ile polimerize olan akrilik rezinlerden daha fazla sitotoksik etki gösterdikleri rapor edilmiştir. 22 Benzer şekilde kimyasal olarak polimerize olan akrilik rezinlerin diğer akrilik rezinlerden daha toksik etkiye sahip olduğu diğer çalışmalarda da bildirilmiştir. 2,15,20,25 Bu çalışmada kullanılan akrilik rezinlerden hiçbirisi kimyasal olarak polimerize olan akrilik rezin tipi olmadığı için

daha inert özelliktedirler. Kollajen liflerinde hiçbir grupta kontrol grubundan istatistiksel olarak anlamlı ölçüde bir artış olmaması da buna bağlayabiliriz.

Akrilik rezinlerden salınan pek çok element sitotoksiteye neden olabilmekte beraber primer neden polimer içindeki polimerize olmamış artık monomer miktarıdır. 5,12, 19, 25 Bir çalışmada mikrodalga irradyasyonunun artık monomer oranını azalttığı bildirilmiştir. 26 Mikrodalga irradyasyonu ile polimerizasyon süresinin kısılması ve artık monomer miktarının azalması mikrodalga ile polimerize olan akrilik rezinlerin sitotoksitelerinin azalmasındaki iki neden olarak düşünülmektedir. 12 Bu çalışmada da mikrodalga ile polimerize olan akrilik rezinin Acron'un sitotoksitesinin düşük bulunması bu nedenlere bağlanabilir.

İmmünohistokimyasal yöntemlerle rezin gruplarında saptanan EGFR ekspresyonu oldukça düşük seviyelerde olmasına karşın, kontrol grubuna göre istatistiksel olarak anlamlı derecede yüksek bulunmuştur. Bu bulgu akrilik rezin örneklerin yerleştirildikten sonra bu bölgedeki EGF reseptörlerini uyardığını göstermektedir. Mekanik irritasyonun o bölgedeki iltihabi elemanları uyardığı gibi EGFR'ü de uyardığı bildirilmektedir. 24 Ancak bu uyarı oldukça düşük miktarlarda olmaktadır. Zaten yüksek miktarlarda olması halinde yöresel olarak displazi ve



Grafik 1: Protez kaide rezinlerindeki lenfosit, fibroblast, kollajen ve EGFR pozitif hücre sayıları

daha ileri durumlarda da malignite gelişimine neden olabileceğinin bir göstergesi olacaktır. Karsinom gelişimi durumlarında EGFR ekspresyonu irritasyondan farklı olarak daha yüksek değerlere ulaşmaktadır. 25

EGFR'nin rezin gruplarında yüksek olmasının açıklaması, bu maddelere karşı organizmanın bir savunma mekanizması geliştirmesidir. 10 Her ne kadar bu maddeler inert olsalar da vücut onları yabancı cisim kabul edip onlara karşı organizmayı savunmaya çalışmaktadır. Bu savunmada lenfositler ve fibroblastlarla birlikte EGFR'de yer almaktadır.

Bütün rezin gruplarında gözlenen EGFR ekspresyonu artışı mitojenik uyarı oluşturabilecektir. Ancak bu etki oldukça düşük seviyelerde görülmektedir. Yine de uzun süreli uyarıların kü-

mülatif etkisi de göz ardı edilmemelidir. Çünkü EGFR'ün kronik toksik irritasyonda, premalign lezyon oluşumu için etkili rol oynayabileceği bildirilmektedir. 5 Sonuç olarak tüm rezin gruplarında kontrol grubundan farklı bulgular elde edilmiştir. Acron grubu kontrol grubuna en yakın olan dolayısıyla en az sitotoksik etki gösteren grup olmuştur. EGFR artışı ile karakterize malign değişim beklenen bir bulgu olmaktan çok uzak görülmektedir. DT

Kaynaklar

İstendiğinde yazardan temin edilebilir.

Yazışma Adresi

Doç. Dr. Filiz Aykent

Selçuk Üniversitesi Diş Hekimliği Fakültesi, Protetik Diş Tedavisi A.D.

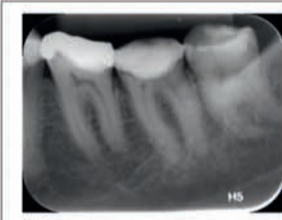Biyoseramik malzemeler



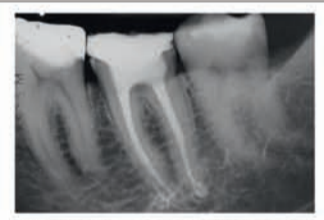
Yeni Formül

Macun formu

MTA - Fillapex Klinik Değerlendirmesi



İlk x-ray



Nihai x-ray

Prof. Dr. Leandro A. P. Pereira



Piyasadaki MTA içeren tek ürün

Geçici ambalaj. Yalnızca açıklama resmi

gulsa
başarıyoruz, hedefimiz.

GÜLSA TIBBİ CİHAZLAR VE MALZEME SANAYİ TİCARET A.Ş

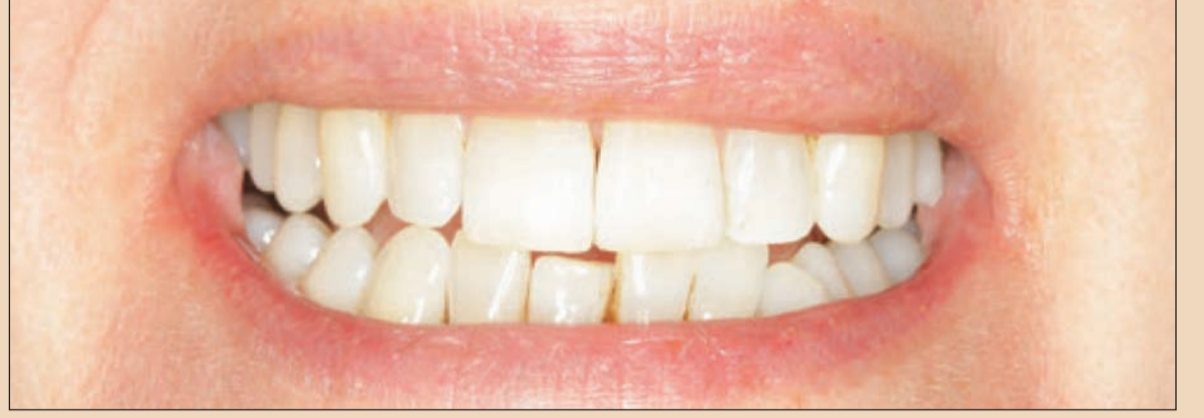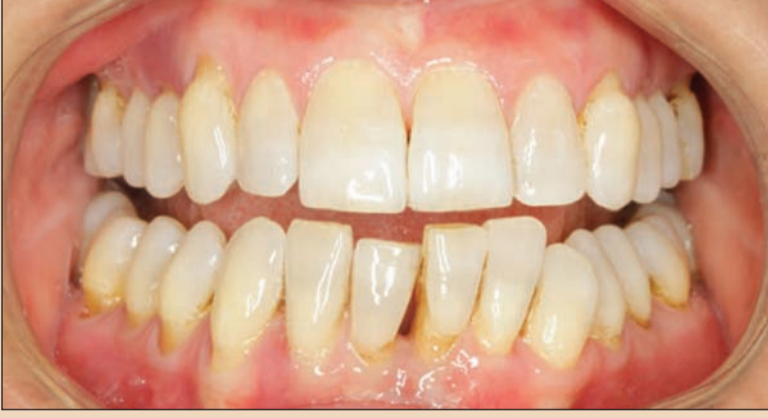Phone: +90 232 469 00 33 - info@gulsa.com.tr

Fax: +90 232 469 09 00 - www.gulsa.com.tr

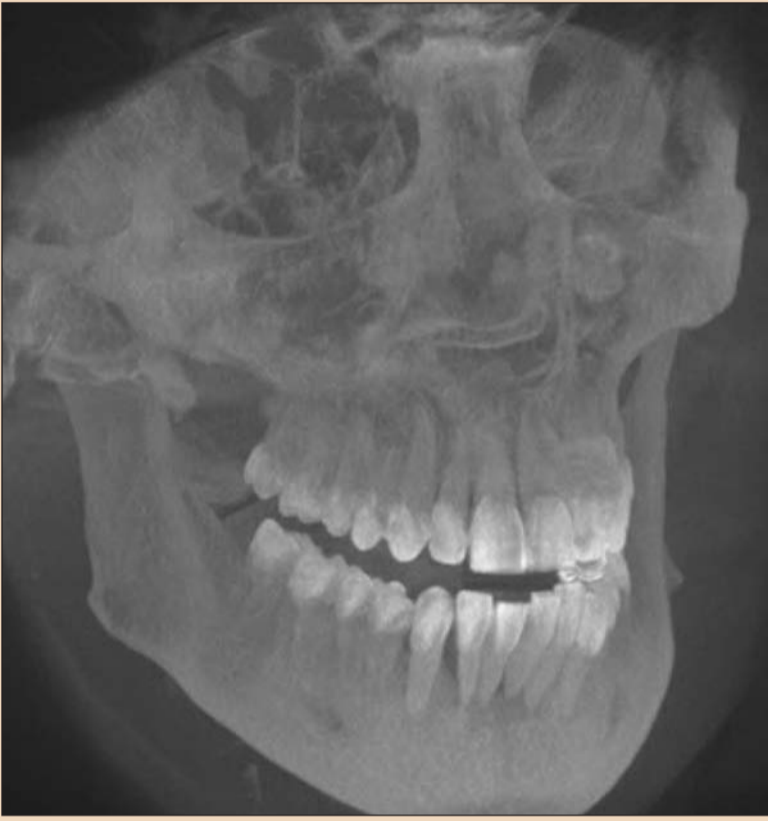www.angelus.ind.br

CBCT'nin İmplant Terapiye Katkısı

Bu vaka raporunda CBCT'nin chairside tanısal görüntüleme ile birleştiğinde, anterior mandibulada implant yerleştirmeyi planlama, basitleştirme ve gerçekleştirmeye nasıl yardımcı olduğunu göstereceğim.



Pre-op sunumu.



Sirona Galileos maksimum yoğunluk projeksiyonu.

Giriş

Ön mandibulada yapılan implant tedavisinde ağzın diğer alanları ile karşılaştırıldığında uzun süreli olumlu başarı oranları görülmüştür (Gokcen-Rohlig ve diğerleri 2009). Dental implantların Interforaminal alana yerleştirilmesi güvenli ve öngörülebilir bir yöntem olarak kabul edilmektedir. Ancak, lingual kortikal plakanın perforasyonu derin ve potansiyel olarak yaşamsal tehdit oluşturan dilaltı kanamalarına neden olabilir (Bucal 2008). Bu bölgeye kan akışı, submental, sublingual ve Mylohyoid arterler tarafından sağlanmaktadır ve burada oluşacak bir perforasyon ağız tabanında büyük bir iç kanama ile sonuçlanabilir. Nadiren de olsa, bu durum en sonunda hava yolu tıkanıklığı ile sonuçlanan dil protrüzyonuna neden olabilir ve cerrahi müdahale gerektirebilir. Bu alanda CT görüntüleme yapılması, cerrahi öncesi 3 boyutlu kemik anatomisinin gözde canlandırılması-

na izin vererek hassas bölgede cerrahi enstrümantasyon olasılığını azaltacağından Tepper ve diğerleri (2001) tarafından tavsiye edilmiştir.

Tedavi implant sonrasında hastanın gelecekte arka molarlarını kaybetmesi durumunda tam bir ark sabit protez yapılabilecek şekilde planlanmıştır.

Hasta geçmişi

Mobil ve ağırlı alt kesici dişlerinde uzun süreli periodontal tedavi gören 44 yaşında bir bayan. Hasta çok iyi bir ağız hijyeni sergilemiş ancak periapikal alan ve alt kesicilerde UR4 ve seviye 2 mobilite ile ilişkili hareketlilik görülmüştür. Hasta alt dişlerindeki hareket nedeniyle yemek yerken yaşadığı zorluk ve utancı anlatmış ve kesin bir çözüm istemiştir.

Klinik muayene

Hasta ince dişeti biyotipive hafif restore edilmiş diş yapısına

sahipti. Daha önce belirtildiği gibi, ağız hijyeni iyiydi ve sigara kullanmıyordu (11 yıl önce bırakmış). Herhangi bir işlev bozukluğu olmayan bilateral köpek dişi vardır. BPE değerleri 312/251 idi.

Tedavi seçenekleri

Hasta Periodontal rahatsızlık ve bağlantılı hareketlilik geçmişi nedeniyle, bir çeşit yerleştirmenin gerekli olduğunun farkındaydı. Hasta çıkarılabilir bir restorasyon istememiş ve sabit bir çözümü tercih etmiştir. Ağız bu alanında ya sabit köprü ya da implant protez mümkündür. Seçenekleri tartıştıktan ve periodontal rahatsızlık geçmişi olan hastalarda implant peri-implantitis riskinin arttığını (Esposito, 2006) vurguladıktan sonra, hasta sabit implant çözümünü tercih etmiştir.

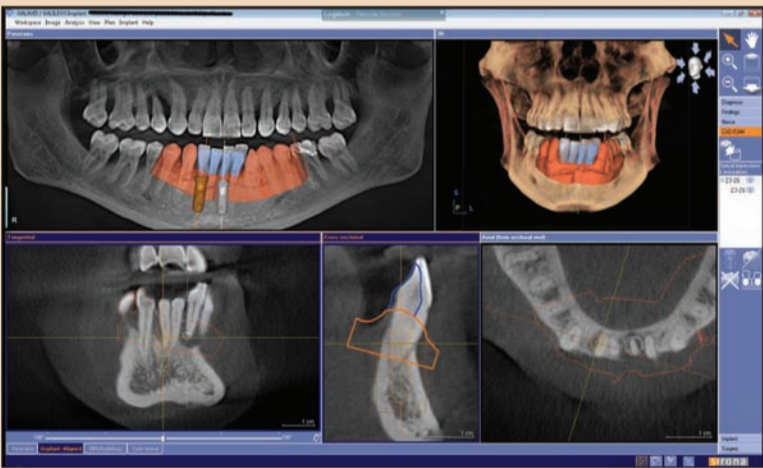
Tedavi implant sonrasında hastanın gelecekte arka molarlarını kaybetmesi durumunda tam bir ark sabit protez yapılabilecek şekilde planlanmıştır.

Tedavi planı

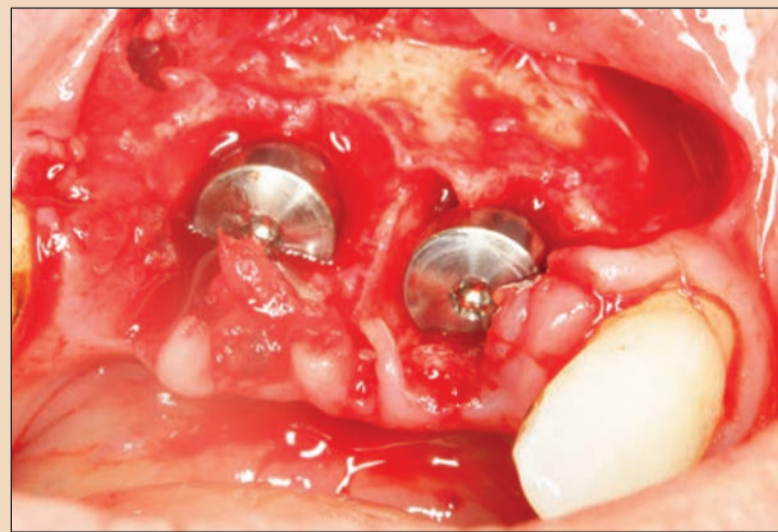
1. Periodontal tedaviye devam ve oral hijyen tavsiyesi.
2. Kemik yüksekliği, kemik profili ve ilişkili anatomisini değerlendirmek için CBCT Sirona Galileos taraması.
3. Dört alt kesicilerin hepsinin çekilmesi ve UR4.
4. İki Straumann SLA aktif implantın yerleştirilmesi.
5. Korunan 4 ünite PFM köprü'nün vidalı restorasyonu.

CBCT

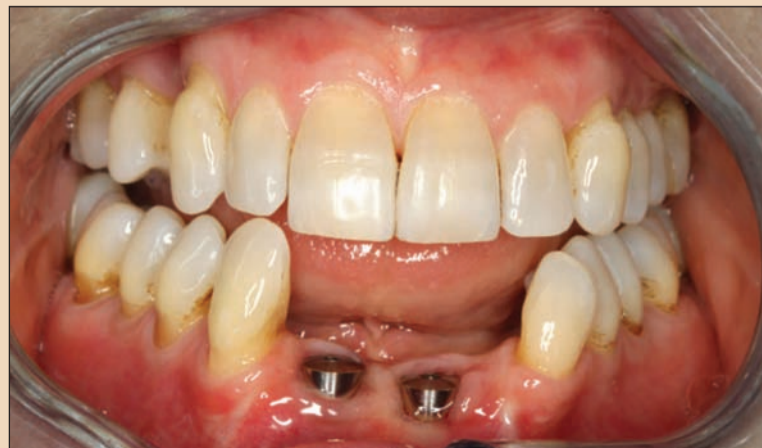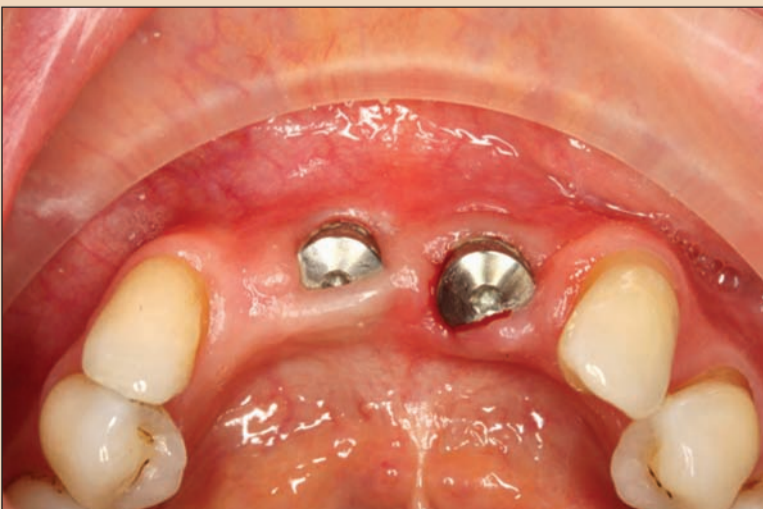İleride üst dişlerin değerlendirilmesi için tam ünite CBCT ve gelecekte yapılacak implantlar için UR4 alınmasına karar verilmiştir. CBCT ile LL1 etrafında küçük bir periapikal radyolüsen alanı olan ön kesici dişler çevresinde aşırı kemik kaybı saptanmıştır. Kesit görüntüsü çok az lingual konkavlıkalm iyi gelişmiş kortikal plakaları göstermiştir. implant yerleştirilmesi İyi kemik yüksekliği, ve minimal patoloji nedeniyle, ivedilikle planlanmıştır.



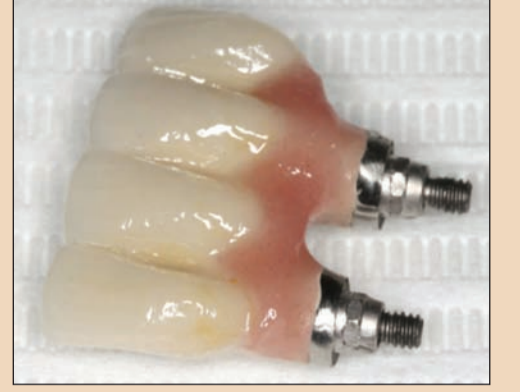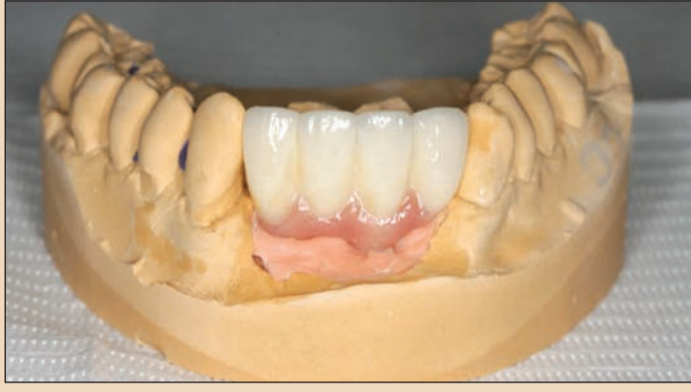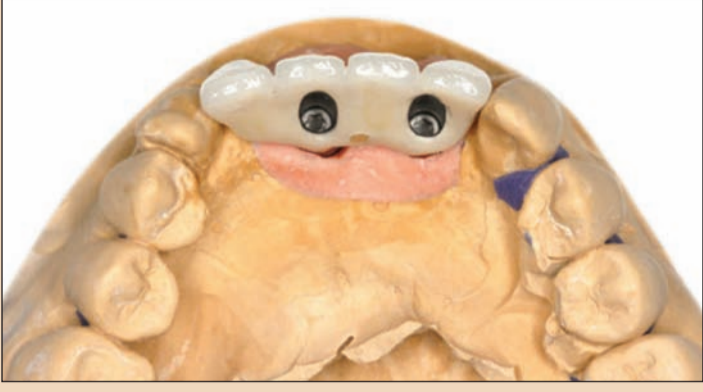Cerec Blu-Cam'le CBTC bindirmenin son görünümü.



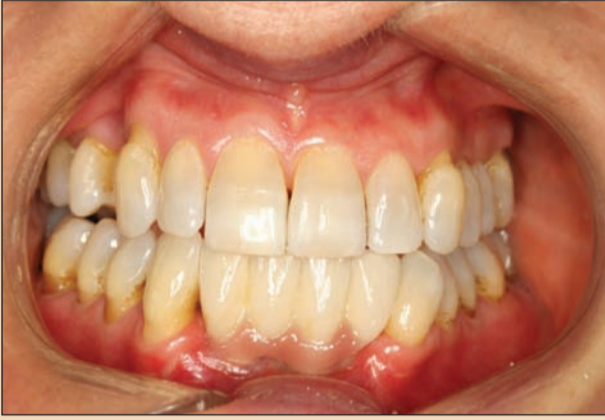Aşama 1- İyileşen abutment'lara uygun implant yerleştirme...



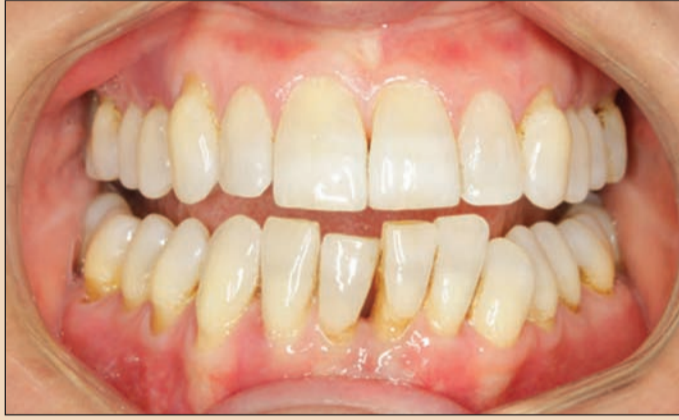8 haftada sunum.



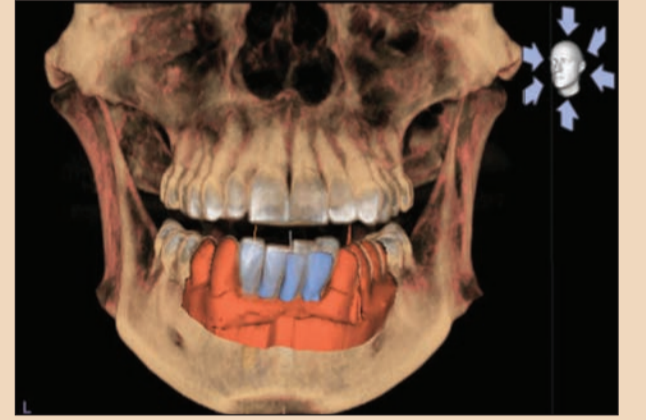
Straumann Sync Octa abutment'ları üzerine porselen köprü yapımı.



Uygun görünüm.



Pre-op sunumu



Cerec'le CBCT bütünleşmesi.

DT Sayfa 8

Hastada ki kemik kaybı nedeniyle alt kesici dişler istenen diş pozisyonunukismen verecek şekilde sürüklenmiştir. Hastanın başlıca şikâyetlerinden biri alt kesici dişler arasında oluşan boşluklar ve insizal kenarların düzensiz görünümü olmuştur.

İmplantı doğru açı ile yerleştirmek için, bir CEREC Blu-Cam görüntüsü alınmış ve manipüle edilmiş böylece. Alt dişlerinkonumlarının dişlerin geri kalanı ile uyum içinde olması sağlanmıştır. Bu taslak daha sonra CBCT tarama üstüne bindirilmiş ve implant planlamasını kolaylaştırmak için kullanılmıştır. Amaç hastaya alt kesicilerdeki lingual yönlere rağmen, emniyet ses marjını lingual kortikal plakadan korurken, erişim delikleri olan vidalı bir köprü sağlamak-

tır. Hastanın önceki periodontal geçmişi nedeniyle bu vakada StraumannStandard Plus implant kullanılmasına karar verilmiştir. Bu implant tasarımı implantın aktif yüzeyinde 1.8 mm cilalı bir köprücük içermektedir. Bu da İmplantta-dayanak birleşme yerinin mükemmel bir biçimde kemik kretine 1.8 mm yerleşmesi ile sonuçlanmıştır.

Cerrahi prosedür

Cerrahi başlamadan hastaya 400 mg İbuprofen ve önce bir Klorheksidin ağız çalkalayıcıverilmiştir. Prosedür Midazolam kullanılarak intra-venöz sedasyon altında gerçekleştirilmiştir.

Alt kesici dişler periotomes ve forseps kullanılarak çıkarılmıştır. Soketler küretajlanmış ve iyice yakanmıştır. Distal giderici kesiler ile krestal kesi yapılmıştır. CBCT ve cerrahi stent nedeniyle sadece küçük bir lingual refleksiyon ge-

rekmiştir.

İmplant standart ITI protokolleri kullanılarak gerçekleştirilmiştir. 4,1 x 10 mm İki Straumann SLA-Aktif standart plus implant yerleştirilmiştir. İmplantlar 35 Ncm' den daha büyük bir ekleme torqu ile mükemmel primer stabilite göstermiştir. Hastaların kemik kalitesi tip D1-2 (Lekholm & Zarb 1985) olarak tahmin edilmiştir. Yüksek primer stabilitesi ve iyi kemik kalitesi nedeniyle tek aşamalı cerrahi protokolün benimsenmesine karar verilmiş, böylelikle implantlar üzerine tedavi dayanakları yerleştirilmiştir. Alan 5,0 PGA sütür kullanılarak kapatılmış ve alt kesiciler yerine diş destekli bir protez monte edilmiştir. İmplantların üzerine hiçbir protezden gelen temas veya okluzal yük transferi olamamasını sağlamak için dikkatli Protez muayenesi yapılmıştır. Hasta ameliyat sonrası 7 gün sütür alımı

ve inceleme için görülmüştür.

Hasta sorunsuz iyileşmiş ve alt dişlerin olumlu lingual undercutları nedeniyle iyileşme sürecinde rahatlıkla protez takabilmiştir. Mali nedenlerden dolayı UR4 alanı için planlanan implant daha sonraki bir tarihe ertelenmiştir.

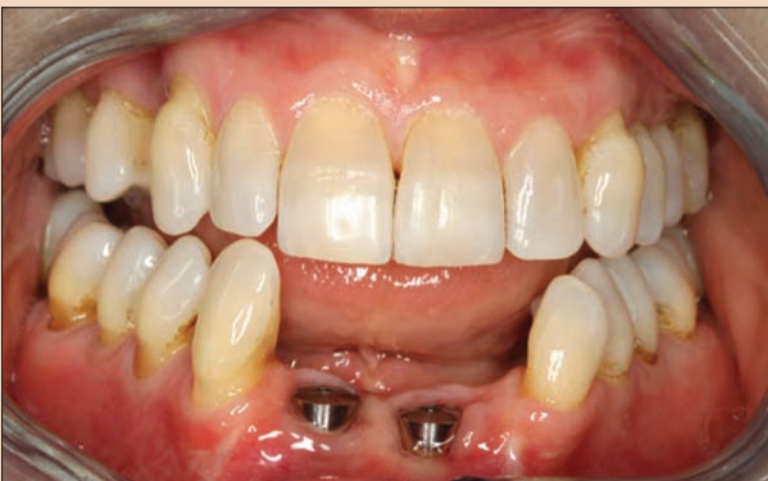İyileşmeden 8 hafta sonra, fikstür seviye açık plak ölçüleri alınmış Impregum (3M ESPE) ve 4 adet vidalı köprü imal edilmiştir. Hasta diş boyutundan ve şeklinden mutlu olduğu için protez diş seti son köprü üzerinde yenilenmiştir. Önceki kemik kaybı nedeniyle, emerjansı iyileştirmek ve alt kesicilerin kron uzunluklarını azaltmak için köprüye pembe porselen ilave edilmiştir.

Köprü yerleştirilip 35 Ncm'ye torklanmış ve erişim deliklerine kompozit yerleştirilmiştir, kemik

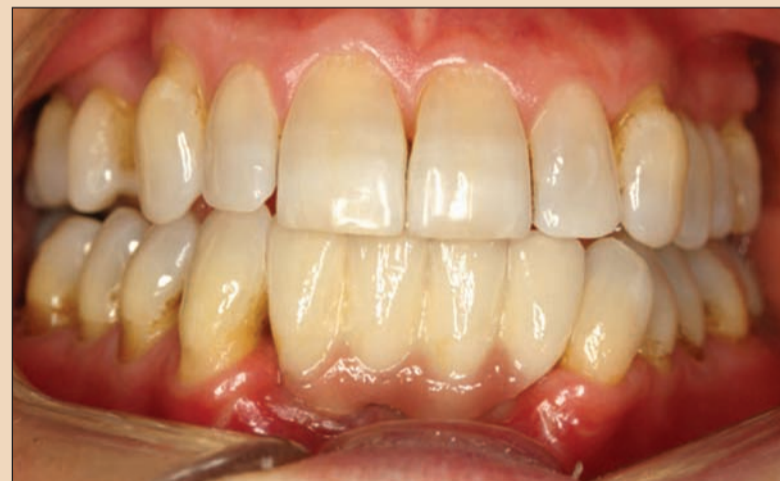seviyesi ölçümlerinde temel olarak kullanmak için uzun koni periapikal radyografi temel alınmıştır. Köpek dişlerinde düzensiz hareketler görülen hastada oklüzyon kontrol edilmiştir. Hastaya süper diş ipini ve tepe fırçayı kullanarak köprünün altını nasıl temizleyeceği gösterilmiş ve uzun süreli bir bakım programına yerleştirilmiştir.

Prognoz

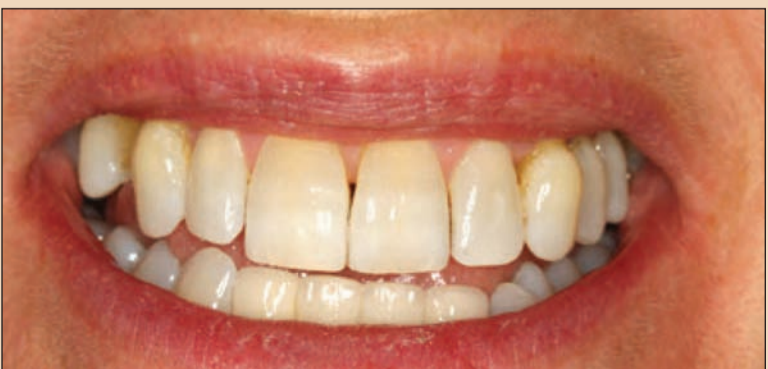Bu hasta çok iyi motive olduğundan ve mükemmel bir ağız hijyeni sergilediğinden köprünün uzun dönemli iyi bir prognozu olmuştur. Hasta komplikasyon riskinin ve uzun vadede daha fazla diş kaybetme olasılığının farkında olup, ancak 3 ay takma diş kullandıktan sonra, o uzun vadeli bir takma diş kullanıcısı olmamaya karar vermiştir. Hasta 6 aylık aralıklarla beni ve hijyen bakımı içinde her 3 ayda bir hijyenisti görecektir. DT



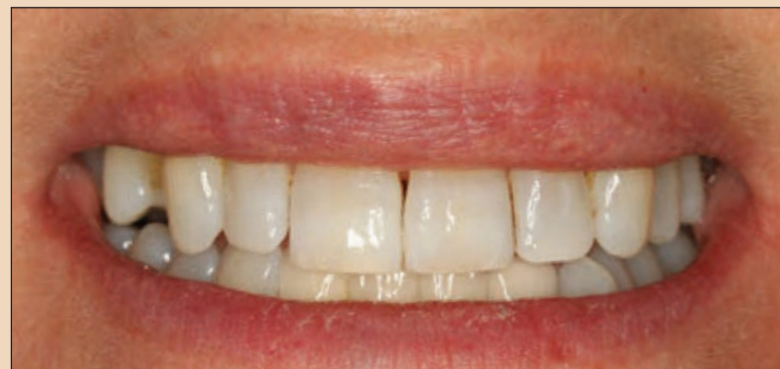İyileşmeden 8 hafta sonra.



İyileşmeden 8 hafta sonra.



1 ayın sonundaki görünüm.



Yazışma adresi



2009 yılında Doğu İngiltere'de En İyi Genç Diş Hekimi seçilmiş ve 2010 yılında ikinci olmuştur. Bu yıl Warwick Üniversitesi'nde 3. yüksek lisansına Ortodontide başlamak üzeredir ve bu onu Londra'daki üç diş okulundan birden University Of London derecesi alan birkaç diş hekiminden biri yapmaktadır. Nileshe bir Astra Tech Klinik Koçudur ve Southend on Sea, Essex'de kendi muayenehanesidir. Ayrıca misafir implantolojist olarak Blackheath-Sparkly Smiles ve London Bridge Dental Practiceda çalışmaktadır.

Daha fazla bilgi için:
www.drnilshparmar.com