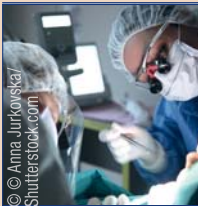


DENTAL TRIBUNE

The World's Dental Newspaper · Austrian Edition



No. 6/2016 · 13. Jahrgang · Wien, 8. Juni 2016 · PVSt. 64494 · Einzelpreis: 3,00 €



Zufallsbefund Keratozyste

Aus der Praxis für die Praxis: Fallbericht über einen zufällig entdeckten großen keratozystischen odontogenen Tumor. Von Dr. med. dent. et MMed Sandra Fatori Popovic, Zürich. ▶ Seite 4f



Vorhandenes optimieren

Seit seiner Firmengründung hat sich die kanadische Firma Navigate Surgical Technologies technisch innovativer Entwicklungen verschrieben. CEO und Gründer Udi Daon im Interview. ▶ Seite 8



Erfolgreiches Jubiläum

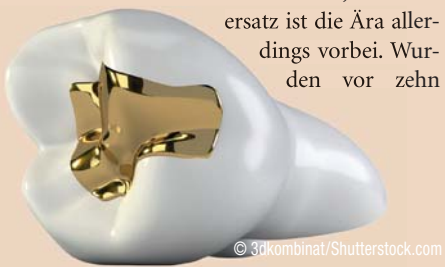Die WID ist die größte Dentalfachausstellung Österreichs und punktete auch heuer wieder mit ihrer bestens gelungenen Kombination aus Forum, Ausstellung und Workshops. ▶ Seite 9

Weiß ist das neue Gold

Statussymbol ade!

NEW YORK – Während vor Jahren ein Goldzahn ein geschätztes Statussymbol war, hat die Beliebtheit des Edelmetalls als Zahnersatz in letzter Zeit rapide nachgelassen. Um knapp 60 Prozent ist die Nachfrage in den letzten fünf Jahren zurückgegangen.

Als Geldanlage ist Gold momentan in aller Munde, als Zahnersatz ist die Ära allerdings vorbei. Wurden vor zehn



Jahren noch 67 Tonnen Gold als Zahnersatz verarbeitet, sind es heute lediglich knapp 28 Tonnen, die als Krone oder Inlay verwendet werden. Das glänzende Metall wurde längst durch unauffälligen Zahnersatz, der mehr der natürlichen Farbe der Zähne gleicht, abgelöst. Lediglich in der Hip-Hop-Szene sind die sog. Grillz, also der herausnehmbare Zahnschmuck an den Frontzähnen, noch in Mode. Gefragter denn je sind hingegen Bleaching-Kits für zu Hause. Je weißer das Lächeln, desto besser. **DI**

Quelle: ZWP online

Wenn Forschung Anerkennung findet

„ODV-Wissenschaftspreis des ZIV“ 2016 in Wien übergeben.

WIEN – Der „ODV-Wissenschaftspreis des ZIV“ wurde in diesem Jahr bereits zum dritten Mal vom Österreichischen Dentalverband in Zusammenarbeit mit dem Zahnärztlichen Interessenverband ausgelobt. An den Ausschreibungsrichtlinien hatte sich nichts geändert: „Mit diesem Wissenschaftspreis sollen Arbeiten und Projekte ausgezeichnet werden, die von herausragender Bedeutung für die praktische Berufsausübung auf dem Gebiet der Zahn-, Mund- und Kieferheilkunde sind.“

Neu war jedoch die Jury besetzt, die in diesem Jahr aus Herrn Prof. Dr. Andreas Filippi (Universität Basel), Herrn Dr. Gottfried Fuhrmann (ODV, Wien), Herrn Univ.-Prof. Dr. Martin Lorenzoni (Universität Graz) und Frau Priv.-Doz. DDr. Ulrike Stephanie Webersberger (Universität Innsbruck) bestand.

Das Urteil der Jury fiel fast einstimmig aus und betraf zwei Arbeiten, sodass der ausgelobte Betrag auf zwei Preisträger aufgeteilt wurde.

Diese sind: Frau Ass.-Prof. Priv.-Doz. DDr. Ulrike Kuchler, Bernhard Gottlieb Universitätszahnklinik, für die Arbeit „Veränderung der ISQ-Werte bei durch simultaner Sinusbodenaugmentation inserierten Implantaten – Ergebnisse einer prospektiven Studie mit 109 Implantaten“ und Herr Univ.-Ass. Dr. Hady Haririan, MSc, Bernhard Gottlieb



V.l.n.r.: Gernot Schuller, Vizepräsident des ODV; MR Dr. Thomas Horejs, Generalsekretär des ZIV; MR DDr. Claudius Ratschew, Präsident des ZIV; Preisträgerin Ass.-Prof. Priv.-Doz. DDr. Ulrike Kuchler; Ass.-Prof. Univ.-Doz. Dr. Xiaohui Rausch-Fan (nahm den Preis stellvertretend für Univ.-Ass. Dr. Hady Haririan, MSc, entgegen); Dr. Gottfried Fuhrmann, Präsident des ODV; Michael Stuchlik, Vizepräsident des ODV.

Universitätszahnklinik, für die Arbeit „Comparative Analysis of Calcium-Binding Myeloid-Related Protein-8/14 in Saliva and Serum of Patients with Periodontitis and Healthy Individuals“.

Die Übergabe der Preise erfolgte in den Räumen der Ivoclar Vivadent in Wien. Im Anschluss an die Preisübergabe lud der ODV alle Anwesenden zu einem Abendessen hoch über den Dächern Wiens ein und bot so noch einen Ausklang des Abends mit viel Erfahrungsaustausch zwi-

schen zahnärztlicher Wissenschaft und Praxis mit Dentalindustrie und Handel. **DI**

Quelle: Österreichischer Dentalverband

Österreicher leiden verstärkt unter Parodontitis

Alarmierend: Jeder vierte vorstellige Österreicher lebt mit Gingivitis.

WIEN – Rund 20 Prozent der insgesamt 30.000 Patienten, die sich jedes

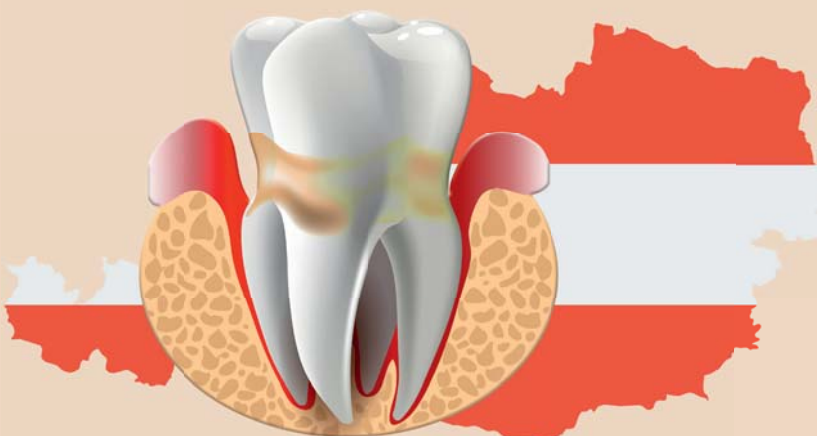Jahr an der Universitätszahnklinik Wien vorstellen, sind von Parodonti-

tis betroffen. Das macht die Zahnfleischentzündung zu einer der häufigsten Ursachen für den Zahnverlust.

Um dem vorzubeugen und der weitverbreiteten Krankheit möglichst schnell auf die Schliche zu kommen, führt die Zahnklinik routinemäßig bei jedem Patienten eine parodontale Grunduntersuchung durch. So erhofft man sich, auch die Folgeerkrankungen der Parodontitis, wie Aresto Sklerose, weiter eindämmen zu können.

Als Risikogruppen, und damit besonders gefährdet, an Parodontitis zu erkranken, gelten vor allem Raucher und Diabetiker. **DI**

Quelle: ZWP online



© Elen Bushe/gagarych/Shutterstock.com

ANZEIGE

WIR ARBEITEN AM LÄCHELN ÖSTERREICHS!



WIR ARBEITEN AM LÄCHELN ÖSTERREICHS!

Was gibt es Schöneres als ein sympathisches Lächeln eines Menschen, vor allem aber eines Kunden!

Als Nummer 1 in der Branche hat sich Henry Schein ab sofort dem Lächeln Österreichs verschrieben, um den Kunden aus Praxis und Labor zu noch mehr Erfolg zu verhelfen. Egal ob Material, Einrichtung oder Service: Mit höchster Kompetenz werden den Kunden greifbare Lösungen für ihre individuellen Bedürfnisse geboten.

Selbstverständlich ist Henry Schein auch im Bereich der neuen Technologien voll am Puls der Zeit und bietet umfassende und technologisch ausgereifte Lösungen für den perfekten digitalen Workflow zwischen Praxis und Labor an.

Henry Schein Dental.

Service-Hotline: 05 / 9992 - 1111

Einrichtung-Hotline: 05 / 9992 - 3333

Material-Hotline: 05 / 9992 - 2222

Fax-Nr.: 05 / 9992 - 9999



Henry Schein Dental Austria
 Computerstraße 6 • 1100 Wien
 Tel.: 05/9992-0 • Fax 05/9992-9999
 info@henryschein.at • www.henryschein-dental.at

In die Falle gegangen

Zahnärzte beliebte Opfer von tückischen Finanzberatern.

BERLIN – Die Berufsgruppe der Finanzberater ist mit der von Ärzten zu vergleichen: In beiden Fällen legen Kunden und Patienten großes Vertrauen in den Spezialisten und erwarten, dass sich dieser für einen einsetzt und nicht die eigenen Interessen verfolgt. Diese Einstellung

wollen helfen, und erwarten dieses Verhalten auch von ihren Finanzberatern. Häufig sind Mediziner mit der Zahlenwelt auch nicht so vertraut und sind froh, die Verantwortung abgeben zu können. Genau hier liegt der Fehler. Wenn man selber keinen Überblick mehr



wurde vielen Ärzten jetzt zum Verhängnis. Einen schwäbischen Zahnarzt kostete sein Vertrauen an den eigenen Finanzberater jetzt mehrere 100.000 Euro, und er ist bei Weitem nicht der einzige Fall.

Warum sich Anlagebetrüger auf Mediziner spezialisieren, ist recht simpel: Hier ist häufig eine große Menge Geld im Spiel. Auch die Einstellung macht Ärzte zu leichten Opfern. Sie setzen sich selbstlos für ihre Patienten ein und

über die eigenen Finanzen hat, können sich Betrüger das schnell zunutze machen und unnütze Verträge verkaufen, von denen sie wegen der hohen Provision selbst am meisten profitieren. Experten raten deshalb, die eigene Finanzlage immer im Blick zu haben und vor dem Abschluss von Versicherungen die Risiken genau zu hinterfragen. **DT**

Quelle: ZWP online

Editorische Notiz (Schreibweise männlich/weiblich)

Wir bitten um Verständnis, dass – aus Gründen der Lesbarkeit – auf eine durchgängige Nennung der männlichen und weiblichen Bezeichnungen verzichtet wurde. Selbstverständlich beziehen sich alle Texte in gleicher Weise auf Männer und Frauen.

Die Redaktion



Fortbildung bei den Nachbarn

Deutsche CME-Punkte in Österreich anerkannt.

WIEN – In Österreich und Deutschland erworbene CME-Punkte im Bereich Zahnmedizin werden seit Jahresbeginn von beiden Ländern gegenseitig anerkannt. Eine entsprechende Vereinbarung wurde zwischen der Österreichischen Zahnärztekammer (ÖZÄK) und der Bundeszahnärztekammer (BZÄK) unterzeichnet.

Als wichtige Bedingung gilt, dass die Kriterien für die Anerkennung und die



Zahl der dabei zu erwerbenden Punkte weitestgehend identisch sind. Zudem muss die Fortbildung nachweislich frei sein von wirtschaftlichen und kommerziellen Interessen.

Diese Übereinkunft ist für Präsenzveranstaltungen, Fernunterricht, Lernen im Arbeitsumfeld, Konferenzen, Lehrtätigkeit und Moderation, für Tutoring, wissenschaftliche Publikationen sowie für Qualitätszirkel gültig. **DT**

Jahresbester geehrt

GDDP – Auszeichnung geht an die Pluradent Austria GmbH.



V.l.n.r.: Markus Pump, Vorstandsmitglied des ODV; Gernot Schuller, Vizepräsident des ODV; Dr. Gottfried Fuhrmann, Präsident des ODV; Gerald Dorn, Pluradent Austria GmbH; Daniela Rittberger, Vorstandsmitglied des ODV; Michael Stuchlik, Vizepräsident des ODV.

WIEN – Die Firma Pluradent Austria GmbH hatte das GDDP-Audit bereits 2015 erfolgreich bestanden. Das entsprechende Zertifikat konnte im Rahmen der WID 2015 dem Geschäftsführer, Herrn Gerald Dorn, überreicht werden.

Der Österreichische Dentalverband ehrt aber zusätzlich jenes Unternehmen, welches im Kalenderjahr

die höchste Punktezahl im Zuge des Audits erreicht.

Diese Anerkennung wurde der Pluradent Austria GmbH zuteil und die Ehrung des Bestplatzierten fand kürzlich, aus Anlass der ODV-Vorstandssitzung, in den Geschäftsräumen von Pluradent statt.

Derzeit sind – in alphabetischer Reihenfolge – die Firmen Henry

Schein Dental Austria GmbH, Heraeus Kulzer GmbH, Ivoclar Vivadent GmbH, L. Liehmann & Co GmbH, Pluradent Austria GmbH, W&H Austria GmbH und ZPP Dentalmedizintechnik GmbH nach den Richtlinien des GDDP-Audits zertifiziert. **DT**

Quelle: ODV

Registrierkassenpflicht ist nicht verfassungswidrig

VfGH argumentiert mit Manipulationsmöglichkeiten und Steuerhinterziehung.

WIEN – Der Verfassungsgerichtshof hat entschieden, dass die Registrierkassenpflicht nicht verfassungswidrig ist. Sie ist dazu geeignet, Manipulationsmöglichkeiten zu reduzieren und somit Steuerhinterziehung zu vermeiden. Die Verpflichtung zur Verwendung einer Registrierkasse liegt damit im öffentlichen Interesse.

Sie bewirkt auch bei Kleinunternehmen keinen unverhältnismäßigen Eingriff in die Freiheit der Erwerbsbetätigung. Die Verpflichtung zur Verwendung der Registrierkasse gilt jedoch frühestens ab dem 1. Mai dieses Jahres. Es ist nämlich nicht so, dass sich die Registrierkassenpflicht aus den Umsätzen des Jahres 2015 ergibt.

Das Überschreiten gewisser Umsatzgrenzen im Jahr 2015 spielt für



die Frage der Registrierkassenpflicht keine Rolle. Eine „Rückwirkung“ gibt es nicht. Das Gesetz ist hier vollkommen klar. Das bedeutet: Erst der Umsatz ab dem 1. Jänner 2016 ist für die Frage der Registrierkassenpflicht maßgeblich; sie wirkt dann gegebenenfalls für den Einzelnen,

der im Gesetz festgelegten Frist entsprechend, frühestens ab dem 1. Mai 2016. **DT**

Quelle: Verfassungsgerichtshof Österreich, VfGH-Entscheidung vom 9. März 2016 zu G 606/2015, G 644/2015, G 649/2015

DENTAL TRIBUNE

IMPRESSUM

Verlag
OEMUS MEDIA AG
Holbeinstraße 29
04229 Leipzig
Tel.: +49 341 48474-0
Fax: +49 341 48474-290
kontakt@oemus-media.de
www.oemus.com

Verleger

Torsten R. Oemus

Verlagsleitung

Ingolf Döbbecke
Dipl.-Päd. Jürgen Isbaner
Dipl.-Betriebsw. Lutz V. Hiller

Chefredaktion
Dipl.-Päd. Jürgen Isbaner (ji)
V.i.S.d.P.
isbaner@oemus-media.de

Redaktionsleitung
Majang Hartwig-Kramer (mhk)
m.hartwig-kramer@oemus-media.de

Korrespondent
Gesundheitspolitik
Jürgen Pischel (jp)
info@dp-uni.ac.at

Projektmanagement/Verkauf
Nadine Naumann
n.naumann@oemus-media.de

Produktionsleitung
Gernot Meyer
meyer@oemus-media.de

Anzeigenposition
Marius Mezger
m.mezger@oemus-media.de

Lysann Reichardt
lreichardt@oemus-media.de

Bob Schliebe
b.schliebe@oemus-media.de

Layout/Satz
Matthias Abicht
abicht@oemus-media.de

Lektorat
Hans Motschmann
h.motschmann@oemus-media.de

Marion Herner
m.herner@oemus-media.de

Erscheinungsweise

Dental Tribune Austrian Edition erscheint 2016 mit 12 Ausgaben, es gilt die Preisliste Nr. 7 vom 1.1.2016. Es gelten die AGB.

Druckerei

Dierichs Druck+Media GmbH, Frankfurter Str. 168, 34121 Kassel, Deutschland

Verlags- und Urheberrecht

Dental Tribune Austrian Edition ist ein eigenständiges redaktionelles Publikationsorgan der OEMUS MEDIA AG. Die Zeitschrift und die enthaltenen Beiträge und Abbildungen sind urheberrechtlich geschützt. Jede Verwertung ist ohne Zustimmung des Verlages unzulässig und strafbar. Das gilt besonders für Vervielfältigungen, Übersetzungen, Mikroverfilmungen und die Einspeicherung und Bearbeitung in elektronischen Systemen. Nachdruck, auch auszugsweise, nur mit Genehmigung des Verlages. Bei Einsendungen an die Redaktion wird das Einverständnis zur vollen oder auszugsweisen Veröffentlichung vorausgesetzt, sofern nichts anderes vermerkt ist. Mit Einsendung des Manuskriptes geht das Recht zur Veröffentlichung als auch die Rechte zur Übersetzung, zur Vergabe von Nachdruckrechten in deutscher oder fremder Sprache, zur elektronischen Speicherung in Datenbanken zur Herstellung von Sonderdrucken und Fotokopien an den Verlag über. Für unverlangt eingesandte Bücher und Manuskripte kann keine Gewähr übernommen werden. Mit anderen als den redaktionseigenen Signa oder mit Verfassernamen gekennzeichnete Beiträge geben die Auffassung der Verfasser wieder, welche der Meinung der Redaktion nicht zu entsprechen braucht. Der Autor des Beitrages trägt die Verantwortung. Gekennzeichnete Sonderbeilagen und Anzeigen befinden sich ausserhalb der Verantwortung der Redaktion. Für Verbands-, Unternehmens- und Marktinformationen kann keine Gewähr übernommen werden. Eine Haftung für Folgen aus unrichtigen oder fehlerhaften Darstellungen wird in jedem Falle ausgeschlossen. Gerichtsstand ist Leipzig, Deutschland.

Zahnfleischentzündung hemmt positive Effekte von Sport

Schlechte Mundhygiene wirkt sich negativ auf die Gesundheit des gesamten Körpers aus.



HANNOVER – Eine neue Studie hat jetzt herausgefunden, dass Zahnfleischentzündungen sogar die positiven Effekte von Sport ganz und gar zunichtemachen können. Prof. Dr. Jörg Eberhard von der Klinik für Zahnärztliche Prothetik und Biomedizinische Werkstoffkunde der Medizinischen Hochschule Hannover (MHH) hat schon vor einigen Jahren den Zusammenhang zwischen der Zahnhygiene und der Gesundheit des gesamten Körpers untersucht. Jetzt konnte er in einer Studie

sogar nachweisen, dass schweißtreibende Übungen fast nutzlos sind, wenn die betreffende Person gleichzeitig mit einem entzündeten Zahnfleisch zu kämpfen hat. Je älter wir werden, desto mehr verkürzt sich die DNA, die für die Erneuerung unserer Zellen zuständig ist. Ausreichend Sport kann diesen Prozess jedoch deutlich verlangsamen oder sogar ganz stoppen und sich positiv auf unser biologisches Alter auswirken. Dadurch bleiben wir länger jung und fit.

Bei Untersuchungen konnte Prof. Eberhard allerdings feststellen, dass sich die DNA bei Personen, die zwar Sport treiben, gleichzeitig aber auch Parodontitis aufweisen, genauso schnell verkürzt wie bei den sogenannten Couch-Potatos. Im Gegensatz zur Kontrollgruppe, ebenfalls sportlich, aber mit einer tadellosen Mundgesundheit. Effektive Zahnpflege hält also nicht nur gesund, sondern auch jung. [DT](#)

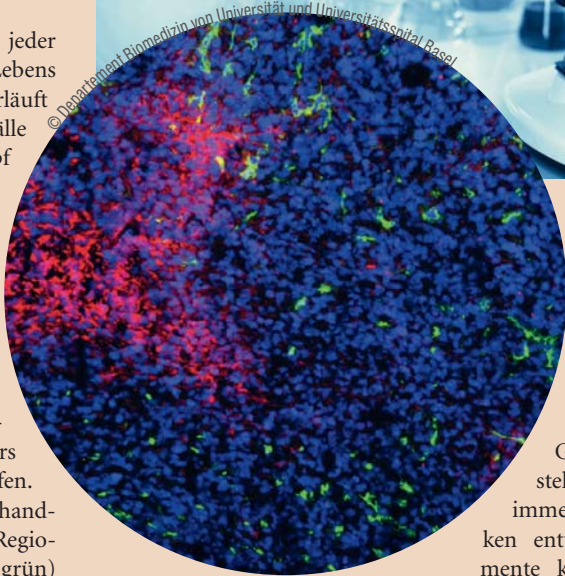
Quelle: ZWP online

Tumorzellen stellen Betrieb um

Vielversprechende Entdeckung im Kampf gegen Krebs.

BASEL – Tumorzellen, denen mit Medikamenten der Sauerstoff abgedreht wird, stellen ihren Stoffwechsel mittelfristig um – sie wechseln auf eine Energiegewinnung ohne Sauerstoff. Diese Beobachtung von Biomedizinern von Universität und Universitätsspital Basel lässt sich für Therapien nutzbar machen, die das Tumorwachstum langfristig hemmen können, wie die Forscher in der neusten Ausgabe des Fachblatts „Cell Reports“ berichten.

Noch immer erkrankt jeder dritte Mensch im Lauf seines Lebens an Krebs, und noch immer verläuft die Hälfte der Krankheitsfälle tödlich. Neue Wege im Kampf gegen die bösartige Gewebeneubildung sind daher gefragt. Es ist heute allgemein bekannt, dass sich die Krankheit in einer Reihe von Stufen entwickelt. Eine davon, die Tumorangiogenese, besteht in der Bildung neuer Blutgefäße zur Versorgung des wachsenden Tumors mit Sauerstoff und Nährstoffen. Nach einer antiangiogenen Behandlung entstehen in Tumoren Regionen, die keine Blutgefäße (grün)



und dadurch auch keinen Sauerstoff (rot) aufweisen. Die Zellen des Tumors sind durch eine blaue Färbung der Zellkerne sichtbar gemacht (s. Abb.).

Das Verständnis der Grundlagen der Krebsentstehung hat dazu geführt, dass immer gezieltere Angriffstechniken entwickelt wurden: Medikamente können heute gleichzeitig

mehrere Signalwege hemmen, welche die Tumorangiogenese regulieren. Deren molekulare Aufklärung hat die routinemäßige Anwendung bestimmter Therapien in der Klinik möglich gemacht: So kann die Blutgefäßversorgung der Tumore mit der sogenannten antiangiogenen Therapie gezielt verhindert werden. Diese zeigt zwar meist einen vorübergehenden Erfolg, indem das Tumorwachstum für eine gewisse Zeit gebremst oder sogar ganz unterbunden wird. Die Tumore werden aber im Lauf der Behandlung resistent gegen diese Therapien – und sie beginnen wieder zu wachsen.

funds zeigte, dass die Tumorzellen ihren Stoffwechsel umstellen: Sie verwenden zur Energiegewinnung nicht mehr den Sauerstoff, der über die Blutgefäße geliefert wird – sondern sie wechseln zu einer sauerstofffreien Energiegewinnung, der Glykolyse. Die dabei entstehende Milchsäure wird an die Zellen abgegeben, die noch genügend Sauerstoff erhalten und die Milchsäure mit dem Sauerstoff zur Energiegewinnung nutzen können.

Neue Therapien möglich

Die Arbeitsgruppe zeigte weiter, dass diese bestimmte Art des Stoffwechsels – und damit das Tumorwachstum – unterbrochen werden kann: nämlich indem die sauerstofffreie Energiegewinnung oder der Transport der Milchsäure gehemmt wird. „Unsere Erkenntnisse öffnen neue Wege, antiangiogene Therapien zu optimieren und das Tumorwachstum effizient und langfristig zu hemmen“, kommentiert Mitautor Christofori die Ergebnisse der Gruppe. [DT](#)

Quelle: Universität Basel

„Unerwartete Beobachtung“

Nun hat die Forschungsgruppe um Prof. Gerhard Christofori vom Departement Biomedizin der Universität und des Universitätsspitals Basel gezeigt, dass die neusten Medikamente die Blutgefäßbildung zwar effizient verhindern. Aber die Tumore können auch ohne neue Blutgefäßversorgung weiter wachsen – eine unerwartete Beobachtung, wie die Forscher schreiben.

Die biochemische und molekulargenetische Aufarbeitung des Be-

Durch Zähneputzen Allergien bekämpfen

Neuer Ansatz soll Allergikern das Tablettenschlucken ersparen.

NEW YORK – Für Allergiker ist der Beginn der warmen Jahreszeit mitunter eine große Qual: tränende Augen, eine ständig laufende Nase und dazu trockener Husten. Bisher lindern lediglich täglich eingenommene Antiallergika oder eine über Jahre dauernde Hyposensibilisierung mit häufigem Spritzen die Symptome. Eine amerikanische Firma verspricht jetzt einen einfacheren Weg, damit Allergiker symptomfrei durch den Sommer kommen: eine antiallergene Zahnpasta.

Zähneputzen ist ein Ritual, das mindestens einmal am Tag automatisch durchgeführt wird. So muss weder an Tablettenein-



nahme gedacht noch ständig ein Arzt zur Verabreichung der Spritzen aufgesucht werden. Das Antiallergikum gelangt ganz einfach über die Zahnpasta in den Körper. Die sogenannte sublinguale Immuntherapie (SLIT) kann individuell an den Patienten und seine Allergie angepasst werden und hat in Studien bereits erfolgreiche Ergebnisse erzielt. Nicht nur Pollenallergiker dürfen auf die neue Zahnpasta hoffen, auch für Staub- und Tierhaarallergiker soll sie auf den Markt kommen. [DT](#)

Quelle: ZWP online

ANZEIGE

minilu – die Praxis-Heldin

Über 20.000 Markenartikel für Praxis und Labor:

- **supergünstig**
- **superschnell**
- **supereinfach**

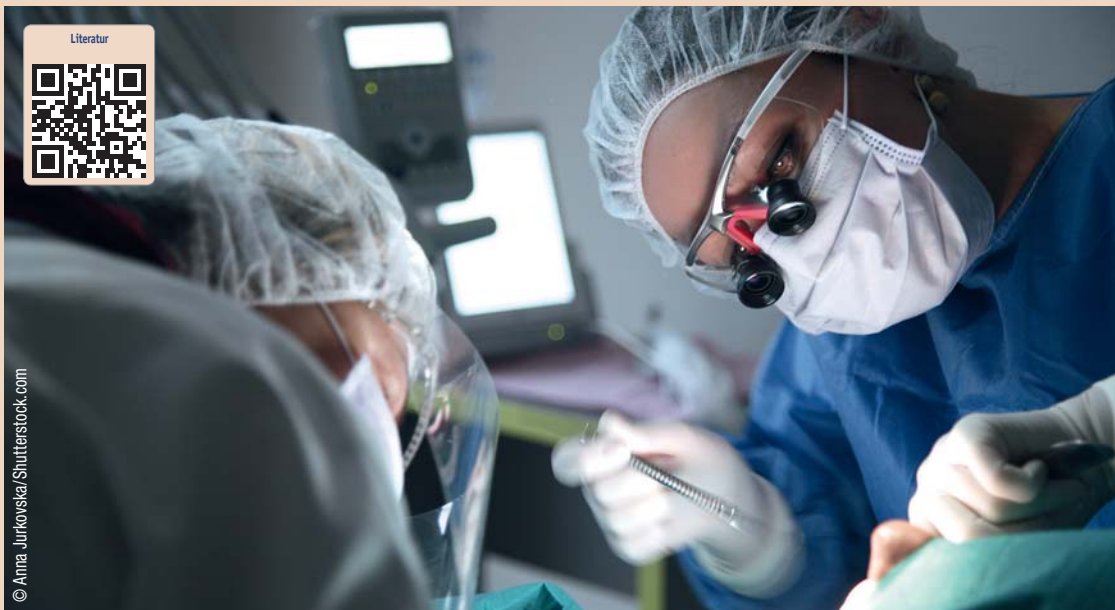
Werde meine Freundin!

minilu.at

... macht mini Preise

„Bei jeder retromolaren Schwellung sollten auch Zysten und Tumore in Betracht gezogen werden“

Fallbericht eines grossen keratozystischen odontogenen Tumors als Zufallsbefund. Von Dr. med. dent. et MMed Sandra Fatori Popovic, Zürich, Schweiz.



Dieser Fallbericht hat zum Ziel, einen in der Zahnarztpraxis entdeckten grossen keratozystischen odontogenen Tumor (KOT) vorzustellen und anhand dessen eine Repetition dieser Tumorentität für Zahnärzte zu bieten. Bei jeder retromolaren Schwellung sollte der Zahnarzt als Differenzialdiagnose neben den häufigen Zahnabszessen auch Zysten und Tumoren als „red flag“ im Hinterkopf behalten.

Aufgrund seiner klinischen und radiologischen Eigenschaften wurde der KOT früher als Zystenform angesehen und ist auch heute noch unter seinen alten Bezeichnungen „Keratozyste“ resp. „Primordialzyste“ bekannt. Aus didaktischen Gründen wird der KOT häufig gemeinsam mit den Zysten besprochen. Aus klinisch-praktischer Sicht ist dies durchaus sinnvoll, wie auch der folgende Beitrag zeigen wird.

Einleitung

Als Zysten werden ein- oder mehrkammerige pathologische Hohlräume mit breiigem oder flüssigem Inhalt bezeichnet. Zysten können in Knochen oder Weichteilen gelegen sein. Sie werden von einer bindegewebigen Kapsel, dem Zystenbalg, umgeben. Echte Zysten

sind lumenwärts mit Epithel ausgekleidet. Bei Pseudozysten fehlt diese Epithelschicht (Schwenzer et al. 2000).

Zysten sind im Kieferbereich aufgrund der entwicklungsge- schichtlichen Eigenart des Kauap-

parates häufiger als in anderen Teilen des Skeletts vorzufinden. Nach der radikulären und follikulären Zyste ist der keratozystische odontogene Tumor mit einem Anteil von

drei bis elf Prozent die dritthäufigste „zystenartige Läsion“ des Kieferknochens (Chirapathomsakul et al. 2006).

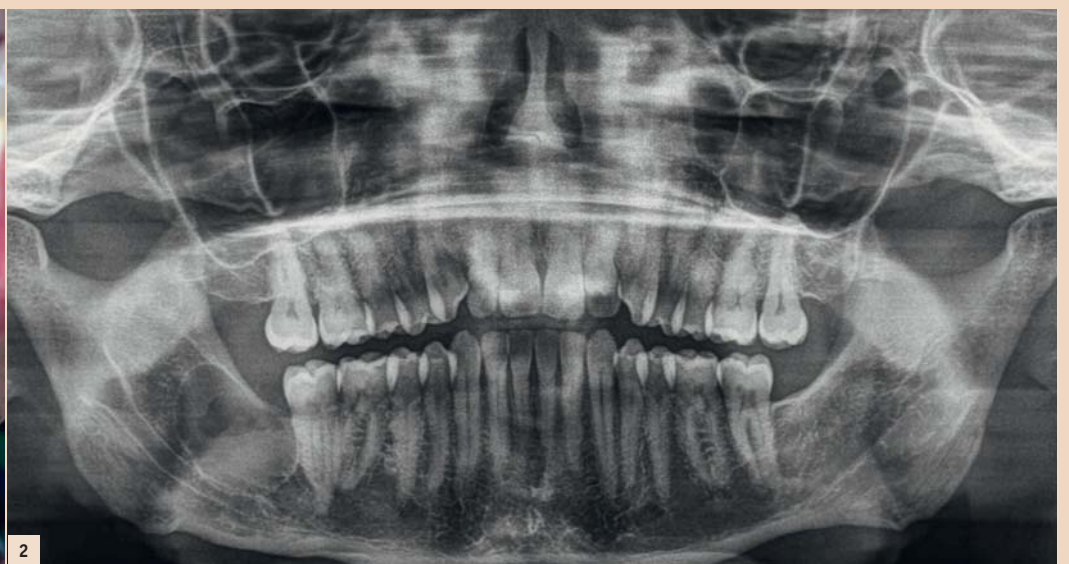
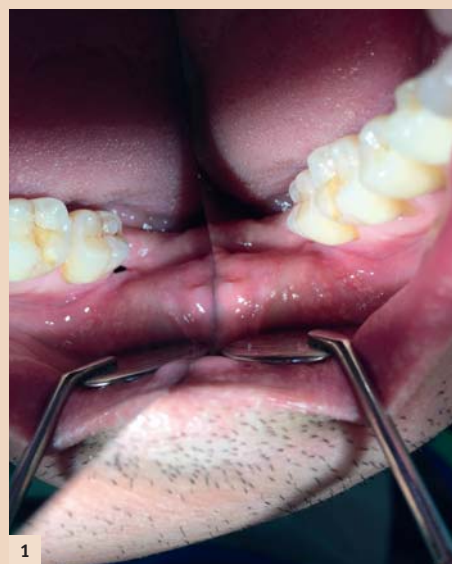
Abb. 1: Intraorale Aufnahme bei Eingangsuntersuchung, distal des Zahnes 47 ist im Spiegel eine deutliche Öffnung zu sehen. – Abb. 2: Orthopantomogramm bei Erstbefundung: Regio 48 unizystische Aufhellung mit scharf begrenztem kortikalem Saum.

dreimal häufiger als in anderen Teilen des Skeletts vorzufinden. Nach der radikulären und follikulären Zyste ist der keratozystische odontogene Tumor mit einem Anteil von

der dritten Dekade (Kramet et al. 1992). Ein zweiter Altersgipfel ist von der vierten bis zur fünften Lebensdekade zu verzeichnen (Agaram et al. 2004).

Das gemeinsame Vorkommen von Kieferzysten, multiplen Basaliomen und Gabelrippen im anterioren Thoraxbereich wurde erstmals von Gorlin und Goltz 1960 berichtet und nach den Autoren als Gorlin-Goltz-Syndrom benannt (Gorlin & Goltz 1960, Bornstein et al. 2005).

Der KOT ist analog einer echten Zyste mit Plattenepithel ausgekleidet und kann sich solitär oder multipel in allen Teilen des Kieferknochens manifestieren. Überwiegender Ort des Vorkommens ist jedoch der posteriore Unterkiefer (Shear 2003). Neben der radiologischen Ähnlichkeit resultiert insbesondere aus Alters- und Ortsverteilung auch das Ameloblastom als die häufigste Differenzialdiagnose zum KOT.

Das Orthopantomogramm kann 95 Prozent aller KOT-Befunde darstellen und wird in aller Regel für die primäre Diagnostik angewandt. Typische Erscheinungsform sind Aufhellungen im (meist mandibulären retromolaren) zahnlosen Bereich mit einem peripheren kortikalem Saum.

Die Veränderungen sind häufig septiert oder mehrkammerig mit wellenförmigem Verlauf der Grenze. Es besteht der dringende Verdacht auf ein KOT oder ein Ameloblastom, wenn eine Mehrkammerigkeit der Läsion vorliegt. Einkammerigkeit schließt beide Erkrankungen nicht aus, jedoch rücken dann andere Entitäten in der Rangfolge der Differenzialdiagnosen nach oben, da sie statistisch häufiger vorkommen. Aber immerhin: Etwa 20 Prozent der KOT treten unter dem radiologischen Bild der follikulären Zyste auf! Rein radiologisch ist schlussendlich die Diagnose KOT – insbesondere in Abgrenzung zum Ameloblastom und (bei nicht septierten, einkammeri-

gen) Zuordnung als odontogener Tumor.

Das expansive, aber auch lokal destruirende Wachstum führt zur Verdrängung und auch Penetration des umgebenden Gewebes sowie zur Zerstörung des Kieferknochens. Bei entsprechender Ausdehnung sind zudem Frakturen möglich. Das Wachstum vollzieht sich meist vom Patienten unbemerkt, sodass sich zum Zeitpunkt der Diagnosestellung zumeist beträchtliche Defekte darstellen (Jackson et al. 1993). Seltene Symptome können Schmerzen/Druckgefühl, Schwellung und Sekretion sein (Madras & Lapointe 2008).

Das destruktive Potenzial der Keratozyste wird durch die in der Literatur beschriebenen Fälle mit Ausdehnung bis in die Schädelbasis (Jackson et al. 1993), die Fossa infratemporalis und Orbita mit konsekutivem Visusverlust aufgezeigt (Chuong et al. 1982, Partridge & Towers 1987).

Differenzialdiagnose

Folgende Pathologien müssen vor allem in Betracht gezogen wer-

den (nach Beyer et al. 1987 und Schneider et al. 2014):

- Ameloblastom
- ameloblastisches Fibrom
- odontogenes Myxofibrom
- Residualzyste (aber auch follikuläre und radikuläre Zyste)
- solitäre Knochenzyste
- Pseudozyste der Kieferhöhlenschleimhaut
- Ausbuchtung der Kieferhöhle in den Alveolarfortsatz.

KOT – klinisches Verhaltensmuster

Im Gegensatz zu odontogenen Zysten kennzeichnet den keratozystischen odontogenen Tumor ein aggressives klinisches Verhaltensmuster. Nach operativer Entfernung zeigt sich eine hohe Rezidivrate (Jackson et al. 1993). Neben seinem invasiven Verhalten ist die hohe Rezidivrate nach operativer Entfernung klinisch besonders bedeutsam. Nach klinischen, radiologischen und pathologischen Gesichtspunkten vereint der KOT somit die Eigenschaften einer Zyste und eines Tumors. Daher rührt selbstverständlich auch die lange Debatte über seine Zuordnung. Erst mit der Klassifikation durch die Weltgesundheitsorganisation von 2005 erfolgte unter anderem aus molekulargenetischen Gründen die heute gül-

Als differenzialdiagnostisches Kriterium zum Ameloblastom gelten die subjektive Beschwerdefreiheit der Patienten sowie die geringen knöchernen Auftreibungen bei Keratozysten (Machtens et al. 1972). Zusätzlich kommt es bei Ameloblastomen häufiger zu nervalen Störungen, resorptiven Prozessen an Zahnwurzeln und Kieferdeformierungen als bei der Keratozyste (Machtens et al. 1972, Minami et al. 1996).

Letztendlich bleibt die Diagnosestellung aber der histopathologi-

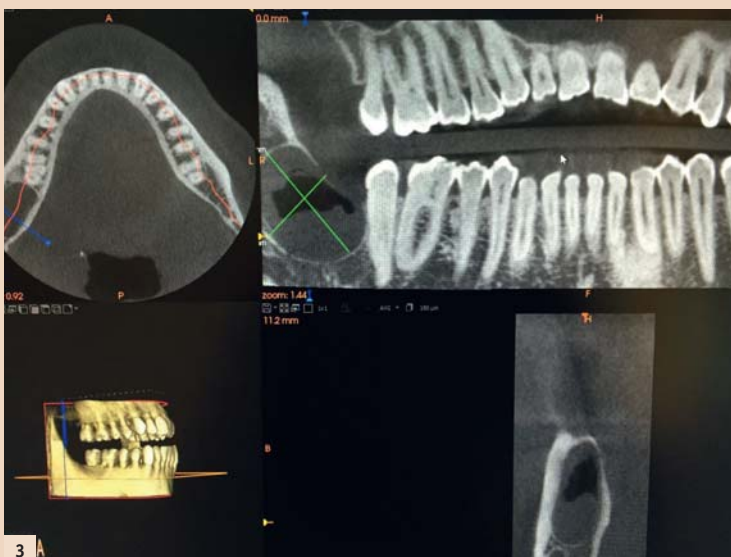

Abb. 3: DVT bei Erstbefundung: Über 2 cm durchmessende unizystische Läsion Regio 48.

Faszination Laser in München

- 25. INTERNATIONALE JAHRESTAGUNG DER DGL
- LASER START UP 2016

30. September und 1. Oktober 2016
München | The Westin Grand München



VERANSTALTER/WISSENSCHAFTLICHE LEITUNG
Deutsche Gesellschaft für Laserzahnheilkunde e.V.
Klinik für Zahnerhaltung, Parodontologie und
Präventive Zahnheilkunde
Universitätsklinikum der RWTH Aachen
Pauwelsstraße 30 | 52074 Aachen | Deutschland
Tel.: +49 241 8088-164 | Fax: +49 241 803388-164
sekreteriat@dgl-online.de | www.dgl-online.de

ORGANISATION
OEMUS MEDIA AG
Holbeinstraße 29 | 04229 Leipzig | Deutschland
Tel.: +49 341 48474-308 | Fax: +49 341 48474-290
event@oemus-media.de

ANMELDUNG
www.dgl-jahrestagung.de | www.startup-laser.de



Faxantwort an +49 341 48474-290

Bitte senden Sie mir folgendes Programm zu (bitte ankreuzen):

25. Internationale Jahrestagung der DGL LASER START UP 2016

Titel, Name, Vorname

E-Mail-Adresse (Für die digitale Zusendung des Programmes.)

Praxisstempel

DTAT 6/16

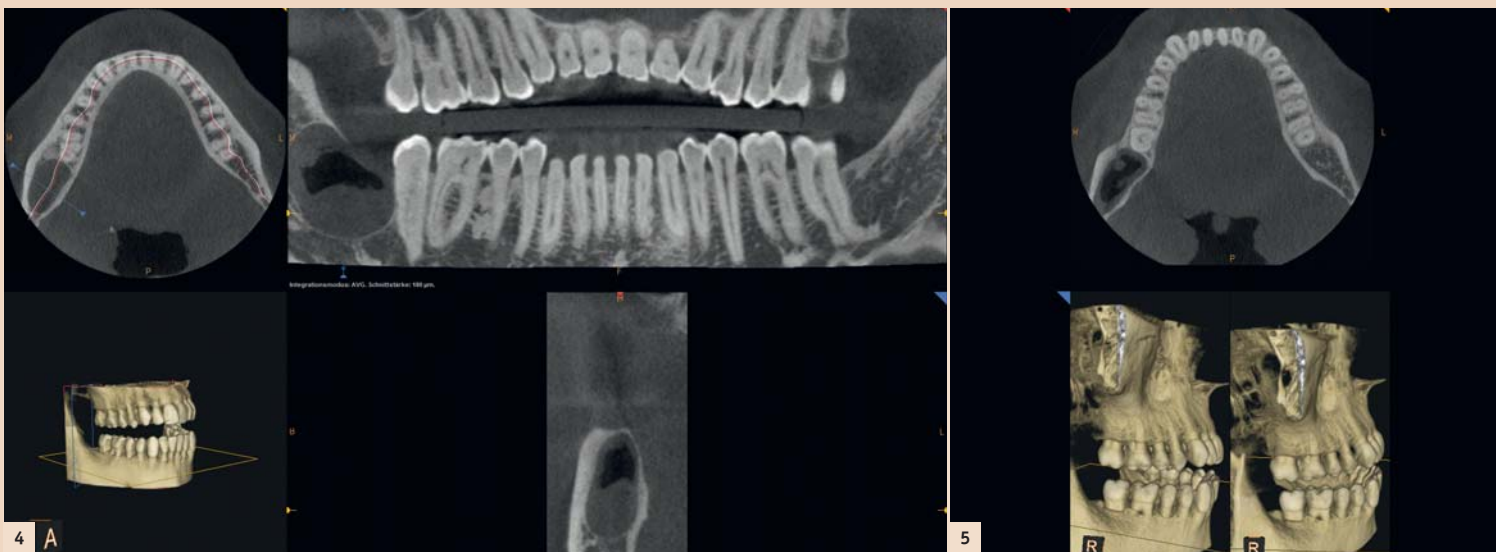


Abb. 4: DVT bei Erstbefundung (weitere Ansicht): Unizystrische Läsion Regio 48, kranial anterior zeigt sich ein knöcherner Defekt. – Abb. 5: DVT bei Erstbefundung (weitere Ansicht): der Mandibularkanal ist nicht tangiert, Wurzel 47 ist nicht komplett knöchern abgegrenzt.

schon Aufarbeitung und Beurteilung vorbehalten. Dabei können zur Materialgewinnung folgende Techniken eingesetzt werden (Kramer & Toller 1973):

- Aspirationsbiopsie
- Inzisionsbiopsie
- (obligate) postoperative Aufarbeitung des entfernten Gewebes.

Fallbericht

Anamnese

Neuaufnahme eines männlichen 42-jährigen Patienten in gutem Allgemeinzustand, Nichtraucher, keine bekannten Allergien. Regelmäßig auswärtig in zahnärztlicher Kontrolle. Zahnarztwechsel mit Wunsch nach Jahres-Check-up und Abklärung einer wiederkehrenden Schwellung im Kieferwinkel rechts. Auf Nachfragen erinnert sich der Patient, dass 1993 die Entfernung von Zahn 48 inkl. einer follikulären Zyste erfolgte (histologisch bestätigt). Radiologische Kontrollen seien bis in das Jahr 2002 durchgeführt worden und hätten nie einen V.a. Rezidiv der follikulären Zyste oder anderweitige Auffälligkeiten gezeigt.

Jetziges Leiden

Aktuell berichtet der 42-jährige Patient, eine Nahrungserweiterung hinter dem letzten Backenzahn im Unterkiefer rechts bemerkt zu haben. Zudem habe sich auf Druck trübe Flüssigkeit entleert, die er wiederholt mit einer stumpfen Kanüle und Chlorhexidin gespült habe. Vor zwei Wochen dann zunehmende Schwellung retromolar rechts, die kurzzeitig verschwand und seit zwei Tagen erneut zunehme.

Status praesens

Von extraoral präsentiert sich eine leichte rechtsseitige Asymmetrie, die Kieferwinkelregion (Angulus mandibulae) ist bei Palpation ödematös geschwollen. Die intraorale Untersuchung ergab palpatorisch im Vestibulum eine leichte Schwellung. Die Sensibilität der Zähne 43 bis 47 war auf CO₂ positiv, die Perkussion der genannten Zähne negativ. Die Mundöffnung war uneingeschränkt; SKD 50 mm. Eine kleine Eröffnung Regio 48 war sichtbar. (Abb. 1) Das Sondieren mit einer PA-Sonde erfolgt ohne Widerstand. Die Spülung der Öffnung ist zuerst trüb, dann klar. Der Patient hat bislang keine Schmerzen.

Die grobkursorische neurologische Untersuchung des N. trigeminus und des N. facialis war unauffällig. Die Sensomotorik war intakt, die Kiefergelenke beidseits indolent und die Kaumuskulatur beidseits unauffällig. Die Lymphknoten Level I–IV beidseits frei.

Die zuerst angefertigten Bissflügelaufnahmen zeigten eine Osteolyse distal des Zahnes 47 bei kariesfreiem Gebiss und guter Mundhygiene. Die Indikation zur Anfertigung eines Orthopantomogrammes war aufgrund der unklaren Schwellung in Kombination mit der Osteolyse in der Bissflügelaufnahme gegeben.

Eingangsorthodontogramm bei Erstbefundung April 2015: Radiologischer Befund zeigt eine große unizystrische Aufhellung in Regio 48 mit scharf begrenztem kortikalem Saum, welcher direkt distal 47 kranial unterbrochen ist. Zudem gibt es keine Resorptionen an Zahn 47 oder dem in Lage und Form unauffälligen Mandibularkanal (Die Dichteunterschiede innerhalb der Läsion entsprechen nicht einer Mehrkammerigkeit, sondern reflektieren wohl am ehesten den partiellen Abfluss von Sekret durch spontane Entleerung und Spülung retromolar 47. Erkennbar ist dementsprechend eine Spiegelbildung.) (Abb. 2).

DVT bei Erstbefundung vom April 2015: Radiologischer Befund zeigt eine über 2 cm durchmessende unizystrische Läsion Regio 48, der Mandibularkanal ist nicht tangiert, Wurzel 47 ist großteils, aber nicht komplett knöchern abgegrenzt, es ist keine wesentliche Knochenaufreibung als Expansionszeichen sichtbar, aber großteils intakte Kortikalisierung ohne Anzeichen für Destruktion festzu-

stellen, einzig kranial anterior zeigt sich ein knöcherner Defekt. (Abb. 3, 4 und 5).

Diagnostik

Im Mai 2015 erfolgte die Biopsie des Befundes in Leitungsanästhesie. Die histopathologische Gewebsuntersuchung (Abb. 8) ergab die Diagnose eines keratozystischen odontogenen Tumors. Die postoperative Wundheilung verlief komplikationslos.

müssen und zwar bis zur Verkleinerung des Tumors und anschließend ggf. als Zweiteingriff das Entfernen des Resttumors.

Nach Resektion und Rekonstruktion mittels Beckenkamm (monokortikal von rechts) sowie Spongiosa-Bio-Oss und Einbringen einer 2.0-Platte (System Medartis) konnte der Patient in gutem Allgemeinzustand wieder entlas-

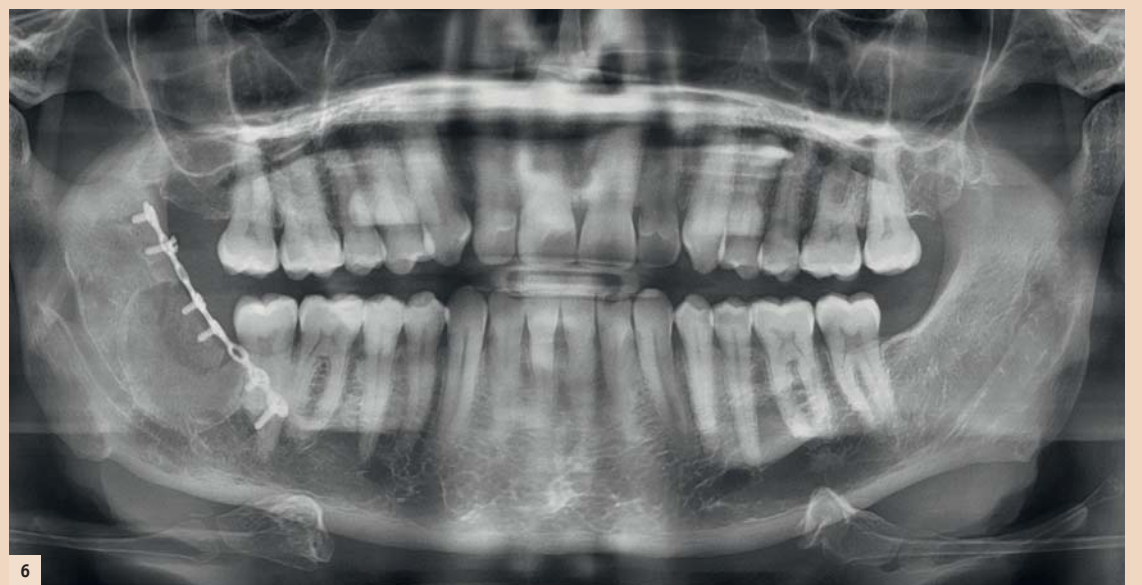


Abb. 6: OPT postoperativ: regelrechter Status nach Tumorentfernung und Defektfüllung, Osteosyntheseplatten in situ.

Therapie

Im Juni 2015 erfolgte die stationäre Behandlung des Patienten.

Folgende Therapiealternativen standen zur Diskussion:

1. Unterkieferspangenresektion: Eine Unterkieferspangenresektion hätte die Entfernung des Zahnes 47 erforderlich gemacht.
2. Entfernung von knöchernen Rändern zur Marsupialisation: Bei einer Marsupialisation hätte ca. sechs Monate lang regelmäßig ein Streifenwechsel erfolgen

sen werden. Bei der ersten postoperativen Kontrolle zeigte sich eine kleine Dehiszenz in Regio 47 distal. Nach Spülung der Wunde erfolgte die Versorgung mittels eines Jod-Vaseline-Streifens.

Orthopantomogramm postoperativ Juni 2015: regelrechter Status nach Tumorentfernung und Defektfüllung, Osteosyntheseplatte in situ (Abb. 6).

DVT postoperativ Juni 2015: regelrechter Status nach Tumorentfernung und Defektfüllung, Osteosynthesematerial in situ, „Baseline“ Aufnahme für langfristig erforderlichen Follow-up (Abb. 7).

Zusammenfassung

Bei unklarer retromolarer Schwellung soll immer ein Orthopantomogramm in der Primärdiagnostik angefertigt werden. Anamnestisch muss auch das Intervall zur eventuellen Weisheitszahnentfernung erfragt werden. Die häufigsten Ursachen einer retromolaren Schwellung sind Zahnabszesse. Differenzialdiagnostisch muss dabei aber immer

auch an eine Zyste oder einen Tumor (vor allem ein KOT oder ein Ameloblastom) gedacht werden. Eine sorgfältige und detaillierte medizinische Anamnese ist auch in der Zahnmedizin selbstverständlich und ergibt bei 70 Prozent der Patienten eine Verdachtsdiagnose, die durch körperliche Untersuchung und einschlägige Befunderhebungen nur noch zu sichern ist (Battegay 2013).

Danksagung

Die Autorin dankt dem Patienten für die Genehmigung der Veröffentlichung seiner Krankengeschichte inkl. Röntgenbildern. Eine Patienteneinwilligung zur Publikation liegt vor. Die Autorin dankt Priv.-Doz. Dr. Dr. Astrid Kruse Gujer, Praxis für Mund-, Kiefer- und Gesichtschirurgie, Uster, für die zur Verfügung gestellte postoperative Bildgebung und die Durchsicht des Manuskripts.

Ebenso dankt sie Frau Dr. med. Reinhold Zenklusen, FMH Pathologie/Zytopathologie, Medizinische Analytik & Pathologie Unilabs Bern, für die histopathologische Untersuchung des eingesandten Materials. [DU](#)

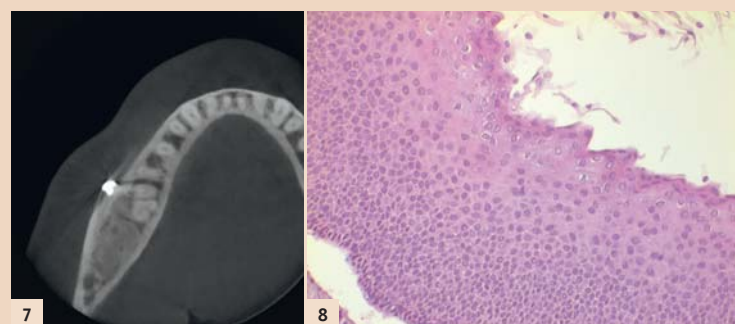


Abb. 7: DVT postoperativ: regelrechter Status nach Tumorentfernung und Defektfüllung, Osteosynthesematerial in situ. „Base line“ Aufnahme für langfristig erforderlichen Follow up. – Abb. 8: Histopathologisch zeigt sich ein Plattenepithel mit deutlicher basaler Palisadierung der etwas hyperchromatischen Zellkerne. Die Oberfläche ist charakteristisch gewellt und zeigt eine parakeratotische Verhornung.

Behandelnde Zahnärztin:

Dr. med. dent. et MMed Sandra Fatori Popovic (Präoperatives OPT, DVT, Biopsie)

Behandelnde Fachärztin:

PD Dr. Dr. Astrid Kruse Gujer, Praxis für Mund-, Kiefer- und Gesichtschirurgie Uster (Tumorentfernung, postoperatives OPT, DVT, postoperative Wundkontrollen)

Pathologie:

Dr. med. Reinhold Zenklusen, FMH Pathologie / Zytopathologie, Unilabs Bern



Dr. med. dent. et MMed
Sandra Fatori Popovic
Zahnärztin und Ärztin

Zentralstr. 2
8003 Zürich, Schweiz
www.zahnarzte-wiedikon.ch

Geschäftsleitung neu aufgestellt

Heraeus Kulzer baut Vertriebs- und Serviceangebote aus.

HANAU – Die Betreuung der Kunden optimieren und ihnen noch innovativere Produkte an die Hand geben – mit diesen Zielen stärkt Heraeus Kulzer die Zusammenarbeit mit Mitsui Chemicals. Um die Strukturen veränderten Marktanforderungen anzupassen, baut der Hanauer

Globales Management

Akira Misawa hat zum 1. April 2016 die Geschäftsführung der Heraeus Kulzer GmbH übernommen. Er ist Ingenieur mit langjähriger internationaler Managementenerfahrung. Zuletzt war Akira Misawa Präsident, CEO und Generalbevoll-

Heraeus Kulzer
Mitsui Chemicals Group

Dentalhersteller national wie international seine Vertriebs- und Serviceangebote aus. Vor diesem Hintergrund passt das Unternehmen seine Struktur an und hat seine Geschäftsleitung zum 1. April erweitert. Besonders der starke Fokus auf Produktneuheiten sowie Sales und Services verdeutlichen den hohen Stellenwert von Markt- und Kundenbedürfnissen für das Dentalunternehmen.

mächtiger der Mitsui Chemicals Europe GmbH mit Sitz in Düsseldorf. Als Geschäftsführer des Healthcare-Bereichs von Mitsui Chemicals, Inc. arbeitet er bereits seit 2013 eng mit Heraeus Kulzer zusammen.

Marc Berendes verantwortet als CSO die weltweite Vertriebs- und Serviceorganisation. Der Kanadier verfügt über 23 Jahre Erfahrung im



Abb. 1: Akira Misawa, CEO. – Abb. 2: Marc Berendes, CSO. – Abb. 3: Novica Savic, CMO. – Abb. 4: Alexandra Lacek-Cipone, Country Manager Austria. (Fotos: © Heraeus Kulzer)

Bereich Medizinprodukte und bekleidete Führungspositionen in Marketing, Vertrieb und Finanzen. Zuletzt war er für ein multinationales Gesundheitsunternehmen Geschäftsführer Frankreich.

Novica Savic verfügt über mehr als 20 Jahre Erfahrung im Dentalmarkt und übernimmt als CMO die Verantwortung für die Bereiche Produktmanagement, Marketing und

Innovation. Der gelernte Zahntechniker hat zudem einen MBA-Abschluss und zeichnet seit vielen Jahren für Leitungspositionen bei Heraeus Kulzer verantwortlich.

Die Besetzung der übrigen Geschäftsleitungspositionen in den Bereichen Finanzen (Clemens Höß), Human Resources (Andrea von Popowski) und Strategie (Andreas Bacher) bleibt unverändert. Die fünf

Bereichsleiter berichten an den neuen CEO Akira Misawa.

Auch in Österreich bleibt alles wie gehabt: zusätzlich zu ihren internationalen Agenden (Head of Sales Region WE/MEA) ist Alexandra Lacek-Cipone Geschäftsführerin der Heraeus Kulzer Austria GmbH. **DI**

Quelle: Heraeus Kulzer

Fusion vollzogen

Aus Wieland Dental wird Ivoclar Vivadent.



SCHAAN – Das Unternehmen Wieland Dental wurde Anfang des Jahres 2013 von Ivoclar Vivadent erworben. Im Zuge der Eingliederung wird nun auch in Deutschland das Produktportfolio als Angebot von Ivoclar Vivadent vermarktet. Die Integration soll bis Ende 2016 abgeschlossen sein.

Wieland Dental wurde 1871 durch den Chemiker Dr. Theodor


Wieland im deutschen Pforzheim gegründet. Der Sohn des Firmengründers, Dr. Heinrich Wieland, wurde 1927 mit dem Nobelpreis für Chemie ausgezeichnet.

Wieland Dental gehört zu den führenden Anbietern von digitalen Systemlösungen für Dentallabore. Im Sinne einer Bündelung der zahn-technischen Kompetenz wird künftig das Wieland-Produktportfolio in Deutschland ebenfalls von Ivoclar Vivadent vermarktet. Die bewährten Produkte und der gewohnte Service werden auch in Zukunft angeboten.

„Wir sehen diesen Schritt als Fortsetzung unserer Strategie, Wieland Dental voll und ganz zu integrieren und Synergien sinnvoll zu nutzen“, begründet Robert Ganley, CEO Ivoclar Vivadent, die Entscheidung.

Am Standort Pforzheim wird festgehalten und der Unternehmenssitz weiterhin für die globale Marktbearbeitung genutzt und ausgebaut. **DI**

Quelle: Ivoclar Vivadent



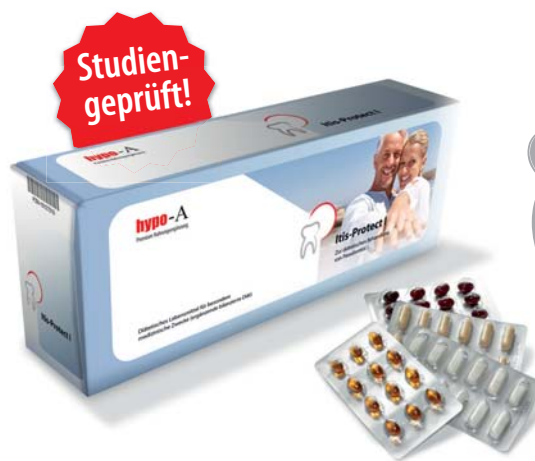ANZEIGE

hypo-A
Premium Orthomolekularia

Optimieren Sie Ihre Parodontitis-Therapie!

55% Reduktion der Entzündungsaktivität in 4 Wochen!

60% entzündungsfrei in 4 Monaten durch ergänzende bilanzierte Diät



Itis-Protect I-IV

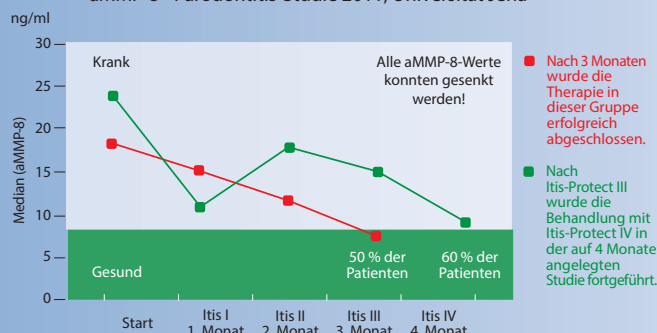
Zur diätetischen Behandlung von Parodontitis

- Stabilisiert orale Schleimhäute!
- Beschleunigt die Wundheilung!
- Schützt vor Implantatverlust!



Parodontitis-Studie mit Itis-Protect HV aMMP-8 Laborparameter zur Entzündungshemmung

aMMP-8 - Parodontitis-Studie 2011, Universität Jena



Info-Anforderung für Fachkreise
Fax: 0049 451 - 304 179 oder E-Mail: info@hypo-a.de

- Studienergebnisse und Therapieschema
- hypo-A Produktprogramm

Name / Vorname _____

Str. / Nr. _____

PLZ / Ort _____

Tel. _____

E-Mail _____ IT-DTA 6.2016

hypo-A GmbH, Kücknitzer Hauptstr. 53, 23569 Lübeck
Hypoallergene Nahrungsergänzung ohne Zusatzstoffe
www.hypo-a.de | info@hypo-a.de | Tel: 0049 451 / 307 21 21

shop.hypo-a.de

Die Arbeitserleichterung für den Zahnarzt steht im Mittelpunkt

Navigate Surgical Technologies Firmengründer und CEO Udi Daon im Gespräch mit Georg Isbaner, Redaktionsleiter Spezialisten-Medien Print der OEMUS MEDIA AG.

Seit seiner Firmengründung hat sich die kanadische Firma Navigate Surgical Technologies technisch innovativer Entwicklungen verschrieben, die Zahnärzten und dentaler Assistenz den Praxisalltag erleichtern und ein präzises chirurgisches Arbeiten ermöglichen.

Georg Isbaner: Mr. Daon, bitte erzählen Sie uns etwas über sich, Ihre Firma und deren Produkte.

Udi Daon: Gerne. Navigate Surgical Technologies wurde 2012 im kanadischen Vancouver gegründet. Wir haben die Inliant-Navigations- und Simulationssysteme entwickelt und produzieren diese auch. Vor der Firmengründung habe ich mehr als elf Jahre lang im Bereich der dynamisch geführten Navigation in der chirurgischen Zahnmedizin gearbeitet. Soft- und Hardware, aber auch Service und Vertrieb waren meine Arbeitsfelder. In dieser Zeit wurde ich oft mit dem Problem einer, wie ich es nenne, „komplexen Anwendung“ konfrontiert. Und genau dieses Problem wollte ich anpacken. Das war meine Mission, und darum geht es auch unserer Firma: Wir möchten den Anwendern die beste Benutzererfahrung und einen optimalen Kundenservice ermöglichen und damit die bestmögliche Patientenversorgung erzielen.

Wir verstehen uns als Innovationsführer in der dynamisch geführten chirurgischen Navigation und haben dafür ein Team, bestehend aus 30 Mitarbeitern verschiedenster Fachbereiche, auch außerhalb der Zahnmedizin, etabliert.



Abb. 2: Udi Daon, CEO Navigate Surgical Technologies.

Wie haben Sie das Problem der „komplexen Anwendung“ gelöst?

Kurz gesagt: Indem wir diese vereinfacht haben. Fast alle Vorgänge erfolgen automatisch, sodass Ärzte und Assistenz weder ein komplexes Set-up oder eine Kalibrierung durchführen noch neuartige Abläufe oder Inhalte in ihre Praxis integrieren müssen. Unser System gibt Anwendern die Möglichkeit, in Echtzeit während des chirurgischen Eingriffs Einsichten in die Anatomie des Patienten zu gewinnen. Dazu müssen weder Hardware noch Software zusätzlich gemangelt werden.

Aus welchen Komponenten besteht ihr System?

Unser Inliant Clinical Dental Navigation System hat vier Haupt-



Abb. 1: Georg Isbaner, Udi Daon und Peter Brunzel (Dental Results) im Interview (v.l.).

bestandteile: integrierte Kameras, ein taktiles Handstück, einen Patiententracker und intuitive Software. Die beiden Inliant-Kameras sind komplett in das dentale Operationslicht integriert und verfolgen die Position des Handstücks während des Eingriffs. Die Inliant-Patiententracker, welche durch Laser in das Handstück eingebettet wurden, ermöglichen es den Kameras, das Handstück präzise zu verfolgen,

zeigt auch die Kamera stets in die richtige Richtung. Sobald der Scan aufgenommen wurde, registriert das System diesen automatisch, findet ihn und verbindet sich mit dem patientierten Fiducial™. Da diese Verbindung mit dem Patiententracker so gestaltet ist, dass der Anwender keine auffälligen Fehler machen kann, benötigt das System keine Kalibrierung. Der Anwender muss einzig einen Scan des Patienten durch-

Wie reagieren Implantathersteller auf Ihre Systemphilosophie?

Einige Unternehmen stehen unserem Produkt enthusiastisch gegenüber und zeigen sich sehr interessiert an einer Zusammenarbeit. Andere dagegen sind eher zurückhaltend. Schon jetzt arbeiten wir mit mehreren Herstellern zusammen und möchten natürlich den Kreis größtmöglich erweitern. Auch ohne eine direkte Zusammenarbeit mit

„Unser System gibt Anwendern die Möglichkeit, in Echtzeit während des chirurgischen Eingriffs Einsichten in die Anatomie des Patienten zu gewinnen.“

während seine Ergonomie sowie das taktile Feedback unverändert bleiben. Es ist mit einem einfachen Stent verbunden, der auf einem beliebigen stabilen Zahnpaar mithilfe unseres Fiducial™-Systems platziert werden kann. Die finale Komponente des Systems ist seine Software: Sie besitzt ein intuitives Interface und eine optimierte Planung mithilfe integrierter Operationsprotokolle und zeigt genauestens und in Echtzeit die Position des Bohrers während des Eingriffs an.

Kann das System chairside angewendet werden?

Ja. Voraussetzung dafür ist, dass vor dem Eingriff ein DVT-Scan des Patienten erstellt wird und ein Fiducial™ (verbunden mit dem Stent) dabei berücksichtigt wird. Der Stent kann chairside oder im Labor hergestellt werden; eine Vielzahl von Vorgehensweisen kann dabei sicherstellen, dass er stabil und gerade positionierbar ist. Der Patient trägt den Stent für den Scan und das Bewegungs-Trackingsystem. Dieser computerisierte Prozess benötigt keinerlei Input durch den Anwender und läuft vollautomatisiert ab, sobald der Scan in das System aufgenommen wurde.

Wie genau arbeitet Inliant?

Inliant wurde in das dentale Operationslicht integriert. Da dieses fast immer auf den Mund und damit das Interessensgebiet gerichtet ist,

führt, bei dem das Fiducial™ stabil auf dem Zweizahn-Stent sitzt, und die Behandlungsplanung umsetzen – dies schließt den Verlauf des Kieferknochens, die Nervenkanäle und die Positionierung des Implantats ein. Sobald das Handstück aktiviert wird, kann die Operation beginnen.

Wie unterscheidet sich Ihr Produkt von anderen Navigationssystemen?

Wir wollten das chirurgische Prozedere und den klinischen Workflow nicht verändern, sondern die vorhandenen Instrumente optimieren. Das ist der Unterschied.

Können Sie uns bitte etwas mehr zur Benutzeroberfläche des Inliant-Systems sagen?

Die Benutzeroberfläche ist sehr einfach, klar und intuitiv. Sie stellt genau die Informationen bereit, die der Behandler erhalten möchte, z.B. Scandaten, Patientinformationen, Behandlungsplan und Hinweise zur Ausrichtung. Dabei beinhaltet Letzteres eine einmalige, zum Patent angemeldete Komponente, die Informationen zur Implantationsstelle, den Dimensionen und wo sich der Behandler dahingehend befindet bzw. dazu positioniert, bündelt. Es enthält auch das chirurgische Protokoll. Jedes Implantat, das wir eindeutig und einschließlich mit dem Firmenprofil des Herstellers ausweisen, hat ein eigenes chirurgisches Protokoll. Wir integrieren dieses in unser System.

den jeweiligen Implantatherstellern sind wir schon jetzt in der Lage, alle Systeme zu unterstützen.

Vergleicht man statisch navigierte Systeme mit Inliant, was sind die Hauptunterschiede?

Es gibt Unterschiede klinischer und finanzieller Art. Dabei ist das Inliant-System in beider Hinsicht den statisch navigierten Systemen überlegen. In klinischer Hinsicht stehen die navigierten Systeme per Definition zwischen dem Behandler und dem Patienten. Sie reduzieren dadurch das taktile Feedback von Handstück und Bohrer und blockieren die Sicht auf den Implantationsbereich. Zudem erschweren sie das Ansetzen des Bohrers in den posterioren Fällen, und auch das Spülen der Implantationsstelle wird durch die statisch navigierten Systeme behindert. Dazu kommt, dass im Falle einer auftretenden klinischen Problematik während des Eingriffs der Behandler vor die Entscheidung gestellt wird, entweder den Behandlungsplan dahingehend zu ändern, das klinisch Notwendige und Richtige zu tun, oder aber Geld zu verschwenden. Im Gegensatz dazu ist der Behandler mit dem Inliant-System immer in Kontrolle und die Behandlungsstelle immer frei einsehbar. Gleichzeitig kann er jederzeit, auch während des chirurgischen Eingriffs, Änderungen am Behandlungsplan vornehmen und büßt dabei nicht an Präzision ein.

In Bezug auf die Kosten erfordern statisch navigierte Systeme einen großen finanziellen Aufwand pro Eingriff, ohne dass ein Behandlungserfolg garantiert ist. Inliant dagegen bietet eine genaue und verbindliche Vorhersagbarkeit und die Kosten sind per Eingriff gering.

Was müssen Kunden investieren, wenn sie das Inliant-System nutzen möchten, und für welchen Zeitraum setzen Sie die Markteinführung an?

Der Gesamtpaketpreis beträgt um die 30.000 Euro. Dabei sind mit eingeschlossen Training, Installation sowie Serviceleistungen. Was die Zielgruppe angeht, richten wir uns anfänglich an Behandler, die ein DVT-System besitzen und dieses auch regelmäßig einsetzen. Zudem ist das Arbeiten mit CT-Scans und 3-D-Daten Grundvoraussetzung für die Nutzung unseres Systems, zumindest zu Beginn.

Wir wollen Inliant mit evidenzbasierten, klinischen Daten vorstellen. Dafür erstellen wir derzeit ein Portfolio aus Fallstudien führender



Abb. 3: Das Inliant-Handstück garantiert dem Behandler das taktile Feedback.

Behandler und Universitäten und gehen auch gezielt auf die Unterschiede zwischen den einzelnen Märkten ein. Erst wenn das abgeschlossen ist, erfolgt die Markteinführung. Diese ist in der D-A-CH Region für Ende drittes bzw. Anfang viertes Quartal 2016 geplant.

Mr. Daon, vielen Dank für das Gespräch.

Kontakt

Navigate Surgical Technologies

1758 West 8th Avenue
Vancouver, BC,
Canada V6J 1V6
Tel.: +1 604 6374497
info@inliant.com
www.inliant.com

Die WID 2016 – zum Jubiläum so erfolgreich wie nie

Die bedeutendste Dentalplattform Österreichs bot 2016 das vielseitigste Programm der vergangenen Jahre.

WIEN (mhk) – Am 20. und 21. Mai 2016 war es wieder so weit: Der Österreichische Dentalverband veranstaltete zum 10. Mal die Wiener Internationale Dentalausstellung in der Messe Wien. Die WID ist die größte Dentalfachausstellung Österreichs und punktete auch heuer wieder mit ihrer gelungenen Kombination aus Forum, Ausstellung und Workshops. 4.154 Besucher, darunter 544 aus dem Ausland (v. a. aus Deutschland, Ungarn, der Slowakischen Republik und der Ukraine) besuchten die zweitägige Veranstaltung.

In der Ausstellung – 167 Unternehmen waren vor Ort (im Vergleich: 2015 beteiligten sich 150 Firmen) – konnte das jeweilige Portfolio direkt in Augenschein genommen und ggf. geordert werden.

Viele der Aussteller aus Industrie und Handel haben sich das 3-Säulen-Konzept der WID aus Forum, Ausstellung und Workshops zu Eigen gemacht und intensivierten heuer die Informationsvermittlung. So gab es in diesem Jahr auch deutlich mehr Fachvorträge im WID-Forum.

Speziell für die aus der Ukraine angereisten Kinderzahnärzte referierte Frau Prof. Dr. Bekes am Freitag über „Aktuelle Aspekte in der Kinderzahnheilkunde“.

Implantologie im Fokus

Die WID 2016 stand ganz im Zeichen der Implantologie. Dies zeigte sich nicht nur im Forum, sondern vor allem auch an den vielen Implantatsystemen, die die Aussteller präsentierten. Im WID-Forum referierte unter anderem Dr. Thomas Jehle zum Thema „Abnehmbarer Zahnersatz auf Implantaten“. Über „MIMI-Flapless II“ als horizontale Distractionstechnik sprach Dr. Gerhard Quasigroch. Außerdem gab es Vorträge zu „Überlegungen zur chir-



Abb. 1: In der Messe Wien fand heuer bereits zum 10. Mal die Wiener Internationale Dentalausstellung statt. – Abb. 2: Das Team von C. Klöss Dental freute sich über die Verleihung des GDDP Zertifikates des ODV. – Abb. 3: Gleich zu Messebeginn lud Gernot Schuller zum Pressefrühstück an den Stand von Ivoclar Vivadent ein.

urgisch erfolgreichen Implantationserfahrungen“ und „Weichgewebsmanagement in der Implantologie“.

Wissenswertes im Workshop

Die Workshops am Freitag und Samstag hatten einen sehr prakti-

schon Charakter. Interessierte Fachbesucher konnten unter anderem mehr über „Patientenaufklärung und Praxismarketing im digitalen Zeitalter“ erfahren. Weitere Themen waren „Der transcrestale Hydrodynamische Ultraschall Cavitations-Sinuslift“, „Digitale Abdrücke erstellen mit einem Carestream Intraoral-scanner“, „Sterilisa-

tion, Hygiene und Pflege“ sowie „Es liegt auf der Zunge – Der Mund ist der Eingang aller Krankheiten und der Ausgang aller Leiden“.

Neue Zahntechnik-Plattform am Freitag

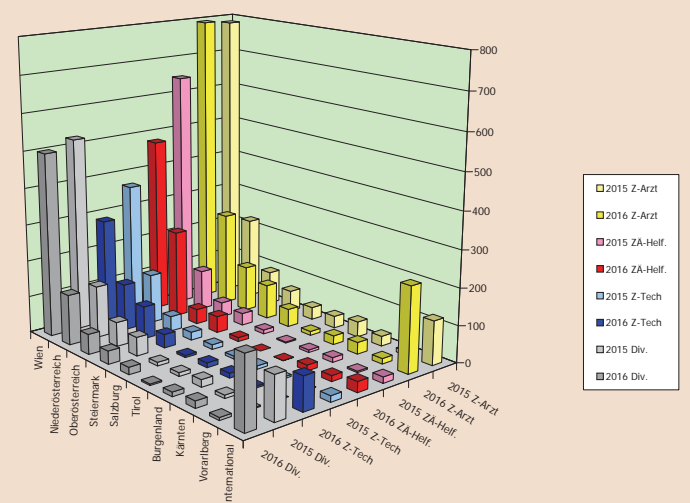
Auch die Zahntechniker kamen nicht zu kurz. So präsentierte die WID zum Jubiläum erstmalig eine Zahntechnik-Plattform, die sich mit zwei interessanten Vorträgen vor allem an das zahntechnische

Entspannendes Rahmenprogramm

Nicht fehlen durfte auch in diesem Jahr die Vinothek, und so lud der ODV an beiden Messetagen wieder zu einer kostenlosen Weindegustation ein. Einen schönen Tagesausklang bot der ODV-Chill-out am Freitagabend mit Snacks und kühlen Getränken. Hier konnten sich Besucher und Aussteller gleichermaßen über den vergangenen Messtag austauschen.



Abb. 4: Blick in die Ausstellungshalle. – Abb. 5: Erster Besucherandrang am frühen Freitagmorgen. – Abb. 6: Prof. Dr. Constantin von See aus Krems sprach im WID-Forum über 3-D-Druck im Dentalbereich. – Abb. 7: Auch heuer war die Vinothek ein beliebter Treffpunkt.



Vergleich WID 2016 zu WID 2015.

Publikum wandte. Es referierten ZTM Alexander Fink über die Faszination und den neuesten Stand von Multi-Layered Zirkon. Im Anschluss folgte ein Beitrag über die grenzenlose Freiheit innerhalb der CAD/CAM-gestützten Fertigungskette, gehalten von Peter Gollenz und Georg Szasz.

Den WID-Organisatoren um Dr. Gottfried Fuhrmann und Wolfgang Fraundörfer ist es auch zur diesjährigen Jubiläumsausstellung erfolgreich gelungen, die Interessen von Industrie, Handel und Wissenschaft unter einen Hut zu bringen – der Zuwachs an Besuchern und Ausstellern belegen dies augenscheinlich. **DT**