

DENTAL TRIBUNE

The World's Dental Newspaper · Polish Edition

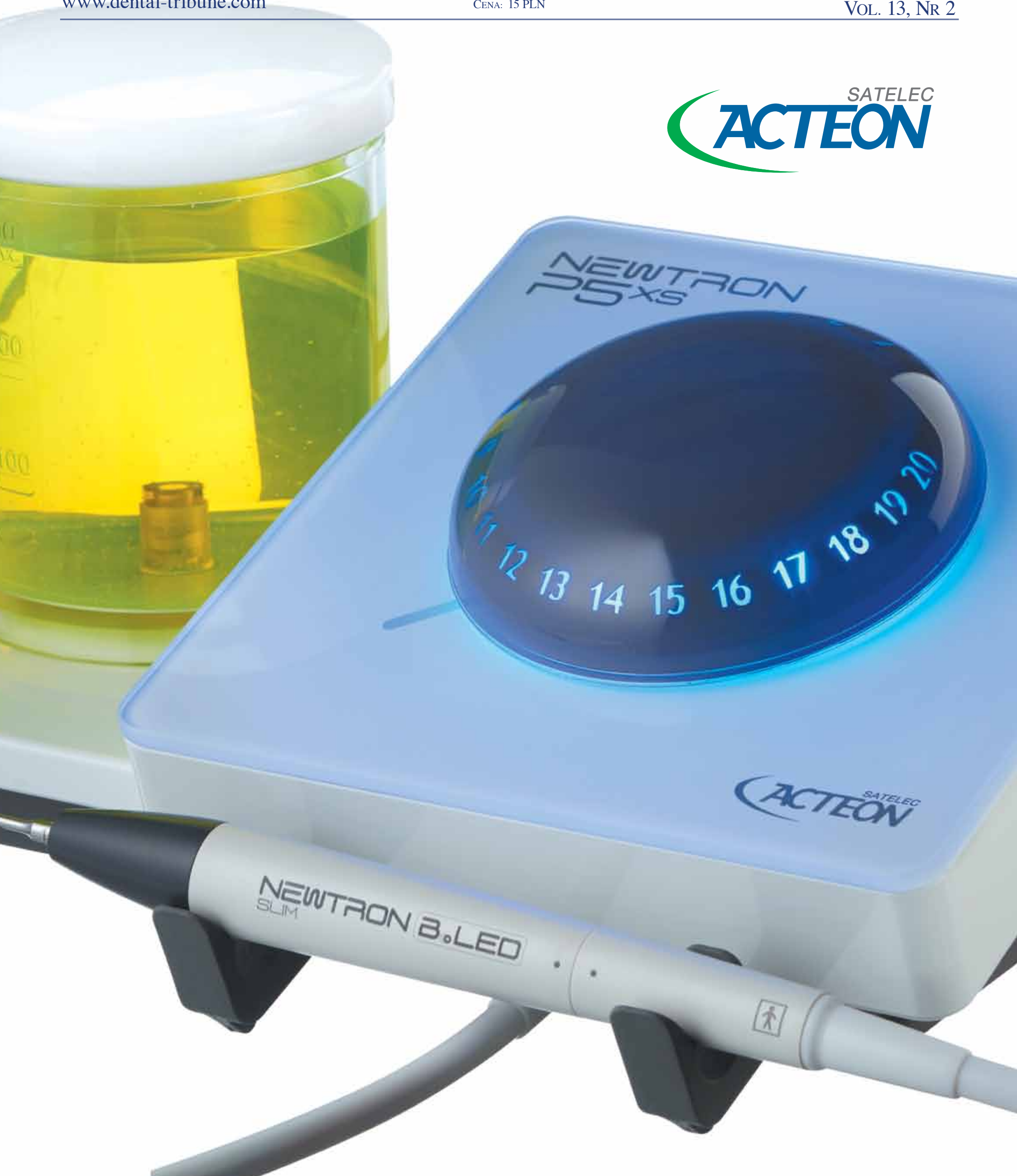

www.dental-tribune.com

CENA: 15 PLN

ISSN 1730-315X
VOL. 13, NR 2

SATELEC
ACTEON



Znieczulenie miejscowe u dzieci – 3 lata szpitalnego użycia iniekcji wspomagananej komputerowo

Corinne Tardieu

AD

Krakdent nr W36 IMPLANT DENTAL NEW WAVE

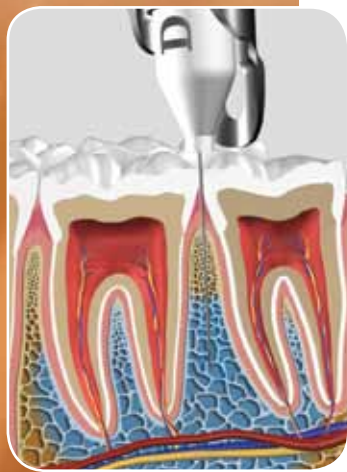
NOWY QUICKSLEEPER 5 - PREMIERA KRAKIDENT

najbardziej wszechstronny system znieczuleń komputerowych

- wszystkie techniki znieczuleń i dodatkowo znieczulenia osteocentral
- najnowsza wersja urządzenia QuickSleeper

Technika osteocentral to:

- **najwyższa skuteczność**, nawet w obrębie dolnych trzonowców z pulpitis
- **natychmiastowy efekt**
- **brak odrętwienia tkanek miękkich**
- maksymalny komfort dla pacjentów
- **znieczulenie bezbolesne**, bez konieczności znieczulenia od strony podniebiennej czy językowej
- maksymalny komfort dla lekarza: jedna iniekcja umożliwia znieczulenie do 6 zębów
- optymalne również przy pracy z dziećmi
- **brak kosztów eksploatacji** - zwykłe igły i ampułki



SleeperOne 4 - doskonały system znieczuleń komputerowych

znieczulenie bezbolesne dla pacjenta i komfortowe dla lekarza

- wszystkie techniki znieczuleń, w tym śródwładzowe i doprzegrodowe
- sterowanie mikroprocesorowe
- lekka i ergonomiczna końcówka
- mechanizm **PAR** (Permanent Analysis of Resistance)



TYLKO TERAZ 10 RAT 0%

Implant Dental New Wave
Tel. 22/ 869 71 00/01,
www.dental.waw.pl www.implant.waw.pl



Znieczulenie miejscowe u dziecka pozostaje jednym z kluczowych elementów zabiegu zarówno przy leczeniu zachowawczym, jak i chirurgicznym. Dzieci boją się różnego rodzaju sytuacji związanych z leczeniem, ale wstrzyknięciu środka znieczulającego nadal towarzyszy największy lęk – mówimy o 74% przypadków zarejestrowanych w czasie ostatniego badania (Alsarheed M, 2011).

Spośród różnych opisanych i dostępnych technik, żadna nie spełnia wszystkich warunków technicznych idealnego znieczulenia miejscowego u dziecka. Dzieci, podobnie do dorosłych, także korzystają z nowinek technologicznych w stomatologii.

Po wypróbowaniu skuteczności i nieszkodliwości danej metody znieczulenia u dorosłych, podejmuje się próbę dostosowania jej do potrzeb dzieci. Niemniej, od 5 lat obserwujemy relatywny wzrost zainteresowania prowadzeniem badań bezpośrednio u dzieci.

Na przykładzie wyszukiwania opartego na danych PubMed z października 2011 r. za pomocą kluczowych słów: „local dental anesthesia” bez ograniczenia czasowego oraz z ograniczeniem przedziału wieku od 1 miesiąca do 12 lat, uzyskano 3742 wyników, spośród których 652 artykułów dotyczyło dzieci (17,4%), przy ograniczeniu do 5 ostatnich lat uzyskano 986 wyników, spośród których 113 dotyczyło dzieci (21%). Wiele z poszukiwań opiera się na połączeniu technik znieczulenia oraz załagodzenia bólu, ponieważ ból i niepokój są ściśle ze sobą powiązane przy znieczuleniu dentystycznym. W ośrodku CHU Timone w Zespole Szpitali Publicznych w Marsylii, świadome złagodzenie bólu za pomocą metody MEOPA (Mieszanka Równocząsteczkowa Tlenu i Podtlenku Azotu), używane jest w codziennej praktyce przy leczeniu dentystycznym od 2000 r. z wyboru u dzieci, u których terapia się nie powiodła z powodu braku współpracy przy podjętej próbie znieczulenia, dzieci w trudnej sytuacji zdrowotnej oraz dzieci chorych poddanych hospitalizacji.

W 1997 r., zgodnie z panującym trendem, firma DHT, prowa-

dząc badania nad znieczuleniami stomatologicznymi, wprowadziła znieczulenie śródkostne przy pomocy urządzenia QuickSleeper. Po 3 latach firma wprowadziła SleeperOne – inne urządzenie do znieczuleń wspomaganym komputerowo, pozwalające na przeprowadzenie wszystkich tradycyjnych rodzajów znieczulenia. W 2008 r. po stwierdzeniu, że ból generowany przez znieczulenie miejscowe nasiękowe u dzieci nadal jest czynnikiem niepowodzenia leczenia, znosząc niekiedy efekt złagodzenia bólu MEOPA, zdecydowaliśmy się na przetestowanie komputerowego wspomaganie iniekcji urządzeniami firmy Dental Hi Tec. Celem tego badania kontrolnego w leczeniu standardowym było uwidocznienie wskazań i ograniczeń w używaniu wspomaganie iniekcji u dzieci z wysokim poziomem lęku, przebywających w środowisku szpitalnym.

QuickSleeper

Jest to unikalna metoda polegająca na wprawieniu igły w ruch obrotowy, co umożliwia wykonanie znieczulenia śródkostnego, tzn. na przebicie blaszki zbitnej. Przerwany ruch obrotowy sterowany elektronicznie pozwala na uzyskanie kontrolowanego postępu igły, unikając przegrzania krótkiej igły w kości. Znieczulenie śródkostne polega na iniekcji roztworu znieczulającego bezpośrednio do kości gąbczastej, do miejsca leżącego 1-5 mm pod linią szyjek zębowych.

Między wrześniem 2008 r. a grudniem 2008 r. zastosowano znieczulenie miejscowe wspomaganie komputerowo przy użyciu aparatu QuickSleeper u niespokojnych dzieci poddanych metodzie MEOPA. Technika iniekcji przy użyciu aparatu QuickSleeper była zgodna z zaleceniami producenta (Dental Hi Tec). W trakcie tych znieczuleń nie zaobserwowano żadnych powikłań.

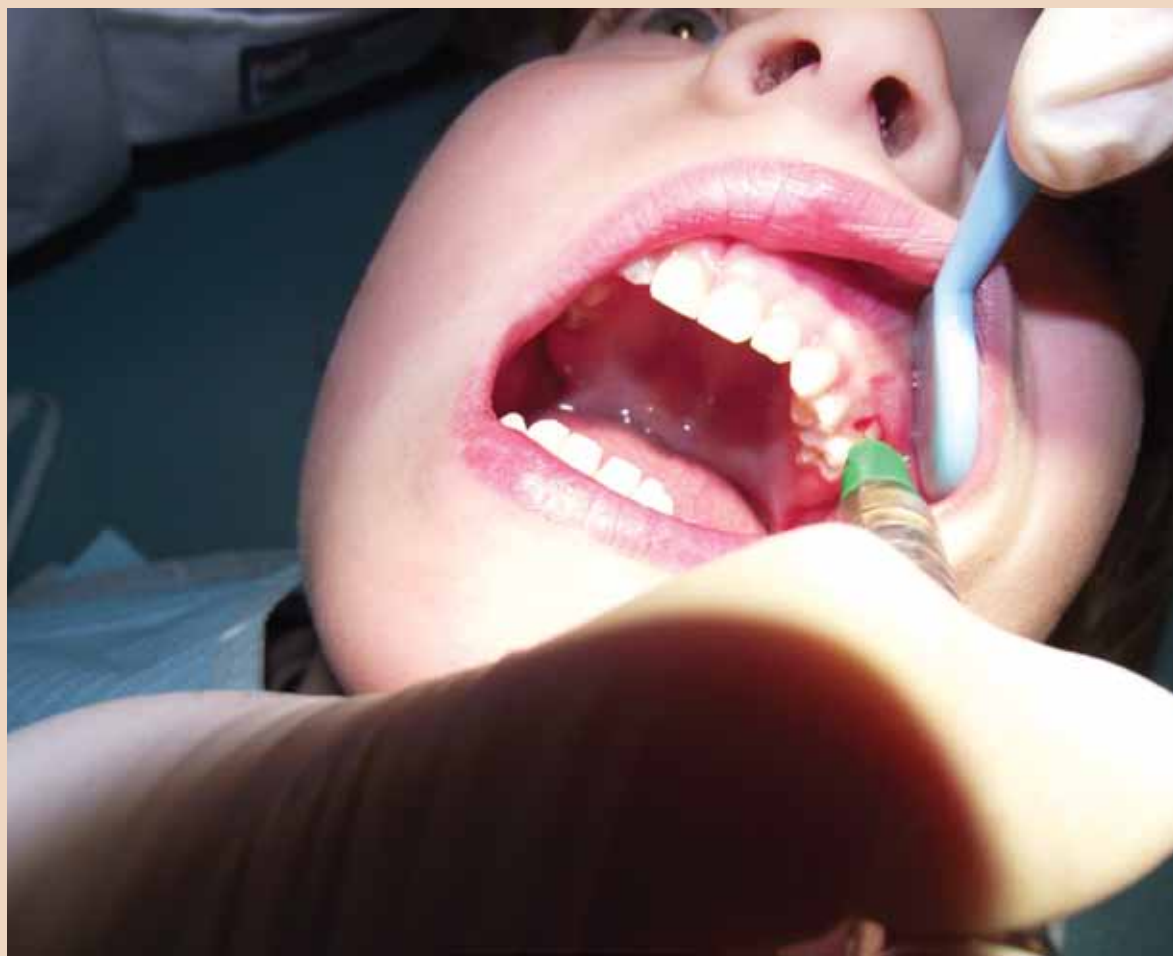Przeprowadzono 38 znieczuleń u 25 dzieci w wieku 4-18 lat (przy średniej wieku 8 lat). Było to 10 znieczuleń zębów stałych oraz 28 znieczuleń zębów mlecznych.

Znieczulenie miejscowe wspomaganie komputerowo było jedynym znieczuleniem użytym podczas leczenia, nie było wskazań do zmiany techniki. Parametry znieczuleń i obserwacje zostały umieszczone w tabeli 1.

To, co jest łatwo zauważalne, to niewielka ilość koniecznego środka znieczulającego, brak nagryzania wargi oraz zmniejszone poczucie lęku u dziecka, które nie czuje dyskomfortu spowodowanego przez odrętwienie, ponieważ rozpraszanie środka znieczulającego w błonie śluzowej jest zredukowane. Ruch obrotowy był konieczny tylko w przypadku znieczulenia zębów stałych. Podczas znieczulenia miejscowego dzieci są szczególnie odprężone, co odpowiada wartości „0” na zmodyfikowanej skali Vehnana.

Liczba znieczuleń przypadających na leczone miejsce	Średnia liczba używanych ampulek	Liczba używanych rotacji (rodzaj zębów)	Rezultat na skali Venhan'a w czasie iniekcji
20 doprzegrodowe	* 3 razy ¼ ampulki * 14 razy ½ ampulki * 2 razy ¾ ampulki * 1 raz 1 ampulka * 1 raz ¼ ampulki	brak	* 20VH0
17 śródkostne	* 9 razy ½ ampulki * 4 razy ¾ ampulki * 3 razy 1 ampulka	* 2 przy 4 znieczuleniach na pierwszym zuchwowym zębie trzonowym * 1 przy 1 znieczuleniu na pierwszym zębie trzonowym na górnej szczęce * 0 przy 12 znieczuleniach zębów mlecznych	* 16 VH0 * 1 VH2
1 śródwiązadłowe	* 1 raz ½ ampulka	brak	* 1VH0

Tab. 1: Parametry znieczulenia miejscowego z użyciem QuickSleeper obserwowane u 38 dzieci.



SleeperOne

System znieczuleń SleeperOne polega na komputerowym wspomaganie iniekcji. Korzyścią jest niewielkie ciśnienie iniekcji, kropla po kropli. Z powodu braku silnika ruchu obrotowego, końcówka urządzenia jest bardzo lekka, manipuluje się nim w taki sam sposób, jak zwykłym długopisem, co zapewnia stabilność punktów oparcia oraz precyzję wykonywanych czynności. Sterowanie za pomocą stopy pozwala uniknąć wszelkich zakłóceń ruchów igły w czasie aktywowania funkcji. SleeperOne jest wyposażony w program iniekcji o 4 szybkościach.

Od stycznia 2009 r. do października 2011 r. znieczulenie miejscowe z użyciem SleeperOne stosowano jako podstawowe u dzieci z wysokim poziomem lęku, z dodatkowym zastosowaniem lub bez metody MEOPA. W zależności od zaleceń dotyczących znieczulenia miejscowego dla dziecka, rodzaj znieczulenia wybierał operator (AAPD, 2009).

Technika iniekcji przy użyciu SleeperOne była zgodna z zaleceniami producenta (Dental Hi Tec): znieczulenie błony śluzowej przy pomocy płaskiego ścięcia pod kątem, równoległe do dziąsła, następnie ustawienie igły do iniekcji śródkostnej (doprzegrodowej, śródkostnej) lub śródwiązadłowej. Systematycznie stosowano znieczulenie miejscowe przy użyciu Topex'u® w strefie iniekcji. Zastosowana została artykaina z 1/100 lub 1/200 noradrenaliny. Użyto bardzo krótkich igieł 10 mm (DHT) lub 9 mm (Septodont). Wybrano iniekcję z kontrolą ciśnienia dla tkanek zbitych (śródwiązadłowej, doprzegrodowej). W przypadku tego rodzaju znieczulenia, iniekcja przy małej szybkości przebiega pod stałą kontrolą ciśnienia.

Zastosowano następujące kryteria obserwacji:

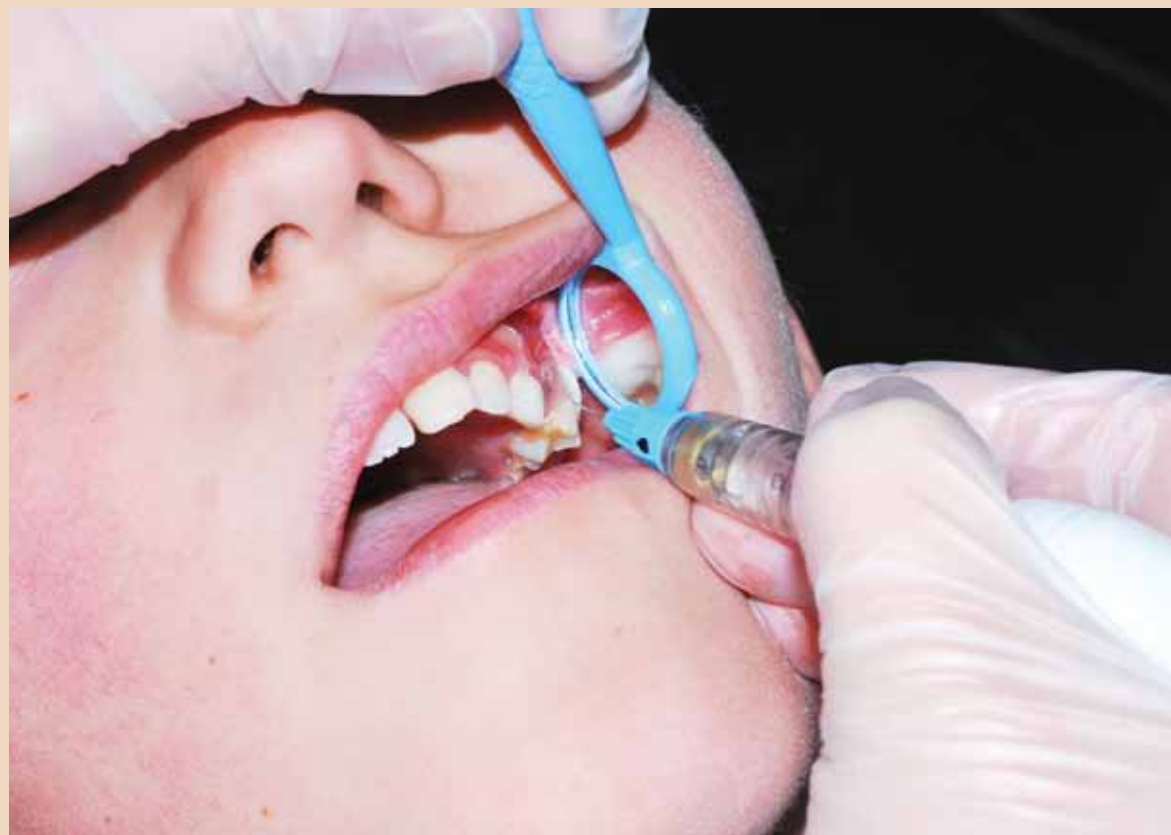- liczba ampulek anestetycznych użytych dla zaprogramowanej czynności,
- wynik na skali zachowania Venhan'a modyfikowanej w trakcie iniekcji.

Zrealizowano 360 iniekcji w ciągu roku u dzieci z wysokim poziomem lęku w wieku 1-18 lat, wśród których w 108 przypadkach dodatkowo zastosowano metodę MEOPA. Dla zębów mlecznych zastosowano znieczulenie doprzegrodowe (śródkostne bez ruchu obrotowego) lub śródwiązadłowe. W przypadku zębów stałych zastosowano znieczulenie śródwiązadłowe.

Zaobserwowano:

- brak jakichkolwiek komplikacji anestetycznych,
- liczba ampulek użytych do iniekcji wyniosła 1 w 90% przypadków oraz 2 w 10% przypadków.
- rezultat w skali Venhan'a w trakcie iniekcji wyniósł odpowiednio 0 w 50% przypadków, 1 w 30% oraz 2 w 20%. Wynik 1 jest przyznawany, gdy dziecko skarży się podczas iniekcji, ale nie rusza się. Wynik 2 przyznawany jest, gdy dziecko wykonuje ruch wycofywania się podczas iniekcji, zwykle na początku.

Opisane obserwacje wskazują na dobrą akceptację znieczulenia doprzegrodowego (śródkostnego bez ruchu obrotowego) oraz śródwiązadłowego, opisywanych zwykle jako bolesne. Nawet, jeśli dziecko zdawało sobie sprawę z iniekcji, zmiana jego zachowania nie przerywała zabiegu. Wspomaganie elektroniczne iniekcji pozwala z pewnością na zredukowanie ciśnienia w przestrzeni ożębnowej i z uwagi na to łagodzi ból. Fakt kontrolowania ruchu igły za pomocą uchwytu



długopisowego i przy iniekcji kontrolowanej elektronicznie pozwala na uzyskanie powyższych rezultatów.

Dyskusja

Dzieci dobrze zaakceptowały znieczulenie miejscowe ze wspomaganą komputerowo iniekcją. Pozwala ono na przeprowadzenie znieczulenia miejscowego przy bardzo słabej reakcji dziecka, przejawiającej się niepokojem lub bólem. Nie zaobserwowano żadnych powikłań. Obserwacje te pokrywają się z literaturą, która w istocie precyzuje, że brak znieczulenia tkanek miękkich (policzek lub wargi), eliminuje ryzyko ugryzienia się przez dziecko (Marie-Cousin, 2008).

Przy znieczuleniu zębów stałych, znieczulenie śródkostne wykazało dobre rozpraszanie się środka w kości (Cros, 2007). Skuteczność anestetyczna pozwalająca na realizowanie zwykłych czynności dentystycznych

została wykazana zarówno przy pracy z zębami mlecznymi, jak i z młodymi zębami stałymi (Sixou, 2008).

Przy znieczuleniu zębów mlecznych, znieczulenie śródwzrostkowe wykazało swą skuteczność przy użyciu systemu Wand (Ashkenazi, 2006). Pomijanie powyższej metody w przypadku leczenia zębów mlecznych wiązało się z potencjalnym ryzykiem związanym z możliwością zranienia zawiązka zęba znajdującego się pod spodem. Jakkolwiek inne badanie nie pokazało związku pomiędzy znieczuleniem śródwzrostkowym mlecznego zęba trzonowego a obecnością uszkodzeń na zębie stałym wyrastającym na jego miejscu (Ashkenazi, 2010).

Można to łatwo zrozumieć, ponieważ zawiązek zęba oddalony jest od igły o 10 mm. Ponadto, zawiązek zęba przedtrzonowego znajduje się między korzeniami mlecznego zęba trzonowego

i dostęp igły włożonej do szczeliny dziąsłowej lub do przegrody międzyzębowej jest utrudniony. Powyższe obserwacje u dzieci z wysokim poziomem lęku są zachęcające. Ten rodzaj znieczulenia jest łatwy do przeprowadzenia dla lekarza praktykującego oraz nie wydaje się dla dziecka ani bolesny, ani niepokojący. Jednakże rezultaty badania kontrolnego dotyczącego zwykłych czynności dentystycznych są jedynie wstępnymi rezultatami i wynikają wyłącznie z praktyki stomatologii dziecięcej prowadzonej w Ośrodku CHU. W celu potwierdzenia zaobserwowanej tendencji konieczne jest przeprowadzenie szerszych badań kontrolnych. **DTI**

Piśmiennictwo:

1. Alsarheed M.: *Children's Perception of Their Dentists*. *Eur J Dent*. 2011 Apr; 5(2):186-90.
2. American Academy on Pediatric Dentistry Council on Clinical Affairs. *Guideline on appropriate use of local anesthesia for pedia-*

tric dental patients. *Pediatr Dent*. 2008-2009; 30(7 Suppl):134-9.

3. Ashkenazi M, Blumer S, Eli I.: *Effect of computerized delivery intraligamental injection in primary molars on their corresponding permanent tooth buds*. *Int J Paediatr Dent*. 2010 Jul; 20(4):270-5.

4. Ashkenazi M, Blumer S, Eli I.: *Effectiveness of various modes of computerized delivery of local anesthesia in primary maxillary molars*. *Pediatr Dent*. 2006 Jan-Feb; 28(1):29-38.

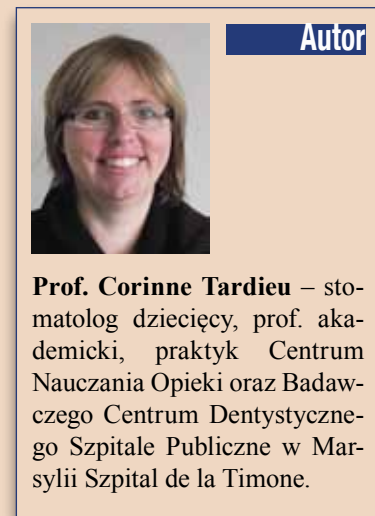5. Cros J.: *L'anesthésie transcorticale: approche expérimentale et intérêt en odontologie* *Le chirurgien-dentiste de France*. 2007 12 Juillet; n° 1311-1312.

6. Dental Hi Tec; *Produits Quicksleeper*. [en ligne]. http://www.dentalhitec.com/web3/fra/quicksleeper_p_396.html consulté le 23 octobre 2011.

7. Dental Hi Tec; *Produits Sleeperone* [en ligne]. http://www.dentalhitec.com/web3/fra/sleeperone_p_607.html consulté le 23 octobre 2011.

8. Marie-Cousin A, Sixou JL.: *Evolutions de l'anesthésie dentaire chez l'enfant*. *Clinic*. 2008; Juillet n° 29.

9. Sixou JL, Barbosa-Rogier ME.: *Efficacy of intraosseous injections of anesthetic in children and adolescents*. *Oral Surg Oral Med Oral Pathol Oral Radiol Endod*. 2008; Aug; 106(2):173-8. *Epub* 2008 Apr 18.



Autor

Prof. Corinne Tardieu – stomatolog dziecięcy, prof. akademicki, praktyk Centrum Nauczania Opieki oraz Badawczego Centrum Dentystycznego Szpitala Publicznego w Marsylii Szpital de la Timone.

AD

KRAKÓW 23-24 PAŹDZIERNIKA 2015

CEIA 11

Jeden z wykładowców
DR STEFAN FLICKL
Patronat naukowy:
**DR HAB. N. MED.
PIOTR MAJEWSKI**
Wśród zagadnień m.in.:

- Chirurgia plastyczna przyzębia.
- Pokrywanie recesji korzeniowych.
- Korekta tkanek miękkich w leczeniu implantologicznym.
- Tkanki przyzębia a materiały protetyczne.

WWW.CEIA.PL

Choroby dziąseł a cukrzyca

Zaledwie 1,7% Polaków ma całkowicie zdrowe dziąsła. Występowaniu chorób przyzębia sprzyjają czynniki ryzyka takie, jak: niewłaściwa higiena jamy ustnej, palenie tytoniu, stres, otyłość, ale również cukrzyca. W Polsce na cukrzycę choruje 3 mln osób, z czego 1 mln w ogóle o tym nie wie.

Poziom wiedzy na temat zależności między występowaniem i przebiegiem cukrzycy a chorobami przyzębia pozostawia wiele

w wyniku czego powstają określone zmiany kliniczne tkanek przyzębia. Krwawienie z dziąseł, które jest objawem m.in. zapalenia dziąseł, pogłębienia kieszonek i ruchomości zębów, prowadzić może do utraty zębów.

„Choroby przyzębia należą do schorzeń społecznych. Z uwagi na to, że mogą mieć one wpływ na skuteczność leczenia cukrzycy, jak również być niezależnym czynnikiem ryzyka dla chorób układu sercowo-naczyniowego, przedwczesnego porodu, a także zaostrej przewlekłej obturacyjnej choroby płuc (POCHP), wiedza na temat ich profilaktyki, diagnozowania i leczenia jest niezwykle cenna dla każdego pacjenta” – mówi prof.

FAZY ROZWOJU CHOROBY DZIĄSEŁ

1 ZDROWE DZIĄSŁA

prawy poziom dziąseł
prawy poziom kości
cement korzeniowy
zębna kość

2 ZAPALENIE DZIĄSEŁ

prawy poziom dziąseł
prawy poziom kości
cement korzeniowy
zębna kość

3 PARADONTOZA

prawy poziom dziąseł
prawy poziom kości
cement korzeniowy
zębna kość

« proces odwracalny »

- nieznaczna warstwa płytki nazębnej
- prawidłowy bładoróżowy kolor dziąseł

« proces nieodwracalny »

- krwawienie dziąseł
- zaczerwienione i opuchnięte dziąsła
- nagromadzenie płytki nazębnej
- potężne nagromadzenie płytki nazębnej
- cofnięte dziąsła
- bezpowrotna utrata kości wyrostka zębodołowego
- możliwa utrata zębów

1,7%

ZALEWDY 1,7% POLAKÓW MA CAŁKOWICIE ZDROWE DZIĄSŁA I NIE WYMAGA DZIAŁAŃ LECZNICZYCH

do zyczenia. Każdego dnia w jamie ustnej człowieka gromadzą się miliony bakterii, które tworzą płytkę nazębną. Bakterie zawarte w płytce nazębną uwalniają toksyny, które oddziałują na komórki układu immunologicznego,

niowego, przedwczesnego porodu, a także zaostrej przewlekłej obturacyjnej choroby płuc (POCHP), wiedza na temat ich profilaktyki, diagnozowania i leczenia jest niezwykle cenna dla każdego pacjenta” – mówi prof.

dr hab. n. med. Renata Górską z Warszawskiego Uniwersytetu Medycznego.

Dla osób chorujących na cukrzycę choroby przyzębia stanowią jeszcze większe zagrożenie, gdyż narażone są na nie 3-4 razy bardziej niż osoby bez cukrzycy. Cukrzyca utrudnia gojenie się ran powstających w przebiegu choroby dziąseł, powodując większą utratę tkanek przyzębia.

Co ważne, choroby przyzębia nie tylko mogą być konsekwencją cukrzycy, ale też mogą wpływać na jej przebieg. Dzieje się tak za sprawą bakterii przedostających się do krwioobiegu, które aktywizują komórki wytwarzające sygnały biologiczne mające niszczący wpływ na cały organizm, np. w obrębie trzustki może to prowadzić do uszkodzenia lub zniszczenia komórek odpowiedzialnych za wytwarzanie insuliny (hor-

mon regulujący poziom cukru we krwi). Jeśli tak się stanie, może rozwinąć się cukrzyca typu 2 – nawet u wcześniej zdrowych osób, u których nie występowały żadne czynniki ryzyka cukrzycy. Choroby dziąseł mogą ponadto stanowić czynnik wpływający negatywnie na przebieg cukrzycy, podwyższają bowiem poziom cukru we krwi, utrudniają kontrolę glikemii osobom cierpiącym na cukrzycę.

Mimo to diabetolodzy rzadko koncentrują się na stanie higieny ustnej swoich pacjentów, nie przekazują im informacji o metodach

profilaktyki i leczenia chorób przyzębia, a sami diabetycy często nie przekazują lekarzom denty stom informacjami o aktualnym stanie zdrowia i przyjmowanych lekach.

Rozwiązaniem zarówno dla osób chorych na cukrzycę, jak i dla pacjentów bez cukrzycy jest dialog z lekarzem i stosowanie odpowiednich, wyspecjalizowanych preparatów do higieny jamy ustnej.

Dokładne codziennie usuwanie płytki bakteryjnej jest najsukuczniejszym sposobem uniknięcia zapalenia dziąseł. Szczególnie

istotne jest, aby służące do tego produkty do higieny jamy ustnej były wyspecjalizowane, wzajemnie uzupełniające się i zapewniające synergię działania. Najlepiej zaś, gdyby stanowiły cały system ochrony składający się z pasty do zębów, płynu do płukania jamy ustnej oraz szczoteczki. Preparaty z systemu ochrony dziąseł meridol® usuwają płytkę nazębną i hamują tworzenie się nowej płytki, wspierając odbudowywanie prawidłowej flory bakteryjnej w jamie ustnej. Oprócz wysokiej skuteczności w walce z problemami z dziąsłami, cechują się dużą łagodnością, działając jak balsam na podrażnione dziąsła. [1]

¹ „Wybrane zagadnienia z badań epidemiologicznych perio i perio-kardio 2011” pod kier. prof. dr hab. n. med. Renaty Górskiej.

² Raport „Cukrzyca, ukryta pandemia 2014”.

³ <http://www.woottonamaya.com/Diabetes.aspx>.

Na podst.: informacje biura prasowego Colgate-Palmolive.

O wydawcy

Wydawca:

DTI Media
Abrahama 18 lok. 168
03-982 Warszawa

na licencji

Dental Tribune International GmbH



www.dental-tribune.com

Zespół redakcyjny:

Redaktor naczelna:

Marzena Bojarczuk
m.bojarczuk@dental-tribune.com
Tel.: 607 811 250

Marketing i reklama:

Grzegorz Rosiak,
g.rosiak@dental-tribune.com
Tel.: 606 202 508

Informacje w sprawie prenumeraty:

m.spytek@dental-tribune.com
Tel.: 600 019 616

Nakład:

10.000 egz.

Wydawca i redakcja nie ponoszą odpowiedzialności za treść reklam i ogłoszeń. Publikacja ta jest przeznaczona dla osób uprawnionych do wystawiania recept oraz osób prowadzących obrót produktami leczniczymi w rozumieniu przepisów ustawy z dnia 6 września 2001 r. – Prawo farmaceutyczne (Dz. U. Nr 126, poz. 1381, z późn. zmianami i rozporządzeniami).

Redakcja *Dental Tribune* dokłada wszelkich starań, aby publikować artykuły kliniczne oraz informacje od producentów jak najrzetelniej. Nie możemy odpowiadać za informacje, podawane przez producentów. Wydawca nie odpowiada również za nazwy produktów oraz informacje o nich, podawane przez ogloszeniodawców. Opinie przedstawiane przez autorów nie są stanowiskiem redakcji *Dental Tribune*.

Dental Tribune makes every effort to report clinical information and manufacturer's product news accurately, but cannot assume responsibility for the validity of product claims, or for typographical errors. The publishers also do not assume responsibility for product names or claims, or statements made by advertisers. Opinions expressed by authors are their own and may not reflect those of Dental Tribune International.



Licensing by Dental Tribune International

Group Editor

Daniel Zimmermann
newsroom@dental-tribune.com
+49 341 48 474 107

Clinical Editor

Magda Wojtkiewicz

Online Editors

Yvonne Bachmann
Claudia Duschek

Copy Editors

Sabrina Raaff
Hans Motschmann

Publisher/President/CEO

Torsten Oemus

Chief Financial Officer

Dan Wunderlich

Business Development Manager

Claudia Salwiczek

Jr. Manager Business Development

Sarah Schubert

Event Manager

Lars Hoffman

Marketing Services

Nadine Dehmel

Sales Services

Nicole Andrä

Event Services

Esther Wodarski

Project Manager Online

Martin Bauer

Media Sales Managers

Matthias Diessner (Key Accounts)
Melissa Brown (International)
Peter Witteczek (Asia Pacific)
Veridiana Mageswki (Latin America)
Maria Kaiser (USA)
Hélène Carpentier (Europe)
Barbora Solarova (Eastern Europe)

Accounting

Karen Hamatschek
Anja Maywald
Manuela Hunger

Advertising Disposition

Marius Mezger
Executive Producer
Gernot Meyer

Dental Tribune International

Holbeinstr. 29, 04229 Leipzig, Germany
Tel.: +49 341 48 474 302
Fax: +49 341 48 474 173
www.dental-tribune.com
info@dental-tribune.com

Dental Tribune Asia Pacific Ltd.

Room A, 20/F, Harvard Commercial Building,
105-111 Thomson Road, Wanchai, Hong Kong
Tel.: +852 3113 6177 | Fax: +852 3113 6199

Tribune America, LLC

116 West 23rd Street, Ste. 500,
New York, N.Y. 10011, USA
Tel.: +1 212 244 7181 | Fax: +1 212 244 7185

International Editorial Board

Dr Nasser Barghi, USA – Ceramics
Dr Karl Behr, Germany – Endodontics
Dr George Freedman, Canada – Esthetics
Dr Howard Glazer, USA – Cariology

Prof. Dr I. Krejci, Switzerland – Conservative Dentistry,
Dr Edward Lynch, Ireland – Restorative
Dr Ziv Mazor, Israel – Implantology
Prof. Dr Georg Meyer, Germany – Restorative
Prof. Dr Rudolph Slavicek, Austria – Function,
Dr Marius Steigmann, Germany – Implantology

AD

Potencjał oscylacji

Marcin Aluchna

Znany od wielu lat i powszechnie wykorzystywany w stomatologii skaler przechodzi ewolucję i zmienia swoje oblicze. Początkowo, zgodnie z nazwą, instrument stosowany był do usuwania złożeń. Jednak możliwości, jakie oferuje ruch oscylacyjny sprawiły, że obecnie znacznie skuteczniej wykorzystujemy jego potencjał w wielu dziedzinach stomatologii.

Wzrost wydajności, a co ważniejsze – bezpieczeństwa prowadzonych zabiegów sprawia, że instrumenty te stają się niezastąpione w codziennej praktyce.

Przykładem takiego rozwiązania może być Acteon Satelec

P5XS. Ten wielofunkcyjny instrument znajduje wiele praktycznych zastosowań, choć od kilku lat niezrównanym w opinii autora w zakresie zabiegów profilaktycznych jest Vector Paro. Skąd zatem zainteresowanie rozwiązaniem firmy Satelec? Jak wspomniano, instrument za sprawą licznych wyrafinowanych końcówek, znajduje zastosowanie w wielu dziedzinach stomatologii. W połączeniu z możliwością stosowania do irygacji kilku zweryfikowanych i – rzecz można – niezastąpionych preparatów, znakomicie wkomponowuje się w aktualne zalecenia terapeutyczne, co dodatkowo rozszerza zakres możliwości wykorzystania tego instrumentu.

Futurystyczna bryła, dzięki przemyślanej konstrukcji, zapewnia możliwość dostępu do całej powierzchni i łatwego czyszczenia instrumentu.

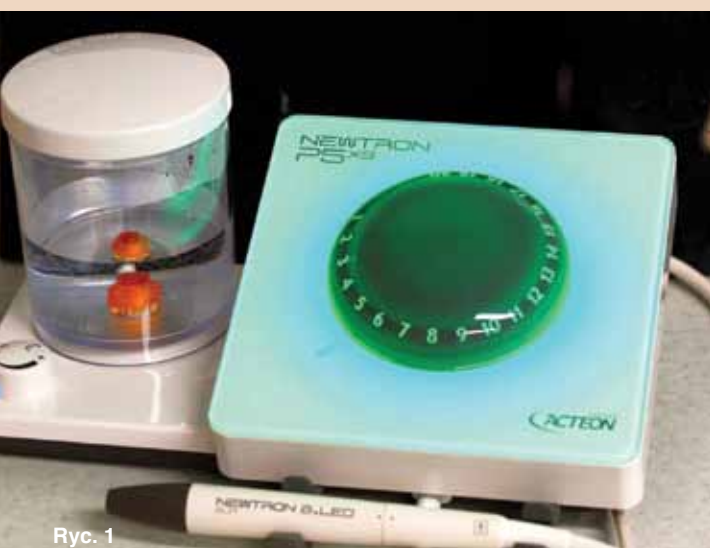Regulacja mocy odbywa się przy użyciu barwnie podświetlanego wielkiego pokrętkła. Kolor podświetlanego regulatora mocy zgodny jest z kolorystycznym kodem umieszczonym na poszczególnych końcówkach, istotnie ułatwiając kontrolę zalecanego zakresu mocy. Częstotliwość generatora w świetle deklaracji producenta to ≥ 28 kHz, co w połączeniu z amplitudą (zależnie od kształtu) końcówki ≤ 200 μ m sprawia, że mamy do dyspozycji wydajny wielozadaniowy instru-

ment. Zastosowana (i opatentowana przez Satelec) technologia Newtron zapewnia stałą zwrótną kontrolę parametrów – wydajności końcówek poprzez regulację mocy i częstotliwości pracy generatora piezoelektrycznego. Dla fanów nowatorskich rozwiązań dostępna jest wersja umożliwiająca kontrolę z wykorzystaniem Bluetooth.

Podstawowe, stosowane do skalingu „typy” nie odbiegają od znanych standardów, ale końcówki do „root planing” mają delikatne, wręcz filigranowe kształty. Wielopłaszczyznowe ukształtowanie końcówek powoduje, że zmieniony jest kierunek drgań, co w połączeniu z elastyczną

konstrukcją sprawia, że pomimo wysokiej wydajności, zabieg jest praktycznie nieodczuwalny dla pacjenta. Uzyskanie pełnej kontroli nad pracą tych fantazyjnie wymodelowanych końcówek wymaga odrobiny doświadczenia. I choć przypomina pracę kiretą, to jest nieporównywalnie łatwiejsze.

W praktyce drugą bardzo użyteczną funkcją jest preparacja ubytków pilnikami z nasypem diamentowym. Dostępny obecnie asortyment końcówek pozostawia uczucie niedosytu, choć pozwala na dokonanie bezpiecznej preparacji na wszystkich powierzchniach leczonych zębów. Szczególne znaczenia nabierają bezpieczne pilniki z nasypem



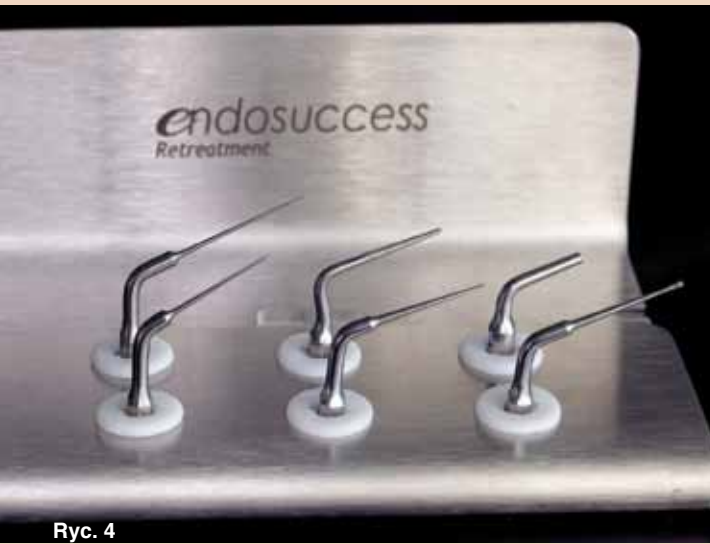Ryc. 1



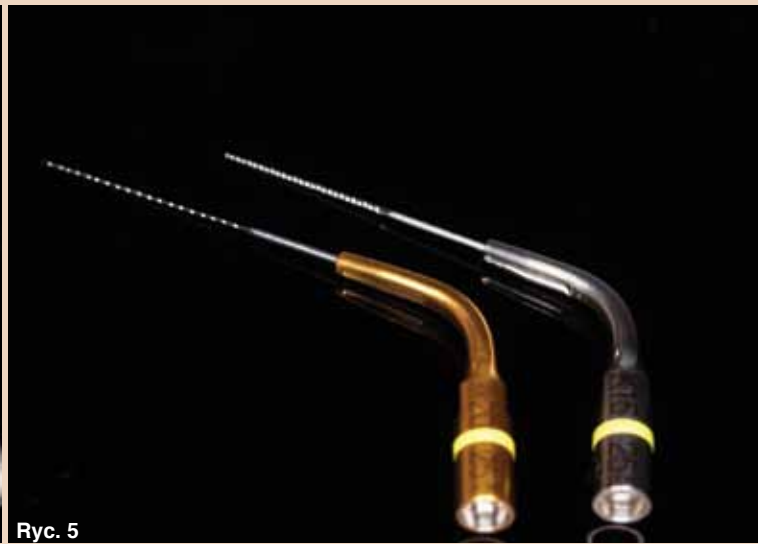Ryc. 2



Ryc. 3



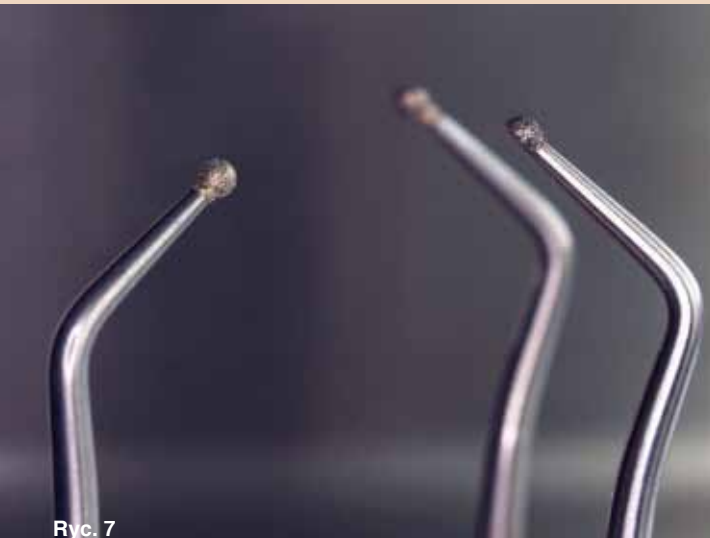Ryc. 4



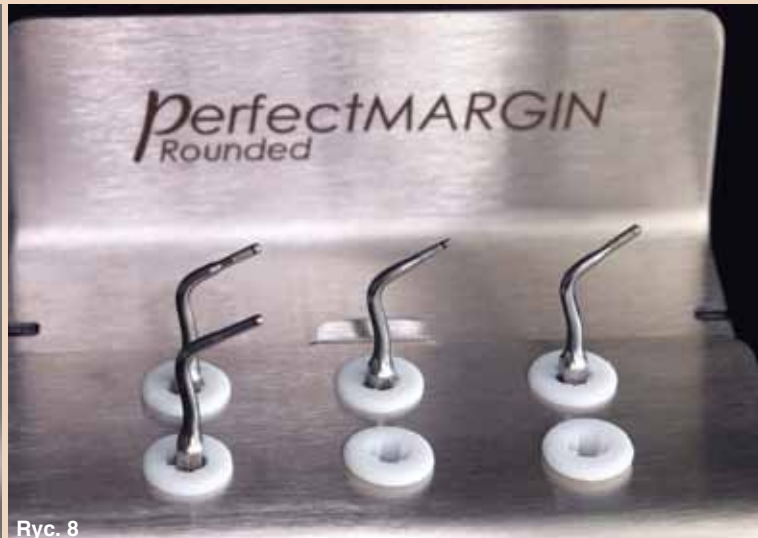Ryc. 5



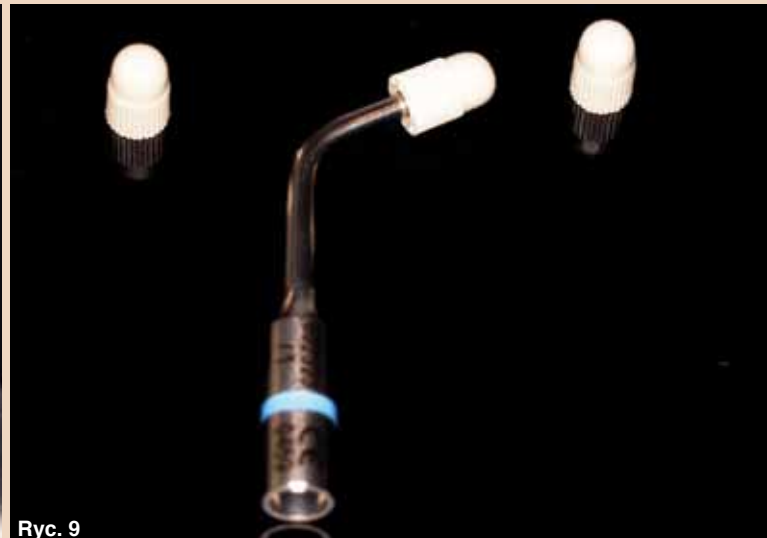Ryc. 6



Ryc. 7



Ryc. 8



Ryc. 9

Ryc. 1: Instrument w całości – odłożona osłona w ustawieniach mocy dla „wersji zielonej”. Ryc. 2: Fantazyjnie ukształtowane końcówki zestawu perio. Ryc. 3: Końcówki zestawu Endo – wyraźnie widoczne oznaczenia kolorystyczne sugerujące zalecane ustawienia mocy generatora. Ryc. 4: Zestaw do ponownego leczenia endodontycznego. Ryc. 5: Pilniki ultradźwiękowe. Ryc. 6: Nieco skromny, ale praktyczny asortyment końcówek zachowawczych. Ryc. 7: Pełna kulka (po lewej) i bezpieczny jednostronny pilnik. Ryc. 8: Zestaw do precyzyjnej preparacji – wykończenia pod stałe uzupełnienia protetyczne, ale nie tylko. Ryc. 9: Instrument do „dociskania” uzupełnień podczas cementowania, przypomina ten przewidziany do kondensacji cementów szkłoionomerowych.

wyłącznie na jednej powierzchni. W odcinku bocznym lub podczas preparacji prowadzonej przy „niestandardowym” dostępie zastosowanie znajdują końcówki odchylone pod kątem 45°. Powszechne stosowanie podczas preparacji na powierzchniach stycznych instrumentów rotacyjnych stanowi przyczynę najczęstszych uszkodzeń jatrogennych. Stosowanie bezpiecznych instrumentów oscylacyjnych jest jedyną alternatywą dla instrumentów ręcznych. Są one również znacznie bezpieczniejsze podczas leczenia dzieci i pacjentów niespokojnych.

Dostępne instrumentarium uwzględnia również leczenie endodontyczne. Zestawy „Endosuccess” dedykowany zarówno do ponownego (Retreatment), jak i pierwotnego leczenia (Canal Accsecc prep) znajdują zastosowanie podczas opracowywania, usuwania materiału, złamanych instrumentów i w wielu innych sytuacjach klinicznych. Tu znaczenia nabierają dodatkowe możliwości w zakresie dopuszczalnych do irygacji preparatów. A w świetle zapewnień producenta, możliwe jest wykorzystanie następujących roztworów: nadtlenek wodoru < 3%, chlorheksydyna < 3%, EDTA < 15%, podchloryn sodu < 0,9%, woda destylowana, sól fizjologiczna 0,9%. Oczywiście, niedosyt budzi stężenie podchlorynu, choć uwzględniając aktywację ultradźwiękami podczas pracy w systemie kanałowym, to niewielkie stężenie uznać można za wystarczające. Zastosowanie stężenia nieco wyższego w świetle informacji o dopuszczeniu roztworu poniżej 3% do czyszczenia samego urządzenia wskazuje na zastosowanie elementów, które powinny bez uszczerbku tolerować stężenia o potwierdzonej skuteczności, tj. powyżej 1%. Do czasu potwierdzenia u producenta, warto jednak ściśle przestrzegać jego zaleceń – wszak do dyspozycji mamy inne dopuszczone do stosowania preparaty.

Jednak i leczenie endodontyczne nie wyczerpuje zakresu wskazań, albowiem mamy jeszcze zestaw do precyzyjnej preparacji pod stałe uzupełnienia protetyczne „perfect magin”.


Autor

Dr. n med. Marcin Aluchna – absolwent Oddziału Stomatologicznego Akademii Medycznej w Warszawie (1986). Specjalista w dziedzinie stomatologii zachowawczej. Autor i współautor ponad 90 publikacji. Fanatyk materiałów złożonych w każdej postaci. Zajęcia dodatkowe: biegły Rzecznika Odpowiedzialności Zawodowej OIL, redaktor prowadzący Forum Stomatologii Praktycznej, autor opracowania pt.: „Zabiegi stomatologii zachowawczej” i ponad 90 artykułów.

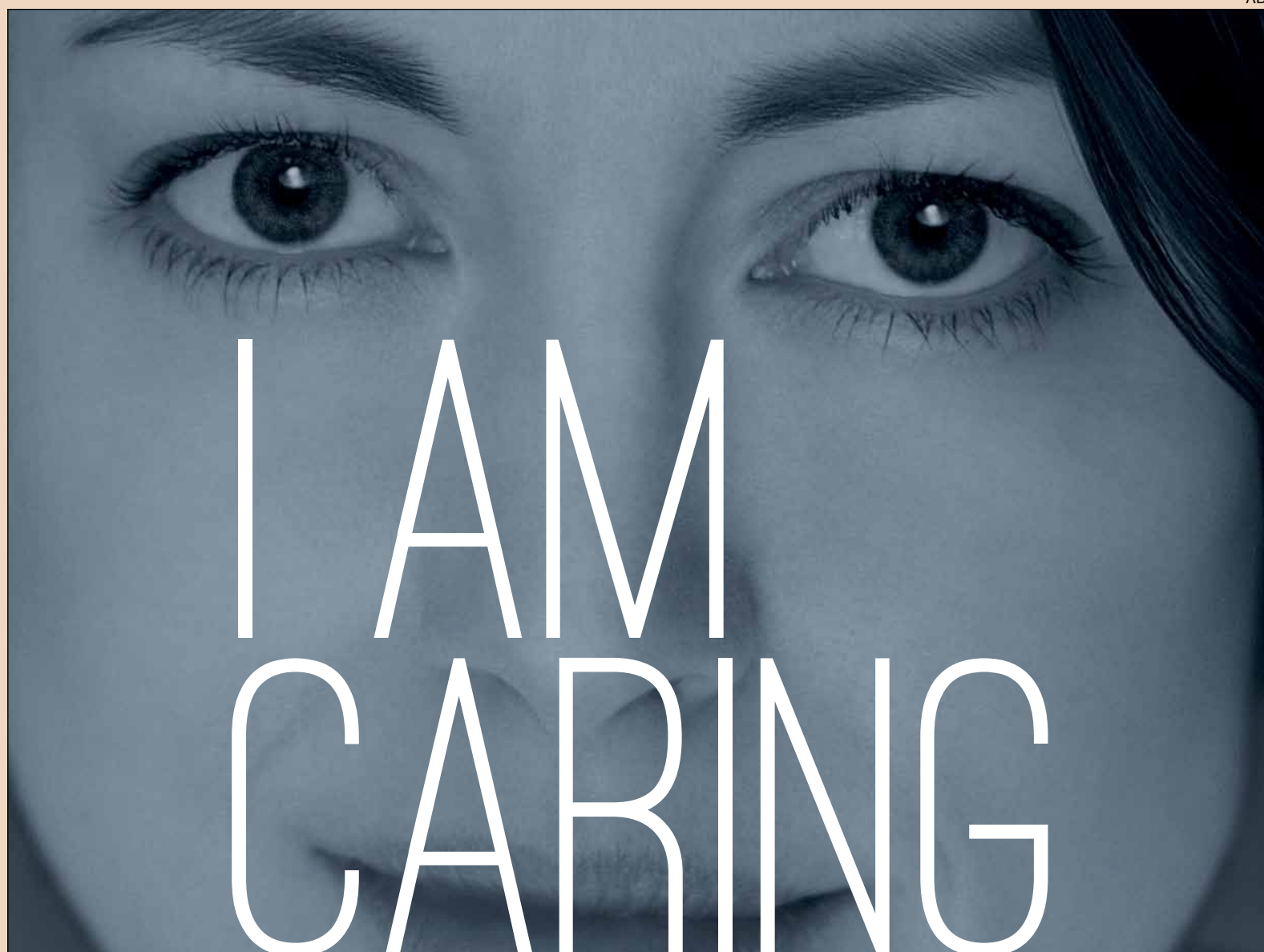
Pełna preparacja to nieco przesadne wyzwanie, ale precyzyjne opracowanie schodka nie stanowi tu żadnego problemu. Duża wydajność i znacznie większa niż w końcówkach zachowawczych powierzchnia robocza sprawia, że w praktyce doskonale spisują się podczas opracowywania ubytków i pobrzeża szkliwa, z zastrzeżeniem jednak, że na powierzchniach proksymalnych stosowane są pilniki bezpieczne.

Końcówka do kruszenia cementu i ułatwiająca kondensację podczas cementowania to już tylko zwieńczenie wyposażenia zestawów. Warto wspomnieć o bardzo skutecznym oświetleniu pola pracy dzięki zastosowaniu światła LED w formie pierścienia otaczającego końcówkę roboczą. Jako ułatwienie podczas zabiegów profilaktycznych (skaling i usuwanie biofilmu) zamiennie stosować można

diody niebieskie, które w połączeniu z dedykowanym barwnikiem ułatwiają detekcję złogów wybarwiających się na intensywny żółty kolor. Jak wspomniano na wstępie, urządzenie stworzone jest w nieco futurystycznej formie, której efekt wizualny dopełniany jest przez zmienne zabarwienie dużego położonego centralnie pokrętła regulacji mocy. Jak potwierdza praktyka, wygląd rodem z fil-

mów „science fiction” wzbudza zainteresowanie pacjentów. Będąc chłodnym sceptykiem, przyjąć można, że poszczególne funkcje nie stanowią rewolucyjnego przełomu, ale suma tych małych usprawnień sprawia, że mamy do dyspozycji funkcjonalne i niezwiązane z unitem uniwersalne urządzenie. Nazywanie tego instrumentu skalem wydaje się być nieeleganckim uproszczeniem. 

AD



NEWTRON

Chroń zęby dzięki precyzyjnym wibracjom ultradźwiękowym

- Wyjątkowa stal, idealnie dopasowana do twardości szkliwa.
- Automatyeczna regulacja mocy oraz perfekcyjna kontrola wibracji dzięki Cruise Control System (CCS).
- Szeroki zakres zastosowań, m.in.: endo, perio, protetyka.

krokodeni

Hala DUNAJ - Stoisko D94

www.pl.acteongroup.com

ACTEON

Przywrócenie estetyki i funkcji protezy z belką opartą na implantach – system Rhein'83

Carlo Borromeo

74-letnia pacjentka zgłosiła się do kliniki z użytkowanym uzupełnieniem protetycznym z prośbą o poprawę jego estetyki i funkcji. Po pierwszej kontroli zauważyliśmy wyraźną różnicę między całkowitą protezą górną (zniszczoną kilkuletnim użytkowaniem) a dolną protezą całko-

witą typu overdenture, niedawno wykonaną na 4 implantach.

Zauważyliśmy od razu, że zęby zamontowano w złym ustawieniu, aby zapewnić przestrzeń dla źle wykonanej struktury na implantach, co spowodowało nieprawidłowe wychylenie łuku

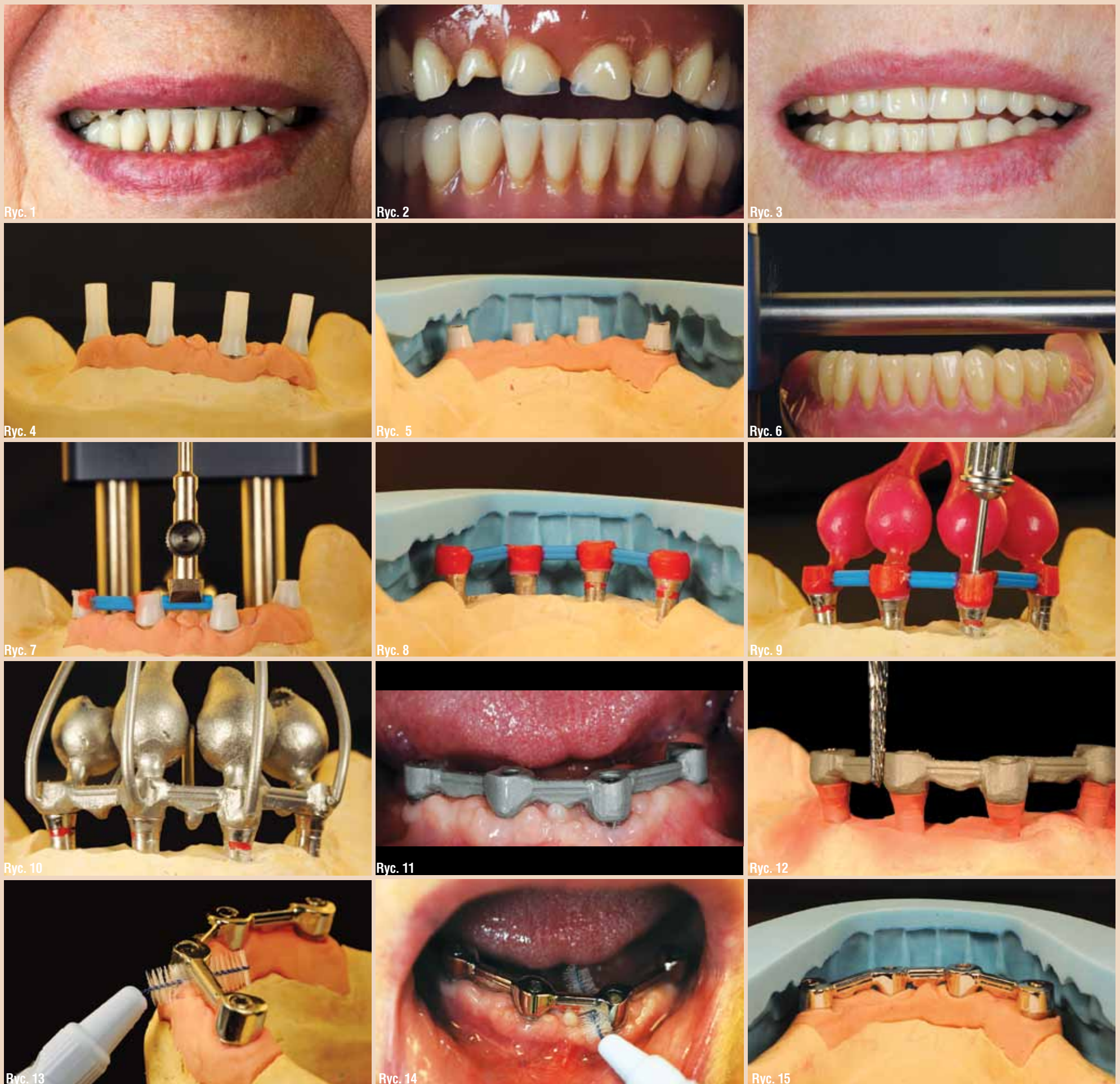
zębowego (Ryc. 1 i 2). Gdy usta pacjentki są w pozycji swobodnej, sam wymiar protezy nadmiernie odchyła wargę dolną. W takiej sytuacji postanawiamy w porozumieniu z pacjentem, przejść przez ponowne wykonanie protez. Korzystanie z tej procedury pozwoli nam na uzyskanie optymalnego

wyniku estetycznego i przywrócenie czynności żucia. Kiedy ocena sytuacji jest zakończona, możemy przystąpić do wyboru odpowiedniego systemu retencyjnego. Ten system ma pozwolić na połączenie z implantami odpowiedniej konstrukcji, która zapewni niezbędną przestrzeń dla

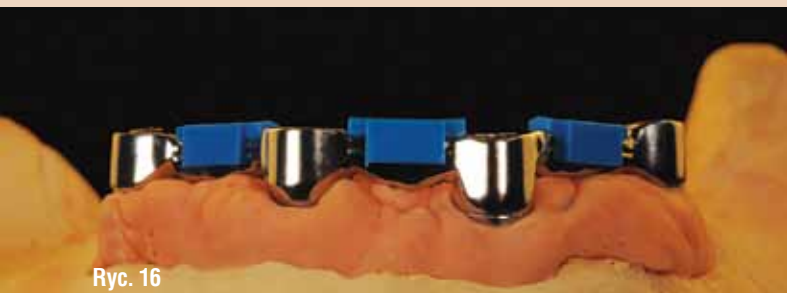wysokiej wytrzymałości protezy i odpowiedniej struktury wzmocnienia.

Planowanie

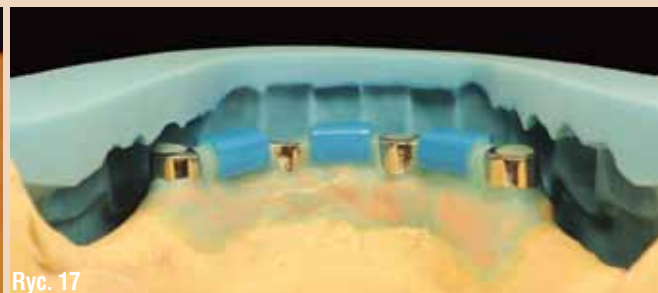
Jak zostało podkreślone we wprowadzaniu, pacjentka przybyła do kliniki w celu rozwiązania problemów związanych z estetyką



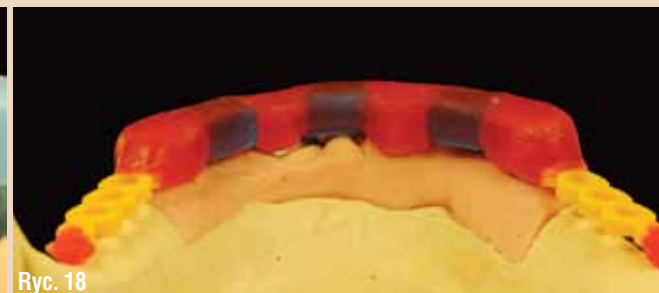
Ryc. 1 i 2: Protezy zębowa pacjenta. Ryc. 3: Ustawienie kontrolne rozwiązania protetycznego. Ryc. 4: Elementy do systemu odlewania na analogach implantów. Ryc. 5: Szablon silikonowy ustawienia zębów sztucznych. Ryc. 6: Kontrola płaszczyzny w paralelometrze systemu Rhein'83. Ryc. 7: Montaż belki retencyjnej Ot Bar – Rhein'83. Ryc. 8: Kontrola przestrzeni z szablonem ustawienia. Ryc. 9: Zamontowany system odlewniczy dla metali szlachetnych. Ryc. 10: Odlana belka retencyjna – kontrola na modelu roboczym. Ryc. 11: Odlana belka retencyjna – kontrola na podłożu protetycznym. Ryc. 12: Belka retencyjna – frezowanie korekcyjne. Ryc. 13: Belka retencyjna – kontrola przestrzeni na modelu. Ryc. 14: Belka retencyjna – kontrola przestrzeni na podłożu protetycznym. Ryc. 15: Belka retencyjna z szablonem sytuacyjnym.



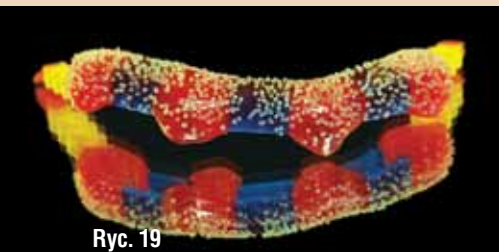
Ryc. 16



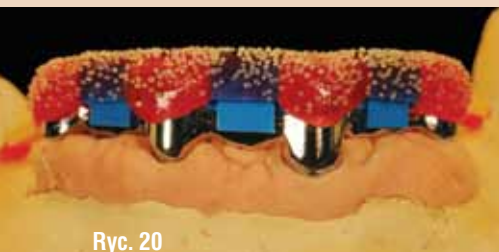Ryc. 17



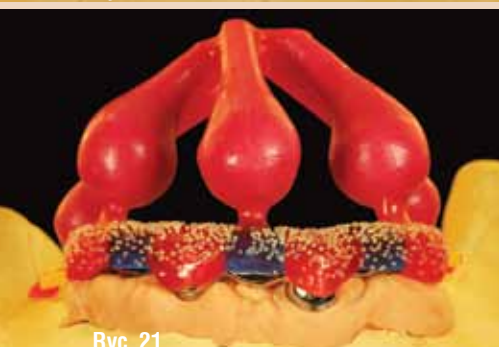
Ryc. 18



Ryc. 19



Ryc. 20



Ryc. 21

Ryc. 16: Belka retencyjna z elementami pozycjonującymi systemu Rhein'83.

Ryc. 17: Belka retencyjna pod kontrolą szablonu sytuacyjnego.

Ryc. 18-20: Wzmocnienie trzonu protezy z elementów Rhein'83.

Ryc. 21: Wzmocnienie trzonu protezy z systemem odlewniczym.

i funkcjonalnością protez. Nowa proteza żuchwy dostosowana do starej protezy szczęki nie została wykonana prawidłowo.

Po wstępnych ocenach i zgodnie z życzeniem pacjentki, technik dentystryczny mógł przystąpić do zaplanowania właściwego projektu pracy protetycznej, zaczynając od ustawienia zębów i stosując odpowiednie procedury pozwalające na uzyskanie ich odpowiednich relacji (Ryc. 3). Tylko wtedy, gdy osiągnięto satysfakcjonujący wynik pod względem funkcjonalności i estetyki, zgodnie z wnioskami pacjenta, technik dentystryczny mógł stworzyć maski przedsionkowe i językowe, pomocne w budowaniu struktury retencyjnej i struktury wzmocnienia. Dostępne przestrzenie będą oceniane na podstawie pozycji implantów i zębów. Ta analiza pozwoli na określenie właściwej metody leczenia protetycznego. Model pracy umieszczony w paralelometrze pozwala znaleźć właściwy tor wprowadzania. Analiza umożliwia ocenę różnych aspektów pracy. Po zaplanowaniu można ustawić (przykręcić) elementy odlewnicze na implantach i wyregulować ich wysokości na podstawie maski szablonu silikonowego.

Laboratorium

Ustawienie odlewanej belki retencyjnej odbyło się na podstawie szablonów przyszłej części

akrylowej (Ryc. 4-7). Po połączeniu wszystkich części konstrukcji, regulujemy obszary ponad im-

plantami, wykorzystując kontrolne maski silikonowe (Ryc. 8). Kiedy upewnimy się, że belka spełnia

wszystkie nasze oczekiwania, możemy przystąpić do procedury zbudowania systemu wlewowego

bezpośrednio na modelu w celu uniknięcia błędów podczas procesu stygnięcia wosku (Ryc. 9).

AD

CADline RHEIN'83

CAM

ZATRZASKI DO SYSTEMU CAD/CAM

OTWARTA BIBLIOTEKA

HOLTRADE

technologie dentystryczne

HOLTRADE 05-500 Piaseczno, ul. Kościuszki 51, tel. /fax +48 22 750 40 70, tel. kom. 600 919 111

www.holtrade.pl • holtrade@holtrade.pl