DENTAL TRIBUNE

The World's Dental Newspaper

РОССИЯ Декабрь, 2011 №6, ТОМ 10

Краткие выдержки

Компании GSK и DENTSPLY объединяют усилия

Дэниел Циммерман, DTI

Лондон, Великобритания/Нью-Йорк, США/Лейпциг, Германия: компания DENTSPLY заключила договор о совместном размещении брендов с компанией GlaxoSmithKline, международным производителем медицинских товаров из Великобритании. Согласно январскому пресс-релизу договор позволит американской компании сочетать свою линию профилактических средств NUPRO с зубной пастой Sensodyne, предлагаемой компанией GSK пациентам, страдающим гиперчувствительностью дентина. Как заявляют компании, договор не подразумевает обмен наличными средствами или ценными бумагами.

Линия NUPRO, включающая профилактические и полировочные пасты для профессионального применения, изготавливается с применением технологии NovaMin, права на которую компания GSK приобрела в 2009 г. в результате многомиллионной сделки. В состав паст входит кальция натрия фосфосиликат – синтетический минерал, герметизирующий дентинные канальцы, основной источник гиперчувствительности зубов. В настоящее время компания GSK использует ту же технологию при производстве своей широко рекламируемой зубной пасты Sensodyne.



Господин Carlton Lawson, вице-президент отделения Sensodyne GSK, сказал, что, объединив марки и возможности обеих компаний, они смогут сделать преимущества технологии NovaMin более известными широкой публике и укрепить положение компании GSK в качестве лидирующего производителя стоматологических товаров безрецептурного отпуска.

Согласно данным компании на долю зубных паст приходится 90% всей выручки GSK; компании принадлежит почти 10% мирового рынка.

Компания DENTSPLY сообщила, что представит совместную марку зубной пасты, а также профилактическую зубную пасту для применения в клинике в феврале на зимней встрече стоматологического сообщества в Чикаго. Кроме того, компания обнародовала планы по разработке полной линейки профессиональных товаров для гиперчувствительных зубов под общей маркой NUPRO-Sensodyne.

www.dental-tribune.com

Интервью

Интервью с доктором Wimmer о предстоящей 7-й Европейской конференции пародонтологов EUROPERIO 7

При планировании EUROPERIO 7 основной упор сделан на научно-обоснованное изложение новых концепций и свежих идей в области таких смежных дисциплин, как пародонтология, имплантология и профессиональная гигиена.

стр. 8

События

Dental Tribune – учащейся молодежи!

28 октября 2011 г. в лекционном зале Центрального научно-исследовательского института стоматологии и челюстно-лицевой хирургии (ЦНИИС и ЧХЛ) состоялось значимое событие под названием «Dental Tribune – учащейся молодежи!».

стр. 14

Тенденции и практика

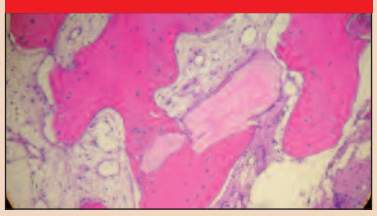

Сохранение альвеолярного гребня и направленная тканевая регенерация

Обязательным условием создания оптимальной функциональной и эстетичной реставрации с опорой на имплантат является адекватная ширина и высота альвеолярной кости.

стр. 19

Достижения индустрии

LANAP – лазерное создание нового зубодесневого прикрепления

В настоящей статье представлена история создания методики LANAP, ее перспективы.

Концепция лазерного создания нового зубодесневого прикрепления (LANAP) предложена в 1989 г. докторами Robert Gregg II и Del McCarthy.

стр. 24

Лазерная фототерапия (LPT) в стоматологии

Ян Тунер, Швеция

Лазерная фототерапия существует уже более 40 лет, но ее научные стандарты по-прежнему противоречивы. В последнее время в базе данных PubMed ежегодно появляется около 250 научных статей на эту тему, и наше понимание основных механизмов и оптимальных клинических параметров применения LPT постепенно улучшается.

Воздействие LPT на клетки и ткани хорошо задокументировано – в определенной степени благодаря исследованиям на животных, поскольку широкомасштабные клинические испытания все еще в большом дефиците. Также хорошо проверена и безопасность лазерной фототерапии. Несмотря на многообещающие клинические результаты в отношении многих заболеваний, применение LPT при некоторых состояниях по-прежнему остается под вопросом.

Проблема достижения консенсуса относительно такого применения стоматологических лазеров достаточно велика ввиду необходимости учета множества параметров. Использовались разные длины волн, плотности энергии и режимы, но оптимальные стандарты все еще не выработаны. Слишком часто исследователи не сообщают о фактических параметрах лазеров и данных дозиметрии [1], в результате чего затрудняется проведение контрольных исследований. Таким образом, проблематичной становится и оценка различных применений LPT. Оптические свойства и характеристики имеющихся в продаже лазеров существенно различаются, что еще больше затрудняет процесс оценки [2].

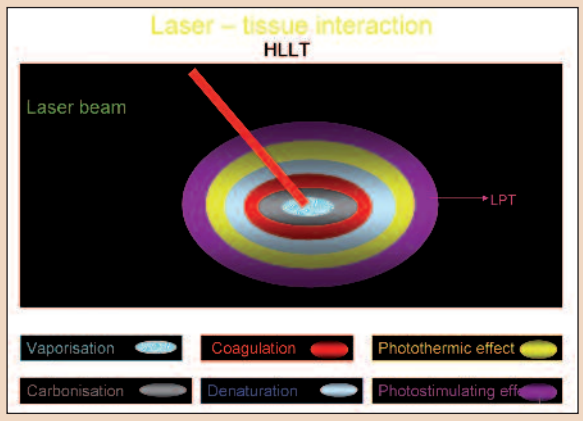

Рис. 1. Теоретическое описание воздействия лазерного луча. Изображение любезно предоставлено Edson Nagib.

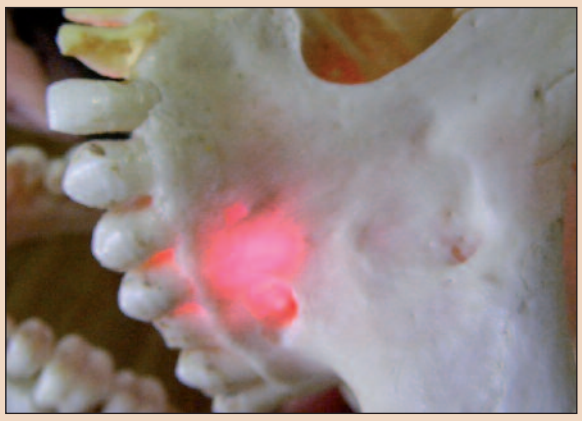

Рис. 2. Проникновение красного лазера в костную ткань.

Список показаний к применению хирургических лазеров гораздо точнее, а результаты их использования видны невооруженным глазом. Терапевтические лазеры работают на клеточном уровне, улучшая общее функционирование клеток. Теоретически это означает, что любое патологическое состояние может быть изменено в сторону улучшения при использовании правильной длины волны и энергии. В этом состоит прелесть лазерной фототерапии, но это же вызывает и главный вопрос: как один и тот же вид терапии может быть эффективен при таких разных заболеваниях? История медицины не знает ни одной реальной панацеи, и скептицизм стоматологов, в принципе, оправдан.

Две стороны медали

Десятилетиями предпринимались попытки разделить «мягкие» и «твердые» лазеры; одним из результатов этих попыток стало обилие наименований. «Лазер малой мощности», «лазер низкого уровня», «низкоэнергетический лазер» – вот лишь несколько примеров из этой сбивающей с толку номенклатуры. Сегодня данный инструмент принято называть терапевтическим лазером, а сам метод лечения чаще

→ DT стр. 6

Дексалгин® и его применение для купирования болевого синдрома в стоматологической практике

С.Ф.Бякова, А.И.Ерохин
Кафедра терапевтической стоматологии Первого МГМУ им. И.М.Сеченова

Врачу-стоматологу в работе часто приходится сталкиваться с ситуацией, когда острая боль возникает на фоне выраженного локального воспаления. В подобной ситуации для быстрого купирования боли и воспаления предпочтительнее использовать НПВС, сочетающие быстрое обезболивающее действие и мощный противовоспалительный эффект.

В последние годы в арсенале стоматологов появился современный оригинальный лекарственный препарат декскетопрофена трометамола – Дексалгин®25, обладающий выраженным анальгетическим действием. Механизм действия основывается на уменьшении синтеза простагландинов вследствие подавления циклооксигеназной системы. Однако декскетопрофену присущи и уникальные особенности – препарат обладает двойным механизмом анальгетического действия, который связан с ингибированием синтеза простагландинов на уровне циклооксигеназы (ЦОГ), как на периферическом (в месте поражения), так и на центральном уровне (на уровне ЦНС). Другими словами, декскетопрофен блокирует ЦОГ в тканях, поврежденных в результате воспаления и травмы, так и на уровне гипоталамуса. Благодаря двойному механизму действия и отличным фармакокинетическим и фармакодинамическим характеристикам Дексалгин®25 обладает: выраженным противовоспалительным и анальгетическим эффектом, практически моментальным началом

→ DT стр. 2

← DT стр. 1

действия и хорошей переносимостью. Декскетопрофен является эффективным препаратом для купирования острых ноцицептивных (т.е. связанных с активацией болевых рецепторов) болевых синдромов различного происхождения, в частности боли в челюстно-лицевой области.

Результаты рандомизированных контролируемых исследований свидетельствуют не только о высокой эффективности, быстром наступлении лечебного действия, но и о безопасности кратковременного применения декскетопрофена при острой боли разного генеза. Декскетопрофен редко вызывает серьезные побочные эффекты, превосходя по переносимости такие популярные анальгетики, как кетопрофен и кеторолак. При пероральном применении препарата Дексалгин®25 анальгетическое действие наступает через 30 мин после приема и продолжается от 4 до 6 ч. В зависимости от вида и интенсивности боли рекомендуемая доза составляет 1/2 таблетки от 1 до 6 раз в сутки с промежутками между приемами 4–6 ч или по 1 таблетке от 1 до 3 раз в сутки с промежутками 8 ч. Общая доза таблеток не должна превышать 75 мг/сут. Дексалгин®25 предназначен для коротких терапевтических курсов. Рекомендованный прием препарата должен ограничиваться 3–5 днями, что как раз актуально для обезболивания после стоматологических манипуляций.

Возможность самостоятельного перорального применения и быстрое наступление анальгетического действия обусловили востребованность препарата в амбулаторной стоматологии. Его применяют как для купирования приступов зубной боли, так и после проведения консервативного и хирургического лечения, сопровождающегося болевым синдромом.

Рутинной процедурой в стоматологии является удаление зубных отложений. Систематическое нарушение индивидуальной гигиены полости рта приводит к образованию массивных зубных отложений и выраженного воспаления слизистой оболочки десны (рис. 1) и даже пролежней от особенно крупных конгломератов зубных отложений (рис. 2). В этом случае проведение профессиональной гигиены требует местного обезболивания. Однако после окончания действия анестетика нередко пациенты жалуются на возникновение выраженных болевых ощущений – как самостоятельных, так и возникающих при приеме пищи и гигиеническом уходе за полостью рта. В этом случае в назначенный комплекс противомикробных и противовоспалительных препаратов необходимо включать эффективное НПВС. Оптимально в этой ситуации подходит Дексалгин®25. Однократного назначения препарата непосредственно после окончания операции в дозировке 12,5 мг (1/2 таблетки) в таких случаях бывает достаточно. В этом случае препарат начнет действовать сразу после прекращения действия местного обезболивания.

Основываясь на наших наблюдениях, можно сделать вывод, что нестероидный противовоспалительный препарат Дексалгин®25 эффективно устраняет болевой синдром после проведения удаления зубных отложений. DT

Рис. 1. Обильные пигментированные над- и поддесневые отложения, выраженное воспаление тканей пародонта.

Рис. 2. Обширные минерализованные зубные отложения в области зубов 31 и 41. Слизистая оболочка десны гиперемирована, под зубными отложениями образовался пролежень.

AD

Врачи-эндодонтисты спорят

Дэниел Циммерман, DTI

Нью-Йорк, США/Лейпциг, Германия: эндодонтические процедуры с использованием только одного вращающегося инструмента вызывают неоднозначную реакцию специалистов. На форумах в Интернете эндодонтисты активно обсуждают преимущества и недостатки этого нового метода. За последние несколько месяцев целый ряд производителей выпустил на рынок системы так называемых «единичных файлов реципрокного движения».

Разработанная канадскими и ливанскими учеными концепция подразумевает применение только одного такого файла и отказ от обеспечения конического просвета при препарировании большинства корневых каналов. По заявлениям производителей, такой подход сокращает время лечения и устраняет проблему перекрестного заражения пациентов, часто возникающую при использовании нескольких файлов.

Специалисты, однако, не слишком уверены в преимуществах нового подхода. «Это все равно что делать операцию на мозге с помощью грубого и примитивного инструмента. Те, кто полагает, что для работы со столь сложной системой, как система корневых каналов, достаточно одного вращающегося файла, глубоко заблуждаются», – говорит на одном американском форуме врач-эндодонтист.

«Для этой техники необходим принципиально иной эндомотор, и это отстранит от нее многих эндодонтистов, успешно работающих с обычными никелево-титановыми файлами, – пишет блогер из Германии. – Принцип прост: либо система дает значительные преимущества, либо рынок ее отвергает, несмотря на клинический потенциал».

В недавно опубликованной в Dental Economics статье живущий на Манхэттене стоматолог-эндодонтист доктор Barry Musikant заявил, что данная техника может создать новый стандарт использования эндодонтических инструментов: «Здравый смысл подсказывает, что данный метод компенсирует слабые стороны вращающихся никелево-титановых файлов». Большинство новых систем уже продаются на крупных рынках. DT

Исследование анатомии корневых каналов первых моляров верхней челюсти у населения Испании с помощью компьютерной томографии

Оливер Валенсия де Пабло, Хосе Мария Абадаль, Роберто Эстевес, Федерико Морено-Санчо, Тереза Перес-Забальос, Мануэль Пейш Санчес, Испания

Цель эндодонтического лечения заключается в полном механическом и медикаментозном очищении системы корневых каналов, их трехмерной обтурации биоинертным материалом и обеспечении герметичности коронковой части для предотвращения реинфекции [1]. Микроорганизмы являются основной причиной патологий пульпы и периапикальных тканей. Неполное удаление остатков пульпы является главной причиной неудач эндодонтического лечения моляров; пульпарная ткань сразу же или через какое-то время повторно инфицируется микроорганизмами [2]. Другой причиной неудачи является наличие дополнительных каналов, невыявленных врачом, незнакомым с анатомией зуба [3]. Недостаточность знаний об анатомии корневых каналов является одной из наиболее частых причин неудач эндодонтического лечения [4].

Чаще всего эндодонтическому лечению подвергаются первые моляры нижней челюсти (ПМН) [5, 6], на них же приходится наибольшая доля всех неудач лечения [7, 8]. Относительная простота и единообразие внешних поверхностей их корней слишком часто маскирует сложность их внутреннего устройства [9]. По данным недавних исследований, три канала могут находиться в любом корне ПМН [11–14].

Для изучения внутренней анатомии корневых каналов применяли различные методы. Наиболее часто используемым методом является изучение образцов, специально обработанных для обеспечения прозрачности. В последние годы появились технологии получения трехмерных изображений, в частности конусно-лучевая компьютерная томография (КЛКТ), которая стала ценным инструментом для изучения челюстно-лицевой области. КЛКТ используется в имплантологии и пародонтологии [15–18], а также во многих других областях стоматологии.

В ряде случаев КЛКТ становится инструментом для постановки окончательного диагноза в эндодонтии [19]. Этот метод позволяет выявлять дополнительные корни ПМН. Тем не менее лишь в немногих исследованиях КЛКТ использовали в качестве основного метода оценки анатомии корневых каналов. В нескольких исследованиях КЛКТ применяли для оценки анатомии моляров верхней челюсти [20–23] и для оценки анатомии моляров нижней челюсти in vivo [24–27].

Настоящее исследование является первым исследованием in vitro, посвященным изучению анатомии системы корневых каналов постоянных ПМН с помощью КЛКТ.

Материалы и методы

В сотрудничестве с разными учреждениями национальной системы здравоохранения Испании были собраны 53 образца постоянных ПМН. Пол и возраст пациентов оставались неизвестными. Перед удалением стоматолог определял принадлежность зуба к первым молярам, исходя из его расположения в зубном ряду, что подтверждали путем анализа коронковой части образцов. После удаления все образцы очищались и помещались на хранение в 10% раствор формалина. Для удаления органических остатков образцы погружали в 4% раствор NaClO. Для снятия зубного камня с поверхности корней применяли кюреты и ультразвуковые скалеры.

Образцы закрепляли в фиксаторе томографа с помощью пластилина. Сканирование проводилось рентгенологом, имевшим опыт работы с КЛКТ. В рамках исследования использовали томограф i-CAT (Imaging Sciences International) с размером воксела 0,2 мм и 14-битной шкалой серого цвета.

→ DT стр. 4

AD



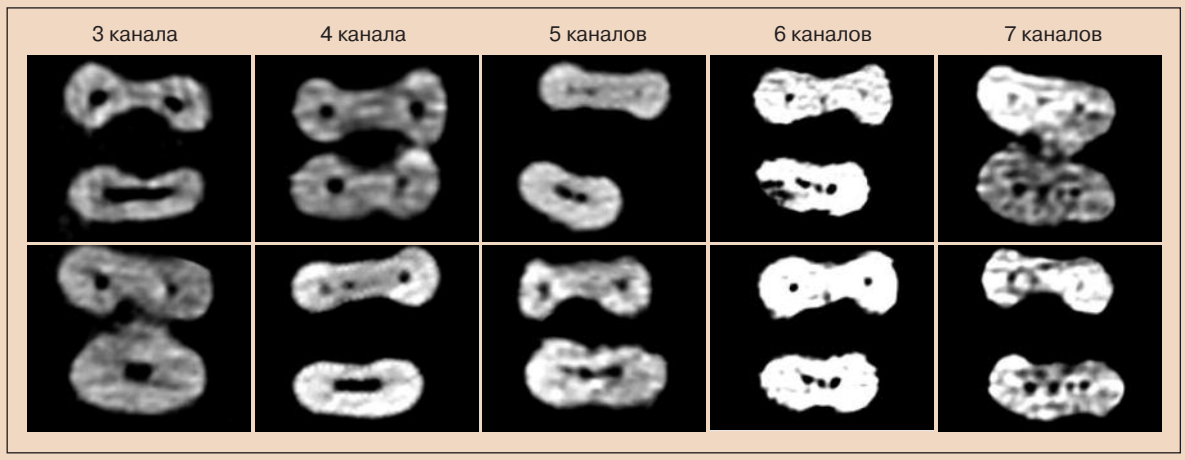

Рис. 1. Изображения ПМН с различным количеством каналов, полученные с помощью КЛКТ.

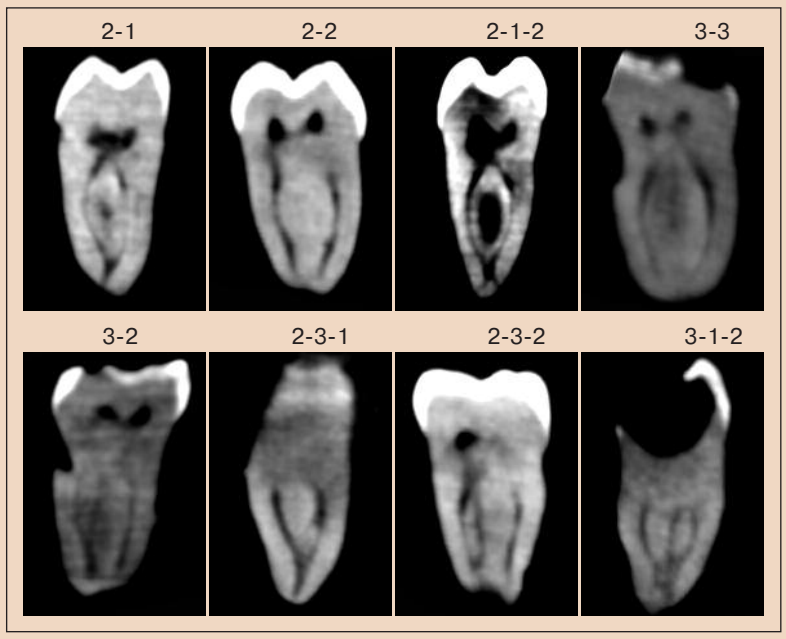

Рис. 2. Примеры различной анатомии корневых каналов.

← DT стр. 3

Благодаря особенностям КЛКТ положение образцов при сканировании не имело значения. Регистрировался весь объем образца, а не только объем, приходящийся на выбранную область, как это могло бы быть при использовании обычных методов съемки. Таким образом, мы имели возможность изучать результаты сканирования в любой пространственной проекции. Все образцы сканировались от медиального корня к дистальному.

После обработки трехмерных изображений всех образцов полученные данные были проанализированы при помощи программы i-CAT Vision (Imaging Sciences International), которая дает возможность различного представления данных. Выбрали мультиплоскостную реконструкцию, поскольку она позволяла нам анализировать изображения в трех разных проекциях. В этом режиме на экране отображалось взаимодействие этих проекций, что давало возможность изменять наклон образца для изучения изгиба каждого корня.

Полученные данные сгруппировали в соответствии с классификацией Vertucci [28] (после 1984 г. классификация Vertucci была дополнена другими авторами). В табл. 1 представлены схематические изображения различных типов систем корневых каналов, встречающихся в ПМН согласно литературе [29].

Результаты

В табл. 2, 3 и 4 приведены результаты исследования: общее количество обнаруженных каналов, варианты анатомии мезиальных и дистальных корней. На рис. 1 приведены срезы моляров, иллюстрирующие количество корневых каналов. Рис. 2 демонстрирует примеры анатомии мезиальных корней, а рис. 3 – варианты анатомии дистальных корней.

Обсуждение

По данным литературы, количество корневых каналов у ПМН различно, причем результаты исследований in vitro и in vivo противоречат друг другу. Возможной причиной этих противоречий являются различия в формировании эндодонтического доступа и способах поиска каналов в клинических условиях [29]. Облитерация устьев препятствует обнаружению корневого канала и изучению его морфологии.

Облитерация всегда протекает от коронковой трети в направлении апекса. Таким образом, наиболее сложной клинической задачей является локализация устья канала; после того как устье обнаружено, препарирование канала, как правило, не затруднено. КЛКТ обеспечивает возможность получения изображений корней любой длины и позволяет выявить все каналы вне зависимости от наличия доступа к ним.

Известно, что изначально в мезиальном и дистальном корнях имеется по одному каналу, а система корневых каналов образуется при дальнейшем отложении дентина [30]. В некоторых случаях удалось выявить до четырех образовавшихся таким образом каналов. Для клинициста такие каналы сложны с точки зрения не только обнаружения, но и обработки. В случае наличия четырех каналов в одном корне границы между ними настолько тонки, что исчезают после препарирования основного канала, в результате чего формируется более простая анатомия. Этот факт объясняет то обстоятельство, что в литературе упоминается меньшее количество каналов у ПМН, чем обнаружено в рамках нашего исследования [29].

В отношении количества каналов в мезиальном корне ПМН наши результаты аналогичны результатам Forner Navarro и соавт. [11]. Используя компьютерную томографию, эта группа в двух исследованиях установила, что три канала в мезиальном корне встречаются в 14,8 и 12% случаев. Мы получили цифру 17%, что ставит под сомнение правильность других методологий. Конечно, необходим дальнейший анализ техники исследования трехмерных изображений, однако мы полагаем, что главным ее преимуществом является полное сохранение структуры образцов.

Недавняя публикация подтверждает приведенные выше данные [31]. В рамках этого исследования in vitro эндодонтический доступ сформировали в 48 ПМН с расширением в области мезиального корня. Пульпарные камеры обследовались при помощи микроскопа и ультразвуковых наконечников. Было установлено, что срединный канал мезиального корня присутствует в 18,7% случаев (9 зубов). Это подтверждает тезис о том, что устранение облитерации в коронковой части открывает доступ к большему числу каналов мезиального корня ПМН.

По данным литературы, мезиальный корень наиболее часто имеет конфигурацию системы каналов типа II и IV по Vertucci [29]. В нашем исследовании в мезиальном корне два канала, сливающиеся в апикальной трети, обнаружены в 39,6% случаев, что соответствует данным литературы (35%). Тип IV (два отдельных канала) в нашем исследовании встречался реже (39,6%), чем в литературе (52,3%). Наличие трех независимых каналов выявили лишь в одном случае, однако обнаружили другие сложные варианты, например 3–2, 2–3–1, 2–3–2 и 3–1–2; таким образом, общее количество мезиальных корней с тремя каналами возросло с 3 до 9.

Анатомия системы корневых каналов дистального корня отличается большим разнообразием. Один канал встречался реже, чем указывается в литературе (47,2% по сравнению с 62,7%), зато число более сложных вариантов соответствовало данным литературы. Возможно, это было связано с большей распространенностью облитерации каналов в собранных нами образцах. Большинство зубов удалено по поводу обширных кариозных поражений, дефектных и не подлежащих восстановлению реставраций или переломов коронки; значительная часть зубов имела следы истирания. Все эти факторы способствуют отложению дентина на стенках кана-

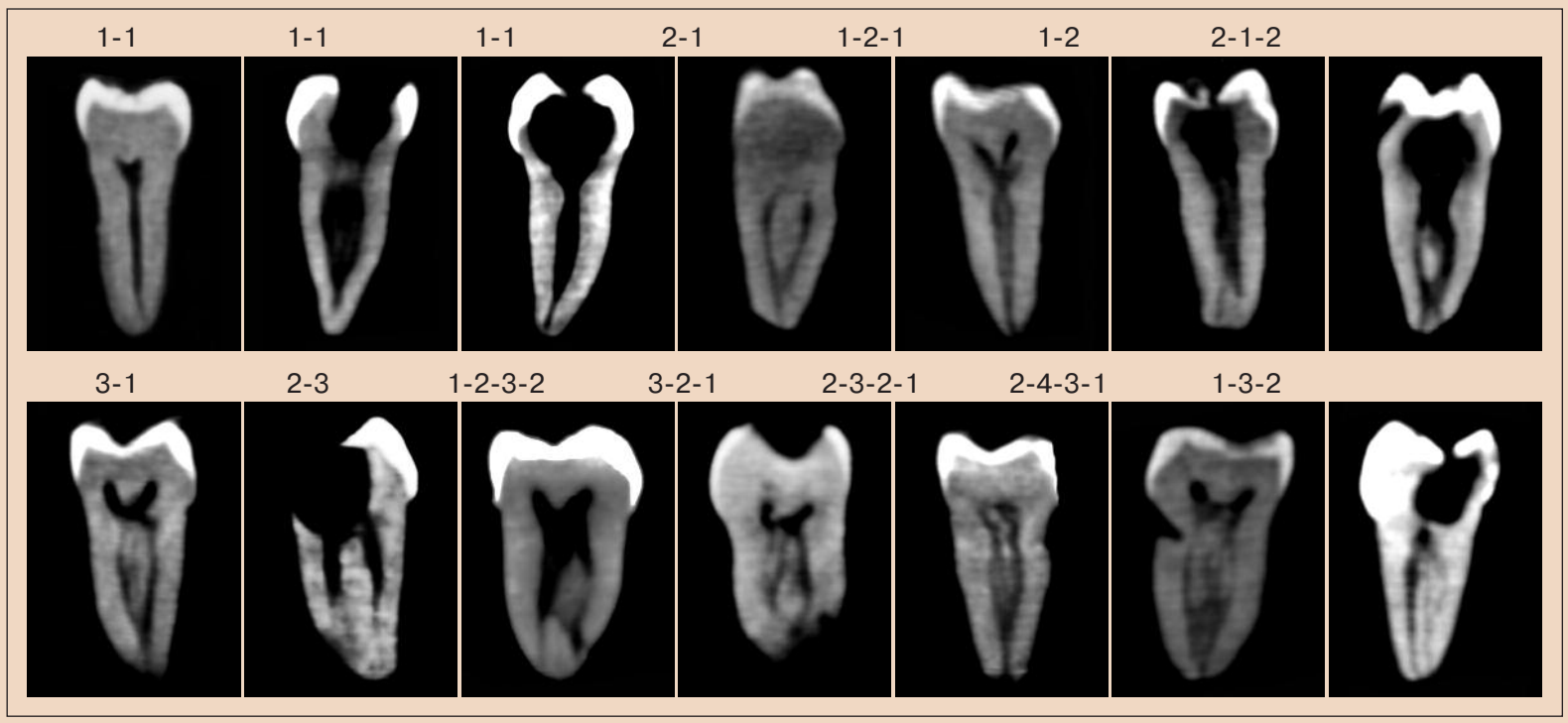

Рис. 3. Примеры различной анатомии каналов дистального корня.

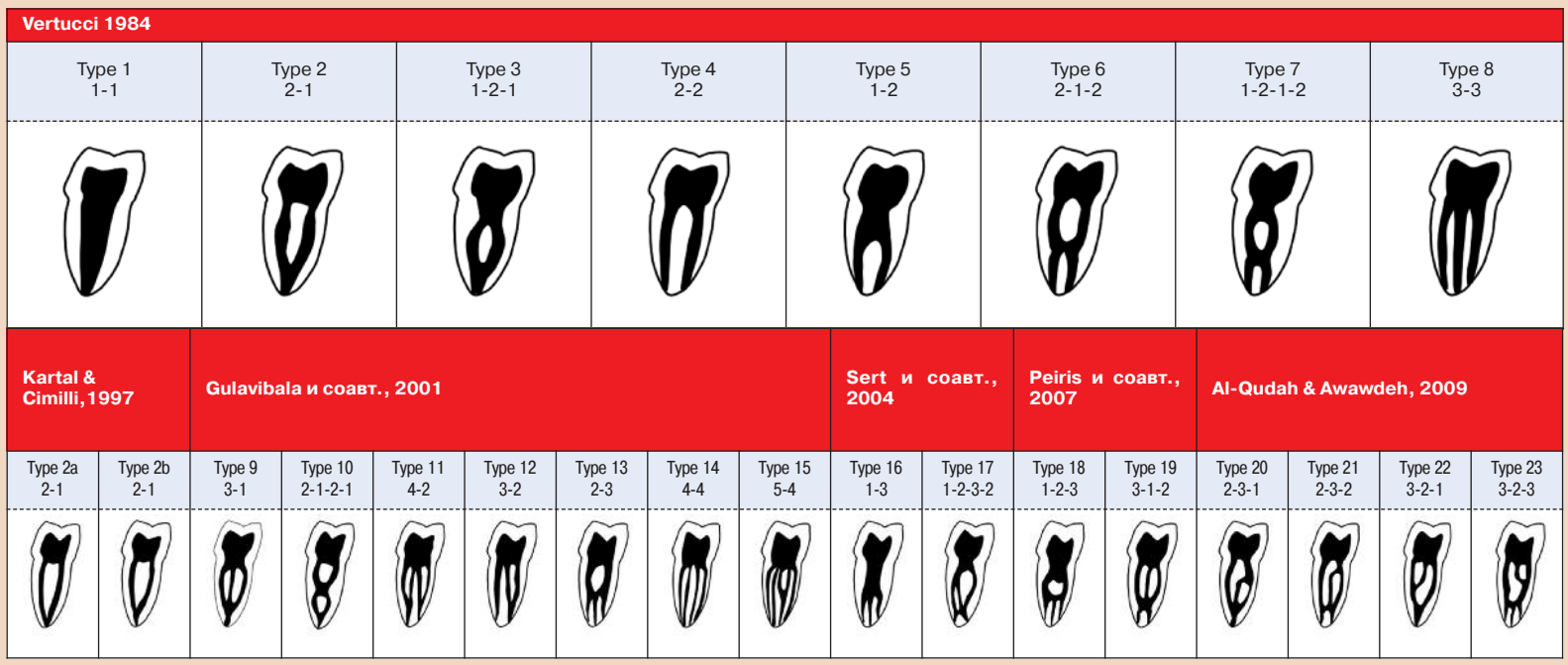

Таблица 1. Анатомия корневых каналов ПМН по данным литературы

Таблица 2. Варианты количества корневых каналов ПМН

Количество каналов	3	4	5	6	7
Количество моляров	22	14	15	1	1
Распространенность, %	41,5	29,4	28,3	1,9	1,9

Таблица 3. Конфигурации системы каналов медиального корня

	2-1	2-2	2-1-2	3-3	3-2	2-3-1	2-3-2	3-1-2
	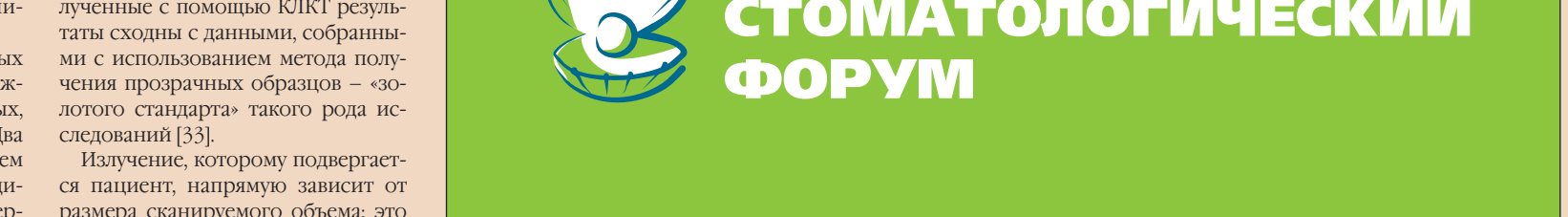							
Количество медиальных корней	22	21	2	1	3	3	1	1
Распространенность, %	39,6	39,6	3,8	1,9	5,7	5,7	1,9	1,9

Таблица 4. Конфигурации системы каналов дистального корня

	1-1	2-1	1-2-1	1-2	2-1-2	3-1	2-3	1-2-3-2	3-2-1	2-3-2-1	1-3-2	2-4-3-1
Количество медиальных корней	25	3	10	2	1	4	1	1	2	2	1	1
Распространенность, %	47,2	5,7	18,9	3,8	1,9	7,5	1,9	1,9	3,8	3,8	1,9	1,9

лов, что приводит к разделению основного канала на несколько мелких. Мы обнаружили три варианта строения, которые не описаны в литературе:

1–3–2: один канал, разделяющийся на три. Ближе к средней трети корня два канала соединялись, и в апикальной трети имелось два отдельных канала.

2–3–2–1: два канала, разделяющихся на три. В области средней трети два из них соединялись, и все каналы сходились к одному апикальному отверстию.

2–4–3–1: в одном из дистальных корней обнаружили самый сложный вариант как среди дистальных, так и среди мезиальных корней. Два канала разделялись на четыре, затем сливались в три и, наконец, сходились к одному апикальному отверстию.

Полученные результаты отличались от данных литературы малой распространенностью типа II (5,7% по сравнению с 14,5%); обратная картина наблюдалась в отношении типа III. Результаты других исследований in vitro сходны с нашими результатами, а результаты исследований in vivo – нет. Это объясняется тем, что если канал разделяется на два в средней трети корня, обтурировать эти два канала можно, лишь расширив коронковую треть и обеспечив, таким образом, непосредственный доступ к каждому из каналов. В результате этого по завершении лечения все каналы типа III (1–2–1) превращаются в каналы типа II (2–1).

При изучении сохранных образцов получили большой объем информации, поэтому КЛКТ можно признать превосходным инструментом изучения анатомии корневых каналов постоянных ПМН in vitro. Michetti и соавт. сравнили томограммы и гистологические срезы на предмет анатомии второго мезиально-щечного канала моляров верхней челюсти. Значимых различий обнаружено не было [32]. В исследовании сравнили КЛКТ с четырьмя другими методами изучения анатомии системы корневых каналов. Было установлено, что полученные с помощью КЛКТ результаты сходны с данными, собранными с использованием метода получения прозрачных образцов – «золотого стандарта» такого рода исследований [33].

Излучение, которому подвергается пациент, напрямую зависит от размера сканируемого объема; это делает исследование in vivo с применением КЛКТ клинически возможным [19]. Обзор литературы показал, что КЛКТ является ценным инструментом, способствующим получению надлежащих результатов лечения [34, 35].

Заключение

КЛКТ представляет собой полезный инструмент изучения анатомии системы корневых каналов постоянных ПМН в исследованиях in vitro. В случае мезиальных корней наиболее часто встречаются конфигурации 2–1 и 2–2, однако встречаются и три канала (17%). В половине случаев в дистальных корнях встречается один канал, в остальных случаях наблюдали различные варианты, самым распространенным из которых был вариант 1–2–1. Полученные в рамках настоящего исследования результаты говорят о возможности существования более сложных вариантов анатомии, например 1–3–2, 2–3–2–1 и 2–4–3–1, ранее не описанных в литературе. DT

От редакции
Список литературы можно получить в издательстве.

Информация об авторе

Dr Óliver Valencia de Pablo
Department of Endodontics,
Universidad Europea de Madrid
Avenida de Bruselas n. 64
28028 Madrid
Spain (Испания)
oliver.valencia@uem.es



AD

← DT стр. 1

всего именуют лазерной фототерапией (LPT). Теперь становится все яснее, что четкое разделение между двумя типами лазеров провести нельзя. Мощность «мягких» лазеров в настоящее время измеряется в ваттах, а «твердые» лазеры все чаще рассматриваются как стимулирующие. Интересно, что стимулирующий эффект «хирургических» лазеров известен довольно давно. Еще в 1980 г. Goldman [3] опубликовал статью об использовании лазера Nd:YAG при лечении артрита. Лазер Er:YAG является более новой разработкой, и пока опубликовано лишь несколько исследований о его применении для лазерной фототерапии.

Противопоказания

Абсолютные противопоказания к применению LPT неизвестны, но существует ряд относительных противопоказаний и ограничений. Обработки злокачественных или неизвестных новообразований следует избегать ввиду недостатка информации о влиянии лазера на их развитие. По этой же причине не следует облучать лазером пациентов с нарушениями свертываемости крови. Сообщалось о неблагоприятных последствиях облучения щитовидной железы, однако современные данные опровергают наличие риска, связанного с лазерным облучением области щитовидной железы или участков поблизости от нее. Тем не менее в случаях гипотиреоза рекомендуется соблюдать осторожность. Также с осторожностью рекомендуют применять лазер при беременности, однако здесь речь идет лишь о больших дозах облучения в области живота. Что касается эпилепсии, то имеются отдельные сообщения о припадках, вызванных пульсирующим светом лазера, однако скорее всего только в тех ситуациях, когда излучение относилось к видимому спектру, а луч находился в поле зрения пациента. Сообщалось о нежелательности облучения семенников и диабетических язв; с другой стороны, имеются данные о том, что при лечении последних LPT более чем показана [4–8]. В старой литературе упоминается об опасности облучения лазером пациентов с кардиостимуляторами, но это явное недоразумение.

Безопасность

Федеральное управление США по контролю над лекарствами признало терапевтические лазеры безопасными устройствами. Единственной известной опасностью является повреждение глаз, поэтому пациентам во время процедур рекомендуется надевать защитные очки, соответствующие применяемой длине волны. Реальный риск повреждения глаз минимален даже без защитных очков, которые, тем не менее, рекомендуется использовать по юридическим соображениям. Инструкции по безопасности при работе с терапевтическими лазерами изначально копировали инструкции по безопасности для хирургических лазеров, однако уровень риска просто несопоставим. В частности, сообщалось о применении терапевтического лазера для регенерации желтого пятна [9].

Механизмы

Скептически настроенному читателю может показаться маловероятным, что одно и то же лечение может быть эффективным при столь многих и разнообразных заболеваниях. Тем не менее LPT оказывает воздействие на клетки, а все клетки организма имеют сходное строение. Облучение вызывает фундаментальные изменения, например, улучшение синтеза аденозинтрифосфата и проницаемости клеточной оболочки. Главный, но не единственный фоторецептор расположен в митохондрии и представляет собой цитохром с-оксидазу, конечный фермент цикла Кребса. Первичные вызванные излучением изменения вызывают каскад вторичных и третичных событий, которые с трудом поддаются изучению, особенно с учетом того, что они в большей или меньшей степени зависят от длины волны и интенсивности света. При нормальном окислительно-восстановительном балансе клетки реагируют слабо, тогда как при пониженном редоксе они изменяют pH в направлении нормализации. Основы LPT подробно описаны Karu в книге «Ten Lectures on Basic Science of Laser Phototherapy» [10].

Длина волны

Обычно терапевтические лазеры имеют длину волны в диапазоне от 630 до 980 нанометров (нм). Выходная мощность может составлять от 10 до 500 мВт. Зачастую лазеры называются по веществу излучающей среды. Так, лазеры красного света именуются лазерами InGaAlP или «индиевыми лазерами», инфракрасные лазеры – лазерами GaAlAs («алюминиевыми лазерами») или GaAs («галлиевыми лазерами»). Так или иначе, лучше всего просто указывать длину волны, поскольку при одной и той же излучающей среде длина волны может быть разной.

Инструменты

Конструкции терапевтических лазеров весьма разнообразны. Совершенно очевидно, что для применения в стоматологии лучше всего подходят лазеры на аккумуляторах, по устройству напоминающие источники света для полимеризации реставрационных материалов. Зонд можно стерилизовать, а сам прибор носить из кабинета в кабинет, не путаясь в проводах. Тем не менее, несмотря на существенное усовершенствование аккумуляторов, определенные проблемы, связанные с аккумуляторными лазерами, по-прежнему не решены.

Доза

Зачастую врачи считают вопрос определения дозы излучения очень сложным, поскольку при этом необходимо учитывать состояние ткани, глубину поражения, характер заболевания – хронический или острый – и многое другое. Чтобы рассчитать дозу, сначала нужно вычислить энергию, а это довольно сложно. Энергия – это мощность лазера в милливаттах, умноженная на количество секунд. Например, лазер мощностью 50 мВт, применяемый в течение 20 с, дает энергию, равную 50x20, т.е.1000 миллиджоулей, или 1 Джоулю (Дж). Говоря о дозе, практикующие врачи часто используют термин «энергия». Это приемлемо, но не совсем верно. Энергия – это не «доза», хотя с точки зрения семантики эти понятия близки. Доза – это функция размера облучаемой поверхности, поэтому чтобы рассчитать дозу, площадь поверхности также необходимо учесть. Если площадь зонда, контактирующего с тканью, составляет 0,25 см², то 1 Дж из приведенного выше примера превращается в 1/0,25=4 Дж/см². Если же зонд размещается на некотором расстоянии от ткани и в результате дивергенции луча свет охватывает поверхность площадью 1 см², то доза (1/1) будет составлять 1 Дж/см². Этот пример ясно показывает, что при концентрации энергии (Дж) на меньшей площади поверхности интенсивность облучения возрастает. Этот же эффект мы наблюдаем, заменяя наш обычный источник света для полимеризации реставрационного материала на «турбо»-прибор с узким наконечником. Необходимо подчеркнуть клиническую значимость понимания разницы между энергией и дозой. Биологический эффект воздействия энергии в 1 Дж на участок ткани площадью 0,5 и 0,1 см² будет существенно отличаться.

Рис. 3а, б. Результат лечения лазером герпеса HSV-1.

Рис. 4а, б. Мукозит: результат через 6 дней после начала облучения. Изображение любезно предоставлено Alyne Simoes.

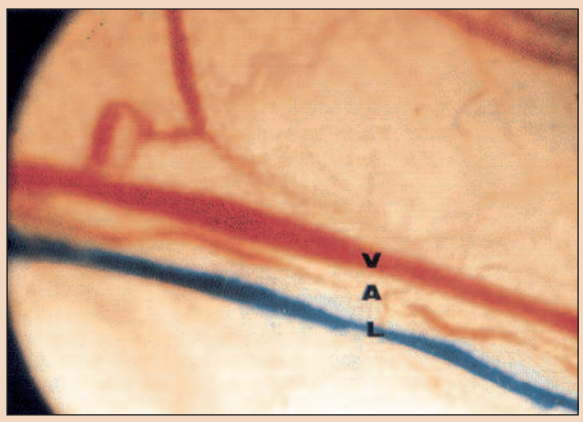

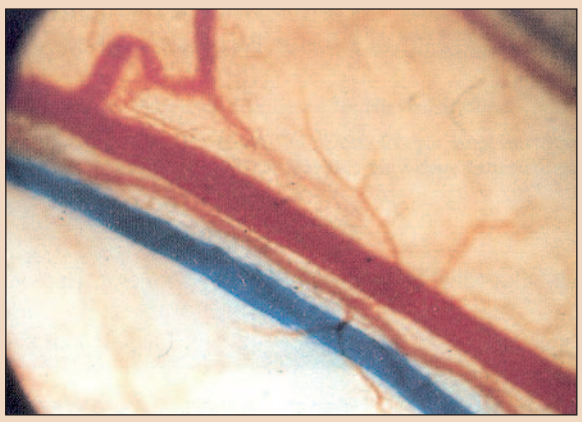

Рис. 5а, б. Воздействие лазера с длиной волны 904 нм на артерию, вену и лимфатический сосуд. Изображение любезно предоставлено Pierre Lievens.

Проникновение

Глубина проникновения зависит от длины волны. Свет красного лазера проникает неглубоко, тогда как у лазеров, работающих в инфракрасном спектре, «окно пропускания» составляет порядка 800 нм. Глубина проникновения увеличивается вместе с увеличением мощности, но только по краям луча. Такие ткани полости рта, как слизистая оболочка и зубы, довольно прозрачны для лазера, тогда как костная ткань менее проницаема; еще менее проницаема мышечная ткань. Таким образом, всем длинам волн присущи свои ограничения. Свет красного спектра идеально подходит для поверхностной обработки, например при заживлении ран, тогда как заболевания височно-нижнечелюстного сустава лучше всего поддаются воздействию инфракрасных лазеров. Больше всего излучение лазера поглощает кровь, следовательно, проникновение излучения в мышечную ткань можно улучшить за счет легкого сдавливания последней для создания зоны ишемии. Очевидно, что на количество фотонов, достигающих нужного участка тела, влияет множество факторов, которые необходимо учитывать для получения хороших результатов лечения.

Некоторые показания для LPT в стоматологии

Лазерная акупунктура

Хорошо знакомы с акупунктурой лишь немногие стоматологи, однако существуют безопасные точки, воздействие на которые всегда благотворно; например, точку P6 на запястье можно использовать для уменьшения рвотных рефлексов. Исследования с применением функциональной магнитно-резонансной томографии подтвердили, что лазер и игла действительно оказывают сходное, хотя и не идентичное воздействие [11, 12].

Регенерация костной ткани

Несколько исследований in vitro и на животных показали, что LPT позитивно влияет на регенерацию костной ткани. Эти результаты важны как для пародонтологии, так и для имплантологии. Многократное облучение способно активировать остеобласты, а также стимулировать остеоинтеграцию имплантатов. В идеале облучение следует начинать на хирургическом этапе лечения и продолжать в течение первых 2 нед [13–17].

Кариес

Препарирование зуба под пломбу или коронку вредит пульпе. Использование LPT после препарирования и до фиксации реставрации на цемент может помочь предотвратить множество послеоперационных осложнений и снизить вероятность необходимости в последующем эндодонтическом вмешательстве [18, 19].

Гиперчувствительность дентина

Было опубликовано несколько исследований [20, 25], касающихся воздействия лазерной фототерапии на гиперчувствительность дентина. В то время как более мощные лазеры способны герметизировать дентинные канальцы, терапевтические лазеры такой способностью не обладают, но могут воздействовать на одонтобласты и пульпу. Терапевтический эффект «хирургических» лазеров пока что до конца не иссле-

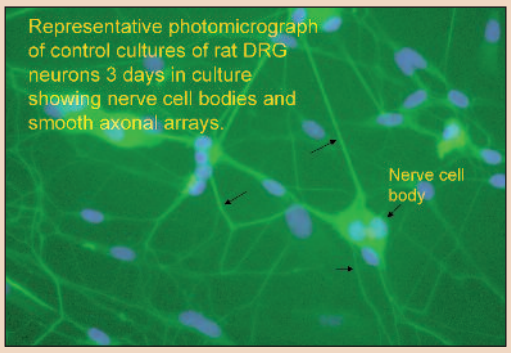

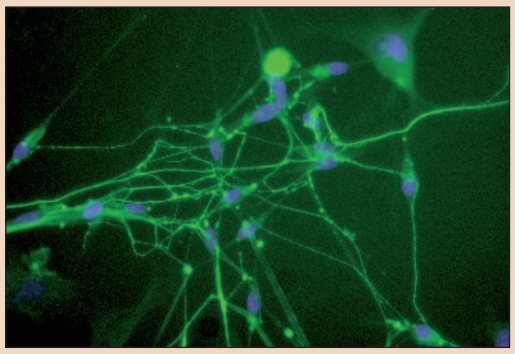

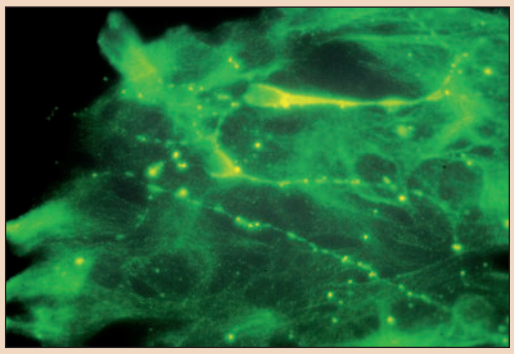

Рис. 6, 7. Аксоны in vitro до и после облучения лазером с длиной волны 830 нм. Изображение любезно предоставлено Roberta Chow. Полная аналогия с предыдущими изображениями.

Рис. 8. Тот же эффект облучения лазером Nd:YAG. Изображение любезно предоставлено Ambrose Chan.

Рис. 9, 10. Заживление лунки после удаления зуба спустя 24 ч после облучения лазером с длиной волны 660 нм. Изображение любезно предоставлено Talat Qadri.

Рис. 11 а, б. Некротизированные обмороженные пальцы после 5 сеансов облучения.

Рис. 12, 13. Незаживающий ангулярный хейлит после ежедневного облучения в течение 1 нед.

Рис. 14, 15. У того же пациента наблюдалась незаживающая рана на ухе. Результат после недельного лечения.

дован. Результаты исследований варьируются, равно как и дозировки, длины волн и техники применения. Представляется, что все применяемые длины волн обладают определенным эффектом при правильной дозе облучения. Излучение направляли на обнаженные шейки зубов, а иногда даже на проекцию апекса. В последнем случае необходимо инфракрасное излучение, если только речь не идет о резцах верхней челюсти.

Простой герпес (HSV-1)

Сообщалось, что LPT является быстрым и очень эффективным способом лечения в случае простого герпеса. При лечении герпеса уменьшение выраженности болевого синдрома наступает практически сразу, причем увеличивается продолжительность периодов между обострениями. Считается, что эффект LPT сходен с воздействием ацикловира, но не вызывает побочных явлений. Интересно, что пациентам с рецидивирующим герпесом воздействие лазером показано даже в периоды между обострениями. Несмотря на данные некоторых клинических исследований, такая терапия представляется безопасной и эффективной [26–28].

Мукозит

Мукозит неизбежно возникает после радио- и химиотерапии. Было документально подтверждено, что LPT является эффективным методом облегчения боли и уменьшения вероятности возникновения мукозита [29–34], но не лечит само это заболевание. Первым при мукозите был использован лазер HeNe, но лазерные диоды красного и инфракрасного излучения являются не менее эффективными. Наилучших результатов можно достичь, если начать LPT до радио-/химиотерапии, поскольку LPT обладает противолучевым эффектом [35]. Внутриротовое облучение занимает много времени; было доказано, что внешнее облучение при помощи светодиодов красного спектра [36] также является эффективным. Дальнейшие разработки в этой области могут быть направлены на использование той же концепции при уменьшении трудоемкости процедуры.

Восстановление иннервации

Существует множество статей о влиянии LPT на функционирование и восстановление периферических нервов. Эта терапевтическая модальность представляется очень привлекательной именно для хирургической стоматологии, где при некоторых вмешательствах велика вероятность повреждения таких нервов, как нижний альвеолярный или лицевой. LPT может использоваться в качестве непосредственной защиты во время хирургического вмешательства [37], однако имеются сообщения о том, что лазерная фототерапия эффективна и при лечении поражений нервных стволов на более поздних этапах [38–42].

Отеки

Стоматологи ежедневно имеют дело с отеками, которые являются результатом патологического процесса или следствием стоматологических вмешательств. LPT уменьшает проницаемость лимфатических сосудов, а кроме того, может стимулировать мелкие кровеносные сосуды их стенок, тем самым уменьшая отек [43–46]. Облучение вовлеченных в патологический процесс лимфатических узлов рекомендуется при всех патологических состояниях полости рта в качестве дополнения к местному облучению.

Орофациальная боль

Облегчение боли является одним из наиболее благоприятных эффектов LPT с точки зрения стоматологии, ведь здесь боль – один из самых больших страхов пациентов. Для ослабления боли требуются более высокие дозы облучения, чем при общей стимуляции, и, следовательно, облегчение боли и стимулирование тканей не могут проводиться одновременно. Боль также может быть снижена постепенно, за счет способности LPT сокращать время воспаления, но в этом случае доза облучения меньше, чем при быстром снятии боли. LPT стимулирует прекурсоры опиоидов и вызывает образование временных аксональных пузырьков, которые уменьшают передачу нервного импульса [47–51]. Невралгия тройничного нерва [52] и постгерпетическая невралгия [53, 54] являются показаниями к применению LPT. Такая терапия едва ли позволяет излечить невралгию тройничного нерва, но, безусловно, способствует снижению дозировки карбамазепина.

Ортодонтия

Существуют некоторые сведения о применении LPT для облегчения боли, испытываемой пациентами при перемещении зубов при ортодонтическом лечении, а также для увеличения скорости этого перемещения [55–58]. Представляется, что низкие дозы облучения увеличивают скорость перемещения зубов, тогда как высокие – уменьшают ее. В последнем случае лазеры, вероятно, можно использовать для стабилизации результатов ортодонтического вмешательства. Это явление согласуется с законом Арндта–Шульца, согласно которому любое вещество в малых дозах стимулирует, в умеренных – подавляет, а в больших – убивает. В контексте нашей темы «убийцами» являются хирургические лазеры.

Пародонтология

В то время как лазеры высокой мощности вызвали большой интерес благодаря своей способности уничтожать микроорганизмы в пародонтальных карманах и удалять эпителиальную выстилку последних, терапевтические лазеры привлекли меньше внимания. Тем не менее ряд исследований заставляет предположить, что LPT способна уменьшать воспаление пародонтальных карманов и может использоваться в сочетании со сглаживанием поверхности корня (SRP) [59–62]. Облучение в сочетании с SRP уменьшает послеоперационную боль и дискомфорт, но для достижения хороших клинических результатов требуется цикл облучений. Сама по себе LPT не оказывает гермицидного воздействия, однако при ее использовании в сочетании с подходящим красителем можно добиться некоторого подобия фотоактивируемой дезинфекции.

Заболевания височно-нижнечелюстного сустава (TMD)

TMD могут быть артрогенного, миогенного или сочетанного происхождения. Влияние LPT на течение заболеваний суставов хорошо исследовано; существуют некоторые доказательства ее эффективности в случае миогенной боли и тризма. Артрогенные состояния требуют применения низких доз облучения, тогда как при миогенных заболеваниях необходим инфракрасный спектр излучения и его высокая доза. Облегчение боли и спазма наступает быстро, тризм [36] может быть устранен в течение нескольких минут. Поскольку при TMD зачастую оказываются затронуты затылочные и шейные мышцы, от применения лазера выигрывает и пациент, и стоматолог: пациентов с проблемами в области шеи трудно лечить, а сеанс LPT позволяет быстро расслабить шею. Кроме того, облучение сустава и жевательных мышц после хирургического вмешательства уменьшают долговременные послеоперационные последствия, связанные с гипертонусом мускулатуры [64–66].

Заживление ран

В литературе имеется множество исследований применения LPT при заживлении ран. Некоторые лежащие в основе этого процесса механизмы задокументированы, однако до сих пор сохраняется неопределенность в отношении оптимальных параметров лазера и дозы облучения. Ранние исследования проводились на экспериментальных животных и дали умеренные результаты. Современные исследования с использованием модели диабета у крыс оказались более успешными. Наилучший клинический эффект также наблюдается в случае долго незаживающих ран, не поддающихся традиционному лечению [67, 68].

Другие показания

Вышеупомянутые показания относятся к перечню основных, однако поскольку LPT оказывает воздействие при практически любом патологическом состоянии, этот список может быть гораздо длиннее, причем не ограничиваться только стоматологией в чистом виде. Связанные с TMD проблемы не заканчиваются на нарушении жевательной функции; зачастую затронутыми оказываются шея и верхняя часть трапециевидной мышцы, которые легко доступны для луча лазера. Вооруженный лазером стоматолог имеет много возможностей для того, чтобы помочь пациентам не только со стоматологическими проблемами, как явствует из приведенных в настоящей статье иллюстраций.

Терапевтическое окно

Может показаться, что подобрать нужные для достижения стимулирующего эффекта параметры терапии довольно сложно. Тем не менее, как и все остальные виды лечения, LPT следует упомянутому закону Арндта–Шульца. Это означает, что слишком слабая стимуляция не вызывает реакции, а слишком сильная – подавляет ее. К счастью, «терапевтическое окно» между этими двумя крайностями в случае LPT достаточно велико.

Документация

Биологическому влиянию света лазера посвящена обширная литература. С середины 60-х годов XX в. было опубликовано около 4000 статей, 10% которых так или иначе связаны со стоматологией. Качество этих работ существенно различается, но в целом за последнее десятилетие оно улучшилось. Сегодня вопрос уже не в том, работает LPT или нет, а в том, как она действует и каковы оптимальные параметры лазерной фототерапии при лечении разных заболеваний.

Аннотация

Терапевтические лазеры («лазеры низкого уровня») служат для «лечения при помощи излучения с низкой мощностью и длиной волны от 540 до 830 нм. Предполагается, что эффект достигается за счет фотохимической реакции, изменяющей ПРОНИЦАЕМОСТЬ КЛЕТОЧНОЙ ОБОЛОЧКИ, что приводит к усилению синтеза информационной РНК и ПРОЛИФЕРАЦИИ КЛЕТОК. Воздействие достигается не за счет нагрева, как в ЛАЗЕРНОЙ ХИРУРГИИ. Лазеры низкого уровня используются в терапии, ветеринарии и стоматологии при разных заболеваниях, но чаще всего – для заживления ран и облегчения боли» (MeSH – Medical Subject Headings, 2009). Очевидно, что эти лазеры отличаются от лазеров Nd:YAG и Er:YAG, приобретающих сегодня популярность в стоматологии. Однако эти два типа лазеров – всего лишь две стороны одной медали, поскольку термические лазеры также обладают стимулирующим действием. В настоящей статье представлен общий обзор терапевтических лазеров, некоторых механизмов их действия и клинических показаний в стоматологии. DT

Список использованной литературы

1. Enwemeka CS. Standard Parameters in Laser Phototherapy. Editorial. Photomed Laser Surg 2008; 26 (5): 411.
2. Guirro RR, Weis LC. Radiant power determination of low-level laser therapy equipment and characterization of its clinical use procedures. Photomed Laser Surg 2009; 27 (4): 633–9.
3. Goldman J, Chiapella J, Bass N et al. Laser Therapy of Rheuma-toid Arthritis. Lasers Surg Med 1980; 1 (1): 93–101.
4. Zinman LH, Ngo M, Ng ET et al. Low-intensity laser therapy for painful symptoms of diabetic sensorimotor polyneuropathy: a controlled trial. Diabetes Care 2004; 27 (4): 921–4.
5. Schindl A, Schindl M, SchÞn H et al. Low intensity laser irradiation improves skin circulation in patients with diabetic microangiopathy. Diabetes Care 1998; 21 (4): 580–4.

От редакции

Полный список литературы можно получить в издательстве.

Контактная информация

Jan Tunér DDS
Spjutvägen 9
77232 Grängesberg
Sweden (Швеция)
Тел.: +46 240 23180
Факс: +46 240 23037
Адрес электронной почты:
jan.tuner@swipnet.se

Интервью с доктором Wimmer о предстоящей 7-й Европейской конференции пародонтологов EUROPERIO 7

EUROPERIO 7

7-я конференция Европейской федерации пародонтологов 6–9 июня 2012 г. в Вене (Австрия)

Доктор Gernot Wimmer и Мария Макеева

О 7-й Европейской конференции пародонтологов EUROPERIO 7 рассказывает председатель Организационного комитета – доктор Gernot Wimmer.

– Чем конференция EUROPERIO 7 отличается от аналогичных мероприятий?

– При планировании EUROPERIO 7 мы постарались учесть опыт шести предыдущих конференций, основной упор сделан на научно-обоснованное изложение новых концепций и свежих идей в области таких смежных дисциплин, как пародонтология, имплантология и профессиональная гигиена. Наш главный принцип – это активное вовлечение всех участников конференции в процесс, что обеспечивает для них получение максимальной пользы от своих временных и финансовых затрат.

– По какому принципу происходит отбор докладов?

– EUROPERIO – это конференция Европейской федерации пародонтологии (EFP), крупнейшая в мире и абсолютно независимая в выборе лекторов. Для Организационного комитета этот вопрос один из самых важных и сложных, потому что независимость – это не только преимущество, но и большая ответственность.

В структуру Европейской федерации пародонтологии входят пародонтологические общества более 20 европейских и других стран мира. Каждое общество выбирает авторитетных специалистов в своей стране и выдвигает их кандидатуры. Специально сформированная комиссия во главе с профессором Королевского колледжа Лондонского стоматологического института Ричардом Палмером (R.Palmer), ответственным за научную программу, занимается не только отбором предложенных кандидатов, но и самостоятельным поиском лучших специалистов в области пародонтологии, имплантологии и профессиональной гигиены.

– Как Вы думаете, в XXI век цифровой передачи информации каковы причины посещения международных конференций?

– Причин для посещения международных конференций немало: это и получение информации о наиболее удачных с точки зрения доказательной медицины практических решений от признанных лидеров, и обмен опытом с коллегами. Кроме того, EUROPERIO сопровождается выставкой, что дает возможность быть в курсе всех новинок в области пародонтологии, имплантологии и профессиональной гигиены, а также посмотреть и попробовать новые продукты на стендах.

Международные мероприятия привлекательны не только с точки зрения получения информации. Любое путешествие – это прикосновение к другой культуре, поэтому многие крупные конференции проходят в интересных с исторической точки зрения городах. Для EUROPERIO 7 мы выбрали Вену, красивый и безопасный город с богатым культурным наследием и прекрасной погодой в летнее время.

– Какое количество участников Вы ожидаете в этом году?

– Ожидается около 7 тыс. участников. Наша конференция не самая крупная в мире, по количеству участников она уступает конференции Международной федерации стоматологии (FDI). Однако это самая многочисленная конференция среди мероприятий, посвященных только одному из направлений стоматологии. Первая конференция EUROPERIO была проведена в 1994 г., с тех пор интерес к ней неуклонно растет. Об этом говорят цифры: в 2003 г. в Берлине было 3500 участников из 62 стран, а на последней конференции EUROPERIO 6 в 2009 г. в Стокгольме собралось 6800 участников из 80 стран. Профессиональная гигиена является неотъемлемой частью пародонтологического лечения, поэтому конференцию в Стокгольме посетили более 1000 гигиенистов.

– В настоящее время как в медицине вообще, так и в стоматологии все большее значение придают влиянию стресса на развитие различных заболеваний. В стоматологии, например, существует такое понятие, как стресс-пародонтит. Что Вы думаете о реальном влиянии стресса на развитие заболеваний пародонта?

– В настоящее время в медицине принята точка зрения, что стресс влияет на состояние иммунной системы и самочувствие. Есть много теорий о механизме влияния стресса на развитие заболеваний пародонта, однако основных всего две. Первая – это прямое воздействие стресса на иммунную систему, что может отражаться на тканях пародонта. Второе – это опосредованное влияние через изменение поведения под влиянием стресса. Выраженность последнего зависит от реакции человека на стресс, кто-то реагирует адекватно, а кто-то – нет. Реакция на стресс и обусловит особенности развития, течения и лечения заболевания. Что касается имплантологии, то в литературе нет данных о влиянии стресса на остеоинтеграцию имплантатов. Стресс может стать фактором риска, фоном, но не непосредственной причиной неудачи имплантации.

Корреляция со стрессом наблюдается у язвенно-некротического гингивостоматита. Первые литературные данные об этой взаимосвязи относятся ко времени захвата Греции немецкими войсками, тогда отмечали массовые жалобы солдат на появление неприятного запаха изо рта и боли слизистой оболочки рта. Это говорит о том, что при чрезмерной силе стресса может произойти поражение слизистой оболочки вплоть до некроза. Однако ежедневный уровень стресса современной жизни является скорее фактором риска, усугубляющим течение заболевания.

– Есть ли у Вас опыт ведения пациентов, нуждающихся в психологической коррекции совместно с соответствующими специалистами?

– Иногда такое сотрудничество может быть полезно, так как стоматологу сложно самостоятельно диагностировать ментальные расстройства или депрессивные состояния, для этого требуется междисциплинарный подход. Психолог может быть полезен для коррекции поведения, например, с целью преодоления вредных привычек, таких как курение, которое, как известно, является одним из наиболее серьезных факторов риска при проведении пародонтологических операций.

– Работа стоматологом связана со значительными стрессами, как Вы сами боретесь со стрессом, связанным с Вашей профессией?

– Стресс существует в стоматологии, как и в любой другой профессии. Я вкладываю в работу много душевных сил, и для меня как для специалиста важно получать удовлетворение от сделанного. Стресс на работе неизбежен, но когда он компенсируется удовольствием от работы и благодарностью пациентов, достигается внутреннее равновесие, которое помогает преодолеть стресс. Я не верю в преодоление стресса с помощью алкоголя или сигарет, это дает кратковременный эффект. Душевное равновесие тем стабильнее, чем большим профессионалом вы становитесь.

– О чем Вы мечтаете как человек и как специалист?

– Мое жизненное кредо: «Не навреди!», надеюсь, мне удается следовать ему. DT

Беседовала науч. ред. Dental Tribune Russia Мария Макеева

Болевой синдром в вопросах и ответах

1. Какие стоматологические манипуляции сопровождаются выраженным болевым синдромом и требуют последующего обезболивания?
Лечение целого ряда стоматологических заболеваний подразумевает назначение анальгетических препаратов в послеоперационном периоде: удаление зубов, зубосохраняющие операции, оперативное лечение заболеваний пародонта, вестибулопластика, операции по аугментации альвеолярного отростка, операция имплантации.
Нередко болевой синдром встречается в практике стоматологов-терапевтов при следующей патологии: острый пульпит, обострившийся хронический пульпит, острый периодонтит, обострившийся хронический периодонтит.
Болевой синдром может сопровождать и повторное эндодонтическое лечение, в этом случае также следует назначать нестероидное противовоспалительное средство (Кеторол).

2. Почему кеторолак используется в виде трометаминовой соли?
Это необходимо для увеличения растворимости в воде, в результате чего трометаминовая соль расщепляется, высвобождая кеторолак.

3. Безопасность молекулы кеторолака. Какие исследования это подтверждают?
Кеторолак – единственное парентеральное НПВС, разрешенное Food Drug Administration (FDA) для использования в педиатрической практике в США (факт, свидетельствующий о высокой безопасности препарата при использовании короткими курсами). Безопасность кеторолака показывает исследование J. Forrest и соавт. (2002 г.), в котором приняли участие 11 245 пациентов, перенесших оперативное вмешательство. При этом показано, что терапия кеторолаком в послеоперационном периоде столь же безопасна, как и лечение другими неселективными НПВС. В Северной Америке, Великобритании и некоторых других европейских странах кеторолак является лидирующим НПВС, используемым для лечения интенсивного болевого синдрома.

4. С подавлением активности каких ферментов связано выраженное анальгетическое и жаропонижающее действие Кеторола?
Выраженное действие всех НПВС, в том числе и Кеторола, связано с подавлением активности циклооксигеназы, фермента, регулирующего синтез простагландинов, простациклина, тромбоксана A_2 из арахидоновой кислоты.

5. Действует ли Кеторол на опиатные рецепторы?
Кеторол не действует на опиатные рецепторы, именно поэтому он не вызывает побочных эффектов со стороны центральной нервной системы, что является одним из важных достоинств препарата.

6. Как правильно назначить Кеторол и каким курсом?
Суточная доза Кеторола в таблетированной форме 40 мг, разовая доза 10–20 мг, в инъекционной форме – 90 мг/сут, разовая доза 30–60 мг. Длительность курса терапии не должна превышать более 5 дней.

7. Какова доза Кеторола для пожилых пациентов?
Суточная доза Кеторола в таблетированной форме 40 мг, разовая доза 10–20 мг, в инъекционной форме – 60 мг/сут, разовая доза 15–30 мг. Длительность курса терапии не должна превышать более 5 дней.

8. Какова продолжительность действия Кеторола?
Продолжительность действия Кеторола составляет от 6 до 10 ч.

AD

КЕТОРОЛ®
Кеторолака трометамин
мощный ненаркотический обезболивающий препарат

- Обладает мощным анальгетическим эффектом
- Обезболивает быстро на продолжительный период времени
- Обладает хорошей переносимостью и создает возможность адекватной аналгезии
- Эффективен при остром болевом синдроме высокой и средней интенсивности любого происхождения
- В отличие от наркотических препаратов, не требует количественного учета и особых условий хранения

РЕКЛАМА

DR.REDDY'S

Представительство фирмы "Д-р Редди'с Лабораторис Лтд."
115035, Москва, Овчинниковская наб. д. 20 стр.1;
тел.: (495) 795 3939, 783 2901; факс: (495) 795 3908;
www.drreddys.ru; e-mail: inforus@drreddys.com