

DENTAL TRIBUNE

The World's Dental Newspaper • Slovenian Edition 

NE POZABITE: 5. in 6. FEBRUAR
ZDRAVSTVENA FAKULTETA LJUBLJANA
2. SEMINAR LABORATORIJSKA PROTETIKA

SLOVENIJA

FEBRUAR 2016

ŠT. 1 / LETO 7

Beljenje zob stran 10-11

Pogosto zastavljena vprašanja

Tehnologija kot stran 12-13 zaveznik veščine

Kombinacija implantologije in CAD/CAM

Nadštevilčni stran 14-15 zobje

Diagnoza in zdravljenje

Split  LET'S MEET IN SPLIT

BRENT GROUP DAYS

18th - 19th March 2016

 brent group days 2016

Program dogodka je objavljen na 5. strani

Zdravljenje globokih karioznih lezij v posteriorni regiji z novim mikro-laminiranim stekloionomernim cementom

Poročilo o kliničnih primerih od Asst. Prof. Dr. Anja Baraba & Prof. Dr. Ivana Miletić, Oddelek za Endodontijo in Restorativno zobozdravstvo, Fakulteta za dentalno medicino, Univerza v Zagrebu, Hrvaška.

Stekloionomerni cementi (SIC) so edinstveni dentalni materiali zaradi kemične adhezije in podobnih lastnosti, kot jih ima trdo zobno tkivo, njihove bioaktivnosti in tolerance za vlago. Vse od njihovega razvoja dalje v letu 1972 kot materiala, ki je primeren za cervikalne lezije, je bilo mnogo poskusov, kako izboljšati njihove lastnosti, še posebej mehanično trdnost. Pred kratkim so hoteli izboljšati trdnost stekloionomerov, na primer z ojačitvami s cinkom ali z izboljšavami steklastih polnil. Eden od bolj klinično dokumentiranih sistemov je bil mikro-laminacijska tehnika stekloionomera (reklamiran kot Equia restorativni sistem), predstavljen 2007 v Evropi.

Gurgan s sod. je prikazal v svoji klinični študiji primerjavo med mikro-laminiranim stekloionomernim restorativnim sistemom in hibridnim kompozitom z mikro polnili pri posteriornih zobeh in prikazal podobne rezultate in klinično uspešne restavracije po šestih letih. Druge študije so prav tako potrdile dolgotrajnost mikro-laminiranih SIC pri posteriornih zobeh, prikazujejo klinični uspeh restavracij po ob-

dobju enega do šestih let. Druga raziskava, ki je primerjala Equia sistem z Riva SIC (SDI), je ugotovila, da je mikro-laminiran SIC sistem bolj uspešen kot konvencionalen SIC sistem, če primerjamo usklajenost barve in stopnjo retencije po šestletnem kliničnem obdobju. V isti študiji so tudi zaključili, da je kljub manjšim popravljivim defektom celoten klinični uspeh mikro-laminiranega SIC (Equia) odličen tudi v velikih posteriornih restavracijah razreda II po obdobju šestih let.

Nedavno je bila predstavljena s strani GC nova generacija stekloionomerov. Imenujejo jo steklasta hibridna tehnologija. Po navedbah proizvajalca nov steklast matriks polnil sestavljajo polnila (fluoro-alumino-silikati) različnih velikosti na način, ki je podoben kot pri hibridnih kompozitih. Restorativni sistem, reklamiran kot Equia Forte restorativni sistem, združuje uporabo Equia Forte Fil (mikro-laminiranega SIC) in Equia Forte premaza. Bolj obsežna steklasta polnila Equia Forte Fil (približno 25 μ m) so nadomestili z manjšimi (približno 4 μ m), visoko reaktivnimi polnili, ki utr-

dijo restavracijo.

Prednost dodajanja visoko reaktivnih manjših fluoro-alumino-silikatnih polnil je, da povečajo reaktivnost steklastih polnil s sproščanjem kovinskih ionov, ki podpirajo navzkrižno mreženje poliakrilne kisline. Equia Forte Fil vsebuje tudi poliakrilno kislino z visoko molekularno težo, ki naredi cementni matriks močnejši in kemično bolj stabilen. Njegovi impresivni parametri uspešnosti se lahko dokumentirajo ne samo opisno, ampak tudi kvantitativno: polnilna komponenta Equia Forte Fil sama doseže 10% večjo upogibno trdnost kot standardna (prejšnja) kombinacija Equia Fil in Equia premaza. S kombinacijo Equia Forte Coat kompozitnim premazom njena upogibna trdnost naraste na 17%, upogibna energija pa za skoraj 30% v primerjavi z standardno (prejšnjo) Equia-jo.

Equia Forte Coat je osnovan na isti tehnologiji kot Equia Coat, kar pomeni, da ima enakomerno razpršena nano-polnila v tekočini skupaj z dodatkom nove multifunkcionalne monomere z učinkovito reaktivnostjo. Ta monomera naredi plast premaza tršo in bolj gladko. Dodajanje multifunkcionalne monomere k Equia Forte Coat poveča po-

vršinsko trdnost za skoraj 35% in odpornost na obrabo za več kot 40% v primerjavi z Equia Coat. Poleg fizikalnih lastnosti je bilo optimizirano tudi rokovanje z izdelkom za zobozdravstvene delavce.

Zaradi svojih izboljšanih mehaničnih lastnosti, dobro znanega remineralizacijskega potenciala, odsotnosti polimerizacijskega skrčka, napolnitve v enem kosu, so SIC zelo primerni za aplikacijo v globokih kavitetah v posteriorni regiji, kjer se lahko poškodovano in demineralizirano trdo zobno tkivo celi.

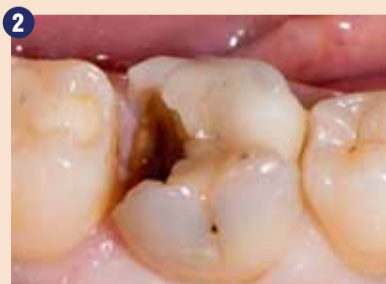Pacient, starost 23, je prišel v zobno ordinacijo zaradi globoke kariozne lezije na desnem spodnjem prvem molarju (slika 2). Naredili smo lokalni rentgenski posnetek, da preverimo globino kariozne lezije (slika 3). Po aplikaciji lokalne anestezije je bil odstranjen karies z modificirano ART tehniko atravmatskega odstranjevanja kariesa z ekskavacijo samo infektivnega dentina (slika 4). Po kondicioniranju kavitete z Dentin conditioner (GC, Tokio, Japonska) za 20 s, je bila aplicirana Equia Forte Fil (GC, Tokio, Japonska) - slika 5. Po končnem poliranju je bil nanešen Equia

Forte Coat (GC, Tokio, Japonska) na površino in polimeriziran 20 sekund s polimerizacijsko lučko D-Light DUO LED (slika 6 in 7). Dentinske kariozne lezije imajo dve plasti. Splošno je sprejeto, da notranji »inficiran dentin«, ki je mehek in poln bakterij, ni zmožen remineralizacije in mora biti odstranjen. Bližje pulpi je »prizadeti dentin«, ki ima potencial za remineralizacijo in ga bi bilo potrebno ohraniti.

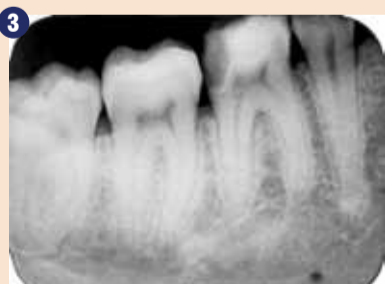Prizadeti dentin je pogosto temen in zabarvan, toda vitalen in minimalno inficiran z bakterijami. Da omogočimo razpoznavo med tema dvema plastema dentina, je potrebna uporaba ročnih instrumentov (ekskavatorjev) in ne rotirajočih svetrov v bližini pulpe. Uporaba ročnih instrumentov za odstranjevanje karioznega tkiva je karakteristična za atravmatsko restorativno tehniko zdravljenja (ART), ki je bila razvita v 1980-ih. V moderni dentalni medicini se običajno uporablja modificirana ART tehnika, kjer z rotirajočimi instrumenti odpremo kaviteto in očistimo stranske stene lezije. Na ta način preprečimo prekomerno preparacijo kavitete in odprtje vitalne in nevnete pulpe. Če



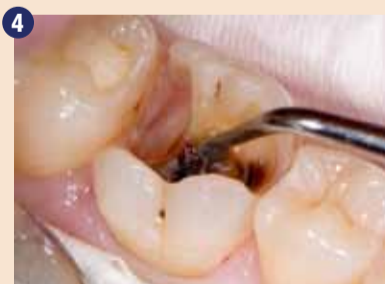EQUIA Forte Fil sistem.



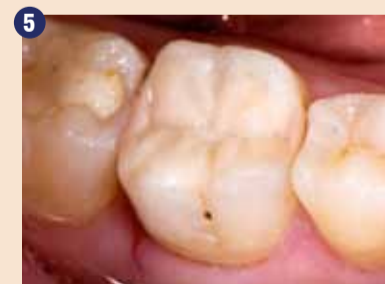Klinični izgled globoke kariozne lezije na desnem spodnjem prvem molarju.



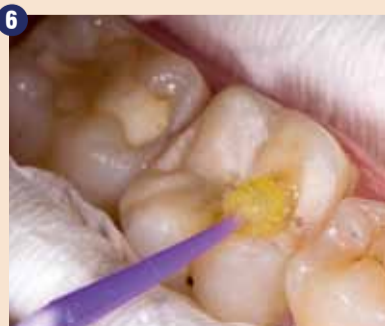Rentgenski posnetek globokega kariesa na desnem spodnjem prvem molarju.



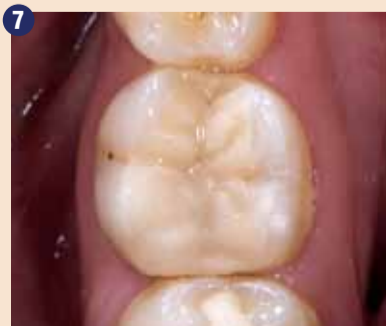Odstranjevanje kariesa z modificirano ART tehniko.



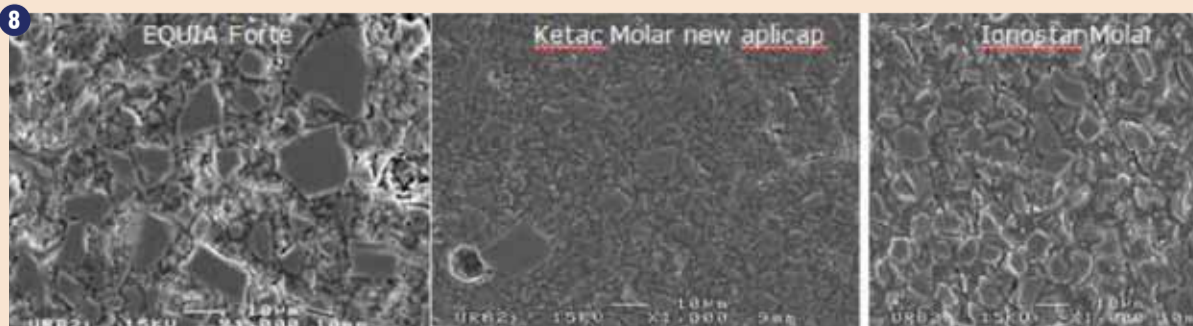
EQUIA Forte zalivka na desnem spodnjem prvem molarju.



Aplikacija EQUIA Forte Coat.



Končni izgled restavracije po 3 mesecih.



SEM slike EQUIA Forte steklastega matriksa v primerjavi z matriksom ostalih stekloionomernih cementov.

je zob vitalen in asimptomatski, se lahko pusti celo nekaj mehkega in inficiranega dentina na dnu kavitete.

Ko bakterijam odvzamemo njihov vir hrane, s tem da zapremo kaviteto z bioaktivnim materialom, kot je SIC, bo napredovanje kariesa ustavljeno in ta lahko celo regresira.

SIC je material na osnovi vode z migracijo ionov znotraj materiala in deluje kot rezervoar fluoridov z neprekinjenim izpustom in prevzemom ter s tem povečuje vsebnost fluoridov v slini, plaku in trdih zobnih tkivih. Fluoridi so sprva izpuščeni hitro iz SIC, čemur sledi hitra redukcija izpustov. Tako kot odstranitev vira hrane, ko vnesemo SIC in zapremo globoko kariozno lezijo, pomaga začetni efekt fluoridov pri nadaljnjem zmanjšanju vitalnosti bakterij in začetku remineralizacije trdega zobnega tkiva. Poleg vloge fluoridov pri remineralizaciji so dokazi tudi za prenos kalcijevih in fosfatnih ter stroncijevih ionov iz SIC globoko v demineralizirani dentin in okolišnje sklenino.

Ena od glavnih prednosti SIC je kemična vez s trdimi zobnimi tkivi preko mehanizma ionske izmenjave. Adhezija med zobno strukturo in materialom se naredi zaradi izpusta kalcijevih in aluminijevih ionov iz cementa in kalcijevih in fosfatnih ionov iz sklenine in dentina ter s tem ustvarjanje ionsko bogate medfazne plasti. Vez med SIC restavracijo in zobom je tako močna, da bo potem, ko je SIC dozorel, vsak zlom koheziven v notranjosti materiala. Ko želite ohraniti vitalnost zobne pulpe in odstraniti samo inficiran dentin, je uporaba visoko viskoznega SIC prednost, ker mikro natezna moč vezave na prizadeti dentin ni zmanjšana v primerjavi z vezjo na zdrav dentin, medtem ko kompozitni material kaže manjšo moč vezave na s kariesom inficiran dentin. ■

Obj. v GCget connected5 2015 s privolj. avt. A.Baraba. I.Miletic.

Avtorici:

Anja Baraba je izredni profesor na Oddelku na Endodontijo in Restorativno Zobozdravstvo Univerze v Zagrebu, Hrvaška. Diplomirala je na Fakulteti za dentalno medicino, Univerze v Zagrebu, bila asistent študentom na Oddelku za Histologijo in Embriologijo



ter prejela dekanovo nagrado kot tudi dve nacionalni štipendiji. Na oddelku za Endodontijo in Restorativno zobozdravstvo je delala od leta 2007 kot mlada raziskovalka in asistentka. Leta 2011 je doktorirala in postala izredni profesor leta 2014. Specializacija iz endodonti-

je in restorativnega zobozdravstva je končala v letu 2013. Objavila je mnogo znanstvenih in drugih člankov, ki jih najdemo indeksirane v Current Content in drugih revijah. Je članica hrvaške zobozdravniške zbornice, hrvaškega združenja za endodontijo, hrvaškega zdravniškega združenja, evropskega endodontskega združenja in IADR. Je tajnica pri hrvaškem združenju za minimalno intervencijo v dentalni medicini.

Ivana Miletic, DMD, PhD je bila rojena leta 1971 v Zagrebu. Di-

plomirala je na Stomatološki fakulteti, Univerze v Zagrebu leta 1995. Od tedaj dela na Oddelku za Endodontijo in Restorativno zobozdravstvo Univerze v Zagrebu, kjer je postala redni profesor (leta 2008). Prav tako aktivno sodeluje pri poučevanju kliničnih, predkliničnih predmetov ter stalnega izobraževanja. Je vodja podiplomskega in preddiplomskih tečajev. Magistrski naziv je prejela leta 1998, doktorski v letu 2000. Specialistični izpit iz endodontije in restorativne stomatologije je



opravila leta 2004.

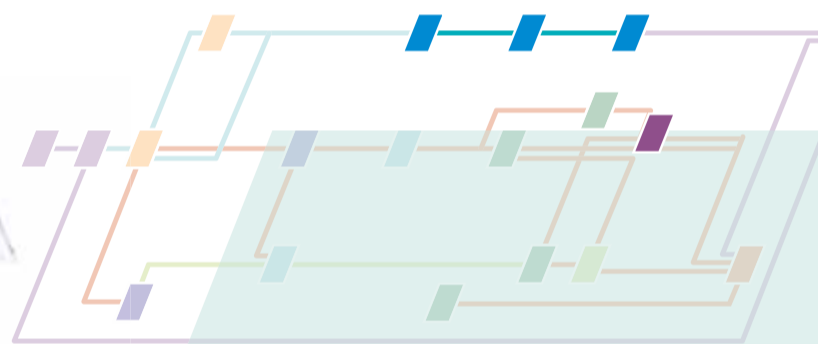
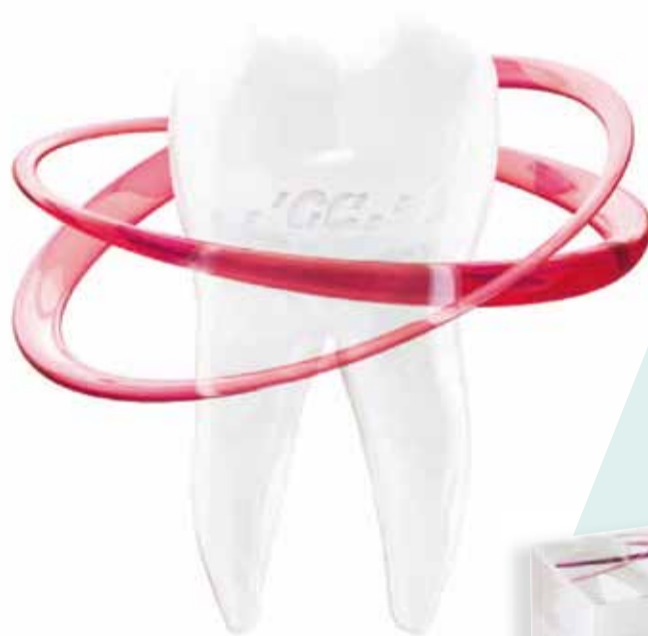Je avtor in so-avtor štirih knjig, tečajev in mnogo znanstvenih člankov, revizij, poučnih in specializiranih člankov, ki so prav tako citirani v mnogih internacionalnih revijah in knjigah. Specializirana

je za področje endodontije, kjer aktivno dela na različnih znanstvenih projektih od 1996 do sedaj. Sodelovala je na mnogo nacionalnih in internacionalnih kongresih, kjer je predavala. Je aktivna članica Hrvaške zbornice dentalne medicine, hrvaškega endodontskega društva, hrvaškega medicinskega združenja, Evropskega endodontskega združenja, Orca in IADR. Je predsednica hrvaškega združenja za minimalno intervencijo v dentalni medicini.



Steklo hibridna revolucija

EQUIA
FORTE



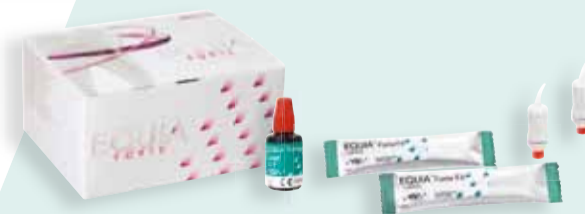GC EQUIA Forte

EQUIA Forte prinaša EQUIA pristop na višjem nivoju.

Ni potrebe po uporabi kondicionerja ali bondinga zaradi vgrajene adhezivne tehnologije in neverjetne močljivosti.

EQUIA Forte je izredno tolerantna in ima izjemno vezavo na vse površine, tudi v primeru globokih kavitet.

Z EQUIA Forte Coat delujočim kot tekoč premaz, prihranite na času poliranja in dosežete odlično estetiko.



GC EUROPE N.V.
East European Office-Slovenia
Šlandrov trg 40
3310 Žalec
Tel: 03/710-32-70
Faks: 03/710-32-71
slovenia@eoo.gceurope.com
http://eoo.gceurope.com



95th
ANNIVERSARY

In-vitro raziskava stabilnosti opornika med obremenitvijo pri novih koničnih zobnih vsadkih z uporabo sinhrotronske radiografije

Dvodelni zobni vsadki, ki se pogosto uporabljajo, imajo povezavo med implantatom in opornikom, ki so jo poimenovali IAC (angl. implant-abutment connection). Področje, ki se uporablja pri vseh dvodelnih implantatih, se lahko nadaljnje razdeli v dva podtipa: horizontalna (butt-joint) ali konična povezava. Raziskave, ki preučujejo IAC, so usmerjene predvsem na geometrično natančnost IAC, na mehanično stabilnost in na tveganje za prepuščanje na povezavi med implantatom in opornikom. Različni avtorji trdijo, da konična povezava izboljša odpornost proti mehničnemu neuspehu IAC področja. Tehnični zapleti v povezavi z opornikom/vijakom ali z implantatom se pojavljajo od 5% do 27% pri vseh vstavljenih implantatih. Stopnja neuspeha je običajno dvojna po 5 letih implantata v funkciji. Pritrjen IAC je izpostavljen dinamični obremenitvi z aksialnimi silami do 450N20 in ne-aksialnimi silami s koti do 90°.

Različni načini simulacije dolgotrajne dinamične preobremenitve za oceno preutrujenosti in zloma

Pri in vitro vizualizaciji mikro-vrzeli IAC implantatov s konično površino se lahko uporabi monokromatična sinhrotronska radiografija. V primerjavi z običajno radiografijo z tubusom se rentgenski posnetki posamejno s sinhrotronsko svetlobo višje prostorske ločljivosti in kontrastom materiala. S fazno kontrastno radiografijo se tudi vrzeli velikosti submikrona lahko razpoznajo in njihova velikost se lahko opredeli preko primerjave s številčno simulacijo. Dodatno dobra vizualizacija omogoči tudi količinsko opredelitev mikro-vrzeli pri obremenjenih implantatih s konično povezavo med implantatom in opornikom pri statični obremenitvi. Ta raziskava je preučevala in primerjala učinek preobremenitve utrujenosti na povezavi implantata in opornika koničnih implantatov z različno dolžino in kotom konusa.

Materiali in metode dela

Implantati in test

Vsi implantati in oporniki so bili kupljeni pri proizvajalcih. Pari im-

je bil obremenjen v skladu z ISO standardom v suhem okolju (5×10^6 ciklov, amplituda 12 do 120 N, razmerje sil 0,1, frekvenca 15Hz pri 30° naklona pred rentgenskimi meritvami. Preostali vzorec para implantat-opornik je bil namenjen statičnem testiranju.

Medeninski cilindri z implantat-opornik sklopom so bili pritrjeni na individualno izdelanih jeklenih testnih stojalih. Tri različne izvencne statične sile so bile aplicirane. Konstantna sila je bila usmerjena na kroglico pri 30° kotu (nominalna sila 200N) ali 90° (nominalna sila 30N in 100N) glede na os implantata. Pred obremenitvijo je bil vsak vzorec izmerjen. Aplikacija sile je bila posneta z digitalnim sistemom merjenja SH-500 (PCE skupina). Za obremenjene vzorce je bila statična sila usmerjena kolinearno do vektorja sile zaradi preutrujenosti, ki je bil označen z zarezo v medeninskem cilindru.

Sinhrotronska radiografija z absorpcijo in Inline rentgenskim faznim kontrastom

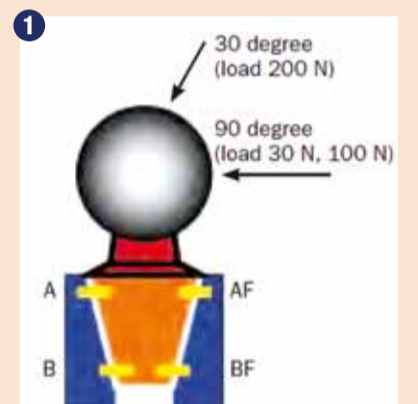
Zahtevani so bili rentgenski posnet-

kov vmesnega področja razlikovala med 0,7 in 2,3 mm in ker je bila tudi višina sinhrotronskega žarka omejena, sta bila na splošno posneta dva posnetka na vsaki strani implantata in kasneje združena za ponazoritev celotne vrzeli. Kljub mali velikosti piksela je bila ločljivost detektorja prostora približno $4 \mu\text{m}$ v načinu absorpcije in približno $14 \mu\text{m}$ v kontrastnem načinu. Posnetki v načinu raw so bili popravljeni za temni način v kameri in nato normalizirani z »flat-field« posnetki. Linije preko IAC so bile odstranjene s programsko opremo ImageJ (National Institutes of Health). Za zagotovitev dobrega signala in za kompenzacijo šuma fotona je bila določena linija širine 200 pikslov (ca. $80 \mu\text{m}$) in vsak profil je imel dolžino 0,4 mm.

Meritve mikrovrzeli

Pred kratkim so Zabler in sod. pokazali, da se mikro-vrzeli v območju IAC lahko zaznajo in določijo do velikosti $0,1 \mu\text{m}$ s kontrastno radiografijo. Posledično je mogoče oceniti natančno širino z nadaljnjo ujemajočo linijo preko vrzeli do

podatkov znotraj IAC je prikazano na sliki 1. In rezultati so prikazani v tabeli 1.



Prikaz položaja profila (rumeno), ki prikazuje smer in vrednosti aplikacije statične obremenitve. Jeklena kroglica (siva) je bila prilepljena na opornik v skladu z ISO standardom 14801, na rotacijo varen opornik (oranžna) je bil pritrjen v telo implantata (modro). Rumeni pravokotniki kažejo mesta meritev.

IAC pred statično obremenitvijo

IAC vsakega posameznega sistema je bil narejen rentgenski posnetek pred statično obremenitvijo; mikro-vrzel se je razlikovala med 0,1 in $11 \mu\text{m}$ (slika 2). Vzorci, ki so bili obremenjeni, kažejo znatno večjo vrzel med implantatom in

Tabela 1 Lastnosti uporabljenih implantat-opornih vzorcev

kratica	sistem	proizvajalec	reference in št. implantatov in opornikov	Mere (širina x dolžina) (mm)	Conski kot (v stopinjah)	Dolžina cone (mm)
AN01 (V) AN02 (F)	Ankylos C/	Friadent	Implant: ref: 17-0546/31010420, lot: 00200 35388 Abutment: ref: 31024140, lot: 20035853	Implant: 3.5 x 14 IAC: 2.5 x 1.8	5.7	1.82
ANP01 (V) ANP02 (F)	Ankylos Plus	Friadent	Implant: ref: 31010220, lot: 20037235 Abutment: ref: 31024180, lot: 20035821	Implant: 3.5 x 14 IAC: 2.5 x 2.2	5.7	2.01
ST01 (V) ST02 (F)	Bone Level	Straumann	Implant: ref: 021.4114, lot: G6582 Abutment: ref: 022.2202, lot: F6601	Implant: 4.1 x 14.2 IAC: 3.3 x 0.7	16	0.76

V(brez obremenitve) F(z obremenitvijo)

materiala implantata so bili razviti za Mednarodno organizacijo za standardizacijo (ISO) 14801:2003. Do danes je bil vpliv utrujenosti materiala zaradi preobremenitve na vmesnem področju med implantatom in opornikom pri konični povezavi preučevan samo s količinsko opredelitvijo in vizualizacijo velikosti mikro-vrzeli pri implantatih brez obremenitve s pomočjo sinhrotronske mikro-tomografije.

Te raziskave so pokazale, da ni prisotnega površinskega kontakta, ampak le točkovni kontakt sestavljenih komponent, ki vodijo v mikro-vrzel tudi pri novjših IAC povezavah, ki še niso obremenjene.

plantatov in opornikov treh različnih sistemov implantatov (Tabela 1) s konično IAC so bili sestavljeni in pritrjeni v skladu s sistemom in s specifičnim navorom in ragljo. V skladu z ISO standardom 14801:2003 so bile individualno proizvedene jeklene kroglice (premer 10mm) ter perforirane na eni strani in prilepljene na opornik z dvokomponentnim metilmetakrilatnim adhezivom (X60, HBM, Nemčija).

Vzorec implantat-opornik je bil vgrajen v 15 mm medeninske cilindre (Fraunhofer Institut Werkstoffmechanik) v skladu z ISO standardom 14801:2003. Po en implantat-opornik iz vsakega para

ki z visoko ločljivostjo (BAMline BESSY-III light source) (Rack in sod., 2008). Za prodiranje skozi 3 do 4 mm titana je bila izbrana energija fotona 50keV z nastavitvami več slojnega mono-kromatorja. Rentgenska projekcija je bila posneta s posrednim detektorjem z efektivno velikostjo pixla $0,45 \mu\text{m}$ (velikost vidnega polja: $1,7 \times 1,1 \text{mm}$).

Rentgenski posnetek vsakega vzorca je bil posnet z multiplikacijo razdalje med vzorcem in detektorjem med 4,5 ali 74 cm. Glede na omejenost polja vidljivosti visoke ločljivosti posreden rentgenski detektor je bilo pregledovano le področje interesa naše raziskave vsakega vzorca. Ker se je dolžina

vzorcev motenj, ki so pridobljene preko številčnih simulacij delno koherentne rentgenske propagacije preko virtualnega IAC. Za vrzeli, večje od $5 \mu\text{m}$, je z opisanim načinom tudi možno določiti širino vrzeli z absorpcijo rentgenskih žarkov na posnetku, kjer so lahko vidni kot diskontinuiteta atenuacije profilov.

Rezultati

Geometrične dimenzije koničnih IAC vključno z dolžino področja med implantatom in opornikom in kotom konusa so bile izmerjene z rentgenskimi posnetki (tabela 1). Področje interesa za pridobivanje

opornikom (0,1 do $31 \mu\text{m}$) Najpomembnejša razlika je bila vidna v Ankylos Plus vzorcu (ANP02) (slika 2b). Vrzel v položaju A pri ANP02 se je povečevala za faktor 100 v primerjavi z implantatom brez obremenitve (ANP01) (slika 2a). in sicer od $0,32 \mu\text{m}$ pa do $31 \mu\text{m}$, vidna je bila fisura v zgornjem področju implantata (slika 2c). Področje IAC pri Ankylos C/X vzorcu je pokazalo zmanjšano mikro-vrzel po obremenitvi, in sicer za ANO2 je bila najvišja vrednost vrzeli manjša ($4 \mu\text{m}$) kot pri implantatu brez obremenitve (ANO1) z največjo vrzeljo ($11 \mu\text{m}$). Velikost mikro-vrzeli z obremenitvijo, Bone Level IAC (STO2: $0,8 \mu\text{m}$) je

BREDENT GROUP DAYS

18th - 19th March 2016

Split



FRIDAY 18th March 2016



morning - afternoon

10:00 Registration for all guests

Workshops

12:00 SKY fast & fixed therapy for edentulous jaws
Dr. Frank Kistler and DT Stephan Adler

- Lecturing and theory
- Surgical demonstration
- Prosthetic demonstration – how to make a long term provisory
- Table demonstration on BioHPP and visio.lign

14:00 HELBO® antimicrobial photodynamic therapy (aPDT)
Dr. Freimut Vizethum and Ulrike Vizethum

- Management of the infection control
- Theoretical and practical demonstration

Conference Lectures

*Presidents of the opening session:
Prof. Darije Plančak and Nikola Horvat*

16:00-16:30 WELCOMING
Health begins in mouth
*Peter Brehm
President of the bredent group*

16:30-17:00 How to reach acceptable level of implants prosthetic therapy in a daily praxis
Dr. Ristić Igor

17:00-17:45 Rationale for immediate loading in aesthetic area - from the planning of treatment to the prosthetic management
Dr. Giovanni Ghirlanda

20:00-23:00 Get together & Cocktail Party

SATURDAY 19th March 2016



morning

Session 1

*Presidents:
Doc. dr. sc. Dragana Gabrić and Igor Rozman*

10:00-10:45 Retrospective of immediate restorations - from the single tooth to the full arch bridge
Dr. Frank Kistler and DT Stephan Adler

10:50-11:10 New materials and options in implantoprosthodontic restorations
Dr. Miodrag Šćpanović

11:10-11:20 Coffee Break

Session 2

*Presidents:
Prof. Željko Verzak and Ulrike Vizethum*

11:20-11:50 Flap-less implantology: is it an advantage?
Dr. Zoran Vlahović

11:50-12:20 HELBO® antimicrobial photodynamic therapy (aPDT) – from the scientific basics to challenging surgery
Dr. Sigurd Hafner

12:25-12:55 Advanced surgery in implantology: necessary or not?
Prof. Dr. Hakan Özyuvaci

13:00-14:00 Lunch Break

CONGRESS



afternoon

Session 3

*Presidents:
Prof. Davor Katanec and Dr. Igda Markov*

14:00-14:20 Topic?
Dr. Ivona Bago Jurić

14:25-15:00 Immediate implant placement and loading. From single-implant to the edentulous jaw.
Dr. Alexandros Manolakis

15:00-15:20 BioHPP when & how
Dr. Hrvoje Starčević

15:20-15:40 Coffee Break

Session 4


*Presidents:
Prof. Zoran Karlović and Tihomir Pucăr*

15:40-16:10 Therapy planning of implantoprosthodontic therapy on toothless jaw with fixed or removable solutions
Dr. Benjamin Bejtović

16:15-16:45 Psiho-Stomatology treatment
Prof. Dalibor Karlović spec.psychologist




Slike 2a-c: Rentgenski posnetki Ankylos Plus IAC pred statično obremenitvijo. I-implantat, A-opornik, S-vijak.



Ankylos Plus (ANO1) pred obremenitvijo.

Ankylos Plus (ANPO2) po obremenitvi.



Fisura v koronarnem delu implantata od mesta označenega v sliki 2b (levo: prvotni posnetek; desno: posnetek z izostrenim robom).

imela dvojno vrednost v primerjavi z velikostjo vrzeli pri implantatu brez obremenitve (STO:0,4 µm).

Obremenitev s silo 30 N pri 90° kotu

Implantati sistema Ankylos C/X (ANO1 in ANO2) so pokazali večjo vrzel na mestu delovanja sile do 12 µm v koronarnem delu (AF) IAC in 0,1 µm v najbolj apikalnem delu IAC (BF). Pri sistemu Ankylos plus je bila vidna večja vrzel pri obremenjenem implantatu (ANPO2) v primerjavi z



IAC implantata brez obremenitve (ANPO1). Ne glede na pred pripravo se je vrzel povečala za 10-krat pri aplikaciji sile velikosti 30N, skupaj do 32 µm. Dinamika mikro-vrzeli pri sistemu Bone Level implantat (STO1) pri horizontalni obremenitvi je opisana drugje. Pri aplikaciji horizontalne obremenitve na obremenjen implantat (STO2) je prišlo do povečanja vrzeli za 40%, izmerjena velikosti vrzeli do 1,8 µm. Potrebno je omeniti, da mikro-vrzel kaže vzporedno odpiranje, s skoraj enakimi

vrednostmi v koronarnem (AF) in apikalnem (BF) področju IAC.



Obremenitev s silo 100N pri 90° kotu

Pri statični obremenitvi s silo 100 N pri 90-stopinjskem kotu glede na os implantata se je tendenca večanja mikrovrzeli povečevala. Pri sistemu Ankylos C/X (ANO1, ANO2) se je velikost vrzeli podvojila do 28 µm pri povečanju obremenitve iz 30N na 100N. Ponovno, neodvisno od pred priprave implantata. vzdolž vrzeli med implantatom in opornikom ni bilo videti kontaktnih točk. IAC nasproti mesta aplikacije sile je pokazal popolno zaprtje vrzeli v koronarnem področju (A), a na apeksu (B) je bilo jasno vidno odprtje vrzeli (4,6 µm pri ANO1 in 2,5 µm ANO2). Obremenjen IAC sistema Ankylos Plus (ANO2) je pokazal angularno formacijo mikro-vrzeli velikosti 36 µm pri položaju AF in kontaktno točko pri BF (slika 3a), vendar implantat brez obremenitve ni pokazal kontaktne točke z angularno mikro-vrzeljo velikosti 18,5 µm v področju AF in 0,1 µm v BF. Kontaktna točka je bila vidna v najbolj apikalnem delu obremenjene strani (BF) in na vrhu na kontralateralni strani (A) aplikacije sile samo pri obremenjenem implantatu (ANPO2) (slika 3a).

Pri sistemu implantata Bone Level se je vrzel odprla skoraj vzporedno s komponentami implantata v ve-



Sliki 3a in b: Rentgenski posnetek vzorcev po obremenitvi s statično vodoravno obremenitvijo 100 N (a) Ankylos Plus IAC (ANO2); (b) Straumann Bone Level (STO2); I-implantat, A-opornik, S-vijak.



Sliki 4a in b: Rentgenski posnetek (a) Ankylos C/X implantata brez obremenitve (ANO1) in (b) Implantat Straumann Bone Level (STO2) z obremenitvijo 200 N pri 30-stopinjskem kotu. I-implantat, A-opornik, S-vijak.

likosti od 10 do 14 µm (za vzorce brez obremenitve, STO1) in od 13 do 18 µm (za obremenjene vzorce, STO2) od apikalne do koronarne dela IAC (slika 3b).

Obremenitev 200N pri 30°

Sila 200N usmerjena pri 30-stopinjskem kotu pri Ankylos C/X implantatih brez obremenitve (ANO1) je dala rezultat pri povečanju vrzeli na položaju AF do 24 µm, ki je bil skoraj popolnoma enak pri implantatih z obremenitvijo (ANO2:22 µm). Kakorkoli, vrzel na nasprotni strani od mesta aplikacije sile pri implantatih z obremenitvijo (A) je bila vrzel 4-krat večja (ANO1:0,7 µm; ANO2:3 µm). Med implantatom in opornikom ni bilo videti nobenih kontaktnih točk pri kateremkoli vzorcu kjerkoli na rentgenskem posnetku IAC področja (slika 4a). Vzorce sistema Ankylos Plus z obremenitvijo (ANPO2) so pokazali približno 3-kratno povečanje vrzeli v položaju AF (9 µm) v primerjavi z enakim položajem

pri implantatih brez obremenitve (ANO1;25 µm) brez prisotnosti kontaktnih točk med implantatom in opornikom na kateremkoli rentgenskem posnetku.

IAC sistema Bone Level je bil manj občutljiv na aplicirano silo pri 30-stopinjskem kotu kot na vodoravno usmerjeno silo (slika 4b). Velikost mikro-vrzeli je varirala med 0,3 µm pri implantatih brez obremenitve (STO1) do 1 µm pri implantatih z obremenitvijo (STO2). Ponovno je bilo odprtje vrzeli skoraj vzporedno (v tabeli 2 je prikazana primerjava vrednosti za položaj AF in BF). Pri implantatih z obremenitvijo se je vrzel podvojila pri vzorcih Bone Level in kontaktne točke niso bile vidne na nobenem merilnem mestu. ■

Nadaljevanje članka v naslednji številki.

Avtor:

T. Rack, S. Zabler, A. Rack, H. Riesemeier, K. Nelson

Tabela 2 Velikost mikrovrzeli pod različnimi pogoji obremenitve

Tip	Implantni sistem											
	Ankylos c/x				Ankylos Plus				Bone Level			
	A	B	AF	BF	A	B	AF	BF	A	B	AF	BF
0 N												
Virgin	11	0.3	0.6	0.1	0.3	0.2	0.2	0.3	0.2	0.4	0.2	0.3
Fatigue loaded	4	0.2	0.7	0.1	31	1	5	3	0.8	0.2	0.7	0.7
30 N, 90 stopinj												
Virgin	0.2	0.9	12	0.1	0.6	1.2	3	0.2				
Fatigue loaded	0.5	0.7	12	0.2	1	12	32	0.3			1.8	1.7
100 N, 90 stopinj												
Virgin	0.5	4.6	28	0.1	3	10	18.5	0.1				
Fatigue loaded	2.1	2.5	24	0.2	0	30	36	0			18	13
200 N, 90 stopinj												
Virgin	0.1	0.7	24	0.1	0.1	4	9	0.1	0.2	0.3	0.3	0.6
Fatigue loaded	0.1	3	22	0.1	-	-	25	0.1	0.3	0.1	1	1

DENTAL TRIBUNE

The World's Dental Newspaper • Slovenian Edition

© 2016, Dental Tribune International GmbH

Uredniški material, preveden in tiskan v izdaji časopisa Dental Tribune International, je avtorsko zaščiteno pod podjetjem Dental Tribune International GmbH. Vse pravice so zadržane. Objavljeno z dovoljenjem podjetja Dental Tribune International GmbH, Holbeinstr. 29, 04229 Leipzig, Germany. Reprodukcija na katerikoli način, v katerikoli jeziku, v celoti ali delno, je brez predhodnega dovoljenja podjetja Dental Tribune International GmbH strogo prepovedana. Dental Tribune je zaščitni znak podjetja Dental Tribune International GmbH.

Dental Tribune si prizadeva natančno predstavljati klinične informacije in novice proizvajalcev. V zvezi s tem Dental Tribune ne prevzema nobene izhajajoče odgovornosti resničnosti navedb ali nastalih tipkarskih napak. Založnik prav tako ne prevzema nobene odgovornosti za vsebino oglasov. V člankih izražena mnenja so lastna mnenja avtorjev in ne predstavljajo mnenja Dental Tribune International.

Dental Tribune International GmbH
Holbeinstr. 29, 04229 Leipzig, Nemčija
tel.: +49 341 48 474 302, faks: +49 341 48 474 17

Prevod in lektoriranje: Dental Tribune Slovenija
Grafično oblikovanje in prelom: Simon Šimenc
Tisk: TISK Žnidarič, d.o.o., Kranj
Naklada: 2500 izvodov, (februar 2016)

Glavni urednik skupine: Daniel Zimmermann

ISSN 2232-3511

Uredniški svet:

dr. Nasser Barghi,
dr. Karl Behr,
dr. George Freedman
dr. Howard Glazer
prof.dr. I.Krejci
dr. Edward Lynch
dr. Ziv Mazor
prof.dr. Georg Meyer
prof.dr. Rudolph Slavicek
dr. Marius Steignamm

ZDA keramika
Nemčija endodontija
Kanada estetika
ZDA kariologija
Švica konzervativa
Irska restavrativa
Izrael implantologija
Nemčija restavrativa
Avstrija funkcionalnost
Nemčija implantologija

Strokovni urednik: Magda Wojtkiewicz

Medijski urednik: Claudia Duscheck

Pomočnika urednikov: Anne Faulmann

Kristin Hübner

Sabrina Raaff

Hans Motschmann

Direktor razvoja projektov: Claudia Salwiczek

Pomočnik dir. razvoja: Sarah Schubert

Direktor internetnih projektov: Tom Carvalho

Direktor dogodkov: Lars Hoffmann

Direktor izobraževanja: Christiane Ferret

Računovodja: Karen Hamatschek

Oglasno trženje za VE: Barбора Solarova

Izvršni producent: Gernot Meyer

Oglasne dispozicije: Marius Mezger

Obiščite našo spletno stran: www.dental-tribune.com

info@dental-tribune.com

Lastnik licence za Slovenijo: Bisernica Medicina d.o.o.,

Gmajnice 15, 1000 Ljubljana

mat.št.: 3368122, dav.št. SI52917622

Za založbo Bisernica Medicina: Ronald Pintar, direktor

Boštjan I. Košak

Vodja produkcije: Zoran Grom

Kontakt slovenskega uredništva: telefon: 031 378 022,

e-pošta: prodaja@dental-tribune.si

Oglasno trženje: Boštjan I. Košak (041 740 864),

Zoran Grom (031 378 022)

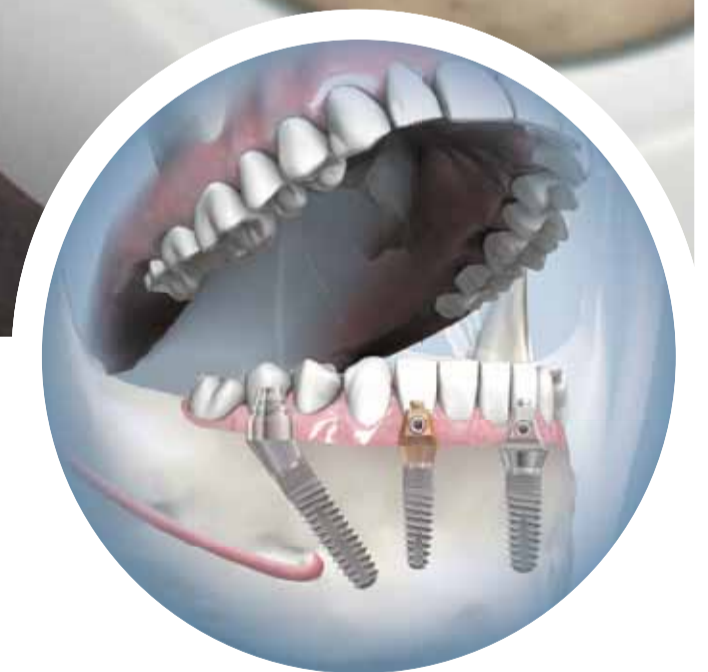Naročnine: prodaja@dental-tribune.si

Bez skrbi

Potreben je samo en tretma!

SKY[®] fast & fixed terapija

„Od leta 2007 je bilo obravnavanih več kot 20.000 pacientov.“



SKY[®] fast & fixed takojšnja terapijo so v sodelovanju razvili implantologi, protetiki in zobni tehniki. Preprosto za uporabo. Estetski rezultati. Večji prihranek.

- **Hitro** | V večini primerov je implant vstavljen in obnovljen v eni sami obravnavi.
- **Ponovljivo** | Standardiziran postopek. Isti proizvajalec za kirurga in protetika.
- **Dostopno** | Vašim pacientom po ugodni ceni povrne veselje do življenja.

Za več informacij o indikacijah in vsestranosti SKY[®] fast & fixed terapij pokličite 01 43 66 156.

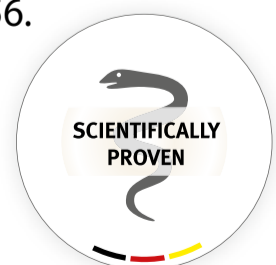


Informacije o izdelkih
poiščite na
<http://skyfastandfi.xed.bredent-medical.com>



SKENIRAJTE TO STRAN
Z LAYAR APP

SKY[®]
IMPLANT SYSTEM



40 YEARS DENTAL INNOVATIONS
2014

bredent group

Zdravljenje bolnika 3.0 z visokotehnološkimi kompozitom zadnje generacije

Okolje – miselna priprava – uporaba tehnologije

V tem članku opisujemo nov odnos med zdravnikom in bolnikom, ki predstavlja temelj za radikalno preoblikovan koncept zdravljenja.

Okolje

Tako kot računalniki imajo tudi družbe operacijski sistem – niz pravil in protokolov oziroma v primeru družb niz skupnih predpostavk, etičnih kodeksov, družbenih konvencij, s pomočjo katerih vse deluje. Ko družba napreduje, se ti operacijski sistemi spreminjajo in nadalje razvijajo. Človeške skupnosti so se razvijale od šibko povezanih majhnih skupin posameznikov, ki so predvsem želeli potešiti svoje primarne potrebe (žej, lakota in potrebo po spolnosti), prek bolj organiziranih, večjih skupin celih narodov, ki so skušali pridobiti čim več materialnih koristi, do popolnoma povezane globalne skupnosti, ki si prizadeva za psihosocialno srečo vsakega posameznika.

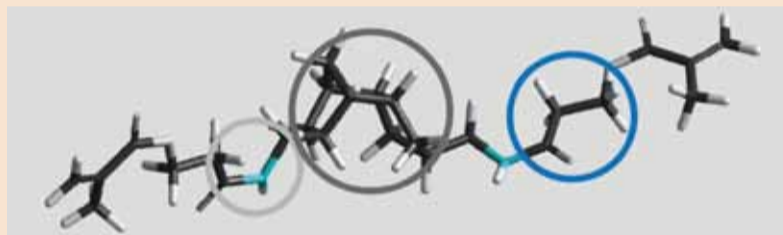
Vmes se je spremenilo tudi bolnikovo zavedanje o zobozdravstvenih storitvah. Zobozdravnika so na začetku dolgo imeli le za nekoga, ki lajša bolečine (bolnik 1.0), nato pa je opravljal vsesplošna popravila, bolniki pa so se zadovoljili z neudobnimi rešitvami in včasih ne ravno estetskim videzom (bolnik 2.0).

V zadnjih desetletjih pa se je s pomočjo mednarodno delujočih družbenih medijev – televizije, radia in interneta – po vsem svetu razširil moderen, hiter življenjski slog. Ta novi slog življenja med drugim močno poudarja telesno celovitost in osebni videz. Zato so se ljudje bolj začeli zavedati pomena zob in njihovega videza.

Današnji bolniki torej iščejo estetske zalivke, ki jih dobijo hitro, po ugodni ceni in ki zagotavljajo naravno, neovirano funkcijo in sprejemljivo življenjsko dobo (bolnik 3.0), kot je prikazano na slikah 1–3.

Miselna priprava

Na rastočih trgih se vse več ljudi izvija iz revščine. Hkrati pa se čedalje večji del prebivalstva v



TCG – toga jedrna struktura – s preprečevanjem vibracijskega premikanja doseže večjo gostoto pakiranja molekul, kar povzroči manjše krčenje.

Stranske verige – optimizirana velikost omogoča boljšo elastičnost in manjšo krčno napetost ter manjše nastajanje obrobni vrzeli.

Uretanska struktura – izboljša reaktivnost prečnega povezovalca, kar pomeni večjo tvorbo dvojnih vezi ter boljšo mehansko zmogljivost in biološko združljivost.

industrializiranem svetu sooča s hitro rastočimi življenjskimi stroški. Vsi pa se nagibajo k hitremu življenjskemu slogu, osredotočenemu na telo. Zato ima v nekaterih delih sveta čedalje več ljudi dostop do zobozdravstvenih storitev, hkrati pa si skupina zahtevnih zobozdravstvenih potrošnikov ne more več privoščiti visokokakovostnega zdravljenja.

Obe skupini se uvrščata v kategorijo bolnika 3.0 in iščeta poceni, estetsko in takojšnje zobozdravstveno zdravljenje (slike 4–6). Ker so informacije vsakomur dostopne, se zobozdravniki soočajo z novim scenarijem: некоč neob-

veščeni, odvisni bolniki postajajo odgovorne, izobražene stranke (in ne zmanipulirani, avtonomni potrošniki!).

Pri razvoju sodobnih konceptov zdravljenja je treba upoštevati premik v denarju in razpoložljivosti ter nov odnos med bolnikom in zdravnikom. Posodobitev stare paradigme o »maksimizaciji rezultatov« ne glede na bolnikovo udobje, čas in potrošeni denar je neobhodno potrebna. Z današnjimi koncepti zdravljenja je treba prihraniti čas in denar, porabljen v zdravstveni ustanovi, hkrati pa upoštevati povečano vrednost bolnikovega udobja med

zdravljenjem. Zaradi povečane vrednosti časa in udobja so »moderni« bolniki bolj naklonjeni »hitrim rešitvam«, če so le rezultati funkcionalno sprejemljivi in dovolj estetski.

Začasne rešitve in obiski laboratorija za določitev barvnega odtenka in poskušanje so čedalje manj sprejemljivi.

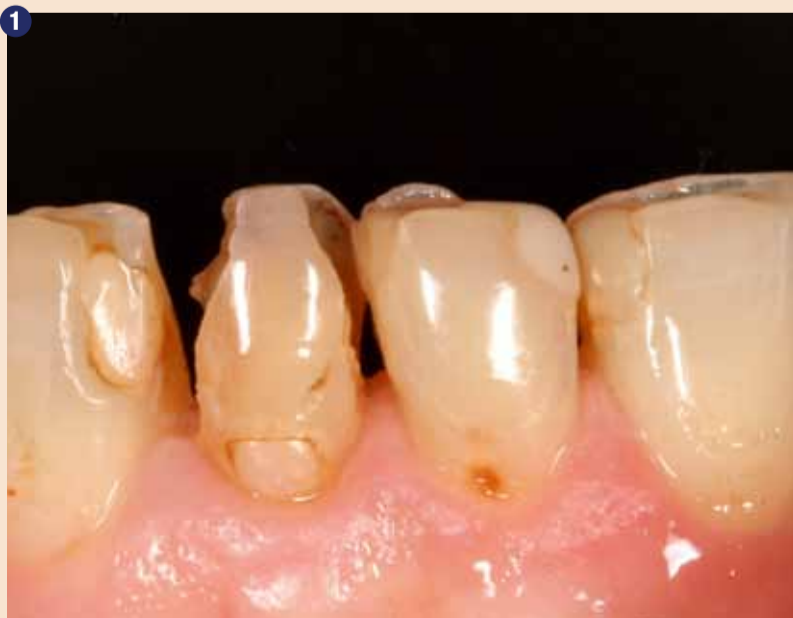Uporaba tehnologije

Na srečo je združevanje digitalne fotografije, digitalnih odtisov (v ambulanti) in CAD/CAM precej povečalo bolnikovo udobje v tradicionalnih načrtih zdravljenja. Hkrati je zobozdravstvo z adhezivnimi tehnikami bistveno zmanjšalo potrebo po konvencionalni protetiki. A rešitev takojšnjega popravila je postala prava možnost za kakovostno zobozdravstvo šele po prihodu najnovejših generacij nanooptimiziranih mikrohibridnih kompozitov. Družba Heaeus Kulzer je znanost o kompozitih popeljala na naslednjo raven. Kompozit Charisma Diamond, ki ga je predstavila pred kratkim, ima ne le izboljšano sestavo polnila, ki omogoča opalescenco, podobno sklenini, pač pa ima tudi novo matrico, ki izboljša fizikalne lastnosti kompozita.

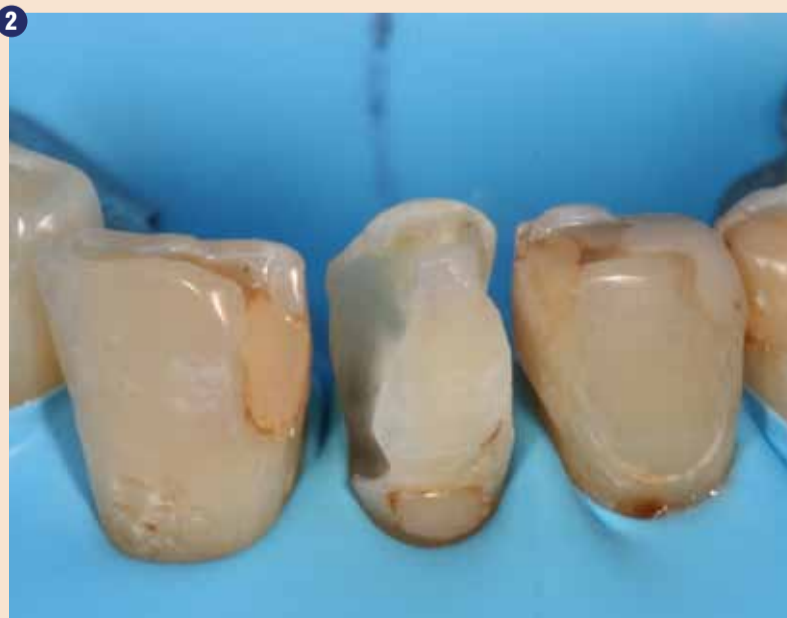V središču nove matrice je edinstvena, glavna jedrna molekula, ki jo je ekskluzivno izdelala družba Heaeus: triciklodekan-uretan (TCD-DI-HEA). Ima togo središče in prožne ročice, s čimer poveča upogibno trdnost in zmanjša krčno napetost materiala med strjevanjem.

Izboljšana upogibna trdnost in krčna napetost – kar je bilo še nedolgo tega protislovno – je zdaj klinična realnost.

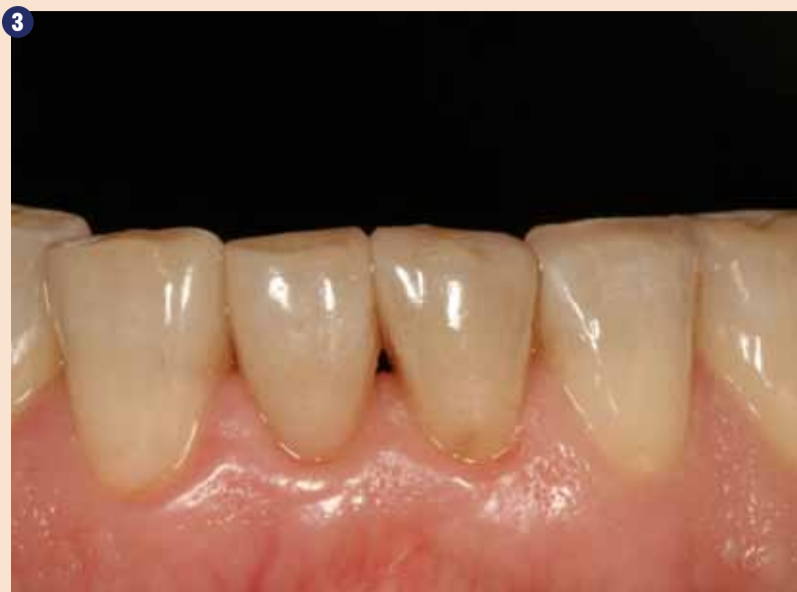Če si ogledamo lastnosti kompozita Charisma Diamond, ki so jih preskušali v laboratoriju, lahko



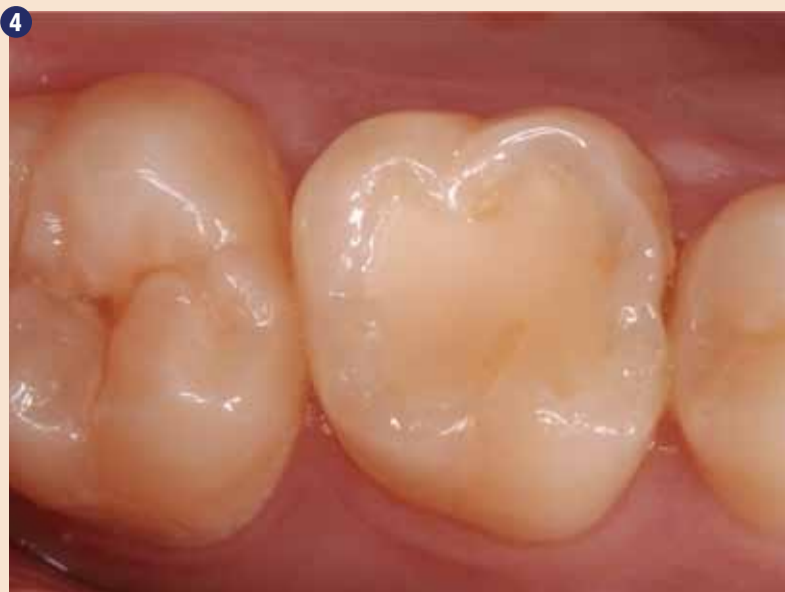1 Okvarjene zalivke in ponavljajoči se karies.



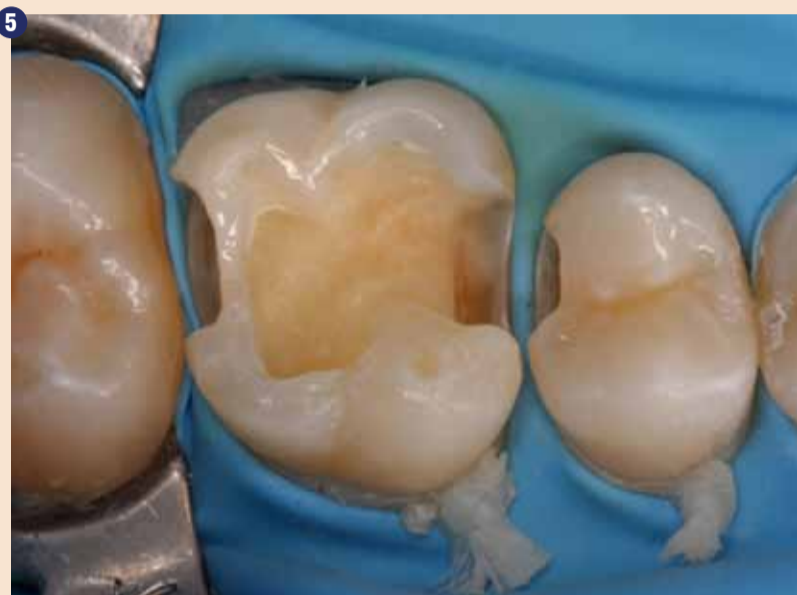2 Močno poškodovani zobje.



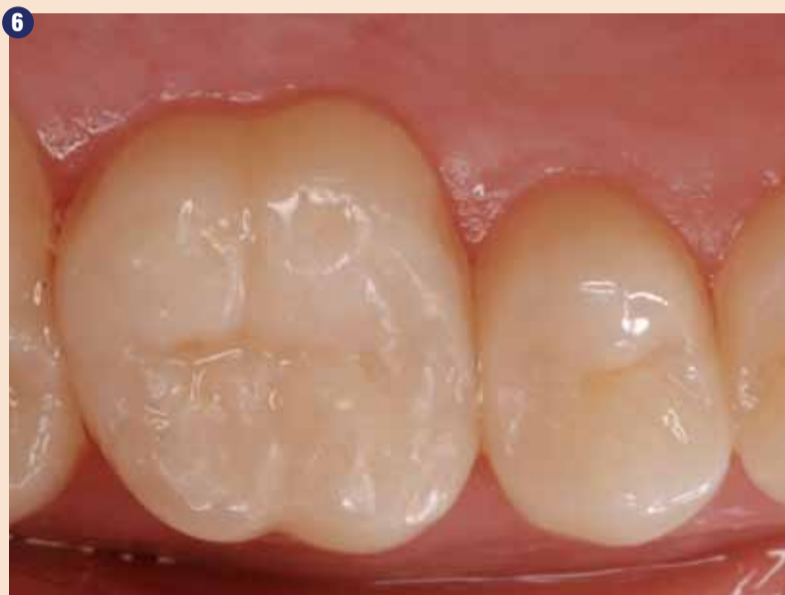3 Direktne zobne zalivke po 15 mesecih z uporabo kompozita Charisma Diamond, barvni odenki OD, A3 in CL.



4 Okvarjene, neestetske zalivke.



5 Precejšnja izguba zobnega tkiva po preparaciji.




6 Direktne zalivke z uporabo kompozita Charisma Diamond, barvna odenka A4 in CL.

govorimo o »plastični keramiki«. S »plastično keramiko« se niso izboljšale samo optične in fizikalne lastnosti, kompozit Charisma Diamond je poleg tega v klinični praksi tudi preprost za delo. Njegovo uporabo omejujejo samo anatomsko znanje zobozdravnika in njegove sposobnosti oblikovanja.

Poziv k novim načrtom zdravljenja

S spreminjanjem družbenih operacijskih sistemov se je spremenilo tudi dožemanje zobozdravstva. Kaže, da je prešlo od faze urgentnega oddelka prek oddelka za popravila do kozmetične trgovine z enkratnim postankom.

Zobozdravniki morajo poznati potrebe bolnika 3.0 in delovati v skladu s tem.

Dobro anatomsko znanje bo zobozdravnikom omogočilo, da korenito spremenijo svoje načrte zdravljenja, tako da bodo izboljšali zadovoljstvo bolnika, zmanjšali stres izvajalca in, kar je najpomembnejše, povečali dobiček. Industrija že ima pri roki potrebni material. 

Avtor:
Dr. Marc Bachmann, Landquart
Švica

Heraeus Kulzer

Mitsui Chemicals Group

Najavljamo in vas vabimo na brezplačni tečaj izdelave kompozitnih lusk z materialom Charisma Diamond. Praktična delavnica se bo izvajala 4. marca in 15. aprila 2016 v prostorih podjetja Prodent Int. d.o.o.

Več informacij poiščite na www.prodent.si ali na tel. št. 01 5204 802.

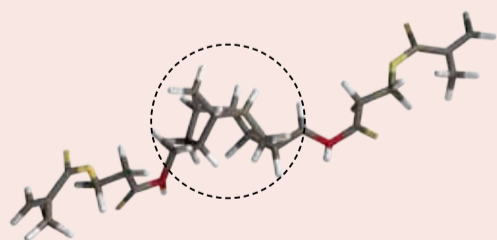
Charisma® Diamond

5 x Charisma Diamond brizge (4 g)

€ 160.-



Posebni monomerni prečni povezovalci z majhnim krčenjem



Strukturno načelo monomerov z majhnim krčenjem

Toga jedrna struktura - s preprečevanjem vibracijskega premikanja doseže večjo gostoto pakiranja molekul, kar povzroči manjše krčenje.

Stranske verige - optimizirana velikost omogoča boljšo elastičnost in manjšo krčno napetost ter manjše nastajanje obrobnih vrzeli

Uretanska struktura - izboljša reaktivnost prečnega povezovalca, kar pomeni večjo pretvorbo dvojnih vezi ter boljšo mehansko zmogljivost in biološko združljivost

Omenjene proizvode poiščite pri pooblaščenih distributerjih Heraeus Kulzer proizvodov:

Dental Ekspres d.o.o.
www.dentalekspres.si

Dental Medical d.o.o.
www.dental-medical.si

Dentalia d.o.o.
www.dentalia.si

Prodent International d.o.o.
www.prodent.si

Sanolabor d.d.
www.sanolabor.si

CHARISMA®

Odkrijte naslednjo dimenzijo naravne lepote. Izkoristite odlične mehanske lastnosti.

- Molekularna struktura kompozita Charisma Diamond združuje izjemno trdnost z minimalnim krčenjem, zato je z njim zelo preprosto delati.
- Zaradi svoje upogibne trdnosti je odporen proti silam pri žvečenju. Ta visoka odpornost zmanjšuje zlome zalivk, ki so skupaj s sekundarnim kariesom, glavni razlog za neuspešno zalivko.
- Zaradi majhne krčne napetosti se izboljša obrobná zapora, s čimer zobe ščitimo pred obarvanjem in sekundarnim kariesom.

Giving a hand to oral health.