

DENTAL TRIBUNE

The World's Dental Newspaper · Spanish Edition



PUBLICADO EN MADRID

www.dental-tribune.com

No. 2, 2017 Vol. 12

Entrevista al Sr. Jesús García Urbano, Presidente del Comité Organizador de Expoorto - Expooral 2017

Por DT Spain

Háblenos sobre la próxima edición del Congreso ¿Cuáles son los objetivos marcados?

En esta quinta edición se han marcado como objetivos ofrecer novedades y contenidos técnicos y científicos de primer nivel para alcanzar un mejor desarrollo de la práctica odontológica y ofrecer una experiencia enriquecedora al visitante. Para ello, combinamos el más alto nivel clínico de las excelentes presentaciones de las principales técnicas y tecnologías de Ortodoncia, con el debate sobre el status quo de la profesión.

¿Qué novedades se han incorporado respecto a la edición anterior?

La quinta edición ofrece como novedad contenidos técnicos y científicos enfocados principalmente a la digitalización del sector. Actualmente una de las tecnologías que está marcando el camino de la ortodoncia es el CAD/CAM, un sistema tecnológico que permite el diseño y la elaboración por ordenador permitiendo fabricar aparatología extremadamente precisas y alta calidad reduciendo enormemente el margen de error humano para conseguir porcentajes de éxito todavía más altos en los tratamientos que requieren piezas artificiales.

Por ello tiene que existir un apoyo mutuo entre la tecnología desarrollada por la industria y la puesta en práctica de esta tecnología, y su eva-



luación y retroalimentación científica, por parte del odontólogo. Todo ello lo queremos reflejar en los dos días que dura el congreso.

¿Cómo se ha llevado a cabo la selección de los ponentes para esta edición?

Expoorto es un tanto particular en cuanto que la mayoría de conferencias y mesas redondas se articulan alrededor de la empresa dental, de manera que siendo la alta tecnología su hilo conductor, nos lleve desde su origen industrial, que podemos ver materializado en los aparatos y sistemas presentados en la exposición comercial, a su aplicación clínica, analizada y explicada por expertos y reconocidos clínicos seleccionados por un comité científico de expertos presidido este año por el Dr. Martin Romero Maroto.

¿Cuáles creen que serán los temas del congreso más interesantes?

El formato multidisciplinar de Expoorto resulta muy atractivo para los asistentes puesto que combinamos la presentación de novedades tecnológicas por parte de la indus-

tria dental, en forma de exposición comercial, y de conferencias y mesas redondas por parte de destacados clínicos que abordarán temas como la nuevas tendencias en cirugía ortognática, el presente y futuro de la enseñanza en ortodoncia, la digitalización de la clínica dental, la importancia del odontólogo en el tratamiento para la apnea del sueño, etc...

En si el programa en general del Congreso es una combinación de ciencia, clínica y tecnología que hará que el profesional que acuda a este encuentro pueda visualizar lo que será su práctica profesional dentro de muy pocos años y se ponga en el camino de adquirir los conocimientos y la tecnología para alcanzar el éxito clínico.

¿Qué expectativas de asistencia tiene la organización?

Se trata de un congreso de acceso gratuito a todas las actividades y esto facilita mucho el éxito de público y asistencia, así que esperamos igualar al menos los más de 4.000 asistentes de la edición anterior.

DT

Del 31 de marzo al 01 de abril 2017
PALACIO DE NEPTUNO · MADRID


Una visión multidisciplinar de la industria dental, con acceso gratuito para todos los asistentes

Inscripción online en www.expoorto.com
LIVE MED IBERIA | Tel. 917 921 365 | info@expoorto.com

Presentación del libro Expoorto - Expooral 2017

Por DT Spain

Durante la celebración de Expoorto-Expooral 2017 se presentará el libro del Congreso que podrán adquirir todos los interesados en el stand de la Editorial Atlantis.



DENTAL TRIBUNE
El periódico dental del mundo
www.dental-tribune.com

Publicado por Dental Tribune International

DENTAL TRIBUNE
Spanish Edition

Director Editorial
Francisco Soriano López
francisco@atlantiseditorial.com

Director Comercial
Jorge Luis Cacuango
jorge@atlantiseditorial.com

Director Científico
Dr. Juan José Soleri Cocco
soleri.clinicavndelpilar@gmail.com

ISSN: 2586-3692
Depósito legal: M-59040-2007

Atlantis editorial
Science & Technology S.L.L.

Editado por:
Atlantis Editorial Science & Technology SLL
C/ Alpujarras, 4 Local 1
28915 Leganés (Madrid)
Telf. (+34) 912 282 284
www.atlantiseditorial.com

DENTAL TRIBUNE
Spanish Edition

Edición que se distribuye a todos los odontólogos de España, latinoamericanos y a los profesionales hispanos que ejercen en USA.

Dental Tribune Study Club

El club de estudios online de Dental Tribune, avalado con créditos de la ADA-CERP, le ofrece cursos de educación continua de alta calidad. Inscríbese gratuitamente en www.dtstudyclubspanish.com para recibir avisos y consulte nuestro calendario.

DT International

Licensing by Dental Tribune International
Group Editor: Daniel Zimmermann
newsroom@dental-tribune.com
+44 161 223 1830

Clinical Editor Magda Wojtkiewicz
Online Editor / SMM Nathalie Schüller
Editors Claudia Duschek
Kristin Hübner
Yvonne Bachmann

Managing Editor & Head of DTI Communication Services Marc Chalupsky
Junior PR Editor Brendan Day
Copy Editors Hans Motschmann
Sabrina Raaff

Publisher/President/CEO Torsten Oemus
Chief Financial Officer Dan Wunderlich
Chief Technology Officer Serban Veres
Business Development Claudia Salwiczek
Project Manager Online Tom Carvalho
Jr Project Man. Online Hannes Kuschick
E-Learning Manager Lars Hoffmann
Education Director Christiane Ferret

Tribune CME Sarah Schubert
Event Services/Project Manager Tribune CME & CROIXTURE

Marketing Services Nadine Dehmel
Sales Services Nicole André

Accounting Services Anja Maywald
Karen Hamatschek
Manuela Hunger

Media Sales Managers
Antje Kahnt (International)
Barbora Solarova (Eastern Europe)
Hélène Carpentier (Western Europe)
Maria Kaiser (North America)
Matthias Diessner (Key Accounts)
Melissa Brown (International)
Peter Witteczek (Asia Pacific)
Weridiana Mageswki (Latin America)

Executive Producer Gernot Meyer
Advertising Disposition Marius Mezger

Dental Tribune International
Holbeinstr. 29, 04229 Leipzig, Germany
Tel.: +49 341 4 84 74 302 | Fax: +49 341 4 84 74 173
www.dental-tribune.com | info@dental-tribune.com

Dental Tribune Asia Pacific Limited
Room A, 20/F, Harvard Commercial Building,
105-111 Thomson Road, Wanchai, Hong Kong
Tel.: +852 5113 6177 | Fax: +8525113 6199

Tribune America, LLC
116 West 23rd Street, Ste. 500, New York, N.Y.
10011, USA
Tel.: +1 212 244 7181 | Fax: +1 212 224 7185

La información publicada por Dental Tribune International intenta ser lo más exacta posible. Sin embargo, la editorial no es responsable por las afirmaciones de los fabricantes, nombres de productos, declaraciones de los anunciantes, ni errores tipográficos. Las opiniones expresadas por los colaboradores no reflejan necesariamente las de Dental Tribune International.
©2016 Dental Tribune International.
All rights reserved.

¿Cómo prevenir la microinfiltración en implantes?

Por Dra. Deborah Horch

Cada colega que trabaja en implantología está familiarizado con el olor desagradable al abrir el cuerpo del implante (Fig. 1). La colonización bacteriana involucrada es inherente en todos los implantes multiparte, sin embargo, puede prevenirse mediante métodos de tratamiento adecuados. En mi tratamiento notaría un olor putrefacto al hacer las prótesis del implante. Por lo general, este olor se produce al retirar el formador de gingiva después de unos días y naturalmente al abrir el cuerpo del implante.

Esto es desagradable tanto para el dentista como para el paciente. Por otra parte, no es un gran placer para el dentista explicar al paciente que los implantes están colonizados por bacterias y, por ello, el mal olor. La prevención de la colonización bacteriana es absolutamente deseable en aras de la comodidad personal, por no mencionar las consideraciones médicas. Para buscar una solución, primero contacté con los fabricantes

de implantes para obtener información sobre el porqué de este hecho. Sin embargo, por su parte, hay un gran silencio en relación con la microinfiltración y el desarrollo de olor involucrado. En Internet, se encuentran espectaculares fotografías prometiendo un ajuste óptimo del implante, pero no encontrará ninguna información sobre la formación de huecos entre el pilar y el cuerpo del implante.

La realidad, sin embargo, muestra que los implantes multiparte siempre presentan huecos con un líquido activo y el intercambio de gérmenes desde el cuerpo del implante hasta el interior y el exterior, lo que se ha demostrado como microinfiltración en muchos estudios actuales. Esto es más plausible cuando se mira la construcción de un implante con más detalle. [1]

Casi cualquier sistema moderno de implante de dos piezas está hecho de titanio y zirconio. Incluso con el



Dra. Deborah Horch

2006 - 2011 Estudio de odontología en la Universidad de Münster, Alemania
Práctica Dental 2012 - 2014, Korschbroich, Alemania
2014 - 2016 Máster en Cirugía Oral, OMFS Clinic Essen, Alemania
Especialista en Implantología Clínica de Cirugía Oral y Maxilofacial, Meerbusch, Alemania.

pulimento más limpio y las técnicas de producción más modernas, las superficies todavía muestran



Figura 1. Desarrollo de olores putrefactos debido a la colonización bacteriana.




Figura 3. Tamaño de un eritrocito en implante. Relación de pilar-hueco (aumento 1: 750).

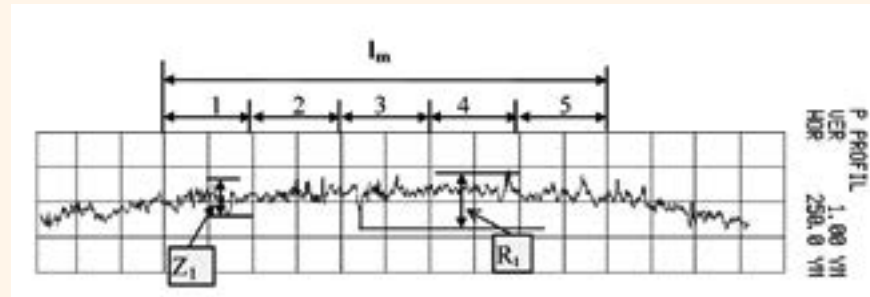


Figura 2. Una rugosidad superficial de más de 1 µm permanece en titanio incluso en caso de tratamiento óptimo [2].

desviaciones de al menos 1 micrómetro (Fig. 2). Esto parece ser insignificante. Para los gérmenes, sin embargo, son grandes entradas. Las tolerancias de fabricación también pueden afectar considerablemente a estos valores óptimos. Incluso en el caso de una fabricación óptima, las dimensiones «de igual a igual» podrían no encajar, ya que las partes tienen que ser pegadas entre sí. Además, los implantes cónicos no

EL MUNDO EN SUS MANOS

Las noticias más relevantes de España y del mundo.
Reciba Dental Tribune Spain en su consultorio sólo por el coste de su envío por correo.

DENTAL TRIBUNE

The World's Dental Newspaper - Spain and Latin American Editions

¡SUSCRÍBASE YA! VISITE WWW.DENTAL-TRIBUNE.COM

dti

Size of Microgap Under Different Mechanical Loading Conditions												
Load type	Implant system											
	Ankylos c/x				Ankylos Plus				Bone level			
	A	B	AF	BF	A	B	AF	BF	A	B	AF	BF
0 N												
Virgin	11	0.3	0.6	0.1	0.3	0.2	0.2	0.3	0.2	0.4	0.2	0.3
Fatigue loaded	4	0.2	0.7	0.1	31	1	5	3	0.8	0.2	0.7	0.7
30 N, 90 degree												
Virgin	0.2	0.9	12	0.1	0.6	1.2	3	0.2			1.8	1.7
Fatigue loaded	0.5	0.7	12	0.2	1	12	32	0.3				
100 N, 90 degree												
Virgin	0.5	4.6	28	0.1	3	10	18.5	0.1			18	13
Fatigue loaded	1.2	2.5	24	0.2	0	30	36	0				
200 N, 30 degree												
Virgin	0.1	0.7	24	0.1	0.1	4	9	0.1	0.2	0.3	0.3	0.6
Fatigue loaded	0.1	3	22	0.1	-	-	25	0.1	0.3	0.1	1	1

Values for the virgin MC assemblies are reported in Rack et al.

Tabla 1. Tamaño del microintervalo bajo diferentes presiones mecánicas y masticación [3].

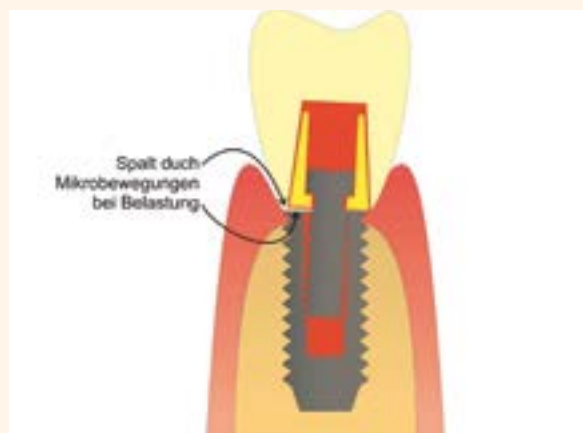


Figura 4. Representación esquemática del micro-movimiento bajo la masticación [4].

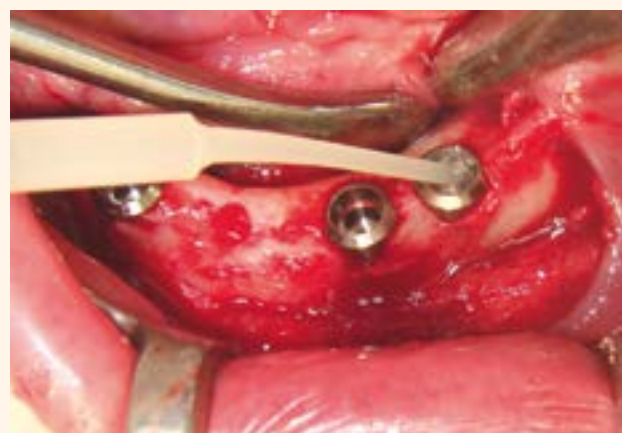


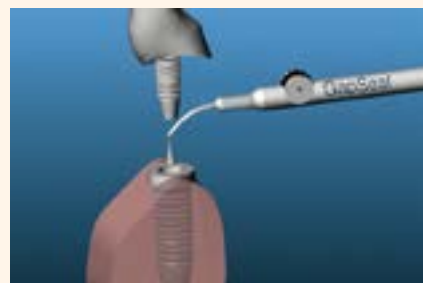Figura 5. Listo para usar GapSeal in situ. Manejo fácil y rápido.



Juego GapSeal (aplicador + 10 puntas) REF 152 041. Relleno GapSeal (10 tipsa 0,06 ml cada uno) REF 152 040. Aplicador REF 152 042



Figura 6. El aplicador GapSeal permite la aplicación in situ de 2 a 3 implantes por cartucho.



pueden cerrarse herméticamente. En caso de que el pilar esté atornillado adicionalmente, se desarrollarán nuevos huecos en la rosca. Las fuerzas capilares contribuyen proporcionando un intercambio activo entre el interior del implante y la cavidad oral cargada de gérmenes. La masticación aumenta una vez más el espacio considerablemente, ya que los implantes de titanio no son cuerpos rígidos que reaccionan elásticamente bajo la función como se muestra en la Fig. 4, y en la tabla 1 (hasta 15 micrómetros para Astra o Straumann).

Evidentemente, todavía hay bastante necesidad de comunicación entre dentistas, científicos y fabricantes de implantes. Los fabricantes de implantes están convencidos de la calidad de sus implantes, pero el trabajo diario revela que la densidad de los implantes no es tan satisfactoria como se afirma por parte de ellos. Los dentistas, sin embargo, están familiarizados con el típico olor desagradable emitido por los implantes. Las investigaciones proporcionan una evidencia clara del desarrollo

de cultivos de gérmenes reales en los implantes.

DESPUÉS DE IDENTIFICAR LA RAZÓN BUSQUÉ UNA SOLUCIÓN

Mi primer intento se dirigió hacia el CHX. Desafortunadamente, el CHX no combate los hongos y los virus, sino únicamente las bacterias. Además, sólo presenta un efecto a corto plazo. Por último, descubrí un material adecuado llamado GapSeal (Hager & Werken, Duisburg, Alemania, Fig. 5) en el IDS, que resistió la prueba en mi práctica diaria y que se ha demostrado clínicamente durante más de 18 años. GapSeal es un material altamente viscoso (sello hermético) con características hidrófobas (sin lavado), que mantiene su consistencia y no se endurece (no desarrolla una nueva brecha).

En mi trabajo de práctica diaria, no sólo uso GapSeal durante la fabricación de la prótesis y la implantación del implante respectivo, sino como sellador de huecos para cada sistema de implante fijo de dos piezas (Fig. 6).

BIBLIOGRAFÍA

1. Fritzscheier, CU Peri-implantitis prophylaxis by sealing implant gaps and hollow spaces. implants 2013, 3 (41-43)
2. Oberflächenrauheitsprofil eines feingeschliffenen Metallprobekörpers (Titan), Werkstoffkunde ZMZ Charité HUB, 2009
3. Rack T, Zaler S, Rack A, Riesemeier H, Nelson K. An in vitro pilot study of abutment stability during loading in new and fatigue-loaded conical dental implants using synchrotron-based radiography. Quintessence 2013, Vol. 28, No. 1
4. Zipprich, H. et al. Erfassung, Ursachen und Folgen von Mikrobewegungen am Implantat-Abutment-Interface. Implantologie 2007,15 (31-46)

Tratamiento de un incisivo central no vital con un ápice abierto usando material de reparación innovador a base de MTA

Por Dr. Mario Luis Zuolo y Dr. Arthur de Siqueira Zuolo

El tratamiento de dientes necróticos inmaduros con pulpas no vitales y ápices abiertos muchas veces representa un reto para el clínico. Limpiar y moldear las finas paredes del canal, controlar la infección, y la ejecución de un sellado satisfactorio del ápice, a veces, no son acciones posibles.¹ En la mayoría de los casos, el tratamiento implica la inducción de cierre apical por procedimientos de apicificación que permitan condiciones más favorables para el tratamiento convencional.²

Tradicionalmente, el hidróxido de calcio ha sido la opción utilizada de material para inducir la formación de una barrera de tejido duro apical antes de colocar el relleno permanente.³ Si bien muchos estudios relatan resultados favorables cuando se sigue este tratamiento,⁴⁻⁷ también han sido relatadas algunas desventajas. La utilización de barreras apicales de hidróxido de calcio ha sido asociada a algunos problemas, tales como la imprevisibilidad de cierre apical,⁸ riesgos de reinfección debido a fugas en las obturaciones provisionales,⁹ y riesgo de fractura de la raíz, como resultado de la aplicación a largo plazo de hidróxido de calcio.¹⁰⁻¹¹ Además, baja adhesión del paciente también tiene una influencia negativa en el pronóstico de procedimientos tradicionales de apicificación.¹²

Con el advenio del mineral trióxido agregado (MTA), un material no absorbible y biocompatible a base de silicato de calcio, existe la posibilidad de otra opción de tratamiento.¹³ Este material posee la capacidad de establecerse en un corto período de tiempo y en la presencia de humedad. El material se solidifica en una estructura dura en menos de 3 horas.¹⁴ Esta propiedad, juntamente con su capacidad de in-

ducir tejidos duros como cemento, cuando es utilizado en los tejidos perirradiculares,¹⁵ permite su utilización en la obturación inmediata de ápice abierto.¹⁶⁻¹⁸ Varios estudios demuestran que la apicificación con MTA posee un elevado índice de éxito con menos visitas y en menos tiempo para conclusión.¹⁸⁻²¹ Además, en un estudio que comparó los resultados clínicos y radiográficos de apicificación con MTA o hidróxido de calcio, todos los casos sellados con MTA presentaron cura, mientras que en los casos de hidróxido de calcio, dos de los 15 permanecieron con la enfermedad.⁹

No obstante, el MTA también posee algunas desventajas. Debido a su consistencia, su manipulación y colocación en el local de reparación puede ser desafiante.²² Adicionalmente, su uso puede causar la decoloración del diente, y debe ser usado con precaución cuando está en áreas estéticas.²³ Un nuevo material MTA REPAIR HP – MTA de “Alta Plasticidad” (Angelus®, Londrina, PR, Brasil) fue recientemente introducido con la intención de mejorar algunas de esas características.²⁴ Esta nueva fórmula mantiene todas las propiedades biológicas y químicas del MTA original; sin embargo, altera sus propiedades físicas de manipulación, resultando en una mayor plasticidad, por lo tanto, facilitando la manipulación e inserción. Además, su fórmula utiliza tungsteno de calcio (CaW04), un radiopacador diferente que, de acuerdo con el fabricante, no causa manchas en la raíz o corona dental.²⁴ En este reporte, presentamos la detección clínica, diagnóstico y gestión de un incisivo central no vital con un ápice abierto, usando un material de reparación innovador a base de MTA.

RELATO DE CASO

Un paciente, de 12 años de edad, del sexo masculino con un historial médico no contributivo, se presentó para un examen con queja principal de dolor en el diente n° 11. El examen clínico mostró que el diente había sido restaurado con un relleno temporal y respondió con dolor a la percusión y palpación y también presentó un discreto edema en el área. No había defecto de sondeo o salida del tracto sinusal. De acuerdo con el paciente, aproximadamente 12 meses antes fue iniciado un tratamiento de canal radicular en el diente. En el examen radiográfico, podía notarse un material radiopaco dentro del canal a pocos milímetros del ápice. Además, en la radiografía, podía verse que el ápice no fue completamente formado y presentó una lesión periapical (**Figura 1**). Se estableció un diagnóstico clínico del diente despulpado con la terapia previamente iniciada de forma insatisfactoria y periodontitis apical sintomática. El plan de tratamiento fue realizar, inicialmente, la limpieza y modelado del canal y colocar un curativo de hidróxido de calcio. Enseguida, luego de 1 a 2 semanas, con la regresión de los síntomas, realizaríamos una barrera apical con un nuevo material a base de MTA, obturaríamos el diente, y lo restauraríamos. El plan de tratamiento fue presentado a los padres del paciente, que estuvieron de acuerdo con el mismo.

Tras firmar el término de consentimiento, se administró 1,8 ml de anestesia local (lidocaína a 2% con epinefrina 1:100.000), el material restaurador fue removido, y el acceso endodóntico corregido. Tras el aislamiento absoluto, se removió el material dentro del canal con irrigación adecuada, utilizando una solución con 2,5% de hipoclorito de sodio (Fórmula e Ação, São Paulo, SP, Brasil) y una punta de ultrasonido CPR-7® (Obtura Spartan® Endodontics, Algonquin, Illinois).

Tras la remoción del material en el canal, se usaron fresas Largo (#2 y #3) para preparar los primeros dos tercios del canal. Enseguida, el foramen apical fue localizado con la ayuda de un localizador apical (Raypex®, VDW, Múnich, Alemania), y la longitud de trabajo (WL) fue establecida en «0.0» y confirmada con una radiografía. La instrumentación prosiguió usando limas manuales de acero inoxidable tipo-K en una técnica crown-down hasta que una lima manual de tamaño # 80 logró el WL. Entre cada cambio de lima, irrigación abundante con solución de hipoclorito de sodio a 2,5% fue usada como un irrigante (cerca de 100 mL a lo largo de todo



Dr. Mario Luis Zuolo

Mario Luis Zuolo, DDS, MSc, trabaja como Especialista Endodóntico en São Paulo, Brasil. Posee una maestría en Biología Molecular de UNIFESP Escuela Paulista de Medicina, en São Paulo, Brasil, y es profesor en el departamento de posgrado de Endodoncia, Profesor en el Programa de Endodoncia de EAP-APCD, en São Paulo, Brasil.



Arthur de Siqueira Zuolo, DDS, MSc

formado por la Universidad de São Paulo (USP), Facultad de Odontología de Ribeirão Preto, Brasil, en 2010. Tiene un posgrado en Endodoncia de New York University en Nueva York y una maestría y certificación como Especialista en Endodoncia por la Facultad de Odontología São Leopoldo Mandic, en Campinas, Brasil. Dr. Zuolo también es Profesor Adjunto de la Especialidad de Endodoncia en APCD, en São Paulo, Brasil

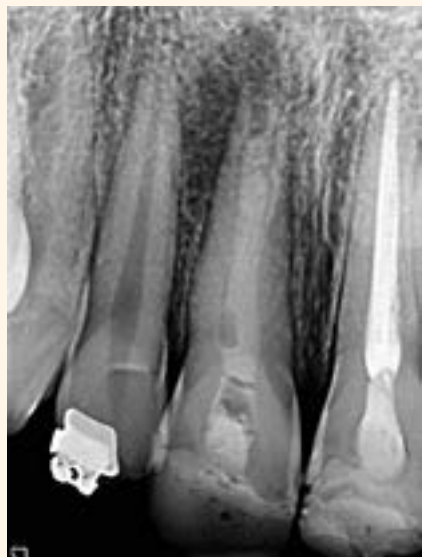

Figura 1. Radiografía inicial mostrando diente n° 11, con un ápice abierto y una lesión perirradicular.

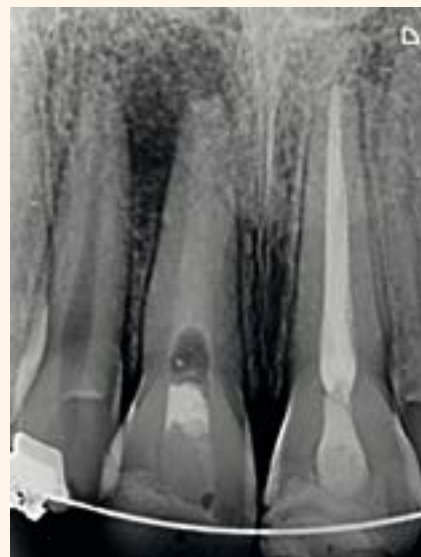


Figura 2. Radiografía tras la primera consulta con la pasta a base de hidróxido de calcio en el canal.

el tratamiento). Durante el procedimiento, la irrigación ultrasónica pasiva (PUI) fue realizada durante 1 minuto, varias veces, para asegurar la remoción completa del material previo y para maximizar la técnica de irrigación. Tras la conclusión de la instrumentación, el canal fue irrigado con 5 mL de EDTA a 17% (Fórmula e Ação, São Paulo, SP, Brasil) durante 3 minutos y un lavado final con 5 mL de suero fisiológico. Fue colocada una pasta a base de hidróxido de calcio en el canal como un curativo entre las consultas, y el diente fue temporalmente restaurado (**Figura 2**).

Tras 10 días, el paciente regresó a la clínica para concluir el tratamiento. El diente estaba asintomático, y el área no estaba hinchada. El relleno temporal fue removido, la pasta de

hidróxido de calcio fue removida a partir del canal utilizando una solución de hipoclorito de sodio a 2,5%, y PUI conforme descrito anteriormen-

te. Fue utilizada nuevamente una lima manual #80 en el WL. El canal fue entonces irrigado con 5 ml de EDTA a 17% (Fórmula e Ação, São

Paulo, SP, Brasil) durante 5 minutos para remover la capa residual y se utilizó 5 ml de solución para el lavado final. El secado del canal fue realizado con puntas de papel, y MTA HP (Angelus, Londrina, Brasil) fue manipulado de acuerdo con las instrucciones del fabricante y colocado con el auxilio de condensadores verticales (B&L Biotech Inc., Fairfax, Virginia) en los últimos 3 milímetros del canal radicular, formando un tapón apical. Tras 10 minutos, el material estaba fijado, y el diente fue obturado usando BC Sealer™ (Brasseler USA®, Savannah, Geórgia) y conos de gutapercha con la técnica de condensación lateral (Figura 3).

La cámara pulpar fue limpiada con una esponja mojada con alcohol 70%, y la cavidad de acceso fue restaurada con resina compuesta (Figura 4). Un TCCB de alta resolución fue solicitado para el paciente inmediatamente después del tratamiento para que pudiese ser utilizado para comparación posterior en el acompañamiento.

El paciente se presentó para una consulta de acompañamiento un mes más tarde, sin exhibir cualesquier síntomas. Se llevaron a cabo evaluaciones radiográficas y clínicas posoperatorias a 3, 6 y 9 meses. El diente estaba asintomático, y en el área no presentaba ninguna señal de inflamación. Tras 9 meses, se llevó a cabo otro examen tomográfico.

La comparación de las imágenes de TCCB fue realizada, y se observó una consolidación ósea y cierre apical del ápice abierto (Figuras 4-5).

DISCUSIÓN

Estudios clínicos anteriores en seres humanos han demostrado que una barrera apical de MTA puede ser usada con éxito en la técnica de apicificación de dientes con ápices abiertos. El Meligy, et al. (2006), publicó un ensayo clínico comparando el uso de hidróxido de calcio y MTA en 30 dientes de 15 pacientes que habían perdido vitalidad pulpar por carie o trauma. La técnica convencional de apicificación con hidróxido de calcio fue ejecutada en un diente, mientras que la técnica de barrera con MTA fue aplicada a otro diente en el mismo paciente. Los dientes fueron entonces acompañados por 3, 6 y 12 meses, revelando que dos de los dientes obturados usando hidróxido de calcio fallaron, mientras que ninguno de los dientes obturados con MTA presentaron señales de patología clínicas o radiográficas. Simon, et al. (2007), realizó un ensayo clínico prospectivo en 57 dientes de 50 pacientes con ápices abiertos tratados con tapón de MTA y relleno definitivo del canal y observó éxito en el 81% de los casos. En este relato de caso, el uso de MTA modificado (cemento reparador de alta plasticidad a base de MTA Biocerámico) ha demostrado un buen resultado clínico considerando el corto período de observación del acompañamiento. Comparación de imágenes tomográficas tras la colocación de la barrera MTA y después de un período de 9 meses, demostró la formación ósea y cierre de la porción apical con tejido duro. Debe mencionarse que un área radio transparente también puede ser vista en este momento. Tal modelo de cura podría ser clasificado como incompleto de acuerdo con Molven, et al. (1996). Desde el punto de vista clínico, la manipulación y la colocación del MTA REPAIR HP fue más fácil que con MTA convencional. Según el fabricante, la diferencia es la sustitución de agua destilada (del MTA Angelus convencional) por un líquido que contiene agua y un otro plastificante orgánico que proporciona al nuevo producto alta plasticidad (Figura 6). Otra declaración del fabricante de que el nuevo MTA no promueve la decoloración dental, no puede ser estudiada, pues el material fue colocado en la parte apical del canal.

La importancia de los relatos de casos es la demostración de lo que es posible en nuestros pacientes, usando protocolos clínicos de tratamiento de base científica. Relatos de profe-

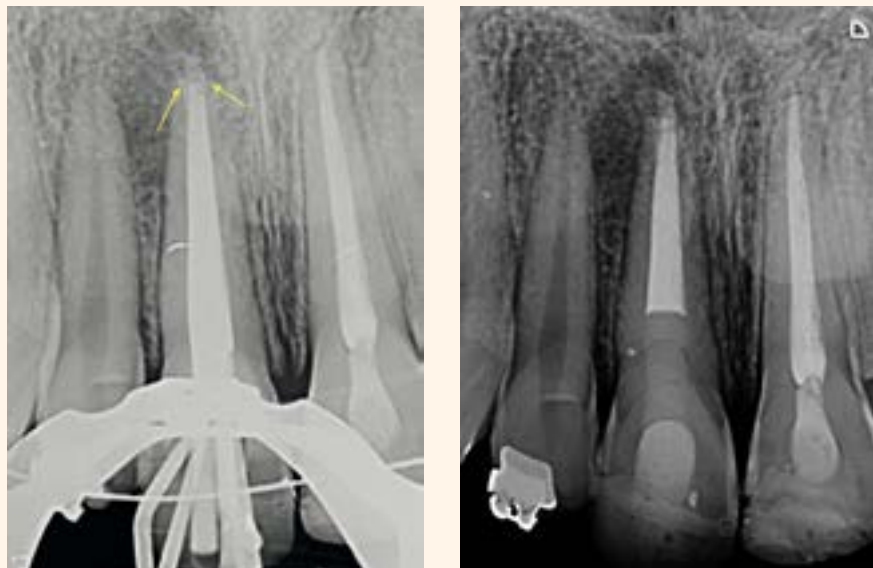


Figura 3 a y b. Radiografías durante la obturación. 3A. Observe la posición de la barrera apical apuntada por las flechas. 3B. Obturación final y restauración.

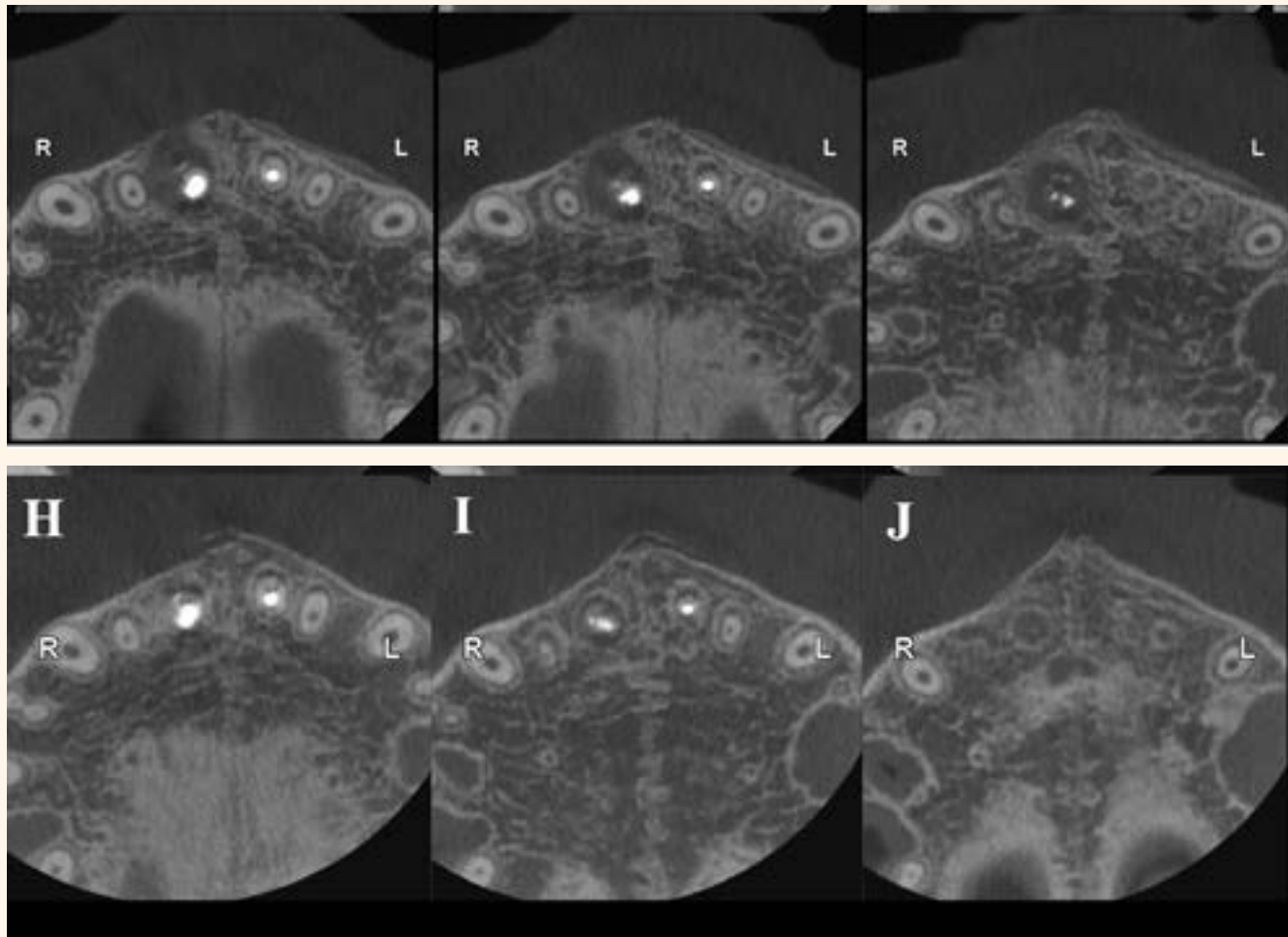


Figura 4 a y b. Tomografía Computarizada Cone Beam (TCCB). 4A. Visión axial enseguida después de la colocación de MTA HP. 4B. Visión axial en la consulta de acompañamiento de 9 meses. Observar la formación del hueso, incluyendo la placa cortical.

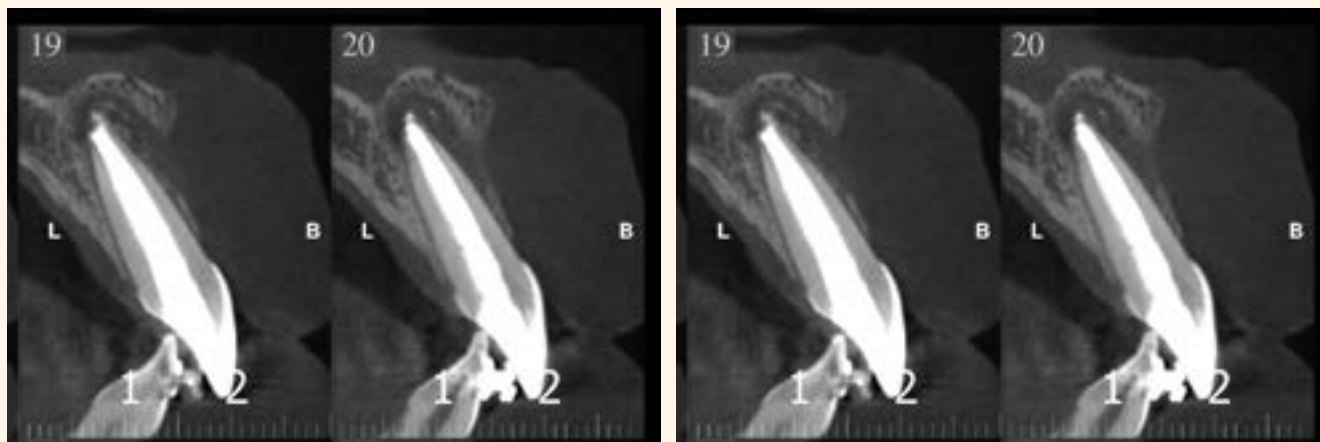

Figura 5 a y b. Tomografía Computarizada Cone Beam (TCCB). 5A. Visión sagital enseguida después de la colocación de MTA HP. 5B. Visión sagital en la consulta de acompañamiento de 9 meses. La reformulación de la placa cortical es visible, así como el cierre apical parcial.

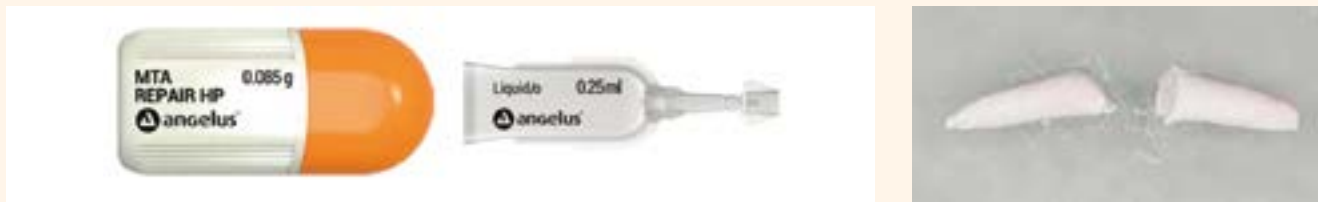

Figura 6 a - c. Angelus MTA REPAIR HP. 6A. Cápsula con el polvo. 6B. Líquido. 6C. El material tras la manipulación adecuada.

sionales clínicos han desempeñado papeles importantes en el campo de la odontología, pero deben ser validados usando estudios adecuados de investigación clínica y laboratorio. En conclusión, el protocolo clínico usando el nuevo MTA REPAIR HP, descrito en este relato de caso, posibilitó la apicificación exitosa de un incisivo central en un paciente joven.

REFERENCIAS

1. Trope M. Treatment of immature teeth with non-vital pulps and apical periodontitis. *Endod Topics*. 2006;14:51-59.
2. Rafter M. Apexification: a review. *Dent Traumatol*. 2005;21(1):1-8.
3. Granath LE. Some notes on the treatment of traumatized incisors in children. *Odont Rev*. 1959;10:272.
4. Morfis AS, Siskos G. Apexification with the use of calcium hydroxide: a clinical study. *J Clin Pediatr Dent*. 1991;16(1):13-19.
5. Kleier DJ, Barr ES. A study of endodontically apexified teeth. *Endod Dent Traumatol*. 1991;7(3):112-117.
6. Walia T, Chawla HS, Gauba K. Management of wide open apices in non-vital permanent teeth with Ca(OH)₂ paste. *J Clin Pediatr Dent*. 2000;25(1):51-56.
7. Domínguez Reyes A, Muñoz Muñoz L, Aznar Martín T. Study of calcium hydroxide apexification in 26 young permanent incisors. *Dent Traumatol*. 2005;21(3):141-145.
8. Sübay RK, Kayata M. Dens invaginatus in an immature maxillary lateral incisor: a case report of complex endodontic treatment. *Oral Surg Oral Med Oral Pathol Oral Radiol Endod*. 2006;102(2):e37-41.
9. El-Meligy OA, Avery DR. Comparison of apexification with mineral trioxide aggregate and calcium hydroxide. *Pediatr Dent*. 2006;28(3):248-253.
10. Andreasen JO, Farik B, Munksgaard EC. Long-term calcium hydroxide as a root canal dressing may increase risk of root fracture. *Dent Traumatol*. 2002;18(3):134-137.
11. Andreasen JO, Munksgaard EC, Bakland LK. Comparison of fracture resistance in root canals of immature sheep teeth after filling with calcium hydroxide or MTA. *Dent Traumatol*. 2006;22(3):154-156.
12. Heling I, Lustmann J, Hover R, Bichacho N. Complications of apexification resulting from poor patient compliance: report of case. *ASDC J Dent Child*. 1999;66(6):415-418.
13. Torabinejad M, Chivian N. Clinical applications of mineral trioxide aggregate. *J Endod*. 1999;25(3):197-205.
14. Torabinejad M, Hong CU, McDonald F, Pitt Ford TR. Physical and chemical properties of a new root-end filling material. *J Endod*. 1995;21(7):349-353.
15. Shabahang S, Torabinejad M, Boyne PP, Abedi H, McMillan P. A comparative study of root-end induction using osteogenic protein-1, calcium hydroxide, and mineral trioxide aggregate in dogs. *J Endod*. 1999;25(1):1-5.
16. Simon S, Rilliard F, Berdal A, Machtou P. The use of mineral trioxide aggregate in one-visit apexification treatment: a prospective study. *Int Endod J*. 2007;40(3):186-197.
17. Steinig TH, Regan JD, Gutmann JL. The use and predictable placement of mineral trioxide aggregate in one-visit apexification cases. *Aust Endod J*. 2003;29(1):34-42.
18. Witherspoon DE, Small JC, Regan JD, Nunn M. Retrospective analysis of open apex teeth obturated with mineral trioxide aggregate. *J Endod*. 2008;34(10):1171-1176.
19. Mente J, Hage N, Pfefferle T, Koch MJ, Dreyhaupt J, Staehle HJ, Friedman S. Mineral trioxide aggregate apical plugs in teeth with open apical foramina: a retrospective analysis of treatment outcome. *J Endod*. 2009;35(10):1354-1358.
20. Nayar S, Bishop K, Alani A. A report on the clinical and radiographic outcomes of 38 cases of apexification with mineral trioxide aggregate. *Eur J Prosthodont Restor Dent*. 2009;17(4):150-156.
21. Holden DT, Schwartz SA, Kirkpatrick TC, Schindler WG. Clinical outcomes of artificial root-end barriers with mineral trioxide aggregate in teeth with immature apices. *J Endod*. 2008;34(7):812-817.
22. Seltzer S, Sinai I, August D. Periodontal effects of root perforations before and during endodontic procedures. *J Dent Res*. 1970;49(2):332-339.
23. de Chevigny, Dao TT, Basrani BR, Marquis V, Farzaneh M, Abitbol S, Friedman S. Treatment outcome in endodontics: the Toronto study - phases 3 and 4: orthograde retreatment. *J Endod*. 2008;34(2):131-137.
24. Angelus. MTA REPAIR HP. <http://angelus.ind.br/MTA-REPAIR-HP-292.html>. Accessed April 4, 2016.
25. Molven O, Halse A, Grung B. Incomplete healing (scar tissue) after periapical surgery - radiographic findings 8 to 12 years after treatment. *J Endod*. 1996;22(5):264-268.

* Reproducido con autorización de Endodontic Practice US Vol. 9 N°2

La misma eficiencia con mayor plasticidad

angelus

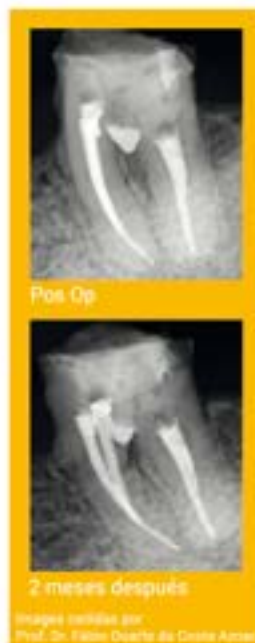MTA Repair HP

Cemento reparador biocerámico de alta plasticidad

- Nueva fórmula: Tras la hidratación permite una fácil manipulación e introducción en la cavidad dental
- Nuevo radiopacador Tungstato de Calcio (CaWO₃): no causa manchas en la raíz ni en la corona dental

- Tiempo de fraguado inicial de 15 minutos: Permite la conclusión del tratamiento en una única sesión
- Baja solubilidad: Acción más prolongada y más rápida recuperación del tejido
- Expansión de fraguado: Alta capacidad de sellado marginal que impide la migración de microorganismos y fluidos hacia el interior del canal radicular
- Estimulación de regeneración: Excelente sellado biológico de perforaciones radiculares (canal y furación) al inducir la formación de cemento periradicular
- Estimulación de regeneración pulpar: inducción a formación de barrera dentinaria cuando es usado sobre exposiciones pulpares
- Hidrofílico: Permite utilización en medio húmedo sin alteración de sus propiedades

Ref. 843 - 2 cápsulas de polvo con 0,085 gramos c/u + 2 frascos de líquido
Ref. 845 - 1 cápsula de polvo con 0,085 gramos c/u + 5 frascos de líquido



Nuevo producto

Consistencia plástica

BIOACTIVO
Bio
BIOCERÁMICO



ASVADENT, S.L. - Tel: 902996538 Fax: 985277304 asvadent@asvadent.com
ENDO VATIONS - Tel: 984 491 808 - Fax: 984 491 809 - info@endovations.es - www.endovations.es
PROCLINIC, S.A. - Tel: +34 93 264 96 66 - Fax +34 93 336 38 17 - Ps.Zona Franca, 111
Torre Auditori-Pita 4 08038 - BARCELONA - www.proclinic.es

www.angelus.ind.br

Evaluación de la eficacia del blanqueamiento profesional domiciliario con el nuevo ENA WHITE 2.0: Resultados a los seis meses a través de un espectrofotómetro

Por Dra. Irene Franchi, Italia

INTRODUCCIÓN

La sonrisa ideal es considerada desde siempre expresión de salud y belleza^{1,2}.

Fue el pueblo romano a consagrar la tradición del diente blanco en el color y perfecto en la forma; las mujeres patricias intentaban blanquear los dientes frotándolos con tejidos embebidos con mezclas naturales a base de urea.

Según recientes estadísticas³, el 50% aproximadamente de la población mundial no está satisfecha del color de sus propios dientes y utiliza todos los sistemas posibles para obtenerlos más blancos y brillantes, como vienen propuestos por todos los modelos publicitarios.

Las discromías constituyen un importante problema estético: las extrínsecas, que afectan el exterior del diente, son de naturaleza exógena,

es decir, determinadas por agentes externos (comida, bebidas, placa, sarro, humo, productos con clorhexedina) y pueden ser eliminadas con el uso de una pasta dentífrica específica y determinadas técnicas de limpieza profesional.

Las intrínsecas, están determinadas por el depósito en la estructura orgánica o mineral del diente de pigmentos en el curso del desarrollo y/o de la mineralización de gérmenes dentarios: para eliminarlas es necesario el uso de productos específicos o determinadas técnicas adecuadas.

Con el término blanqueamiento se entiende bajo el punto de vista químico, la destrucción de los grupos cromóforos presentes en los compuestos orgánicos e inorgánicos¹.

Por lo tanto, a través de una reacción química de oxidación-reducción, el agente blanqueador consigue decolorar un sustrato que contiene dobles conexiones conjugadas, sistemas aromáticos y sistemas quinolónicos^{1,3}.

En este momento en el mercado, existen productos blanqueantes a base de peróxido de hidrógeno y peróxido de carbamida a diferentes concentraciones, a través de los cuales se puede efectuar un blanqueamiento ambulatorio o domiciliario^{1,4}. En el primer caso el profesional aplica la mezcla sobre los elementos a tratar, en el segundo, en cambio, el producto se pone en una férula que se tiene que llevar durante el descanso nocturno.

El nuevo blanqueamiento Ena White 2.0 (Micerium S.p.A, Avegno, Ita-

lia) (fig. 2) es una innovación en este ámbito en cuanto el producto ni se aplica con las férulas ni tampoco se ejecuta en la clínica dental, sino que está proporcionado por un cepillo con dispensador.

Objetivo de este estudio es averiguar la eficacia del tratamiento blanqueador Ena White 2.0 a través del análisis con espectrofotómetro, en un grupo de población de 10 pacientes a distancia de 6 meses del tratamiento, descartando eventuales efectos secundarios, como por ejemplo, sensibilidad post operatoria.

MATERIALES Y MÉTODOS

Se han seleccionado 10 pacientes que pedían el tratamiento cosmético de blanqueamiento ambulatorio. Han sido introducidos en el grupo de estudio los pacientes no fumadores, de edad comprendida entre los 18 y 50 años, sin problemas paradontales y sin prótesis o reconstrucciones estéticas en los anteriores. Han sido descartadas mujeres embarazadas en cuanto, aunque no se haya documentado ningún efecto negativo para el feto y ni para la mujer, es aconsejable de todas formas, postergar el tratamiento, tratándose de un tratamiento cosmético.

Antes de empezar la sesión clínica de blanqueamiento, se someten todos los pacientes a un meticuloso tratamiento de higiene oral y análisis al espectrofotómetro de los 6 elementos frontales superiores (de canino a canino).

Por cada elemento dentario (de 1.5 a 2.5) se han detectado las variables

L (valor), c (croma) y h (tinte) en las secciones cervicales, medias e incisales (Figura 1, Tab.1).

Los tres parámetros detallados arriba han sido relevados antes del tratamiento y a distancia de seis meses para evaluar el mantenimiento del color.

Todos los pacientes utilizaban el cepillo dos veces al día: una vez por la mañana y una por la tarde. Los pacientes venían instruídos sobre la forma de uso: después de haber quitado el tapón se desatornilla la cabeza del cepillo del dispensador y se elimina el sello de la base del cepillo.

Después de haber colocado nuevamente la base del cepillo en el dispensador, hay que rotar el anillo, puesto en la parte inferior, en sentido antihorario y en dirección "UP", hasta que salga el gel blanqueante.

Esta operación la primera vez que se efectúa pide algunas rotaciones del anillo, para que se pueda llenar el tubo que llega hasta las cerdas.

Se explica al paciente que son suficientes un par de muescas de rotación para que salga la cantidad correcta de producto.

El cepillado en este momento, se realiza con un primer movimiento horizontal durante 30 segundos aproximadamente, evitando lo más posible las encías, se enjuaga el cepillo y se cepilla nuevamente durante 30 segundos más.

Se ha pedido a los pacientes evaluar la sensibilidad después de la ejecución, señalando con un número la intensidad de la misma (desde 5, intensidad máxima, hasta 0) inmediatamente después de la aplicación hasta 10 días de distancia (Tab. 2).

DISCUSIÓN

Al final de los años ochenta fueron planeados blanqueamientos domiciliarios mediante el uso de férulas, adaptadas y no solo, adecuadamente rellenas con peróxido de hidrógeno a bajo porcentaje y mantenidas

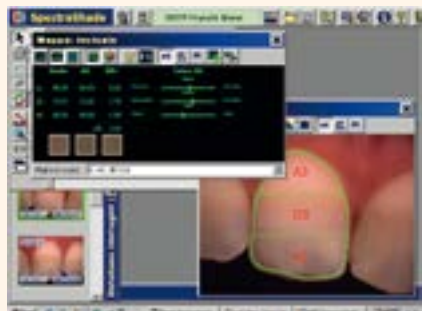

Figura 1. Imágenes del elemento n.11 obtenidas con el SpectroShade donde se puede notar la diferencia de las mediciones cromáticas al variar de las extensiones de las áreas de referencia. En la ventanilla en alto a la izquierda el programa es capaz de aportar la entidad del valor de croma (c), tinte (h) y valor (L) por cada porción de diente analizado y compararlo con una guía de colores (respectivamente, columna de izquierda y derecha).

En el caso clínico analizado, de hecho, el elemento número 11 se acerca por croma, tinte y valor al color A2. A la derecha se refiere, sobre la escala de valor, croma y tinte la diferencia entre A2 y el diente en consideración: la entidad del croma es mayor respecto a lo del A2 mientras que el color es inferior. Esto indica, empezando por el A2, un color global más saturado y propenso al rojo.

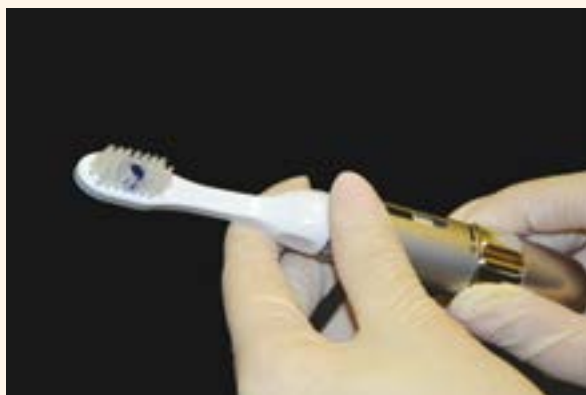

Figura 2. Ena White 2.0 Micerium

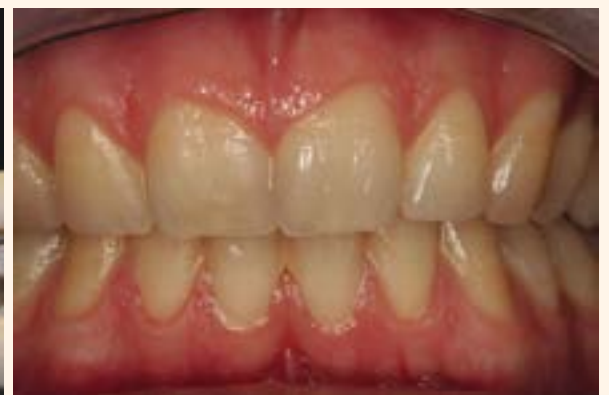

Figura 3. Caso clínico 1, antes del blanqueamiento.

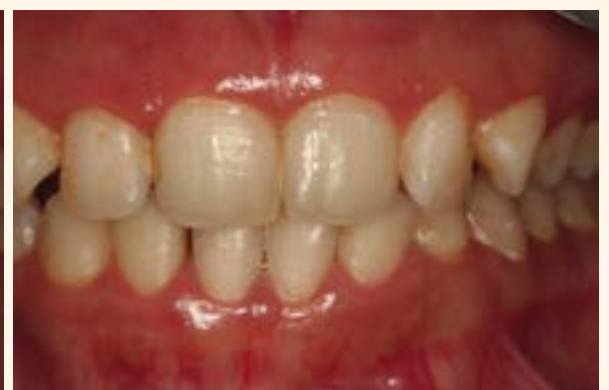
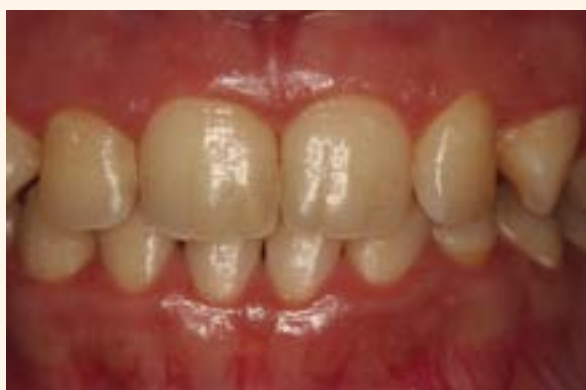
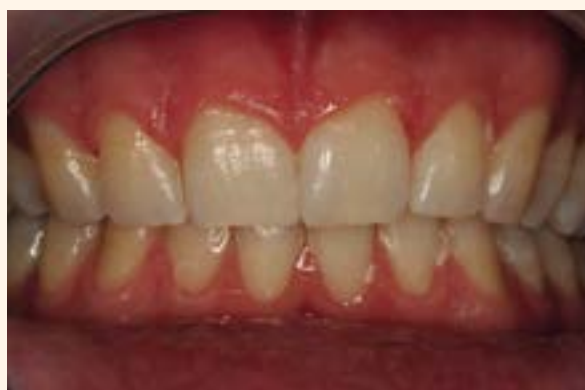Figura 4. Caso clínico 1, después del blanqueamiento. **Figura 5.** Caso clínico 2, antes del blanqueamiento. **Figura 6.** Caso clínico 2, después del blanqueamiento

MEDIA ARITMÉTICA DE CROMA, TINTE Y VALOR

PACIENTE Nº1									
elemento dentario 11	L inicial	L final	L a los 6 meses	c inicial	c final	c a los 6 meses	h inicial	h final	h a los 6 meses
tercero cervical	66,88	70,27	70,12	24,18	15,00	13,76	77,91	88,01	88,12
tercero mediano	69,86	69,29	69,46	18,58	18,91	17,55	84,21	86,12	86,20
tercero incisal	64,51	65,95	66,08	14,81	15,97	13,88	88,45	88,89	88,09
elemento dentario 21	L inicial	L final	L a los 6 meses	c inicial	c final	c a los 6 meses	h inicial	h final	h a los 6 meses
tercero cervical	65,28	67,66	68,12	25,01	20,34	20,44	77,41	84,64	84,59
tercero mediano	64,25	61,01	61,00	19,01	17,32	16,98	83,12	85,15	85,05
tercero incisal	64,55	69,12	68,85	15,96	12,26	12,46	86,90	88,01	88,00
elemento dentario 12	L inicial	L final	L a los 6 meses	c inicial	c final	c a los 6 meses	h inicial	h final	h a los 6 meses
tercero cervical	68,99	69,25	69,21	22,21	17,15	17,56	77,92	87,94	88,06
tercero mediano	68,51	69,78	70,45	24,77	24,65	25,64	85,14	81,94	82,64
tercero incisal	64,25	67,56	68,98	17,15	13,87	14,46	87,94	87,59	88,01
elemento dentario 15	L inicial	L final	L a los 6 meses	c inicial	c final	c a los 6 meses	h inicial	h final	h a los 6 meses
tercero cervical	64,58	67,89	68,22	25,67	25,21	23,76	80,97	79,90	79,28
tercero mediano	65,57	68,11	68,15	19,88	22,77	25,08	84,50	85,94	85,99
tercero incisal	64,04	64,66	64,81	19,06	19,87	19,97	85,12	86,99	86,76
elemento dentario 22	L inicial	L final	L a los 6 meses	c inicial	c final	c a los 6 meses	h inicial	h final	h a los 6 meses
tercero cervical	69,19	70,38	70,40	20,21	19,45	19,67	75,22	75,59	75,76
tercero mediano	69,80	71,18	71,67	19,58	18,45	18,47	75,18	71,94	73,27
tercero incisal	69,56	70,98	71	19,81	17,12	17,11	76,69	77,54	78,19
elemento dentario 25	L inicial	L final	L a los 6 meses	c inicial	c final	c a los 6 meses	h inicial	h final	h a los 6 meses
tercero cervical	65,78	67,41	67,61	23,55	21,75	21,11	80,91	82,19	82,25
tercero mediano	67,56	69,11	69,45	19,88	18,17	18,99	85,98	85,99	84,15
tercero incisal	65,56	68,53	68,87	18,87	17,02	17	85,59	85,69	85,97
PACIENTE Nº2									
elemento dentario 11	L inicial	L final	L a los 6 meses	c inicial	c final	c a los 6 meses	h inicial	h final	h a los 6 meses
tercero cervical	71,91	72,21	72,22	22,61	20,45	20,56	68,88	69,91	69,98
tercero mediano	69,82	71	71,05	21,55	20,98	20,96	71,21	73,24	73,44
tercero incisal	70,08	71,72	71,88	19,98	19,12	19,11	68,79	71,25	71,28
elemento dentario 21	L inicial	L final	L a los 6 meses	c inicial	c final	c a los 6 meses	h inicial	h final	h a los 6 meses
tercero cervical	69,89	71,99	71,12	20,1	19,2	19,27	68,25	70	70,01
tercero mediano	70,01	71	71,1	20,1	19,5	19,22	68,28	70,10	70,12
tercero incisal	69,12	70,25	70,22	20,25	19,85	19,86	69	70	70,05
elemento dentario 12	L inicial	L final	L a los 6 meses	c inicial	c final	c a los 6 meses	h inicial	h final	h a los 6 meses
tercero cervical	69	70	70,08	26	25,12	25,1	69,90	70	70
tercero mediano	69,82	71,10	71,66	26,12	25	25,2	70	71	71,1
tercero incisal	68,89	71	71,10	25,89	25,54	25,12	70	71,1	71,1
elemento dentario 15	L inicial	L final	L a los 6 meses	c inicial	c final	c a los 6 meses	h inicial	h final	h a los 6 meses
tercero cervical	68,8	72	72,2	26	25,53	25,25	71	71,14	71,2
tercero mediano	69,15	68,64	68,44	25,49	24,56	24,45	72	72,98	72,99
tercero incisal	69	68,12	68,15	24	23,52	23,44	71	71,15	71,15
elemento dentario 22	L inicial	L final	L a los 6 meses	c inicial	c final	c a los 6 meses	h inicial	h final	h a los 6 meses
tercero cervical	70,12	71,54	71,44	22	21,12	21,02	71	72,12	72,14
tercero mediano	70,01	71,56	71,54	22,02	22,00	22	72,02	72,99	72,77
tercero incisal	69,76	70,12	70,22	21,12	21	20,98	71,12	71,45	71,48
elemento dentario 25	L inicial	L final	L a los 6 meses	c inicial	c final	c a los 6 meses	h inicial	h final	h a los 6 meses
tercero cervical	69,98	70,14	70,45	23,09	22,12	22,15	72	72,54	72,58
tercero mediano	69,11	69,99	70,01	22,98	21,09	21,10	75	75,99	74
tercero incisal	69,78	71	71,01	25	22,01	22	74	74,98	74,76
PACIENTE Nº3									
elemento dentario 11	L inicial	L final	L a los 6 meses	c inicial	c final	c a los 6 meses	h inicial	h final	h a los 6 meses
tercero cervical	69,88	71,35	71,41	27,5	26,7	26,55	74,08	76,8	76,9
tercero mediano	69,58	71,58	71	26,91	24,18	24,19	75,15	78,01	88,2
tercero incisal	69,15	75,55	75,2	25,22	24,85	24,6	75,9	76,15	76,96
elemento dentario 21	L inicial	L final	L a los 6 meses	c inicial	c final	c a los 6 meses	h inicial	h final	h a los 6 meses
tercero cervical	69,5	71,91	72	25,89	25,89	25	78,15	80,1	80,6
tercero mediano	68,1	71,22	72,11	24,71	25,51	25,12	78,53	84,57	84,7
tercero incisal	68,5	71,48	72	22,17	21,32	21	79	85	86
elemento dentario 12	L inicial	L final	L a los 6 meses	c inicial	c final	c a los 6 meses	h inicial	h final	h a los 6 meses
tercero cervical	69,8	71,21	71,45	25,5	23,17	25	78,67	79,27	80,01
tercero mediano	71,81	75,16	76,7	26,58	20,6	20,05	78,97	81	81,12

tercero incisal	71,35	73,98	74	25,55	22,25	21	85	85	84,77
elemento dentario 15	L inicial	L final	L a los 6 meses	c inicial	c final	c a los 6 meses	h inicial	h final	h a los 6 meses
tercero cervical	72	75,12	75,24	25,90	22,52	22,12	79	79,12	79,25
tercero mediano	71	72	72,12	25	22	22,12	80	79,12	79
tercero incisal	69,87	71	71,12	26	25	25,12	79,12	80	80,12
elemento dentario 22	L inicial	L final	L a los 6 meses	c inicial	c final	c a los 6 meses	h inicial	h final	h a los 6 meses
tercero cervical	69,78	71	71,12	25	25,12	25,44	79,99	82	82,12
tercero mediano	71	72	72,1	26	25,12	25,11	80,99	85	85,45
tercero incisal	70	72	72,12	26	25,12	25	81	81,98	81,76
elemento dentario 25	L inicial	L final	L a los 6 meses	c inicial	c final	c a los 6 meses	h inicial	h final	h a los 6 meses
tercero cervical	69,91	72	72,12	25,12	25	25,11	78	78,98	78,99
tercero mediano	69,12	75	75,17	22	21,98	21,12	82	85,99	84
tercero incisal	70,28	74	74,22	25	25,52	25,12	85	85,88	84,01
PACIENTE Nº4									
elemento dentario 11	L inicial	L final	L a los 6 meses	c inicial	c final	c a los 6 meses	h inicial	h final	h a los 6 meses
tercero cervical	69,42	71,77	71,6	28,45	26,12	26,01	78,12	79,35	79,89
tercero mediano	70,12	76,12	76,6	28,19	25,55	25,95	79,82	80,88	81
tercero incisal	69,89	72,54	72,89	29,08	26,87	27,01	80,76	81,11	82
elemento dentario 21	L inicial	L final	L a los 6 meses	c inicial	c final	c a los 6 meses	h inicial	h final	h a los 6 meses
tercero cervical	69,12	73,98	74	28,99	27,87	27,89	78,12	79	79,12
tercero mediano	70,78	73,21	73,98	29	27,05	27	80	80,78	81
tercero incisal	71,54	73,25	73,99	26	25,98	25	78,09	79	79,99
elemento dentario 12	L inicial	L final	L a los 6 meses	c inicial	c final	c a los 6 meses	h inicial	h final	h a los 6 meses
tercero cervical	65	67,87	67,90	26,78	24,12	24,00	77,98	79	79,56
tercero mediano	65	65,98	66	27	25,12	24,66	78,54	79	79,12
tercero incisal	66,67	70	70,87	28	27,11	27,01	79	80,12	80,22
elemento dentario 15	L inicial	L final	L a los 6 meses	c inicial	c final	c a los 6 meses	h inicial	h final	h a los 6 meses
tercero cervical	69,54	72,12	72,17	26,99	24,12	24,98	87,01	89,09	89,59
tercero mediano	71,98	75	75,87	28	27,12	26,76	79,54	76,55	76,19
tercero incisal	69,58	72,98	72,99	29,20	27,12	27	79,25	81,97	82
elemento dentario 22	L inicial	L final	L a los 6 meses	c inicial	c final	c a los 6 meses	h inicial	h final	h a los 6 meses
tercero cervical	66,12	71,78	72,98	18	16,98	16,12	89,54	91,56	92
tercero mediano	68,45	73,98	74	19,76	17,45	16	88,76	90,87	91
tercero incisal	70,98	72,87	73	20,09	19,12	19	88,75	91,7	91,5
elemento dentario 25	L inicial	L final	L a los 6 meses	c inicial	c final	c a los 6 meses	h inicial	h final	h a los 6 meses
tercero cervical	67,78	74,25	75	26,11	24,95	25	78,98	79,45	79,67
tercero mediano	69,25	75,07	75,17	27	25,97	24	80,01	82,76	85
tercero incisal	70,98	74,87	75	26	25,21	25,12	82,67	84,98	85
PACIENTE Nº5									
elemento dentario 11	L inicial	L final	L a los 6 meses	c inicial	c final	c a los 6 meses	h inicial	h final	h a los 6 meses
tercero cervical	69,98	72,87	72,98	26,09	24,76	24,98	78,98	79,99	80,76
tercero mediano	70,87	75,12	75,55	24,12	22,87	22,99	79	81,87	82
tercero incisal	72	75,05	75,99	23,45	22,12	22,45	79,87	85,99	84
elemento dentario 21	L inicial	L final	L a los 6 meses	c inicial	c final	c a los 6 meses	h inicial	h final	h a los 6 meses
tercero cervical	72,57	75,78	76	27,87	25,45	25,89	82,76	84,78	85
tercero mediano	70,76	75,76	75,99	26,45	22,87	25	86,89	88	88,11
tercero incisal	68,89	73,89	74,99	25,77	23,25	25	88,54	89,98	90
elemento dentario 12	L inicial	L final	L a los 6 meses	c inicial	c final	c a los 6 meses	h inicial	h final	h a los 6 meses
tercero cervical	68,78	73,67	74	27,12	24,54	25	78,88	85,25	84
tercero mediano	70,45	74,45	76,10	29,25	26,78	27	80,01	85,78	84
tercero incisal	72,12	75,54	76	50,02	26,78	27	81,25	85,25	85,67
elemento dentario 15	L inicial	L final	L a los 6 meses	c inicial	c final	c a los 6 meses	h inicial	h final	h a los 6 meses
tercero cervical	70,95	75,25	74	25,78	25,78	26	78,98	82,98	85
tercero mediano	71,56	75,09	75	26	24,77	25	85,21	85,25	85,87
tercero incisal	70,28	75,54	68	24	23,46	24,12	84,09	85,12	86
elemento dentario 22	L inicial	L final	L a los 6 meses	c inicial	c final	c a los 6 meses	h inicial	h final	h a los 6 meses
tercero cervical	71,45	73,98	74	24,67	25,1	25	78,25	84,25	84,78
tercero mediano	70,87	73,78	74	25,89	22,78	25	79,98	85	85,78
tercero incisal	72,12	74,25	75	26,12	22,12	25	85	85,08	85,10
elemento dentario 25	L inicial	L final	L a los 6 meses	c inicial	c final	c a los 6 meses	h inicial	h final	h a los 6 meses
tercero cervical	70,09	75,5	75,67	26,98	24,45	25	80,12	82,78	85
tercero mediano	71,12	75,67	74	28,89	24,89	25,89	81,98	84,89	85
tercero incisal	72	73,98	74	26,12	25,11	25	82,08	86,89	87

PACIENTE N°6									
elemento dentario 11	L inicial	L final	L a los 6 meses	c inicial	c final	c a los 6 meses	h inicial	h final	h a los 6 meses
tercero cervical	70,11	74,55	74,65	27,12	25,98	25	80,98	82,87	85,90
tercero mediano	72	76,09	77	28,12	22,98	25	81,12	86,89	87
tercero incisal	70,12	74,67	75	29	26,89	27	80,98	85	85,87
elemento dentario 21	L inicial	L final	L a los 6 meses	c inicial	c final	c a los 6 meses	h inicial	h final	h a los 6 meses
tercero cervical	68,98	74,25	75	28	25,98	26	85	86	86,87
tercero mediano	70,76	75,78	76	27,98	25,98	26	82,22	87	88
tercero incisal	71,12	75,09	76,01	25	25,32	25,98	85,34	86,89	87
elemento dentario 12	L inicial	L final	L a los 6 meses	c inicial	c final	c a los 6 meses	h inicial	h final	h a los 6 meses
tercero cervical	75,12	76,98	77	28	26,12	26,11	79,09	85,12	85,76
tercero mediano	71	75,05	75,98	27,78	25,1	26	80,08	84,88	85
tercero incisal	70,87	74,98	75	28,55	26,12	26	78,89	79,98	80
elemento dentario 15	L inicial	L final	L a los 6 meses	c inicial	c final	c a los 6 meses	h inicial	h final	h a los 6 meses
tercero cervical	68,25	75,81	77	27,12	22,11	22	75	82,12	82
tercero mediano	70,98	72,99	73	29,98	26,98	27	88	89,99	90
tercero incisal	71,88	75,98	76,09	50	27,12	27,45	87	88,89	89
elemento dentario 22	L inicial	L final	L a los 6 meses	c inicial	c final	c a los 6 meses	h inicial	h final	h a los 6 meses
tercero cervical	71,34	75,89	76	26,98	22,12	22,89	80,09	87,25	87,88
tercero mediano	72,25	75	75,15	25	21,19	21	85	85,01	85,99
tercero incisal	71,87	75,98	76	25,98	21,01	20,81	82	78,98	79
elemento dentario 25	L inicial	L final	L a los 6 meses	c inicial	c final	c a los 6 meses	h inicial	h final	h a los 6 meses
tercero cervical	70,98	75,89	76	25,89	21,98	21	80,98	87,54	88
tercero mediano	71,87	75,25	76,89	26,98	22,87	25	85,67	89,87	90
tercero incisal	72,98	75,87	76	25,98	21,87	22,76	84	87,89	88,09

elemento dentario 15	L inicial	L final	L a los 6 meses	c inicial	c final	c a los 6 meses	h inicial	h final	h a los 6 meses
tercero cervical	71,34	75,77	76	28,88	26,12	26	77,96	79,90	80,09
tercero mediano	72,09	76,09	75,78	28,65	26,12	25,77	78,88	81,98	82,01
tercero incisal	72,01	75,98	74	25,89	22,89	25	77	81,09	81,17
elemento dentario 22	L inicial	L final	L a los 6 meses	c inicial	c final	c a los 6 meses	h inicial	h final	h a los 6 meses
tercero cervical	72,98	74,99	75	28,76	26,25	25,66	77,56	81,09	81,10
tercero mediano	75,12	76,09	77	19,99	17,77	17,99	78,99	81,45	82,99
tercero incisal	69,87	72,9	75,09	26,98	24,21	24,90	79,99	85,88	84
elemento dentario 25	L inicial	L final	L a los 6 meses	c inicial	c final	c a los 6 meses	h inicial	h final	h a los 6 meses
tercero cervical	71,34	75,78	76	28,54	24,87	24,12	79,98	85,25	84
tercero mediano	70,12	74,25	74	29,87	25,88	25,12	80,98	85,12	85,95
tercero incisal	71,98	75,87	76,01	27,78	24,12	24,01	81,98	82,99	85

PACIENTE N°9									
elemento dentario 11	L inicial	L final	L a los 6 meses	c inicial	c final	c a los 6 meses	h inicial	h final	h a los 6 meses
tercero cervical	71,98	75,65	74	27,87	25,12	26	79,12	85,78	84
tercero mediano	70,89	75,54	76	28,56	25,98	25,67	78,78	81,87	82
tercero incisal	68,67	72,87	75	26,78	24,12	24,87	79,90	85,98	84,98
elemento dentario 21	L inicial	L final	L a los 6 meses	c inicial	c final	c a los 6 meses	h inicial	h final	h a los 6 meses
tercero cervical	69,98	72,76	75	27,77	25,11	25	79,89	85,98	84
tercero mediano	71,98	74,54	75	28,56	25,25	25	80,87	85,12	85
tercero incisal	72	74,98	75	28,99	25,76	26	82,88	85,99	84,09
elemento dentario 12	L inicial	L final	L a los 6 meses	c inicial	c final	c a los 6 meses	h inicial	h final	h a los 6 meses
tercero cervical	70,99	75	74,09	28,87	25,56	25,25	79,98	85,76	84
tercero mediano	71,98	74,89	75	26,25	25,54	25,87	80,90	82,98	85
tercero incisal	72,09	75,55	76	29,98	27,05	27	81,01	82,09	82
elemento dentario 15	L inicial	L final	L a los 6 meses	c inicial	c final	c a los 6 meses	h inicial	h final	h a los 6 meses
tercero cervical	71,78	75,90	76	28,88	26,12	26	87	88,98	89
tercero mediano	72,01	75,09	75,10	28	26,78	27	86,56	88,07	88,10
tercero incisal	70,99	72,98	75	29,98	30,01	30,10	85,87	88,12	88,19
elemento dentario 22	L inicial	L final	L a los 6 meses	c inicial	c final	c a los 6 meses	h inicial	h final	h a los 6 meses
tercero cervical	71,98	74,98	75,12	25,09	22,25	22,01	79,98	80,98	81,12
tercero mediano	69,25	71,78	72	26,98	22,87	27	80,98	85,98	84
tercero incisal	70,98	72,67	75,09	27,12	26,98	26,67	85,98	88,67	89
elemento dentario 25	L inicial	L final	L a los 6 meses	c inicial	c final	c a los 6 meses	h inicial	h final	h a los 6 meses
tercero cervical	69,87	70,99	71	25,89	25,12	25,78	88,89	92,98	95
tercero mediano	71,89	75,54	76	26,89	24,12	24	87,76	88,98	89
tercero incisal	72,12	74,87	75	27,02	25,02	26,01	88,12	90,98	91

PACIENTE N°7									
elemento dentario 11	L inicial	L final	L a los 6 meses	c inicial	c final	c a los 6 meses	h inicial	h final	h a los 6 meses
tercero cervical	70,25	75,89	76,88	25,89	21,89	22	80,99	85,87	84
tercero mediano	71,89	75,98	77	24,87	25,21	22,98	81,89	85,98	86
tercero incisal	69,98	76,25	77	25,98	22,54	25	85,98	88,65	88,98
elemento dentario 21	L inicial	L final	L a los 6 meses	c inicial	c final	c a los 6 meses	h inicial	h final	h a los 6 meses
tercero cervical	69,87	73,87	74	27,45	25,21	21,90	79,90	85,54	86
tercero mediano	71,09	74,87	76,00	28,12	25,87	24	82	85,89	86
tercero incisal	70,99	74,67	75	26,12	25,12	22,65	85	86,12	87,09
elemento dentario 12	L inicial	L final	L a los 6 meses	c inicial	c final	c a los 6 meses	h inicial	h final	h a los 6 meses
tercero cervical	72,12	75,54	76,78	27,98	26,12	26	80,98	85,52	86
tercero mediano	75,12	76,98	75,99	26,12	22,67	25	79,12	85,12	84
tercero incisal	72,76	76,12	77	27,12	25,78	24	81,98	85,87	84
elemento dentario 15	L inicial	L final	L a los 6 meses	c inicial	c final	c a los 6 meses	h inicial	h final	h a los 6 meses
tercero cervical	71,12	75,98	76	26,12	24,76	24	78	85,98	84
tercero mediano	69,12	75,5	75	25,12	21,98	22	81,98	84,98	85
tercero incisal	72,12	75,78	76,98	21	18,98	19,09	85	86,02	87
elemento dentario 22	L inicial	L final	L a los 6 meses	c inicial	c final	c a los 6 meses	h inicial	h final	h a los 6 meses
tercero cervical	71,12	75,98	76	25,98	22,1	21,78	78,90	85,78	84
tercero mediano	69,12	75,89	74	21	19,87	19	80,98	85,12	86
tercero incisal	71,89	75,87	84	25,09	25,98	24	83,25	85,98	86
elemento dentario 25	L inicial	L final	L a los 6 meses	c inicial	c final	c a los 6 meses	h inicial	h final	h a los 6 meses
tercero cervical	71,12	74,12	74	21,87	25,98	26	80,98	88,65	88
tercero mediano	70,12	75,76	76	25	21,01	21	79,12	86,88	87
tercero incisal	68,01	72,90	75,87	26,01	22,9	25	78,98	85,12	85

PACIENTE N°10									
elemento dentario 11	L inicial	L final	L a los 6 meses	c inicial	c final	c a los 6 meses	h inicial	h final	h a los 6 meses
tercero cervical	70,98	72,98	75	26,78	24,25	24,21	85,88	86	86,89
tercero mediano	72,98	76,98	77	25,25	22,98	25	85	86,99	87
tercero incisal	70,87	75,67	74,09	26,65	22,21	22,14	84,78	86,89	87
elemento dentario 21	L inicial	L final	L a los 6 meses	c inicial	c final	c a los 6 meses	h inicial	h final	h a los 6 meses
tercero cervical	70,87	72,89	75	28,29	26,76	25,56	82,12	85,25	85,67
tercero mediano	71,45	74,45	75	20,98	18,54	18,45	85,45	87,89	88
tercero incisal	70,25	74,67	75,09	24,25	21,12	21,98	88,45	90,88	91
elemento dentario 12	L inicial	L final	L a los 6 meses	c inicial	c final	c a los 6 meses	h inicial	h final	h a los 6 meses
tercero cervical	70,98	74,87	74,25	28,87	25,65	25,78	79,09	85,52	85,65
tercero mediano	71,87	74,87	75	28,98	26,77	25,89	80,98	85,87	84
tercero incisal	70,87	75,98	76	26,54	24,22	24,09	81,98	85,87	86
elemento dentario 15	L inicial	L final	L a los 6 meses	c inicial	c final	c a los 6 meses	h inicial	h final	h a los 6 meses
tercero cervical	70,98	76,98	76	28,65	27,09	27	78,76	81,12	81,09
tercero mediano	72,98	75,98	76	29,87	19,98	26,56	78,12	80,08	82,88
tercero incisal	70,09	75,45	76	27,67	26,21	26	75,56	79,99	80
elemento dentario 22	L inicial	L final	L a los 6 meses	c inicial	c final	c a los 6 meses	h inicial	h final	h a los 6 meses
tercero cervical	71,59	76,09	76	28,89	26,78	27	80,09	85,89	85
tercero mediano	70,09	76,78	76	27,78	25,45	25	78,67	78,66	79
tercero incisal	71,12	74,25	75	27,88	24,21	28,98	27,78	79,98	81,98
elemento dentario 25	L inicial	L final	L a los 6 meses	c inicial	c final	c a los 6 meses	h inicial	h final	h a los 6 meses
tercero cervical	71,11	76,89	77	25,56	25,21	25	80,89	84,56	85
tercero mediano	70,89	75,25	75	28,87	25,56	25	79,87	85,25	85
tercero incisal	71,88	75,54	75,89	27,98	26,45	26,89	81,89	85,89	86,98

PACIENTE N°8									
elemento dentario 11	L inicial	L final	L a los 6 meses	c inicial	c final	c a los 6 meses	h inicial	h final	h a los 6 meses
tercero cervical	69,98	75,67	76,12	24,89	22,76	22	78,98	85,09	85
tercero mediano	71,34	75,12	76	25,98	21,87	21,99	79,98	84,52	84,12
tercero incisal	71,89	74,98	75,09	25,45	22,98	21,12	80,98	82,12	82
elemento dentario 21	L inicial	L final	L a los 6 meses	c inicial	c final	c a los 6 meses	h inicial	h final	h a los 6 meses
tercero cervical	71,98	75,56	75,99	27,98	25,12	25,25	79,09	82,89	85,76
tercero mediano	72,78	74,87	75	26,25	22,87	21,87	78,67	85,12	85,98
tercero incisal	71,98	76,09	76,10	24,21	21,98	21	79,98	82,87	82,98
elemento dentario 12	L inicial	L final	L a los 6 meses	c inicial	c final	c a los 6 meses	h inicial	h final	h a los 6 meses
tercero cervical	72,98	74,09	74,82	27,25	25,98	24,09	81,12	86,87	87,09
tercero mediano	69,98	71,18	71,87	19,09	17,07	17,77	78,88	79,99	80,09
tercero incisal	71,67	74,56	75	21,98	19,12	19	81,99	85,89	86

Tabla 1. Medidas aritméticas de croma, tinte y valor de los elementos tratados en la porción de población seleccionada.