

DENTAL TRIBUNE

The World's Dental Newspaper · Austrian Edition 



WISSENSCHAFT: Endodontie

Komplexe Revision zweier Oberkieferzähne: Endodontische Behandlungen auch umfangreich vorgeschädigter Zähne können langfristig funktionieren. Von Dr. Bernard Bengs, Berlin.

VERANSTALTUNG: WID 2022

Besucher und Aussteller genossen gleichermaßen den Messetrubel, das persönliche Zusammentreffen und den direkten fachlichen Austausch auf der dentalen Leitmesse Österreichs.

PRODUKTE: Weltneuheit

Revodent® unterstützt die Zahnbürste dort, wo sie selbst nicht hinkommt – und das schonender denn je: das patentierte Verfahren des Wiener Produktentwicklers Franz Rathkolb.

DPAG Entgelt bezahlt · OEMUS MEDIA AG · Leipzig · No. 5/2022 · 19. Jahrgang · Wien, 6. Juli 2022 · PVSt. 64494 · Einzelpreis: 3,00 € · www.zwp-online.info/at **ZWP ONLINE**

ANZEIGE

**Schlechte Wasserproben?
X-tes Biofilmremoving ohne Erfolg?
Behandlungsstühle durch Behörde stillgelegt?**

**Am besten sofort zu den Wasserexperten!
Garantie und bis zu 70.000 € Kostenersparnis*.**

BLUE SAFETY
Die Wasserexperten

Jetzt **kostenfreies**
Analyseangebot nutzen:
Fon 00800 88 55 22 88
WhatsApp 0171 991 00 18
www.bluesafety.com

Du glaubst uns nicht?
Scan den QR-Code
und schau Dir dieses
unfassbare Video an.



* Erfahrungswerte aus 1.000+ Top-Praxen
in Deutschland und Österreich

Die Impfpflicht wird abgeschafft

Regierungsparteien haben sich auf das baldige Aus geeinigt.

WIEN – Nun ist es offiziell: Das Impfpflichtgesetz wird außer Kraft gesetzt. Bereits im Vorfeld war spekuliert worden, dass die Bundesregierung die komplette Abschaffung der Impfpflicht anstrebt.

Auf das Aus der Impfpflicht haben sich die Regierungsparteien geeinigt, teilten Gesundheitsminister Johannes Rauch und ÖVP-Klubobmann August Wöginger bei einer Pressekonferenz am 23. Juni mit. „Die Impfpflicht bringt niemanden zum Impfen“, so Rauch. Sie habe auch tiefe Gräben in Vereine, Betriebe und Familien gerissen. Derzeit ist die Maßnahme bis 31. August per Verordnung ausgesetzt.

Omikron hat die Regeln verändert

Die Impfpflicht sei unter anderen Voraussetzungen eingeführt worden, meinte Rauch. Damals sei Delta die dominierende Variante gewesen, die für hohe Hospitalisierungsraten gesorgt habe. „Die Intensivstationen waren an der Grenze der Belastbarkeit.“ Gerade in einer Zeit, die durch viele Sorgen, massive Teuerung und den Ukraine-Krieg geprägt sei, brauche die Gesellschaft aber Solidarität. Mit Blick auf neue Corona-Wellen müsse die Bevölkerung von der Sinnhaftigkeit einer Auf-



frischungsimpfung überzeugt werden. „Wir bekommen das nur hin, wenn die Bereitschaft auf Freiwilligkeit fußt“, sagte Rauch. Auch er selbst habe die Impfpflicht damals befürwortet, betonte der Minister. „Aber Omikron hat die Regeln verändert.“

Mit der neuen Variante sei die Wirksamkeit der Impfung gegen Ansteckungen reduziert worden. Auch grundsätzlich impfwillige Personen seien mittlerweile schwieriger von der Notwendigkeit einer Auffrischung zu überzeugen, so Rauch. Auch Wöginger verwies auf die milderen Verläufe der Omikron-Variante. Außerdem müsse man auf die Reaktion der Menschen schauen: Wenn man vom Staat etwas mit Pflicht anordne, werde bei manchen der Schalter umgelegt.

Ein Initiativantrag wurde im Nationalrat eingebracht, Anfang Juli soll er beschlossen werden. **DI**

Quelle: www.medinlive.at

Arbeitskräftemangel

Generationenunterschiede bei der Arbeitseinstellung.



WIEN – In der Einstellung zur Arbeit bestehen in Österreich große Generationenunterschiede. Während sich Ältere durch überdurchschnittlich hohe Kompromiss- und Einsatzbereitschaft auszeichnen, liegt der Fokus der Jungen deutlicher auf dem Privat- als auf dem Berufsleben.

Arbeitsplatz – Ort der Selbstverwirklichung?

Wenn man die Österreicher nach ihrer Einstellung zur Arbeit fragt, werden Kompromiss- und Leistungsbereitschaft genauso häufig wie der Wunsch nach einer sinnstiftenden Tätigkeit angeführt. Die Altersgruppe ab 50 Jahre hat ein überdurchschnittlich hohes Arbeitsethos und sieht den Arbeitsplatz häufiger als jüngere Generationen als einen Ort der Selbstverwirklichung. So geben z. B. 78 Prozent der über 50-Jährigen an, dass es notwendig ist, viel zu arbeiten, um Wohlstand zu erreichen. Bei den Jungen bis 30 Jahre beträgt dieser Anteil 63, bei 31–50-Jährigen 66 Prozent. Mehr als drei Viertel der Personen 50+ sagen, dass eine erfüllende Arbeit wichtiger ist als hohe Bezahlung, jene bis 30 Jahre sind zu 63 Prozent und 31–50-Jährige zu 66 Prozent dieser Ansicht.

Privatleben wichtiger?

Im Altersvergleich stimmen die unter 30-Jährigen am häufigsten der Aussage zu, dass das Privatleben wichtiger ist als das Berufsleben (75 Prozent). 40 Prozent in dieser Altersgruppe würden nur dann eine Stelle annehmen, wenn flexible Arbeitsbedingungen (Homeoffice, freie Arbeitszeiteinteilung etc.) ermöglicht werden. Mit 67 Prozent zeigen die Jun-

gen vergleichsweise die geringste Kompromissbereitschaft, wenn es darum geht, eine Arbeitsstelle zu behalten oder zu bekommen.

Weitere Informationen unter www.gallup.at/de/unternehmen/studien. **DI**

Eigenstudie des Österreichischen Gallup-Instituts, 1.000 Personen repräsentativ für die (webaktive) österreichische Bevölkerung ab 16 Jahren (Methode: „Computer Assisted Web Interviewing“ im Gallup-Onlinepanel, durchgeführt zwischen 23. und 30. Mai 2022)

Quelle: Österreichisches Gallup-Institut

ANZEIGE

CanalPro™ Jeni

Digitales Assistenz-System zur Kanalaufbereitung

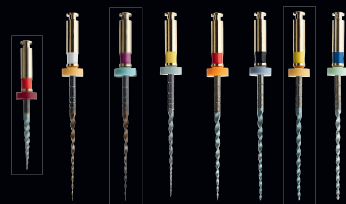Autonomes «Fahren» im Endo-Kanal dank revolutionärer Software



Testen Sie selbst!
jeni.coltene.com

Jeni – fertig – los!

Mit **HyFlex™ EDM** das ideale Team



www.coltene.com

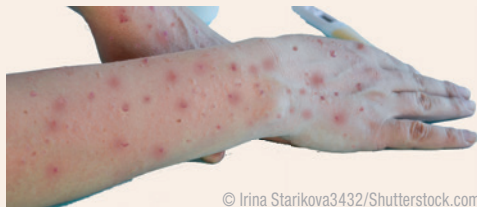COLTENE

Affenpocken

WHO: Keine Absage von Großveranstaltungen nötig.

GENF – Die Weltgesundheitsorganisation (WHO) sieht keine Notwendigkeit, wegen der ungewöhnlich großen Verbreitung der Affenpocken in diesem Sommer Massenveranstaltungen abzusagen oder zu verschieben. Dies betonten WHO-Experten am 24. Juni in Genf. „Massenveranstaltungen als solches erhöhen nicht das Risiko der Übertragung, es ist das Verhalten auf diesen Events“, hieß es. Die Veranstalter sollten jedenfalls intensiv über die Ansteckungsgefahren aufklären.

„Wir müssen das Bewusstsein schärfen“, sagte Meg Doherty von der WHO. Allein in Europa werden etwa 800 größere Festivals zum Teil Hunderttausende Besucher anziehen. Enger Kontakt wie beim Sex oder beim Berühren infizierter Stellen gilt weiterhin als Übertragungsweg der Viren. Die meisten Fälle sind bei Männern aufgetreten, die vorher Sex mit Männern hatten. Eine Stigmatisierung dieser Gruppe sei aber nicht angebracht. „Stigmatisierung hilft niemals“, sagte Doherty. Weitaus die meisten Fälle der Affenpocken werden in Europa verzeichnet.



© Irina Starikova3432/Shutterstock.com

Weltweit sind in diesem Jahr rund 5.000 Affenpocken-Infektionen bei Menschen gemeldet worden. In mehr als 40 Ländern außerhalb Afrikas, in denen die Krankheit bis Mai praktisch unbekannt war, waren es mehr als 3.300 Fälle, wie aus jüngsten Angaben der US-Gesundheitsbehörde CDC hervorgeht. **DT**

Quelle: www.medinlive.at

Zahlen des Monats

67

Forscher haben bei einer Studie im Auftrag der Bewegung „Enkeltaugliches Österreich“ gleich 67 Pestizide in verschiedenen Konzentrationen in der Luft in Ost-Österreich gemessen.

27.045

Bis Ende Mai wurden 27.045 Anträge auf Anerkennung einer COVID-Infektion als Berufskrankheit bei der AUVA gestellt. 15.655 Fällen wurden erledigt und nur jeder zweite positiv entschieden.

41.111

2021 wurden in Österreich 41.111 Ehen geschlossen, um 1.449 mehr als 2020. Im gleichen Zeitraum wurden 1.401 eingetragene Partnerschaften begründet, dies sind 145 mehr als im Jahr davor

Neuer ÖÄK-Präsident

Herzliche Gratulation an den neuen ÖÄK-Präsidenten MR Dr. Johannes Steinhart.

WIEN – Die Österreichische Ärztekammer hat einen neuen Präsidenten: MR Dr. Johannes Steinhart wurde am 24. Juni in der Vollversammlung der Österreichischen Ärztekammer (ÖÄK) zum Präsidenten der ÖÄK gewählt. „Ich gratuliere Johannes Steinhart herzlich zur Bestellung als Präsident der Österreichischen Ärztekammer und freue mich auf eine gute und konstruktive Zusammenarbeit. Ich bin mir sicher, dass wir gemeinsam viel für das österreichische Gesundheitssystem im Sinne der Menschen umsetzen können“, sagt Bundesminister Johannes Rauch.

MR Dr. Steinhart tritt die Nachfolge von Univ.-Prof. Dr. Thomas Szekeres an. „Mein Dank geht an dieser Stelle auch an Thomas Szekeres für seine langjährige Tätigkeit. Insbesondere die Pandemie war und ist eine Herausforderung. Die Ärztekammer ist hier stets unser Ansprechpartner und Verbindungsglied zu den Ärzten. So konnten wir etwa auch in relativ kurzer Zeit viele Menschen gegen COVID-19 impfen. Danke für den wertvollen Einsatz!“, so Johannes Rauch. **DT**

Quelle: Sozialministerium/ots



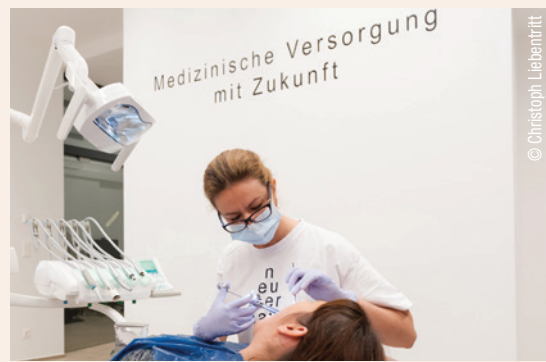© Ärztekammer für Wien/Stephan Seel

MR Dr. Johannes Steinhart.

neunerhaus Zahnarztpraxis

Ehrenamtliche Unterstützung dringend gesucht.

WIEN – neunerhaus bietet Hilfe für obdachlose Menschen. In der Margaretenstraße im 5. Wiener Gemeindebezirk befindet



© Christoph Liebentritt

sich das neunerhaus Gesundheitszentrum, zu dem eine Arztpraxis, eine Zahnarztpraxis, sozialarbeiterische Beratung und Betreuung sowie die Praxis Psychische Gesundheit gehören.

Schon ein Dienst hilft

Die neunerhaus Zahnarztpraxis in Wien Margareten besteht seit mehr als zehn Jahren und ist ein einzigartiges Angebot für obdach- und wohnungslose sowie nicht versicherte Menschen in Wien. Für die Aufrechterhaltung des zahnmedizinischen Angebots werden ehrenamtliche Zahnärzte gesucht. Schon die Übernahme eines Dienstes pro Monat hilft maßgeblich, den Betrieb zu sichern. Details: <https://www.neunerhaus.at/ich-will-helfen/jobs/offene-stellen/> **DT**

Quelle: neunerhaus

Abschaffung der kostenlosen Coronatests?

OÖ-Ärztekammer-Präsident gegen breite Gratistestungen.

WIEN – Die Zahl der Neuinfektionen steigt in vielen Ländern. Trotz dieser Entwicklung scheint etwa in Deutschland das Ende der kostenlosen Coronatests beschlossene Sache zu sein. Ein Schritt, den auch Dr. Peter Niedermoser, Präsident der Ärztekammer für Oberösterreich, in Österreich für dringend notwendig hält.

Mit Stand vom 21. Juni wurden alleine in Oberösterreich innerhalb von 24 Stunden 732 Corona-Neuinfektionen gemeldet. Dr. Niedermoser sagt: „Tests in der aktuell durchgeführten Form bringen aber nichts und sollten ausgesetzt werden. Österreich hat für

Tests 2,3 Milliarden Euro ausgegeben und ist damit Test-Weltmeister. Wirklich verbessert hat sich dadurch aber nichts.“ Stattdessen sollte man auch in Österreich über den „deutschen Weg“ intensiv nachdenken. Im Nachbarland sollen mit 1. Juli die kostenlosen Bürgertests abgeschafft werden. Nur noch bestimmte Gruppen würden dann kostenlos getestet werden. „Für Mitarbeiter im Gesundheitsbereich und für vulnerable Gruppen müssen die Tests selbstverständlich kostenlos bleiben“, sagt Dr. Niedermoser. Man müsse endlich die richtigen Schlüsse aus 2,5 Jahren Coronapandemie ziehen – und



© Spitz-Foto/Shutterstock.com

dazu gehört auch eine Adaptierung der in vielen Bereichen ziellosen Test-Strategie. „Wir haben sehr viel aus der Pandemie gelernt. Dazu gehört auch, dass es keinen Sinn macht, gesunde Menschen zu testen“, so der OÖ-Ärztekammer-Präsident. **DT**

Quelle: Ärztekammer für Oberösterreich

Auf den Punkt ...

Esstörungen

Laut einer kanadischen Übersichtsarbeit mit 53 berücksichtigten Studien hat sich die Häufigkeit von schweren Essstörungen während der Coronapandemie um fast die Hälfte erhöht.

Borreliose

Rund jeder siebte Mensch weltweit ist einer Studie zufolge bereits einmal mit Borreliose infiziert worden. Mitteleuropa weist mit 20 Prozent die höchste Infektionsrate auf.



© Gabor Timz/Shutterstock.com

Schlafen

Schlaf im Dunklen, Schlaf im Hellen: Im Dunkeln kommt der Körper zur Ruhe und Erholung. Das Helle ist dem Tiefschlaf abträglich und sorgt u. a. für eine höhere Herzfrequenz.

Beifuß-Allergie

MedUni Wien-Forscher haben zentrale Mechanismen der Allergie gegen Beifuß-Pollen entdeckt. Damit wurden Grundlagen für die Entwicklung des weltweit ersten Impfstoffs geschaffen.

IMPRESSUM

Verlag
OEMUS MEDIA AG
Holbeinstraße 29
04229 Leipzig, Deutschland
Tel.: +49 341 48474-0
Fax: +49 341 48474-290
kontakt@oemus-media.de
www.oemus.com

Verleger
Torsten R. Oemus

Verlagsleitung
Ingolf Döbbecke
Dipl.-Betriebsw. Lutz V. Hiller

Chefredaktion
Katja Kupfer

Chairman Science & BD
Dipl.-Päd. Jürgen Isbaner

Redaktionsleitung
Majang Hartwig-Kramer (mhk)
m.hartwig-kramer@oemus-media.de

Anzeigenverkauf/Verkaufsleitung
Dipl.-Betriebsw. Lutz V. Hiller
hiller@oemus-media.de

Projektmanagement/Vertrieb
Simon Guse
s.guse@oemus-media.de

Produktionsleitung
Gernot Meyer
meyer@oemus-media.de

Anzeigenposition
Lysann Reichardt
l.reichardt@oemus-media.de

Art Direction
Dipl.-Des. (FH) Alexander Jahn
a.jahn@oemus-media.de

Satz
Matthias Abicht
abicht@oemus-media.de

Erscheinungsweise
Dental Tribune Austrian Edition erscheint 2022 mit 8 Ausgaben, es gilt die Preisliste Nr. 12 vom 1.1.2021. Es gelten die AGB.

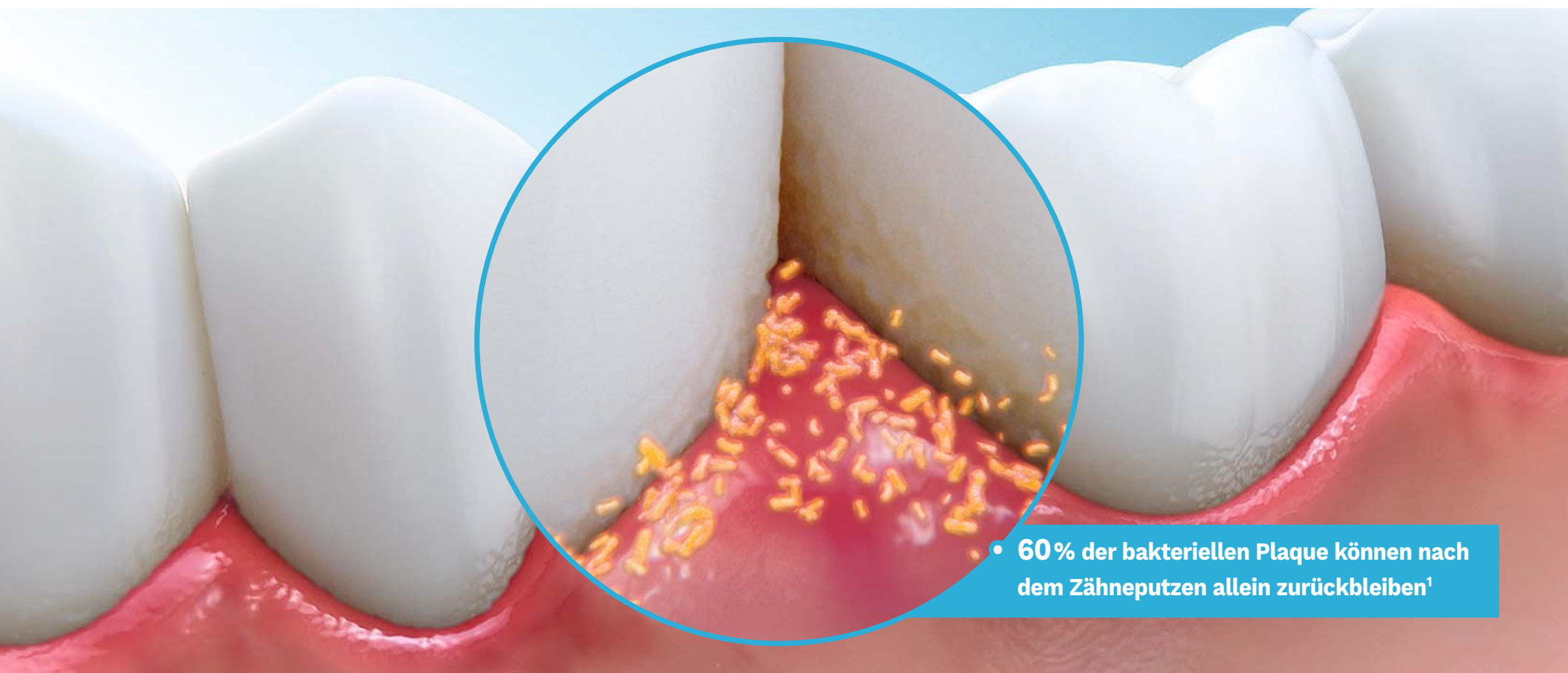
Druckerei
Dierichs Druck+Media GmbH,
Frankfurter Str. 168, 34121 Kassel,
Deutschland

Verlags- und Urheberrecht
Dental Tribune Austrian Edition ist ein eigenständiges redaktionelles Publikationsorgan der OEMUS MEDIA AG. Die Zeitschrift und die enthaltenen Beiträge und Abbildungen sind urheberrechtlich geschützt. Jede Verwertung ist ohne Zustimmung des Verlages unzulässig und strafbar. Das gilt besonders für Vervielfältigungen, Übersetzungen, Mikroverfilmungen und die Einspeicherung und Bearbeitung in elektronischen Systemen. Nachdruck, auch auszugsweise, nur mit Genehmigung des Verlages. Bei Einsendungen an die Redaktion wird das Einverständnis zur vollen oder auszugsweisen Veröffentlichung vorausgesetzt, sofern nichts anderes vermerkt ist. Mit Einsendung des Manuskriptes geht das Recht zur Veröffentlichung als auch die Rechte zur Übersetzung, zur Vergabe von Nachdruckrechten in deutscher oder fremder Sprache, zur elektronischen Speicherung in Datenbanken zur Herstellung von Sonderdrucken und Fotokopien an den Verlag über. Für unverlangt eingesandte Bücher und Manuskripte kann keine Gewähr übernommen werden. Mit anderen als den redaktionseigenen Signa oder mit Verfasseramen gekennzeichnete Beiträge geben die Auffassung der Verfasser wieder, welche der Meinung der Redaktion nicht zu entsprechen braucht. Der Autor des Beitrages trägt die Verantwortung. Gekennzeichnete Sonderteile und Anzeigen befinden sich außerhalb der Verantwortung der Redaktion. Für Verbands-, Unternehmens- und Marktinformationen kann keine Gewähr übernommen werden. Eine Haftung für Folgen aus unrichtigen oder fehlerhaften Darstellungen wird in jedem Falle ausgeschlossen. Gerichtsstand ist Leipzig.

Editorische Notiz (Schreibweise männlich/weiblich/divers)

Wir bitten um Verständnis, dass – aus Gründen der Lesbarkeit – auf eine durchgängige Nennung der männlichen, weiblichen und diversen Bezeichnungen verzichtet wurde. Selbstverständlich beziehen sich alle Texte in gleicher Weise auf Männer, Frauen und diverse Personen.

Helfen Sie Ihren Patienten, die Effektivität des Zähneputzens zu verstärken



- 60% der bakteriellen Plaque können nach dem Zähneputzen allein zurückbleiben¹

meridol® – Antibakterielle Wirksamkeit für eine effektivere Plaque-Bekämpfung als durch Zähneputzen allein:

- meridol® Zahnpasta sorgt für 7x stärkere Reduktion der Plaque-Vitalität^{2,*}
- meridol® Mundspülung sorgt für zusätzlich 6,8x mehr Plaquereduktion³
- meridol® hilft, die Compliance zu erhöhen – 94% der Anwender gefällt das Produkterlebnis⁴



Für wirksamen Schutz vor Zahnfleischentzündungen – Empfehlen Sie meridol®.

* meridol® Zahnpasta nach 12 Stunden vs. Natriumbicarbonat enthaltende Technologie.
1 Chapple I, et al. Clin Periodontol 2015;42 (Spec Iss): S71-S76. Putzen mit normaler Fluorid-Zahnpasta.
2 Arweiler NB, et al. Oral Health Prev Dent 2018;16:175-181.
3 6 Monate nach kontinuierlicher Anwendung i.V.m. herkömmlicher Fluoridzahnpasta vs. fluoridierte Mundspülung (250 ppm F als NaF), Montesani, Dec 2021, data on file.
4 Häuslicher Anwendertest für meridol® Zahnpasta mit 190 Teilnehmern, PPL Insights, Deutschland, März 2022.

Fachzahnarzt für Kieferorthopädie

Gesetzliche Verankerung auf den Weg gebracht.

WIEN – Österreich gehört zu den wenigen Ländern in der EU, in denen der Beruf des „Fachzahnarztes für Kieferorthopädie“ noch nicht gemäß den europarechtlichen Vorgaben geregelt ist. Dies soll durch eine entsprechende Regierungsvorlage, die am 16. Juni einstimmig im Gesundheitsausschuss beschlossen wurde, nachgeholt werden. Im Konkreten werden durch die Novellierung des Zahnärztegesetzes eine eigene Berufsbezeichnung etabliert sowie die Ausbildungsvoraussetzungen definiert. Da damit auch neue Aufgaben für die berufsrechtliche Kammer verbunden sind, wird auch das Zahnärztekammergesetz angepasst. In Kraft treten sollen die neuen Bestimmungen ab 1. September 2022.

Gesetzliche Verankerung und Ausbildung auf internationalem Niveau

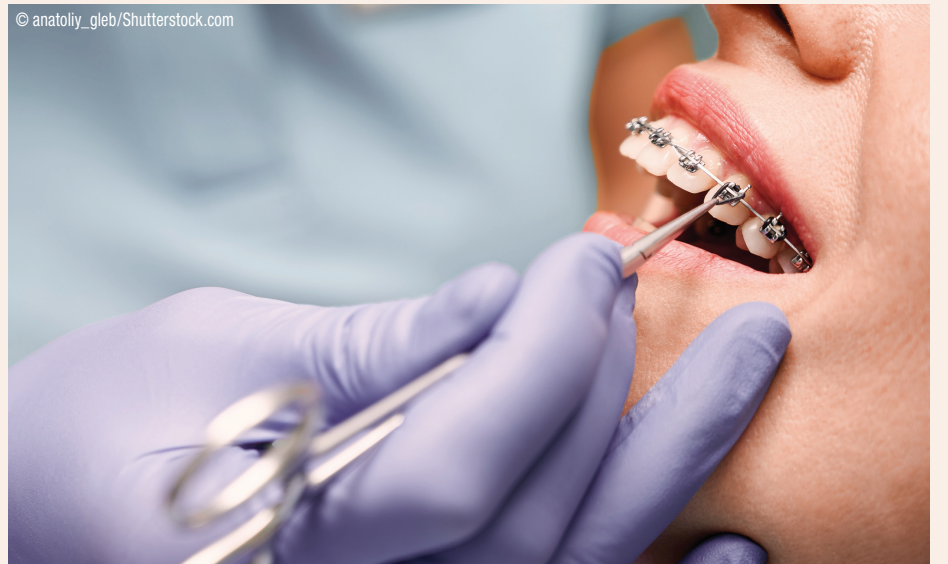Als Qualifikationsnachweis gilt in Hinkunft der Abschluss einer postpromotionellen fachzahnärztlichen Ausbildung in der Kieferorthopädie (KFO), die ein theoretisches und praktisches Studium in Form eines zumindest dreijährigen Universitätslehrgangs auf Vollzeitbasis umfasst, heißt es im Entwurf zum Fachzahnarzt-Kieferorthopädie-Gesetz (1435 d. B.). Teile der praktischen Ausbildung können dabei in einer anerkannten kiefer-

orthopädischen Lehrpraxis oder in einem Lehrambulatorium absolviert werden. Nähere Bestimmungen über die Inhalte, das Qualifikationsprofil, die Abschlussprüfung sowie den Abschluss der fachzahnärztlichen Ausbildung in der KFO sind vom Gesundheitsminister im Einvernehmen mit dem Bildungsminister durch Verordnung festzulegen.

Für die neue Berufsbezeichnung „Fachzahnarzt für Kieferorthopädie“ können sich Angehörige des zahnärztlichen Berufs auch dann qualifizieren, wenn sie die unter dem Titel „erworbene Rechte“ angeführten Voraussetzungen erfüllen. Dazu zählen folgende Anforderungen: Abschluss einer entsprechenden kieferorthopädischen Ausbildung, die vor dem 1. September 2022 begonnen wurde, mindestens fünfjährige Ausübung des zahnärztlichen Berufs in Österreich innerhalb der letzten zehn Jahre, mindestens drei Jahre überwiegende kieferorthopädische Tätigkeit in den letzten fünf Jahren sowie Überprüfung der Qualifikationen durch eine Prüfungskommission.

Die Regierungsvorlage dient auch der Umsetzung der EU-Richtlinie über die Ausübung der Patientenrechte in der grenzüberschreitenden Gesundheitsversorgung sowie der Durchführungsverordnung betreffend das Verfahren zur Ausstellung

© anatoliy_gleb/Shutterstock.com



des Europäischen Berufsausweises. Dadurch wird die gegenseitige Anerkennung der kieferorthopädischen Fachqualifikationen im EU-Raum sichergestellt. Weiters sind Änderungen im Zahnärztekammergesetz erforderlich, wobei es vor allem um die Anerkennung von kieferorthopädischen Lehrpraxen und Lehrambulatorien sowie um die Ausstellung von Berufsbescheinigungen geht. Da die im Zusammenhang mit den neuen ausbildungs- und berufsrechtlichen Regelungen der österreichischen Zahnärztekammer zugeordneten Aufgaben im übertragenen Wirkungsbereich wahrgenommen

werden, ist aus verfassungsrechtlicher Sicht die Zustimmung der Länder erforderlich.

Ein damit in Verhandlung stehender Entschließungsantrag der Freiheitlichen, die schon seit längerem die Einführung einer staatlich geregelten universitären und klinischen Ausbildung für eine Spezialisierung zum Fachzahnarzt für Kieferorthopädie gefordert haben, gilt als miterledigt (1837/A(E)). [DT](#)

Quelle: Pressedienst der Parlamentsdirektion – Parlamentskorrespondenz

Besorgniserregende Entwicklung

Alltagsdoping und Medikamenteneinnahme mit rasanten Zuwächsen.

WIEN – Aufgrund der starken psychischen Belastung während der Coronapandemie sind laut einer Studie im Auftrag des Anton Proksch Instituts die Medikamenteneinnahmen in Österreich in die Höhe geschneit. Jede bzw. jeder Dritte gab eine psychische Beeinträchtigung durch die Epidemie an. Vor allem bereits belastete Menschen haben vermehrt zu Schmerz-, Beruhigungs-, Schlaf- und Aufputschmitteln gegriffen. Besonders tragisch: Vor allem die Jungen nahmen wiederholt diese Substanzen.

Psychische Belastungen

Beinahe ein Drittel der Befragten (26 Prozent) fühlte sich laut dieser Umfrage psychisch belastet. 19 Prozent gaben an, körperlich belastet zu sein. Die wirtschaftliche bzw. finanzielle Belastung (22 Prozent) befand sich ebenfalls auf hohem Niveau. Generell gaben Frauen eine höhere psychische Belastung an als Männer, wie die vom Institut für Sozialästhetik und psychische Gesundheit der Sigmund Freud Privatuniversität Wien mit dem Titel „Doping im Alltag“ durchgeführte Studie zeigt. Die Experten wollten den Einfluss der durch die Pandemie hervorgerufenen psychischen Belastungsfaktoren auf den Medikamentenkonsum beleuchten.

„Betrachtet man jene Personengruppe, die angegeben hat, sich durch die COVID-19-Pandemie psychisch belastet zu fühlen, so zeigt sich eine signifikant stärkere Zunahme des Schmerzmittelgebrauchs. Psychisch Belastete nehmen etwa doppelt so häufig Schmerzmittel ein wie jene, die sich selbst nicht als psychisch belastet erleben“, sagte Prim. Dr. Wolfgang Preinsperger, Ärztlicher Direktor am Anton Proksch Institut. „Ein ähnliches Ergebnis zeigt sich bei Beruhigungs-

bzw. Schlafmitteln. Aufputschmittel werden von psychisch Belasteten sogar etwa drei bis vier Mal häufiger eingenommen als von Unbelasteten.“

Jugendliche und junge Erwachsene tendieren zu Aufputschmitteln

Die Studie zeigte außerdem: Neben der eigentlichen Wirkung der jeweiligen Substanzklasse spielen indirekte Wirkungen als Einnahmemotiv eine große Rolle. So werden beispielsweise Schmerzmittel auch zur Selbstbehandlung depressiver Symptome eingesetzt.

Aufputschende Substanzen werden seit Beginn der Pandemie von vier Prozent der Befragten eingenommen. Bei 38 Prozent der Aufputschmittel einnehmenden Personen kam es zu einer Zunahme, bei 24 Prozent zu einer Abnahme des Konsums. Die Einnahme aufputschender Substanzen kommt bei Jugendlichen und jungen Erwachsenen bis 30 Jahre nahezu doppelt so häufig vor wie bei älteren Personen (neun Prozent).

16 Prozent der Befragten gaben an, während der Pandemie mindestens einmal Benzodiazepine, also Medikamente, die als Schlaf- oder Beruhigungsmittel eingesetzt werden, eingenommen zu haben. Hier ist ein deutliches Plus des Konsums zu verzeichnen: Bei 48 Prozent von Personen, die Beruhigungsmittel einnehmen, kam es zu einer Zunahme, nur bei sieben Prozent dagegen zu einer Abnahme. Am häufigsten ist die Einnahme unter Jugendlichen und jungen Erwachsenen bis 30 Jahre.

Besonders auffällig ist, dass Personen mit häufig wechselnden Arbeitszeiten fast doppelt so häufigangaben, Benzodiazepine einzu-

nehmen, als jene mit regelmäßigen (65 Prozent gegenüber 38 Prozent). Es sei davon auszugehen, dass in diesen Fällen Schlafstörungen mit Benzodiazepinen „behandelt“ werden, so die Experten. Der kurzfristigen Linderung der Schlafprobleme stünden hier jedoch langfristig negative Auswirkungen wie Schlafstörungen und Abhängigkeitsentwicklung gegenüber.

Knapp die Hälfte (45 Prozent) der Befragten gab an, mindestens einmal seit Pandemiebeginn Schmerzmittel eingenommen zu haben. Während der Pandemie scheint sich das Konsumverhalten zwar nicht verändert zu haben, allerdings zeigt sich, dass jüngere Personen deutlich häufiger eine Schmerzmitteleinnahme angeben als ältere.

Knapp ein Drittel der Schmerzmittelkonsumenten nimmt diese mehrmals die Woche ein, Migranten der ersten Generation allerdings etwa doppelt so häufig, wie Personen ohne Migrationshintergrund bzw. in Österreich geborene Migranten der zweiten Generation. Elf Prozent der Österreicher nehmen mehr Schmerzmittel ein als ärztlich verordnet. Bei Migranten der ersten Generation steigt dieser Wert auf 33 Prozent.

Koffein ist Österreichs Lieblingsstimulans

Aber auch sogenanntes Alltagsdoping, was den obligatorischen Morgenkaffee, die Zigarette vor der Arbeit, den Espresso in der Nachmittagspause oder auch das Gläschen Wein abends zum Entspannen auf der Couch umfasst, hat zugenommen. Nahezu jeder Österreicher konsumiert koffeinhaltige Getränke und Lebensmittel. 2019 haben drei Viertel der erwachsenen Bevölkerung zumindest einmal Alkohol zu sich genommen. Knapp die Hälfte der Befragten nimmt Nahrungsergänzungsmittel ein. Ein Viertel der Österreicher raucht zumindest gelegentlich.

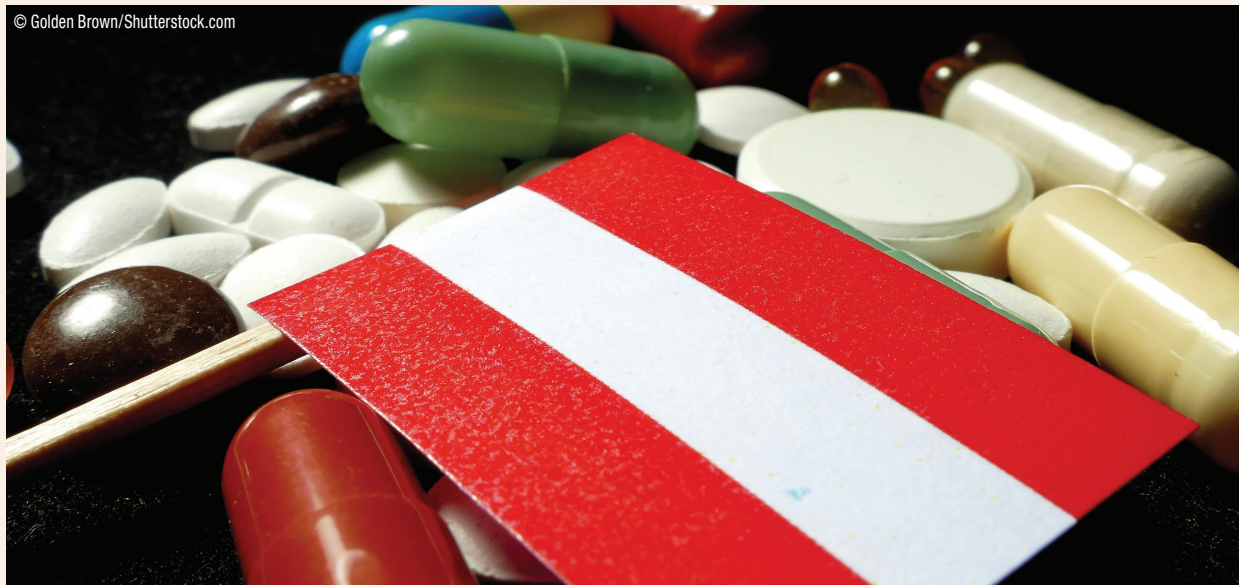Medikamentenabhängigkeit

Geschätzte 150.000 Österreicher sind arzneimittelabhängig. Aufgrund der vermutlich sehr hohen Dunkelziffer liegt die tatsächliche Zahl aber wesentlich höher, Schätzungen gehen von bis zu 300.000 Personen aus. „Eine genaue Angabe ist deshalb schwer möglich, da die Medikamentenabhängigkeit, wie keine andere Suchterkrankung, im Verborgenen stattfindet und die Betroffenen sehr lange sozial unauffällig bleiben“, so Prim. Dr. Preinsperger.

Während die wissenschaftliche Literatur zu Alkohol- oder Drogenabhängigkeit sehr umfangreich sei, lagen zur Medikamentenabhängigkeit bisher kaum Forschungsergebnisse vor – eine Datenlücke, zu deren Schließung die vorliegende Studie beitragen soll. Im ersten Teil der Studie erfolgte die Befragung der Stichprobe von 1.000 Personen telefonisch durch das Gallup Österreich. In einer Zusatzerhebung im Oktober 2021 wurden dann per Onlinebefragung speziell die pandemiebedingten Konsum- und Alltagsdopingtrends beleuchtet. [DT](#)

Quelle: www.medinlive.at

© Golden Brown/Shutterstock.com



Entlastungspaket für Kassenordinationen

Forderung der Ärztekammer wegen anhaltender Preissteigerungen.

WIEN – „Die niedergelassenen Kassenärzte brauchen dringend ein Entlastungspaket beziehungsweise eine sofortige Anhebung der Kassenhonorare durch die Sozialversicherung“, fordert Dr. Erik Randall Huber, Obmann der Kurie niedergelas-



Die Kosten für die kassenärztlichen Ordinationen steigen und betreffen den gesamten Ordinationsalltag, die Wiener Ärztekammer fordert nun ein Entlastungspaket.

sene Ärzte und Vizepräsident der Ärztekammer für Wien. Der Betrieb einer Kassenordination könne sonst bei anhaltenden Preissteigerungen für Strom, Gas und Materialien bei gleichbleibenden Kassenhonoraren auf Dauer nicht aufrechterhalten werden.

Kurienobmann Dr. Huber rechnet vor: „Unternehmen, etwa in der Gastronomie oder im Handel, können die Preissteigerungen direkt an die Kunden weitergeben, wir Kassenärzte stecken im System fest. Wir haben höhere Ausgaben, bekommen aber von der Kasse keinen Cent mehr.“

Die Preissteigerungen im laufenden Jahr gegenüber 2021 betreffen den gesamten Ordinationsalltag, angefangen bei der allgemeinen Strompreiserhöhung über die Preiserhöhung der Fernwärme Wien um 92 Prozent, die sehr viele Ordinationen treffen wird, bis hin zum täglich gebrauchten Bedarfsmaterial, wie Univ.-Prof. Mag. Dr. Bonni Syeda, niedergelassene Kassen-Kardiologin in Wien sowie Obfrau der Sektion Fachärzte der Ärztekammer für Wien, aufzeigt: „Im Durchschnitt liegt die Preissteigerung für unsere Bedarfsmittel heuer bereits jetzt schon bei etwa 20 Prozent, bei etlichen Produkten aber weit darüber.“

Kassenordinationen stecken im System fest

Aufgrund der weltweiten Lieferschwierigkeiten muss Bedarfsmaterial schon jetzt in ausreichender Menge rechtzeitig besorgt und gelagert werden. „Wenn nicht rasch ein Entlastungspaket geschnürt wird, werden sich die Kassenordinationen, etwa auch für eine nächste Corona-Welle im Herbst, nicht adäquat vorbereiten können“, warnt Dr. Huber. Auch personaltechnisch müssten viele Ordinationen rechtzeitig vor dem Herbst aufstocken, da andernfalls durch die mögliche Quarantäne und schulschließungsbedingten Ausfälle der Regelbetrieb in den Ordinationen ohne Anstellung von zusätzlichem Personal nicht aufrechtzuerhalten ist.

Es sei zwar zu erwarten, dass durch die neuen CoV-Mutationen weniger Hospitalisierungen auftreten werden, aber das bedeute auch, dass diese Patienten dann vermehrt im niedergelassenen Bereich betreut werden müssen. „Die politisch Verantwortlichen sowie unsere Partner in der Sozialversicherung sind daher dringendst angehalten, ein Entlastungspaket für Kassenordinationen zu schnüren. Eine Inflationsanpassung der Kassenhonorare ist dabei das Mindeste, um den Regelbetrieb von Kassenordinationen weiter in der gewohnten Qualität aufrechterhalten zu können“, so Dr. Huber abschließend. [DI](#)

Quelle: Ärztekammer für Wien

ÖGK: Zahngesundheit für Mutter und Kind

Kostenfreie Online-Vorträge über Zahngesundheitsförderung und Prävention.

WIEN – Gesunde Zähne sind keine Selbstverständlichkeit. Die richtige Zahnpflege und eine zahngesunde Ernährung bilden bereits in der Schwangerschaft die Basis, sowohl für die Mutter als auch für das Kind. Eine möglichst frühe Sensibilisierung des Kindes und die Mitwirkung aller Bezugspersonen fördern die Entwicklung von Kompetenzen im Hinblick auf die tägliche Mundhygiene. Die Österreichische Gesundheitskasse (ÖGK) veranstaltet daher speziell für werdende und frischgebackene Eltern einen kostenfreien Online-Informationsvortrag zum Thema „Gesunde Zähne von Anfang an“.

Zahngesundheit für die werdende Mama und das Baby

Gerade in der Schwangerschaft ist die richtige Zahnpflege sehr wichtig und leistet einen wesentlichen Beitrag für die eigene Mundgesundheit und ein strahlendes Lächeln.

Hormonelle Veränderungen erfordern während dieser Zeit besondere Aufmerksamkeit bei der Mundhygiene. Eine gesunde Ernährung sowie eine professionelle Zahnreinigung zu Beginn der Schwangerschaft und eine Kontrolle beim Zahnarzt verringern das Risiko für Zahn- oder Zahnfleischerkrankungen bzw. den Säugling mit Kariesbakterien anzustecken.

Mit den ersten Zähnen des Babys beginnt auch die Mund- und Zahnpflege. Ab dem ersten Milchzahn zählt eine regelmäßige und richtige Zahnpflege zu den täglichen Aufgaben der Eltern.

Gesunde Zähne von Anfang an

Der Informationsvortrag „Gesunde Zähne von Anfang an“ unterstützt Eltern bei der richtigen Zahnpflege für ihre



Kinder. Bei diesem Online-Termin erhalten Eltern und Interessierte aktuelle Empfehlungen von der Schwangerschaft bis zum Kleinkindalter. Neben Tipps zu gesunder Ernährung wird vor allem das richtige Zähneputzen beschrieben, bei der Wahl der Zahnpasta beraten und erklärt, warum Eltern bei der Zahnpflege ihrer Kinder eine so wichtige Rolle spielen.

Online-Termine und Anmeldung

Die nächsten Online-Termine für 2022 finden am 27. September und 13. Dezember jeweils von 15.30 Uhr bis 17.00 Uhr statt.

Die Anmeldung zu einem Online-Termin ist unter www.revan-kaernten.at/termine/gesunde-zaehne-von-anfang-an/ möglich. [DI](#)

Quelle: ÖGK

Composi-Tight 3D Fusion™ Sectional Matrix System

Das neue und verbesserte Teilmatrixsystem für alle Klasse II Kavitäten



FX-KFF-00
Preis € 473,00*

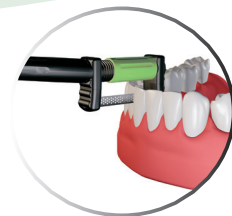

FX-KFF-00 Starter Set

- 1x Composi-Tight® 3D Fusion™ Ring kurz blau,
- 1x Composi-Tight® 3D Fusion™ Ring lang orange,
- 1x Composi-Tight® 3D Fusion™ Ring breit grün,
- 80x Composi-Tight® 3D Fusion™ Keile, 4 Größen (je 20x FXYL, FXBL, FXOR, FXGR)
- 70x Composi-Tight® 3D Fusion™ Matrizenbänder, 5 Größen (je 20x FX100, FX175, FX200; je 5x FX150, FX300)
- 1x verbesserte Ringseparierzange aus geschmiedetem Edelstahl

Testen ohne Risiko mit der 60-Tage-Geld-zurück-Garantie!

Fit Strip™



Approximale Finier- und Konturierstreifen für aerosolfreies Stripping und Kompositnachbearbeitung



FPSK01
Preis € 164,00*

Sets Alle Sets beinhalten 10 FitStrips und 2 Griffe.

FPSK01 Starter Set zum Finieren, Polieren und ASR (approximale Schmelzreduktion) bis 0,30 mm

2 gezackte FitStrips, 2 Griffe
4 einseitig beschichtet

(je 1x super fein/gelb 0,08 mm, fein/rot 0,10 mm, medium/blau 0,13 mm, grob/grün 0,18 mm)

4 doppelt beschichtet

(je 1x super fein/gelb 0,11 mm, fein/rot 0,15 mm, medium/blau 0,21 mm, grob/grün 0,30 mm)

Wie können wir helfen?

Rufen Sie uns an:

0800 00 64 90

Garrison
Dental Solutions

Tel.: +49 2451 971 409 • info@garrisdental.net • www.garrisdental.com

THE LEADER IN MATRIX SYSTEMS

*Alle Preise sind unverbindliche Preisempfehlungen zzgl. MwSt. Es gelten unsere AGB. © 2022 Garrison Dental Solutions, LLC

ADAT722 DT

Komplexe Revision zweier Oberkieferzähne mit Langzeit-Recall

Endodontische Behandlungen auch umfangreich vorgeschädigter Zähne können langfristig funktionieren.
Ein Fallbericht von Dr. med. dent. Bernard Bengs, Berlin.

Eine zu diesem Zeitpunkt 58-jährige Patientin wurde von einer kieferchirurgischen Praxis zur endodontologischen Beratung überwiesen. Anlass waren ein dort zur Prä-Implantationsplanung gefertigtes DVT (Abb. 1) und die dabei festgestellten Befunde. Zahn 24 war im Vorfeld extrahiert worden, er sollte durch ein Implantat ersetzt und später beim Hauszahnarzt mit einer Krone versorgt werden. Das Großfeld-DVT zeigte bei genauer Betrachtung der entsprechenden Schnittbilder an den benachbarten Zähnen 25 und 27 unvollständige Wurzelfüllungen, ferner Hinweise auf unbehandelte Kanalsysteme sowie periapikale Osteolysen (Abb. 2–4). Da zum einen bestehende entzündliche Prozesse die Einheilung eines in anatomisch benachbarten Bereichen inserierten Implantats kompromittieren können und zum anderen der langfristige Erhalt auch vorgeschädigter Zähne als übergeordnetes Behandlungsziel mit der Patientin festgelegt worden war, wurde die Planung von endodontischen Revisionen bei Zahn 25 und 27 abgestimmt.

Fallbeschreibung

Bei der klinischen Untersuchung waren die Zähne mit ca. 25 Jahre alten Kronen versorgt, beide Zähne waren weder perkussionsempfindlich noch druckdolent. Die Sondierungstiefen lagen bei 3–4 mm, der Lockerungsgrad von Zahn 25 wurde mit 1–2 bewertet, der von Zahn 27 mit 0–1.

Es wurde ein diagnostisches Einzel-Röntgenbild von Zahn 25 und 27 (Abb. 5) gefertigt. Dabei fiel auf, dass, bedingt durch die anatomischen Überlagerungen von Sinusboden und Jochbein, die in den DVT-Schnitten sichtbaren Läsionen kaum wahrnehmbar erschienen. Dies ist bei osteolytischen Prozessen, die noch nicht die Corticalis durchbrochen haben, sehr häufig der Fall.¹ Aus diesem Grund ist die überlagerungsfreie Darstellung anatomischer Strukturen mithilfe eines DVT für eine sichere Diagnose eine wichtige Ergänzung herkömmlicher zweidimensionaler Röntgenbilder. In vielen Fällen ermöglicht eine dreidimensionale Abbildung sogar erst die Entdeckung periapikaler Läsionen.² Kritisch angemerkt sei, dass ein Großfeld-

DVT, wie hier zur Implantatplanung angefertigt, für endodontische Fragestellungen nur bedingt geeignet ist. Ein hochauflösendes Kleinfeld-DVT, z. B. mit einem Volumen von 40x40 mm, ist erheblich detaillierter und ermöglicht eine sehr viel präzisere Diagnostik und Behandlungsplanung. Im vorliegenden Fall wurde auf ein zusätzliches DVT im Hinblick auf eine Minimierung der Strahlenbelastung jedoch verzichtet.

Behandlung – Fall 1

Nach erfolgter Behandlungskonzeption wurde die Revision von Zahn 25 einzeln durchgeführt. Die vorhandene Krone wurde unter dem Mikroskop (ProErgo®, Zeiss) trepaniert (Abb. 6), danach wurde die alte Wurzelfüllung entfernt, teilweise mit rotierenden Instrumenten (ProTaper® D1–D3, Dentsply Sirona), teilweise sonoabrasiv (VDW. ULTRA®, VDW), da in diesem Fall zwei apikal konfluierende Kanalsysteme vorlagen, deren komplexe Gestalt mit den runden Querschnitten rotierender Instrumente nicht ausreichend erfasst werden kann. Die Bestimmung der Arbeitslänge geschah endometrisch (Root ZX®, J. Morita Europe) und wurde röntgenologisch überprüft (Abb. 7).

Die anschließende Präparation der Kanäle geschah vollrotierend (HyFlex CM®, COLTENE). Die massive Infektion des Kanalwanddentins erforderte eine erhebliche Aufbereitungsgröße, bestimmt durch Apical Gauging: Rotierend bis Größe 60.04, gefolgt von manueller Präparation mit K-Feilen bis zur ISO-Größe 80. Während der gesamten Aufbereitung wurde permanent mit erwärmtem NaOCl 6 % gespült (CanalPro®, COLTENE), die Aktivierung der Flüssigkeit geschah mittels Schallenergie (EDDY®, VDW). Nach erfolgter Abschluss-spülung (EDTA 17 %, gefolgt von NaOCl 6 %) sowie Kanaltrocknung mit sterilen Papierspitzen und Alkohol wurde im apikalen Drittel ein MTA-Plug (MTA Angelus®, Angelus) auf einem Kollagenwiderlager (collacone®, Straumann) eingebracht (Abb. 8 und 9). Der Vorteil dieser Technik ist das Vermeiden einer Extrusion von Wurzelfüllmaterial, was bei dem gegebenen großen Kanalquerschnitt, der ausgeprägten Osteolyse und der Nähe zum Sinusboden bei klassischer

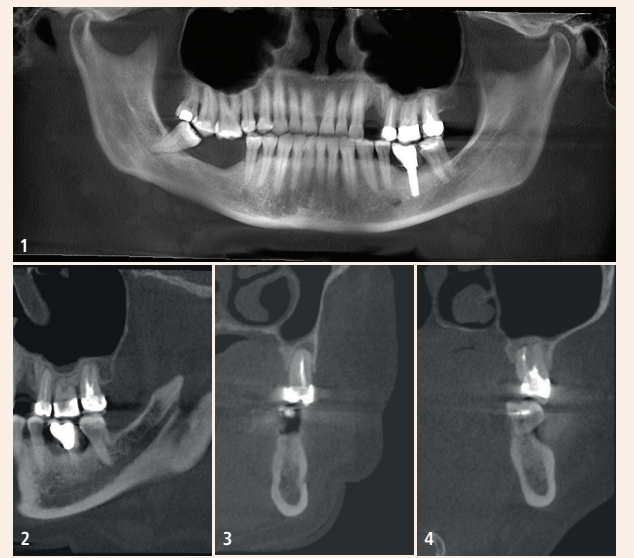


Abb. 1: Großfeld-DVT des überweisenden Kieferchirurgen. – Abb. 2: Sagittaler DVT-Ausschnitt der Region 24–27 bzw. 34–37. – Abb. 3: Coronaler DVT-Schnitt Zahn 25, asymmetrisch angeordnete WF und Osteolyse klar erkennbar. – Abb. 4: Coronaler DVT-Schnitt Zahn 27, unbehandelter Kanal und Osteolyse deutlich sichtbar.

Guttapercha-Fülltechnik in warm-vertikaler Kompaktion eindeutig risikobehaftet gewesen wäre. Nach Röntgenkontrolle des MTA-Plugs wurde dieser mit erwärmter Guttapercha überschichtet (Abb. 10). Ergänzend sei erwähnt, dass die Platzierung der Kofferdamklammer bewusst auf dem Nachbarzahn 26 stattfand, da bei einer vorab im DVT bestimmbarer eher kurzen Arbeitslänge (18 mm) Überlagerungen in zu fertigenden Röntgenbildern durch die Klammer so von vornherein vermieden werden konnten. Der Verschluss des Zahnes nach Konditionierung mittels Sandstrahler wurde ad-

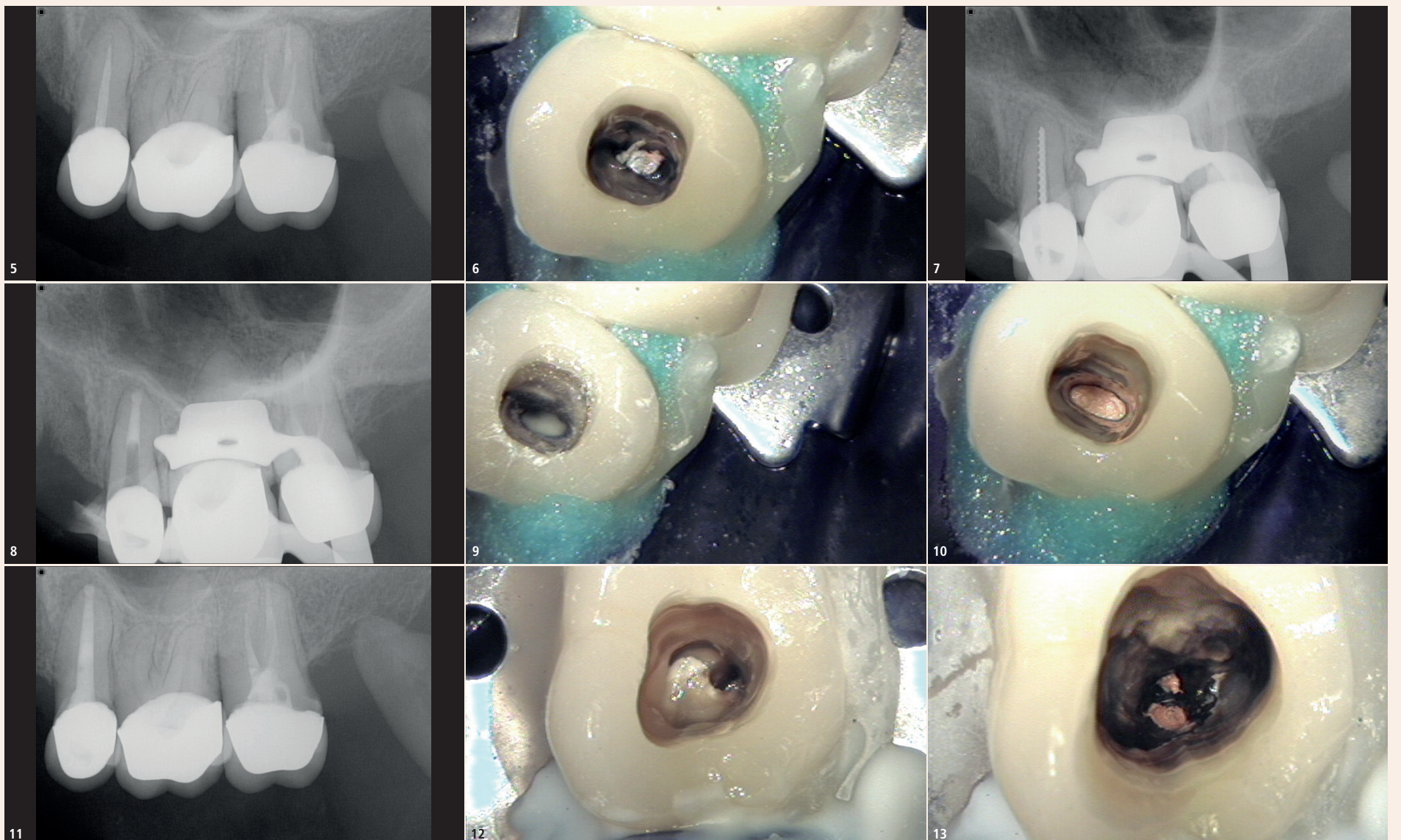


Abb. 5: Diagnostisches Röntgenbild Zahn 25 und 27. – Abb. 6: Klinisches Foto Trepanation Zahn 25. – Abb. 7: Röntgenmessaufnahme Zahn 25. – Abb. 8: Röntgenkontrolle MTA-Plug Zahn 25. – Abb. 9: Klinisches Foto des MTA-Plugs Zahn 25. – Abb. 10: Klinisches Foto der WF Zahn 25. – Abb. 11: Röntgenkontrolle WF und Stift Zahn 25. – Abb. 12: Klinisches Foto Trepanation Zahn 27 mit Glasfaserstift palatinal. – Abb. 13: Klinisches Foto freigelegter Pulpaboden Zahn 27 mit Kanaleingängen.

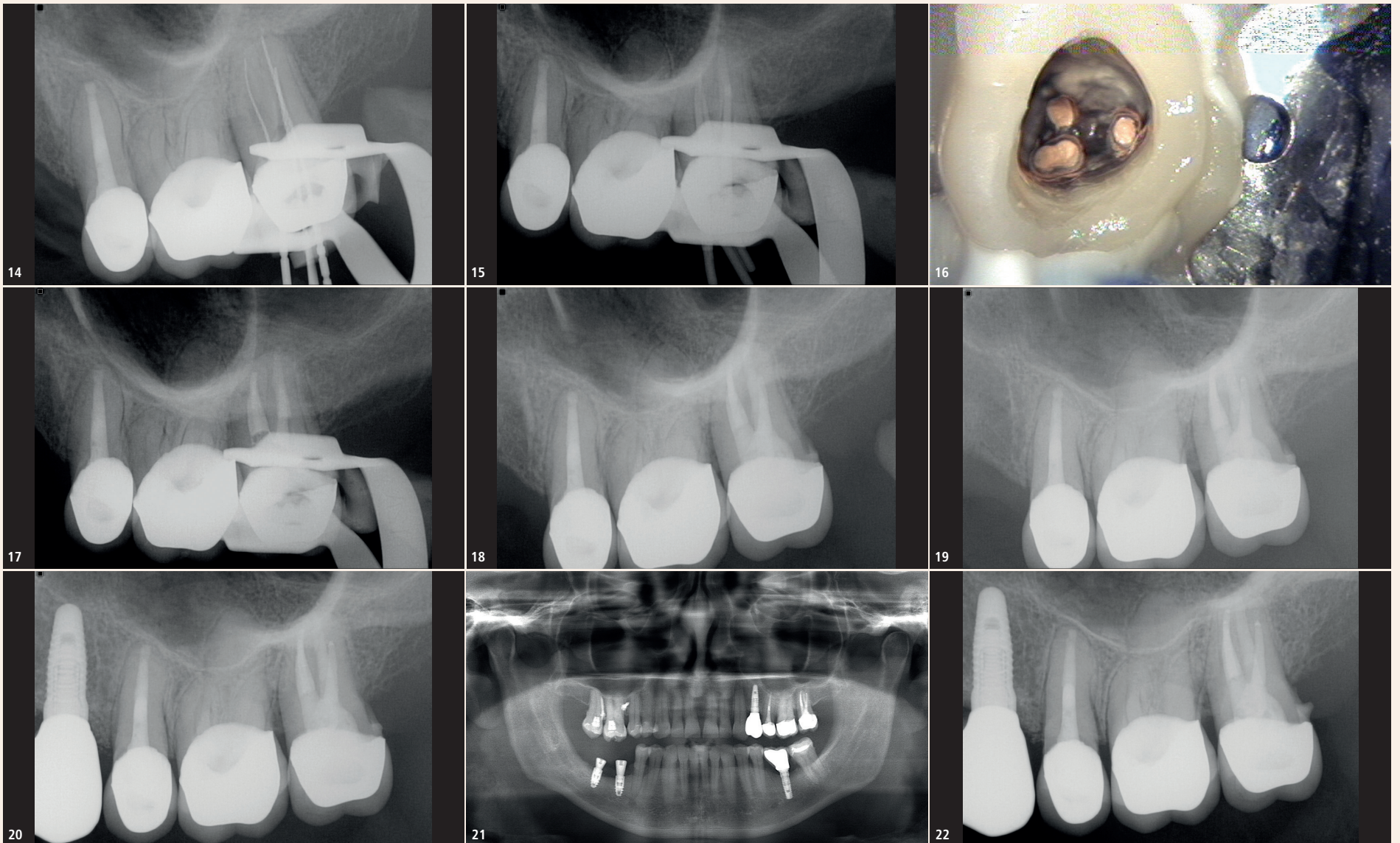


Abb. 14: Röntgenmessaufnahme Zahn 27. – Abb. 15: Röntgenkontrolle Zahn 27 mit MTA-Plug und Guttapercha-Masterpoints. – Abb. 16: Klinisches Foto der Wurzelfüllungen Zahn 27. – Abb. 17: Röntgenkontrolle WF Zahn 27. – Abb. 18: Röntgenkontrolle Zahn 27 nach Verschluss. – Abb. 19: Röntgenkontrolle Zahn 25 und 27 nach zwölf Monaten. – Abb. 20: Röntgenkontrolle Zahn 25 und 27 nach zwei Jahren, Implantat Zahn 24 wurde zwischenzeitlich andersorts inseriert und prothetisch versorgt. – Abb. 21: OPTG des Überweisers sechs Jahre nach Behandlung. – Abb. 22: Röntgenkontrolle WF Zahn 25 und 27 sechs Jahre post OP.

häsiv unter dem Mikroskop durchgeführt, verwendet wurde ein dualhärtendes Adhäsivsystem (Excite[®] DSC, Ivoclar Vivadent) und zwei Komposite (Rebilda DC[®], VOCO; Filtek Supreme[®] A3 Dentin, 3M ESPE). Ferner wurde ein Glasfaserstift (D.T. Light-Posts Illusion X-RO[®], VDW) zur Erhöhung der Retention in das Aufbaumaterial eingebettet (Abb. 11).

Behandlung – Fall 2

Zwei Monate später wurde Zahn 27 revidiert, dieses Mal gleichzeitig aufgrund der Komplexität des Falles. Nach der Trepanation zeigte sich ein in Kunststoff eingebetteter Glasfaserstift (Abb. 12). Dieser wurde mit filigranen Hartmetallfräsern (EndoExplorer[®] 1, Komet) freigelegt und dann mit Muncce-Bohrern[®] (CMJ Engineering) absteigender Größe schrittweise entfernt. Unter dem Kunststoff fand sich ein massiv kontaminiertes Pulpakavum mit nekrotischem Gewebe, der Kanal mb1 war bei der Erstbehandlung nicht präpariert worden (Abb. 13). Die Revision der alten Wurzelfüllung wurde analog zu Fall 1 durchgeführt. Dabei fand sich unterhalb des entfernten Stiftes eine kleine Perforation im palatinalen Kanal. Nach endometrischer und röntgenologischer Längenbestimmung (Abb. 14) wurde initial rotierend aufbereitet. Die apikalen Anteile der Kanäle mb1, mb2 und distobuccal erwiesen sich als obliteriert. Die chemische Präparation des Kanalsystems erfolgte wie bei Zahn 25 mit Natriumhypochlorit 6 %, schallaktiviert und erwärmt. Der Zahn erhielt eine medikamentöse Einlage mit Calciumhydroxid (UltraCal[®], Ultradent Products) und wurde adhäsiv mit Komposit verschlossen. Zehn Tage später fand die abschließende Aufbereitung statt: Die obliterierten Regionen wurden sonoabrasiv und mit vorgebogenen Stahlfeilen (C+ Feile[®], Dentsply Sirona) erschlossen, bevor nach Apical Gauging die finale rotierende Präparation erfolgte (HyFlex CM[®], COLTÈNE): Aufbereitungsgrößen der konfluierenden Kanäle mb1 und mb2 bis 35.06, distobuccal 40.06 und palatinal 60.04.

Abschlusspülung analog zu Fall 1 mit EDTA 17 % und NaOCl 6 %, Aktivierung 3 x 20 Sekunden (EDDY[®], VDW).

Palatinal wurde ein MTA-Plug zum Verschluss des apikalen Drittels und der Stiftperforation eingebracht. Die Kontrolle des MTA-Plugs erfolgte zusammen mit den nach sorgfältigem Conefit eingebrachten Guttapercha-Masterpoints (Autofit[®], Kerr; Abb. 14).

Die Obturation wurde mit Guttapercha und AH Plus[®] Sealer (Dentsply Sirona) in warm-vertikaler Kompaktion ausgeführt (elementsfree[®], Kerr; Abb. 15 und 16). Der adhäsive Verschluss erfolgte entsprechend der Beschreibung in Fall 1 mit Komposit und einem in den palatinalen Kanal eingebrachten Glasfaserstift (Abb. 17).

Kritische Beurteilung

Die röntgenologischen und klinischen Nachuntersuchungen erfolgten nach sechs, zwölf (Abb. 18) und vierundzwanzig Monaten (Abb. 19). Da die Patientin völlig beschwerdefrei war und die postoperativen Aufnahmen keine Hinweise auf entzündliche Prozesse gaben, war in Regio 24 durch den überweisenden Kieferchirurgen ein Implantat eingebracht und dieses später vom Hauszahnarzt mit einer Krone versorgt worden.

Sechs Jahre später stellte sich die Patientin erneut vor, da im rechten Unterkiefer in Regio 46 und 47 nach Entfernung des Weisheitszahnes 48 in der kieferchirurgischen Praxis weitere Implantate inseriert worden waren (Abb. 20). In diesem Zuge wurde die Patientin zur Röntgenkontrolle der endodontisch behandelten Zähne 25 und 27 erneut überwiesen. Die Aufnahme von Zahn 25 und 27 sechs Jahre post OP (Abb. 21) zeigt auch nach dieser langen Zeit, bei den bereits erwähnten Einschränkungen zweidimensionaler Abbildungen in der Beurteilbarkeit, reizlose apikale Verhältnisse. Allerdings fand sich ein Konkrement an der Distalfläche der Wurzel von Zahn 27, Hinweis auf mögliche parodontale Probleme.

Die klinische Untersuchung erwies, dass es im Laufe der Jahre durch eine marginale Parodontitis zu einer erheblichen gingivalen Rezession gekommen war – mit freiliegenden Kronenrändern an den Palatinalflächen. Dies stellt ein erhebliches Risiko für eine Rekontamination der Kanalsysteme dar, da die Kronenränder der mittlerweile über 30 Jahre alten Kronen bereits kariös untermeritiert waren. Insofern erfolgte die umgehende Rücküberweisung an den Hauszahnarzt mit der Bitte um zeitnahe Erneuerung des Zahnersatzes.

Fazit

Die vorliegende Fallbeschreibung zeigt, dass der Erhalt von Zähnen durch endodontische Behandlungen und der Ersatz von Zähnen durch Implantate kein Widerspruch ist, anders als mitunter wahrgenommen. Ganz im Gegenteil ermöglicht eine Beseitigung von Osteolysen durch endodontische Interventionen eine Risikominimierung bei benachbarten Implantaten. Umgekehrt bedeutet ein Implantat zum Ersatz fehlender Zähne in Nachbarschaft eines wurzelkanalbehandelten Zahnes eine Optimierung der Kaukraftverteilung und ist der Verwendung eines endodontisch behandelten Zahnes als Brückenanker klar vorzuziehen.

Schlussfolgerungen

Endodontische Revisionen auch stark kompromittierter Zähne sind über lange Zeit erfolgreich. Allerdings ist dies an verschiedene Voraussetzungen gekoppelt:

1. Endodontologische Expertise und gute technische Rahmenbedingungen (Mikroskop, DVT) sind zur Lösung komplexer Behandlungsfälle von grundlegender Bedeutung.
2. Die Einbettung in ein Konzept, das prothetische, funktionale und parodontologische Aspekte berücksichtigt, ist eminent wichtig.³
3. Die Langzeitprognose endodontischer Behandlungen wird durch die Qualität der definitiven Restauration des Zahnes (Krone, Füllung etc.) entscheidend beeinflusst.
4. Insofern ist dieser Beitrag ein klares Plädoyer für ein gut funktionierendes Netzwerk von Endodontologen, Kieferchirurgen, Parodontologen und restaurativ tätigen Kollegen, um im Sinne der Patienten ein individuell abgestimmtes und langfristig erfolgreiches Gesamtbehandlungskonzept zu ermöglichen. [DI](#)

Literatur

- ¹ Bender IB, Seltzer S: Roentgenographic and direct observation of experimental lesions in bone: Part 1 and 2. 1961 J Endod. 2003 Nov; 29(11): 702–12.
- ² Abella F, Patel S, Duran-Sindreu F, Mercade M, Bueno R, Roig M: An evaluation of the periapical status of teeth with necrotic pulps using periapical radiography and cone-beam computed tomography. Int Endod J. 2014 Apr; 47(4): 387–96.
- ³ Zitzmann N, Krastl G, Hecker H, Walter C, Waltimo T, Weiger R: Strategic considerations in treatment planning: deciding when to treat, extract or replace a questionable tooth. J Prosthet Dent. 2010 Aug; 104(2):80–91.
- ⁴ Ray HA, Trope M: Periapical status of endodontically treated teeth in relation to the technical quality of the root filling and the coronal restoration. J Endod. 1995 Jan; 28(1):12–8.



Dr. med. dent. Bernard Bengs

Spezialist für Endodontologie der DGET Praxis für Endodontie Berlin-Mitte
Voxstraße 1
10785 Berlin, Deutschland
dr.bengs@endodontie-berlin-mitte.de
www.endodontie-berlin-mitte.de



Erfolgsquote von Wurzelkanalbehandlungen steigern


Nanobots können helfen, Bakterien in Dentinkanälchen abzutöten.

BENGALURU – Roboter in Nanogröße, die mit einem Magnetfeld manipuliert werden, können dabei helfen, Bakterien tief in den Dentinkanälchen abzutöten. Das Abtöten der Bakterien könnte die Erfolgsquote von Wurzelkanalbehandlungen deutlich steigern. Dies zeigt nun eine aktuelle Studie von Forschern des Indian Institute of Science (IISc) und des Start-ups Theranautilus.

Das Verfahren bei Wurzelkanalbehandlungen beinhaltet das Entfernen des infizierten Weichgewebes im Inneren des Zahns und das Spülen mit Antibiotika oder Chemikalien, um die Bakterien abzutöten. Oft gelingt es während der Behandlung nicht, alle Bakterien vollständig zu entfernen. Insbesondere antibiotikaresistente Bakterien wie *Enterococcus faecalis* bleiben in den Dentinkanälchen verborgen.

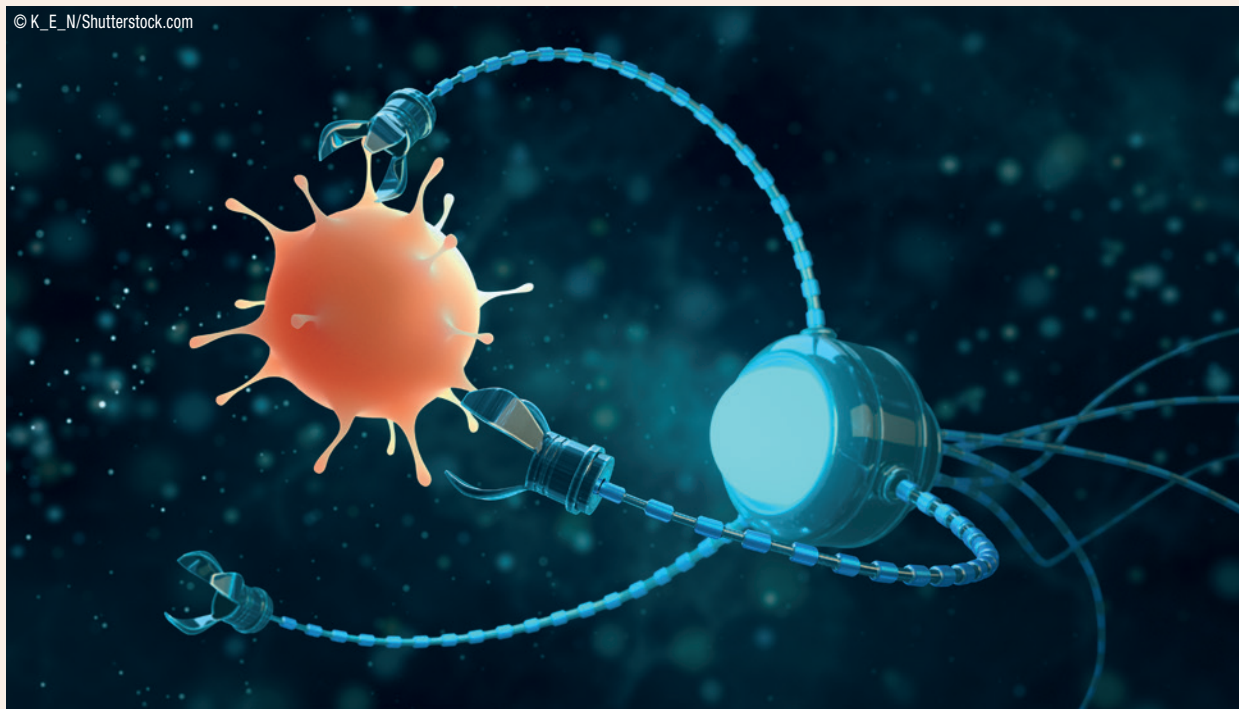
In der in *Advanced Healthcare Materials* veröffentlichten Studie entwarfen die Forscher spiralförmige Nanobots, die mit einem Gerät gesteuert werden können, das ein Magnetfeld mit geringer Intensität erzeugt. Diese Nanobots wurden dann in extrahierte Zahnproben injiziert und ihre Bewegung mit einem Mikroskop verfolgt. Durch das Anpassen der Frequenz des Magnetfelds konnten die Forscher die Nanobots dazu bringen, sich nach Belieben zu bewegen und tief in die Dentinkanälchen einzudringen. „Wir haben auch festgestellt, dass wir sie zurückholen können ... wir können sie aus den Zähnen des Patienten herausziehen“, sagt Srinivas Peddi.

Die Forscher konnten das Magnetfeld so manipulieren, dass die Oberfläche der Nanobots genügend Wärme erzeugt, um die Bakterien in der Nähe abzutöten. „Keine andere Technologie auf dem Markt kann dies derzeit leisten“, sagt Debayan Dasgupta, Research Associate bei CeNSE und ein weiterer Mitbegründer von Theranautilus. Getestet wurden die Dental-Nanobots an Mausmodellen und wurden als sicher und wirksam befunden. Momentan arbeitet das Team an der Entwicklung eines Geräts, welches leicht in den Mund passt und dem Zahnarzt ermöglicht, die Nanobots während der Wurzelkanalbehandlung in die Zähne zu injizieren.

„Wir stehen kurz davor, diese Technologie in einem klinischen Umfeld einzusetzen, das noch vor drei Jahren als futuristisch galt“, sagt Ambarish Ghosh. „Es ist eine Freude, zu sehen, wie sich eine einfache wissenschaftliche Neugier in eine medizinische Intervention verwandelt, die Millionen von Menschen allein in Indien beeinflussen kann.“ 

Quellen: ZWP online /Indian Institute of Science, Bengaluru

Originalpublikation: Dasgupta D, Peddi S, Saini DK, Ghosh A, Mobile Nanobots for Prevention of Root Canal Treatment Failure, *Advanced Healthcare Materials* (2022). <https://doi.org/10.1002/adhm.202200232>



Genetischer Code für schwere Verläufe entschlüsselt

1.370 Erbgutvarianten identifiziert, die 77 Prozent des Risikos erklären.

STANFORD – Die größten Risikofaktoren für einen schweren Verlauf einer COVID-19-Erkrankung sind hohes Alter und Adipositas sowie bestimmte chronische Erkrankungen (Diabetes etc.). Doch auch junge, sonst gesunde Menschen können schwer erkranken. US-Wissenschaftler haben jetzt 1.370 Erbgutvarianten identifiziert, die 77 Prozent dieses Risikos erklären können.

„Die bestimmenden Faktoren eines schweren Verlaufs von COVID-19 bei sonst gesunden Erwachsenen wurden bisher nur unzureichend ver-


hindern. Das wird seit der Verfügbarkeit dieser Arzneimittel durchgeführt, allerdings erfolgt die Risikoabschätzung bisher ausschließlich über die klassischen Charakteristika – eben hohes Alter etc.

Die US-Wissenschaftler haben Blutproben von 5.101 COVID-19-Patienten untersucht, welche künstlich beatmet werden mussten oder einer SARS-CoV-2-Infektion erlagen. Ihre genetischen Charakteristika wurden mit jenen von fast 1,4 Millionen ohne COVID-19-Erkrankung verglichen, die sonst an Genomstudien teilgenommen hatten.

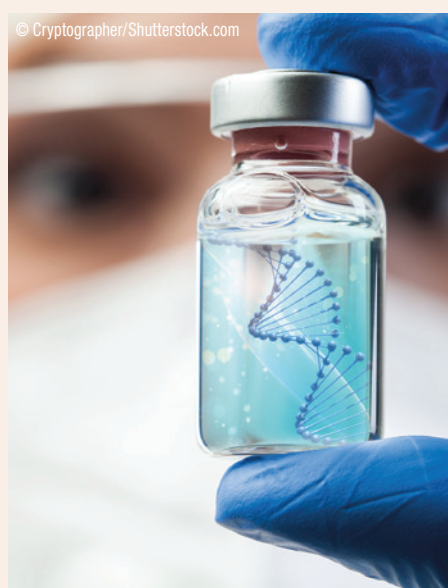NK- und T-Zellen als Marker

Das Ergebnis, so die Wissenschaftler: „Wir haben mehr als 1.000 Risikogene in 19 Zelltypen identifiziert, die für 77 Prozent einer vererbaren Gefährdung durch schwere Krankheitsverläufe verantwortlich sind.“ Es handle sich um 1.370 sogenannte Single-Nukleotide-Polymorphismen, also Genvarianten, bei denen einzelne Erbgutbestandteile (SNPs) ausgetauscht sind.

Schwere COVID-19-Verläufe basieren vor allem auf einer überschießenden Immunreaktion, welche speziell das Lungengewebe extrem schädigen kann. Die Studienergebnisse entsprechen genau diesem Faktum. „Das genetische Risiko konzentriert sich speziell auf Natural Killer-Zellen (NK-Zellen) und T-Zellen“, stellten die Wissenschaftler fest. T-Lymphozyten und NK-Zellen sind enorm wichtig für die Immunabwehr, könnten aber auch bei Überaktivierung krank machen.

Am Beginn lebensgefährlicher COVID-19-Erkrankungen stehe eine genetisch bedingte Fehlfunktion dieser Zellen, meinen die Forscher. Auf der Basis der neuen Erkenntnisse wäre eventuell die Entwicklung von Bluttests möglich, um COVID-19-Risikopersonen auch in der Gruppe sonst gesunder und jüngerer Menschen zu identifizieren. 

Quelle: www.medinlive.at



standen, was die Möglichkeiten für eine frühe Intervention reduziert“, schrieben jetzt Michael Snyder und seine Co-Autoren von der Stanford University im US-Bundesstaat Kalifornien in *Cell Systems*.

Mit Medikamenten wie Paxlovid kann man Risikopersonen im Falle einer SARS-CoV-2-Infektion schnell behandeln, um gefährliche Verläufe zu

Implantatversagen

Menschen mit Penicillin-Allergie sind gefährdeter.


NEW YORK – Laut einer neuen Studie von Forschern des NYU College of Dentistry versagen Zahnimplantate bei Menschen, die eine Allergie gegen Penicillin melden und alternative Antibiotika erhalten, mehr als doppelt so häufig wie bei Amoxicillin.

Während Zahnimplantate eine erfolgreiche Therapieform darstellen, versagt ein kleiner Teil der Implantate, wenn der Kieferknochen das Implantat nicht richtig integriert. Dies kann verschiedene Gründe haben, darunter Infektionen, Rauchen oder Zahnverletzungen. Um das Infektionsrisiko zu verringern, verschreiben viele Zahnärzte vor und nach einer Implantation Amoxicillin – ein Antibiotikum aus der Familie der Penicilline. Wenn ein Patient über eine Allergie gegen Penicillin berichtet, können alternative Antibiotika verschrieben werden.

Die Forscher fanden nun heraus, dass Zahnimplantate bei 17,1 Prozent der Patienten, die über eine Penicillin-Allergie berichteten, versagten, verglichen mit 8,4 Prozent der Patienten ohne Allergie. Bei Patienten, die bestimmte andere Antibiotika als Amoxicillin einnahmen, war die Wahrscheinlichkeit einer erfolgreichen Zahnimplantation viel geringer. Die Misserfolgsrate bei Patienten, die Clindamycin einnahmen, betrug 19,9 und bei Azithromycin 30,8 Prozent. Der Grund, warum Zahnimplantate bei Patienten mit

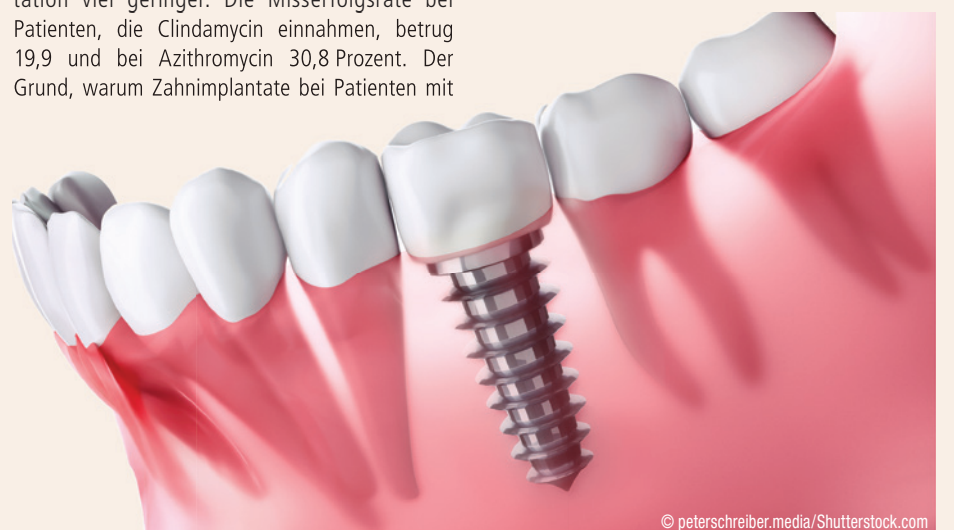einer Penicillin-Allergie versagten, sei unbekannt, schreiben die Forscher. Dies könnte mehreren Faktoren zugeschrieben werden, darunter Reaktionen auf das in Implantaten verwendete Material oder die Unwirksamkeit alternativer Antibiotika.

Allergietest angezeigt

Untersuchungen zeigen jedoch, dass Penicillin-Allergien zu häufig gemeldet werden – 90 Prozent der Menschen, die angeben, dass sie Penicillin-Allergien haben, sind nach dem Test nicht wirklich allergisch gegen Penicillin. Aus diesem Grund empfehlen Gesundheitsexperten, Patienten, die eine Penicillin-Allergie melden, zu testen, um zu bestätigen, ob sie tatsächlich allergisch sind. 

Quellen: ZWP online/New York University

Originalpublikation: *Clinical Implant Dentistry and Related Research*
DOI: 10.1111/cid.13082



© peterschreiber.media/Shutterstock.com

Willkommen bei



GENDEX

KAVO | IMAGING

i-CAT

INSTRUMENTARIUM

SOREDEX



IXS™



Scan eXam™



Scan eXam™ One



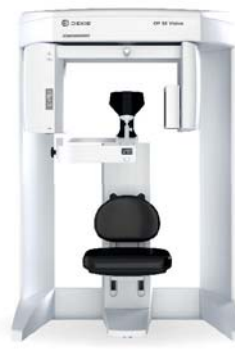Focus™



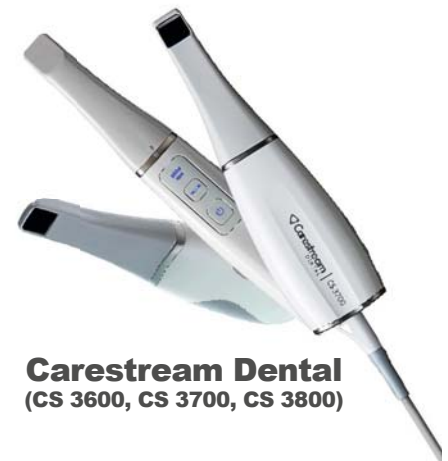OP 3D™



OP 3D™ Pro



OP 3D™ Vision



Carestream Dental
(CS 3600, CS 3700, CS 3800)

dexis.com/de-de



Lassen Sie
sich von **DEXIS**
überzeugen

Bis vor kurzem kannten uns unsere Kunden unter dem Markennamen KaVo Imaging. KaVo Imaging steht für Produkte und Software, die für die anspruchsvollsten Anwender:innen entwickelt wurden. Die jahrzehntelange Erfahrung von Herstellern wie Gendex, Soredex und Instrumentarium wurden in dieser Marke vereint.

Wir sind sehr stolz, dass dieses starke Portfolio erweitert wurde und in Zukunft unter dem Namen DEXIS auftreten wird. DEXIS wurde Mitte der 1990er Jahre von Dr. Manfred Pfeiffer, einen deutschen Ingenieur und Programmierer, gegründet. Dr. Pfeiffer wusste, dass das digitale Röntgen die Zukunft der Zahnmedizin sein wird. Die Marke DEXIS ist seit über 20 Jahren Weltmarktführer im Bereich der digitalen intraoralen Röntgenaufnahmen.

Heute bietet DEXIS eine breite Palette preisgekrönter digitaler Lösungen an, angefangen bei der intraoralen Sensortechnologie bis hin zum DVT und intraoralen Scannern. In unserer high-end Software DTX Studio™ Suite werden unsere Produkte integriert und die 2D/3D Bildgebung, Diagnostik und Planung vereinheitlicht.



Unser DEXIS™ Team freut sich
darauf, Sie in Wien zu begrüßen!



7.-10. SEPTEMBER
WIEN, ÖSTERREICH

Envista

DEXIS

DTX
STUDIO

Kerr

Ormco

Nobel
Biocare

MIT DER UNTERSTÜTZUNG VON
ENVISTA'S 30+ FÜHRENDEN MARKEN IM
DENTALBEREICH