

# IMPLANT TRIBUNE

— The World's Implant Newspaper · Édition Française —

OCTOBRE 2021 | VOL. 13, NO. 10

www.dental-tribune.fr

## Laser Er:YAG: plastie parodontale préprothétique

Dr Fabrice Baudot, France

### Introduction

L'approche mini-invasive est une philosophie globale empruntée par toutes des disciplines médicales (près de 100 000 publications sur le sujet *minimally invasive* depuis 1992 : source Pubmed NCBI) et la parodontologie n'est pas à la marge de ce mouvement général.

Les objectifs d'une telle approche sont d'améliorer le confort opératoire et postopératoire de nos patients, mais également d'optimiser les résultats de nos interventions.

Le laser Er:YAG est un outil microchirurgical au service de ce concept. Par son mode opératoire inédit il permet de pratiquer des interventions en accord avec tous les critères d'une approche mini-invasive. Les tissus sont opérés en respectant les structures vasculaires et anatomiques de manière microchirurgicale, diminuant ainsi les suites opératoires et fiabilisant les résultats.<sup>1</sup>

Pour illustrer les capacités opératoires microchirurgicales du laser Er:YAG nous présentons ici un cas clinique de préparation parodontale préprothétique qui a été réalisée sans lambeau par sculpture tissulaire.

### Présentation du cas

La patiente se présente à la consultation pour une demande esthétique et fonctionnelle du secteur antérieur maxillaire. Elle se plaint de l'état de ses dents et de l'aspect inesthétique de son sourire gingival.

Elle a eu plusieurs avis professionnels ; tous intègrent une chirurgie d'allongement coronaire par ostéotomie sous lambeau d'accès d'épaisseur totale.

Cette perspective effraie la patiente, elle cherche une alternative à cette approche.

Nous lui proposons une plastie parodontale préprothétique sous microscope opératoire, assistée au laser Er:YAG.

L'examen clinique et l'analyse du sourire montrent les éléments suivants :

- Altération de la structure dentaire des quatre incisives.
- Excès des tissus parodontaux superficiels.

Les dents sont courtes et le sourire gingival.

L'analyse préprothétique du sourire discutée en accord avec les souhaits de la patiente, conclue à l'indication d'une plastie homothétique des tissus parodontaux autour des quatre incisives sur environ 3 mm.

### Protocole opératoire

Par ses effets photo-ablatifs ultra-précis, le laser Er:YAG nous permet de réaliser un véritable allongement coronaire sans lambeau. La plastie tissulaire est réalisée par une sculpture soustractive de tous les tissus parodontaux. Nous procédons à l'ablation contrôlée, couche par couche, des différents tissus composant le parodonte :

- Epithélium kératinisé.
- Tissu conjonctif.
- Tissu osseux.
- Ligament parodontal.

La sculpture tissulaire est faite en accord avec la planification esthétique préprothétique. Elle est intégralement réalisée à fort grossissement sous contrôle visuel, afin de rester dans la dimension ablative du laser Er:YAG qui est d'environ 30 microns/sec.

L'intervention est rapide car l'opérateur fait l'économie du temps de décollement et des sutures du lambeau. Les différentes couches tissulaires sont directement sculp-

tées avec un seul et même outil chirurgical. Ce type d'intervention sur quatre dents ne prend pas plus de 45 minutes. En fin d'intervention, la couche cémentaire est éliminée

par polissage doux à la fraise multi-lame fine, selon le protocole proposé par W. Becker.<sup>2</sup> Cette étape qui ne peut pas être réalisée au laser Er:YAG, est néanmoins dé-

AD

AIR COMPRIMÉ | ASPIRATION | IMAGERIE | ODONTOLOGIE CONSERVATRICE | HYGIÈNE

## Hygoclave 40. Le top de la qualité classe B. Le nouveau cadenceur du cycle de l'hygiène.

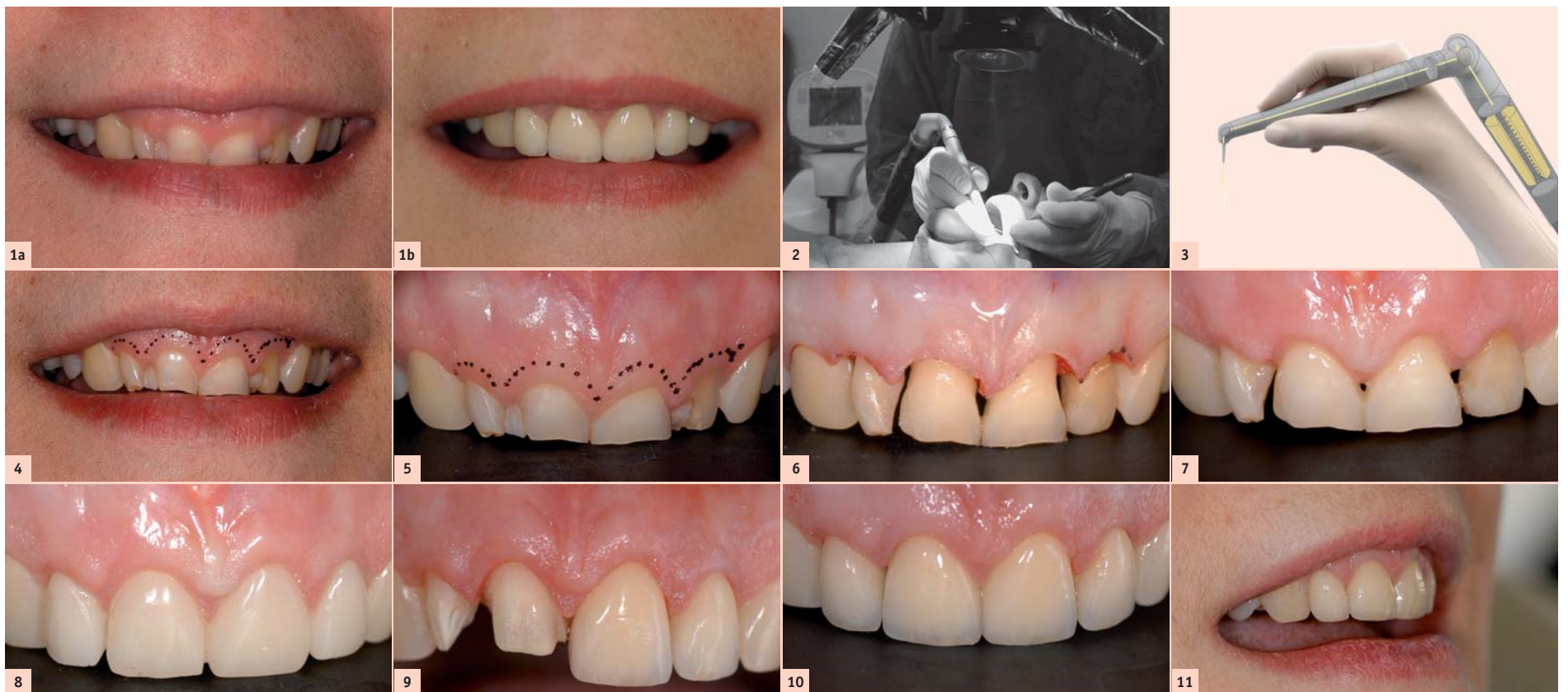


**Hygoclave 40/Hygoclave 40 Plus** - Simple et fiable. Pour créer une réelle différence au quotidien, l'appareil de stérilisation doit faire preuve de qualités exceptionnelles dans tous les domaines clés. Avec le nouvel Hygoclave 40 classe B, Dürr Dental satisfait aux exigences professionnelles les plus élevées en matière de cycles de stérilisation et créant ainsi une base de la réussite et de la rentabilité d'un travail quotidien.

Pour en savoir plus, rendez-vous sur [www.duerrdental.com](http://www.duerrdental.com)

Dispositif Médical de classe IIb CE0051  
Nous vous invitons à lire attentivement les instructions figurant sur les notices.  
Produits non remboursés par les organismes de santé.

**DÜRR  
DENTAL**  
LE MEILLEUR, TOUT UN SYSTÈME



Figs. 1a et b : Vues cliniques avant et après la préparation laser Er:YAG et la reconstruction prothétique. (a) Situation préopératoire : sourire gingival inesthétique et altération des structures dentaires. (b) situation postopératoire. Fig. 2 : Intervention au laser Er:YAG sous microscope opératoire. Fig. 3 : L'applicateur du laser Er:YAG (2940 nm) très ergonomique. Le laser est dans la pièce à main. Fig. 4 : Analyse préopératoire du sourire en fonction des désirs de la patiente. Fig. 5 : Planification chirurgicale. Fig. 6 : Résultat postopératoire immédiat. Fig. 7 : Résultat postopératoire à six semaines. Fig. 8 : Vue clinique restaurations provisoires en place à six semaines postopératoires. Fig. 9 : Vue clinique de l'essayage des restaurations finales. La stabilité du parodonte à huit semaines est acquise. Fig. 10 : Restaurations définitives en place le jour de la pose à huit semaines postopératoires. Fig. 11 : Le projet abouti a apporté toute satisfaction à la patiente.

terminante pour éviter un rebond tissulaire postopératoire. Associée à une bonne ostéoplastie qui permet de restaurer l'espace biologique,<sup>3</sup> elle permet de garantir la stabilité de l'architecture tissulaire obtenue après l'intervention.

La phase postopératoire de cette intervention est très bien vécue par la patiente. Il n'y a aucun œdème ni retard de cicatrisation induit par l'élévation d'un lambeau.

Il est indiqué de passer pendant deux à trois jours un gel à l'acide hyaluronique pour protéger la plaie. L'utilisation de PRF peut également être recommandée. Ce type de plaie traitée au laser cicatrise très rapidement, le potentiel de cicatrisation du ligament parodontal est énorme et il est stimulé par l'irradiation laser.

La phase de cicatrisation passée, les restaurations provisoires ont pu être mises en place après préparation des quatre incisives, à sept semaines postopératoires.

À huit semaines postopératoires, les restaurations définitives sont essayées et mises en place pour la finition et les réglages.

### Apports du laser Er:YAG dans ce type d'intervention

Parmi tous les laser médicaux, le laser Er:YAG a une longueur d'onde qui a la propriété d'être la plus absorbée par l'eau. Cela lui confère des effets ablatifs ultra-précis à bas niveau d'énergie. La couche d'altération thermique est de l'ordre de 30 microns.<sup>4</sup>

Ainsi, ce laser permet de sculpter les tissus de manière microchirurgicale, en préservant les tissus adjacents. Il agit de manière sélective sur des tissus qui sont caractérisés par leur gradient de charge hydrique. Les tissus les plus hydratés sont vaporisés prioritairement par le faisceau laser, en préservant de l'ablation, les tissus les moins hydratés.

Dans le cas clinique présenté dans cet article, la sculpture tissulaire est ainsi parfaitement sécurisée. Les premières couches de tissus mous (épithéliale et conjonctive) sont soustraites sans aucun risque de toucher l'os. La différence de charge hydrique considérable qui existe entre les tissus mous et l'os, permet une ablation sélective très précise.

L'opérateur sous aide optique à fort grossissement, peut opérer couche par couche par soustraction, de manière microchirurgicale.

Une fois l'os dégagé des tissus mous, il est possible de sculpter l'os pour rétablir l'espace biologique autour de la racine de manière homothétique, et également en toute sécurité pour la dentine et le ciment, en comptant sur la différence de charge hydrique entre l'os et la dentine. Le gradient de charge hydrique décroissant à ce niveau, est favorable à l'ablation sécurisée avec le laser Er:YAG. Sous contrôle visuel, le ligament parodontal est vaporisé simultanément à l'os, en préservant la racine dentaire.

Pour exécuter cette opération microchirurgicale, l'opérateur dispose de six paramètres de réglages :

- Trois paramètres de réglage pour déterminer la puissance du faisceau laser sur la machine :
  - La quantité d'énergie transmise aux tissus ciblés.
  - La fréquence des impacts.
  - Le débit d'eau qui permet de moduler l'effet de la puissance délivrée.
- Trois paramètres dans la main de l'opérateur :
  - La distance séparant le faisceau de la cible.
  - Angulation du faisceau.
  - Temps d'exposition.

En modulant ces différents paramètres, l'opérateur sculpte les tissus opérés selon son projet chirurgical.

Comparé à une instrumentation conventionnelle, le laser Er:YAG apporte les avantages suivants :

- Meilleure ergonomie opératoire :
  - Un seul instrument permet d'opérer à la fois les tissus mous et les tissus durs.
  - Action sélective ultra-précise sur les différentes couches tissulaires.
  - Dégagement du champ opératoire rincé par le spray du laser, qui permet d'opérer sans saignement.
- L'approche couche par couche autorise une intervention sans lambeau.
- L'excellente absorption hydrique du laser Er:YAG permet d'opérer dans l'espace très

restreint du sulcus, sans altérer les tissus adjacents.

- La sculpture tissulaire est un mode opératoire inédit, comparé aux incisions et aux fraisages conventionnels. Il permet des interventions simples et intuitives en toute sécurité.

- Les suites opératoires sont excellentes car la vascularisation des tissus opérés est préservée et les tissus adjacents ne sont pas traumatisés par le soulèvement de lambeau. La cicatrisation est plus rapide.<sup>5</sup>
- Le laser Er:YAG décontamine les tissus opérés par ses effets bactéricides.<sup>6,7</sup> Ainsi le champ opératoire parfaitement propre cicatrise d'autant mieux. La bactériémie est réduite par rapport à l'instrumentation conventionnelle.<sup>8</sup>

### Conclusions

Dans cet exemple clinique, le laser Er:YAG nous a permis de parfaitement répondre aux attentes de la patiente. Restaurer un sourire correspondant à ses désirs, en préparant les tissus parodontaux sans réaliser de lambeau.

Les résultats obtenus sont stables.

Ce type d'intervention est simple, fiable et sécurisée comme nous l'avons vu. Elle est parfaitement accessible dans le cadre d'un exercice omnipratique.

Le laser Er:YAG est un outil microchirurgical encore trop peu méconnu qui mériterait d'être intégré à nos plateaux techniques, car il est très polyvalent.

*Note de la rédaction : cet article a été initialement publié dans le magazine implants-international magazine of oral implantology, volume 22, numéro 1/2021.*

<sup>1</sup>Aoki K, Mizutani K, Schwarz F, Sculean A, Yukna RA, Takasaki AA, Romanos GE, Taniguchi Y, Sasaki KM, Zeredo JL, Koshy G, Coluzzi DJ, White JM, Abiko Y, Ishikawa I, Izumi Y. Periodontal anti peri-implant wound healing following laser therapy. *Periodontol.* 2015 Jun; 68(1):217-69. Doi:10.1111/prd.12080.

<sup>2</sup>Becker W, Ochsebein C, Becker BE. Crown lengthening: the periodontal-restorative connection. *Compend Contin Educ Dent.* 1998 Mar;19(3): 239-56.

<sup>3</sup>Gargiulo AW, Wentz FM, Orban B. Dimensions and Relations of the Dentogingival Junction in Humans. *J Periodontol* 1961;32 261-267.

<sup>4</sup>Yoshino T, Aoki A, Oda S, Takasaki AA, Mizutani K, Sasaki KM, Kinoshita A, Watanabe H, Ishikawa I, Izumi Y. Long-term histologic analysis of bone tissue alteration and healing following Er:YAG laser irradiation compared to electrosurgery. *J Periodontol* 2009 Jan;80(1):82-92. Doi:10.1902/jop.2009.080097.

<sup>5</sup>Pourzarandian A, Watanabe H, Aoki A, Ichinose S, Sasaki KM, Nitta H, Ishikawa I. Histological and TEM examination of early stages of bone healing after Er:YAG laser irradiation. *Photomed Laser Surg* 2004 Aug;22(4): 342-50.

<sup>6</sup>Akiyama F, Aoki A, Miura-Uchiyama M, Sasaki KM, Ichinose S, Umeda M, Ishikawa I, Izumi Y. In vitro studies of the ablation mechanism of periodontopathic bacteria and decontamination effect on periodontally diseased root surfaces by erbium:yttrium-aluminum-garnet laser. *Lasers Med Sci* 2011 Mar;26(2):193-204. Doi: 10.1007/s10103-010-0763-3. Epub 2010 Mar 23.

<sup>7</sup>Ando Y, Aoki A, Watanabe H, Ishikawa I. Bactericidal effect of erbium YAG laser on periodontopathic bacteria. *Lasers Surg Med* 1996;19(2):190-200. Doi: 10.1002/(SIC)1096-9101(1996)19:2<190::AID-LSM11>3.0.CO;2-B.

<sup>8</sup>Komatsu Y et al. : Effects of Erbium-doped Yttrium Aluminum Garnet (Er:YAG) laser on bacteremia due to scaling and root planning. *J Lasers Med Sci* 2012; 3: 175-184.

### Dr Fabrice Baudot



est spécialisé en parodontie et implantologie. Il dirige actuellement un cabinet dentaire qui se concentre sur la microchirurgie assistée par laser. Son approche thérapeutique est toujours basée sur la chirurgie mini-invasive. Le Dr Baudot est fréquemment invité à prendre la parole aux conférences dentaires internationales, et il est l'auteur de nombreux ouvrages scientifiques. Il est aussi l'un des membres fondateurs de l'Académie européenne d'implantologie céramique.

# Après la pandémie, quelle sera la nouvelle normalité en chirurgie ?

Pr Mauro Labanca, Italie

Au cours de nombreuses années de consulting à travers le monde, j’ai vu non seulement beaucoup de beaux cabinets dentaires, mais aussi assez souvent, des cabinets dentaires qui sont apparemment restés au XIX<sup>e</sup> siècle, malgré les connaissances et les qualifications du propriétaire. J’ai trop souvent vu des collègues travailler comme il y a 50 ans, sans se rendre compte que des métiers comme le nôtre changent radicalement et rapidement, et ne nous permettent pas de rester assis et d’attendre, ou de simplement travailler comme nous l’avons toujours fait !

En donnant des conférences dans le monde entier, sur la gestion de la stérilité, les techniques de suture et la prévention des infections évitables, et toujours dans des salles très fréquentées, j’ai réalisé à quel point les concepts de base sont souvent totalement inconnus ou négligés. J’ai vu des professionnels pratiquer la chirurgie en utilisant des tables normales, des gants non stériles et des pièces à main de fauteuils dentaires « normaux » au lieu de pièces à main dirigées par des moteurs chirurgicaux

dédiés. Aujourd’hui, on accorde peut-être plus d’attention aux nouvelles techniques chirurgicales et aux nouveaux matériaux, qu’à la gestion des traitements chirurgicaux, avec une attention particulière à la stérilité et aux concepts biologiques. Cette façon de travailler, incompréhensible autrefois, devient impensable aujourd’hui. Celui qui n’a pas pu prendre la vague dans le passé est désormais destiné à abandonner.

J’ai souvent eu des discussions avec de nombreux collègues après le confinement. Le sentiment général est que, d’une part, après une première période de désorientation des patients, les dentistes qui étaient très professionnels ont commencé à reprendre le travail comme avant, ou ont même repris en travaillant plus qu’avant. L’augmentation du nombre de patients dans certains cabinets pourrait provenir des nombreux cabinets qui n’avaient pas pu mettre à jour leur style de travail et qui ont fermé, laissant de nombreux patients sans dentiste.

En revanche, immédiatement après le confinement, nous avons assisté, dans cer-

tains cas, à des situations très drôles. Certains collègues, plus soucieux de promotion personnelle et d’auto-marketing, sont retournés au travail habillés et équipés comme des astronautes. J’ai vu certains d’entre eux, plus protégés que mes collègues qui travaillaient avec des patients Covid-19 dans les services de soins intensifs.

C’était clairement inutile, d’autant plus que travailler dans de telles conditions n’est pas possible en permanence. De plus, comme pour tout protocole, plus nous devons suivre d’étapes, plus nous sommes confrontés à des risques lorsque nous rejetons certaines étapes, sans connaître l’importance des étapes que nous avons oublié de suivre.

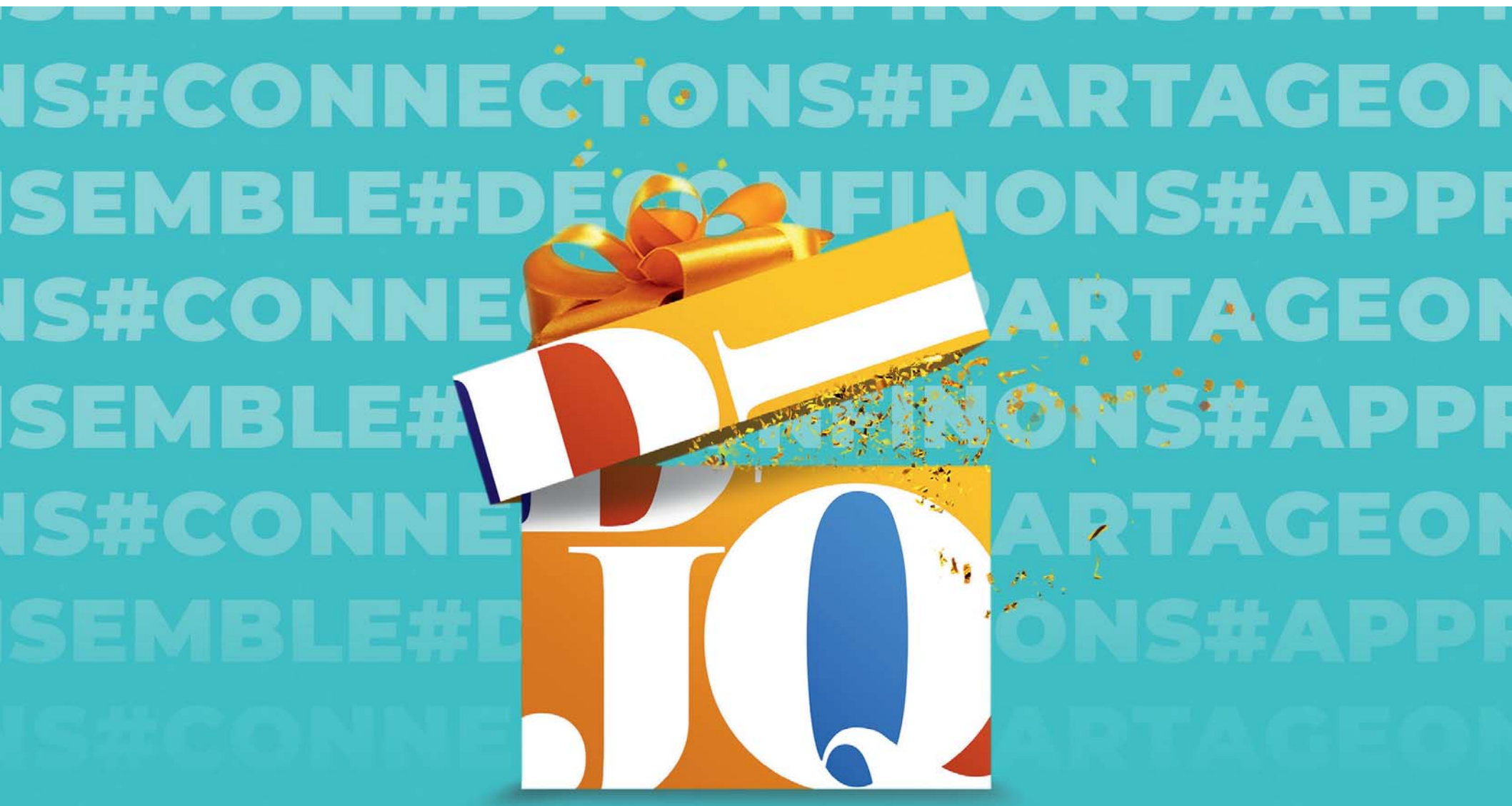Ma conclusion personnelle est que la « nouvelle normalité » consiste simplement à faire correctement ce qui aurait toujours dû être fait correctement auparavant. Les normes chirurgicales préexistantes étaient plus que suffisantes et n’ont pas besoin d’être mises à jour ; elles doivent simplement être suivies et toujours être strictement appliquées.



Pr Mauro Labanca

Plusieurs études ont déjà montré que les dentistes ne courent pas un risque accru d’infection par rapport au citoyen moyen, nous n’avons donc qu’à penser à travailler en tant que médecins et non en tant que menuisiers !

AD

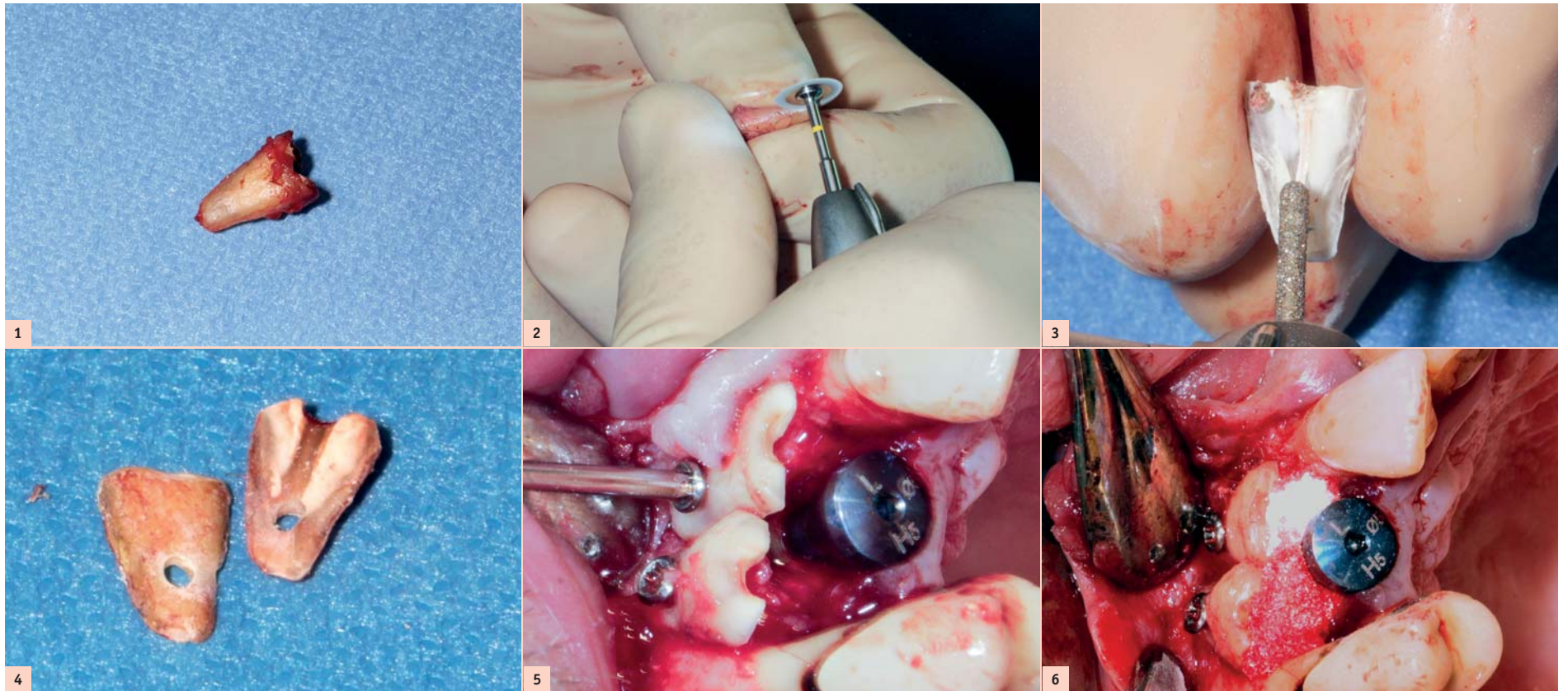


On se retrouve à Montréal  
27 au 31 Mai 2022

# Les « greffons radiculaires » ; une nouvelle approche des reconstructions osseuses

Apport des racines dentaires dans le traitement des insuffisances osseuses

Dr Renaud Girieud, France



## Introduction

Cet article traite de l'utilisation des racines dentaires dans les reconstructions osseuses péri-implantaires, ou comment l'utilisation de greffons radiculaires simplifie le travail du chirurgien ainsi que le parcours chirurgical d'un patient, en réduisant le nombre d'interventions et de sites.

Le traitement des insuffisances osseuses est un défi pour tous les praticiens en implantologie. En effet, celles-ci peuvent compromettre la mise en place d'un implant, sa pérennité sur le long terme ou encore le résultat esthétique attendu. Synthétiquement, en présence d'un défaut osseux, deux grandes familles de techniques s'offrent à nous : la Régénération osseuse guidée (ROG) d'une part, association d'une membrane et d'un biomatériau (plusieurs variantes en fonction du type de membrane,<sup>1</sup> des matériaux utilisés) et l'os autogène, d'autre part, sous forme de bloc ou de copeaux utilisés en apposition ou en coffrage, selon la technique du Pr Khoury.<sup>2</sup>

Ces différentes techniques, en fonction de l'habileté et de l'expérience de l'opérateur

qui les met en œuvre, nécessiteront plusieurs temps opératoires et de nombreux mois s'écouleront avant la mise en place d'une dent sur l'arcade. Il s'agit dans cet article, de proposer une troisième voie pour traiter les insuffisances osseuses, basée sur le principe de l'ankylose et de la résorption radiculaire.

Nous proposons de greffer en bloc les racines des dents du patient. Nous appelons les fragments de racine utilisés « greffons radiculaires ». Cette technique a initialement été décrite par l'équipe du Pr Franck Schwartz, qui proposait en 2016, de greffer des racines dentaires en chirurgie pré-implantaire.<sup>3</sup> Nous évoquerons, au travers de trois cas cliniques, les champs d'applications des greffons radiculaires tels que nous les utilisons dans notre activité quotidienne au cabinet dentaire, ainsi que leurs évolutions par rapport à la technique décrite par l'équipe du Pr Schwartz.<sup>3</sup> Le but pour nous est de simplifier le parcours chirurgical de nos patients et lorsque cela est possible, de réaliser l'augmentation osseuse et la pose des implants, de façon concomitante. Nous limiterons volontairement notre propos en

ne traitant que des insuffisances osseuses transversales.

## Matériel et méthode

Tout d'abord, il est nécessaire d'extraire la racine : notre futur greffon radiculaire (Fig. 1). Elle est ensuite préparée : un surfacage doux pour la nettoyer et lever les dépôts de tartre. La partie coronaire ainsi que toutes les éventuelles parties molles ou cariées sont supprimées.<sup>3</sup> La racine est séparée en deux à l'aide d'un disque. Avec une fraise diamantée, les canaux sont nettoyés, les débris de matériaux d'obturation sont éliminés (Figs. 2 et 3).<sup>3</sup> Si nécessaire, elle est recoupée pour l'adapter au défaut, et percée de trous pour les vis d'ostéosynthèse (Fig. 4).<sup>3</sup>

Le greffon est fixé et immobilisé sur le site receveur au moyen de vis d'ostéosynthèse, la partie dentinaire en contact avec la crête osseuse et la partie cémentaire en contact avec les tissus mous.<sup>3</sup> En effet, les greffons radiculaires sont polarisés ; la partie dentinaire doit être en contact avec la crête osseuse pour permettre l'ankylose, tandis que la partie cémentaire en contact avec les tissus mous joue un rôle de barrière, empêchant la résorption des greffons par ces derniers (Fig. 5). Si le greffon est utilisé comme membrane biologique et destiné à réaliser un coffrage, on comble l'espace entre le greffon et la crête avec un matériau de comblement (Fig. 6).

## Cas clinique n°1 : augmentation latérale en bloc

Il s'agit d'une patiente jeune, 36 ans, présentant un édentement ancien 36/37 associé à une insuffisance osseuse transversale. La pose d'implant est possible mais il ne restera qu'une fine épaisseur d'os en vestibulaire au niveau du col des implants. Il existe

un vrai risque de déhiscence, qui peut compromettre la survie de l'implant sur l'arcade (Figs. 7 et 8).

Trois alternatives s'offrent à nous :

- un bloc osseux avec un prélèvement ramique ;<sup>2</sup>
- une ostéotomie segmentaire ;<sup>4</sup>
- un greffon radiculaire sachant que 46 n'est pas conservable.

C'est cette dernière option qui est retenue, car elle permet de réaliser la pose des implants et la reconstruction osseuse dans le même temps opératoire. Un lambeau large est levé afin d'objectiver le manque osseux ; il permet également d'anticiper la fermeture du lambeau sur une crête élargie (Fig. 9). Les deux implants sont posés de manière classique ; on note la faible épaisseur osseuse résiduelle en vestibulaire des implants (Fig. 10).

Les racines de la 46 sont prélevées de manière atraumatique (séparation de racine, utilisation de la piézochirurgie, etc.) ; elles sont ensuite préparées comme décrit ci-dessus. Les racines sont adaptées au défaut et fixées sur le site receveur avec des vis d'ostéosynthèse (Fig. 11).<sup>3</sup>

Les implants et la greffe sont enfouis, le lambeau est mobilisé et stretché, afin de fermer les berges bord à bord sans tensions ; les sutures sont réalisées avec un fil tressé 4-0 à résorption rapide (Fig. 12).

Quatre mois après l'augmentation osseuse et la mise en place des implants, des piliers de cicatrisation sont connectés sur les implants et les vis d'ostéosynthèse déposées (Figs. 13 et 14), un temps opératoire qui permet de contrôler *de visu* la parfaite ankylose des greffons radiculaires, ainsi que leur intégrité. Un cone beam de contrôle a été réalisé à l'issue (Fig. 15). La prothèse sera réalisée par notre correspondante quelques se-

AD



**DENTAL TRIBUNE**

La newsletter du monde dentaire

Actualités et reportages

Couverture d'événements en direct

Éducation en ligne

Interviews de leaders d'opinion

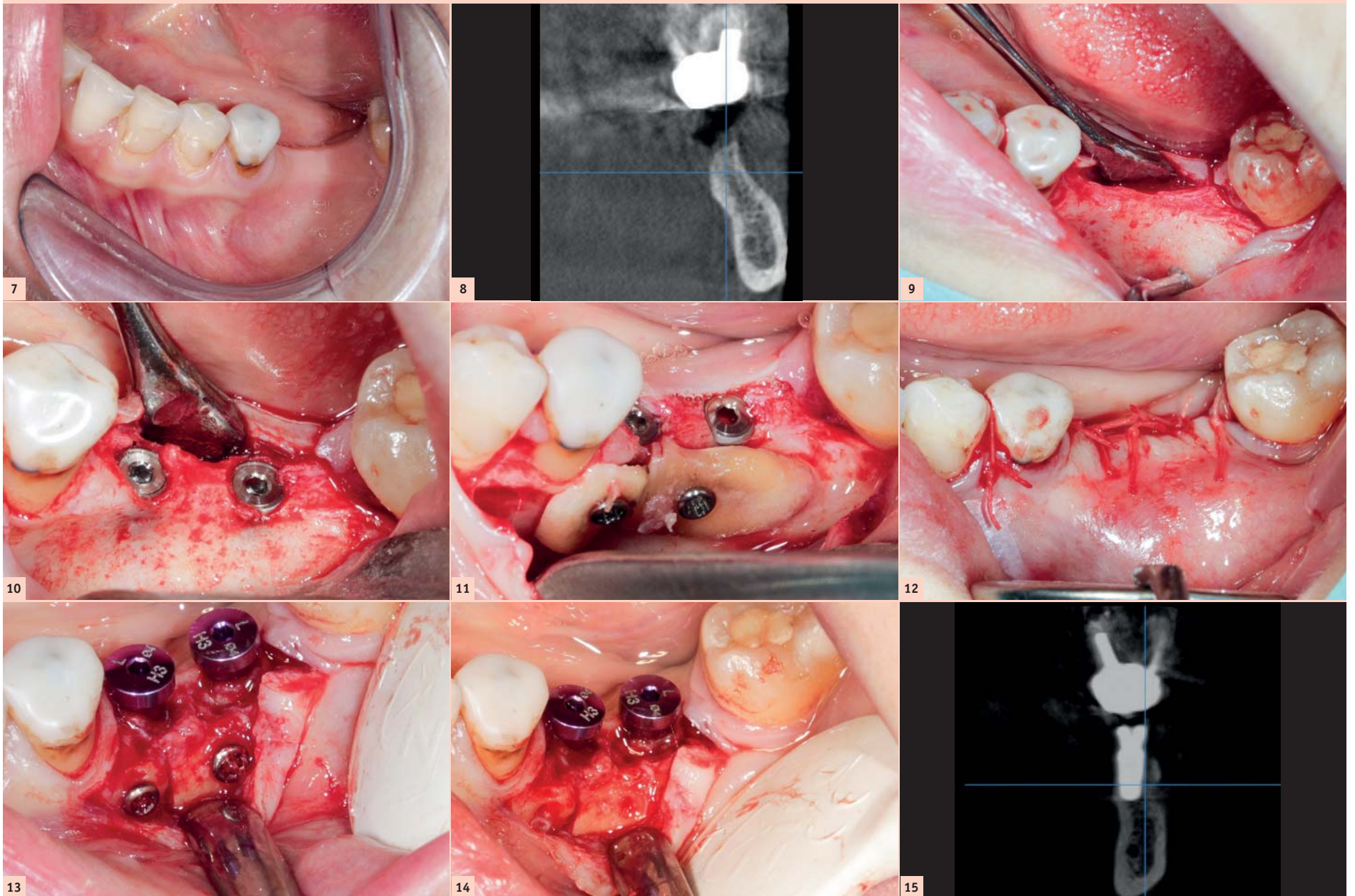
Événements à venir

Lancements de produits

Progrès en R&D

**S'INSCRIRE MAINTENANT** 

Cas clinique n°1



maines plus tard, après cicatrisation des tissus mous.

**Cas clinique n°2 : augmentation latérale coffrage greffon radiculaire/biomatériau**

Un patient de 62 ans présente un bridge 21/27 en fin de vie avec 21, 23, 24, 27 piliers de bridge et 24, 25, 27 perdus. La crête de 22 présente une insuffisance osseuse transversale compatible avec la pose d'un implant, mais pas avec un résultat esthétique satisfaisant (Fig. 16).

Dans un premier temps, le bridge est sectionné en distal de 24 et la racine de 27 extraite. Après une période de cicatrisation de deux mois le patient est traité en extraction/implantation/mise en esthétique immédiate. Le bridge est sectionné en distal de 21, un lambeau de pleine épaisseur est levé

et les racines 23/24 sont extraites, ce qui permet d'évaluer le défaut osseux en 22 (Fig. 17). Les implants sont posés en 22, 24, 27.

La racine de 23 permettra de compenser le défaut osseux et de retrouver un résultat esthétique satisfaisant. La racine est préparée comme précédemment. Le greffon radiculaire est fixé à distance de la crête, les extrémités du greffon sont en contact avec l'os alvéolaire (Figs. 18 et 19). L'espace entre la crête et le greffon ainsi que les alvéoles sont comblés avec un biomatériau synthétique à base d'hydroxyapatite. Le lambeau est stretché et suturé autour des piliers. Une empreinte est prise et un provisoire est réalisé dans la journée par le laboratoire de prothèse, et posée le soir même.

Les points sont déposés à dix jours, le bridge à deux mois, pour contrôler la bonne ostéointégration des implants.

Les vis d'ostéosynthèse n'ont pas été déposées dans ce cas car ils ne sont pas visibles sous la gencive (Figs. 20 et 21). Un cone beam a été réalisé à six mois pour contrôler la bonne intégration de la greffe (Figs. 22 et 23). Notre correspondante réalisera la prothèse d'usage à l'issue.

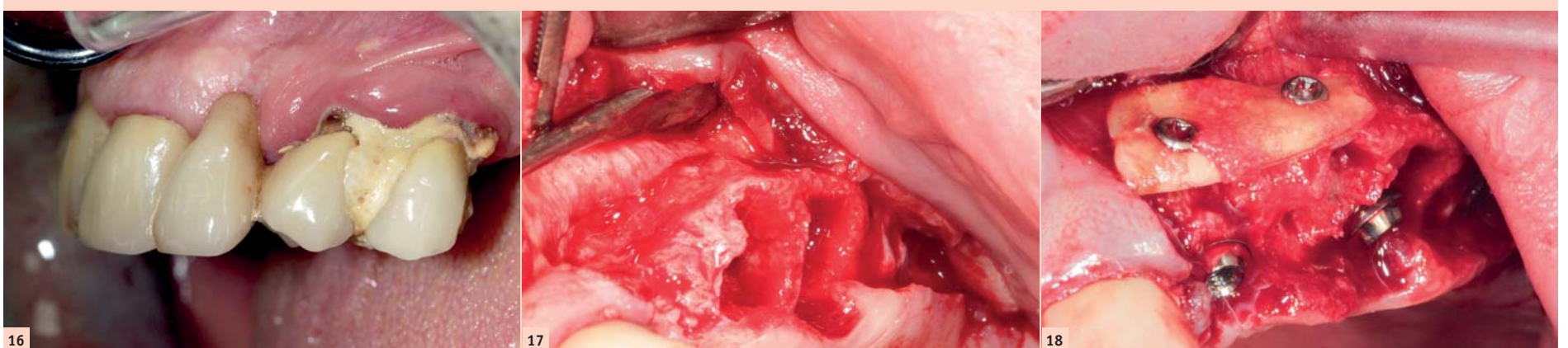
**Cas clinique n°3 : coffrage greffon radiculaire/biomatériau**

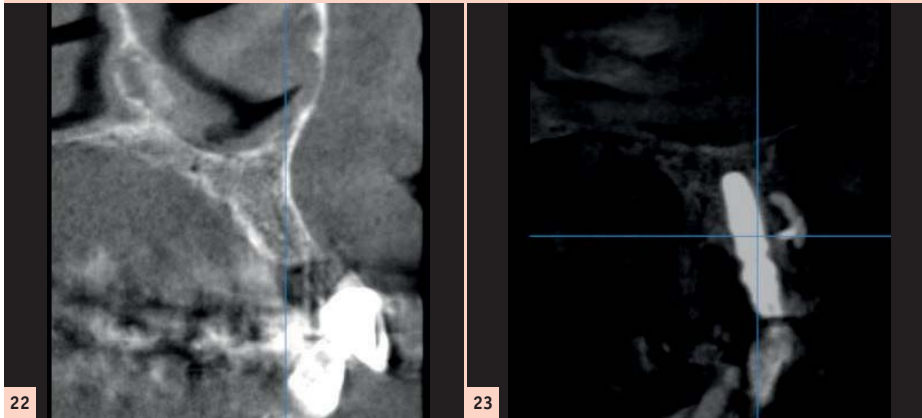
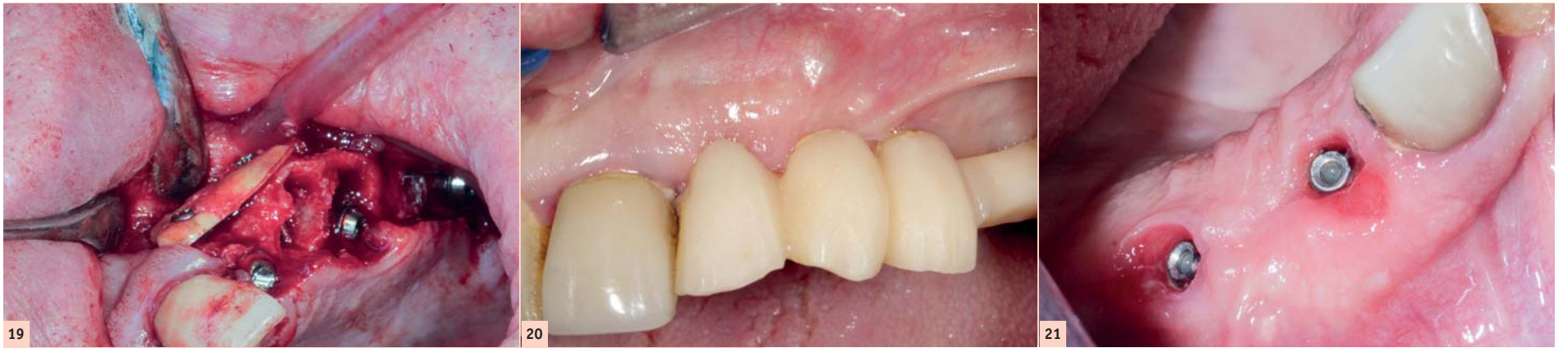Il s'agit d'un quinquagénaire, 55 ans, présentant une fracture radiculaire de 13 sous une coiffe avec une fistule en regard (Fig. 24). Il est prévu de traiter ce patient en extraction/implantation/mise en esthétique immédiate. Malheureusement, comme cela arrive parfois et malgré les précautions prises, une grosse partie de la paroi vestibulaire de l'alvéole a été extraite avec la racine, créant un important défaut osseux.

Un lambeau de pleine épaisseur est levé, l'implant est posé. La racine est préparée et fixée à l'aide d'une vis d'ostéosynthèse, pour remplacer la paroi perdue (Fig. 25 et 26). L'espace entre la racine et l'implant est comblé avec un biomatériau à base d'hydroxyapatite (Fig. 28). Cette reconstruction osseuse est associée à un greffon conjonctif. Le lambeau est stretché et suturé avec un fil tressé résorbable 5-0. Une empreinte est prise et un provisoire transvissé est réalisé par le laboratoire de prothèse et posé le soir même (Fig. 29).

Les sutures sont déposées à 10 jours. Le provisoire est déposée à deux mois pour contrôler la bonne intégration de l'implant. La vis d'ostéosynthèse visible par transparence est déposée à six mois (Figs. 30 et 31). Un cone beam de contrôle est réalisé à cette date (Figs. 32 et 33). Le greffon radicu-

Cas clinique n°2





laire est parfaitement ankylosé et la crête reconstituée *ad integrum*. La prothèse définitive est réalisée par notre correspondant (Fig. 34).

### Discussion

Les greffons radiculaires en tant que matériaux de greffes partagent de nombreuses caractéristiques avec l'os autogène, ainsi que certains avantages des biomatériaux. En outre, il s'agit de matériaux autogènes

constitués d'une fraction minérale, d'une fraction organique (protéines du patient) et d'eau, dans des proportions comparables à celles de l'os alvéolaire<sup>3</sup>; ils sont reconnus comme faisant partie du corps du patient et n'entraînent pas de réactions inflammatoires « à corps étrangers ».

Ils sont extrêmement compatibles avec les tissus mous qui les recouvrent, pour autant qu'il ne subsiste pas d'arêtes vives ou tranchantes lors de la fermeture ; on obtient une cicatrisation rapide d'excellente qualité. On peut les utiliser de deux façons différentes, soit comme blocs à part entière<sup>3-6</sup> soit comme « membrane biologique » associée à un biomatériau.

Dans un premier temps, il y a une ankylose de la racine sur la crête, puis une résorption centrifuge de remplacement de celle-ci.<sup>3</sup> La racine est résorbée et remplacée par de l'os, selon le principe de la résorption radiculaire. Mais également, lorsque le greffon est fixé à distance de la crête, il y a une néoformation osseuse en regard de la den-

tine. Le matériau présente des propriétés d'ostéoconduction et d'ostéoinduction.<sup>3-5-6</sup>

Les greffons sont faciles à prélever. Il n'y a pas de protocole ou de délai de conservation particuliers : durant l'intervention, avant utilisation, il est tout à fait possible de les laisser à l'air libre sur le champ opératoire, sans aucune conséquence. Il s'agit de blocs solides insensibles aux tractions musculaires, qui se travaillent aisément avec une fraise ou un disque. Ils permettent de restaurer l'horizontalité de la crête. Ils ont une certaine plasticité<sup>3,5</sup> ce qui permet de légèrement les contraindre pour leur donner une courbure sans qu'ils ne cassent.

Leur résorption lente leur confère une grande stabilité volumétrique dans le temps, qui fait que l'on retrouve toujours le volume greffé.<sup>5,7</sup> L'inconvénient majeur est sa disponibilité. Racines extraites lors d'extractions/implantations, dents de sagesse, dents condamnées, etc., le matériau reste disponible en quantité limitée.

En conclusion, dans tous les cas présentés, cette technique nous a permis à chaque fois avec succès, d'associer la pose des implants à la reconstruction osseuse, et éventuellement à la mise en place d'un provisoire le jour même. Les objectifs chirurgicaux, mécaniques et esthétiques ont été atteints en minimisant le traumatisme chirurgical pour nos patients, puisqu'ils n'ont eu à subir qu'une seule intervention. Compte tenu des caractéristiques et des nombreux avantages liés à ces « greffons radiculaires », cette technique est devenue notre choix en pre-

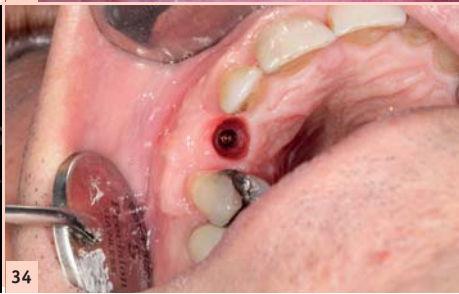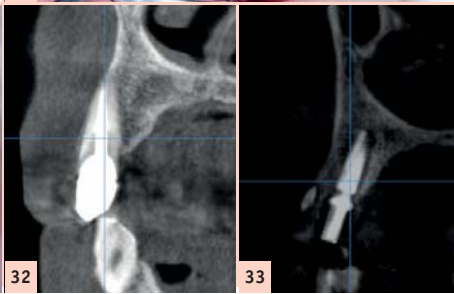
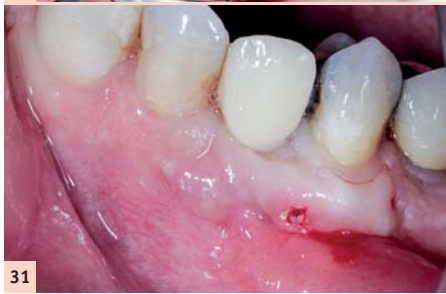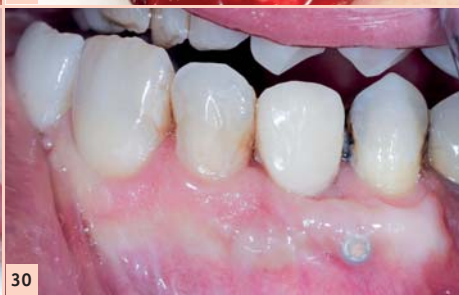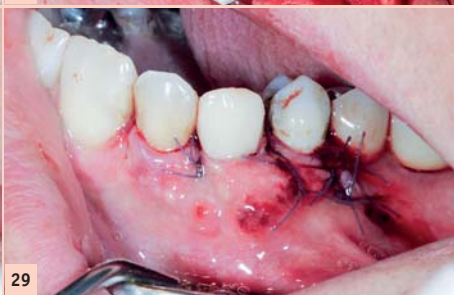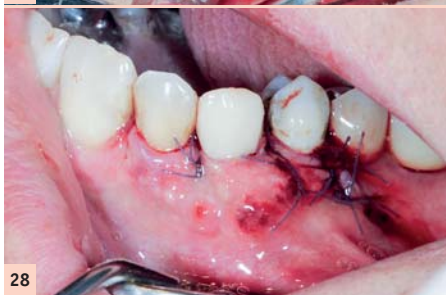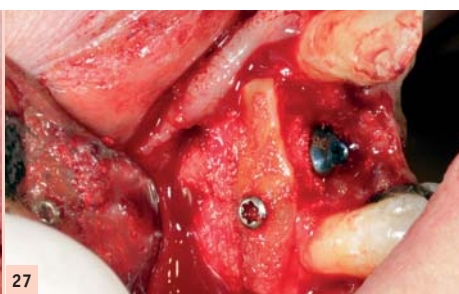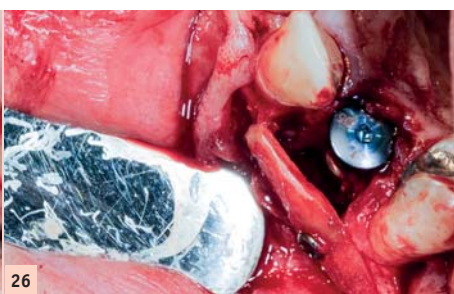
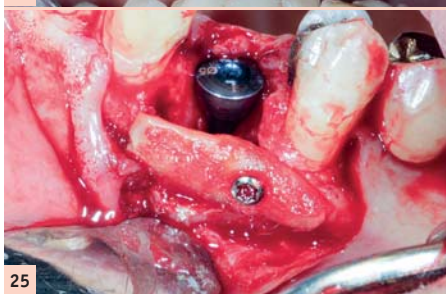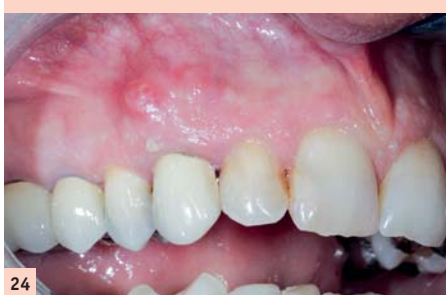mière intention lorsqu'il y a des racines condamnées disponibles. Pour ce premier article, nous nous sommes limités à présenter des cas simples afin d'expliquer la technique, mais après plusieurs dizaines de patients traités, cette technique nous a ouvert le champ des possibilités et permis de traiter des cas esthétiques complexes qu'il nous aurait été impossible de traiter en une chirurgie de façon simple et prédictible auparavant.

Nous nous proposerons d'aborder le sujet dans un second article.

### Bibliographie

- Seban A. Greffes osseuses et implants. Masson. 2008.
- Khoury F. Greffes osseuses en implantologie. *Quintessence internationale*. 2010.
- Autogene zahnwurzeln für die lokalisierte kieferkammaugmentation. Ein neues biologisches konzept. Schwarz F, Golubovich V, Mihatovic I, Becker K. *Implantologie* 2016;24(1) ; 47-51.
- Ostéotomie de rotation pour un augmentation horizontale de la mandibule. Zarrine S. *Le fil dentaire* n°147. 2019.
- Schwarz F, Hazar D, Becker K, Sader R, Becker J. Efficacy of autogenous tooth roots for lateral alveolar ridge augmentation and staged implant placement. A prospective controlled clinical study. *J Clin Periodontol*. 2018;00:1-9.
- Schwarz F, Sashin D, Becker K, Sader R, Becker J. Autogenous tooth roots for lateral extraction socket augmentation and staged implant placement. A prospective observational study. *Clin Oral Implants Res*. 2019 May;30(5):439-446.
- Parvini P, Schwarz F, Hufner MK, Rauch N, Nienkemper M, Becker K. Microstructural volumetric analysis of vertical alveolar ridge augmentation using autogenous tooth roots. *Clin Implant Dent Relat Res*. 2020 Oct;22(5): 647-653.

### Cas clinique n°3



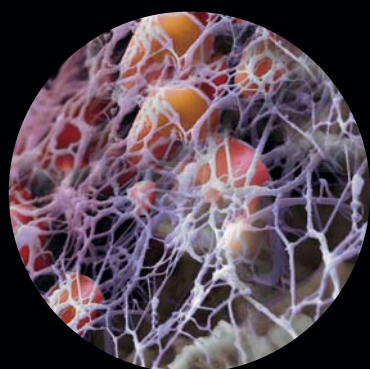
### Dr Renaud Girieud




- IEPclinic, Place Monier, 13430 Eyguières.
- European master in dental implantology, clinical surgery, prosthetics, bone grafts, Frankfurt, Allemagne.
- Diplôme universitaire de réhabilitation chirurgicale maxillofaciale, médecine, Paris VII.
- Diplôme universitaire de parodontologie clinique, Marseille.
- girieud.renaud@wanadoo.fr

Le système d'implants Thommen

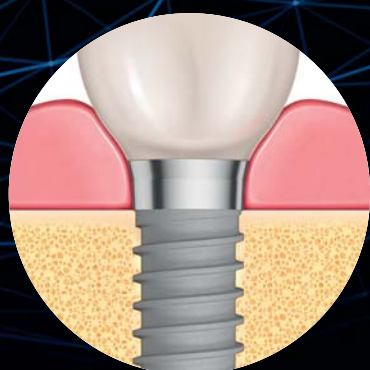
# MULTIGUARD Protection Solution



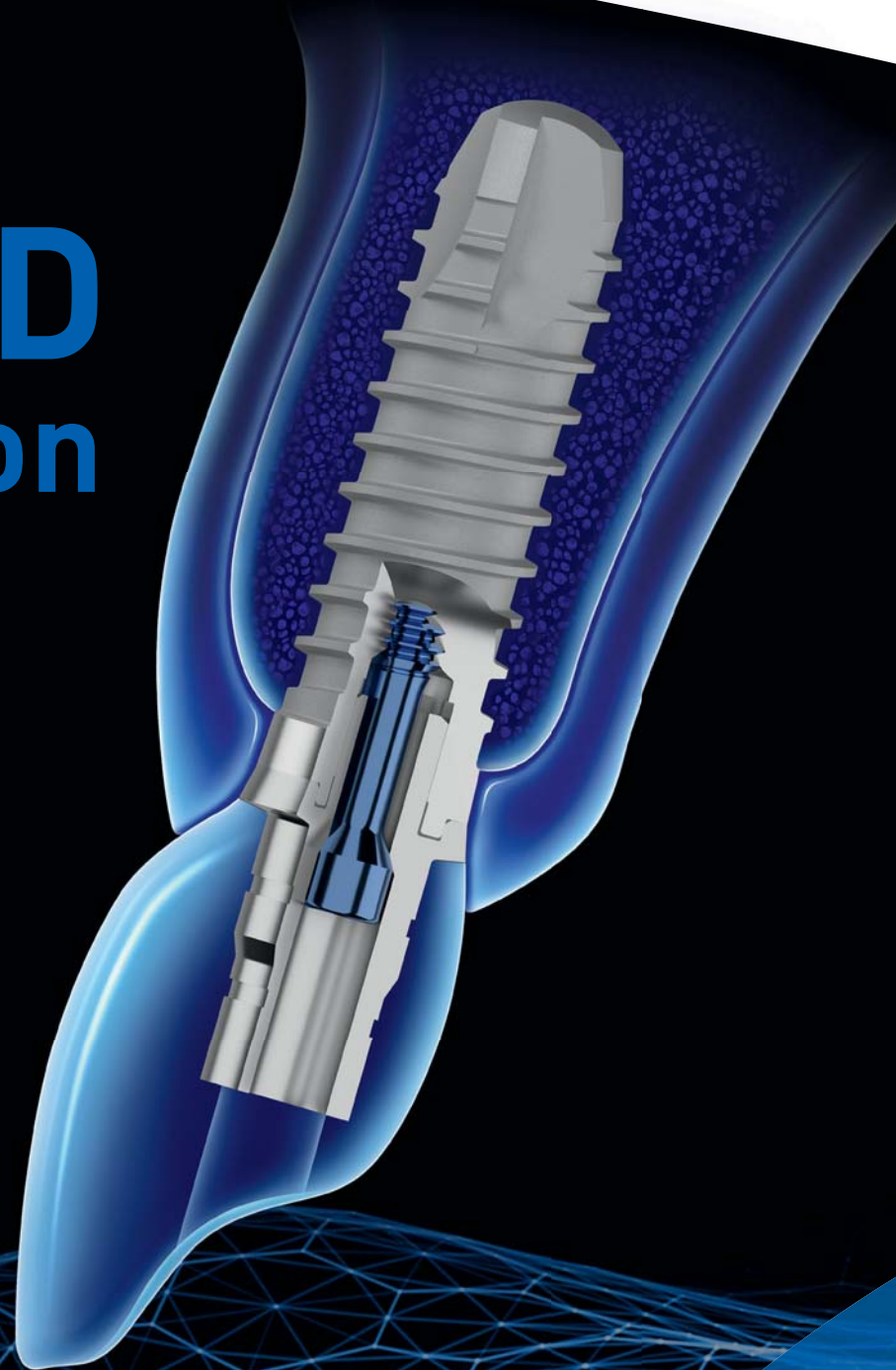**INTEGUARD®**  
Matrix



**EVERGUARD®**  
Connection



**TISSUEGUARD®**  
Collar



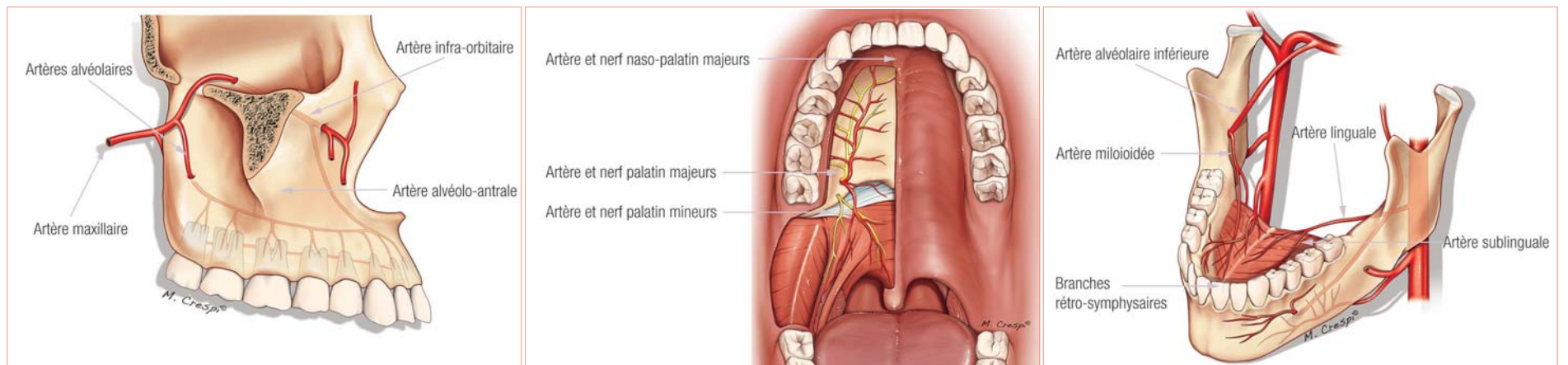
Thommen Medical France  
Le PARK, Bâtiment B  
1 Rue Charles Cordier  
77164 Ferrières-en-Brie  
[thommenmedical.com](http://thommenmedical.com)

Driven by science, not trends.

# Trucs et astuces d'anatomie chirurgicale

## La gestion du saignement artériel

Professeurs Mauro Labanca et Luigi F. Rodella, Italie



« On trouve ce que l'on cherche, on cherche ce que l'on connaît »

En chirurgie dentaire, la connaissance de l'anatomie devrait amener, selon cette devise qui depuis toujours accompagne nos enseignements, à la capacité de connaître, d'identifier et de ne pas endommager les structures anatomiques importantes, y compris les vaisseaux et les nerfs. Mais dans le cas où nous nous trouvons face à une blessure, alors qu'aucune expertise chirurgicale spécifique n'est requise pour les nerfs (si ce n'est d'espérer qu'ils retrouveront d'eux-mêmes leur fonction), face à une lésion d'un vaisseau artériel, il sera nécessaire de connaître et d'appliquer les techniques de gestion du saignement les plus correctes.

En effet, si un léger saignement ou un saignement veineux peut être gérable et contrôlable avec une compression, une percussion ou une cire à os, en cas de lésion d'une artère de dimensions importantes (environ 0,5 mm de diamètre), il sera nécessaire de la lier en utilisant les outils et techniques décrits dans cette étude didactique.

Dans le segment supérieur, les principaux vaisseaux qui peuvent être endommagés lors des manipulations dentaires ordinaires, sont l'artère palatine principale et l'artère alvéolo-antrale.

Dans le segment inférieur, en plus de l'artère alvéolaire inférieure, il faut s'occuper de l'artère sublinguale, de ses branches terminales représentées par les artères rétro-symphysaires, ainsi que de ses anastomoses avec les artères mylohyoïdiennes et submentales.

### Structures anatomiques à risque

#### Artère alvéolo-antrale

L'artère alvéolo-antrale est un vaisseau anastomotique intraosseux entre une branche de l'artère infra-orbitaire et une branche des artères alvéolaires postérieures supérieures. Elle est située au niveau de la paroi latérale du maxillaire et est important en chirurgie orale car, en chirurgie de lifting des sinus avec approche latérale, elle peut être située directement dans la zone touchée par l'ostéotomie. Son diamètre est assez variable et étant une branche anastomotique, si une ligature est nécessaire, elle doit être double, à la fois en amont et en aval de la lésion ou de l'incision chirurgicale.

#### Artère grande palatine

L'artère grande palatine est la branche de division antérieure de l'artère palatine. Elle émerge du foramen grand palatin, parcourt le palais osseux vers l'avant jusqu'au canal incisif recouvert par le périoste et la muqueuse. À côté de cela y court la veine homonyme et le nerf palatin supérieur.

Immédiatement après son origine, l'artère se déroule en de nombreuses branches qui assurent la vascularisation du palais et de la gencive, tandis qu'au niveau de la région rétro-incisale certaines de ses branches terminales s'anastomosent avec les branches de l'artère naso-palatine. Chez le sujet édenté présentant une résorption osseuse significative, l'artère peut être trouvée près de la crête du processus alvéolaire. Si elle est coupée près de sa sortie du grand trou palatin, le segment proximal de l'artère peut se rétracter à l'intérieur du canal osseux et devenir inaccessible pour une éventuelle ligature.

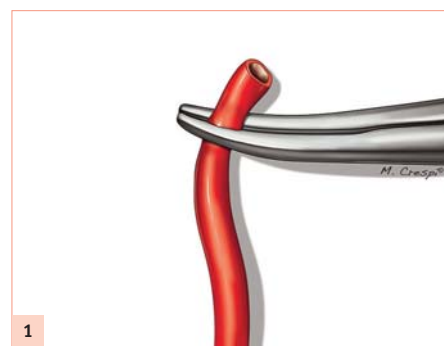
#### Artère sublinguale

Alors que l'artère alvéolaire inférieure, satellite du nerf de même nom, traverse le canal alvéolaire, l'artère sublinguale est une branche de l'artère linguale qui va de l'arrière vers l'avant de la loge sublinguale. L'artère est d'un calibre extrêmement variable et d'un point de vue dentaire, présente un intérêt particulier, de par ses branches rétro-symphysaires et ses éventuelles anastomoses avec l'artère mylohyoïdienne et/ou submentale.

Les branches rétro-symphysaires, se trouvant au niveau des trous génien supérieurs, juste au-dessus du muscle génio-glosse, sont à risque dans le décollement de la région rétroincisale; les éventuelles anastomoses avec la mylohyoïdienne et l'artère sous-mentale peuvent être responsables de saignements gênants, qui ne peuvent être facilement contrôlés avec la seule hémostase du moignon proximal, et qui peuvent nécessiter une double ligature, en aval et en amont de la lésion ou coupure chirurgicale.

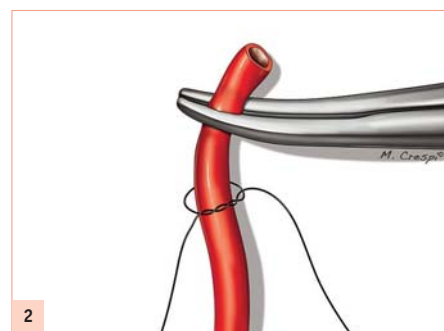
### Serrage et ligature par étapes

**Étape 1** – Dans le cas où vous êtes confrontés à un saignement artériel significatif, il sera nécessaire de ligaturer le vaisseau en question. Après un isolement approprié de celui-ci, il sera nécessaire de le saisir avec un instrument spécial, de type Klemmer (mieux s'il est courbé) pour bloquer le saignement.



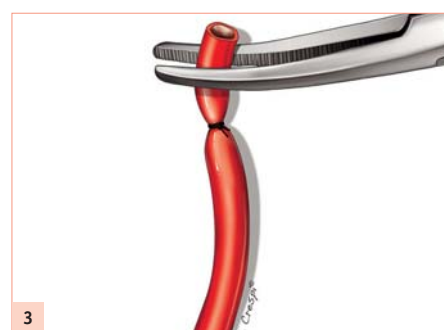
1

**Étape 2** – Après avoir « clampé », c'est-à-dire isolé et fermé le vaisseau, une ligature peut être réalisée à l'aide d'un fil résorbable, en veillant à ce que la ligature elle-même soit en dessous du vaisseau, et que la pointe de l'instrument ne soit pas impliquée dans la ligature.



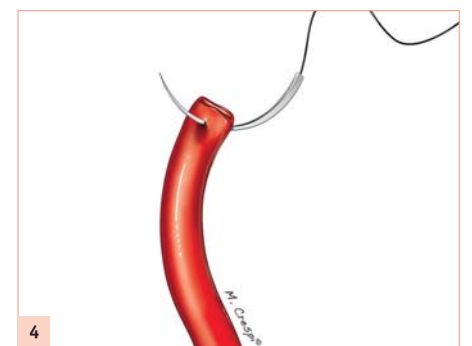
2

**Étape 3** – Après avoir lié le vaisseau sous le Klemmer, on doit ouvrir le Klemmer sans le retirer de sa position. S'il y a encore des saignements, le Klemmer sera refermé et la manœuvre sera répétée. Si, au contraire, le saignement s'est arrêté, le nouage peut être terminé et l'hémostatique peut être retirée.



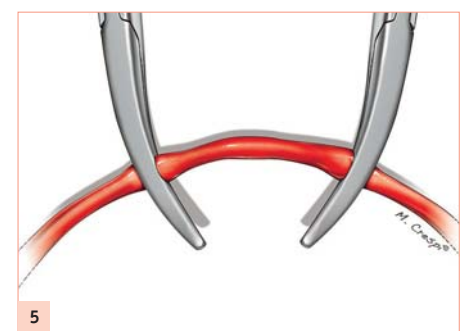
3

**Étape 4** – Dans certaines situations, lorsqu'il est difficile ou impossible d'obtenir une bonne hémostase en serrant simplement le vaisseau, celui-ci peut être transfixé (y compris les tissus mous environnants si nécessaire) pour obtenir un contrôle plus sûr du saignement.



4

**Étape 5** – Évidemment, dans le cas où vous êtes confronté à un vaisseau anastomotique, il sera nécessaire de ligaturer le vaisseau lui-même, à la fois en amont et en aval, pour être sûr d'exercer le bon contrôle de l'hémorragie.



5

Professeur Mauro Labanca

Directeur et coordinateur du cours d'anatomie chirurgicale et de dissection sur les préparations anatomiques de Brescia.



Professeur Luigi F. Rodella

Était professeur d'anatomie humaine à l'Université de Brescia et coordinateur scientifique du cours d'anatomie chirurgicale et de dissection sur les préparations anatomiques de Brescia.





## > VARIOmulti THOMMEN MEDICAL

### VARIOmulti passe au numérique : Thommen Medical présente les nouveaux composants VARIOmulti Digital !

La nouvelle solution prothétique numérique pour le système VARIOmulti offre aux patients édentés partiels ou complets, des prothèses fixées avec la qualité sans faille de Thommen Medical.

Les matériaux de haute qualité peuvent être utilisés pour la réalisation de restaurations temporaires et définitives, afin d'obtenir des résultats de traitement optimaux.

Un système de CAO/FAO approprié permet aux pratiques de maintenir la création de valeur en interne, et d'augmenter la productivité en utilisant des processus de



Pr Mauro Merli

conception et de fabrication numériques. À long terme, cela permet d'améliorer l'expérience des patients et de réaliser des économies potentielles pour les laboratoires dentaires, les cabinets et leurs patients.

Selon le professeur Mauro Merli : « Du point de vue du patient, le flux de travail numérique réduit au minimum les désagréments du traitement. La phase clinique prend moins de temps et, en même temps, les coûts sont réduits. Le processus de laboratoire est considérablement raccourci et permet l'utilisation de matériaux de haute qualité. »



## > LiSi Block GC

### Initial LiSi Block : l'option CAO/FAO au fauteuil en un seul rendez-vous pour les praticiens

Grâce à sa nouvelle technologie, LiSi Block est un bloc disilicate de lithium entièrement cristallisé prêt à être poli juste après usinage.

Grâce à ses cristaux ultrafins Initial LiSi Block peut être rapidement et facilement usiné dans son état entièrement cristallisé. Grâce à ses propriétés exceptionnelles, une brillance élevée et une opalescence naturelle peuvent être obtenues en quelques minutes, avec un simple polissage. La restauration est alors prête pour le collage.

Initial LiSi Block est disponible en quatre teintes esthétiques et deux translucidités. Lorsqu'une caractérisation plus poussée est nécessaire, la gamme de céramiques Initial propose des solutions esthétiques en totale synergie : Lustre Pastes ONE et Spectrum Stains. La saturation, la teinte et la luminosité peuvent être facilement ajustées. Il est possible d'ajouter plus de profondeur et de détails simplement en maquillant.



## > Primescan et CEREC Primemill DENTSPLY SIRONA

### Des améliorations logicielles permettant un niveau de performance plus élevé pour Primescan et CEREC Primemill

La dernière mise à niveau des logiciels Connect et CEREC et l'amélioration du firmware mettent à disposition des utilisateurs de Primescan et CEREC, des options supplémentaires pour un traitement plus efficace, plus rapide et mieux adapté aux flux de travail numériques. Les dernières améliorations du scanner intraoral Primescan optimisent les performances comme suit : grâce au firmware amélioré, Primescan capture jusqu'à 1,5 million de points de données 3D par seconde. Grâce à ces améliorations, Primescan est beaucoup plus flexible et deux fois plus rapide, ce qui facilite le processus d'acquisition, y compris pour les utilisateurs inexpérimentés.\*

### Primescan : validé pour les suprastructures Atlantis

La mise à niveau offre également aux utilisateurs de nouvelles possibilités numériques dans le cadre de l'acquisition d'arcade édentées. Sur la base de la validation du scanbody Atlantis IO FLO-S, Primescan est désormais le premier et le seul scanner intraoral validé pour un flux de travail numérique complet pour les restaurations implantaire fixes sur toute l'arcade avec les suprastructures Atlantis – un flux de travail pour les restaurations sur implants qui exigent un haut niveau de précision.

Les suprastructures sont commandées par le prothésiste dentaire auprès des sites de conception et de fabrication Atlantis de Dentsply Sirona dans le monde entier. De

plus, la prise d'empreinte primaire dans le flux de travail numérique dentaire pour créer un porte-empreinte individuel personnalisé peut maintenant être réalisée avec Primescan. Cela offre régulièrement au patient un début plus confortable dans le processus de fabrication de sa prothèse.

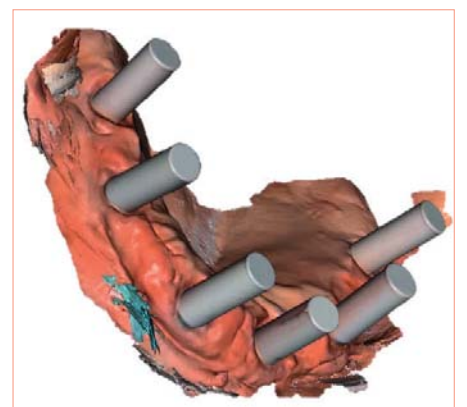
### Connect SW 5.2 prend maintenant en charge les bridges sur les implants

Cette mise à niveau du logiciel Connect offre de nouvelles possibilités à la pose d'implants. Grâce au très haut niveau de précision de Primescan, les dentistes peuvent maintenant réaliser des bridges implanto-portés de longue portée, par exemple les cas « all on 4 » ou « all on 6 », en fonction de chaque cas. Cela signifie

une nouvelle indication pour les praticiens qui travaillent avec le logiciel Connect.

### Logiciel CEREC 5.2 : nouveaux avantages et fonctionnalités

Des changements et des améliorations importants et intuitifs ont également été introduits dans le logiciel CEREC 5.2. En plus de voir le modèle directement sans restauration sélectionnée pour faciliter la communication avec le patient, l'ensemble du flux de travail CEREC Guide a fait l'objet d'améliorations. Le mode « Gamme complète d'occlusions dynamiques » a été introduit pour l'étude de l'occlusion. Il inclut une gamme plus large de déplacements de la mâchoire inférieure dans les calculs, aidant



Primescan est désormais le premier et le seul scanner intraoral validé pour un flux de travail numérique complet pour les restaurations implantaire fixes sur toute l'arcade avec les suprastructures Atlantis.



La mise à jour du firmware sur Primescan permet de réaliser de numériser plus rapidement\* et améliore les performances du scanner intraoral décrites ci-dessus.

ainsi à détecter davantage d'interférences occlusales fonctionnelles.\*

Les utilisateurs de CEREC Primemill peuvent également profiter de la mise à niveau du logiciel, car un mode de meulage rapide est maintenant disponible pour les vitrocéramiques. De plus, les couronnes postérieures et antérieures, les couronnes transvissées, les inlays et les facettes peuvent maintenant être produites régulièrement en utilisant le mode de meulage Extra Fine pour créer des restaurations lisses et extrêmement détaillées. Avec le logiciel CEREC Software 5.2, la dentisterie au fauteuil fait un nouveau pas en avant.

\*Sauf mention contraire, toutes les déclarations comparatives de ce communiqué de presse font référence à une comparaison entre les produits Dentsply Sirona.