

世界牙科论坛

DENTAL TRIBUNE · 中国版

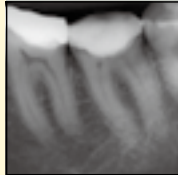
香港, 2016年6月28日出版

会员资料

成为会员即可获得每期资料

第16卷第6期

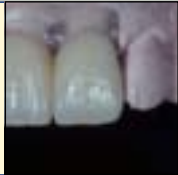世界牙科论坛同时以英语、法语、德语、西班牙语、意大利语、俄语等25种以上不同语言的版本在全球90多个国家发行



使用生物陶瓷糊剂的现代根管技术

牙髓病学是研究牙髓病或者根尖周病的预防或治疗的一门学科。最终的目标是通过修复性的手段治疗牙髓病并重建患牙的美学外观和功能.....

第6页



骨量不足牙槽嵴种植修复的疑难问题 (1)

当首要治疗目标是改善功能并获得自然的美学表现时, 美学区缺失牙的修复治疗总是充满挑战。当支持组织受损, 治疗风险增加, 治疗效果更加难以预测.....

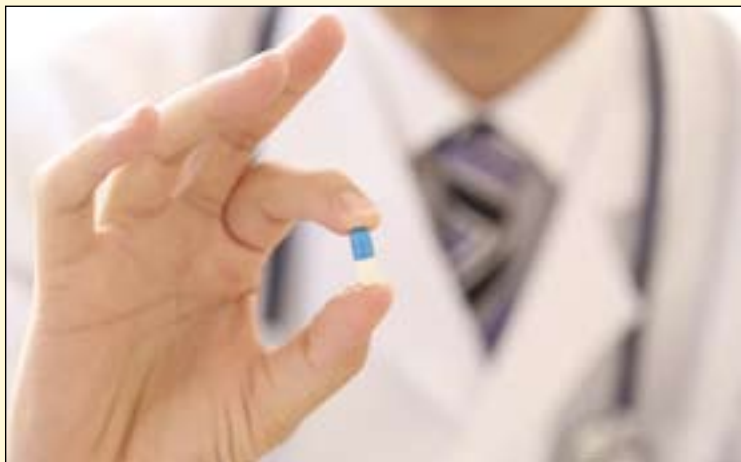第9页

处方药：口腔医师需要留意可能出现的药物滥用现象

澳大利亚牙科协会治疗委员会主席Chris Daly博士向行业内发布警告, 应注意患者可能出现的药物依赖现象。他强调道, 为了防止药物滥用, 医师在开具处方时需参照指导方针并对需要开具苯二氮平类药物及阿片类药物的患者特别留意。

澳大利亚处方杂志的一篇文章中, Daly建议医师应对仅有开药要求, 拒绝或对无药物治疗不感兴趣的患者特别注意。同时应对点名开药的, 随访无应答的, 不愿透露自己姓名及住址的患者特别留意。

Daly介绍到, 需求苯二氮平类药物的患者常对口腔治疗表现得十分忧虑, 并在检查过程中十分焦虑。这些患者通常告知医师之前的医师常会开具一些能够“使他们冷静下来”的药物, 并且“这是牙医唯一能帮助到我的”, Daly写道。



一些患者为了寻求鸦片类药物常表示自己受重度牙科疼痛困扰或者有自伤性的口外创伤的表现, 澳大利亚牙科协会口腔治疗委员会主席Chris Daly博士提醒道。

为了将对苯二氮平类药物的滥用与正常用途加以区分, 笔记建议医师与患者之前的牙医或药师取得联系, 每次仅开具1-2片药物而不应开

具一包。

在面对可疑的要求时, Daly进一步建议对有药物要求的患者应给予适当的回应。对于要求鸦片类药物的

患者, 医师应做如下回应“你所需求的药物无法治疗你的疾病。我建议与你自己的药师联系(如果需要, 我可以帮你联系), 如果疼痛十分严重, 可以去医院就诊。”对于要求苯二氮平类药物的患者: “我无法开具你需要的药物。建议你与药师进行联系(如果需要, 我可以帮你联系), 或者我可以将你介绍给专门诊治焦虑患者的医师。”

根据2013年国家药物战略日常调查数据显示, 2010年至2013年澳大利亚各类药物中镇痛药的滥用增长最为显著。值得一提的是, 相较于2010年4.8%人群在非医用目的下使用镇痛药, 2013年这一数字增长至7.7%。DT

世界牙科论坛
微信公众账号
——行业最新资讯尽在掌握!



世界牙科论坛微信公众账号



台湾准妈妈自五月起可享受孕期免费洗牙三次的福利



台湾有关方面放宽妇女孕期免费洗牙的举措旨在保障孕妇的口腔健康与胎儿的正常发育。(Photo: Dental Tribune International)。

近日, 台湾“中央健康保险署”(健保署)决定将孕期妇女可享受的免费洗牙服务次数从原来的一次增加到三次。由于荷尔蒙和饮食习惯的改变, 处于怀孕期的妇女更容易发生龋

齿、牙周病等口腔问题, 这亦会对胎儿的发育产生不良影响。

根据台湾媒体的报道, 放宽妇女孕期免费洗牙的举措旨在保障孕妇的口腔健康与正常发育。之前, 妇女

在怀孕期间仅可享受一次免费的洗牙服务。而根据新政, 孕期妇女可享受三次免费洗牙服务, 且每90天可接受一次。

健保署专员陈真慧表示, 在台湾, 每年约19万名孕期妇女中仅有约5800人会接受洗牙服务。而这一新政将会鼓励更多的孕妇接受这一服务。

医学研究显示, 孕期妇女的牙周病等口腔炎症会使胎儿早产、体重过轻发生的几率大幅提高。为了避免这些不良后果的产生, 医学人员建议孕期妇女定期进行牙科检查; 同时注意口腔卫生, 做到每日刷牙两次, 并配合使用牙线清洁牙齿。DT

易美系统 IPS e.max

加入我们! 共同感受
IPS e.max® 易美全瓷美学修复带来的惊喜!

建议搭配使用 Multilink® N 以达到更好的效果

ivoclar vivadent
爱迪康特牙瓷有限公司



科隆国际牙科展—媒体推介会

科隆国际牙科展每两年在德国科隆举办一次，由德国牙科制造商协会（VDDI）的商业公司牙科产业促进协会（GFDI）主办，由科隆国际展览有限公司（Koelnmesse）承办。作为第37届科隆国际牙科展的主办方代表，德国牙科工业协会理事会和监事会以及科隆国际展览有限公司，于2016年6月10日在北辰洲际酒店举办了“2017科隆国际牙科展IDS媒体推介会”。

发布会当天德国牙科工业协会

会长及牙科行业促进有限公司首席执行官马库斯·海巴赫博士（Dr. Markus Heibach）、科隆国际展览有限公司首席运营官卡塔琳娜·克里丝蒂娜·哈玛女士（Katharina C. Hamma）、科隆展览中国有限公司总裁冯向军先生出席了此次推介会，并做详细讲演。科隆展览中国有限公司总经理盛爽女士主持此次发布会。

德国牙科工业协会在中国积极推动口腔领域的继续教育，包括在北京、上

海和广州举办的牙科展览会上组织德国展团，并举办培训项目，比如“德国口腔日”和“德国口腔研讨会”等，在过去的十年里共培训了超过二万五千名牙科医生和牙科技师。会上首先发言的马库斯·海巴赫博士就德国以及欧洲的牙科市场做了详细分析。

中国是德国在亚洲最重要的贸易伙伴，而德国也是中国在欧盟中最重要的贸易伙伴。2015年中国从德国进口了超过15亿美元的医疗产品，德国在该领

域是中国市场的第二大供货商。德国制造的13类牙科产品向亚洲的出口额增长了10%，同时，德国从亚洲进口的牙科产品也增加了12%。

德国牙科工业现状

借着科隆国际牙科展的助力，德国牙科工业在国内和国外都保持着持续增长。2015年，德国牙科工业协会的200个会员企业在德国内外的员工总数首次超过两万名，比2014年增加了

上海·国家会展中心 9.25-28

2016 CDS

展位：7.2号馆 A01B

BBD与您不见不散！

CONCEPTLASER

增材制造行业领导者

LaserCUSING[®] 3D金属激光熔融系统



德国制造

✓ 安全有保证

✓ 易操作

✓ 满足钛、钴铬

✓ 彻底改变传统铸造工艺



中国齿科与医疗行业授权经销商
北京巴登技术有限公司
北京市朝阳区酒仙桥路14号兆维华灯大厦A335

电话：010-64353585
传真：010-64353583
网址：www.baden.com.cn

出版者信息

世界牙科论坛

— DENTAL TRIBUNE · 中国版 —

© 2016, Dental Tribune International GmbH. 版权所有

Dental Tribune, 世界牙科论坛将尽自己最大的努力，准确报道临床信息和制造商的产品信息，但我们不能为产品信息的有效性承担责任。由于信息的不断变化，我们也不能保证您阅读这些信息时的准确性和完整性。我们也不为产品名，产品权和广告说明承担任何责任。作者发表的信息只代表他们个人的观点，不代表Dental Tribune的观点。

本刊物由香港出版发行 亚太区总部

地址：香港湾仔谭臣道111号
豪富商业大厦20楼A室
电话：+852 3113 6177
传真：+852 3113 6199

中国联络处

北京市朝阳区东四环北路6号二区阳光上东安徒生花园底商102-103号
邮编：100016
电话：86-10-51293736
传真：86-10-51307403
电子邮件：info@dentistx.com
网址：www.dentistx.com

国际主编：Sascha A. Jovanovic

名誉顾问：林野

专家顾问：(按姓名拼音字母顺序排列)

边专、陈波、陈宁、陈智、陈惠珍、陈卓凡、储冰峰、邓婧、邓飞龙、丁仲鹏、董毅、董福生、董艳梅、樊明文、范兵、高学军、谷志远、郭青玉、韩建国、何家才、贺平、侯本祥、胡昌蓉、黄定明、黄远亮、焦艳军、康博、赖红昌、李德华、李继遥、李晓红、梁星、梁景平、林保堂、凌均荣、刘国勤、刘建国、刘鲁川、刘士有、刘天佳、卢兆杰、马建民、马泉生、梅陵宜、倪龙兴、牛玉梅、牛忠英、潘在兴、彭彬、亓庆国、齐翊、邱立新、沈庆平、施捷、宋应亮、孙吉吉、孙克勤、谭包生、王强、王新平、王祖华、韦曦、吴补领、吴友农、夏文薇、宿玉成、徐欣、叶平、余擎、岳林、詹福良、张清、张武、张成飞、张国志、张加理、张亚庆、张志民、张志勇、赵蕾、周磊、周国辉、周汝俊、周学东、周延民、周彦恒、朱亚琴

亚太执行总编：黄 懂

执行编辑：刘 雪

市场部经理：刘雪静

由世界牙科论坛国际集团出版 出版者 Torsten Oemus

全球编辑/亚太管理编辑
Daniel Zimmermann
newsroom@dental-tribune.com
+44 161 223 1830

临床编辑：Magda Wojtkiewicz

网络编辑：Claudia Duschek

版权编辑：Sabrina Raaff
Hans Motschmann

出版者/总裁/CEO: Torsten Oemus

财务总监：Dan Wunderlich

媒体销售经理：
Matthias Diessner (Key Accounts)
Melissa Brown (International)
Antje Kahnt (International)
Peter Witteczek (Asia Pacific)
Veridiana Mageswki (Latin America)
Maria Kaiser (North America)
Hélène Carpentier (Europe)
Barbora Solarova (Eastern Europe)

市场及销售服务：Nicole Andrä

会计：Karen Hamatschek
Anja Maywald
Manuela Hunger

商务拓展经理：Claudia Salwiczek

制作及发行经理：Gernot Meyer



马库斯·海巴赫博士对欧洲牙科市场做详细分析。



科隆国际展览有限公司首席运营官卡塔琳娜·克里丝蒂娜·哈玛女士解读IDS。

将是此项活动第二次亮相。参展商可在活动期间通过小讲堂和个人面试的方式，展示自己作为雇主的吸引力，以求争夺最佳员工。

“知乎观光”

本次展会仍将延伸至展馆外。名为“知乎观光”的活动将安排小型兴趣小组在导游的带领下参观科隆现代化的牙科手术室与牙科实验室，之后在轻松随意的氛围下进行专业交流。活动至少安排两天游览，每天均将组织一个15至20人的团队，时间为展会开始后的第二天与第三天。

作为全球牙科业最重要的国际化贸易平台，IDS也为来自中国的企业与专家们提供了绝佳的机会。过去几年里，中国对于尖端牙科技术的需求也在强势增长，中国牙科业的供应商也将在科隆找到新的市场机会。IDS科隆国际牙科展是牙科从业者绝对不可错过的行业盛事。DT

2%。其中，德国国内的员工人数保持稳定，国际代表处分公司的工作岗位则有所增加。德国牙科工业协会会员企业的总销售额在2015年里几乎达到50亿欧元，6.7%的增长非常可观，其中出口额为31亿欧元，增长了7.4%。2015年的出口额，只在东欧出现了微小的下降，而总的来说是非常令人鼓舞的。对2016年度的展望也是非常振奋人心的，70%的企业预计其出口业务会增加，其余的28%预计会持平。

欧洲的医疗健康市场

欧盟拥有约5亿人口，这本身就是一个巨大的医疗市场，对牙科产品来说也是如此。在欧盟最重要的15个成员国里，开诊的牙科医生有27万，牙科技师有16.7万。他们对来自全世界的牙科生产商所提供的多种多样的产品和技术都十分关注。欧盟虽然是一个重要的市场，但它仍只是众多市场中的一个。大量的参展商在新崛起的经济大国和市场中寻找和结交新的伙伴。科隆国际牙科展为展商在医疗健康市场上建立和加深国际范围内的合作网络提供了最佳的先机机遇。

科隆国际展览有限公司首席运营官卡塔琳娜·克里丝蒂娜·哈玛女士会上谈到IDS已成为全球牙科业的一个聚会场所，是整个牙科界顶尖的国际贸易与交流平台。值得一提的是，诸多牙科企业都会根据此盛会的举办时间来安排自己的生产周期。因此，这一盛会使得观众有机会成为整个业界创新成果的首批见证者。

2015 IDS成绩斐然。来自150多个国家约13.9万名专业观众参加了此次盛会。参展商数量也创下了新高，2015，近2200家企业在展览会上展出了自己的创新成果、产品研发成果以及各项服务，2017年预计这一数字将会达到2400家。这些参展商来自全球59个国家及地区。展览会展出面积达到了约15.7万平方米。意大利、美国、瑞士、法国、英国、中国组成的庞大老牌国际展团，以及新晋的阿根廷、巴西、以色列、俄罗斯国家展团，将IDS的国际化程度推向了另一巅峰，这其中中国展团为第五大国家展团。

展会同期配套活动

“演讲角”

“演讲角”作为一项IDS多年保留的传统活动，从3月21日至24日，这项活动将使得参展商们有机会以专业讲堂和产品展示的形式与观众就目前牙科业的最新进展进行对话。

“IDS职业日”

3月25日将举办“IDS职业日”，这

Tetric® N-Collection

完整的纳米瓷化充填系统

Tetric® N-Ceram
纳米瓷化充填树脂

Tetric® N-Flow
纳米流体瓷化树脂

N-Etch
酸蚀剂

Tetric® N-Bond
纳米瓷化树脂粘接剂

Tetric® N-Bond Self Etch
纳米瓷化树脂自酸蚀粘接剂

文获嘉伟瓦登特（上海）商贸有限公司
地址：上海市静安区武定路881号1号楼2楼
电话：+86 21 6032 1657
传真：+86 21 6178 0968
邮件：info.cn@ivoclarvivadent.com

文获嘉伟瓦登特公司北京办公室
地址：北京市朝阳区酒仙桥中路24号院1号楼1楼南区
电话：+86 10 5735 1688
传真：+86 10 5735 1699
邮件：info.cn@ivoclarvivadent.com

官方微信

passion vision innovation
义获嘉伟瓦登特公司

禁忌内容或注意事项详见说明书 生产企业名称：Ivoclar Vivadent AG 沪医械广审（文）第2015070827号
 产品名称：光固化复合树脂 国食药监械（进）字2012第3630874号（更），光固化流体树脂 国食药监械（进）字2012第3630564号（更），
 酸蚀剂 国食药监械（进）字2011第2632350号（更），牙科粘接剂 国食药监械（进）字2014第3632322号（更），一步自酸蚀树脂粘接剂 国食药监械（进）字2011第3631804号（更）

Er: YAG激光辅助下治疗重度慢性牙周炎后用药对于治疗效果影响的临床观察

黄捷, 太原悦伦口腔医院牙周科

Er: YAG 激光因其波长(2.94 μ m)接近水的吸收峰值而易被水吸收, 显示出了在口腔科中较高的应用前景, 其临床适用性得到了密切关注。近几年来, 越来越多的学者将Er: YAG 激光

应用于牙周治疗当中, 目前研究发现, Er: YAG激光对牙周致病微生物有较强的抑制、杀灭作用。

现代传统牙周基础治疗中, 临床常采用机械方法去除龈上以及龈下菌斑和

结石, 并使用盐酸米诺环素辅助治疗, 盐酸米诺环素软膏是一种新型半合成四环素, 具有抗菌谱广、抗菌活性强、高效、长效、易渗透、对各类牙周炎致病菌具高敏感性等优点^[1], 与传统的向牙

周袋内注入碘甘油相比疗效更佳, 已成为治疗牙周病的首选药物。

本次研究通过使用Er: YAG激光对中重度牙周炎基础治疗后是否使用盐酸米诺环素软膏对预后的影响进

行对比。

1 资料和方法

1.1 病例选择

选择2015年7月-2016年1月来我院牙周科就诊的成人慢性牙周炎患者20例, 其中男性12例, 女性8例, 年龄23-48岁, 平均年龄35岁。所有患者均在知情同意下进行试验治疗。

1.2 纳入标准

临床诊断为慢性牙周炎; 口腔内余留牙多于或等于20颗, 至少有4颗磨牙(不含第3磨牙); 3个月内未接受过牙周治疗; 2周内未使用过抗生素; 牙周袋深度 \geq 6mm, 牙龈指数 \geq 2; 无糖尿病、心血管病等全身系统性疾病; 非孕期及哺乳期妇女。

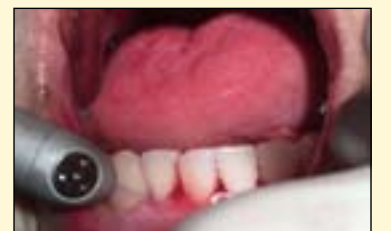1.3 实验方法以及药物使用

所有受试患者以中线为准, 分为左右半口, 随机分为对照组和试验组, 对照组45颗牙齿, 270个位点, 试验组45颗牙齿, 270个位点, 药物为盐酸米诺环素软膏(派丽奥牙科用软膏), 由日本新时代株式会社生产, 主要成分为盐酸二甲胺四环素。所有受试患者在治疗之前, 记录基线资料: 受试牙牙龈指数和牙周袋深度, 后行常规龈上洁治, Er: YAG激光治疗仪(以色列, 赛诺龙, Lite Touch Er: YAG牙科激光治疗仪)辅助下(能量频率分别为, 龈下刮治: 100mj 15Hz, 根面平整: 100mj 30Hz, 均在最大水量下进行操作)行龈下刮治术以及根面平整术, Er: YAG激光治疗仪协助下牙周袋内冲洗(能量频率为: 50mj 30Hz)。试验组在牙周袋内用注入派丽奥软膏, 至软膏稍向外溢出。对照组牙周袋内不放入任何药物。

治疗后每周复诊, 复诊时进行强化口腔卫生宣教, 试验组侧进行牙周袋内注入派丽奥软膏, 连续复诊四次为一疗程, 观察疗效。

1.4 临床检查治疗

所有纳入试验治疗患者的治疗以及检查均由同一名医生完成, 在完成全口基础洁治后一周来院进行牙周病基础检查记录, 探测牙周袋深度并记录, 一共记录患牙90颗, 位点540个, 均为PD \geq 6mm位点。



1.5 效果观察

治疗结束后6周由另外一名医生进行牙周病基础检查记录, 记录试验组以及对照组中所有患牙位点共540个, 进行统计学分析后两组PD数值无明显差异。



灵活高效数字化加工方案

3Shape D2000与罗兰DWX-4W稳定兼容, 打造最灵活高效的扫描+切削解决方案。为您看手玻璃陶瓷修复体的最大量生产提供技术和信心。

3Shape系列扫描仪高精度, 高效率, 25秒可实现全牙弓扫描。专业的DWX-4W水冷切割机, 解决了工作中来回切换的麻烦, 避免机器无工作状态下的损耗, 节省了在加工中和再次加工进行清洗的时间, 最大的提高生产效率。

3Shape 的正畸数字化解决方案将数字化印模、存档、治疗计划和分析、患者管理、通信工具以及CAD 矫治器设计集于一体, 全部采用简化的数字化工作流程, 从而建立良好的医患沟通, 大大提高了生产效率。经正畸分析数字化流程可实现STL输出, 通过3D打印技术实现隐形矫治功能。



Dental system
Ortho system



3D医疗服务中心

精唯信诚公司于2015年成立3D医疗服务中心, 运用计算机三维辅助技术, 影像处理软件, 快速成型技术帮助临床医生应用于各类复杂的手术。通过影像数据打印各种个性化模型, 便于术前规划, 并可以制作个性化口腔种植导板, 颌面定位导板, 骨科定位导板等手术辅助器械。同时帮助医生做一些特定性的课题, 包含软件分析, 定制数据, 个性化成品等实验后期服务。

精唯信诚(北京)科技有限公司
联系人: 朱宇皓 联系电话: 18612555926
邮箱: yuyan.zhu@trustworthy.com.cn
地址: 北京市朝阳区望京东中环路1号社科院东院

组别	试验组 PD/mm	对照组 PD/mm
治疗前	6.7±0.21	6.6±0.22
治疗后	3.2±0.13	3.1±0.11

2 讨论

慢性牙周炎是由多种细菌及其产物引起的牙周疾病，龈下菌斑对牙周炎的发生及发展具有较大影响，牙周炎治疗的关键即抑制和消除厌氧菌感染。^[2]目前，临床常规的牙周刮治、去除牙菌斑是治疗牙周疾病的基础手段，能有效清除龈下菌斑、结石和病变的牙骨质，同时还能破坏细菌的微生态环境。^[3]但由于牙周袋形态的多样性及牙根形态的复杂性，单纯的机械治疗往往不能有效的将所有牙菌斑和结石清除干净，也不能将牙周袋内的厌氧菌的感染完全控制^[4]，因此，临床常规应用盐酸米诺环素注入牙周袋内对革兰阳性菌及阴性菌、螺旋体、放线菌及部分厌氧菌（如梭形杆菌、放线菌）进行抑制作用。

但是随着牙科激光在我国的大面积推广，Er: YAG激光治疗牙周炎在临床的应用中取得了良好的效果，有研究显示Er: YAG激光能有效除菌斑、牙石、肉芽组织以及病变的牙骨质并保持根面结构不变，对牙根表面具有消毒、杀菌作用，从而有利于牙周细胞再附着，达到治疗牙周炎的目的^[5-7]。研究认为：YAG 激光治疗可有效改善较深的牙周袋和临床附着水平^[8-9]。

通过本次研究，证明，Er: YAG激光应用于牙周基础龈下刮治术以及根面平整术后可以很好的起到杀灭抑制牙周袋内细菌作用，对于中重度牙周

炎患牙治疗后无需应用药物并能达到良好效果。

参考文献

- [1]王雯雯, 刘宏伟. 盐酸米诺环素缓释剂对慢性牙周炎龈沟液碱性磷酸酶水平的影[J]. 临床口腔医学杂志, 2009, 21(6): 338-339.
- [2]邹 红. 盐酸米诺环素软膏、甲硝唑、碘甘油对牙周炎的临床效果观察[J]. 中国医药导报, 2011, 8(19): 67-68.
- [3]王 扬, 梁 芮, 王 爱, 等. 派丽奥治疗牙周炎的临床评价[J]. 牙体牙髓牙周病学杂志, 2010, 14(6): 342.

[4]孙 颖, 吴亚非. 米诺环素在牙周治疗中的应用[J]. 牙体牙髓牙周病学杂志, 2009, 13(11): 659-661.

[5] Kilinc E, Roshkind DM, Antonson SA, et al. Thermal safety of Er:YAG and Er,Cr: YSGG lasers in hard tissue removal [J]. J Photo-tomed Laser Surg, 2009, 27(4): 565-570.

[6] 张欣泽, 鲁 莉. Er: YAG 激光在激光牙周治疗中应用进展 [J]. 中华老年口腔医学杂志 2013, 11(5): 300-303.

[7] 佟俊杰, 张广耘, 袁 晓. Er, Cr: YSGG 激光治疗牙周病的研究

进展 [J]. 口腔医学, 2010, 30(8): 500-504.

[8] Lopes BM, Marcantonio GM, Thompson GM, et al. Short-term clinical and immunologic effects of scaling and root planning with Er: YAG laser in chronic periodontitis [J]. J Periodontol, 2008, 79(7): 1158-1167.

[9] Derdilopoulou FV, Nonhoff J, Neumann K, et al. Microbiological findings after periodontal therapy using curettes, Er: YAG laser, sonic, and ultrasonic scalers [J]. J Clin Periodontol, 2007, 34(7): 588-598. DT

作者信息



黄捷, 男, 中国共产党党员, 太原悦伦口腔医院(山西红十字口腔医院国际中心)牙周科主任, 悦伦口腔首席医师, 中华口腔医学会会员, 中华口腔医学会牙周专委会会员, 曾赴北京, 上海, 青岛等地多次进修, 交流学习。

个人成就:

拥有十年牙周科临床工作经验, 是我省首批牙周专科医生之一, 是山西省内最早开展牙科激光治疗牙周疾患的专家之一, 并取得“激光牙医”资质, 也是我省最早推广牙科激光临床应用的专家之一, 曾在我省多地进行牙科激光临床应用的交流巡讲, 并在“Er: YAG激光优秀病例大赛”中获得一等奖, 年度病例大赛三等奖。

在多年的临床工作中积累了丰富的的工作经验, 深受广大牙周病患者好评! 多次获得“优秀医生”, “业务能手”等称号。

擅长领域:

各类牙周病的诊断与治疗, 各类牙周软组织手术与美容性手术, 激光治疗各类牙周病等。

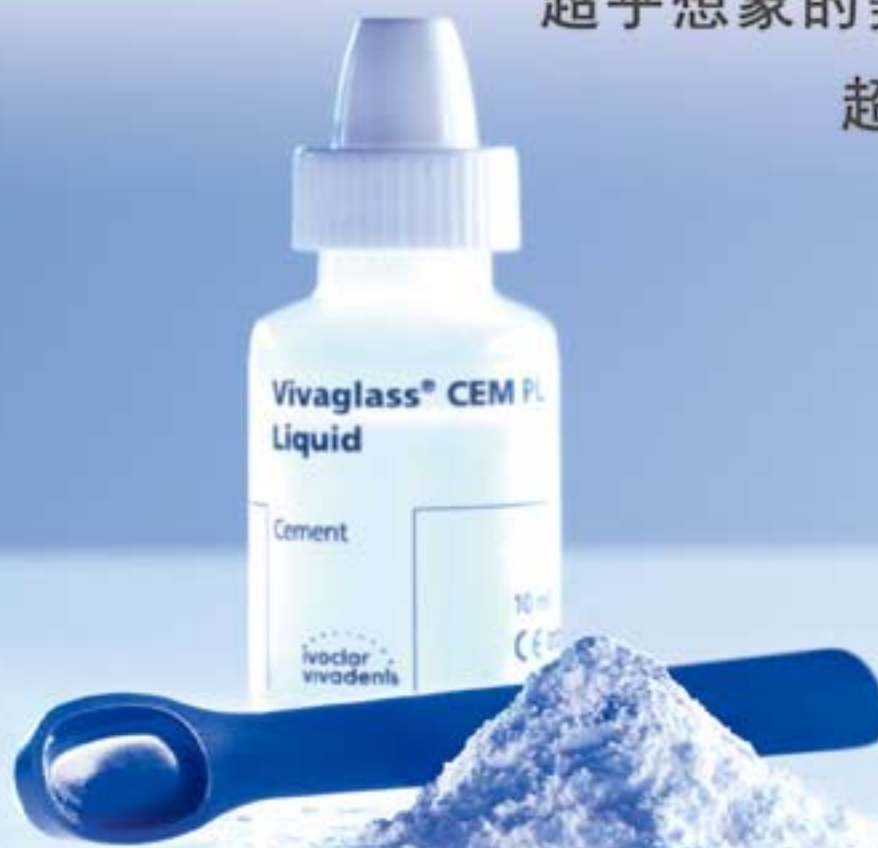Vivaglass® CEM

玻璃离子水门汀

高度透明自固化玻璃离子水门汀

超乎想象的美学效果

超乎想象的容易



义获嘉伟瓦登特(上海)商贸有限公司
地址: 上海市静安区武定路881号1号楼2楼
电话: +86 21 6032 1657
传真: +86 21 6176 0968
邮件: info.cn@ivoclarvivadent.com

义获嘉伟瓦登特公司北京办公室
地址: 北京市朝阳区酒仙桥中路24号院1号楼1楼南区
电话: +86 10 5735 1088
传真: +86 10 5735 1099
邮件: info.cn@ivoclarvivadent.com

官方微信



ivoclar
vivadent
passion vision innovation
义获嘉伟瓦登特公司

禁烟内容或注意事项详见说明书 生产企业名称: Ivoclar Vivadent AG 沪医械广审(文)第2015076428号
产品名称: 玻璃离子水门汀 国食药监械(进)字2013第3631121号(更)

使用生物陶瓷糊剂的现代根管技术

Leandro Pereira, 巴西

牙髓病学是研究牙髓病或者根尖周病的预防或治疗的一门学科。最终的目标是通过修复性的手段治疗牙髓病并重建患牙的美学外观和功能。

根管充填在牙髓治疗的任何阶段都是非常重要的一个步骤。它的功能是填充和密封根管，以防止其发生再

感染。随着对根管内微生物了解的不增加，以及连续或者间断旋转的新型根管修整器械产生的影响，我们知道完全消除根管内的微生物是不可能的。同时我们也知道，这并不是我们治疗成功与否的关键，在大多数情况下，能够显著降低根管内的感染水平就已经是很成功

的了。因此，在进行根管充填的时候，有必要建立一个不利于残余细菌繁殖的根管内环境。

根管充填的另一个作用是消灭根管清理和根管消毒过程中残留的细菌。为了达到预期的目标，在临床应用时，充填材料必须要具备某些基本性能。除了

不溶于有机组织溶液的特性外，还包括密封性能好，体积不收缩；能够产生不超过50微米厚的薄膜；流动性好；X线阻射性；不产生颜色改变；合适的工作时间，可成形，操控方便，易于去除；而且可以促进牙骨质再生；生物相容性好；对根尖周组织无刺激性。



随着新材料以及在牙科糊剂材料领域内康复概念的发展，进一步寻求两种材料特性对于口腔内科糊剂的发展变得越来越重要。一个特性就是无丁香酚，因为丁香酚可以干扰树脂粘接的强度。另外一个特性是生物活性，这是材料与同其接触的微生物组织和结构结合的一种能力。

无机三氧化物聚合物 (MTA) 最初是由Reyes-Carmona等人于2009年提出，它是一种生物矿化材料。在一项体外研究中，作者使用扫描电子显微镜观察了MTA与牙本质的接触，发现与MTA接触的牙本质小管表面的胶原纤维上分布了大量的磷灰石团。另一个非常有趣的发现是，该材料与牙本质接触的时间越长，其矿化越广泛。这可能是这种材料与牙本质适应性更佳的原因。

但是，MTA的流动性较差因而不适合用作根管充填材料。因此，为了获得该材料良好的生物相容性，我们研制出了一类新的根管充填材料，即基于硅酸盐的充填材料。这个是由参与构成MTA且存在于这些材料中（硅酸三钙，硅酸二钙，氧化钙和铝酸三钙）的组分构成的。

本文中展示的这个临床病例是使用牙科和MTA-FILLAPEX (Angelus)进行的根管充填。该患者是一名56岁的成年女性，她的主诉是在左侧下颌区域出现突然的牙髓性疼痛，服用止痛药或消炎药无效。垂直向、横向以及侧向敲击该象限内的所有牙齿，均为叩诊阳性结果。#37的温度测试结果冷、热刺激时均为疼痛加剧。该象限内的其它牙齿在受到冷刺激时表现为轻微的疼痛，热测为阴性结果。

根据美国牙髓病协会的分类，#36的诊断是不可复性牙髓炎，根尖周无病变（图1，2）。使用放大倍数为2.5倍到12.5倍之间的显微镜进行根管治疗。用#1013号球形金刚砂钻和#3082号锥形金刚砂裂钻开通髓腔（图3，4）。然后用圆锥形超声金刚砂钻头（E7D, Helse）完成髓室壁的精修。根管的通路建立后，使用#10 K型挫缓慢放入根管内达到X线片上牙齿长度的三分之二。然后使用#25.06号回旋手机锉针（RECIPROC, VDW）在约1毫米的振幅内向根尖方向进行三次扩展预备。每次扩展后，使用5ml 2.5%的次氯酸钠冲洗根管，#10K型挫进入到根管内达X线片上牙齿长度的三分之二。重复此步骤，直至R25器械能达到工作长度为止。

下一步是确定到达根尖止点时的工作长度。将不同直径的手动K-型挫沿着工作长度深入到根管内，直到某一直径的K挫与根管的侧壁相适应。在近中根管的预备中，我们用到了#

www.dentium.com.cn

2016

DENTIUM WORLD FORUM

登腾澳洲国际论坛

2016年10月8日 | 悉尼希尔顿酒店



DR. MYRON NEVINS

- 国际牙髓病学和根尖病学杂志编辑
- 哈佛大学口腔医学院牙髓病学临床教授
- 哈佛大学口腔医学院继续教育项目主任
- 北卡罗来纳大学教堂山分校口腔医学院牙髓病学客座教授
- 美国牙髓病学会前理事及主席



DR. SUNG-MIN CHUNG

- 庆熙大学口腔医学院牙髓病学博士
- 德国图宾根大学种植中心临床研究员
- 美国马里兰州大学种植中心研究员
- 韩国 Wvill 齿科院长



DR. DAVID KIM

- 密歇根大学生物学学士
- 马里兰州大学口腔医学牙医博士
- 哈佛大学口腔医学院口腔生物学医学博士



DR. CHRISTOPHER SIM

- 新加坡国立大学牙科学士
- 伦敦大学伊灵特曼牙科研究所硕士
- 口腔修复委员会认证专家
- 伊灵特曼牙科手术主任

时间	课程	讲师
09:30~10:40 (70")	窄颈种植体(NR Line)在窄槽种植手术中的新应用	Dr. Christopher Sim
10:40~11:10 (30")	互动与问答/茶歇	
11:10~12:20 (70")	骨引导再生技术发展新趋势	Dr. David Kim
12:20~13:00 (40")	口腔种植新材料对种植手术的影响	Dr. Sung-min Chung
13:00~14:30 (90")	午餐	
14:30~16:00 (90")	针对牙周病患者的种植治疗方案	Dr. Myron Nevins
16:00~16:30 (30")	互动与问答/茶歇	
16:30~17:40 (70")		Dr. Lincoln Harris

Dentium 登腾

韩国: 301 Gyeonggi R&D Center, 101 Gwanggyo-ro, Yangtong-gu, Suwon-si, Gyeonggi-do, Korea (443-270) T +82-31-899-5441
 北京: 北京市朝阳区东四环西路5号望京国际中心3号楼1303-1305 (100015) T +86-10-8476-3053 F +86-10-8476-3053
 上海: 浦东新区周浦镇康桥路500弄16号楼 D201318 T +86-21-5878-6737 F +86-21-6215-9955
 成都: 锦江区东大街正东段6号 时代1号500室 (610011) T +86-28-6212-5812 F +86-28-6212-3181
 深圳: 南山区深南大道9030号海信中心1312-1313室 (518051) T +86-755-2398-3420 F +86-755-2398-3419



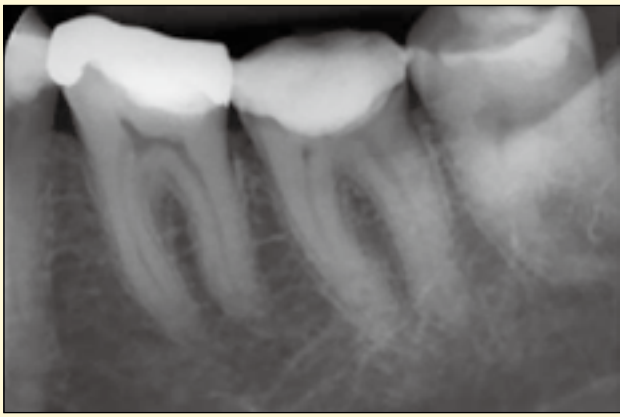

图1: 治疗前X线片。

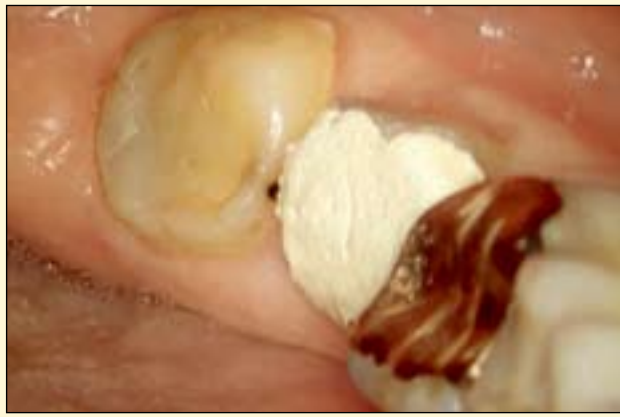

图2: 治疗前口内像。

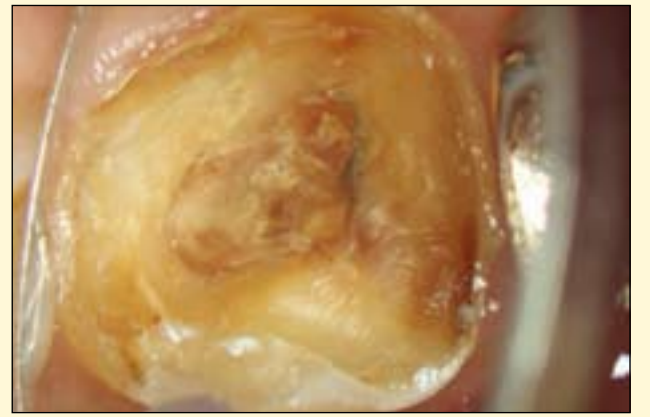


图3: 去除临时修复体后的口内照。

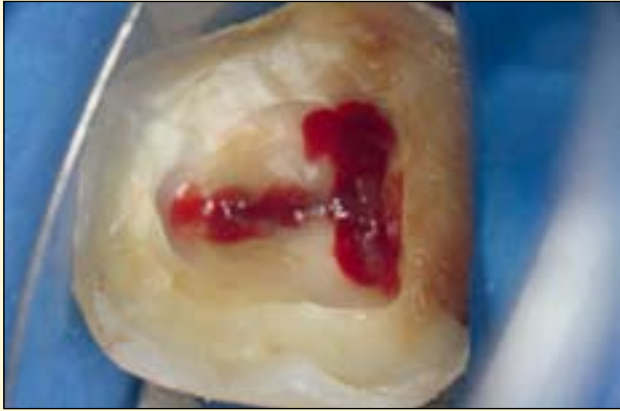

图4: 建立髓室通路并定位根管口。

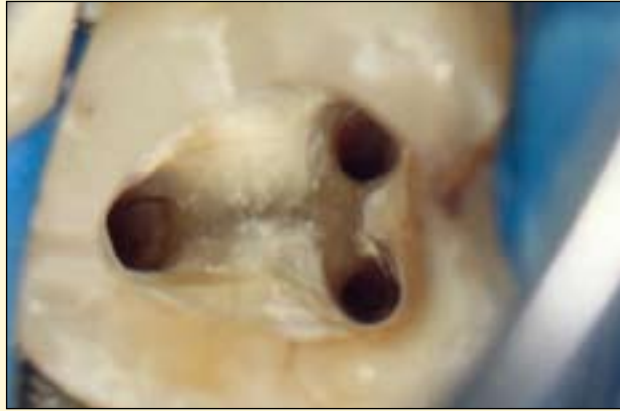

图5: 根管成形和消毒。

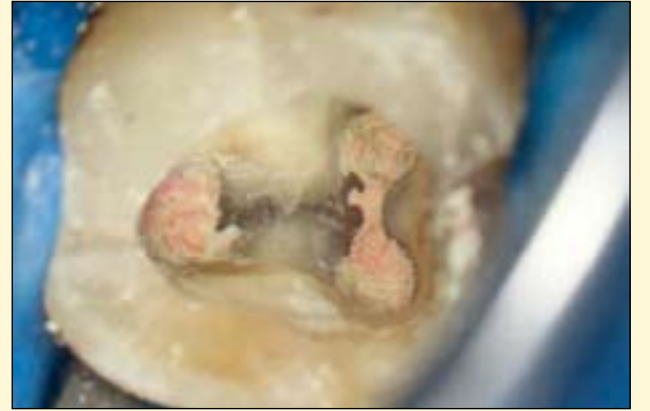

图6: 用牙胶和MTA-FILLAPEX充填后的根管。

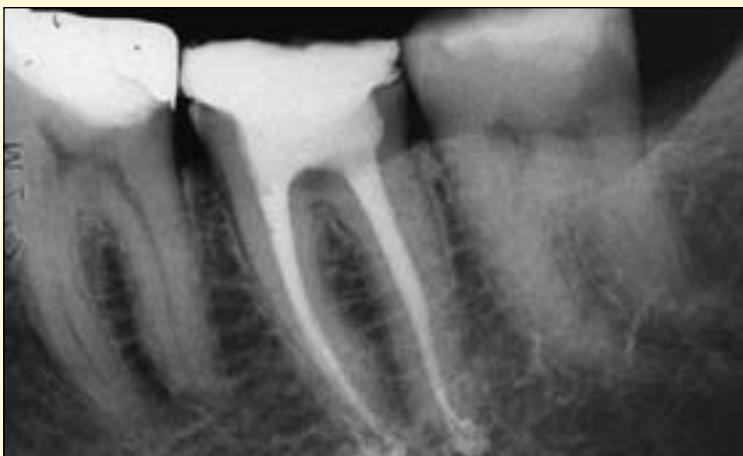

图7: 治疗结束后的X线片。

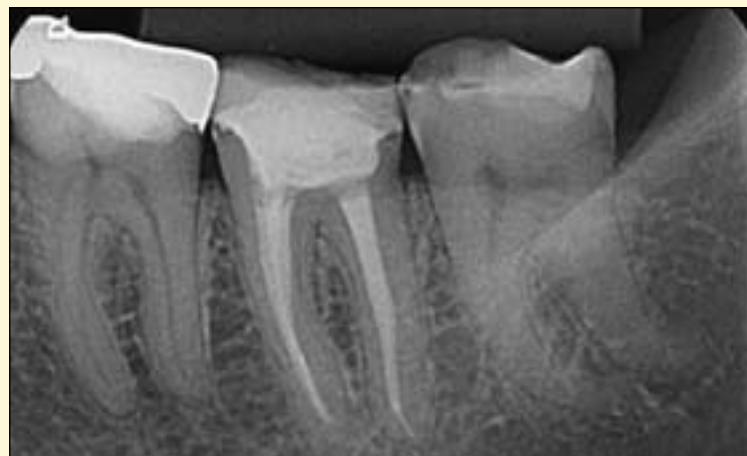

图8: 17个月后随访时的X线片。

30号挫,而在远中根管预备中,我们用了#40号挫。用这种方法,顺序进行根管的预备、成形和冲洗,近中根管用RECIPROC 40工具进行预备,远中根管

用RECIPROC 50工具进行预备。

根管成形后用17%的EDTA-T进行干燥和充填,Irrisonic超声波尖端(Helse)可以被激活EDTA-T,分三次

进行,每次15秒,每个周期内可以持续更新EDTA-T。超声波被动激活后,再次使用5ml 2.5%次氯酸钠进行冲洗(图5)。试主牙胶尖。然后用气枪干燥

根管系统。

制备MTA-FILLAPEX糊剂并用主牙胶将其导入到根管内(图6)。使用携热器(Touch'n Heat, Kerr)除

去过量的糊剂,热垂直加压。髓室用光固化复合树脂密封,病人回到她的牙科医生处,完成最终修复体的制作(图7)。

17个月后,患者回访,X线片结果显示治疗效果相当成功(图8),患者没有阳性的症状和体征,牙齿的生理功能正常,根尖位置正常,根尖周多余的MTA-FILLAPEX已经吸收干净了。DT

作者信息



Leandro Pereira是压电显微根管的先驱,他在巴西圣保罗的圣保罗莱奥波尔多·曼迪奇牙科学学校担任牙髓病学系教授。

DenTech 2016
2016年10月26-29日
德国展团

PROMEDICA

最高品质, 德国制造

Urbical LC

光固化阻射性氢氧化钙

- 抗压强度高
- 出色的粘接性,特别是与复合树脂
- 有效护髓
- 抗酸
- 阻射

Composan LCM

光固化微混合型树脂

- 可应用于各种适应症
- 特性保证良好美学表现
- 绝佳的物理性能
- 高填料含量
- 可充填的稠度

(也可作为Composan LCM流动树脂使用)

了解更多产品信息,请访问www.promedica.de

Dental Material GmbH
24537 Neumünster / Germany
Tel. +49 43 21 / 5 41 73
Fax +49 43 21 / 5 19 08
eMail info@promedica.de
Internet www.promedica.de

环球牙科之旅

——数字化口腔医学——现在就是未来

Christian Coachman, 巴西

我刚刚受邀加入了首个国际科技协会——数字化口腔医学协会 (Digital Dentistry Society - DDS)，这展现了这个议题是如何兴起并值得我们关注的。数字化技术已经改变了当代的口

腔医学，但我相信更大的变革将在不久的将来到来。

我已经被问到过很多次科学技术将给牙医和技师的工作带来怎样的影响。毫无疑问，科学技术将会简化过程并削减成

本，这将给临床及技工室工作带来翻天覆地的变化。历史的进程是无法阻挡的。

我们应该保持开放的态度，并准备好利用这场革命带来的优势。

以下是一些将简化美学修复过程的

数字化变革：

文书智能手机 (Documentation protocol smartphones)

如今，我们可以使用智能手机这

种更为简化有效的方式处理患者的照片及视频文件，极大的节约了时间，避免了对处理复杂文件、照片的大量时间投入。

完成理想的照片文件已经成为实现高效诊疗工作的一项阻碍。很多时候，发送至技工室的大量照片均未达到标准要求。这项新的照片视频处理程序可有效缓解这一问题。

数字化诊断蜡型

由于具有较高的训练需求，制作诊断蜡型是一项较为困难的工作。

通常来讲，我的老师Paulo Kano博士表示训练出一位能够制作出在美学及咬合方面均十分出色的诊断蜡型的技师至少需要10年的时间。此外，将患者的面部信息转移至诊断蜡型的制作中是另一项挑战，绝大多数的诊断蜡型在口内进行试戴时均需要根据患者的面部特征对外观进行调整，而这些调整工作量较大且较为复杂。我相信诊断蜡型即将过时并被使用CAD/CAM软件制作的三维数字化诊断蜡型取代。

如此带来的优势是巨大的，首先就训练时间来讲，将比传统的诊断蜡型节约很多。数字化诊断蜡型同时可根据扫描的天然牙信息对天然牙的形态信息进行复制。

三维系统将很快建立起丰富的天然牙形态、大小数据库用以进行微笑设计。将三维设计进行打印后可取代传统的表面雕蜡的模型。最后一点优势在于数字化诊断蜡型可根据面部信息生成，即刻将面部和牙齿信息进行整合。

CAD/CAM前牙单层修复体

我相信在不久的将来，绝大多数病例将使用经计算机设计并制作的修复体。省去了堆瓷以及/或者制作诊断蜡型、压铸的工作，使工作简化，达到水平更高的美学修复效果并且降低成本。实现这一理念需要集合以下几个要素：多色瓷块，高分辨率扫描仪，能够使用天然形态的软件以及高精度的仪器设备。现在，上述所有要素均已实现。

整合面部微笑设计的手术导航工程

如今，通过软件我们可以整合牙颌面信息，口内及CT扫描进行重叠，根据最终的美学目标进行组织移植手术，植入种植体。高精度的向导实现了全程手术导航。由于口内所有的修复体均实现了在面部信息的指导下进行设计，在术前使用软件设计的即刻负重的临时修复体及基台使患者在离开种植诊室时就拥有了不受力的兼具美观及功能的牙齿。

数字化设计的正畸矫治器

正畸矫治器的革命性技术拉近了正畸医师与口腔修复学的距离，这对医师和患者都十分有益。使用软件制定治疗计划便于跨学科交流及患者理解，增进了正畸治疗的接受度。正畸的三维软件十分便捷实用，在我看来，每个诊所应该配备一个设备供医师选择，实现简单的牙齿移动，为患者进行更合理的创伤性更小的治疗。

我坚信上述提到的所有优势都使当今的口腔医学如此鼓舞人心并令人兴奋。对这些新的可能性敞开思维，并利用新世界带来的优势在临床及技工室过程中提升效率及可预见性。DT

人民卫生出版社
PEOPLE'S MEDICAL PUBLISHING HOUSE

《口腔临床摄影口袋宝典》内容简介



本书附赠多幅挂图

经过多年发展，口腔临床摄影已经成为一项临床基本操作技术，不仅能够留存术前、术后病历资料，还可以用于术前分析、设计、医患交流、医医交流、医技交流；同时，作为一种方便的存储和传播方式，它可以在大众中传播，起到科普医学知识的作用。

国内外已有很多介绍口腔数码摄影拍摄原理、拍摄方法等的专业书籍，广大临床医师根据临床需要从中获得了大量的专业知识，并应用于工作中。但这些书籍大多比较厚重，涉及很多摄影相关知识，不方便临床中作为常用工具书携带。

本书立足于临床需要，从最实用的角度讲授口腔临床摄影的拍摄器材选择、口腔临床常用影像的拍摄方法等内容，并将临床常用摄影规范、多种临床常用相机的使用方法和拍摄参数详尽列举，制作成口袋书和挂图模式，以达到方便口腔医师在临床工作中随时查阅的目的。

希望口腔医师经过本书的学习和临床中的应用，能够更加迅速、更加熟练地掌握口腔临床摄影技术。

骨量不足牙槽嵴种植修复的疑难问题 (1)

Nitzan Bichacho & Cobi J. Landsberg

当首要治疗目标是改善功能并获得自然的美学表现时，美学区缺失牙的修复治疗总是充满挑战。当支持组织受损，治疗风险增加，治疗效果更加难以预测。

我们选择这一病例，因为它是日常临床工作所遇到困境的典型代表。这个病例也展示了当困难较大而手段较少时可能获得的治疗效果。

此病例结合了1990年代末期的一些治疗，以及近期的种植治疗，强调了美学区牙槽嵴骨量不足所带来的挑战。文中描述并分析了对三颗缺失上颌前牙进行种植修复的治疗过程。初始的手术及修复治疗使得治疗效果不尽如人意，10年后，进行了重新修复。

病例报告

诊治医师：

修复专科医师：Nitzan Bichacho, DMD

牙周及种植专科医师：Cobi J. Landsberg, DMD

技师及微笑设计：Christian Coachman, DDS, CDT

临床治疗计划

初诊年龄：17岁

初诊日期：1998年11月

治疗完成日期：2010年8月

简介及背景

17岁女孩来诊，不满意长期正畸治疗后的外貌。1年前患者因车祸致右侧髌骨骨折、#8缺失、#9嵌入并近中移位。#9牙髓活力尚存。1年内患者经历了复杂的牙科治疗，对正畸效果感到失望，不敢微笑。

既往史

无特殊

诊断发现

口外及面部检查

高笑线

上颌中线偏右

#8缺失处明显牙槽骨缺损

口内检查

牙列检查

• #9移位

• 中切牙区域开牙合

• #8由粘接在弓丝上的桥体修复，与剩余上颌中切牙比例不调

• #8缺失，软硬组织缺损明显

• #9根向移位，向右倾斜，与其他天然牙相比，临床冠长，比例不调

牙周检查

• 牙周总体健康

• #9区域牙槽嵴缺损明显

咬合检查

• 因既往正畸检查，无法准确评估正中关系 (Centric Relation, CR) 与正中殆位 (Centric Occlusion, CO)

• 吞咽时吐舌明显

• 覆殆、覆盖中度，除根向移位的#9外

影像学检查

• 根向移位的#9根短，根周膜不清楚，疑似固连

• #7根短，颈部内外吸收

• #8缺失

治疗前

(图1-5)

诊断及预后

• AAP II型

• #7：因根短及颈部根吸收，无法保留

• #8：缺失，牙槽嵴缺损

• #9：因移位和固连，从修复角度无法保留

• 吐舌

问题总结

1. #9缺失牙区牙槽嵴缺损，预计美

学效果不佳，医师能否达到或超出患者预期？

2. 垂直向骨增量实际上可获得多少骨高度？是否有可能完全重建由外伤导致的软硬组织缺损？(图6)

建议的治疗计划

治疗目标

医师选择不涉及邻牙的治疗方

案。患者拒绝任何可以使用活动义齿的治疗方案，包括临时义齿在内。故设计了种植支持的修复体，有以下方案供考虑：

1. 三颗种植体修复#8及将要拔除的邻牙。

2. 种植支持固定桥修复，#7、#9为种植体，#8为桥体。

3. 缺失牙#8及将被拔除的#9种植

以人为本



45度外科弯机

允许更大的可视性
WS-91 LG

全新



Made in AUSTRIA

这款全新的令人印象深刻的外科设备只有来自W&H。

- > 全新迷你LED+照明
- > 由于45°，提供了操作领域的更大可视性
- > 便于治疗位于上下颌的智齿
- > 三孔喷雾完美冲洗
- > 高达125,000 转速
- > 完全无压力工作
- > 可完全拆卸
- > 135° 高温杀菌消毒

来自W&H的全新外科手术计划，领先的外科手机制造商。






全新迷你LED+照明



高级技术服务

请致电W&H中国 021 3209 1768 或访问我们的网站 wh.com/cn



WeChat