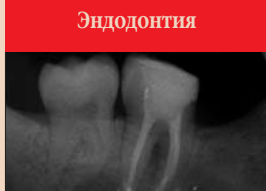

Краткие выдержки

Аппарат Prozone подтверждает эффективность стоматологического лечения при помощи озона

Аня Ворм, ДП

Лейпциг, Германия: клинические испытания в отделении молекулярной биологии Университета Зальцбурга, Австрия, подтвердили, что стоматологическое лечение при помощи аппарата Prozone, генератора озона следующего поколения, выпускаемого австрийской компанией W&N, является высокоэффективным средством уничтожения штаммов бактерий, отвечающих за инфекции полости рта и возникновение кариеса. В рамках контрольного исследования, проведенного в 2009 г. образцы *Streptococcus mutans* и *Escherichia coli* обрабатывались озоном в течение 24 с с интервалом в 1,5 ч.



Эндодонтия

Повторное эндодонтическое лечение корневых каналов: все за и против
Повторное лечение корневых каналов является предсказуемой эндодонтической процедурой. В прошлом, рассказывая пациентам о перспективах повторного лечения, врачи зачастую указывали на вероятность неудачного исхода.

стр. 3

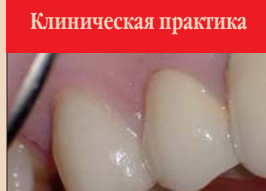

Тенденции и практика

В центре внимания – Всемирный фонд развития стоматологии

Более десяти лет Всемирный фонд развития стоматологии FDI (WDDF) меняет к лучшему жизнь обездоленных жителей в различных уголках мира, поддерживая просветительские и образовательные программы.

стр. 10

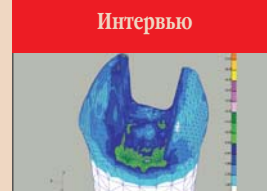


Клиническая практика

Техники препарирования зуба под коронку с применением операционного микроскопа

Успешное препарирование зуба начинается с диагностики. Раннее выявление необходимости в реставрации способно минимизировать многие трудности, связанные с препарированием зуба под коронку и созданием точно подогнанной, долговечной и эстетичной реставрации.

стр. 18



Интервью

Системы CAD/CAM в стоматологии – окупаются ли они?

На Выставке IDEM в Сингапуре было представлено несколько впечатляющих модернизированных систем CAD/CAM для стоматологии. Часто практикующие стоматологи, однако, по-прежнему не уверены, стоит ли им инвестировать средства в приобретение таких систем.

стр. 22

Обтурация по методу непрерывной волны для большей точности процедуры

Л. Стивен Бьюкенен, США

Я изобрел технику обтурации по методу непрерывной волны (CWOT) в 1986 г. и вплоть до зимы 1988–1989 гг. использовал ее в сочетании с аппаратом Touch'n Heat (SybronEndo). Именно тогда Johan Massreillez из компании Analytic Technologies попросил меня попробовать использовать источник тепла Touch'n Heat вместе с устройством контроля температуры, которое его компания разработала для операционных. Это устройство отлично сочеталось с моей техникой и плагерами, мне стало проще контролировать температуру. В 1994 г. фирма SybronEndo купила компанию Analytic Technologies, вот и вся история. Как и в случае любой другой техники обтурации, успех полностью зависит от качества обработки и формирования системы корневых каналов. Этапы обтурации по методу непрерывной волны описаны ниже.

Этап 1: обтурация апикальной трети («Downpack»)

После припасовки конического штифта и рентгенологического подтверждения ее правильности, плагер для обтурации по методу непрерывной волны (CW-плагер), соответствующий гуттаперчевому конусу, вводится в канал. Наконечник плагера должен располагаться примерно в 5 мм от апикального отверстия; расстояние между плагером и апикальным отверстием ни в коем случае не должно быть меньше 3 мм.

Когда последний раз просушиваем канал и измеряем его при помощи бумажных штифтов GT Series X, кончик конического штифта обрезается

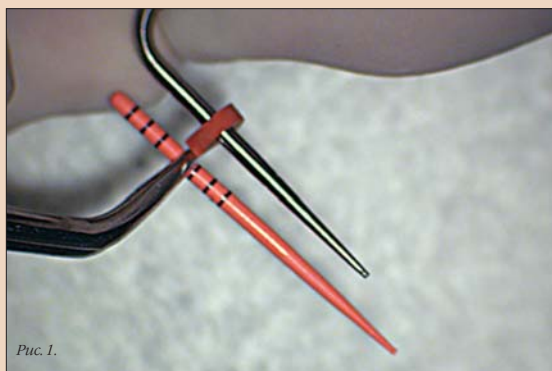

Рис. 1.

на 1,5 мм, штифт покрывается силиром и фиксируется в канале. После этого штифт можно прижать у устья канала при помощи кончика предварительно нагретого CW-плагера, который должен быть расположен под углом к штифту; затем утолщенный кончик штифта можно удалить. Большой, стальной конец CW-плагера используется для уплотнения размягченной гуттаперчи в устье канала.

Холодным электронагревательным CW-плагером надавливают на гуттаперчу, после чего плагер, будучи нагрет, плавно проводится через гуттаперчу на расстояние примерно 3 мм от точки связывания. Эту операцию следует выполнять в одно движение, продолжительность которого должна составлять 1,5–3,5 с, но, в любом случае, не более 4 с по соображениям безопасности. CW-плагер должен плавно замедлять

движение в направлении апекса и полностью остановиться у точки связывания. Теперь предварительно очищенные латеральные и дополнительные каналы обтурированы.

В течение 5 с необходимо плотно надавливать на плагер, чтобы исключить любую усадку обтурационного материала, которая может произойти в процессе остывания гуттаперчи в апексе. Аппарат System-B/Elements подаст звуковой сигнал через 5 с после того, как кнопка переключателя будет отпущена.

Этап 2: извлечение плагера

Сохраняя давление на плагер в направлении апекса, следует снова нажать кнопку на одну секунду, чтобы полностью нагреть инструмент. Отпустив кнопку, нужно выждать еще одну секунду и затем плавно извлечь плагер.

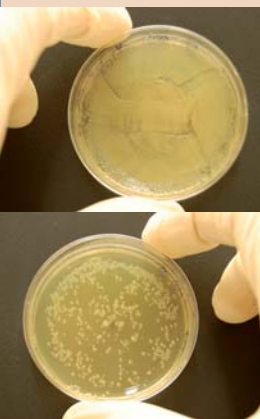
После извлечения CW-плагера в канал может быть введен тонкий, гибкий никелево-титановый конец ручного CW-плагера. Надавлив на плагер, следует убедиться, что находящаяся в апикальной трети канала масса гуттаперчи не сместилась, остыла и полностью отверждена. В случае каналов среднего размера и крупных каналов плагер не следует погружать в гуттаперчу, поскольку это приводит к образованию в последней пористости – основной причине появления пустот в апикальной части канала.

Теперь канал готов к обтурации его средней и коронковой части тем или иным способом. Место для штифта, если таковое требуется, обеспечено. Обтурация средней и коронковой трети канала может быть выполнена одним из следующих способов: при помощи шприца, экструдера аппарата System-B/Elements или дополнительного конического штифта в случае средних и крупных каналов.

Этап 3а: обтурация средней и коронковой третей канала («Backfill») с использованием шприца

Скорость экструзии задается на панели управления устройства System-B/Elements. После предварительного нагрева в течение 45 с рычажок на наконечнике сдвигается и удерживается до тех пор, пока на кончике иглы не появится капля материала, играющая роль своего рода «смазки». Теперь разогретую иглу можно ввести в канал и выждать 5 с, которые необходимы для того, чтобы игла, остывая при контакте с дентином, нагрелась снова.

После 5-секундной паузы следует включить один из рычажных переключателей наконечника (движением назад для средней, вперед – для



На фотографиях представлены пластины агара с *Escherichia coli*. Левая пластина обрабатывалась при помощи аппарата Prozone в течение 24 с: на ней четко видна область, освобожденная от бактерий. (ДП/Фото любезно предоставлено Университетом Зальцбурга, Австрия).

Результаты исследования показали, что 24-секундная обработка озоном дает видимый эффект. Во всех тестах первая обработка была эффективной обработкой через 1,5 ч. При увеличении продолжительности обработки увеличивалась и площадь поверхности без бактерий или с очень малым их количеством.

Лечение при помощи озона, реактивной молекулы, состоящей из 3 атомов кислорода и встречающейся также в атмосфере Земли, является для стоматологии относительно новой концепцией. Предыдущие исследования показали, что при обработке озоном за несколько секунд уничтожается 99% бактерий; таким образом, озон в тысячи раз более эффективен, чем иные антибактериальные средства. Новое исследование демонстрирует, что для достижения наилучших результатов обработка озоном должна выполняться немедленно. Более поздняя по времени обработка также приводит к уменьшению числа бактерий, но видимый результат является менее выраженным. В аппаратах, подобных Prozone, фильтрованный воздух проходит через поле высокого электрического напряжения и, заряжаясь озоном, направляется непосредственно в область обработки, где путем окисления разрушает вирусы и бактерии.

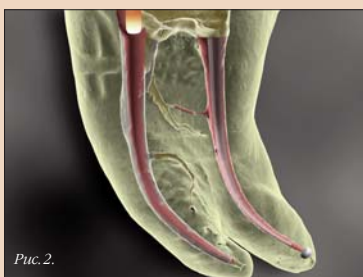

Рис. 2.

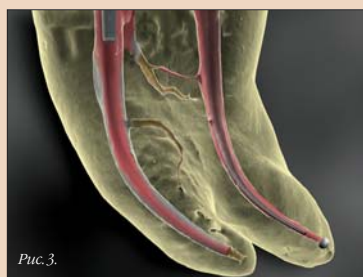

Рис. 3.

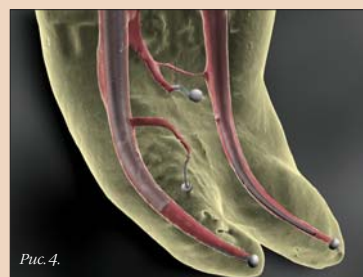

Рис. 4.

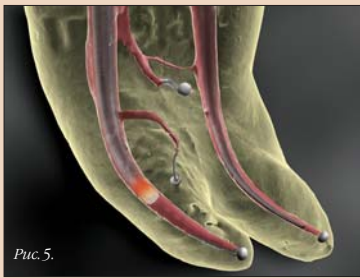


Рис. 5.

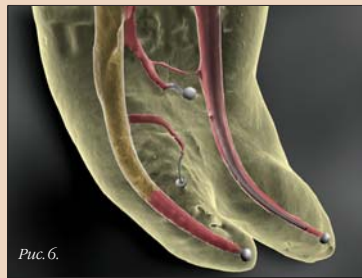

Рис. 6.

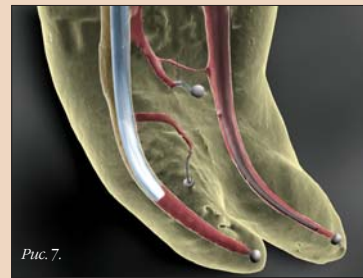

Рис. 7.

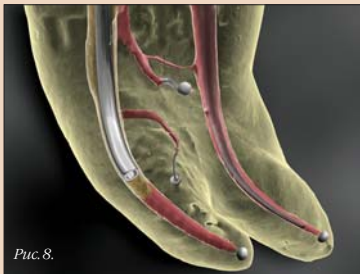

Рис. 8.

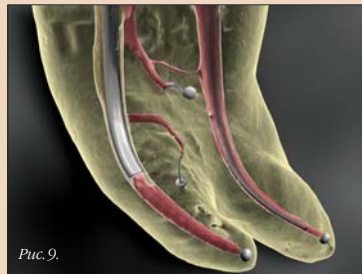

Рис. 9.

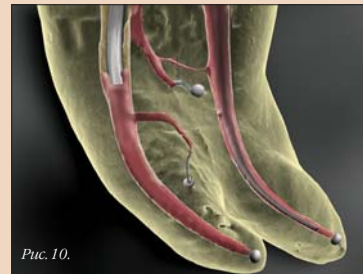

Рис. 10.

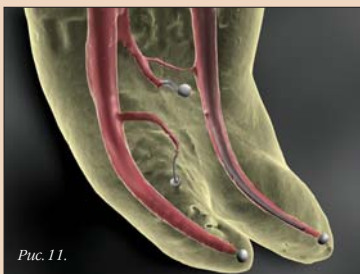

Рис. 11.

← **DT** стр. 1

высокой скорости), чтобы экструдировать гуттаперчу. После того, как экструдированная гуттаперча заполнит пространство канала перед иг-

лой, давление obturационного материала начнет выталкивать иглу из канала. В этот момент важно не поддаваться искушению извлечь иглу, необходимо, чтобы игла вышла из канала сама, под давлением экструдированной гуттаперчи. До момента, когда игла окажется на уровне устья канала, должно пройти 5–10 с, ускорять процесс не следует.

При помощи жесткого стального конца подходящего ручного CW-плаггера на теплую гуттаперчу нужно оказать плотное давление. При надлежащей степени давления на obturационный материал можно заполнить пустоту до 4 мм.


Этап 3b: Backfill по методу одного штифта (идеально подходит для obturации средних и крупных каналов)

В то время как первый этап («Downrask») выполняется обычным образом, извлекать плаггер не требуется. Вместо этого плаггеру необходимо дать остыть в канале в течение примерно 10 с (два звуковых сигнала устройства). Плаггер можно высвободить путем его вращения по часовой стрелке и против нее при сохранении давления инструмента на гуттаперчу; в процессе вращения плаггер можно вытянуть из канала.

Конический штифт AutoFit Backfill (того же размера, что и плаггер, применявшийся для obturации апикальной трети канала) можно покрыть силером и три-четыре раза

ввести в канал, чтобы распределить силер по стенкам его средней и коронковой частей. Пространство, оставленное плаггером, будет точно соответствовать форме конического штифта. После этого штифт можно прижечь на уровне устья канала при помощи электронагревательного плаггера аппарата System-V/Elements.

Затем жестким стальным концом ручного плаггера следует надавить на гуттаперчу. При постоянном сильном давлении obturационный материал конденсируется на уровне устья. Данная техника идеально подходит для заполнения пустот, возникающих при экструдировании. Ограничитель электронагревательного CW-плаггера должен быть настроен таким образом, чтобы кончик плаггера находился



Информация об авторе

Доктор Л. Стивен Бьюкенен (L. Stephen Buchanan) является дипломантом Американского совета по эндодонтии и членом Международной и Американской корпораций стоматологов. Стоматологи, заинтересованные DVD-курсом доктора Бьюкенена «Искусство эндодонтии» и его практическими семинарами в Санта-Барбаре, США, могут позвонить по телефону +1 800 528 1590 (из США и Канады) или +1 805 899 4529 (из других стран). Чтобы получить дополнительную информацию о настоящей статье, а также сведения о системе GTX и ответы на часто задаваемые вопросы, посетите сайт www.endo.buchanan.com. Здесь вы также найдете бесплатные онлайн-курсы повышения квалификации, посвященные системе GTX и другим темам.

далее имеющейся в канале пустоты. После этого нагретый плаггер следует провести сквозь пустоту, охладить в течение 10 с и извлечь из канала; теперь этап obturации средней и коронковой трети может быть завершен вышеописанным способом. **DT**

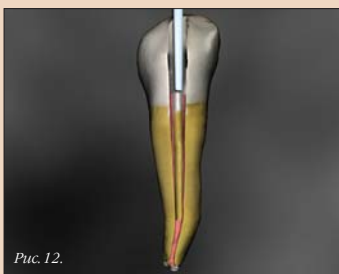

Рис. 12.

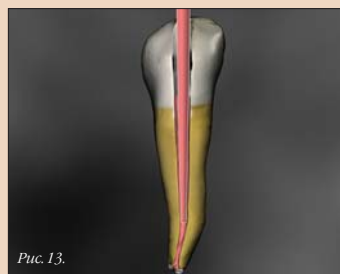

Рис. 13.

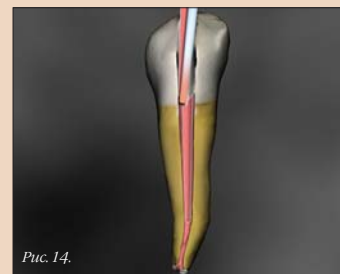

Рис. 14.

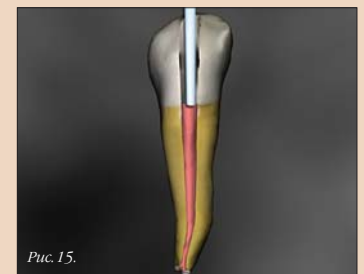

Рис. 15.

Повторное эндодонтическое лечение корневых каналов: все за и против

Дэниел Флинн, Великобритания

Повторное лечение корневых каналов является предсказуемой эндодонтической процедурой. В прошлом, рассказывая пациентам о перспективах повторного лечения, врачи зачастую указывали на вероятность неудачного исхода. Так бывает и сегодня, однако все большее число стоматологов понимают, что повторное лечение корневых каналов может дать великолепные результаты и помочь сохранить естественные зубы пациента, одновременно с этим создавая надежную опору для последующего ортопедического лечения, если таковое станет необходимым. Примерно половине направляемых в нашу частную клинику пациентов требуется повторное эндодонтическое вмешательство, и благодаря современным методам и технологиям доля успешных исходов лечения в таких слу-

чаях вполне может составлять от 70 до 95%, что согласуется с данными недавно опубликованного исследования результатов лечения [1].

Перед началом любого сложного лечения необходимо полностью обследовать полость рта пациента. Расположение зуба в полости рта, его функциональную и эстетическую роль, состояние пародонта и объем сохранившейся структуры зуба – вот те критические параметры, которые следует оценить.

Обсуждение вариантов лечения за последние годы усложнилось, поскольку пациенты стремятся к получению более подробной информации о предстоящих процедурах. Кроме того, возросло и число вариантов лечения. Зуб, подвергшийся эндодонтическому лечению, может быть оставлен под наблюдением, удален, подвергнут повторному –

хирургическому или эндодонтическому – лечению корневых каналов, а в некоторых случаях намеренно замещен имплантатом. В идеале с пациентом следует обсудить соотношение затрат и результатов по каждому из вариантов лечения. Сделать это очень сложно, поскольку значимыми для такого анализа является целый ряд факторов, как известных, так и остающихся до определенного момента неизвестными.

Оценивая возможность повторного лечения корневых каналов, я стараюсь установить источник инфекции. Неудачный исход первичного лечения практически всегда связан с присутствием бактерий. В большинстве случаев бактерии обнаруживаются именно в системе корневых каналов. Инфекция вне корневых каналов наблюдается лишь в редких случаях. Было дока-

зано, что такие бактерии, как *Actinomyces*, способны выживать на резорбированных участках внешней поверхности корня. При этом, к сожалению, на практике мы не можем определить, где именно находятся бактерии – внутри корневого канала или же вне его.

К другим причинам неудачного исхода эндодонтического лечения относятся наличие кист, реакции на инородные тела и, возможно, образование рубцов там, где предполагалось заживление костной и соединительной тканей. Раньше наличие участков разражения костной ткани в области апекса в половине случаев интерпретировалось как кисты [2]. Современная наука, однако, говорит о том, что истинные кисты наблюдаются лишь в 6% случаев [3]. Другой причиной неудачного исхода лечения может стать реакция на инородные тела, например на тальк, присутствующий на гуттаперчевых штифтах; это, однако, вряд ли является распространенной причиной. Иногда обширные поражения, затрагивающие кортикальный слой челюсти с вестибулярной или язычной стороны, в результате длительного течения хронического воспа-

ления склерозируются и некорректно интерпретируются на рентгенограммах.

Критический вопрос, который необходимо задать себе перед началом повторного лечения, состоит в том, возможно ли достичь инфицированного участка и уничтожить все бактерии, обеспечив, тем самым, возможность для излечения. Наиболее вероятной причиной неудачного исхода лечения становится наличие дополнительных каналов, в которых присутствует распространяющаяся и на апикальное отверстие биопленка. Не забывайте, медиально-щечный корень моляров верхней челюсти в 95% случаев имеет два канала. Чтобы локализовать этот дополнительный канал, необходимо увеличение, достаточное освещение операционного поля и... понимание того, где нужно искать. Резцы на нижней челюсти также имеют второй, дополнительный канал в 40% случаев, причем этот канал зачастую располагается более язычно.

Мы регулярно сталкиваемся с ситуациями, когда периапикальная инфекция отсутствует, но корневые каналы неадекватно сформированы

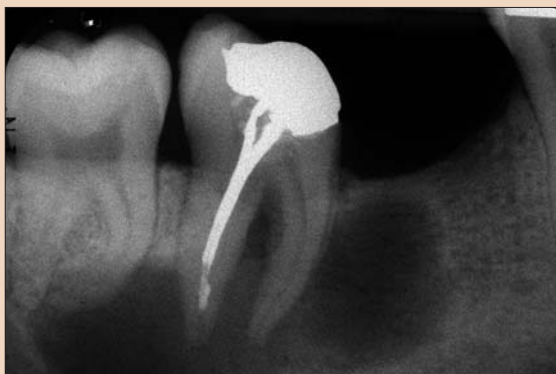

Рис. 1. Исходная рентгенограмма.

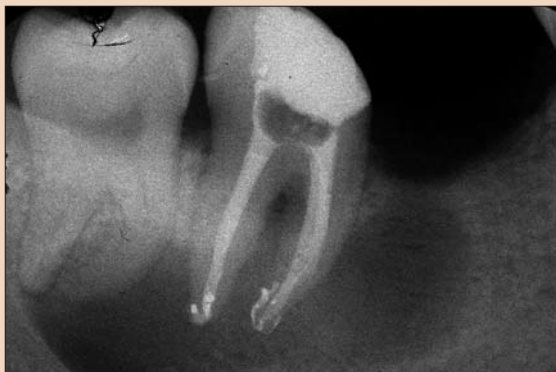

Рис. 2. Рентгеновский снимок, сделанный после лечения; поставлена временная пломба.

или obturirваны. Совершенно очевидно, что тот, кто планирует использовать эти зубы под опору для ортопедической конструкции, берет на себя ответственность за исход ортопедического вмешательства, поскольку от этого зависит успех всей последующей работы. При адекватном эндодонтическом лечении доля успешных результатов последующего протезирования составляет 94%.

Клинический случай

Следующий случай является примером тех нуждающихся в повторном лечении пациентов, которых направляют в нашу клинику для обсуждения возможностей лечения и, при необходимости, его проведения. При первой консультации пациент симптомов не проявлял, не сообщал он и о каких бы то ни было симптомах в прошлом; первичное эндодонтическое лечение было проведено более 10 лет назад.

Зуб 48 был интактным, в то время как на зубе 47 была поставлена пломба из амальгамы, каналы зуба 47 ранее подвергались эндодонтическому лечению. Проверка чувствительности выявила положительную реакцию зуба 48 и отрицательную – зуба 47. Глубина зондирования составляла не более 3 мм. Признаков воспаления в области десны не отмечалось, перкуссия зубов была безболезненной. Рентгенограмма показала наличие разряжения в периапикальных тканях с четкими контурами размером 25×10 мм, связанного с зубами 48 и 47 (рис. 1).

Был поставлен предварительный диагноз: хронический гранулематозный периодонтит. Вероятной причиной заболевания являлось наличие инфекции в корневых каналах. Еще недавно стоматологи в подобных случаях считали наилучшим вариантом лечения удаление зуба и, возможно, хирургическое лечение. Важно помнить, что определить, является ли поражение одонтогенным или же нет по одному только рентгеновскому снимку невозможно. Существует два типа кист: истинные и ложные. Ложные кисты соединены с системой кор-

невых каналов и, как правило, исчезают после обычного эндодонтического лечения. Истинные кисты теоретически не зависят от корневых каналов и могут сохраняться и после лечения последних. В данном случае мы рекомендовали пациенту повторное лечение корневых каналов и оценку состояния периапикальных тканей через 6 мес. Нелеченные медиальные каналы могли быть очевидным источником инфекции, да и лечение дистальных каналов было некачественным (см. рис. 1).

Реставрация из амальгамы была удалена; для локализации медиальных каналов мы воспользовались операционным микроскопом. Выявление возможных трещин на зубе было выполнено при помощи метилового синего красителя. Серебряные штифты были извлечены из каналов; пространство вокруг каждого из них было сначала пригодно файлами маленького диаметра с одновременной обработкой окружающего штифты силера, после чего штифты были извлечены при помощи трех файлов размером 15. Остатки пасты и obturационного материала в апикальной части канала были обойдены файлом; данные апекслокатора показали, что апикальная проходимость обеспечена.

Поскольку медиальные каналы имели двойной изгиб, их обработка никелево-титановыми файлами велась по методу step-back с тем, чтобы уменьшить нагрузку на инструменты. После обеспечения проходимости в каналы на неделю был введен гидроксид кальция.

При следующем посещении пациент не сообщил о появлении каких бы то ни было симптомов; каналы были обработаны гипохлоритом натрия и ЭДТА для удаления гидроксида кальция и любых органических и неорганических остатков. Затем каналы были obturirваны по методу вертикальной конденсации при помощи аппаратов System В и Obtura (SybronEndo). При этом произошла некоторая экструзия силера, которая не влияет на результаты лечения, но может замедлить восстановление костной ткани в периапикальной области (рис. 2).

Заключение

Хорошо известно, что костная ткань в области очага воспаления после тщательного эндодонтического лечения восстанавливается достаточно медленно. По нашим наблюдениям, в 25% случаев костная ткань полностью восстанавливается через полгода и еще в половине случаев – через год. Исследования результатов лечения показывают, что костная ткань восстанавливается после первичного или повторного лечения 74–86% случаев [4]. Такая высокая доля успешных исходов повторного лечения может удивить многих практикующих стоматологов; еще более удивительным будет для них тот факт, что 91–97% зубов, подвергшихся повторному эндодонтическому лечению, на протяжении многих лет не проявляют симптомов и сохраняют свою функциональность.

Для достижения таких выдающихся результатов мы сочетаем современные технологии – операционные микроскопы, никелево-титановые файлы, ультразвуковую ирригацию и термопластическое obturirвание – с такими традиционными приспособлениями и методами, как рабердам и химическая обработка при помощи гипохлорита натрия и гидроксида кальция (см. рис. 1 и 3).

Успех повторного лечения корневых каналов зависит от эффективности предотвращения инфициро-

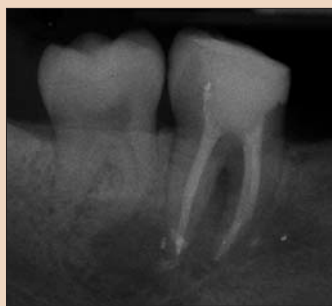


Рис. 3. Рентгенограмма зуба через 6 мес.

вания каналов во время лечения и удаления биопленки для создания благоприятных для восстановления периапикальных тканей условий. Пациенту было рекомендовано сразу же посетить своего врача для восстановления коронки зуба. Важность этого была еще раз подчеркнута во время контрольного осмотра пациента. Существуют данные о том, что вероятность утраты жевательных зубов, коронки которых не были восстановлены после эндодонтического лечения, в 6 раз выше, чем в случае зубов с восстановленными коронками. В заключение необходимо еще раз отметить, что повторное лечение корневых каналов является предсказуемой стратегией лечения, позволяющим пациентам сохранить естественные зубы на долгие годы. [4]

От редакции: перечень ссылок можно получить в издательстве.

Информация об авторе



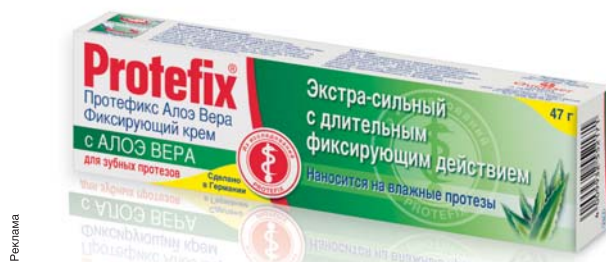Доктор Дэниел Флинн (Daniel Flynn) в 2002 г. окончил Дублинскую стоматологическую школу при Тринити Колледже (Ирландия). Недавно доктор Флинн начал работать в клинике EndoCare, возглавляемой доктором Michael Sultan. Доктор Флинн читает лекции в Великобритании и Ирландии, а также проводит практические курсы для стоматологов общей практики. Кроме того, он преподает эндодонтию в Стоматологическом институте Истмана. Чтобы получить дополнительную информацию, свяжитесь с регистратурой клиники EndoCare по адресу reception@endocare.co.uk или зайдите на сайт www.endocare.co.uk.

Protifix® (Протефикс) АЛОЭ ВЕРА

Фиксирующий крем Protifix® Алоэ Вера (Протефикс)

рекомендуется для надежной фиксации зубных протезов при повышенном и нормальном слюноотделении. Он легко наносится, сохраняет свои свойства под воздействием горячей и холодной пищи, не меняет вкус еды и напитков, не оказывает негативного воздействия на желудок. Не смывается слюной и равномерно распределяется по всей прилегающей к десне поверхности.

- Наносится на влажные протезы.
- Немедленно возникает сильная фиксация зубных протезов.
- Рекомендуются при повышенном слюноотделении.
- Продолжительное фиксирующее действие делает Вас увереннее как при приеме пищи, так и при разговоре (не менее 12 часов).
- Эффективная герметизация краев помогает избежать проникновения пищи под протез.
- Удобен и экономичен в употреблении.



На российском рынке марку Protifix® (Протефикс) представляет ООО «Квайссер Фарма». Производитель Protifix® (Протефикс) – «Квайссер Фарма ГмБХ и Ко. КГ» (Германия).

Новый метод obturации: техника obturации при помощи стандартизированного конического гуттаперчевого штифта

Мохаммед А.Альшери, Саудовская Аравия

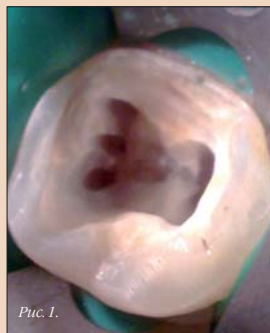

Рис. 1.

Лечение корневых каналов подразумевает их полную obturацию при помощи гуттаперчи и силера; при этом задача заключается в том, чтобы количество гуттаперчи было максимальным, а силера – минимальным [1]. Чтобы решить эту задачу, необходимо сначала препарировать корневой канал с использованием химических и механических средств обработки, придав ему должную форму и размер, устранив присутствующие в канале микроорганизмы и, тем самым, облегчив его obturацию [2].

Техника obturации при помощи конических штифтов появилась в 60-х годах XX века вследствие развития стандартизации эндодонтических инструментов и obturационных материалов по ISO [3]. После прекращения формирования апекса в 2 мм от апикального отверстия выбирается гуттаперчевый штифт, который должен плотно входить в канал и извлекаться из него с некоторым усилием. При использовании техники obturации по методу одного штифта конический штифт вводится в канал при ком-

натной температуре, а толщина слоя силера зависит от степени плотности прилегания штифта к стенкам канала [4].

Появление вращающихся никелево-титановых файлов позволило препарировать изогнутые каналы по центру [5] и, в ряде случаев, добиваться точной припасовки штифта в апикальной части [6]. Однако препарирование каналов при помощи некоторых вращающихся никелево-титановых файлов и использование не стандартизированных штифтов может привести к несоответствию между формой канала и размером гуттаперчевого штифта [7–9]. Результатом этого может стать либо экстразия силера, либо образование пустот у стенок канала. Размеры выпускающихся сегодня конических штифтов для obturации соответствуют размерам каналов, препарированных вращающимися инструментами, что позволяет обеспечить полную объемную obturацию по всей длине канала. Такая obturация может быть выполнена без использования дополнительных штифтов или траты времени на латеральную конденсацию obturационного материала. Изготовители стандартизированных штифтов заявляют, что они точно повторяют форму канала, поскольку конусность штифтов соответствует конусности инструментов. Использование стандартизированных, соответствующих никелево-титановым файлам систем конических штифтов облегчает применение техники obturации по методу одного штифта и позволяет obturировать изогнутые каналы [10]. Цель настоящей статьи – дать описание obturации с использованием одного стандартизированного конического гуттаперчевого штифта.

Описание техники

Доступ к системе корневых каналов был обеспечен при помощи файла размера 10, который был введен в канал. Рабочая длина была вычислена путем вычитания 1 мм из реальной длины канала. После введения ручных файлов и формирования конического просвета канал был препарирован при помощи вращающихся никелево-титановых файлов в соответствии с инструкцией их изготовителя. В ходе препарирования и при переходе от одного файла к другому для медикаментозной обработки канала использовался 2% раствор гипохлорита натрия. По завершении обработки канал был обработан 17% ЭДТА и про-

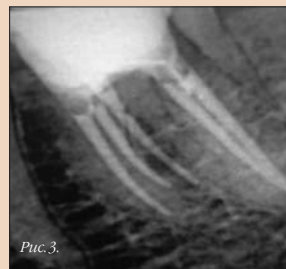


Рис. 3.

сушен при помощи бумажных штифтов.

Конический гуттаперчевый штифт, размер и конусность которого соответствовали характеристикам последнего из использованных вращающихся файлов, был введен в канал на рабочую длину и припасован.

Силер для корневых каналов AN Plus (DENTSPLY DeTrey) был смешан вручную и введен в канал при помощи вращающегося каналонаполни-

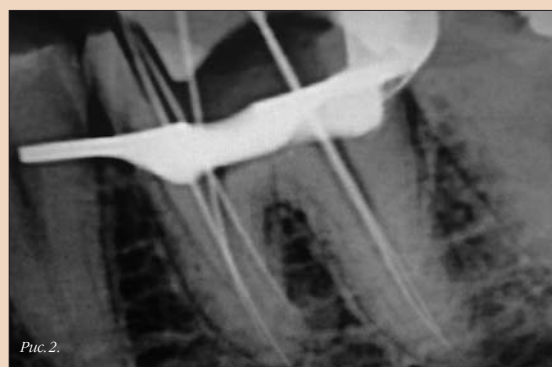

Рис. 2.

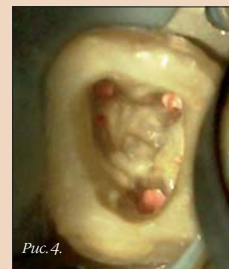

Рис. 4.

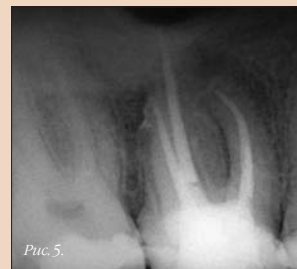

Рис. 5.

теля. Затем гуттаперчевый конус был дополнительно смазан силером. Для отделения кончика штифта в 3 мм от апикального отверстия был применен нагревательный инструмент, после чего канал был obturован по методу вертикальной конденсации с использованием эндодонтического плаггера.

Обсуждение

Было установлено, что исходная техника obturации по методу одно-

го штифта с использованием обычных силеров является менее эффективной, чем obturация корневых каналов путем вертикальной конденсации разогретого материала [11, 12]. Для устранения недостатков техники obturации по методу одного штифта было разработано несколько новых методов. Одной из них является вертикальная конденсация разогретой гуттаперчи. Главным недостатком этой техники заключается в том, что герметизация апикального отверстия осуществляется только за счет не подвергшегося конденсации кончика штифта. В отличие от случая латеральной конденсации при obturации по методу непрерывной волны глубина размещения плаггера оказывается на 3–5 мм меньше рабочей длины [13, 14]. Сообщалось, что результаты лечения при obturации корневых каналов по методу латеральной конденсации лучше, чем при использовании метода одного штифта [15]. В этих случаях, однако, obturация выполнялась при помощи стандартизированных гуттаперчевых штифтов с конусностью 0,02 и, как правило, с использованием силера на основе цинкокислородно-силиконового сплава. Поскольку были задействованы большие объемы этого растворимого силера, именно его растворение и могло оказать негативное влияние на результаты лечения [16].

Группа Schäfer и соавт. сравнила растворимость в воде и искусственной слюне силеров на основе смолы, силикона, гидроксида кальция, цинкокислородно-силиконового сплава; она сообщает, что среди всех протестированных силеров наименьшая потеря веса при сушке силеру AN Plus на основе смолы [17]. Группа Pommeil и соавт. занималась сравнением obturации по методу одного штифта, латеральной конденсации, вертикальной конденсации, а также obturации при помощи систем Therafill и System B с использованием цинкокислородно-силиконового сплава и сообщила, что наибольшие микропротечки наблюдались при obturации по методу одного штифта [18]. С другой стороны, группа Wu и соавт. изучала степень микропро-

2-я специализированная выставка

Дентал-Экспо

Екатеринбург

8-10 декабря

2010 г.

Центр Международной Торговли
Куйбышева, 44

Организаторы:

DENTALEXPO®
ЗАО "ДЕ-5"
тел. (495) 921-40-69
www.dental-expo.com

EXP®
УРАЛЕКСПОЦЕНТР
ЕвроАзиатский выставочный холдинг
тел. (343) 286-11-63
www.uralex.ru

Партнёры выставки:

течки при obturации по методу одного штифта с использованием силиконового силера и пришла к заключению, что подобная obturация исключает микропротечки в течение одного года [16].

При препарировании вращающимися никелево-титановыми файлами и использовании подходящего силера obturация при помощи стандартизированных конических штифтов может обеспечить трехмерную герметизацию корневого канала по всей длине без необходимости использования дополнительных штифтов или траты времени на латеральную конденсацию. Лабораторные данные свидетельствуют, что площадь поперечного сечения канала, занимаемая гуттаперчей, в случае obturации при помощи стандартизированного конического штифта и по методу латеральной конденсации сопоставима, причем первый способ требует гораздо меньше времени [19]. Группа Hembrough и соавт. сравнивала качество и эффективность obturации единичным прямым корневого канала по методу латеральной конденсации с использованием гуттаперчевых штифтов различной конусности после препарирования канала вращающимся файлом с конусностью 0,06 [20]. Исследователи установили, что гуттаперчевые штифты с конусностью 0,06 обладали большей эффективностью, чем штифты с конусностью 0,02, с точки зрения количества использованных дополнительных штифтов, в то время как качество obturации (измерявшееся по количеству силера между гуттаперчей и стенками канала) в обоих случаях не имело значимых различий. Хотя данное исследование было посвящено ла-

теральной конденсации, в случае штифтов с конусностью 0,06 авторы смогли использовать в среднем лишь один дополнительный штифт, что, собственно, соответствует технике obturации при помощи одного стандартизированного конического штифта. Группа Val и соавт. занималась сравнением герметизации корневых каналов, препарированных при помощи вращающихся никелево-титановых файлов с конусностью 0,06 и obturированных по методу латеральной конденсации с использованием гуттаперчевого мастер-штифта с конусностью 0,06 или 0,02; различий исследователи не обнаружили [21]. Группа Zmenet и соавт. препарировала корневые каналы при помощи системы вращающихся инструментов и obturировала их по методам латеральной конденсации и одного штифта [22]. Исследователи сообщили, что различия между методом одного штифта и методом латеральной конденсации при использовании силера на основе метакрилата не были значимыми. Группа De-Deus и соавт. изучала свойства четырех силеров (Pulp Canal Sealer, Sealapex, SybronEndo, EndoREZ, Ultradent; AH Plus) при двух разных толщинах слоя материала. При нанесении силера тонким слоем все материалы продемонстрировали сходные результаты. В случае же толстого слоя силера наилучшие характеристики продемонстрировал силер AH Plus [23]. В целом увеличение толщины слоя силера отрицательно сказывалось на способности связываться с obturационным материалом; исключение составляли лишь образцы с силером AH Plus. Группа Wu и соавт. занималась сравнением распределения си-

лера (на основе эпоксидной смолы) в случае obturации по методу одного штифта, латеральной конденсации и вертикальной конденсации. Исследователи сообщают о значительно большей площади покрытых силером стенок канала при obturации по методу одного штифта, а также лучшим распределении силера [24].

При obturации с использованием стандартизированных штифтов мастер-штифты имеют большую конусность, которая соответствует геометрии последнего использованного при препарировании никелево-титанового файла [19]. Применение современных силеров, которые связываются с гуттаперчей по всей ее поверхности за счет модификации силера или obturационного материала, также может служить доводом в пользу применения стандартизированных конических гуттаперчевых штифтов [25–27].

Хорошо известно, что для того чтобы герметизировать систему корневых каналов, необходимо максимально заполнить их внутренний объем гуттаперчей, и силер служит лишь дополнительным средством усиления связи между гуттаперчевыми штифтами и стенками каналов. Кроме того, силер может заполнять те объемы, куда неспособна проникнуть гуттаперча.

Техника obturации одним стандартизированным коническим штифтом обладает множеством преимуществ, включая:

- увеличение площади стенок канала, покрытой силером, и лучшее его распределение;
- существенное сокращение времени obturации;
- простоту освоения техники;
- исключение латеральных нагрузок во время obturации, способных привести к избытку obturационного материала в канале и образованию трещин на корне;
- более высокое качество obturации по сравнению с другими методами;
- отсутствие опасности повреждения тканей вследствие повышения температуры поверхности корня;
- отсутствие опасности усадки obturационного материала;
- меньшую стоимость [1, 19, 20, 28–32].

Оценка obturации при помощи одного стандартизированного конического штифта in vitro по методу фильтрации жидкости дала результаты, сопоставимые с результатами obturации по методу латеральной конденсации и obturации при помощи системы Thermafil [33].

Заключение

Применение одного стандартизированного конического штифта для холодной obturации зависит от исходной формы канала и способности стоматолога обеспечить правильное препарирование канала. Данная техника показана в случае каналов малого диаметра. Чтобы эта техника оказалась эффективной в случае овальных каналов или каналов большого диаметра, потребовалось бы выполнить слишком сложное препарирование. Чтобы определить, обеспечивает ли obturация при помощи таких стандартизированных кониче-

ских штифтов приемлемую герметизацию апекса, необходимо провести дополнительные исследования. □

От редакции: перечень ссылок можно получить в редакции.

Информация об авторе



Доктор Мохаммед А.Альшерри (Mohammed A. Alshehri)

Консультант по реставрационной стоматологии и имплантологии стоматологического отделения Военного госпиталя, Эр-Рияд. Адъюнкт-профессор кафедры реставрационной стоматологии факультета стоматологии Университета короля Сауда. P.O. Box 225763 Riyadh 11324 Saudi Arabia (Саудовская Аравия) Адрес электронной почты: dr_mzs@hotmail.com

Нимесил®
Обоснованный подход к лечению боли и воспаления в стоматологии

Точность попадания в цель!

- Гранулированная форма – быстрый результат
- Выраженное обезболивание
- Мощный противовоспалительный эффект
- Высокий профиль безопасности

ИМЕЮТСЯ ПРОТИВОПОКАЗАНИЯ. ОЗНАКОМЬТЕСЬ С ИНСТРУКЦИЕЙ

Дексалгин® 25

Скорая помощь при острой зубной боли

- Быстрое начало действия
- Выраженный обезболивающий эффект
- Оптимальный профиль безопасности

Колумбийский университет объявляет о прорыве в области регенерации зубов

Наполняемый стволовыми клетками каркас может помочь заменить дентальные имплантаты

Дэниел Циммерман, ДТИ

Нью-Йорк, США/Лейпциг, Германия: вскоре дентальные имплантаты могут уступить свое место главным кандидатам на замещение естественных зубов. Как сообщают авторы нового исследования, проведенного на кафедре стоматологии Колумбийского университета, объемные каркасы, наполняемые стволовыми клетками, позволили вырастить анатомически правильные зубы за 9 нед. Новая техника, разработанная проф. Jeremy Mao из Колумбийского университета, также продемонстрировала потенциал в отношении регенерации пародонтальной связки и альвеолярной кости; это может открыть путь к выращиванию естественных зубов, способных интегрироваться в окружающие ткани.

Предыдущее исследование, посвященное регенерации зубов, было на-



Изображение каркаса, используемого для выращивания стволовых клеток (ДТИ/фото любезно предоставлено Колумбийским университетом, США).

правлено на культивирование стволовых клеток либо на уже установленных дентальных имплантатах для улучшения их остеоинтеграции, либо вне тела – в последнем случае

зуб выращивался на имплантате в лабораторных условиях и имплантировался по завершении процесса роста. Техника проф. Mao, протестированная на животных, переносит про-

цесс культивирования непосредственно в лунку, где зуб может быть выращен ортотопически.

«Ключевая задача исследований регенерации зубов – найти рента-

бельный подход, который можно будет использовать при лечении пациентов, не способных оплатить имплантацию или непригодных для этой процедуры по состоянию здоровья – сказал доктор Mao газете Dental Tribune Asia Pacific. – Мы впервые представляем отчет о регенерации анатомически правильной подобной зубу структуры in vivo».

Последние исследования, проведенные в Швеции, показали, что утрата костной ткани, одна из основных причин неудачного исхода установки имплантатов, остается нерешенной проблемой стоматологии.

Исследование доктора Mao было опубликовано в недавнем выпуске Journal of Dental Research и будет представлено на предстоящем в этом году Международном конгрессе Ассоциации стоматологических исследований в Барселоне.

Колумбийский университет сообщил, что уже получил обращения заинтересованных пациентов относительно искусственно выращенных зубов, и в настоящее время активно ищет партнеров для коммерческого использования технологии через свой отдел обмена технологиями, который называется Columbia Technology Ventures. [1]

Выставка IDEM подтверждает свою роль главного мероприятия в Азиатско-Тихоокеанском регионе

Организаторы обнародуют планы на 2012 г.: большее разнообразие научной программы

Дэниел Циммерман, ДТИ

Сингапур/Лейпциг, Германия: после оглашения окончательного числа участников Международной стоматологической выставки (IDEM), стало ясно, что она действительно является главным стоматологическим мероприятием в Азиатско-Тихоокеанском регионе. Более качественная научная программа и большее число экспонентов привлекли в Сингапур свыше 6000 стоматологов. Участники выставки и ее организаторы заявили, что в этом году весьма удовлетвори-

ны количеством и «качеством» посетителей.

Выставка IDEM, организуемая компанией Koelnmesse Singapore Ltd, проводится каждые два года в сотрудничестве с Сингапурской стоматологической ассоциацией и Всемирной стоматологической федерацией (FDI).

В этом году научная программа была посвящена имплантологии и эстетической стоматологии – двум наиболее успешным секторам Азиатско-Тихоокеанского стоматоло-

гического рынка. Хотя всемирный финансовый кризис существенно повлиял на уровень продаж в 2008–2009 гг., ожидается, что темпы роста индустрии, как сказано в отчете за май 2009 г., будут увеличиваться вместе с восстановлением экономики. Согласно этому отчету уже сегодня увеличение показателей продаж стоматологических имплантатов в Азиатско-Тихоокеанском регионе по сравнению с 2008 г. выражается двузачными числами.

Имплантологическое оборудование составило существенную часть экспозиции выставки, на которой в этом году было представлено большое количество хирургических инструментов для проведения трансплантации костной ткани. Помимо традиционного оборудования – инструментов, устройств и материалов – специалисты по цифровой стоматологии представили системы получения объемных изображений, позволяющие упростить взаимодействие между стоматологами и лабораториями, а также улучшить долгосрочные результаты лечения.

Впервые участниками сингапурской выставки стали производители из Словении и Колумбии. Британ-

ская ассоциация стоматологической индустрии открыла свой первый национальный павильон; одновременно с Великобританией в экспозиции приняли участие производители из Австралии, Тайваня, Сингапура, Кореи, Франции и Швейцарии. Наиболее полно была представлена стоматологическая индустрия США и Германии; в выставке приняли участие более 20 компаний из этих стран.

Господин Michael Dreyer, вице-президент Азиатско-Тихоокеанского отделения компании Koelnmesse Pte Ltd, сказал корреспонденту Dental Tribune Asia Pacific, что, несмотря на организационные изменения и экономический спад, выставка этого года ничуть не уступила IDEM-2008. Он отметил, что его компания намерена и дальше совершенствовать данное мероприятие, чтобы сделать его доступным и интересным для большего числа представителей профессии, например для ассистентов стоматологов.

Президент Сингапурской стоматологической ассоциации доктор Lewis Lee отметил, что решение провести ряд курсов и мастер-классов до начала конгресса было с одобрением воспринято большинством

участников выставки. Он также обнародовал планы по расширению научной программы выставки 2012 г. и включению в нее большего числа тем, например докладов по стоматологическим материалам, ортодонтии и заболеваниям полости рта. Кроме того, вниманию участников следующей выставки будет предложено большее число практических семинаров, добавил он.

Делегаты, посетившие первые сессии, предшествывавшие конгрессу, подтвердили, что программа выставки значительно улучшилась по сравнению с 2008 г. Большинство опрошенных заявили, что благодаря таким изменениям программы они имели возможность посетить практически все интересные мероприятия, которые планировались в рамках выставки.

«Я думаю, что этот конгресс был отлично организован, а правильное планирование позволило избежать накладок по времени, за счет чего было легче попасть на большее число докладов и лекций», – сказал один из сингапурских стоматологов.

Как сообщил господин Dreyer, подготовка к следующей выставке IDEM, которая пройдет в 2012 г., уже началась; известны и имена некоторых докладчиков. Кроме того, нас ждут лекции о лечении тяжелых эндодонтических случаев, биологическом влиянии современных реставрационных материалов на пульпарно-дентинный комплекс и современных концепциях применения штифтовых конструкций. [2]

Следующая выставка назначена на 20–22 апреля 2012 г.

TOOLS TO KEEP SMILING

Целых...
...4 премьеры!

D-RaCe
Облегчают расплombировку

Scout-RaCe
Секвенция для механической ковровой дорожки

FKG RaCe ISO 10
Для механического создания конического просвета

SMG handle
Индикатор использования

www.d-race.ch

www.fkg.ch

FKG DENTAIRE
Tosca Dental Products



Министр здравоохранения Сингапура господин Khaw Boon Wan (третий слева) на выставке IDEM-2010. (ДТИ/Фото любезно предоставлено компанией Koelnmesse).

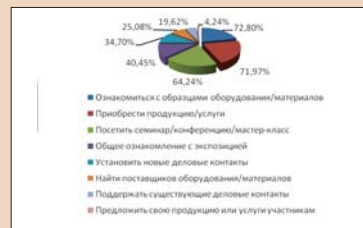ДЕНТАЛ-ЭКСПО 2010

28-й Московский международный стоматологический форум

20–23 сентября, Москва, Крокус Экспо

23 сентября в МВЦ «Крокус Экспо» успешно завершил свою работу 28-й Московский международный стоматологический форум и международная выставка «Дентал-Экспо 2010». Осенний форум выглядел очень представительно в экспозиции и научной части: 28 799 участников, 447 экспонентов на площади 18 500 кв.м, 4 национальных павильона, 27 иностранных и

ние числа зарубежных докладчиков – часть курса организаторов на усиление международной составляющей форума. Для удобства участников 28-го Московского международного стоматологического форума вся научная программа была разбита по тематикам и заблаговременно опубликована на сайте выставки, а также разослана всем посетителям по почте.



Цель посещения выставки.

Для посетителей и участников выставки работал бизнес-центр, спонсором которого традиционно стала компания «Крафтвэй», предоставившая офисное оборудование и доступ в интернет всем желающим.

Функционировала служба доставки покупок в любой регион страны. Атмосферу выставки органично дополнили несколько музыкальных коллективов в фойе и в выставочных залах.

В первой половине 2011 г. в Крокус Экспо (павильон 2) состоится «Дентал-Экспо 2011» (14–16 февраля). «Стоматологический Салон 2011» (25–28 апреля), во втором полугодии – «Дентал-Экспо 2011» (26–29 сентября). Не пропустите!

| Мероприятия по тематикам: | |
|----------------------------|----|
| Имплантология | 87 |
| Э/т лаборатория | 49 |
| Ортопедия | 53 |
| Рентгенология | 11 |
| Эндодонтия | 38 |
| Ортодонтия | 12 |
| Гигиена | 12 |
| Менеджмент | 24 |
| CAD/CAM | 14 |
| Косметическая стоматология | 33 |
| Терапия | 72 |
| Детская стоматология | 3 |
| Лазерная стоматология | 14 |
| Другое | 24 |

28 российских компаний участвовали впервые, более 440 докладов, докладчики из 15 стран... Выставка разместилась в трех залах второго павильона Крокус Экспо, научная программа прошла в современных хорошо оборудованных конференц-залах 2 и 3 павильонов.

24-я Всероссийская научно-практическая конференция STAR открылась новым проектом Российской Ассоциации стоматологической имплантологии (РАСИ) – Первым Национальным фестивалем имплантологии под руководством проф. В.Н. Олесовой. Одновременно с фестивалем прошел юбилейный X Всероссийский конгресс, а также X Всероссийский чемпионат стоматологического мастерства по дентальной имплантологии. Программа Фестиваля включала 20 докладов, среди которых 13 были сделаны известными зарубежными имплантологами. Фестиваль собрал 600 участников.

Особого внимания заслуживает 1-й Российско-Европейский конгресс по детской стоматологии, прошедший в рамках конференции STAR под эгидой МГМСУ. Особенно трогательным стало выступление детского танцевального коллектива на открытии конгресса. Впервые Москва принимала событие такого уровня по детской стоматологии. Президиум Европейской академии детской стоматологии в полном составе – доктор Ник Лигидакис (Греция), проф. Норберт Крамер (Германия), проф. Джек Тумба (Великобритания), доктор Пэдди Флеминг (Ирландия), проф. Рольф Хинц (Германия) – выступили с докладами по самым актуальным вопросам детской стоматологии. Не зря мероприятие собрало полный зал, хотя участие было платным. Событие состоялось благодаря усилиям кафедры детской стоматологии МГМСУ и лично проф. Л.П.Кисельниковой, а также благодаря активной поддержке руководства МГМСУ и лично его ректора проф. О.О. Янушевича. В работе конференции приняли участие 582 врача стоматолога, представители медицинских ВУЗов и стоматологических поликлиник из разных регионов России, Белоруссии, Украины, Армении.

Участники отметили рост уровня научной программы форума, об этом же говорят резко возросшие цифры по посещаемости. Увеличе-




Московский Государственный Медико-Стоматологический Университет



Российская Академия Медицинских Наук



14-16 ФЕВРАЛЯ 2011

DENTAL



8-й Всероссийский стоматологический форум

ДЕНТАЛ-РЕВЮ

ОБРАЗОВАНИЕ, НАУКА И ПРАКТИКА В СТОМАТОЛОГИИ

Московская выставка-ярмарка

Научно-практическая конференция:

“Здоровый образ жизни с раннего детства: инновационные подходы к профилактике и лечению кариеса зубов”

МЯКИНИНО



МЕТРО В КРОКУС ЭКСПО!

МОСКВА

Крокус Экспо

ПАВИЛЬОН 2

Оргкомитет конференции:

+7 495 684-53-40

dental-revue@mail.ru

www.msmsu.ru

Оргкомитет выставки:

+7 495 921-40-69

info@dental-expo.com

www.dental-expo.com

На правах рекламы

Социальная революция

Социальные сети становятся отличным средством продвижения клиники

Мари Коксон, Великобритания

Представьте, если сможете, то время, когда телевизор показывал лишь три канала, вещание которых заканчивалось около полуночи, а мобильных телефонов и домашних компьютеров просто не существовало. Никто даже не мог вообразить, что такое Интернет. Письма кидали в почтовый ящик. Таким было мое детство. Если бы кто-нибудь год назад сказал мне, что я зарегистрируюсь в сети Facebook, я бы рассмеялась и заявила, что у меня на это просто нет времени.

Даже пользоваться предикативным вводом текста я научилась лишь в прошлом году, да и то благодаря терпению своей 14-летней пациент-

стям. Некоторые наши курсы не анонсируются нигде, кроме как на сайте Facebook, поскольку в этой социальной сети мы сразу набираем необходимое количество слушателей. Беседы с коллегами по бизнесу и участие в тех или иных сообществах позволили нам лучше понять, как следует планировать работу на 2011 г. – и всеми этими возможностями я пользуюсь, не выходя из дома, сидя у компьютера с чашкой чая.

На сайте Facebook можно найти и информацию, и ответы на вопросы: там много полезных сведений, и если вы не знаете, где искать, можно спросить у членов одного из многочисленных сообществ, например «Dental Nurse Network» или «UK

держивают друг друга. Возможно, в моем описании все это похоже на коммуну, но Facebook действительно ее напоминает. Здесь присутствует и социальная сторона, создается атмосфера для дружеских споров и дискуссий. В сети Facebook существует множество интересных и развлекательных сообществ, вроде того, которое в 2009 г. вывело группу «Rage Against the Machine» на первое место рождественского хит-парада, тем самым продемонстрировав огромные возможности этого сайта.

Вовсе не мелочи

В недавнем пресс-релизе Британского фонда стоматологического здоровья сказано следующее: «После того как чуть больше 2 мес назад мы внедрили стратегию онлайн-работы, посещаемость сайта выросла на 35%».

Фонд публикует множество рекомендаций по сохранению и поддержанию стоматологического здоровья, исследования в области стоматологии и относящиеся к стоматологической индустрии новости.

Доктор Nigel Carter, исполнительный директор Британского фонда стоматологического здоровья, поражен быстротой такого успеха: «Когда мы впервые зарегистрировались в социальной сети, то надеялись, что это поможет нам – как одному из источников информации о стоматологическом здоровье – стать ближе к населению. У нас был долгосрочный план действий, мы рассчитывали на стабильный рост и небольшое увеличение посещаемости нашего сайта, но результаты превзошли все наши самые смелые ожидания. То, чего мы рассчитывали достичь за 3 мес, удалось уже за первые 3 нед, а уровень посещаемости все продолжает расти!»

«Кто-нибудь из участников сети Facebook обязательно знает ответ или сможет связать вас с теми, кто его знает».

ки, и до сих пор не всегда понимаю эти странные сокращения вроде «O5» – к величайшему изумлению друзей. Они говорят, что я отправляю не sms-сообщения, а целые романы.

К счастью, наш талантливый администратор (и по совместительству мой муж) в прошлом году создал в сети Facebook профиль для меня как предпринимателя и страничку для нашей компании «CPD for DCP Ltd» по повышению квалификации работников стоматологии. Через полгода у нас было более 1900 друзей, что позволило нам контактировать и взаимодействовать с работниками стоматологии по всей стране и создавать курсы и программы, соответствующие их потребно-

Dental Hygienists». Кто-нибудь из участников сети Facebook обязательно знает ответ или сможет связать вас с теми, кто его знает. Участники Facebook рекомендуют множество форм-программ повышения квалификации (как платных, так и бесплатных), и ссылки на эти программы доступны для всех.

Здесь, на сайте Facebook, я имела возможность побеседовать со стоматологом-хирургом из Израиля, разговаривала с врачами, оказывающими помощь инвалидам в Германии, нашла множество блестящих статей по рекомендациям, полученных от сообществ. Здесь бизнес-консультанты бесплатно предлагают вам свой совет, а клиники под-



(ДТ/Фото: Stephen Coburn)

Мы ежедневно завязываем отношения с людьми всех возрастов и всех слоев общества – это просто сногсшибательно!»

Не только для профессионалов


Сегодня на сайте Facebook зарегистрировано множество стоматологических клиник, а пациенты этих клиник образуют сообщества, которые позволяют распространять информационные бюллетени, рекламировать клинику и взаимодействовать при создании новых деловых начинаний. Клиники могут напрямую общаться со своими пациентами; многие деловые предприятия управляются через Facebook и другие социальные сети.

Есть много форм социальных сетей, функционирующих так же, как Facebook: Twitter, YouTube, My space и многие другие. Существуют даже компании, которые создадут для вас страницы на этих сайтах и будут их администрировать, так что вы сможете контактировать со своими клиентами всеми возможными способами – при помощи электронных писем, записей в блоге, общения через Facebook, – обеспечивая удобство и вид коммуникации, соответствующий потребностям ваших клиентов.

Так что давайте, присоединяйтесь к социальной революции – общайтесь с коллегами, переписывайтесь с существующими клиентами, ищите новых, находите нужную информацию или просто узнайте, наконец, вокруг чего весь этот шум. **□**

Найдите меня, Мари Коксон, в сети Facebook; если хотите знать, то неизменно передовая газета Dental Tribune тоже там!

Информация об авторе



Мари Коксон (Mari Coxon) работает гигиенистом стоматологическим в Центральном Лондоне, Великобритания. Связаться с ней можно по адресу coxon@cpdfordcp.co.uk.

Имплантаты SLActive демонстрируют большую стабильность

Имплантаты, поверхность которых изготовлена с применением технологии SLActive (Straumann), продемонстрировали большую стабильность по сравнению с пятью другими широко применяемыми имплантатами; результаты соответствующего исследования были представлены на 25-й юбилейной встрече Академии остеоинтеграции, прошедшей в марте в Онтарии (США).

В рамках данного исследования экспериментальное лечение проводили на лабораторных животных (кроликах), стабильность имплантата измеряли через 3 и 6 нед после установки имплантата. Было выявлено значимое различие между имплантатами SLActive и контрольными имплантатами. В настоящее время, говорят исследователи, проводится гистологическая оценка заживления костной ткани.

Имплантаты SLActive были представлены на рынках Китая и Кореи в 2009 г., они также продаются на всех остальных крупных рынках Азии. **□**

Московская Международная стоматологическая выставка

Gostiny Dvor

November 17-20 2010



Mos EXPO DENTAL

Гостинный Двор

Ноябрь 17-20 2010

Московская Международная Стоматологическая Выставка

Moscow International Dental Exhibition

При поддержке: Правительства Москвы, Департамента здравоохранения города Москвы, Торгового Дома «Шатер», Центрального научно-исследовательского института стоматологии и челюстно-лицевой хирургии Минздрава РФ, СтАР, Российской Ассоциации Стоматологической Имплантологии, РоСИ, РУДН.

Россия, 109012, Москва, Гостинный Двор, ул. Ильинка д.4

Тел.: + 7 (495) 698 12 52
Факс: + 7 (495) 698 12 75
e-mail: info@mosexpodental.com
www.mosexpodental.com



Опыт клинического применения препарата Камистад® при проведении ортодонтического лечения

А.В. Севбитов, А.Ю. Туркина, М.Ю. Акимова
Первый МГМУ им. И.М. Сеченова

Красивая улыбка – неотъемлемая часть имиджа успешного человека. Однако ровные зубы это не только символ престижа, но и показатель здоровья полости рта. К сожалению, не каждому этот дар достался от природы. Для достижения наилучшего эстетического и функционального результата многие пациенты вынуждены проходить курс ортодонтического лечения с применением несъемной техники. Ортодонтия сегодня – активно развивающаяся отрасль стоматологии. Ученые и врачи всего мира разрабатывают конструкции и схемы лечения, позволяющие пациентам легче преодолевать трудности, связанные с использованием несъемной техники.

Использование несъемных аппаратов нередко является причиной развития воспалительных изменений десны и слизистой оболочки полости рта, а также болевого синдрома.

Это связано:

- со значительным затруднением проведения качественного гигиенического ухода;
- с травматизацией слизистой оболочки элементами конструкции;
- с активацией ортодонтической техники.

Для предотвращения развития воспалительных явлений, а также для уменьшения болевого синдрома наряду с проведением профессиональной гигиены полости рта необходимо использовать обезболивающие и антисептические препараты.

Брекеты-системы повсеместно применяются как для устранения аномалий положения и наклона отдельных зубов, так и для коррекции формы и характера смыкания зубных рядов. Одной из наиболее важных проблем, связанных с их применением, является невозможность качественного осуществления индивидуальной гигиены полости рта с помощью обычной зубной щетки. На стоматологическом рынке сегодня представлен широкий спектр средств, направленных на удаление зубного налета из ретенционных зон, возникающих после фиксации несъемной ортодонтической техники. К ним относятся специальные ершики и щетки, позволяющие устранить налет из пришеечных и контактных областей зубов. Время проведения индивидуальной гигиены с использованием этих аксессуаров увеличивается в несколько раз по сравнению со стандартной методикой. Кроме того, ортодонты рекомендуют пациентам с несъемными аппаратами чистить зубы после каждого приема пищи, что практи-

чески невыполнимо в условиях современной жизни в мегаполисе. Зубной налет, скапливающийся в пришеечных областях зубов, быстро структурируется в зубную бляшку. Бактерии зубной бляшки и продукты их метаболизма становятся причиной воспаления краевого пародонта. Пациенты отмечают отечность и кровоточивость десен, иногда возникает чувство жжения или зуда в области воспаленной десны. Поэтому в комплексную программу ортодонтического лечения необходимо включать средства для местного применения, уменьшающие воспалительные явления слизистой оболочки полости рта и обладающие антисептическими свойствами (например, Камистад®).

Препарат Камистад® – гель для местного применения комбинированного состава. Он содержит два активных компонента – лидокаина гидрохлорид и настойку цветков ромашки. Лидокаина гидрохлорид оказывает местноанестезирующее действие, которое способствует быстрому и продолжительному уменьшению боли при воспалениях слизистой оболочки рта. Настойка цветков ромашки обладает противовоспалительными, антисептическими и ранозаживляющими свойствами.

Гелевая основа препарата оказывает охлаждающее действие, способствует устранению болевой симпто-

матики, обеспечивает хорошую фиксацию препарата на слизистой оболочке полости рта и возможность его точечного применения.

Содержание натурального антисептического компонента – настойки цветков ромашки – снижает химическую нагрузку препарата на организм.

Гель Камистад® способствует заживлению травматических повреждений слизистой оболочки губ и щек. Необходимо отметить, что в терапии травматических эрозий основную роль играет устранение повреждающего фактора – прилифовывание или изоляция специальным воском травмирующего элемента конструкции. После исключения возможности повторной травматизации, пациенту рекомендуют наносить гель Камистад® на поврежденный участок слизистой оболочки 3 раза в день до полного устранения симптомов воспаления. Как правило, болевой синдром уменьшается после однократного применения Камистада® (это обусловлено местноанестезирующим эффектом лидокаина), полная эпителизация травматических эрозий в среднем наступает на вторые сутки. Незначительные острые травмы слизистой оболочки на фоне применения препарата эпителизуются быстрее, чем у пациентов, не применяющих Камистад®.

При возникновении явлений катарального гингивита наряду с проведением гигиенических мероприятий в полости рта пациентам рекомендуется наносить гель на воспаленную слизистую оболочку десны 3 раза в день не менее чем за 30 мин до еды, до полного устранения симптомов.

Применение препарата Камистад® в первые дни после активации несъемных ортодонтических аппаратов позволяет облегчить состояние пациентов. В период наиболее выраженной болевой реакции гель Камистад® наносится до 4 раз в день на болезненные участки десны легкими массирующими движениями. Рекомендуется использовать препарат курсами по 5–7 дней каждые 4–6 нед (после каждой активации). При необходимости длительного применения препарата нужно уточнить у пациента наличие возможных противопоказаний (например, артериальной гипертензии, почечной или печеночной недостаточности).

Таким образом, препарат Камистад®, обладающий многофакторным действием, может с успехом применяться при возможных воспалительных изменениях слизистой оболочки полости рта у пациентов во время проведения ортодонтического лечения. **III**



Камистад®

гель для местного применения

лидокаина гидрохлорид +
настойка цветков ромашки

не содержит сахара

РУ П №015756/01

КОМБИНИРОВАННОЕ БОЛЕУТОЛЯЮЩЕЕ И АНТИСЕПТИЧЕСКОЕ СТОМАТОЛОГИЧЕСКОЕ СРЕДСТВО

Показания. Болевой синдром при:

- воспалительных заболеваниях слизистой оболочки полости рта и губ (включая образование пузырьков и обветривание губ)
- гингивите
- раздражении слизистой рта протезами и брекетами
- прорезывании молочных зубов и зубов мудрости
- ортодонтических и других стоматологических процедурах

Широкие возможности для применения

Для разных возрастных категорий
(взрослых и детей с 3-х месяцев)

Возможность рекомендаций пациентам
для использования в домашних условиях

Возможность использования
в ежедневной профессиональной практике
и включения в схему обслуживания пациента
при оказании стоматологической помощи

Помогает и деснам, и десенкам!

Реклама

Производитель: "Штада Арцнайmittel AG", Германия
Маркетинг и дистрибуция: ОАО "Нижфарм", Россия
Тел. (831) 278 80 88. <http://www.stada.ru>

STADA
C I S

НИЖФАРМ