

cosmetic dentistry

Magazin für innovative Zahnmedizin

50

JAHRE DENTAL TRIBUNE INT. • 30 JAHRE OEMUS MEDIA & 20 JAHRE

UND
DAS IST
ERST DER
ANFANG
WWW.WELOVEWHATWEDO.ORG

© Cookie Studio – stock.adobe.com
© gfx_mazim – stock.adobe.com

ISSN 1864-4279 • 22. Jahrgang • Entgelt bezahlt: 63398 • Preis: € 10,00 zzgl. MwSt.

2
/ 24

Fachbeitrag

Die synergetische Integration digitaler Technologien in der ästhetischen Rehabilitation älterer Patienten

Fachbeitrag

Bisshebung mit palatinalen Veneers: digitale Umsetzung und Planung

Anwenderbericht

Software zum perfekten Lächeln

www.welovewhatwedo.org



NATURAL+™

Die natürliche Zahnaufhellung

Jetzt kostenlosen
DEMO-TERMIN
vereinbaren!
0521 - 80 16 800

**Entdecken Sie die ökologische Lösung für eine
medizinische Zahnaufhellung auch für Ihre Praxis!**

Erfahre mehr



Das umweltfreundliche und vegane 33%-ige Wasserstoffperoxidgel von NATURAL+ ist mit natürlichen Mineralien angereichert. Kalzium, Natriumfluorid und Mineralien aus dem Toten Meer haben schmerzlindernde und zahnschützende Eigenschaften. Empfindlichkeiten und einer Demineralisierung der Zähne werden entgegengewirkt.

bisico®



Kurz gesagt:

Frisch aufgelegt

Jahrbuch Digitale Dentale Technologien '24/'25

Sie interessieren sich – ob als Praxis- oder Laborteam – für die Möglichkeiten des digitalen Workflows? Dann ist das gerade umfassend überarbeitete *Jahrbuch Digitale Dentale Technologien '24/'25* genau die richtige Lektüre für Sie! Renommierte Autoren aus Wissenschaft, Praxis, Labor und Industrie besprechen darin die Schwerpunkte 3D-Diagnostik und -Planung, digitale Abformung, CAD/CAM sowie 3D-Druck. Thematische Marktübersichten geben einen schnellen Überblick darüber, was der digitale Markt derzeit zu bieten hat, zudem stellen sich ausgewählte Firmen der Branche im Rahmen von Anbieterprofilen vor.



Hier geht's zur E-Paper-Leseprobe des *Jahrbuch Digitale Dentale Technologien '24/'25*

INHALT

03
Inhalt

06
Die synergetische Integration digitaler Technologien in der ästhetischen Rehabilitation älterer Patienten

Dr. Malin Janson, ZTM Hans-Jürgen Joit



12
Bisshebung mit palatinalen Veneers: digitale Umsetzung und Planung

Dr. med. dent. Shayan Assadi



Wir feiern ... **großes Verlagsjubiläum** und die Oemusianer hinter den Kulissen! Schauen Sie auf welovewhatwedo.org vorbei und lernen Sie uns kennen!

30 oemus

© Jirawatfoto – stock.adobe.com

© Tobrono – stock.adobe.com

welovewhatwedo.org

INHALT



20


Software zum perfekten Lächeln

Dr. Kristina Baumgarten

26

Gender Marketing – die Berücksichtigung von geschlechtsspezifischen Unterschieden bei männlichen und weiblichen Zielgruppen

Prof. Dr. Gerd Nufer



32

Bleaching im Praxiskonzept

Redaktion

34

Markt | Produktinformationen

36

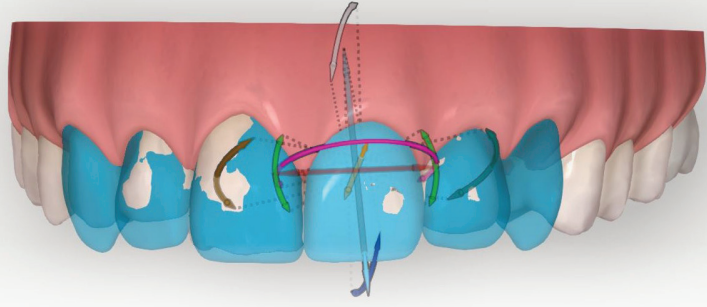
Nachbericht Jahrestagungen der ISMI und der DGKZ



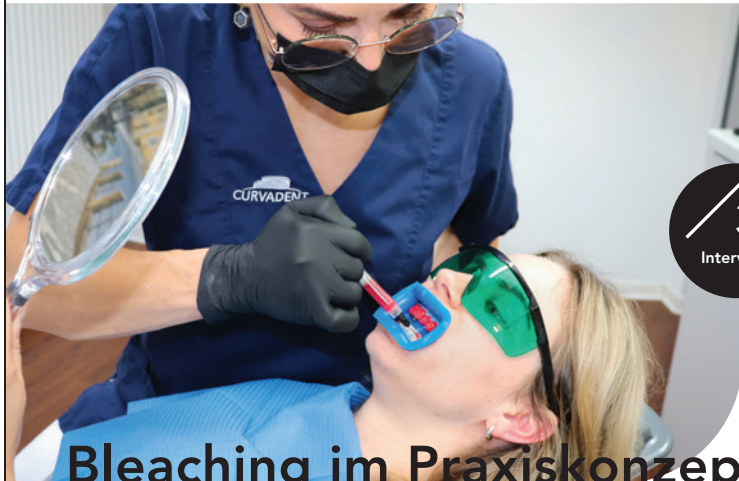38

Ästhetische Chirurgie und Kosmetische Zahnmedizin im September am Bodensee

20
Fachbeitrag



Die Digitalisierung hat nahezu jede Facette unseres Lebens transformiert, und die Zahnmedizin bildet hierzu keine Ausnahme. Die Einführung digitaler Planungssoftware bietet ein innovatives Tool zur effizienteren Diagnose, Behandlungsplanung und Umsetzung.



32
Interview

Bleaching im Praxiskonzept

Der Trend zum strahlenden Lächeln: Im Praxisalltag begegnet Zahnärzten sehr häufig der Patientenwunsch nach einem professionellen Bleaching. Das Interview mit Heidi Otto, der Geschäftsführerin der MVZ CurvaDent GmbH, gibt Einblicke in Praxiserfahrung und eine mögliche Marketingstrategie rund um das Thema Zahnaufhellung.

39

Humanpräparatekurs in Berlin – Weichgewebemanagement in der Implantologie



39
Event

42

Events + Impressum

Wie umfassend ist Ihr Behandlungsansatz? **Invisalign Smile Architect™**



Sowohl restaurative als auch kieferorthopädische Ergebnisse können durch eine integrierte Invisalign® Behandlung verbessert werden.

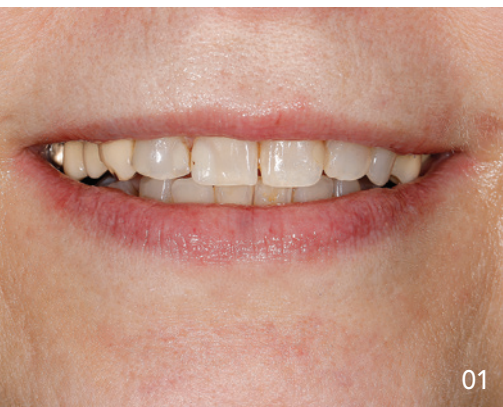Entwickeln Sie Ihre Praxis weiter, um Patienten umfassender zu betrachten und ganzheitlich zu behandeln.



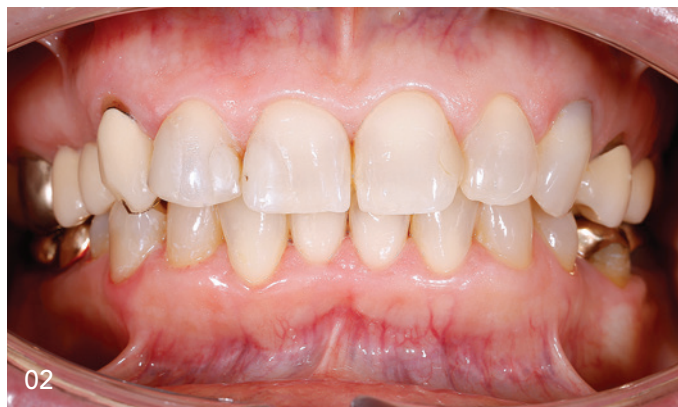Die synergetische Integration digitaler Technologien in der ästhetischen Rehabilitation älterer Patienten

Der vorliegende Fallbericht stellt die ästhetische und funktionale Rehabilitation einer älteren Patientin detailliert dar. Durch den Einsatz modernster keramischer Werkstoffe wurden diverse ältere Restaurationen ersetzt, um sowohl die Funktion als auch die Ästhetik der Zähne signifikant zu verbessern. Besonderes Augenmerk lag auf der synergetischen Zusammenarbeit zwischen Zahnarzt, Zahntechniker und der Patientin, die durch eine gründliche Analyse von Symmetrien, Gesichtszügen und Zahnfarben gekennzeichnet war. Eine vollständige Dokumentation dieses Prozesses diente als Basis für die erzielten ästhetischen Resultate.

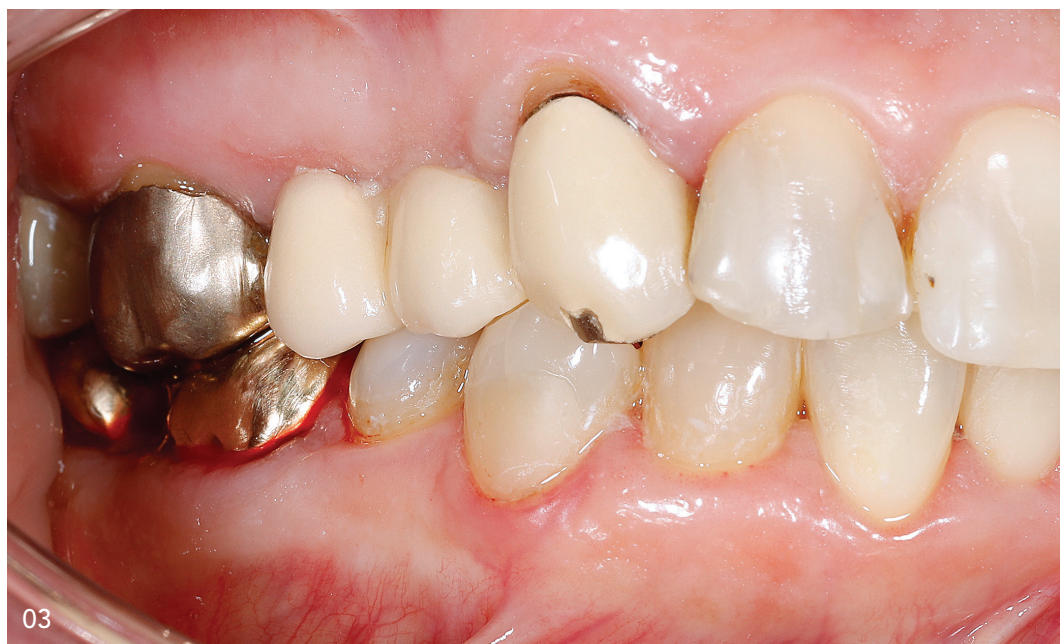Dr. Malin Janson, ZTM Hans-Jürgen Joit



01
Ausgangssituation
extraoral
lächelnd.



02-06
Intraorale Sicht
der Ausgangs-
situation vor
prothetischer
Neuversorgung.



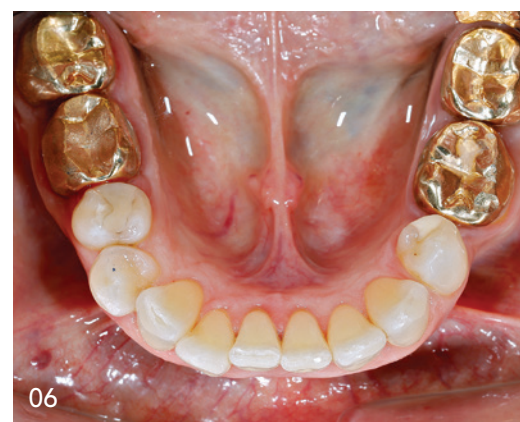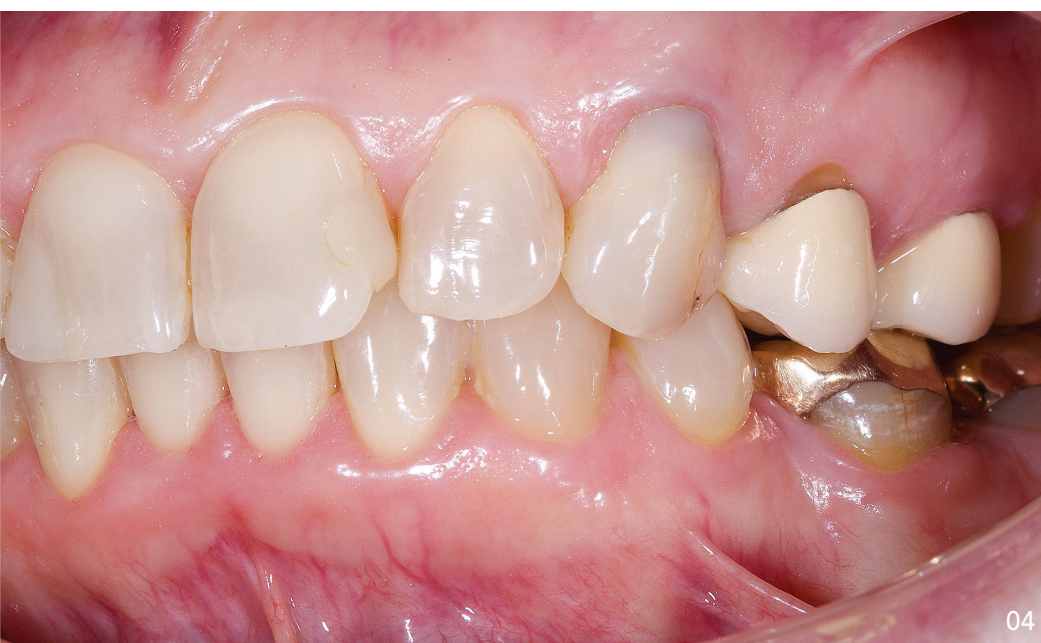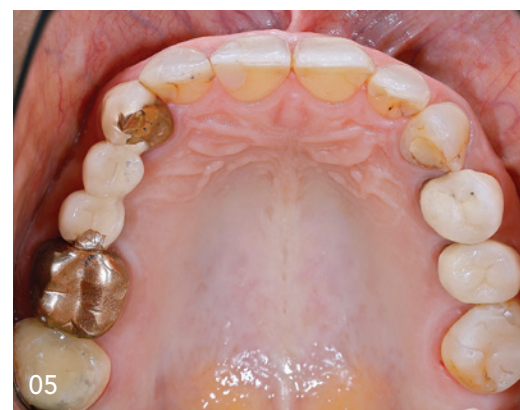Falldarstellung

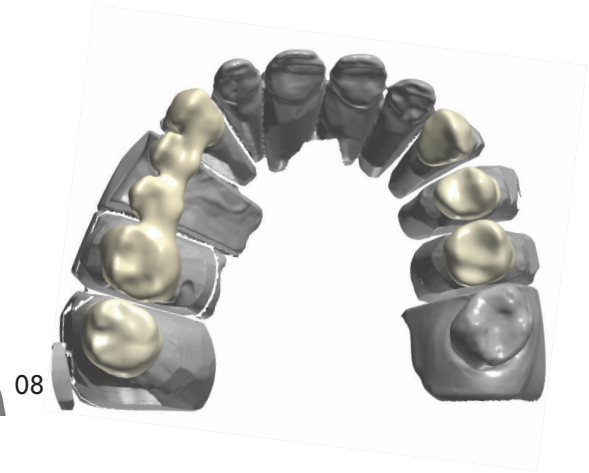
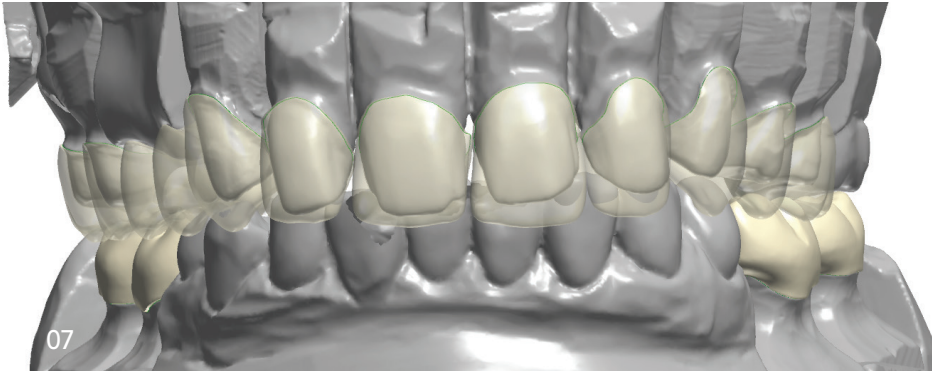
Anamnese und Befunderhebung

Die 66-jährige Patientin stellte sich in der Poliklinik für Zahnärztliche Prothetik der Uniklinik Köln mit dem Behandlungswunsch nach einer ästhetischen Verjüngung ihrer Frontzahnästhetik und der Wiederherstellung ihres ehemaligen harmonischen Lächelns vor. Der vorhandene festsitzende Zahnersatz war bereits 30 Jahre alt. Insbesondere ihre verfärbten freiliegenden insuffizienten Kronenränder und das Keramikchipping störten sie optisch. Der Frontzahnbereich des Oberkiefers wies multiple Kompositrestaurationen an den bukkalen and approximalen Flächen auf, die zu ungleichmäßigem Farbverlauf und Kontaktpunkten führten. Zahn 17 war alio loco durch ein LZPV versorgt, von Zahn 13 auf 16 trug die Patientin eine insuffiziente VMK-Brücke. 23 wies zwar eine regelrechte Wurzelfüllung, jedoch eine intrinsische Verfärbung auf, die trotz Walking-Bleach zu keinem zufriedenstellenden Ergebnis geführt hatte. Die Zähne 24, 25, 36, 37, 46, 47 wiesen ebenfalls insuffiziente Kronen auf. Parodontal präsentierten sich die Zähne der Patientin stabil, ohne Lockerungsgrade mit unauffälligem PSI (0/0/1/1/1/1). Die Frontzähne im Unterkiefer zeigten eine leichte Inklinationsabweichung mit interdentalen Überlappungen, charakteristisch für einen dentalen Engstand. Es gab keine klinischen Hinweise auf Parafunktionen oder einen Verlust der vertikalen Dimension, jedoch waren altersbedingte Schliffacetten auf den Unterkieferfrontzähnen erkennbar. Abgesehen von dem endodontisch behandelten Zahn 23 waren alle Zähne vital. Zudem pflegte die Patientin eine gute häusliche Mundhygiene.

Behandlungsplanung

Zur ästhetischen und zahnmedizinischen Optimierung wurden verschiedene Behandlungsoptionen und Materialien ausführlich mit der Patientin besprochen. Bezüglich der Unterkieferfront wurde die Patientin über mögliche kieferorthopädische oder minimalinvasive prothetische Korrekturen aufgeklärt. Nach partizipativer Entscheidungsfindung wurde mit der Patientin die Versorgung der Oberkieferfrontzähne mit Veneers aus Glaskeramik geplant, um Form, Länge, Breite und Farbe harmonisch wiederherzustellen. Zudem wurden die Seitenzähne mit vollkeramischen Zirkonoxidrestaurationen versorgt, um ein einheitliches Gesamtbild zu erreichen.





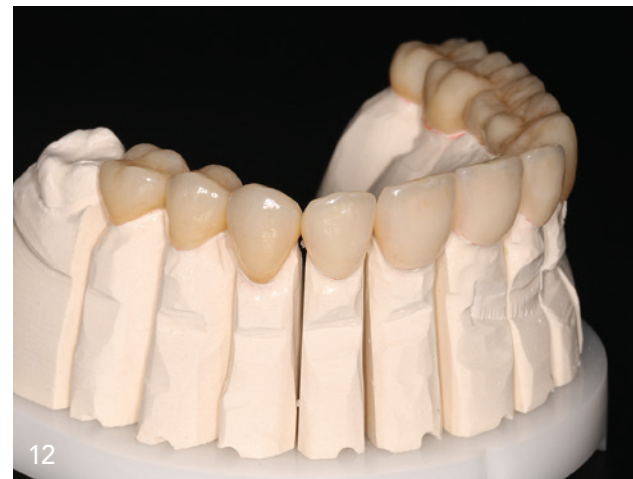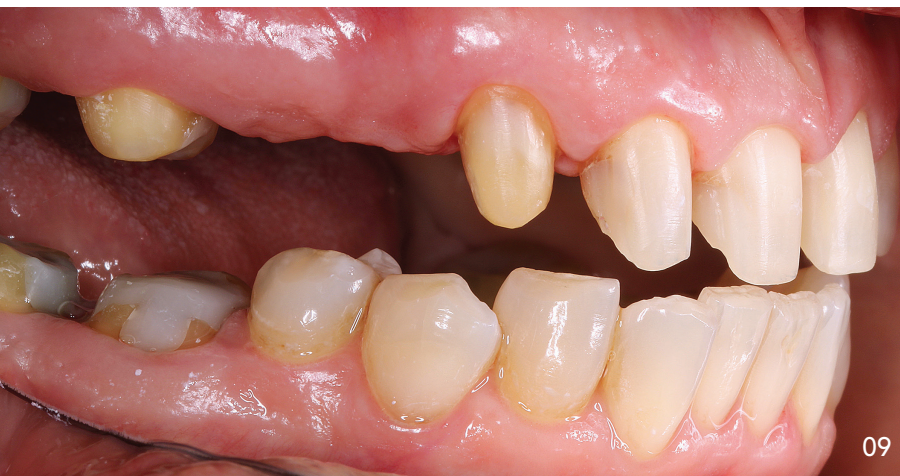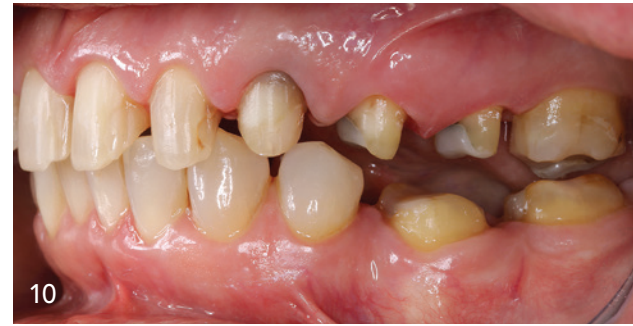Zur erfolgreichen Rekonstruktion war eine umfassende Planung und Vorbereitung erforderlich,¹ dazu fanden umfassende analoge sowie auch digitale Planungsunterlagen Berücksichtigung.² Diese erlaubten die Simulation des erwarteten Ergebnisses unter Einbeziehung von Zahnfarbe und -form, Rot-Weiß-Ästhetik, Gesichtsform, Symmetrien, Lachlinie und Lippenschluss. Zur Veranschaulichung der geplanten zahnärztlichen Versorgung und zur Abstimmung der patientenspezifischen Wünsche wurde ein diagnostisches Wax-up erstellt und ein intraorales Mock-up eingesetzt. Eine umfassende Fotodokumentation, die Bestimmung der Zahnfarbe, Festlegung der Mittellinie sowie eine Analyse der Gesichtssymmetrie wurde in enger Zusammenarbeit mit dem Zahntechnikermeister direkt am Behandlungsstuhl vorgenommen.

Konservierende Vorbehandlung und Präparation

Die Hohlkehlpräparation der Zähne 17, 16, 13, 23, 24, 25, 36, 37, 46 und 47 erfolgte nach Entfernung und Erneuerung der vorhandenen Kompositrestaurationen. Daraufhin fand die Präparation von 12-22 statt, wobei Wert auf einen minimalen Substanzabtrag der verbleibenden Zahnstruktur gelegt wurde. Die Präparationsgestaltung wurde individuell der Defektlokalisierung angepasst und mittels Silikonlüssel kontrolliert. Die Auflösung der Approximalkontakte erfolgte außerhalb der Füllungsbereiche und die Inzisalkanten wurden palatinal überkuppelt. Zum Abschluss fand eine Abrundung aller vorhandenen Kanten statt, um eine optimale Restorationskontur zu gewährleisten.

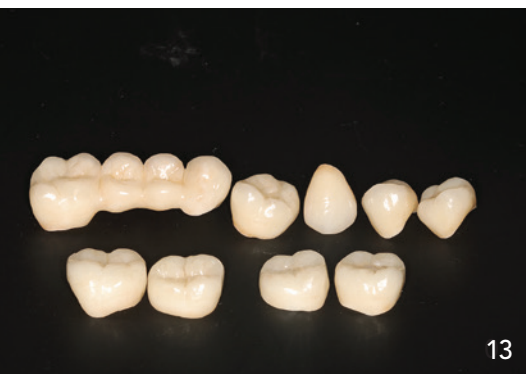07 + 08
Konstruktion der Restaurationen im digitalen Workflow.

09 + 10
Pfeilerpräparation.

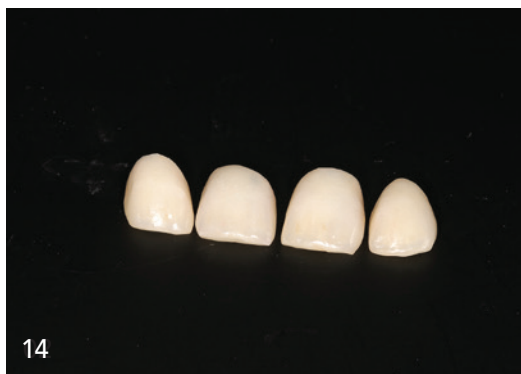

11
Formvorlage der Veneers gedruckt mit Inova Print Ocean Blue (HPDent).

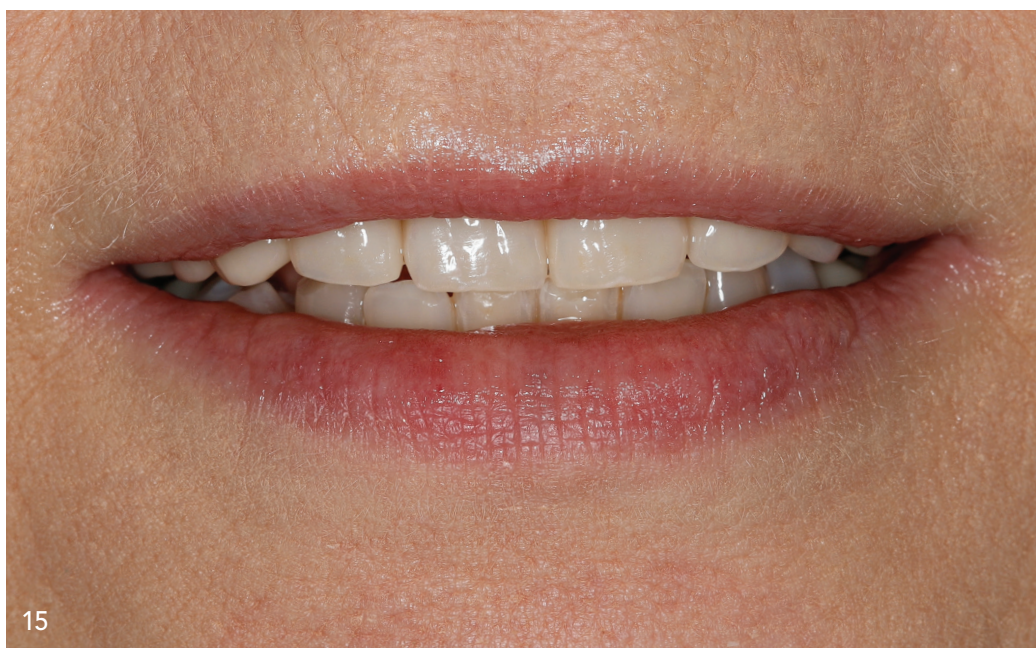12
Frontzahnveneers und Seitenzahnkronen auf dem Oberkiefermodell.



13
Fertiggestellte
monolithische
Zirkonoxidkronen.



14
Fertiggestellte
Veneers aus
Lithiumdisilikat-
keramik.



15+16
Behandlungs-
abschluss extraoral
nach Eingliederung
der Lithiumdisilikat-
und Zirkonoxid-
restaurationen.

Das Präparationsdesign von Veneers lässt sich in Non-Prep-Veneers, sog. Short-Wrap-Design, Medium-Wrap-Design, Long-Wrap-Design und Full-Wrap-Design einteilen. Bei dem Short-Wrap-Design, der minimalinvasivsten Behandlungsform, wird kaum bis gar keine Zahnhartsubstanz entfernt. Die geringe Veneerschichtstärke von circa 0,3 mm begrenzt allerdings die Wirksamkeit bei der Maskierung von Verfärbungen.^{3,4} Das Medium-Wrap-Design bewahrt den Approximalkontakt und erfordert eine präzise Reduktion von mindestens 0,5 mm im mittleren Drittel des Zahns, 0,7 mm inzisal und 0,3 mm zervikal.^{5,6} Beim Long-Wrap-Design hingegen werden etwa zwei Drittel der Approximalkontakte aufgelöst, wobei eine ähnliche Schichtdicke wie beim Medium-Wrap-Design angestrebt wird. Das Full-Wrap-Design, die umfangreichste Präparationsform, löst die Approximalkontakte komplett auf.⁷ Hierbei erfolgt ein Substanzabtrag von 0,5 mm zervikal, 0,7 mm im mittleren Drittel und 1 mm inzisal.

Herstellung von Provisorien und konventionelle Abformung

Nach der Präparation wurden Chairside-Provisorien (Luxatemp, DMG) mithilfe von Tiefziehschienen hergestellt und im Seitenzahnbereich mit TempBond NE sowie im Frontzahnbereich mit selektiver punktförmiger Schmelzätzung, Schmelzadhäsiv und Befestigung mittels Komposit-Flowable (Ceram.x Spectra ST flow, Dentsply Sirona) eingesetzt. Aufgrund geringer retentiver

Kräfte wurden die Provisorien im Bereich 12, 11, 21 und 22 verblockt hergestellt.

Nach Platzierung von Retraktionsfäden an sämtlichen Pfeilerzähnen fand eine analoge präzise Doppelmischabformung mit additionsvernetzendem Silikonmaterial statt. Während dieses Prozesses verblieben die Retraktionsfäden in der Oberkieferfront in situ, um eine adäquate Verdrängung der Gingiva und eine optimale Darstellung des Sulkus zu gewährleisten.

Digitale Prozesse im zahntechnischen Labor

Im Zuge der digitalen Herstellung des Zahnersatzes wurden die Gerüste mittels Modellscan (E4, 3Shape) digital entworfen. Für die Fertigung der Seitenzähne kam ZR Lucent Supra (SHOFU) zum Einsatz, ein hochfestes Material aus Zirkonoxid mit einer Biegefestigkeit von 1.000 MPa bis 1.450 MPa. Dieser Fünf-Schicht-Multilayer Werkstoff vereint hohe Leistungsfähigkeit mit Ästhetik. Zur Verfeinerung der ästhetischen Eigenschaften wurde auf das Gerüstmaterial eine dünne Schicht Celtra Ceram (Dentsply Sirona) aufgetragen, deren Stärke zwischen 0,4 und 0,6 mm variiert. Diese Maßnahme ermöglichte es, die „weichere“ Schichtkeramik optimal im funktionellen Raum zu adaptieren und so eine ansprechende Ästhetik zu gewährleisten. Die zur Aufnahme von Veneers präparierten Oberkieferfrontzähne wurden in der digitalen Konstruktion im Körper- sowie Schneidebereich redu-