

## Новости

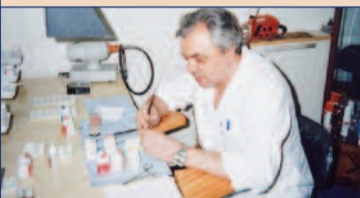**Техники могут подвергаться повышенному риску развития мезотелиомы**

Dental Tribune International

МИЛАН, Италия: итальянские ученые предполагают, что зубные техники могут подвергаться более высокому риску онкологических заболеваний, связанных с асбестом. Согласно результатам их исследования, контакт с материалами, ранее применявшимися при изготовлении зубных протезов, может вызывать отсроченное развитие злокачественной мезотелиомы, онкологического заболевания, чаще всего поражающего плевру и несколько реже – брюшину.

Асбест, являющийся признанной причиной развития рака, в 60-х и 70-х годах широко применялся в строительстве. Что касается стоматологии, что здесь он использовался в качестве связующего материала для пародонтологических повязок и как подложка для литьевых форм и тиглей.

С 2000 по 2014 год итальянские исследователи, эксперты в области экологии



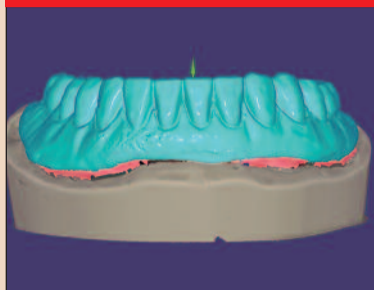
Асбест, канцерогенность которого сегодня полностью доказана, в 60-х и 70-х годах широко применялся в стоматологических лабораториях. (Фото: Microgen/Shutterstock) 24.04.2017 | Новости Европы

и профессиональных заболеваний, проанализировали данные более чем 5 000 человек, страдающих мезотелиомой плевры. Среди них они выявили четырех пациентов, контактировавших с асбестом только на месте работы, в стоматологических лабораториях.

«Трое мужчин работали зубными техниками и контактировали с асбестом, соответственно, 10 лет, 34 года и 4 года, а одна женщина 30 лет помогала мужу, занимавшемуся изготовлением зубных протезов», пишут авторы исследования, в том числе – доктор Carolina Mensi из отделения профилактической медицины «Fondazione IRCCS Ca' Granda Ospedale Maggiore Policlinico», лечебно-исследовательского центра при миланской больнице. Мужчины действительно использовали асбест в качестве подложки для литьевых форм; женщина не смогла ни подтвердить, ни опровергнуть такое применение асбеста в лаборатории ее супруга.

Техники, некогда работавшие с асбестом, могли вдыхать микроскопические волокна этого канцерогенного материала, что в последующие годы могло стать причиной развития мезотелиомы. Исследование «Pleural malignant mesothelioma in dental laboratory technicians. A case series» («Злокачественная мезотелиома плевры у зубных техников: ряд клинических случаев») было до печати опубликовано 13 апреля 2017 года на сайте American Journal of Industrial Medicine.

## Эстетическая стоматология

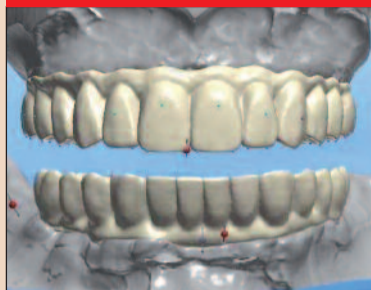

### Оценка посадки съемных протезов с использованием увеличительных инструментов

Сегодня ортопедические конструкции с опорой на имплантаты приобретают все большую популярность; в случае замещения протяженного дефекта зубного ряда съемный протез даст определенные эстетические и функциональные преимущества, особенно если необходимо обеспечить поддержку мягких тканей.

стр. 8

## Имплантология



### Реабилитация всей полости рта с применением новых технологий

Стоматологическая клиника, врачи которой способны самостоятельно осуществить все этапы лечения пациента, сократив при этом количество посещений, может смело позиционировать себя как медицинское учреждение, полностью удовлетворяющее потребностям лиц, нуждающихся в хирургической и ортопедической помощи.

стр. 12

## Новости индустрии



### Новый центр исследований и разработок NSK

Мы рады сообщить, что 11 апреля 2017 г. открылось новое здание центра исследований и разработок (R&D) – RD1. Основным назначением центра является предоставление ресурсов для обеспечения наиболее эффективной производительности и функционирования R&D, а также своевременного предоставления инновационных продуктов.

стр. 23

## Частная клиника



### Освещение стоматологического кабинета: часто нарушаемые стандартные требования

Освещение играет важную роль практически во всей нашей деятельности, ведь более 80% информации мы получаем с помощью зрения. Что же касается работников здравоохранения, то им просто необходимо сохранять собственное здоровье и хорошее самочувствие.

стр. 26

## Эстетическая реставрация эмали с использованием биомиметической техники послойного нанесения материалов. Часть I

Сушил Койрала, Непал

### Введение

Физическую привлекательность человека определяют прежде всего по его лицу [1]. Если мы классифицируем черты лица по степени их влияния на оценку привлекательности, рот окажется одним из первых пунктов этого перечня. Улыбка играет одну из важнейших ролей в коммуникации: она выражает дружелюбие, согласие и симпатию [2]. Улыбка является отражением хорошего настроения, удовольствия, веселья [3]. Впрочем, какова бы ни была эмоция, улыбка выполняет в обществе важную функцию и по целому ряду психологических причин заставляет и улыбающегося человека, и того, кто с ним взаимодействует, чувствовать себя лучше [4]. Лицо, десны (десневой комплекс), зубы (зубные ряды) и эмоция являются четырьмя главными составляющими улыбки, для которой требуется четкая координация этих компонентов, причем различные чувства воольно или невольно влияют на характер улыбки: совершенно очевидно, что каждая улыбка индивидуальна и отражает помимо прочего особенности личности [5].

Губы человека можно уподобить раме картины. Внутри этой рамы десны играют роль паспарту, а зубы – собственно изображения. Когда губы раздвигаются во время разговора или при улыбке, мы видим картину, которая может свидетельствовать о возрасте человека, быть гармоничной или дисгармоничной, красивой или не слишком привлекательной.

Согласно исследованиям здоровые и ровные зубы положительно влияют на уверенность человека в себе и его психологическое благополучие [6]. При этом даже незначительные дефекты, легкая неровность, недостаточная яркость или несовер-

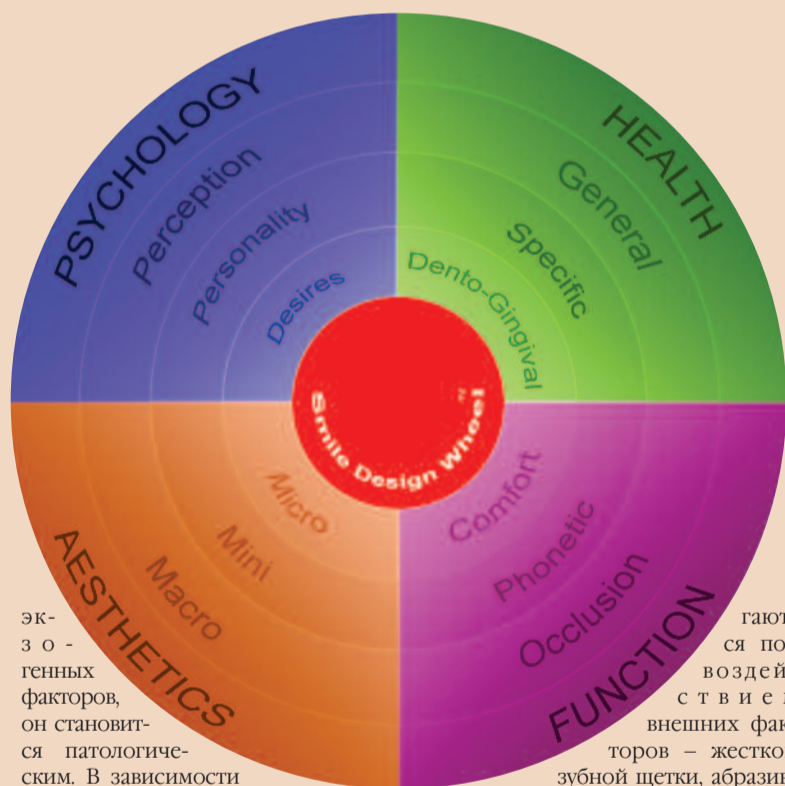
шенство контуров фронтальных зубов могут негативно сказаться на общей эстетике улыбки. В этой статье рассматривается влияние твердых тканей полости рта, в частности эмали, на эстетику улыбки и описывается минимально инвазивный метод реставрации поврежденной эмали с максимальным сохранением естественных тканей зуба.

### Зубная эмаль

Эмаль является одной из наиболее значимых структур зуба как с функциональной, так и с эстетической точки зрения. Это уникальное по своей композиции наноструктурное вещество, образующее внешнюю оболочку зуба [7]. Эмаль состоит из кристаллического фосфата кальция; 96% приходится на минеральную компоненту, еще 4% – на органические элементы и воду. Органическая составляющая эмали представляет собой продукты распада основного белка эмали, амелогенина [8]. Зрелая эмаль характеризуется отсутствием клеточной структуры и неспособностью к регенерации в отличие от других биологических минерализованных тканей, например кости и дентина [9].

### Повреждение поверхности эмали влияет на эстетику улыбки

Являясь внешней оболочкой клинической коронки зуба, эмаль подвергается различным воздействиям, затрудняющим сохранение ее целостности и устойчивого равновесия процессов деминерализации и реминерализации; в результате неизбежно происходит утрата поверхностной структуры зуба (TSL). Этот процесс может быть сугубо физиологическим, т.е. обусловленным естественным старением [10], однако, будучи ускорен рядом эндогенных и



экзогенных факторов, он становится патологическим. В зависимости от вызвавших утрату поверхностной структуры причин она классифицируется как стираемость, абразия, эрозия или абфракция [11–19].

Ниже описаны эти четыре типа

здоровье, функции зубов и эстетику улыбки.

Стираемость (рис. 1) представляет собой утрату вещества зуба в результате механического износа, обусловленного трением зубов-антагонистов друг о друга при пережевывании пищи или вследствие парафункциональных привычек [20–23]. Чаще всего наблюдается стираемость окклюзионных поверхностей жевательных зубов и режущих краев зубов фронтальной группы.

Абразией (рис. 2) называется механический износ зубов, вызванный иными причинами, нежели их контакт [24–26]. Причиной абразии является трение, которому зубы повер-

гаются под воздействием внешних факторов – жесткой зубной щетки, абразивной пасты или чрезмерных горизонтальных перемещений зубной щетки при очищении зубов [27, 28].

Эрозия (рис. 3) – это утрата вещества зуба в результате химических процессов, которые могут включать воздействие эндогенных или экзогенных кислот. На степень эрозии влияет качество слюны (ее текучесть, водородный показатель и состав). Чаще всего эрозии подвергаются небные/язычные поверхности зубов [27, 28].

Абфракция (рис. 4) представляет собой патологический процесс утраты поверхностной структуры зуба, обусловленный постоянным сжатием и деформацией зубов под воздействием жевательных нагрузок, что приводит к повреждению эмалевых призм. Чаще всего абфракция, или

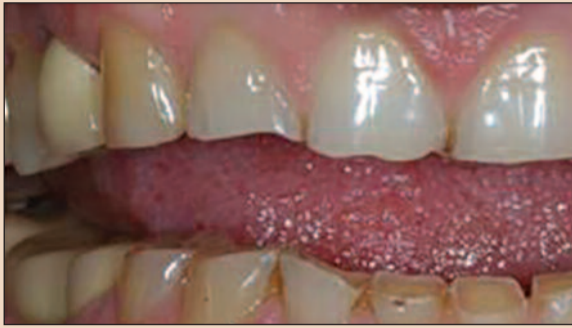

Рис. 1. Стираемость.

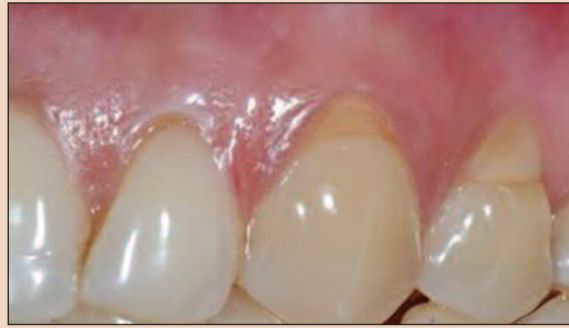

Рис. 2. Абразия.

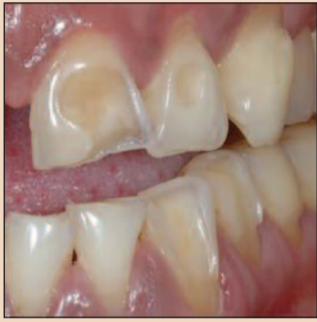

Рис. 3, а, б. Эрозия.

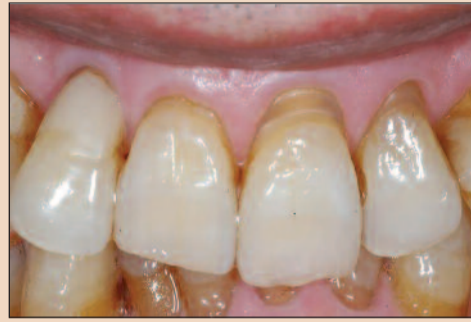
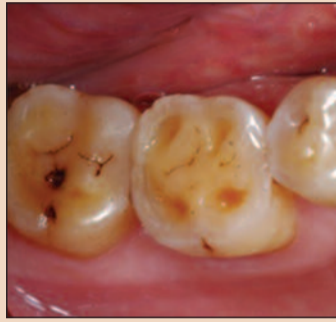
Рис. 4. Абфракция.

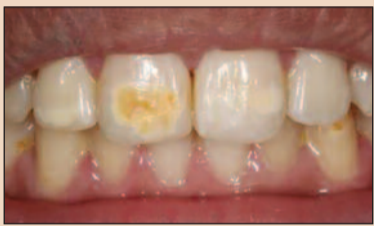

Рис. 5, а–в. Дефекты развития зубов: а – гипоплазия эмали, б – несовершенный амелогенез, в – флюороз.

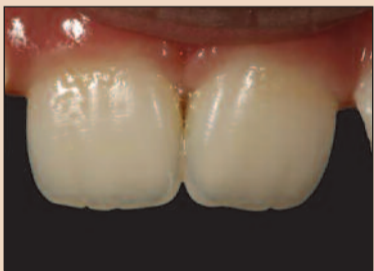
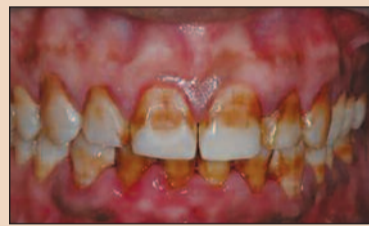
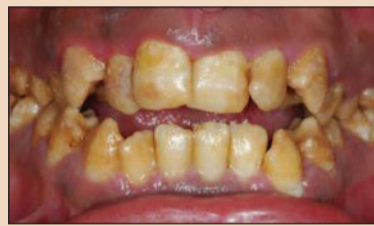Рис. 6, а–в. Зубы ребенка.

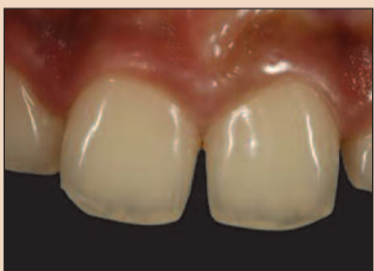
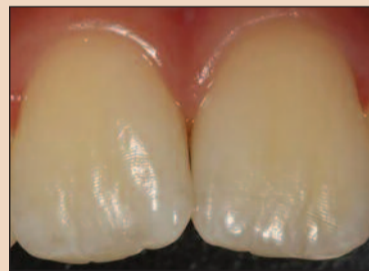
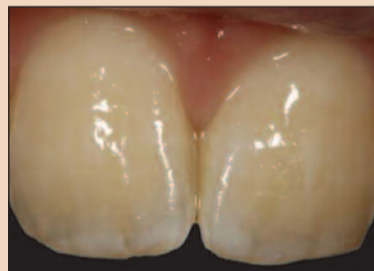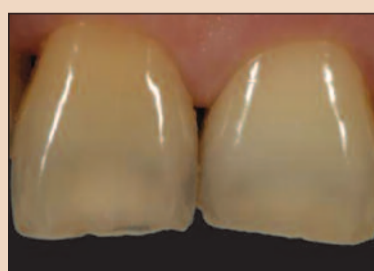
Рис. 7, а–в. Зубы подростка.

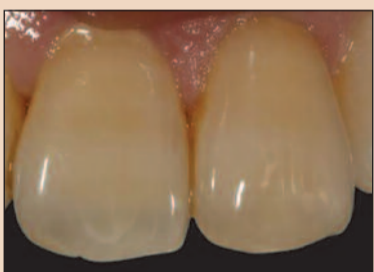
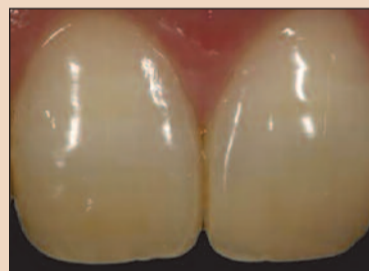
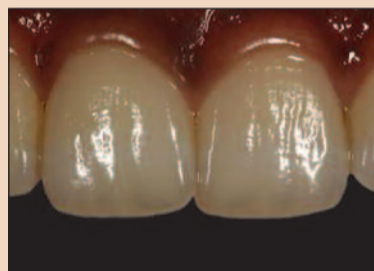Рис. 8, а–в. Зубы взрослого пациента.

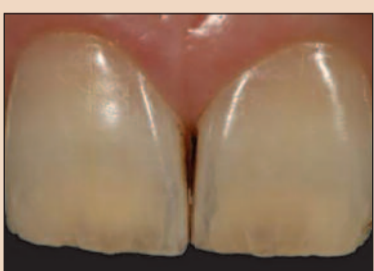
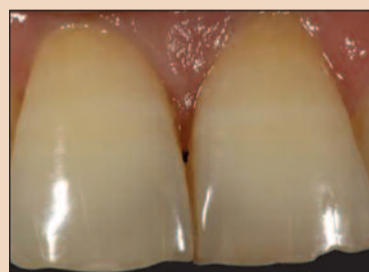
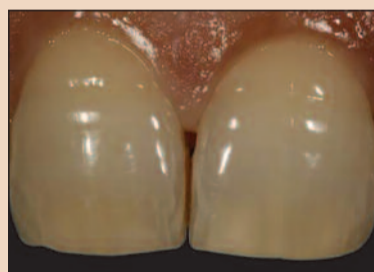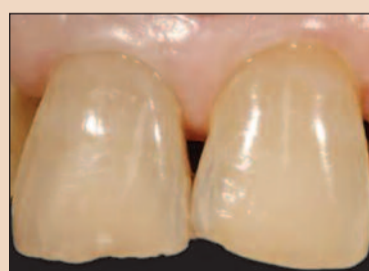Рис. 9, а–в. Зубы пожилого пациента.



← DT стр. 1

клиновидный дефект, возникает в пришеечной области зуба [29–32].

Помимо этих четырех причин предрасполагающими к быстрому износу зубов факторами являются пороки развития (рис. 5), в частности несовершенный амелогенез и несовершенный дентиногенез [33–35]. В первом случае эмаль оказывается слишком тонкой и/или хрупкой, во втором – слабо связанной с дентином, что приводит к их легкому отделению друг от друга [36]. Утрата поверхностной структуры зуба влечет за собой изменение его анатомии и в отсутствие лечения способна приводить к целому ряду осложнений. При утрате минерализованного вещества зуба может повышаться риск гиперчувствительности зубов, воспаления пульпы и возникновения дисколоритов [37, 38]. Утрата высоты окклюзии (VOD) способна повлечь за собой дентоальвеолярную компенсацию или увеличение межокклюзионного расстояния в положении физиологического покоя [39].

Все это влияет на нейромышечную систему, эффективность жевательной функции и эстетику, поскольку с изменением горизонтальной окклюзионной плоскости смещается и линия улыбки [38–40].

Утрата клыкового ведения и клыковой защиты может приводить к увеличению горизонтальных нагрузок на окклюзионные поверхности жевательных зубов, что, в свою очередь, способно стать причиной утраты и повреждения реставраций [38]. Кроме того, нестабильность окклюзии снижает жевательную функцию и увеличивает частоту случаев прикусывания щек и языка [37, 41].

В целом же утрата поверхностной структуры зубов влияет не только на их анатомию и эффективность пережевывания пищи, но и на общее качество жизни [42].

### Оптические характеристики фронтальных зубов

Как уже было сказано, с годами зубы претерпевают изменения, которые непосредственно сказываются на их внешнем виде и цвете. Так, в силу утолщения дентина и истончения эмали происходит изменение степени прозрачности и опаковости этих важных структур зуба.

Стоматолог должен хорошо разбираться в оптических свойствах дентина и эмали, поскольку они по-разному взаимодействуют с естественным светом в силу разного состава и степени минерализации. Эмаль в среднем пропускает 70,1% света, в то время как дентин – лишь 52,6% [43, 44]. Можно сказать, что дентин – это цвет, а эмаль – модификатор цвета [45–47].

### Оптические свойства эмали

Работая с эмалью, клиницист должен помнить об ориентации эмалевых призм, из которых она по преимуществу состоит. В целом эмалевые призмы располагаются под прямым углом к поверхности зуба. В пришеечной области призмы утрачивают горизонтальность и приобретают апикальный наклон. Вблизи режущего края или верхушки бугорка эмалевые призмы постепенно меняют ориентацию, становятся наклонными, а у самого края –

практически вертикальными [48]. При этом они начинают пропускать меньше света, в результате чего полупрозрачность эмали снижается [49]. Цвет зуба зависит от таких характеристик эмали, как степень отражения и пропускания света, а также толщина и текстура поверхности эмалевого слоя.

Кроме того, эмаль уменьшает насыщенность цвета расположенных ниже нее структур, что также влияет на оттенок зуба [50]. Таким образом, способность эмали к отражению и пропусканию света зависит от ее гистологических характеристик, а также текстуры, ориентации эмалевых призм и обеспечиваемой ими рефракции. Полупрозрачность эмали также обуславливается уровнем кальцификации; чем более пористой и менее минерализованной является эмаль, тем выше у нее индекс дисперсии [51, 52].

### Оптические свойства дентина

Цвет зуба определяется в большей степени дентином, нежели эмалью [46, 53]. С точки зрения оптики дентин представляет собой структуру с низкой полупрозрачностью и значительными вариациями цвета и его насыщенности. Дентин отличается относительной опакостью, поскольку в силу расположения дентинных канальцев он демонстрирует селективную дифракцию света, при которой одни лучи отражаются, а другие поглощаются [51]. С возрастом первичный дентин меняется, формируется вторичный и третичный дентин, отличающийся от первичного по структуре, составу и оптическим характеристикам [54]. У пожилых пациентов возрастное уменьшение диаметра дентинных канальцев приводит к прогрессирующему склерозу дентина и увеличению насыщенности его цвета.

### Основные характеристики зубов

Визуальные характеристики зубов с годами меняются. В детском, подростковом, взрослом и преклонном возрасте они имеют ряд особенностей.

#### Зубы ребенка

Примерно к 10 годам эмаль приобретает молочно-белый оттенок, причем ее поверхностные слои отличаются наибольшей опакостью, а зубы зачастую выглядят так, как будто покрыты изморозью. Обычно эмаль демонстрирует заметную опалесценцию, поверхность характеризуется выраженной микро- и макроструктурой и очень слабым блеском; режущие края полностью покрыты эмалью (рис. 6).

#### Зубы подростка

Приблизительно к 20 годам эмаль теряет белизну и приобретает видимую полупрозрачность, что связано с постепенным истиранием поверхностных опакующих слоев детской эмали. Эмаль отличается выраженной микротекстурой и слабой гляцевостью, режущие края по-прежнему покрыты эмалью, в цвете которой, однако, начинают проявляться легкие голубоватые и оранжевые тона (рис. 7).

#### Зубы взрослого человека

Микро- и микротекстура эмали становится менее выраженной, поверхность приобретает яркий

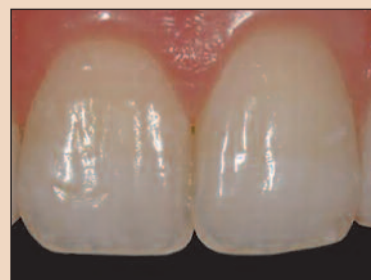

Рис. 10. Макротекстура со слабым блеском.

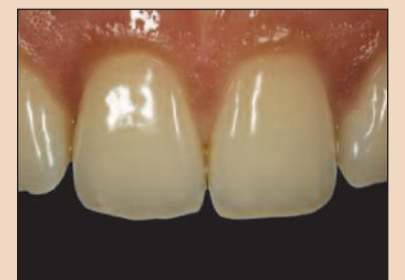

Рис. 11. Макротекстура с сильным блеском.

Таблица 1. Категории материалов [59]		
Категория материалов	Назначение	Пример
Опакующие	Для маскировки дисколоритов	Beautiful Opaquer
<b>Имитирующие дентин</b>		
Опакующие	Для имитации более глубоких слоев дентина	Beautiful II A20 (Opacious dentine)
Стандартные	Для воссоздания внешнего слоя дентина	Beautiful II A2 (Universal dentine)
<b>Имитирующие эмаль</b>		
Полупрозрачные	Для воссоздания эмали	Beautiful II Enamel HVT
Оттеночные	Для характеристики	Beautiful II Gum shade

Таблица 2. Характеристики зубов в зависимости от стиля улыбки по классификации DISC						
Стиль улыбки	Центральные резцы	Бугор клыка	Латеральные резцы	IAL	Угол IAL	Ось зуба
Тип D	Не доминируют, имеют квадратную форму	Плоский	Плоские, могут доходить до эстетической линии режущих краев (IAL)	Прямая или R = обратная	90° и больше	Прямая или чуть отклоняющаяся
Тип I	Доминируют, имеют квадратную форму	Закругленный с плоским кончиком	С закругленными и плоскими режущими краями, не доходят до IAL	Чуть нисходящая, приближенная к плоской	85–90°	Прямая
Тип S	Доминирующие, овальные	Закругленный	С закругленными в мезиальной и дистальной части режущими краями, не доходят до IAL	Нисходящая	75–85°	Направлена несколько внутрь
Тип C	Доминирующие, треугольной формы	Заостренный	С закругленными в дистальной части и плоскими с мезиальной стороны режущими краями, не доходят до IAL	Нисходящая	70–80°	Направлена внутрь



Рис. 12. Реставрация NLT в 1 слой.



Рис. 13. Реставрация NLT в 2 слоя.



Рис. 14. Реставрация NLT в 3 слоя.



Рис. 15. Усложненная реставрация NLT в 1 слой.



Рис. 16. Усложненная реставрация NLT в 2 слоя.



Рис. 17. Усложненная реставрация NLT в 3 слоя.

блеск. Также увеличивается полупрозрачность эмали и заметность голубых и оранжевых тонов; в области режущих краев обнажается дентин (рис. 8).

**Зубы пожилого человека**

Полупрозрачность эмали еще больше усиливается, ее оттенок меняется в сторону голубовато-сиреневых и серых тонов; эмаль утрачивает микро- и в большой степени – макротекстуру. Поверхность эмали приобретает сильный блеск, а дентин становится темнее и прозрачнее, чем в зрелые годы. Обнаженный дентин со стороны режущего края выглядит как плоская полоса (рис. 9).

**Стратегия реставрации**

Понимание особенностей взаимодействия света со структурами зуба позволяет подходить к реставрации зубов более творчески, манипулируя светом при создании каждого слоя и добиваясь благодаря этому чрезвычайно натуралистичных результатов [55, 56].

Выработка верной стратегии лечения предполагает тщательный анализ имеющихся дефектов, выбор подходящих материалов и использование верных методов создания слоев реставрации, а также ее финишной обработки, характеристики и полнороти.

Эстетическая реставрация эмали позволяет успешно устранять незначительную неровность зубного ряда, изменять яркость зубов и улучшать их цвет.

Как уже было сказано, утрата поверхностной структуры зуба сказывается на ровности зубного ряда, яркости цвета и правильности контуров зубов, что в целом негативно влияет на эстетику улыбки. Поскольку эмаль представляет собой тонкую внешнюю оболочку зуба, ее утрата, как правило, влечет за собой обнажение и утрату дентина. Ввиду этого реставрация эмали требует тщательного анализа степени утраты дентина с точки зрения глубины дефекта, а также цвета и типа дентинного вещества.

**Выбор реставрационных материалов в соответствии с их оптическими характеристиками**

Дентин и эмаль имеют сложный состав и отличаются индивидуальными особенностями. Первый

определяет основной цвет зуба и его оттенок, который мы, однако, не воспринимаем в исходном виде, поскольку эмаль меняет насыщенность этого цвета в зависимости от своей толщины, текстуры поверхности и степени ее гладкости. По сути эмаль не влияет на тон (цвет), но придает ему большую или меньшую насыщенность [56, 57].

Таким образом, за счет выбора той или иной толщины слоя материала, имитирующего эмаль, можно менять яркость реставрации, придавая ей естественный вид. В тех случаях, когда утрачены и эмаль, и дентин, правильный выбор цвета композитных материалов играет решающую роль в успехе реставрации. Это связано с тем, что эмаль пропускает 70,1% света, т.е. является полупрозрачной, тогда как для дентина этот показатель составляет всего 52,5%, что делает его более opakовым [58]. Поэтому, чтобы придать реставрации естественный вид, для воссоздания эмали необходимо использовать материалы, отличающиеся большей полупрозрачностью, а для формирования композитного слоя, имитирующего дентин, более opakовые материалы.

На мировом рынке представлено множество композитных материалов; сегодня производители выпускают композиты самых разных оттенков и степеней полупрозрачности, позволяющие имитировать все эстетические и оптические свойства естественных зубов. Такие материалы, как правило, группируются изготовителями в специальные системы.

Вне зависимости от того, какую классификацию применяют производители, все материалы для прямой эстетической реставрации можно разделить на четыре вида [59], исходя из их оптических свойств (табл. 1).

**Определение стиля улыбки и текстуры поверхности**

Биомиметический подход к реставрации предполагает учет психологии пациента в соответствии с концепцией Smile Design Wheel [60]. Стиль улыбки и характер поверхности реставраций следует выбирать с учетом мнения пациента, его личности и пожеланий. Тем не менее для правильного выбора стиля необходимо хорошо понимать, что такое личностная составляющая концепции Smile Design Wheel.

Определяя характер (темперамент) пациента, я использую концепцию DISC, предложенную американским психиатром доктором У.Марстоном в книге «Эмоции обыкновенных людей», изданной в 1928 г. [61]. Марстон создал теорию, согласно которой личность и поступки людей определяются четырьмя внутренними стимулами. Он описал четыре поведенческие тенденции, из первых букв которых и составил аббревиатуру DISC: господство (dominance, D), побуждение (influence, I), устойчивость (steadiness, S) и уступчивость (compliance, C). На основе концепции DISC я разработал классификацию улыбок (табл. 2, 3).

Чтобы создавать естественно выглядящие реставрации, клиницист должен знать, какие характеристики свойственны эмали пациентов разного возраста. В целом с годами выраженность текстуры снижается [62]. Тем не менее к текстурированию поверхности следует подходить индивидуально, с учетом потребностей и пожеланий каждого конкретного пациента. При этом необходимо определить три характеристики поверхности эмали:

1. Фактуру, или степень гладкости/шероховатости. Фактура может быть двух категорий.
2. Макротекстуру (вертикальные и/или горизонтальные выступы и углубления либо гребни и желобки, различимые на поверхности зуба) и микротекстуру (мелькие неровности, связанные с формированием и кальцификацией эмалевой матрицы в процессе развития зуба, ямки, вертикальные черты и перикиматы).
3. Степень блеска, или глянцевого эмали (рис. 10, 11). С ней напрямую связан уровень отражения света, и для создания есте-

ственно выглядящих реставраций она важна не менее, чем правильный цвет или верные контуры [63]. Следует отметить, что гляцевитость эмали не столько связана

с возрастом, сколько обусловлена генетическими и врожденными особенностями.

→ DT стр. 4

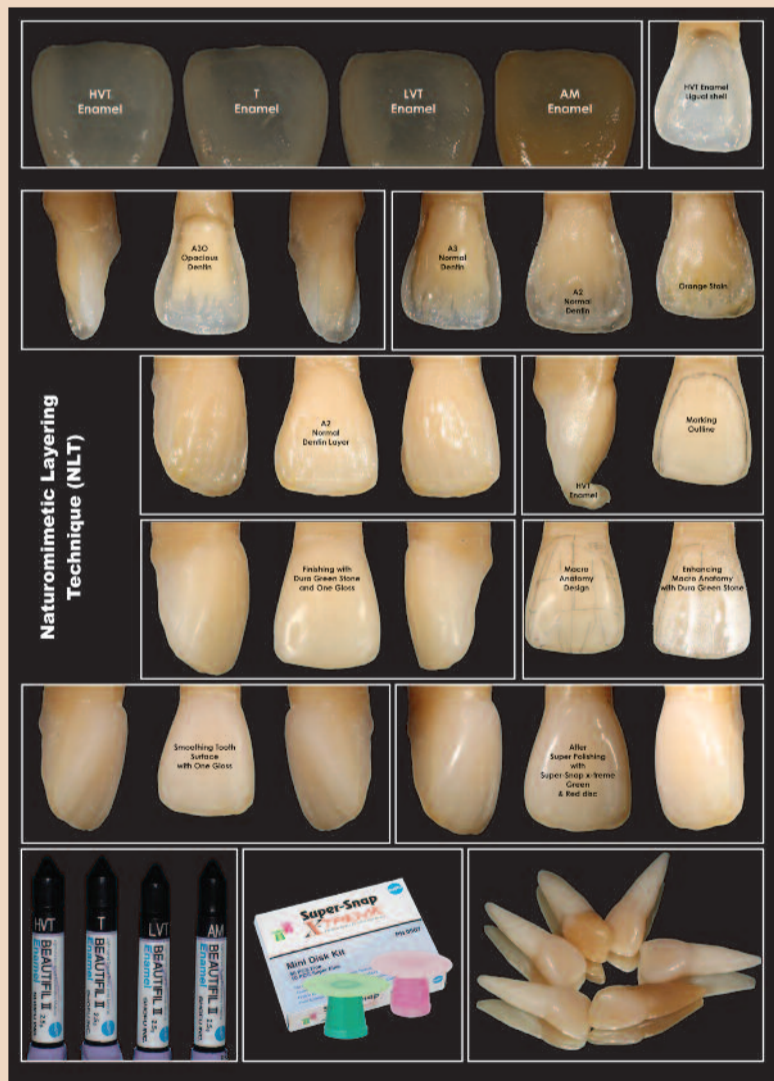


Рис. 18. Этапы биомиметической реставрации (NLT).

Таблица 3. Черты личности в зависимости от стиля улыбки по классификации DISC		
Стиль улыбки	Характер	Подходящий род деятельности
Тип D	Целеустремленный, амбициозный, прямой, коммуникабельный, напористый, волевой – деловой	Предпринимательство, управление продажами, юриспруденция, управление производством и т.п.
Тип I	Открытый, разговорчивый, спонтанный, энергичный, душевный, обходительный весельчак	Индустрия развлечений, маркетинг, связи с общественностью, обучение, гостиничный бизнес, туризм, розничная торговля и т.п.
Тип S	Устойчивый, зависимый, консервативный, верный, спокойный, пассивный, терпеливый – партнер	Преподавание, финансы, экономика, работа с кадрами, службы поддержки, обслуживание клиентов, производство и т.п.
Тип C	Осторожный, внимательный, логичный, организованный, дипломатичный, сговорчивый, скрупулезный – аккуратист	Бухгалтерия, аудит, инженерное дело, медицина, исследования и разработки, сельское хозяйство, программирование и т.п.

← DT стр. 3

**Биомиметическое послойное нанесение материалов (NLT)**

Естественные зубы имеют сложную структуру; воспроизвести их облик трудно, поскольку для этого необходимо имитировать оптическое взаимодействие эмали и дентина. Ввиду этого при использовании NLT важно тщательно изучить реставрируемый зуб с точки зрения цвета, опакости, полупрозрачности, текстуры, блеска и наличия характерных особенностей. Метод NLT подразумевает нанесение слоя или слоев прозрачных либо полу-

прозрачных материалов, имитирующих эмаль, поверх опакующих, имитирующих дентин материалов насыщенных тонов; правильный выбор толщины этих слоев позволяет воспроизвести оптические характеристики естественного зуба. Подход к реставрации эмали в каждом конкретном случае обуславливается типом дефектов зуба и ожиданиями пациента. В зависимости от клинической ситуации стоматологу следует выбрать одну из описанных ниже техник NLT. Данный метод основан на новой классификации оттенков слоев [64] и предполагает одну из четырех последовательностей нанесения материалов.

**Реставрация NLT в один слой**

Реставрация создается с помощью материалов одной группы. Данная процедура не предполагает использование опакующих или специальных оттеночных материалов, однако стоматолог может применить сразу несколько имитирующих эмаль композитов разных оттенков, нанеся их слоями разной толщины (рис. 12).

**Реставрация NLT в два слоя**

Данная техника применяется в тех случаях, когда повреждены и эмаль, и дентин, при этом используются материалы двух групп, но без опакующих и оттеночных компози-

тов. После выбора подходящих по цвету и степени полупрозрачности материалов важно определить толщину слоев, имитирующих дентин и эмаль. Чтобы добиться большей визуальной насыщенности цвета и опакости слоя, следует увеличить его толщину [45]. Решающую роль в успехе биомиметической реставрации эмали играют навыки стоматолога [65]. Следует отметить, что использовать имитирующие эмаль композиты большой полупрозрачности следует с особой осторожностью; при увеличении толщины слоя такого материала яркость цвета снижается, а его насыщенность возрастает, в результате чего рестав-

рация может приобрести тусклый сероватый оттенок. В то же время увеличение толщины композитов, имитирующих дентин (и относящихся к группе опакующих материалов), повышает как яркость, так и насыщенность цвета (рис. 13).

**Реставрация NLT в три слоя**

Данный метод применяется в тех случаях, когда требуется значительно изменить цвет зуба, например при реставрации девитализированных зубов с дисколоритами. При этом используют композиты из группы опакующих материалов, но без оттеночных композитов; поверх опакующего слоя нужно нанести слой имитирующего дентин материала правильного оттенка, а затем – слой полупрозрачного композита, имитирующего эмаль (рис. 14).

**Усложненная реставрация NLT в несколько слоев**

В контексте NLT любая реставрация, требующая применения оттеночных материалов – в виде отдельного слоя или включений в имитирующие дентин и эмаль слои, считается усложненной вариацией одной из описанных техник. Применение оттеночного композита (позволяющего имитировать опалесценцию, оранжевый или желтый тон, дисколорит, трещину в эмали, меловое пятно и т.п.) требует детального анализа и регистрации характеристик зуба до начала работы. Данные материалы чаще всего используются при восстановлении режущих краев, где сильнее заметны полупрозрачность и опалесценция эмали (рис. 15–17) [67].

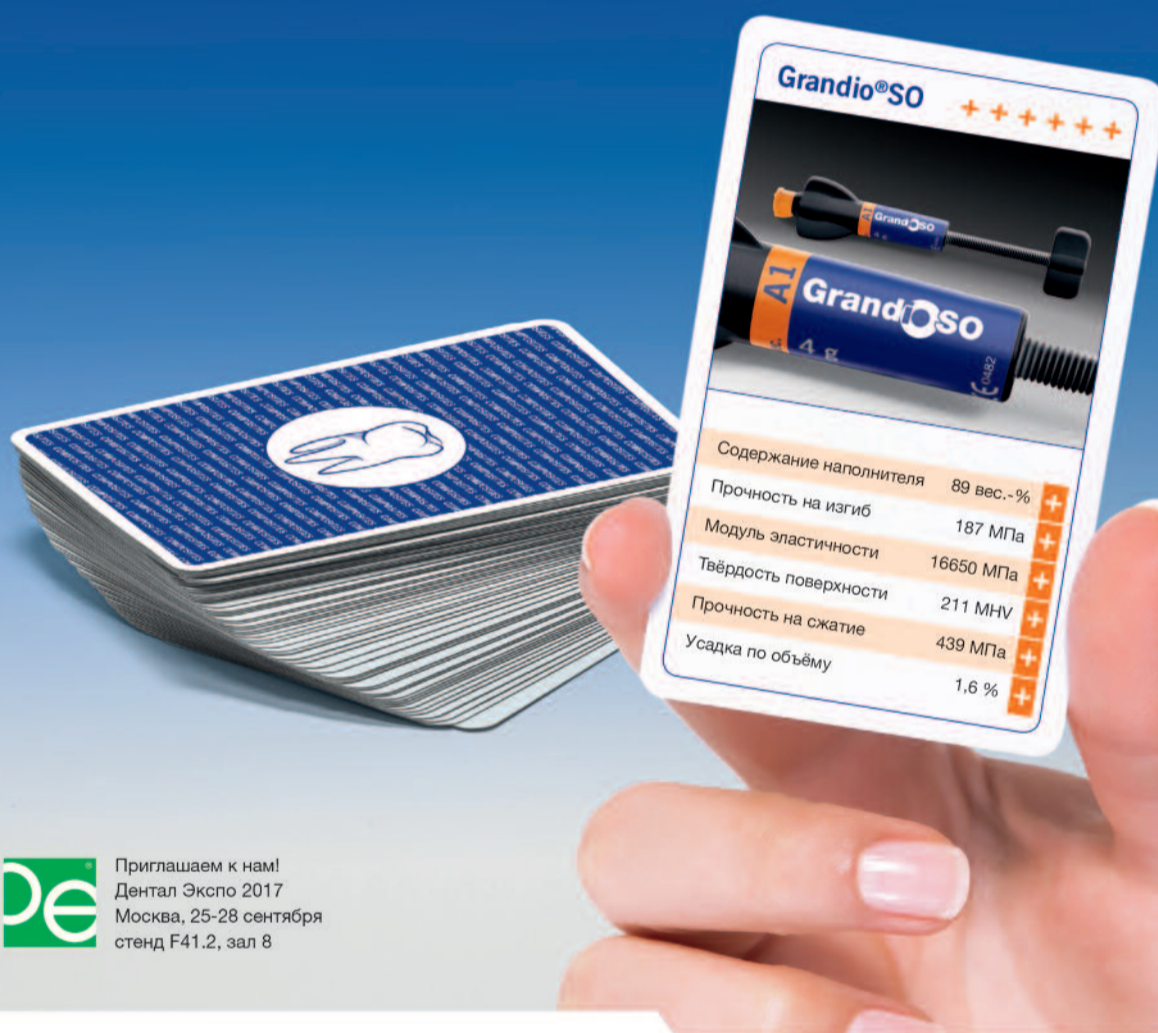Качество полировки поверхности оказывает существенное влияние на восприятие цвета композитных материалов; более гладкие поверхности обладают меньшим свечением [68]. Соответственно, чем сильнее отполирована реставрация, тем больше света она пропускает и тем менее яркой кажется [45]. И наоборот, менее тщательно отполированные поверхности (матовые или с более выраженной микротекстурой) отражают больше света и кажутся более яркими [68].

**Вывод**

Сегодня эстетическая стоматология является одной из наиболее бурно развивающихся сфер стоматологической помощи. Ее рост во многом обусловлен повышением осведомленности и благосостояния пациентов, а также их стремлением к обладанию красивой и здоровой улыбкой. За последние годы совершенствование улыбки стало одним из самых частых пожеланий пациентов стоматологических клиник. DT

Реклама

# Козырная карта стоматолога



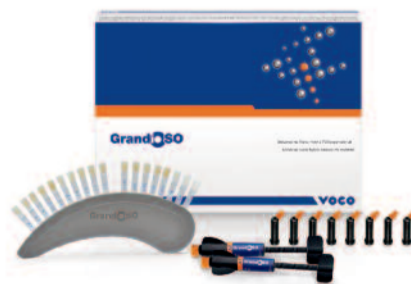Приглашаем к нам!  
Дентал Экспо 2017  
Москва, 25-28 сентября  
стенд F41.2, зал 8

## НАИБОЛЕЕ БЛИЗОК К ЗУБУ

- Выдающиеся физические свойства
- Удовлетворение самых высоких требований к эстетике во фронтальном и боковом участке
- Естественная опакость и получение превосходных результатов с помощью лишь одного оттенка
- Клинически доказано: 100 % сохранность пломб по результатам долговременного исследования

Выпускается также в виде Flow и Heavy Flow

# Grandio SO



Официальные дистрибьюторы в России:  
Агама · Арекс · Витал · Дентекс · Мегальянс  
Рокада-Мед · Сириус · Стома-Денталь · ТС-Дента

**VOCO**  
THE DENTALISTS

VOCO GmbH · Anton-Flettner-Straße 1-3 · 27472 Cuxhaven · Германия · Тел. +49 4721 719-0 · Интернет: voco.ru

## Информация об авторе



**Доктор Сушил Койрала (Sushil Koirala)** является президентом и ведущим преподавателем Ведического института эстетики улыбки. Он владеет процветающей частной клиникой в Катманду (Непал). Связаться с ним можно по электронной почте [drsushilkoirala@gmail.com](mailto:drsushilkoirala@gmail.com)

**Анонс научных мероприятий «Дентал-Экспо 2017» (25–28 сентября, Москва, МВЦ «Крокус Экспо»)**

**Endodontics Vs. Implantology**

24 сентября 2017 г. в России впервые состоится большой научный симпозиум по тематике «Endodontics Vs. Implantology» с участием ведущих исследователей в области эндодонтии и хирургии – профессора ФГБОУ ВО «Первый МГМУ им. И.М.Сеченова» Ирины Михайловны Макеевой, профессора Миланского университета, основателя проекта «Style Italiano Endodontics», доктора Фабио Горни и профессора Университета Брешии, члена проекта «Style Italiano Endodontics», доктора Риккардо Тонини. Мероприятие впервые пройдет в формате «лекция + демонстрация в режиме live view» и примет участников со всего мира. Специально для врачей из России и стран СНГ будет организован синхронный перевод на русский язык.

**Дата и время проведения:**

24 сентября 2017 г.; 09:30–18:30.

**Место проведения:** Москва, МВЦ «Крокус Экспо», павильон 3, отель «Аквариум», 6 этаж, конференц-зал.

**Программа симпозиума**

**09:30–09:40** Торжественное открытие

**09:40–11:40** Фабио Горни. Лекция и онлайн-демонстрация: «Максимально-предсказуемый результат в консервативном и хирургическом перелечивании системы корневых каналов с использованием операционного микроскопа»

**11:40–12:10** Кофе брейк

**12:10–14:10** Ирина Макеева. Лекция: «Принятие решения между возможностью повторного эндодонтического лечения и дентальной имплантацией. Этап планирования лечения, факторы риска осложнений, эстетические пожелания и многое другое. Всегда ли сохранение зуба оправдано?»

**14:10–15:30** Ланч

**15:30–17:40** Риккардо Тонини. Лекция и онлайн-демонстрация: «Последние технологии в дезинфекции системы корневых каналов как основной критерий в долгосрочном прогнозе. Новые методики консервативного эндодонтического лечения против современных решений в дентальной имплантации»

**17:40–18:30** Обсуждение. Закрытие мероприятия. Фотосессия

**Регистрация:**

<http://endpoint.com/program-2/endovsimplant.html>



**ORTHOPERIO 2017 2-й симпозиум по ортопедии и периодонтологии**

**Дата и время проведения:**

25 сентября 2017 г.; 10:00–19:00.

**Место проведения:** Москва, МВЦ «Крокус Экспо», павильон 3, отель «Аквариум», 6 этаж, конференц-зал.

**Программа симпозиума 1-я часть симпозиума.**

**Ортопедия**

**10:00–11:00** Дмитрий Компаниец. «Трехэтапный метод реставрации зубных рядов».

1. Определение показаний для применения трехэтапной методики реставрации зубных рядов.

2. Выбор материалов для реставрации.

3. Обсуждение преимуществ данного метода.

**11:00–11:40** Николай Брусов. Теория. «Малоинвазивный подход в ежедневной практике».

1. Введение в мир малоинвазивного лечения.

2. Планирование эстетической реабилитации – фото и видео протокол – DSD – wax – up. Mock-up (тест-драйв).

3. Дизайн границы препарирования и классификация виниров.

4. Протокол контролируемого прера.

5. Нюансы снятия оттисков.

6. Фиксация и ведение пациентов после лечения.

**11:40–12:30** Николай Брусов. Практика. Демонстрация на фантоме. Препарирование под винир. Препарирование под винир 360°. Снятие оттиска

**12:30–13:30** Анастасия Смолякова. «Сочетанное протезирование на зубах и имплантах. Нюансы и лайфхаки для ежедневной клинической практики». (Планирование комплексной реабилитации, особенности технических решений, интеграция периопроцедур, временное протезирование)

**13:30–14:00** Перерыв

**2-я часть симпозиума.**

**Периохирургия**

**14:00–15:00** Дамир Мухамадиев. «Пери-имплантит. Human-made заболевание. Законы имплантологии»

**15:00–16:30** Olivier Beurenault. «Модифицированная туннельная техника с использованием соединительно-тканного трансплантата». Теоретическая + практическая часть. Демонстрация на биофантоме. Предложенная Бьерном в 1963 г. техника эпителиально-соединительно-тканной трансплантации послужила основой для разработки множества методик закрытия рецессий десны и регенерации тканей пародонта. В докладе пойдет речь о комбинированном подходе, объединяющем туннельную технику с использованием соединительно-тканного трансплантата и технику регенерации тканей с применением амелогенинов. После обзора различных типов пародонтальных дефектов будет представлен пошаговый протокол операции с указанием необходимого инструментария. Данный подход обеспечивает достижение прекрасных долгосрочно стабильных результатов даже в сложных клинических случаях.

**16:30–17:30** Ксения Клименко

1. Патологии верхнечелюстной пазухи, с которыми может столкнуться стоматолог при планировании стоматологических манипуляций.

2. Методы подготовки пациента к синуслифтингу и имплантации при различных патологиях верхнечелюстной пазухи.

3. Алгоритм взаимодействия между ЛОР-врачом и стоматологом при планировании стоматологических вмешательств.

4. Осложнения синуслифтинга и дентальной имплантации: методы лечения, профилактики, алгоритм взаимодействия с ЛОР-врачом.

**17:30–18:30** Norbert Cionca. «Актуально о синус-лифтинге. Осложнения после синус-лифтинга глазами стоматолога. Введение, диагностика слезисто-десневой патологии. Различная методика синус-лифтинга, показания и ограничения».

18:30–19:00 Вопросы-ответы

**Регистрация:**

<http://dental-seminar.ru>



**HANS ON ARENA. Мастер-классы по работе с микроскопом**

**Дата и время проведения:**

25–27 сентября, 09:00–18:15.

**Место проведения:** Москва, МВЦ «Крокус Экспо», павильон 2, выставочный зал 5, стенд Т112.5.

**25 сентября**

**09:00–11:45 | 12:15–15:00 | 15:30–18:15** Ю.Кочаров «Универсальный подход к механической об-

работке корневых каналов под микроскопом».

Курс проходит с использованием операционного микроскопа:

– правильный эндодонтический доступ;

– ошибки на этапах формирования эндодоступа;

– ирригация при различных эндодонтиях;

– техника механической обработки корневого канала;

– ошибки на этапах очистки и формирования корневых каналов;

– «дополнительные» корневые каналы: мб<sup>2</sup>, мм, радикс энтомолярис/па-рамолярис.

**26 сентября**

**09:00–11:45 | 12:15–15:00 | 15:30–18:15** М.Б.Прямпольская

«Микрохирургический подход в пародонтологии».

Курс проводится на свиных головах с отработкой мануальных навыков под микроскопом. Формирование, отслаивание и мобилизация лоскута: полнослойный, расщепленный, комбинированный. Лоскуты с сохранением сосочков: модифицированный лоскут с сохранением сосочков, упрощенный лоскут с сохранением сосочков «Дистальный клин». Стабилизация лоскута, ушивание ран: одиночный узловый шов, обвивной шов, разновидности матрачных швов.

**27 сентября**

**09:00–11:45 | 12:15–15:00 | 15:30–18:15** К.Д.Чавушьян

«Препарирование под виниры с использованием операционного микроскопа»:

– рекомендации в выборе инструментов для препарирования;

– эргономика работы с микроскопом;

– препарирование под виниры;

– препарирование под полную коронку;

– обсуждение тонкостей точной работы;

– особенности формирования границы препарирования и максимальная ее детализация;

– особенности работы с витальными и девитальными зубами;

– финишная обработка.

**Регистрация:**

<http://dental-seminar.ru>



Реклама

42-й Московский международный стоматологический форум и выставка



# Дентал-Экспо

## 25-28 сентября 2017

Москва, Крокус Экспо павильон 2, залы 5, 7, 8  
Проезд: м. «Мякинино»



www.dental-expo.com

Устроитель: **DENTALEXPO®**

Стратегический партнер: **Septanest®**

S.T.I.dent - спонсор выставки, эксклюзивно представляет

Генеральный информационный партнер: **Словарины**

Генеральный научно-информационный партнер: **DENTAL TRIBUNE**

# Язвенно-некротический стоматит у взрослых и детей: диагностика, лечение и профилактика

И.К.Луцкая

Язвенно-некротический стоматит Венсана относится к группе поражений слизистой оболочки полости рта (СОПР), которые обычно диагностирует и лечит врач-стоматолог самостоятельно. Встречается чаще у молодых людей на фоне снижения защитных сил организма, стресса, курения, плохой гигиены полости рта; проявляет тенденцию к сезонности (осенний или весенний период года).

Язвенный процесс может развиваться у ослабленных детей на фоне общих заболеваний, в том числе инфекционных, а также патологии крови, желудочно-кишечного тракта, гиповитаминоза витамина С [1, 2].

Для диагностики широко используются современные методы исследования [3, 4].

Этиологическим фактором является фузоспириллярный симбиоз. Сапрофитные в норме формы фузиформной палочки и спирохеты Венсана приобретают патогенные свойства под влиянием банального воспалительного процесса и нарушения местного иммунитета. Будучи анаэробами, они размножаются в глубоких слоях эпителия и соединительной ткани, вызывая в них язвенно-некротические изменения. В

тяжелых случаях поражаются костные и мышечные структуры [1, 5].

В зависимости от тяжести течения возможны жалобы на боль, вплоть до невозможности приема пищи. Характерен обильный налет на языке, вязкая слюна, неприятный запах изо рта. В большинстве случаев происходит повышение температуры тела до 37–38°C. Могут увеличиваться регионарные лимфоузлы, плотные и болезненные при пальпации.

У детей заболевание нередко начинается с десны в области прорезывающегося зуба (молочного или постоянного), чаще это бывают моляры. У подростков нередкой локализацией является область зуба мудрости, что связано с травмированием мягких тканей, образующих капюшон при затрудненном прорезывании, положении вне дуги, отсутствии достаточного места на альвеолярном отростке, прикусывании слизистой (рис. 1). Другие участки полости рта могут подвергаться механическому травмированию острыми краями зуба, пломбы, протеза (рис. 2). Химическое раздражение сильнодействующими препаратами, термической ожог во время приема пищи служат причиной развития язвы и некроза.

Язва может появиться на любом участке слизистой оболочки при наличии повреждающего воздействия. В зависимости от локализации она может иметь различную форму и глубину, однако характерным признаком является наличие рыхлого некротического налета, который легко удаляется с обнажением кровоточащей поверхности. Язвы всегда резко болезненны. Неприятный запах изо рта, увеличение подбородочных и подчелюстных лимфоузлов, небольшое повышение температуры тела (до 38°C) дополняют клиническую картину.

При локализации на щеках, губах язва имеет кратерообразный вид. Край неровные, гиперемизированные, без выраженного уплотнения. Дно покрыто некротическим налетом грязно-серого или желтого цвета. Вокруг язвы образуются мелкие элементы изъязвления, проявляя тенденцию к слиянию. В результате очаг поражения как бы расплывается по поверхности (рис. 3).

Располагаясь на десне, язва имеет вид полуовала, опять-таки с неровными краями. Воспалительный процесс проявляется вначале катаральными явлениями. Десневой край становится отечным, гиперемиро-

ванным (рис. 4). Характерна значительная болезненность, интенсивность которой быстро нарастает. На 2–3-й день десневые сосочки некротизируются, изъязвляются и покрываются толстым слоем серо-грязного налета (рис. 5). Обильный налет легко снимается, обнажая кровоточащую поверхность. Выражена болезненность изъязвленных участков. Одной из стенок язвы при глубоких поражениях являются костные структуры альвеолы. Язвенно-некротический гингивит имеет склонность к быстрому распространению вдоль зубного ряда. Междубные сосочки при этом некротизируются, образуя грязно-серую пленку. Десневой край после устранения некротического налета выглядит будто срезанным (рис. 6).

Вследствие значительных болей рефлекторно усиливается слюноотделение, а затрудненное глотание приводит к тому, что у части детей слюна вытекает изо рта, мацерируются комиссуры губ. Слюна становится густой, тягучей, может окрашиваться кровью. В тяжелых случаях бывают выражены общие явления: дети становятся беспокойными, теряют аппетит, плохо спят.

Продолжительность острого периода без лечения может колебаться от 10 до 15 дней. Оптимальное лечение сокращает срок улучшения состояния до 4–5 дней. Боли уменьшаются, поверхность СОПР очищается от налета, начинается процесс эпителизации. Заживление десны может повлечь за собой рубцевание с обнажением корня зуба, причем у детей младшего возраста стоматит отличается затяжным течением. Нерациональное лечение или отсутствие такового способствует переходу острого течения язвенно-некротического стоматита в хронический и возникновению рецидивов. Последний наблюдается преимущественно при язвенных гингивитах. Плохая гигиена полости рта способствует развитию острого и хронического язвенно-некротического гингивита (рис. 7).

Нами наблюдались взрослые пациенты с язвенно-некротическим гингивитом токсико-аллергической природы (пары бензина) на фоне неудовлетворительной гигиены полости рта. Пациенты молодого возраста – водители грузового транспорта – в анамнезе называли привычку отсасывать ртом бензин через трубку (при заправке автомобильного бака из канистры). Нарушений самочувствия не отмечалось. Неприятный резкий запах изо рта, болезненность десен при еде были основными причинами обращения к стоматологу. При осмотре определялся выраженный налет на языке, который легко снимался без повреждения слизистой. Десна – отечная, гиперемизирована, междубные сосочки укорочены на большей части зубного ряда. Изъязвленная десна и значительная часть коронок зубов покрыты серовато-желтым налетом. Выраженная болезненность затрудняет удаление некротических масс. После обезболивания они без труда снимаются, обнажая кровоточащую неравномерную, словно изрытую поверхность.

При вовлечении в воспалительный процесс мышечных волокон может развиваться тризм. Повреждение кости вызывает оголение корней, остеомиелит.

Нами курировалась пациентка с язвенно-некротическим поражением альвеолярного отростка верхней челюсти на фоне резкого снижения резистентности организма. Одино-

кая женщина в течение нескольких дней без еды и какого-либо лечения находилась в домашних условиях. В клинику она доставлена машиной «скорой помощи» с диагнозом «распадающаяся опухоль». Больная резко ослаблена, понижены частота пульса и артериальное давление, откровение рта ограничено, неприятный гнилостный запах изо рта. При осмотре – обильный некротический налет, покрывающий область верхней челюсти слева, не позволяет провести более детальную визуальную оценку. Премоляры и моляры на участке поражения подвижны. Под проводниковой анестезией удалены некротические массы, после чего обнажились костные структуры альвеол и твердого неба. Высокая подвижность зубов и секвестрация кости потребовали хирургического вмешательства с последующим консервативным лечением.

При локализации язвенно-некротического процесса на миндалинах развивается так называемая ангина Плаута–Венсана, которая может протекать в язвенной либо дифтерийной форме. При первом варианте в горле, на миндалинах появляются язвы, покрытые желтоватым налетом. Другой вариант характеризуется ложнопленочным образованием на миндалинах, напоминающим дифтерию.

Ангина может протекать на фоне язвенно-некротического стоматита или предшествовать ему. В большинстве случаев наблюдается самостоятельное проявление заболевания с односторонним поражением миндалин. Ангина возникает у детей с пониженной резистентностью организма, предшествующими заболеваниями. Способствует развитию патологии неудовлетворительная гигиена полости рта. На воспаленной отечной миндалине образуется налет желтоватого оттенка, после удаления которого обнажается язвенная поверхность. Температура тела поднимается до субфебрильной. В тяжелых случаях присоединяется банальная микрофлора, усиливаются болевые ощущения, ухудшается общее состояние.

Дифференциальная диагностика язвенно-некротического стоматита базируется на характерных особенностях клинической картины и подтверждении бактериологическими исследованиями (рис. 8).

В поверхностном слое язвы встречается смешанная флора. В соскобе со дна язвы при язвенно-некротическом стоматите обнаруживаются анаэробные микроорганизмы: фузиформная палочка и спирохета Венсана. Но следует помнить, что наличие симбиоза анаэробов не исключает сочетанные поражения, например, при дифтерии будет обнаруживаться специфический возбудитель.

Картина крови характеризуется умеренным лейкоцитозом, незначительным сдвигом формулы влево, некоторым увеличением числа лимфоцитов и снижением процента эозинофилов.

Особую важность представляет необходимость дифференцировать язвенно-некротический стоматит Венсана от проявлений заболеваний белой крови, которые характеризуются образованием язвенных поражений с тенденцией распространения вглубь и выраженной кровоточивостью (рис. 9). Любые активные вмешательства со стороны врача-стоматолога могут в этом случае повлечь за собой серьезные осложнения.

Реклама



**КОНГРЕССЫ "ДЕНТАЛ ГУРУ"**  
Промо-код для получения СКИДКИ 500 р. - [guru](#)

8 (800) 555-57-46  
8 (495) 280-75-08  
8 (916) 580-66-01  
8 (917) 556-04-62

---

**23 СЕНТЯБРЯ 2017** | "Мариотт Гранд Отель" 5\*

**IX ТЕРАПЕВТИЧЕСКИЙ КОНГРЕСС "ДЕНТАЛ ГУРУ"**

**БИО ЭСТЕТИЧЕСКИЕ АДГЕЗИВНЫЕ РЕСТАВРАЦИИ ПЕРЕДНИХ ЗУБОВ: РЕАБИЛИТАЦИЯ УЛЫБКИ ПРЯМЫМИ РЕСТАВРАЦИЯМИ С МИНИМАЛЬНО ИНВАЗИВНЫМ ПОДХОДОМ ВОССТАНОВЛЕНИЕ ЭНДОДОНТИЧЕСКИ ОБРАБОТАННЫХ ЗУБОВ**

**Стоимость: от 15000 р.**



**ПАОЛО МОНТЕЙРО**  
Врач-стоматолог, магистратура в Instituto Superior de Ciências da Saude Sul, Лиссабон, Португалия  
Руководитель отдела «Клинической эстетической стоматологии» в ISCSSEM, Лиссабон, Португалия  
Клинический исследователь в Egas Moniz Research Interdisciplinary Centre (CIEM)

**24 СЕНТЯБРЯ**

**МАСТЕР-КЛАСС "КОМПОЗИТНЫЕ ВАНИРЫ"**  
Лекторы: Д. Волков/Д. Копылов  
**Стоимость: 3350 р.**  
**Количество мест ограничено.**  
Группы:  
10:00-12:00 12:00-14:00 14:00-16:00 16:00-18:00

---



**24 СЕНТЯБРЯ 2017, МОСКВА**

**X ИМПЛАНТОЛОГИЧЕСКИЙ КОНГРЕСС "ДЕНТАЛ ГУРУ"**

**МАРИОТТ ГРАНД ОТЕЛЬ 5\***



**КУАНГ БУМ ПАК**  
**ВЕРТИКАЛЬНАЯ АУГМЕНТАЦИЯ КОСТНОГО ГРЕБНЯ И МЕНЕДЖМЕНТ МЯГКИХ ТКАНЕЙ. (КАК ГАРАНТИРОВАНО ВЫРАСТИТЬ КОСТНУЮ ТКАНЬ ВЕРТИКАЛЬНО. СЕКРЕТЫ УШИВАНИЯ ДЕСНЕВЫХ ЛОСКУТОВ ПРИ ВЕРТИКАЛЬНОЙ АУГМЕНТАЦИИ)**



**ПУТЬ СЕРГЕЙ**  
**ТРУДНОСТИ, СВЯЗАННЫЕ С ВЕРТИКАЛЬНОЙ ПЛАСТИКОЙ КОСТИ. БОРЬБА С ОСЛОЖНЕНИЯМИ**



**ПАНЦУЛЯ ВИТАЛИЙ**  
**ПЛАСТИКА МЯГКИХ ТКАНЕЙ ВОКРУГ ИМПЛАНТАТОВ. АКТУАЛЬНЫЕ ПРОБЛЕМЫ ВЕРТИКАЛЬНОЙ АУГМЕНТАЦИИ И МЕТОДЫ ИХ РЕШЕНИЯ**

СТОИМОСТЬ УЧАСТИЯ В КОНГРЕССЕ:

МАЙ 16000 Р	ИЮНЬ 17000 Р	ИЮЛЬ 18000 Р	АВГУСТ 19000 Р	СЕНТЯБРЬ 20000 Р
----------------	-----------------	-----------------	-------------------	---------------------

**МАСТЕР-КЛАСС 23.09**  
**Стоимость 3350 р.**

**"ОТКРЫТЫЙ СИНУС-ЛИФТИНГ" "ОТЕТОМНЫЙ СИНУС-ЛИФТИНГ"**  
Лекторы: С. Путь, В. Панцуля  
10:00-12:00 14:00-16:00  
12:00-14:00 16:00-18:00

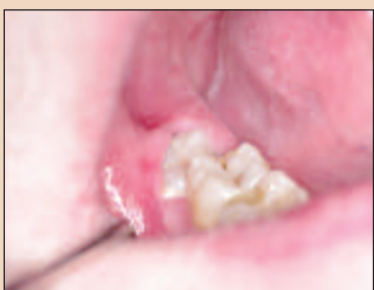

Рис. 1. Затрудненное прорезывание зуба мудрости (а), прикусывание щеки (б).

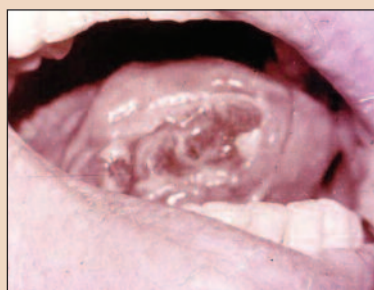
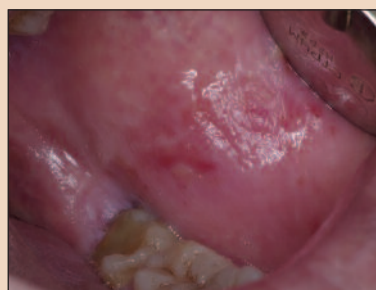
Рис. 2. Травма слизистой оболочки подъязычной области острыми краями зубов.

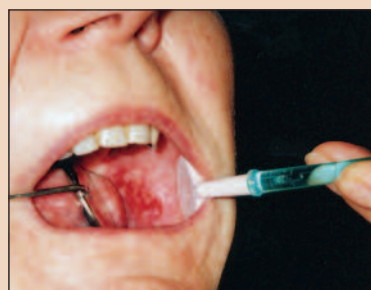

Рис. 3. Язвенно-некротический стоматит (локализация в ретромолярной области).

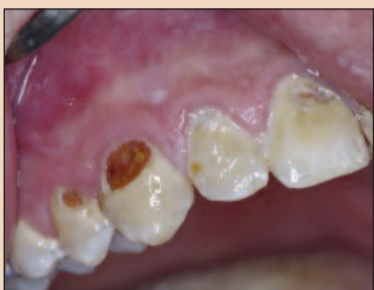

Рис. 4. Рыхлаый налет на зубах, гиперемия и отек десневого края.

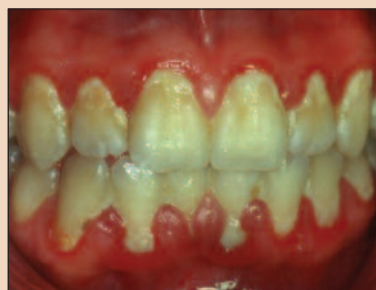

Рис. 5. Обильный налет с участками некроза гипертрофированной десны.

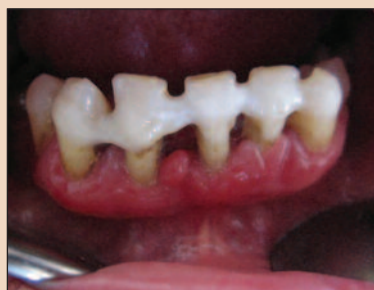

Рис. 6. Состояние десны после проведенного лечения.

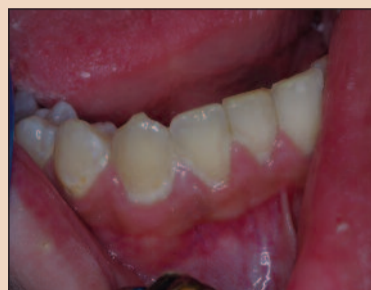

Рис. 7. Гингивит на фоне плохой гигиены полости рта.

Гиперкератозы (в том числе эрозивно-язвенная форма) отличаются от некротических налетов плотным прикреплением элементов поражения (рис. 10, 11).

Язвенно-некротический стоматит следует отличать от высыпаний при сифилисе. Твердый шанкр представляет собой эрозию или язву округлых очертаний с ровными краями и гладким блестящим дном (рис. 12). В его основании прощупывается инфильтрат. Характерно отсутствие болезненности в области поражения. Трудности в распознавании шанкра возникают при локализации его в дистальном отделе полости рта, особенно в случаях сочетания шанкра с обострением тонзиллита. На слизистой оболочке полости рта часто наблюдаются атипичные шанкры,

сходные с травматическими повреждениями, трофическими и декубитальными язвами. Сифилитические папулы чаще располагаются на твердом и мягком небе, миндалинах, языке. Они характеризуются плотными, слегка возвышающимися, округлыми элементами с гладкой поверхностью. Папулы могут эрозироваться и (реже) изъязвляться.

Язвенно-некротический стоматит дифференцируют с гранулематозом Вегенера, для которого характерен некроз, периваскулярный гранулематоз и периваскулит. Вначале поражаются дыхательные пути (синуситы, отиты, риниты), слизистая неба, языка. Могут быть генерализованные висцеральные высыпания, лихорадка, боли в мышцах, суставах, гломерулонефрит. Кожные про-

явления: папулонекроз, язвы, пиодермии. Патогномичными являются экзофитные гингивиты с костной резорбцией. Микроскопия выглядит следующим образом: воспалительная и гранулематозная инфильтрация тканей с наличием гигантских клеток, эозинофилов. Этиология: аутоиммунные реакции, саркоидозы, туберкулез, микоз.

Прогноз лечения стоматита Венсана благоприятный. Существуют различные схемы консервативного воздействия, включающие общие и местные мероприятия. Учитывая выясненность этиологии и возможность обратного развития клинических проявлений, большинство врачей отдадут предпочтение местному лечению.

В первую очередь назначают обильное орошение или полоска-

ние полости рта антисептическим раствором, например, 0,05% раствором хлоргексидина биглюконата (последний входит в состав препарата Элюдрил). По показаниям проводят аппликационное (при ограниченном очаге) или инъекционное (при обширном поражении тканей) обезболивание.

Осуществляют удаление некротического налета при помощи шпателя или ватных тампонов, пропитанных антисептиком. С целью облегчения отхождения некротических масс используют протеолитические ферменты (трипсин, химотрипсин).

Учитывая анаэробный характер микрофлоры, назначают оксигенотерапию. Обнаженную язвенную поверхность обрабатывают растворами, выделяющими атомарный кислород: перманганат калия в кон-

центрации 1:5000, 2% раствор перекиси водорода.

После устранения налета местно применяются препараты, ускоряющие регенерацию и эпителизацию (масляные растворы витаминов А и Е, Каротолин, масло шиповника или облепихи, метилурациловая мазь, солкосерил).

Не показано применение кортикостероидов, прижигающих или раздражающих средств.

Общее лечение при легкой форме ограничивается назначением поливитаминов и рекомендациями по рациональному (полноценному) питанию. Можно назначить экстракт элеутерококка в микродозах: в острой стадии – по 2–3 капли в 1/4 стакана воды за 20 мин до еды утром и в обед, через неделю дозу можно увеличить в 2 раза (до 1 мес).

В тяжелых случаях и при системных проявлениях инфекции назначают антибактериальные средства. Прием метронидазола (препараты Клион, Метрогил, Трихопол) по 400–500 мг 2 раза в день в течение до 6 сут приводит, как правило, к быстрому заживлению язвы. Из других антибактериальных средств применяют:

- феноксиметилпенициллин (Клиацил, Оспен) внутрь по 0,5 г 4 раза в день;
- или бензилпенициллин внутримышечно по 1 млн ЕД 4–6 раз в день;
- или эритромицин внутрь по 0,5 г 4 раза в день ± метронидазол (Клион, Метрогил, Трихопол) внутрь по 0,5 г 3 раза в день.

Следует предупредить пациента, что при преждевременном прекращении лечения заболевание нередко рецидивирует.

→ ДТ стр. 8

Реклама

**3D agility**  
The One to Shape your Success

**XP ENDO®**  
*shaper*

Vallex M  
www.vallexm.ru





**FKG**  
swiss endo

- ▶ Подготовка анатомического корневого канала
- ▶ Эксклюзивная технология Adaptive Core™
- ▶ Суперэластичность и заполнение инструментом всего доступного объема канала
- ▶ Невероятная устойчивость к циклической нагрузке
- ▶ Превосходное удаление дентинных опилок

FKG Dentaire SA  
www.fkg.ch



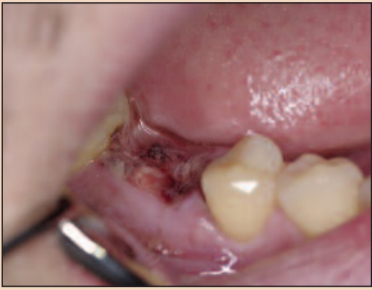

Рис. 8. Инфицированная лунка удаленного зуба.

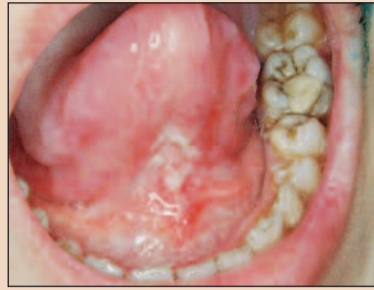

Рис. 9. Мукозит при лечении метотрексатами патологии белой крови.

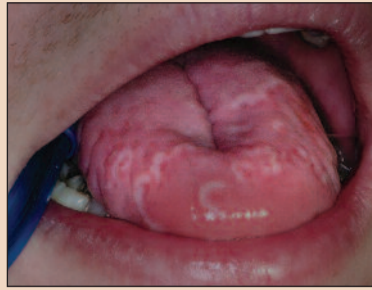

Рис. 10. Элементы плоского лишая на языке.

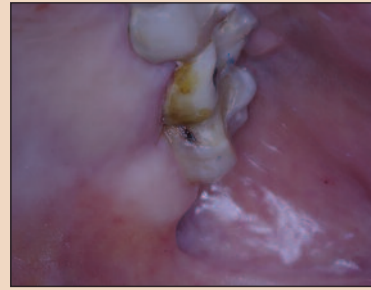

Рис. 11. Гиперкератоз в области зуба мудрости.

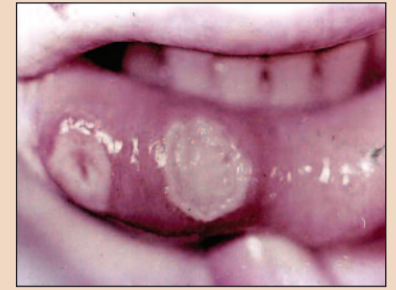


Рис. 12. Язва на губе при сифилисе.

← DT стр. 7

Рациональный уход за полостью рта, частые обильные антисептические полоскания, пища, исключающая травмирование слизистой оболочки, – обязательны.

Если в острой стадии лечение не проводилось, процесс может приобретать затяжной характер, который гораздо сложнее ликвидировать.

На месте разрушенных межзубных сосочков появляется грануляционная ткань, которая должна удаляться хирургическим путем с последующей консервативной терапией.

Полная санация, тщательная обработка патологических карманов, рациональная индивидуальная гигиена играют важную роль в профилактике рецидивов язвенно-некротического стоматита Венсана. DT

#### Литература

1. Борк К, Бургдорф В, Хеде Н. Болезни слизистой оболочки полости рта и губ. Клиника, диагностика, лечение. Атлас и руководство. Пер. с нем. М.: Медицинская литература, 2011.
2. Заболевания слизистой оболочки полости рта и губ. Под ред. Е.В.Боровского. М.: Медицина, 2001.
3. Масленникова АВ, Балалаева ИВ, Гладкова НД и др. Прогнозирование степени тяжести мукозита

слизистой оболочки полости рта методом оптической когерентной томографии. Вopr. онкологии. 2009; 3: 572–9.

4. Фомина Ю.В., Урутина МН, Гладкова НД и др. Оптическая когерентная томография в оценке состояния слизистой оболочки полости рта. Стоматология. 2004; 3: 10–5.
5. Луцкая ИК. Заболевания слизистой оболочки полости рта. 2-е изд. М.: Медицинская литература, 2014.

#### Информация об авторе

Ирина Константиновна Луцкая – доктор медицинских наук, профессор, заведующая кафедрой терапевтической стоматологии Белорусской медицинской академии последипломного образования.

## Оценка посадки съемных протезов с использованием увеличительных инструментов

Гуальтьеро Манделли, Карло Борромео, Италия

Сегодня ортопедические конструкции с опорой на имплантаты приобретают все большую популярность; в случае замещения протяженного дефекта зубного ряда

съемный протез дает определенные эстетические и функциональные преимущества, особенно если необходимо обеспечить поддержку мягких тканей. В настоящей статье

подробно рассматривается процесс моделирования протеза для достижения предсказуемых и надежных результатов. При создании балки и супраструктуры протеза микроскоп

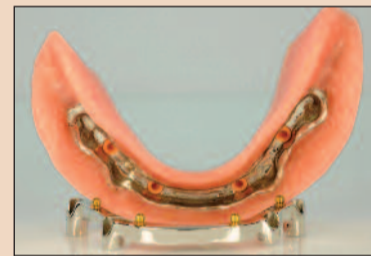

Рис. 1. Съемный протез нижней челюсти с изготовленной по методу CAD/CAM наклонной (под углом 2°) балкой из кобальт-хромового сплава, аттачментами на микровинтах и литой кобальт-хромовой супраструктурой с акриловой облицовкой.

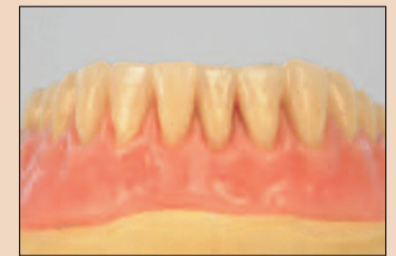

Рис. 2. Изготовили эталонную модель, установили ее в артикулятор и создали набор протезных зубов с учетом эстетических и функциональных требований, но без привязки к расположению и типу имплантатов.

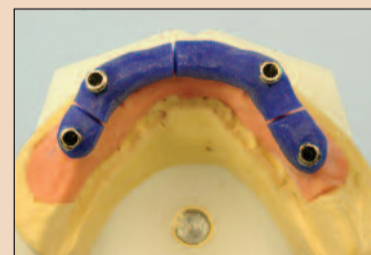

Рис. 3. Установили на модели четыре металлических трансфера и изготовили акриловый шаблон, который после первичной полимеризации разрезали, чтобы предотвратить усадочную деформацию при окончательном отверждении. Шаблон перенесли в клинику.



Рис. 4, 5. Восстановили целостность шаблона непосредственно в полости рта пациента, винтами зафиксировали восковую модель на трансферах и изготовили пробную модель протеза, чтобы убедиться в точности и пассивности посадки структуры.

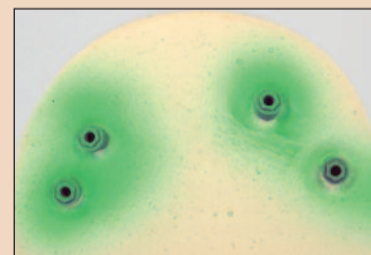

Рис. 5.

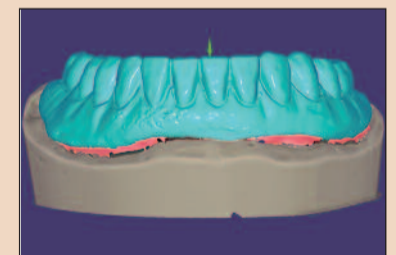


Рис. 6. С помощью акрилового шаблона определили правильное расположение восковой модели относительно имплантатов, затем провели сканирование набора зубов и модели с размеченными имплантатами.

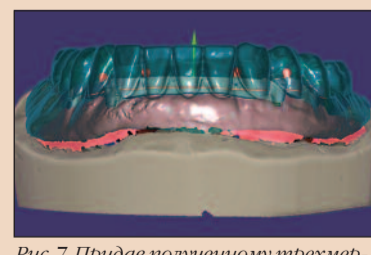


Рис. 7. Придав полученному трехмерному изображению набора зубов частичную прозрачность, приступили к моделированию балки с учетом имеющегося пространства и взаимного расположения зубов и имплантатов. Также оценили расположение окклюзионной поверхности относительно фронтальной плоскости структуры.




Рис. 8. Перед тем как отправить файл в лабораторию, тщательно проверили все параметры, включая выбор аттачментов с учетом типа конструкции и имеющегося пространства. Рис. 12. Использование винтовых аттачментов позволяет не только заменять их в случае износа, но и менять в процессе моделирования супраструктуру.

Реклама

24–26 октября 2017  
Санкт-Петербург, КВЦ «ЭКСПОФОРУМ»

# ДЕНТАЛ-ЭКСПО Санкт-Петербург

10-я Международная выставка оборудования, инструментов, материалов и услуг для стоматологии

Забронируйте стенд  
[dentalexpo-spb.ru](http://dentalexpo-spb.ru)  
[dental-expo.com/spb](http://dental-expo.com/spb)

Организаторы:  
primexpo | ITE | DENTALEXPO®

+7 (812) 380 60 06/00  
dental@primexpo.ru

+7 (499) 707 23 07  
region@dental-expo.com






Рис. 9. Изготовленную во фрезеровальном центре балку сразу же проверили с точки зрения точности размеров и пассивности посадки; для этого использовали модель, изготовленную по акриловому шаблону.



Рис. 10. Установили балку на силиконовой модели десен, проверили участки вокруг имплантатов и рядом с балкой, чтобы убедиться в правильности ее расположения.

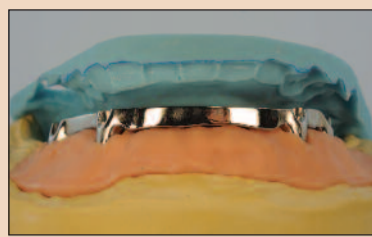


Рис. 11. На балку установили силиконовый оттиск набора зубов, проверили наличие необходимого пространства.

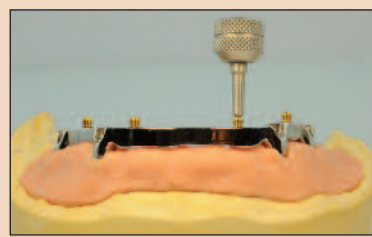


Рис. 12. Использование винтовых аттачментов позволяет не только заменять их в случае износа, но и менять в процессе моделирования супраструктуры.



Рис. 13. По завершении всех необходимых проверок балку отполировали, чтобы приступить к созданию супраструктуры.



Рис. 14. После полировки еще раз удостоверились в наличии под всей балкой пространства, достаточного для осуществления гигиены полости рта.




Рис. 15. Непосредственно на отполированной балке смоделировали супраструктуру, используя для этого самотвердеющий моделировочный композит и готовые огнеупорные компоненты; точность работы контролировали с помощью небного силиконового ключа.

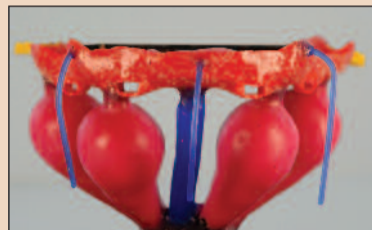

Рис. 16. Снабженная литниками и стабилизирующей балкой супраструктура.



Рис. 17. Отлитая супраструктура.

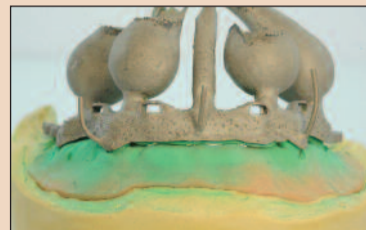


Рис. 18. С помощью маркерного спрея проверили супраструктуру на наличие областей трения и неправильных контактов, чтобы обеспечить пассивность ее посадки на балке.



Рис. 19. Увеличенное изображение области возникновения преждевременного контакта при установке супраструктуры на балку; на этом этапе балка все еще не снабжена ретенционными колпачками.



Рис. 20. Снимок областей трения на супраструктуре, сделанный под микроскопом; цветной лак позволяет четко видеть участки абразии металла.



Рис. 21. Еще большее увеличение дает возможность тщательно выявить все шероховатые участки для их полировки с помощью соответствующих боров.



Рис. 22. Посадку супраструктуры корректировали, изолировав аттачменты, чтобы избежать соприкосновения с ними.



Рис. 23. Скорректировав посадку супраструктуры, установили лабораторные ретенционные колпачки, еще раз покрыли балку и аттачменты маркерным спреем и заново проверили посадку супраструктуры.




Рис. 24, 25. Сняли супраструктуру и изучили аттачменты под микроскопом; наличие неправильных контактов свидетельствует о том, что аттачменты не могут в полной мере выполнять свои функции. Правильной посадке препятствуют некоторые области супраструктуры, которые необходимо скорректировать.



Рис. 25. Увеличенное изображение, сделанное в процессе моделирования десневой маски после установки протезных зубов.



Рис. 26. После коррекции участков, которые мешали правильному функционированию аттачментов, посадка супраструктуры на балке стала более точной, о чем свидетельствует характер отметок на аттачментах.

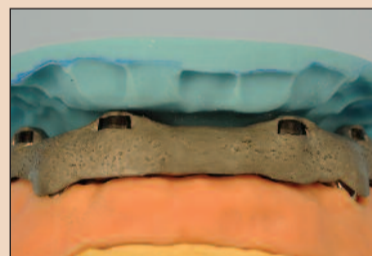


Рис. 27. Проведя все эти функциональные тесты, с помощью силиконового ключа проверили наличие достаточного пространства для установки зубов.

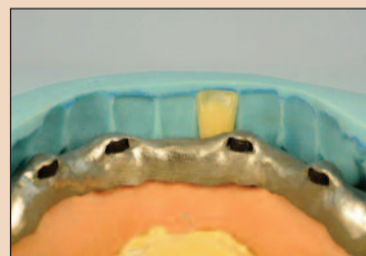

Рис. 28. С помощью вестибулярного силиконового ключа установили протезные зубы.



Рис. 29. При создании балки и супраструктуры с использованием силиконовых ключей установка протезных зубов осуществляется легко и без необходимости в их модификации, поскольку ключи обеспечивают сохранение пространства для них.

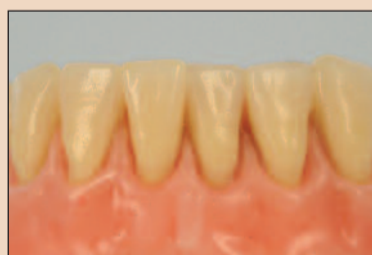

Рис. 30. Увеличенное изображение, сделанное в процессе моделирования десневой маски после установки протезных зубов.



Рис. 31. Модель вместе с протезом поместили в ковзетку для литья.

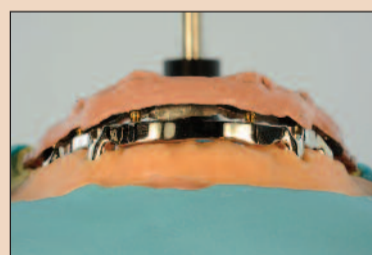


Рис. 32. Супраструктуру подвергли пескоструйной обработке, нанесли на нее праймер и заглушили с помощью опакера.

быть предельно продуманной, включая и ее обращенную к десне поверхность; расположение последней не должно препятствовать ежедневной гигиене полости рта. Лишь на этом этапе можно определить, какие аттачменты следует использовать и где они должны быть расположены для обеспечения надлежащей ретенции и функциональности протеза (рис. 8).

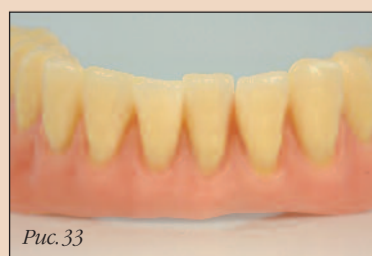
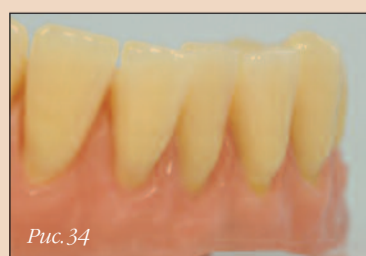
Рис. 33, 34. Увеличенные изображения протеза после изготовления акриловой десневой маски.



играет важнейшую роль, позволяя обеспечить максимальную точность посадки конструкции.

вой фиксации на четырех имплантатах (рис. 1).

### Пошаговое описание процедуры

#### Введение

Сегодня стоматологи все чаще устанавливают съемные протезы; во многих случаях добиться превосходных функциональных и эстетических результатов можно даже при наличии ограниченного числа опор, как, например, у данного пациента, который нуждался в надежной полной реабилитации полости рта, но хотел минимизировать количество устанавливаемых имплантатов. После создания полного временного протеза нижней челюсти и тщательной оценки проблем и пожеланий пациента запланировали установку полного съемного протеза на балке с винто-

На первом этапе после установки имплантатов с применением шаблона, дублировавшего временную реставрацию, получили окончательный оттиск и с учетом всех эстетических и функциональных требований подготовили набор протезных зубов (рис. 2). В ходе примерки проверили и шаблон, изготовленный в лаборатории по эталонной модели (рис. 3), чтобы удостовериться в соответствии фактического расположения имплантатов и восковой модели. Шаблон зафиксировали на имплантатах с помощью винтов и нанесли пластмассу для соединения частей шаблона в

области разрезов; такая процедура позволяет точно зарегистрировать положение имплантатов. Шаблон вернули в лабораторию для проверки точности размещения и пассивной посадки восковой модели (рис. 4, 5). Затем провели сканирование восковой, гипсовой моделей, абатментов для сканирования и набора зубов (рис. 6).

Придав полученному трехмерному изображению набора протезных зубов частичную прозрачность, приступили к моделированию балки с учетом имеющегося пространства и предполагаемой конструкции будущего протеза (рис. 7). Конструкция всех деталей балки должна