

ortho

international magazine of orthodontics

2 2018 české vydání

Dr. Raffaele Spena

Šest klíčů pro účinné využití alveolární kortikotomie: Jiný pohled na chirurgicky asistovaný pohyb zubů

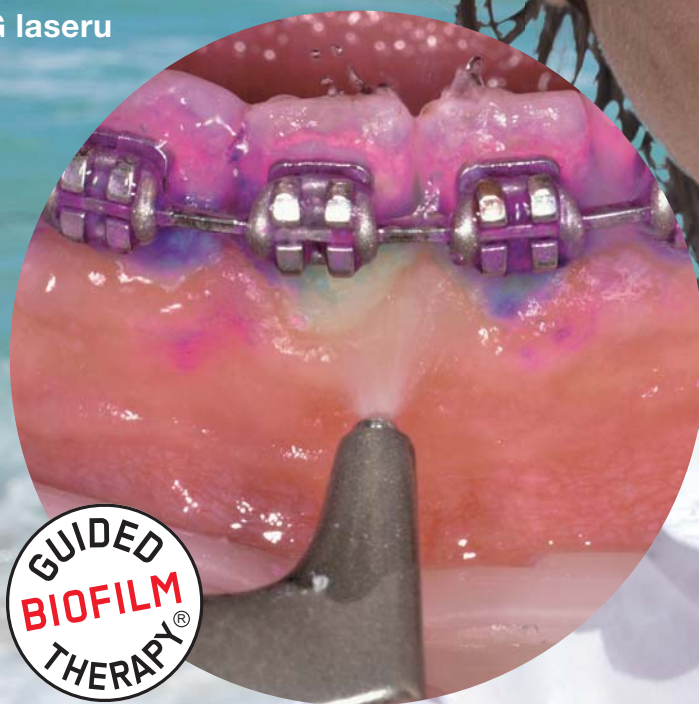Dr. Gary Brigham

Možnosti akcelerace léčby průhlednými fóliovými aparáty

Prof. Carlo Fornaini |

Prof. Caroline Bertrand

Svařování v ordinaci pomocí Nd:YAG laseru



EMS+
MAKE ME SMILE.

dti Dental
Tribune
International

StomaTeam

Ormco™

Your Practice. Our Priority.



INSIGNIA™

SYSTÉM INSIGNIA

- Individualizované vestibulární zámky a oblouky pro jednotlivé zákazníky
- Uživatelsky příjemný software pro stanovení léčebného plánu a vizualizací finálního stavu

„Digitální produkty jako je Insignia, představují budoucnost ortodontie. Insignia nejen poskytuje, co pacienti vyžadují – kratší dobu léčby a méně návštěv u lékaře, ale navíc poskytuje i to, co ocení kliničtí lékaři – řízení přesnosti, vynikající účinnost a individualizované výsledky.“

– Jamie Reynolds, DDS, MS

Vážení čtenáři,


pohledem laika je ortodontie poměrně jednoduchá – narovnájí se křivé zuby a je to. Množí se návody na YouTube, jak toho dosáhnout dokonce i svépomocí. Zkuste zadat do vašeho prohlížeče „Do It Yourself Braces“ (DIY braces) a budete nemile překvapeni, kolik lidí i firm se pokouší ortodontistu obejít a s jakými šílenými nápady se tam setkáte. Fóliový aparát si bez problémů objednáte přímo na netu, otisky zhotovíte doma, fólie si kontrolujete sami, a o retenci se tam nemluví vůbec. Kolik škody mohou tyto „po domácku“ zhotovené aparáty napáchat, o tom poutavě vytvořené webové stránky mlčí. Každý ortodontista ale ví, jak může být ortodontie v rukou samotných pacientů, kosmetiček či praktických zubních lékařů nebezpečná. Tento vývoj signalizuje, že ortodontistům přibude ještě další povinnost – šířit mezi laickou veřejností informace o skutečném významu a možnostech ortodontické terapie a dementovat lživé reklamy.

Na rozdíl od bezduchého softwaru ortodontista bere při plánování léčby v úvahu celý stomatognátní systém. Nejen postavení zubů, ale i vztah zubních oblouků a čelistí, artikulaci, problematiku TMK, dopad ortodontické terapie na estetiku úsměvu i celého obličeje, vliv na fyzickou i psychickou pohodu pacienta – to vše je třeba důsledně zvážit. Ortodontie je komplexní disciplínou, která se čím dál tím víc prolíná s dalšími dentálními specializacemi a oblastmi medicíny. Proto i nové ORTHO Vám přináší široké spektrum témat.

V článku Dr. Speny jsou nastíněny možnosti použití alveolární kortikotomie v každodenní ortodontické praxi, navazuje text italských autorů o laserovém svařování poškozených ortodontických aparátů třeba i přímo v ústech pacienta. Opět se budeme věnovat možnostem akcelerace ortodontické terapie, tentokrát z jiného úhlu pohledu. V tomto čísle ORTHO začíná i cyklus článků českých a slovenských autorů o základech biomechaniky ortodontické terapie, kde budou úskalí chtěných i nechtěných pohybů zubů prezentována pomocí kazuistik. Jako vždy přinášíme i tipy pro praxi a informace o nových produktech.

Věříme, že z této pestrobarevné palety článků si každý vybere. Příjemné čtení!

MUDr. Wanda Urbanová, Ph.D.
šéfredaktorka




Wanda Urbanová

OBJEDNEJTE SI ZDARMA

české vydání odborného časopisu

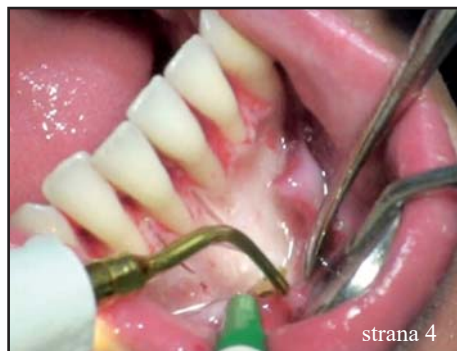ortho

Vám přináší

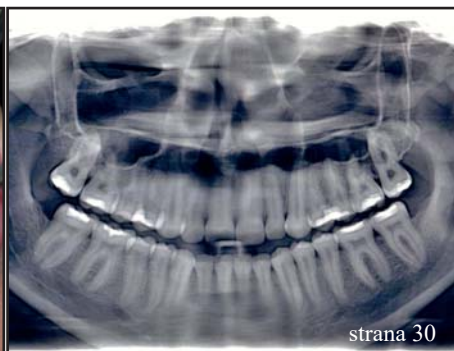StomaTeam



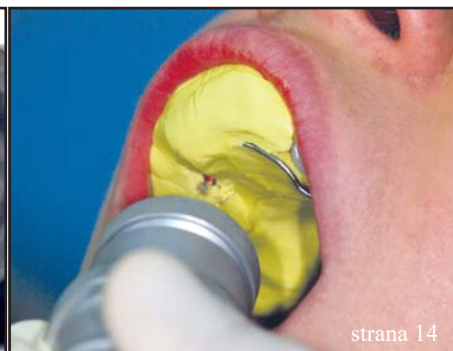
Časopis Ortho si můžete zdarma a snadno objednat přímo na našem webu www.stomateam.cz nebo zasláním Vašeho jména, příjmení a doručovací adresy (předmět: Ortho – objednávka) na e-mail info@stomateam.cz.
Více informací na www.stomateam.cz nebo telefonicky na +420 601 221 125.



strana 4



strana 30



strana 14

| Editorial

01 Wanda Urbanová

| Tipy a trendy

04 Šest klíčů pro účinné **využití alveolární kortikotomie**: Jiný pohled na chirurgicky asistovaný pohyb zubů
Raffaele Spena, Itálie

14 **Svařování v ordinaci pomocí Nd:YAG laseru**
Carlo Fornaini, Caroline Bertrand, Francie

30 Možnosti akcelerace léčby **průhlednými fóliovými aparáty**
Gary Brigham, US

| Kazuistiky

19 Biomechanika léčby: **Léčba ageneze laterálního řezáku mezializací špičáků a estetickými dostavbami**
Dubovská Ivana, Vágnerová Barbora, Nováčková Soňa, Česká republika

| Odborné akce

47 Český Krumlov přivítá **XIX. kongres ČOS**
Rozhovor s Ladislavem Bernátem, prezidentem XIX. kongresu ČOS
Tomáš Truneček – redakce časopisu Ortho

| Zprávy z průmyslu

25 **BrackFix** – světlem tuhnoucí adhezivní systém pro upevňování zámeků
VOCO GmbH

41 **Porovnání redukce plaku a gingivitidy pomocí režimu Philips Sonicare Ortho** (tj. sonického zubního kartáčku EasyClean a AirFloss Ultra) a manuálního zubního kartáčku v kombinaci se zubní nití u ortodontických pacientů
J. L. Milleman a kol., Indiana, USA

44 **Malý pomocník**, díky kterému je vaše práce snadnější a **efektivnější**
ACTIVA Spring Activator®
Giovanna Perrotti, Laura Zappia, Itálie

| Názor odborníka

26 **Ortodontický pacient – z pekla do nebe**
Guided Biofilm Therapy®
Tabitha Acret, Austrálie

| Ergonomie práce

38 **Osvětlení zubních ordinací**
Opomíjené požadavky na osvětlení stomatologických provozů
Antonín Fuksa, Filip Svoboda, Česká republika



Fotografie na obálce: Publikováno se souhlasem EMS, S.A.
Klinický obrázek publikován se souhlasem prof. Magda Mensi

Rozměrová stálost

Přesnost

Doba zpracování

Pevnost

Hydrofilnost

Intraorální doba tuhnutí

Nyní k dostání také jako
jednofázový
materiál

PŮSOBIVĚ PŘESNÝ

- Vysoce hydrofilní A-silikon pro maximální přesnost
- Dlouhá doba zpracování kombinovaná s krátkou dobou tuhnutí v ústech
- Výjimečná pevnost a tvarová paměť po deformaci zajišťují jistotu během a po vyjmutí
- Dobrá hydrofilnost, dokonce i po ztuhnutí, napomáhá odlévání a tudíž i zhotovení dokonalé protetické náhrady



* Ohledně aktuálních nabídek, prosíme, kontaktujte svého místního dentálního konzultanta VOCO.
VOCO Servis v ČR/SR: Tel. 773 252 100 · info@voco.com

 **PRAGODENT**

Navštivte stánek VOCO na výstavě
Praha · 18.–20. 10. 2018

V-Posil



Šest klíčů pro účinné využití alveolární kortikotomie: Jiný pohled na chirurgicky asistovaný pohyb zubů

Autor: Dr. Raffaele Spena, Itálie

Kortikotomie je již dlouho používána během ortodontické léčby kvůli zrychlení ortodontického pohybu zubů a zároveň ke snížení rizika nežádoucích účinků jako jsou resorpce kořenů, ztráta vitality, parodontologické problémy a recidiva. Zrychlení pohybu zubů by mělo zkrátit dobu léčby. Nicméně dřívější vědecké a klinické předpoklady byly naprosto odlišné od těch současných: posunuli jsme se od čistě mechanického přístupu k biologickému a fyziologickému porozumění.

V roce 1983 Suya¹ navrhl vylepšení chirurgického přístupu, který popsal v roce 1959 Kole² – jednalo se o modifikaci horizontální osteotomie. Tato tzv. kortikotomie se vyhýbá alveolárnímu hřebení vertikálními nářezy a eliminuje luxaci bloků kosti. Suya navrhl využití této „kortikotomií usnadněné ortodontie“ pro léčbu dospělých pacientů, ankylotických zubů a anomálií skusu se stěsnáním, aby bylo možno vyhnout se extrakcím premolárů. Stejně jako Kole, Suya věřil, že vytváří kostěné bloky a navrhl provedení většiny pohybů během prvních tří nebo čtyř měsíců léčby před opětovným pevným spojením fragmentů (zhojení kosti).

Koncept kortikotomií asistovaného ortodontického pohybu zubů se naprosto změnil v roce 2001 po publikaci autorů Wilcko et al.³ V této klíčové studii byla u dvou pacientů provedena selektivní kortikotomie zároveň s aplikací alloplastických vstřebatelných štěpů s cílem zvýšit úroveň kosti a zabránit vzniku recesů. Přesné vyhodnocení CT skenů před a po ošetření spolu s histologickými řezy dovolilo autorům formulovat novou hypotézu o tom, co se opravdu děje s kostí po kortikotomii. Většinou nedochází k posunu bloků kosti se zuby, ale objevuje se přechodné snížení mineralizace alveolární kosti a změny podobné těm, které popsal

Frost⁴⁻⁷ během hojení zlomenin a pojmenoval je „regionální akcelerační fenomén“ (RAP). Chirurgicko-ortodontický protokol navržený autory Wilcko et al.³ byl následně patentován jako Parodontálně urychlená osteogenní ortodontie (PAOO). Výsledkem PAOO jsou a) zrychlení pohybu zubů se zkrácením celkové doby léčby, b) osteogenní modifikace s posunem kostěné matrix a konečné zlepšení opory tvrdých a měkkých tkání ortodonticky léčných zubů, c) navýšení krátkodobé a dlouhodobé stability ortodontické léčby. Zatím bylo vědecky potvrzeno pouze zrychlení pohybu zubů, které je přechodné a trvá tak dlouho, jak dlouho je na úrovni alveolární kosti obklopující zuby přítomen RAP fenomén.

Po více než 15 letech klinických zkušeností s alveolární kortikotomií a ve světle nynější odborné literatury, která na toto téma vychází, bylo stanoveno 6 klíčových bodů, které by měly být vzaty v potaz v případech, že uvažujeme o zařazení alveolární kortikotomie u složitějšího ortodontického pacienta. Tato pravidla jsou nejlepší zárukou efektivity a snižují riziko vzniku nežádoucích účinků nebo ještě hůře poškození pacienta. Pravidla jsou následující:

1. Alveolární kortikotomie slouží k usnadnění ortodontického pohybu zubů

2. Alveolární kortikotomie má omezený účinek v čase
3. Alveolární kortikotomie má omezený účinek v prostoru
4. Je třeba dodržet přesný chirurgický postup
5. Po kortikotomii musí následovat adekvátní ortodontická léčba
6. Je nezbytný výběr správných pacientů pro provedení kortikotomie

Následuje detailní popis každého bodu:

1. Alveolární kortikotomie slouží k usnadnění ortodontického pohybu zubů (Parodontálně usnadněná ortodoncie)

Rychlost je fascinující záležitost. Rádi se pohybujeme rychle v autech, na motocyklech, v lodích, letadlech atd. Rychlost v ortodoncii je něco jiného. Jedním z hlavních cílů moderní ortodoncie je zkrátit délku léčby, ale je třeba vzít v potaz, že ji ovlivňuje mnoho proměnných.⁸⁻¹¹

Počáteční obtížnost vady skusu a nevhodná pozice zubů, věk pacienta, proměnlivost odpovědi na léčbu, kvalita výsledku léčby a pacientova spolupráce, to je jen několik faktorů, které musíme vzít v úvahu. Byl publikován nespočet studií, které na kazuistikách ukazovaly, jak může být zkrácen čas léčby u pacientů ošetřených kortikotomiemi. Nicméně kazuistiky mají omezenou vědeckou výpočetní hodnotu.

Stále není možné vědecky předpovědět a vyčíslit zkrácení doby léčby. Přidatné náklady a vedlejší účinky spojené s použitím alveolární kortikotomie by měly být vždy pečlivě zváženy před rozhodnutím, zda stojí za to ušetřit několik měsíců léčby. Kratší délka ortodontické terapie je žádoucí, ale zcela určitě ne za cenu snížení kvality výsledku léčby.

U ortodontického pohybu zubů bylo prokázáno na nespočtu studií, že jeho rychlost je ovlivněna přestavbou kosti spolu s individuální odpovědí na mechanickou zátěž a nesouvisí s velikostí použitých sil.¹²⁻¹⁵ Klinická zkušenost potvrzuje toto: existují tzv. slow movers a fast movers (pacienti, u nichž dochází k pomalému anebo rychlému pohybu zubů), ale stále nevíme, jak je rozpoznat. Navíc si musíme uvědomit, že účinek kortikotomie je dočasný, což budeme probírat v bodě č. 3. Rychlejší pohyb může být výhodným vedlejším efektem a může být dosažen ve větší míře pouze v oněch „jednoduchých“ ortodontických případech, které vyžadují samy o sobě krátkou léčbu.

Kortikotomie by tedy neměla být kombinována s ortodontickou léčbou pouze s cílem urychlení ortodontického pohybu zubů a zkrácení doby léčby: riziko nedosažení žádaného výsledku je vysoké.

Navzdory vědeckým důkazům jdoucím proti jejím hlavním aspektům má alveolární kortikotomie své místo v ortodontické léčbě. Vezměme jako příklad chirurgické poškození a s tím spojenou RAP reakci vzniklou na biomechanické úrovni: aktivace metabolismu, přechodný místní úbytek kostní hmoty vzniklý zvýšenou osteoklastickou aktivitou, snížená resorpce a hyalinizace (stále ovšem nevíme, jak toto probíhá u lidí) usnadňují ortodontický pohyb zubů. Dekortikovaný zub je méně odolný vůči ortodontickým silám, bude se s ním snáze pohybovat a bude vyžadovat méně kotvení.

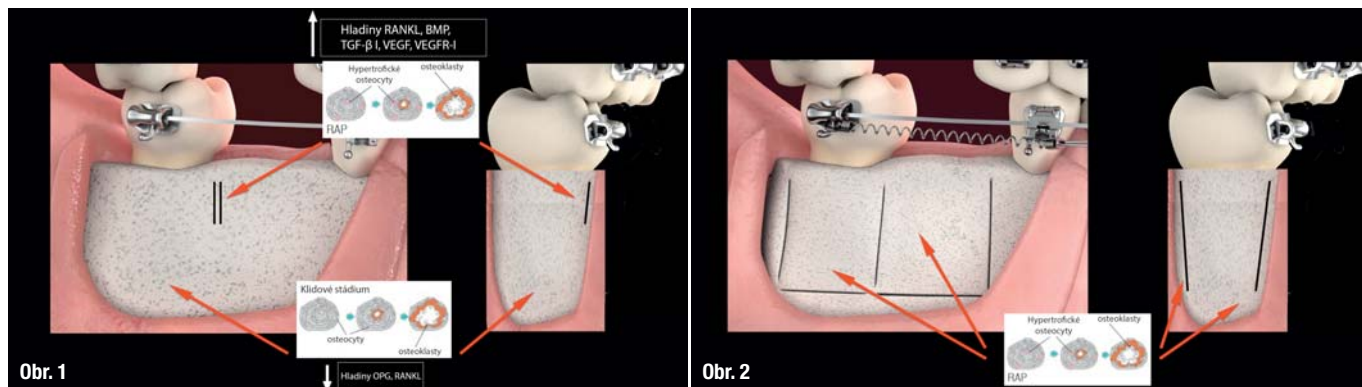
Spena a kol. ve dvou studiích provedených na 12 dospělých pacientech s vadou II. třídy, u nichž proběhla distalizace horních molárů, ukázali, jak mohou být horní moláry distalizovány s použitím jednoduché vestibulární mechaniky a bez kotvení ve frontální oblasti.¹⁶⁻¹⁷ Kortikotomie byla provedena pouze u zubů, u kterých byl plánován pohyb, snížily se tedy nároky na kotvení a odolnost zubů vůči distalizačním silám.

Termín „Parodontálně usnadněná ortodoncie“ namísto „Parodontálně urychlená osteogenní ortodoncie“ je využíván pro popis postupu, jehož prvotním cílem je zjednodušení, zesílení a zlepšení ortodontických pohybů zubů, které jsou obtížné nebo riskantní z biomechanického a biologického hlediska. Chirurgická metoda a s tím spojená ortodontická léčba a biomechanika závisí na prvotních problémech a cílech každé jednotlivé léčby. To je ve shodě s autory Oliveira a kol.: kortikotomie by měly být používány k „usnadnění provedení mechanicky obtížných ortodontických pohybů a usnadnění úpravy středně těžkých a těžkých skeletálních vad skusu“.¹⁸

2. Alveolární kortikotomie má omezený účinek v čase

Již od dob raných Frostových studií o biologii hojení zlomenin je známo, že odlišný metabolismus kostní tkáně po traumatickém zásahu nebo cíleném chirurgickém zákroku má omezené trvání: to je dáno přirozeným hledáním rovnováhy a homeostázy.

Rozmach přestavby tvrdých a měkkých tkání začíná několik dní po poranění, dosahuje vrcholu během prvního a druhého měsíce a vrací se do normálu po 4 až 6 měsících. Na kosti alveolárního



výběžku RAP reakce vede k urychlenému/jednoduššímu pohybu těch zubů, na které jsou aplikovány ortodontické síly. Účinek kortikotomie trvá tak dlouho, jak dlouho trvá tato reakce – tedy jen po určitou omezenou dobu ortodontické léčby. To bylo potvrzeno experimentálními studiemi na zvířatech a klinickými studiemi na pacientech.¹⁹ Tento dočasný fenomén prakticky vede k potřebě provedení alveolární kortikotomie tam, kde chceme využít RAP reakci. Správné načasování je zásadní.

Alveolární kortikotomie může být opakována během léčby s cílem prodloužení jejího účinku.²⁰ Je ale třeba vzít v potaz zisk, cenu a rizika. Sanjideh a kol. ve studii „dělených úst“ na biglech došli k závěru, že druhá kortikotomie, provedená na mandibule po 28 dnech, umožnila rychlejší tempo pohybu zubů a rychlejší celkový pohyb zubů.²¹ Nicméně vyvodili, že je třeba lépe určit přesné načasování druhé kortikotomie.

Wilcko,^{22–24} Dibart²⁵ a Murphy^{26,27} tvrdí, že permanentní ortodontická síla aplikovaná po dekortikaci může zajistit nepřetržitou mechanickou stimulaci a umožnit prodloužený osteopenický stav, během kterého je možné se zuby pohybovat rychleji.

Aby tohoto efektu bylo dosaženo, doporučuji kontrolovat pacienty každé dva týdny a setrvalou aktivaci aplikovaných ortodontických sil. Pokud by tomu tak nebylo, mineralizace by ukončila hojivý proces a vrátila by kostní metabolismus na normální úroveň. Je však třeba říci, že tato tvrzení nebyla zatím klinicky ani histologicky prokázána.

3. Alveolární kortikotomie má omezený účinek v prostoru

Účinky alveolární kortikotomie jsou omezeny na oblast těsně v okolí místa jejího provedení.²⁸ Tento fakt je krajně důležitý. Odlišné chirurgické metody mohou různě ovlivnit výsledný ortodontický pohyb zubů. Glenn a kol.²⁹ a Tuncay a Killiany³⁰ ve dvou

starších experimentálních studiích na zvířatech publikovaných ještě před novými trendy v provedení kortikotomií zjistili, že fibrotomie (tj. kortikotomie omezená na kortikalis alveolární kosti), ovlivnila rychlost ortodontického pohybu zubů a posunula centrum rotace směrem k apexu zubů. Procedura tedy změnila biomechanické chování zubů, na které byly aplikovány ortodontické síly. Pokud je chirurgické poranění omezeno na určitou oblast alveolární kosti (např. pouze střední třetina a pouze vestibulární strana; obr. 1), RAP reakce nebude rozšířena do okolí celého kořene. Změny na úrovni kosti budou omezeny na oblast dekortikace – apikální a lingvální části nebudou ovlivněny.

Obecně platí, že pokud je třeba biomechanicky dosáhnout nebo zlepšit meziodistální pohyb nebo zlepšit vliv na apikální oblast (např. intruze, extruze), musí být dekortikace rozšířena na celou oblast alveolární kosti obklopující kořeny zubů, buď kárně i lingválně (obr. 2). Pokud je pohyb zubů jednoduchý nebo anatomie chirurgické oblasti brání rozsáhlejší dekortikaci, mohou být řezy provedeny pouze ve směru zamýšleného posunu zubů. Tyto biomechanické požadavky určují typ postupu jak u technik s odklopením laloku, tak bez odklopení.

4. Je třeba dodržet přesný chirurgický postup

Bylo navrženo několik chirurgických protokolů pro provedení alveolární kortikotomie. Většina z nich byla vyzkoušena v posledních 15 letech na několika pacientech. Tyto chirurgické techniky mohou být rozděleny do dvou skupin: kortikotomie s odklopením laloku a bez odklopení (tab. 1).

Prvotní kortikotomie byly provedeny po odklopení laloku. Tento typ chirurgické techniky je stále upřednostňován tehdy, pokud je třeba provést kortikotomii velkého rozsahu, má být provedena v obtížně přístupné oblasti anebo pokud je plánováno rozsáhlé doplnění kosti.

Tab. 1: Chirurgický protokol pro provedení alveolární kortikotomie:

| Kortikotomie s odklopením laloku: | Kortikotomie bez odklopení laloku: |
|--|--|
| <ul style="list-style-type: none"> • PAOO (parodontálně urychlená osteogenní ortodoncie) | <ul style="list-style-type: none"> • fibrotomie |
| <ul style="list-style-type: none"> • segmentální kortikotomie | <ul style="list-style-type: none"> • nářez kortikalis |
| <ul style="list-style-type: none"> • jakákoliv kortikotomie provedená během chirurgického zákroku s odklopením laloku | <ul style="list-style-type: none"> • nářez s použitím piezo |
| | <ul style="list-style-type: none"> • mikroosteoperforace |

Typ laloku může být plánován vzhledem k vlastnostem periodontia v dané oblasti – musí být plně tloušťky v oblasti dekortikace a poloviční tloušťky pod touto oblastí pro zajištění dostatečného přívodu krve. Interproximální a subapikální řezy o síle 1–2 mm v kortikalis (obr. 3 a 4) jsou provedeny spolu s jemným zhruběním vnější kosti mezi řezy. Toto rozsáhlé chirurgické poranění dá vznik RAP reakci a zajistí krvácející lůžko pro jakýkoliv štěpovací materiál, který je doplňován během dekortikace.

Piezochirurgické mikropilky jsou upřednostňovány před rotačními chirurgickými vrtáčky pro jejich schopnost provést cílené, bezpečnější, mikrometrické a přesnější řezy; pro lepší chlazení; jsou pohodlnější pro chirurga; umožní pacientovi lepší hojení. Kortikotomie s odklopením laloku je běžně prováděna během ortognátních operací při odklopení retinovaných zubů, dále k řešení nedostatku tkáně maxily v transverzálním směru a u parodontologicky kompromitovaných případů.

Chirurgie bez odklopení laloku byla navržena jako alternativní způsob provedení kortikotomie. Nářez kortikalis³¹ a nářez s použitím piezo³² byly pokusem o snížení invazivity dekortikace, možného poškození periodontálních tkání a pooperačního diskomfortu spojeného s výkonem, kdy je odklopen lalok. I když je tato metoda lákavá, má svá chirurgická a biomechanická omezení.

Chirurgická omezení jsou problémem při provádění kortikotomií v zubních obloucích se stěsnáním: omezení viditelnosti při provádění nářezů, omezení řezů na interproximální oblasti a střední třetinu kořenů, obtížné štěpování v apikokoronálním směru a nutnost optimální extenze připojené gingivy do oblasti dekoronace. Biomechanická omezení se týkají výhradně faktu, že kortikotomie je prováděna pouze na bukální straně a střední třetině kořenů.

Zcela určitě se nejedná o minimálně invazivní chirurgické metody, jak je deklarováno, a pro pacienta jsou poměrně drahé, protože je může provádět pouze dobře vyškolený parodontolog/dentoalveolární chirurg a často vyžadují komplexní plánování s využitím digitálně navržených 3D chirurgických šablon.³³

Mikro-Osteo-Perforace (MOPs), popsané autory Alikhani a kol.³⁴ a Teixeira a kol.³⁵, jsou účinným a minimálně invazivním způsobem, jak provést poranění alveolární kortikalis. MOPs mohou být vytvořeny ručními nástroji (Excellerator, Propel Orthodontics) nebo k tomu určenými vrtáčky s nízkootáčkovým kolénkem (obr. 5).

MOPs jsou vytvořeny proniknutím do kortikalis do hloubky 1–2 mm. Místo obecně užívané lokální anestezie je pro snížení pacientovy bolesti a nepohodlí

