



Professionele kiembestrijding voor patiënten met een hoog cariërisico ... pag.10



G-aenial® Universal Injectable van GC - Strong like rock! Restauratief composiet met hoge sterkte ... pag.10

Dit nummer wordt u aangeboden in samenwerking met de volgende bedrijven:

COLTÈNE, J&J, OWANDY
ULTRADENT, VOCO

Evaluatie van de aanpassing van uitneembare prothesen met behulp van vergrotingssystemen

Dr. Gualtiero Mandelli en Carlo Borromeo, Italië

Tegenwoordig worden prothesen op implantaten almaar meer gebruikt. In het geval van grote restauraties bieden uitneembare prothesen talrijke esthetische en functionele voordelen, vooral wanneer ondersteuning van zacht weefsel nodig is.

In dit artikel wordt met name de analyse en het ontwerp van de prothese behandeld, die ons in staat stellen om voorspelbare en reproduceerbare resultaten te bereiken. Bij de vervaardiging van de structuur en de suprastructuur speelt de microscoop een cruciale rol voor het bereiken van een maximale precisie.

Inleiding

Uitneembare prothesen worden steeds belangrijker in de dagelijkse

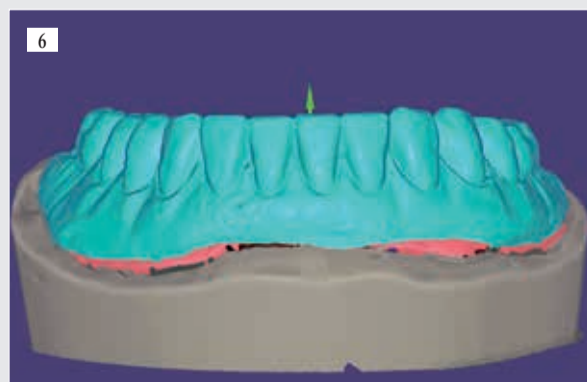
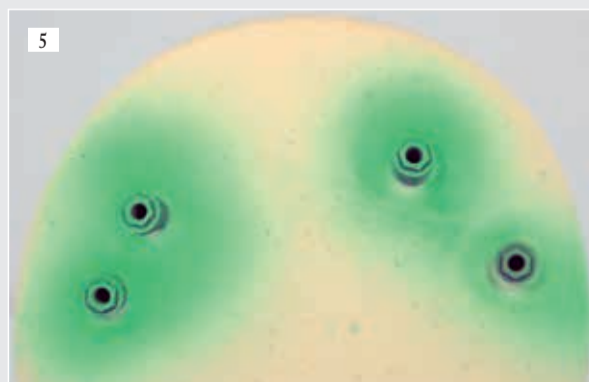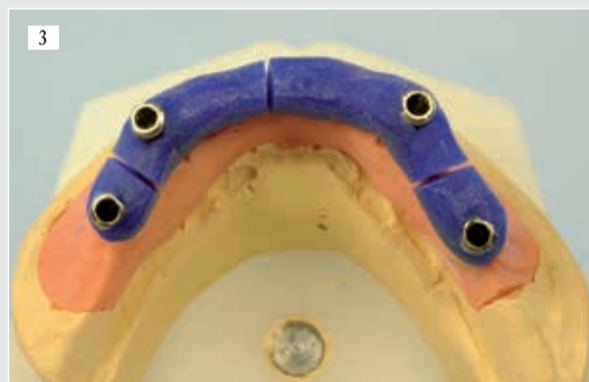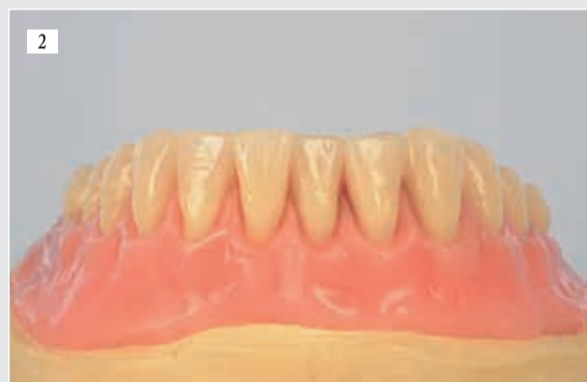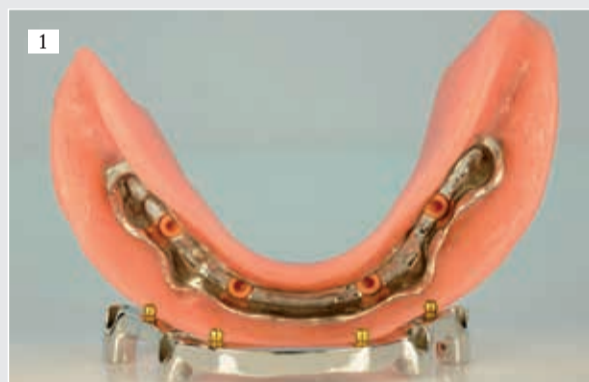praktijk. In veel gevallen is het mogelijk om uitstekende esthetische en functionele resultaten te bereiken, zelfs wanneer het aantal implantaten beperkt is omdat de patiënt een stabiele volledige restauratie wenst zonder dat daarvoor veel implantaten geplaatst moeten worden. Na de constructie van een tijdelijke, volledige mandibulaire prothese en de evaluatie van alle problemen en verwachtingen van de patiënt, werd aan de patiënt een uitneembare prothese voorgesteld, gestabiliseerd met een

brug die op vier implantaten is geschroefd (afb. 1).

De procedure stap voor stap

Na de implantaatchirurgie die werd geleid door een replica van de tijdelijke restauratie, bestond de eerste fase uit het maken van de definitieve afdruk, gevolgd door het maken van een diagnostische montage die is bedoeld om het esthetisch en functioneel aspect te herstellen (afb. 2). Tijdens het passen werd ook het positio-

p2»



Afb. 1: Uitneembare mandibulaire prothese, gestabiliseerd met een brug in kobalt/chroom, gefreesd via CAD/CAM en voorzien van klemmen met een inclinatie van 2° en vastgezet met microvijzen, en een gegoten suprastructuur in kobalt/chroom, die in de hars is ingesloten. | Afb. 2: Na voorbereiding van het master-model, gemonteerd op de articulator, wordt de diagnostische montage uitgewerkt om het esthetisch en functioneel aspect te herstellen, onafhankelijk van de positie en het type van de implantaten. | Afb. 3: Een sjabloon in composit wordt gemaakt op het master-model na plaatsing van de vier transfers voor metalen implantaten. Na uitharding is het sjabloon bijgewerkt om alle sporen van retractie of onnauwkeurigheden die tijdens polymerisatie zijn opgetreden, te verwijderen. De geleiding werd vervolgens naar het laboratorium gestuurd. | Afb. 4 en 5: Na het passen van de sjabloon in de mond, wordt de wax-up op de transfers geschroefd, en een testmodel wordt uitgewerkt om de nauwkeurigheid en passiviteit van de structuur die gemaakt moet worden, te controleren. | Afb. 6: Aan de hand van een sjabloon in compositmateriaal wordt gecontroleerd of de positie van de wax-up en die van de implantaten die in de mondholte zijn geplaatst, overeenkomen. Vervolgens wordt de diagnostische montage van de tanden, het model en de positie van de implantaten gescand. |

Ernstige slijtage en erosie: mock-up en preparatie

Wetenschappelijk verantwoordelijke: Emmanuel d'Incau

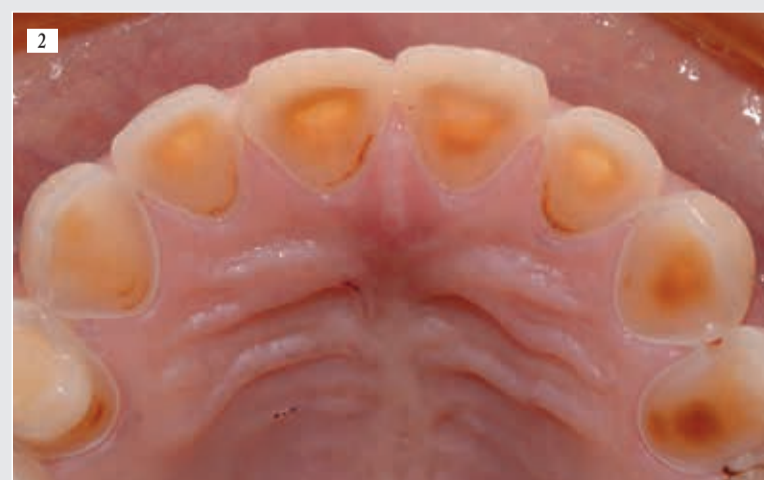
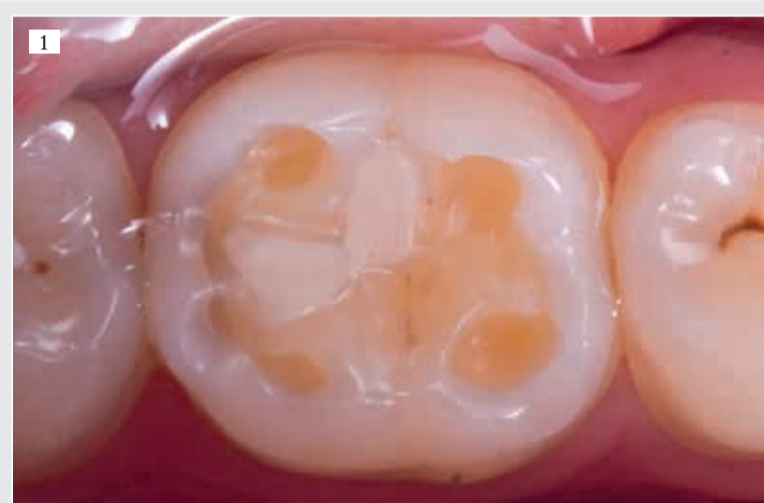Spreekers: M. Contrepois, M. Hinet, M. Jalladaud, J.-P. Pia, E. Pilavyan, M. Pomperski, F. Rouzé-l'Alzit, A. Truffinet.

Workshop D84 | Vrijdag 1 december 2017

Inleiding

Dankzij talrijke preventieprogramma's zijn we erin geslaagd om de prevalentie van cariës in de twintigste eeuw aanzienlijk terug te dringen, maar tanderosie heeft deze pathologie op een sluipende manier vervangen. Uit een recente multicentrische studie¹ blijkt dat bijna 30% van Europese jongeren tussen 18 en 35 jaar erosieve laesies vertonen. Dit soort slijtage treedt op wanneer een chemische aanval van niet-bacteriële oorsprong (zuur, chelaatvormer) de intermoleculaire verbindingen van tandweefsel of van restauratiematerialen verbreekt, waardoor verschillende andere vormen van mechanische slijtage (atritie en abrasie) aanzienlijk worden bevorderd. De

belangrijkste factoren die hierin een rol spelen zijn tweërlei. Ten eerste zijn er de extrinsieke bronnen die worden aangetroffen in vloeibare en vaste voedingsmiddelen (citrusvruchten, frisdranken, energiedranken, bepaalde vruchtensappen, enz.), drugs (amfetamines), of in het milieu (corrosieve dampen). Daarnaast zijn er de intrinsieke bronnen: gastro-oesofageale reflux (GOR), zure regurgitatie, chronisch braken (alcoholisme), bepaalde eetstoornissen zoals anorexia-boulimia of ruminatiestoornis. Het klinisch aspect van erosieve laesies is polymorf, maar over het algemeen zijn de oppervlakken glad (progressief verdwijnen van de microgeografie van het oppervlak), onder de vorm van cupula op de punt van de cuspides. p6»



Afb. 1: Laesies onder de vorm van cupula ter hoogte van de punt van de cuspides, met geëxposeerd dentine, zijn kenmerkend voor erosie. | Afb. 2: Anterieure palatinale laesies aan de maxilla wijzen op een actief of vroeger probleem in het eetgedrag. Glazuurranden die zich dicht bij de slijmvliezen bevinden, hebben betere kansen op remineralisatie en worden vaak behoeft voor erosie dankzij gingivale vloeistoffen die plaatselijk een buffer vormen tegen de pH. |

Evaluatie van de aanpassing van uitneembare prothesen met behulp van vergrotingssystemen

pl» neringssjabloon gecontroleerd dat in het laboratorium op basis van het master-model werd geprepareerd (afb. 3), om te garanderen dat de wax-up perfect op de implantaten past. De sjabloon werd op de implantaten geschroefd en gestabiliseerd met behulp van composiet op plaatsen waar het niet werd aangepast, zodat de positie van de implantaten gegarandeerd is. De sjabloon werd naar het laboratorium gestuurd om de correcte positie van de wax-up en de passieve aanpassing

ervan op het master-model te controleren (afb. 4 en 5). Na controle van de diagnostische montage en positionering van de wax-up worden het model, de scanpost en de diagnostische montage van de tanden (afb. 6) gescand.

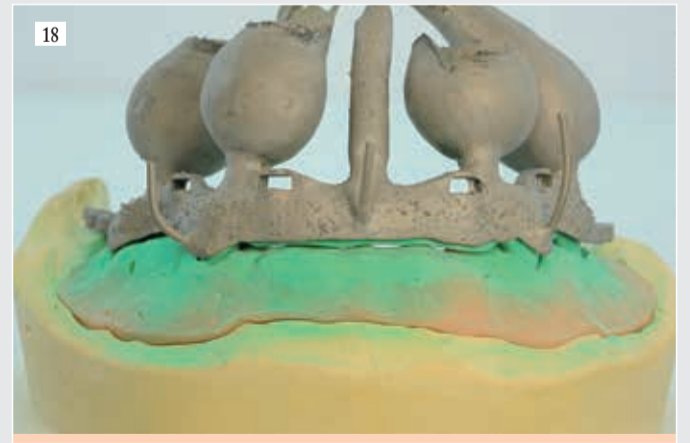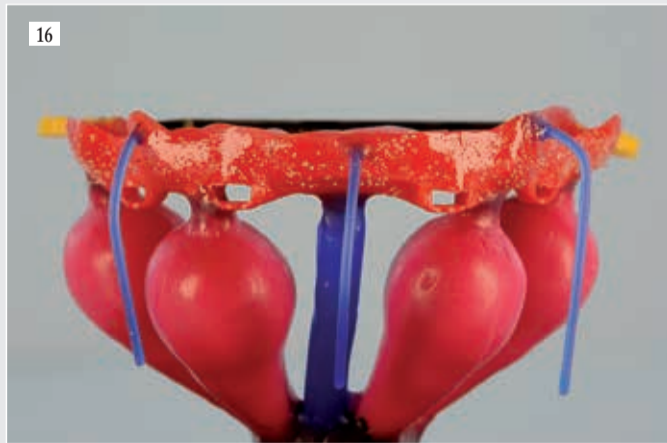

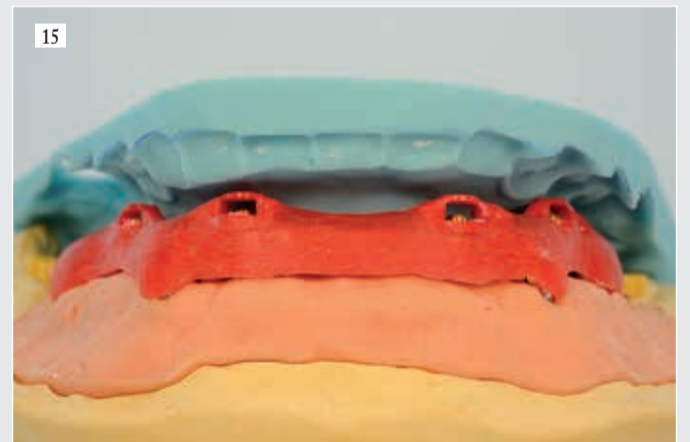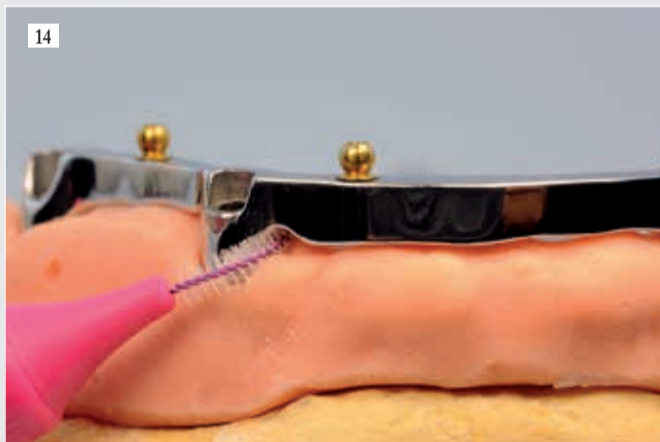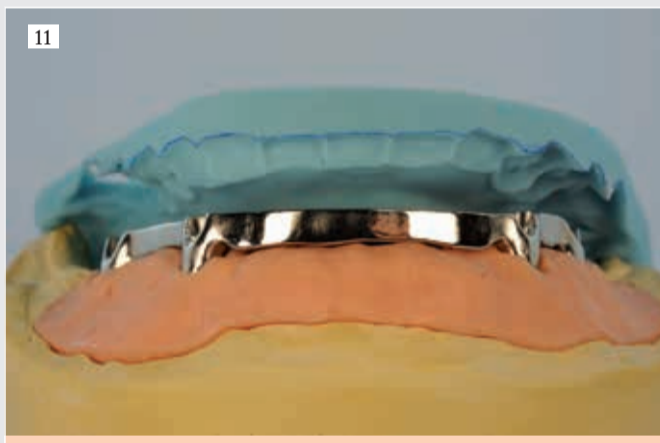
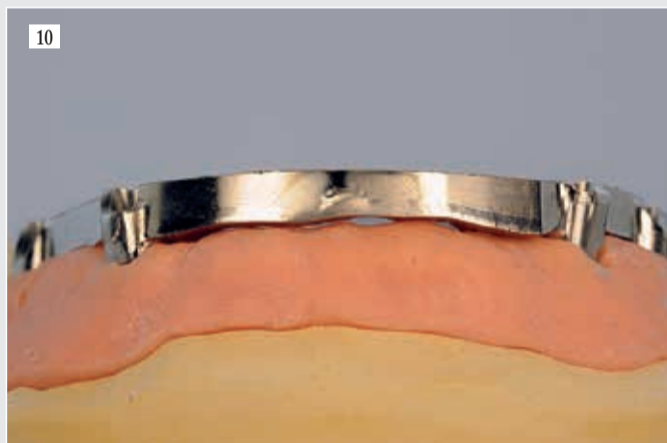


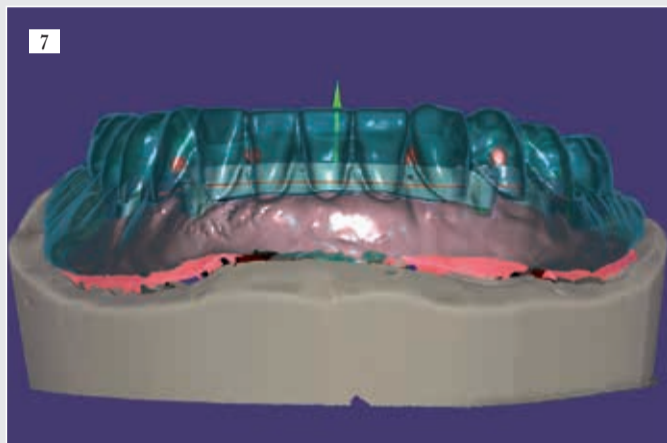
Nadat de diagnostische montage van de tanden transparant is geworden, werd begonnen met het modelleren van de brug, rekening houdend met de beschikbare ruimte en met het model van de prothese die moet worden gemaakt

(afb. 7). Een brug moet uiterst nauwkeurig tot in het kleinste detail worden ontworpen, met inbegrip van de vlakken naast het tandvlees, zodat de patiënt zijn tanden dagelijks kan poetsen. Het is pas in dit stadium dat het mogelijk is om het type bevestigingen en de meest geschikte plaats te identificeren om voldoende retentie en een correctie functionaliteit te bereiken (afb. 8).

Eens het ontwerp is voltooid, wordt het digitale bestand verzonden naar het freesatelier dat de brug in een chroom/kobalt-legering heeft gemaakt en het

daarna naar het laboratorium heeft gestuurd, waar een eerste controle van de passiviteit en de precisie werd uitgevoerd met behulp van een kaliber (afb. 9). Na bevestiging van de passiviteit op het master-model werd een andere test uitgevoerd, voornamelijk op de peri-implantaire zones (afb. 10). Dankzij de siliconensleutel die op het model werd geplaatst, kon de beschikbare ruimte worden bepaald die nodig is voor de constructie van de suprastructuur en de prothese. Tijdens deze fase is het nog steeds mogelijk om wijzigingen in het project aan te brengen.

De structuren werden naar de tandarts gestuurd om ze in de mond van de patiënt te passen (afb. 11). Tijdens het ontwerp zijn de zones waar de bevestigingen gepositioneerd moeten worden, nauwkeurig bepaald, en aan het freesatelier werd gevraagd om de inwendige schroefdraad van de brug te bewerken zodat de bevestigingen er na het polijsten en afwerken rechtstreeks op geschroefd kunnen worden. De meest geschikte bevestigingen werden er daarna opgeschroefd om het vooraf beoogde retentieniveau te bereiken (afb. 12). Eens het polijsten is voltooid, kon de



Afb. 7: Na de diagnostische montage van de tanden transparant te hebben gemaakt, wordt begonnen met het ontwerp van de structuur, afhankelijk van de beschikbare ruimte en de positie van de tanden en implantaten. Het masticatoire vlak wordt ook beoordeeld ten opzichte van het primaire vlak van de structuur. | Afb. 8: Het project van de brug gaat verder met een controle van alle details alvorens het digitale dossier door te sturen. Zelfs de keuze van het type verankerung moet zorgvuldig worden geëvalueerd, afhankelijk van het type van de structuur en de beschikbare ruimte. | Afb. 9: Na het versturen van het dossier wordt de structuur gemaakt in het freesatelier. Bij de eerste controle wordt voornamelijk gekeken naar de nauwkeurigheid en passiviteit. Deze test werd uitgevoerd op het testmodel dat werd gemaakt op basis van het sjabloon in composietmateriaal. | Afb. 10: Detail van de structuur, geplaatst op het tandvlees in silicone, controle van de peri-implantaire zones en de aangrenzende zones van de brug, teneinde de meest geschikte positie te bepalen. | Afb. 11: Nadat de brug klaar is, wordt de siliconensleutel van de diagnostische montage geplaatst en wordt de beschikbare ruimte gecontroleerd. | Afb. 12: Doordat de klemmen kunnen worden vast- en losgedraaid, is het niet enkel mogelijk om ze bij slijtage te vervangen, in een later stadium, maar ook op elk gewenst moment tijdens het ontwerp van de suprastructuur. | Afb. 13: Nadat alle nodige controles zijn uitgevoerd, wordt de structuur gepolijst voordat de suprastructuur wordt gemaakt. | Afb. 14: Na het polijsten wordt het behoud van de hygiëne over de volledige lengte van de brug gecontroleerd. | Afb. 15: Na het polijsten werd de structuur rechtstreeks op de suprastructuur geproduceerd, met behulp van een model in composietmateriaal en voorgevormde gietelementen, en het geheel werd gecontroleerd met behulp van de palatinale siliconensleutel. | Afb. 16: De suprastructuur, voorzien van primaire en secundaire aansluitkanalen, en van de stabilisatiebrug. | Afb. 17: De suprastructuur na het gieten. | Afb. 18: De suprastructuur wordt onderzocht met behulp van een markerspray, om wrijvingszones en slechte contactpunten te identificeren, zodat de brug correct kan worden aangepast.

suprastructuur van de brug worden gemaakt (afb. 13). Een delicate stap is het perfect aanpassen en polijsten van de zones rond de implantaten en het zachte weefsel, omdat de suprastructuur geen enkele druk mag uitoefenen (afb. 14).

Het is mogelijk om de suprastructuur met behulp van een indirecte techniek uit te werken, zodat een replica van het model kan worden gemaakt, via CAD of door composiet rechtstreeks op de structuur aan te brengen, zoals in het klinisch geval dat in dit artikel wordt beschreven. Eens dat gedaan is,

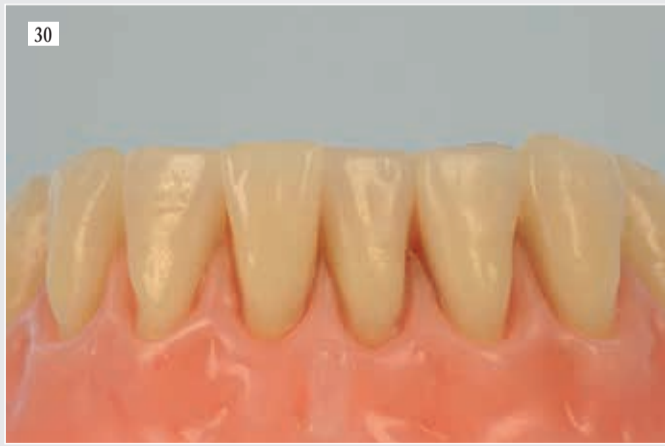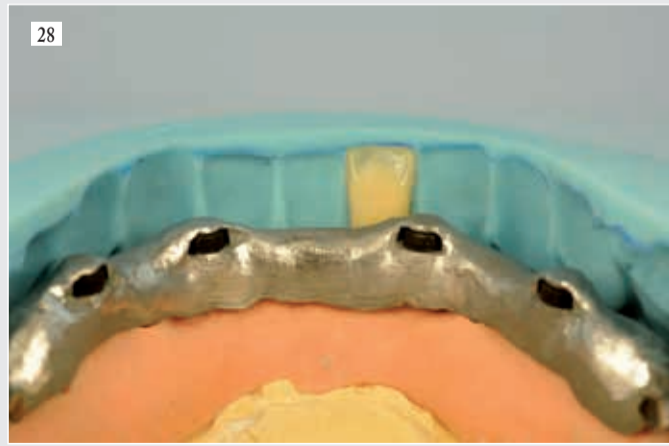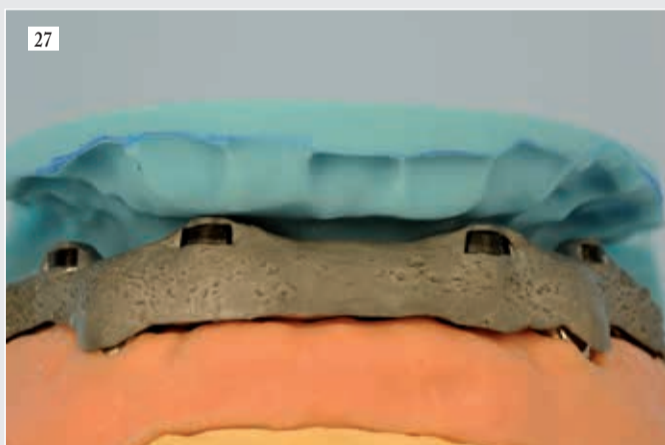

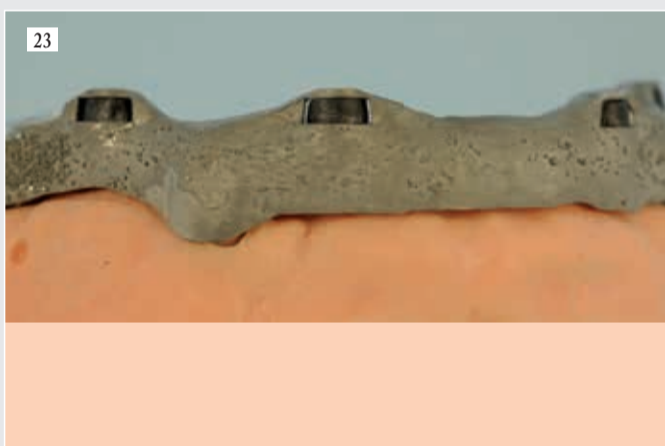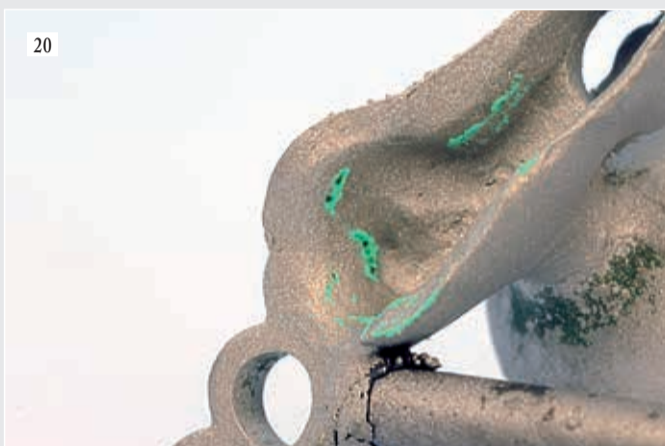
vooral de structuur wordt gegoten, worden de beschikbare ruimtes en volumes opnieuw gecontroleerd (afb. 15), met behulp van siliconensleutels. Daarna worden aanspuitkanalen en een stabilisatiebrug bevestigd in het achterste gedeelte van de suprastructuur (afb. 16).

Onmiddellijk na het gieten werd gecontroleerd of de kwaliteit van de legering voor alle onderdelen van de suprastructuur in orde was. Met behulp van een markeerspray werd gecontroleerd of de aanpassing van de suprastructuur

op de brug slechts een minimale druk teweegbracht (afb. 17 en 18). Vergrotingsystemen werden gebruikt om alle zones met frictie of met te hoge druk te identificeren, zowel op de brug als op de suprastructuur. Met deze techniek is het mogelijk om te controleren of de structuur en de klemmen perfect functioneren (afb. 19 en 20). Dankzij vergrotingsapparaten, zoals microscopen, kan een beter onderscheid worden gemaakt tussen zones die verwijderd moeten worden en zones die enkel gepolijst moeten worden, omdat het van groot belang is om alle sporen van me-

taalafschuring (afb. 21) te verwijderen. Wanneer al deze stappen perfect worden uitgevoerd, is het resultaat een perfecte aanpassing van de suprastructuur, met een verwaarloosbare wrijving en klemmen die perfect gecentreerd zijn in het omhulsel, zoals weergegeven in afb. 22. Pas op dit moment worden de zwarte caps van het laboratorium geplaatst en wordt de suprastructuur op de brug geplaatst na het aanbrengen van de markeerspray. Op deze manier kan de correcte werking van de klemmen tijdens het plaatsen worden gecontroleerd (afb. 23). De suprastruc-

tuur werd weggenomen en de klemmen werden onder de microscoop bekeken. Daaruit bleek dat sommige zones niet goed waren aangepast: na verwijderen van de laklaag (afb. 24 en 25) rondom de klemmen waren ongewenste contactpunten te zien. Dat betekent dat de caps niet efficiënt zouden zijn in de retentiezones van de kogels, omdat de aanwezigheid van enkele punten op de brug het plaatsen van de suprastructuur bemoeilijken. Na het verwijderen van die frictiepunten en na een tweede test was de structuur beter aangepast op de klemmen (afb. 26). p4»



Afb. 19: Detail van een precontactzone tijdens het plaatsen van de suprastructuur op de brug. Op dit moment zijn de retentiecaps nog niet op de brug aanwezig. | Afb. 20: Zicht onder de microscoop van de wrijvingszones van de suprastructuur; tijdens de test is het mogelijk om de groene zones en de schuurvlakken te observeren. | Afb. 21: De schuurvlakken die gepolijst moeten worden met een geschikte frees, teneinde de juiste mate van wrijving te verkrijgen, worden opgespoord met een sterke vergroting van de microscoop. | Afb. 22: De correcte aanpassing van de suprastructuur werd bereikt zonder klemmen, om elke interferentie te voorkomen en toe te laten om de correcte interface te vinden. | Afb. 23: Na controle van de juiste mate van wrijving van de suprastructuur worden alle retentiecaps die door het laboratorium zijn vervaardigd, geplaatst. De brug en de klemmen worden opnieuw bespoten met de markeerspray, en de correcte aanpassing wordt gecontroleerd. | Afb. 24 en 25: Na het verwijderen van de suprastructuur worden de retentiezones van de klemmen met de microscoop onderzocht; zones met onvoldoende contact wijzen op een inefficiënte retentie. Dit is te wijten aan de aanwezigheid van enkele puntjes op de structuur die moeten worden verwijderd, omdat ze het plaatsen van de brug bemoeilijken. | Afb. 26: Na het corrigeren van de puntjes die de correcte werking van de klemmen verstoren, is de suprastructuur perfect aangepast op de brug, wat wordt aangegeven door de correcte contactvlakken op de klemmen. | Afb. 27: Na alle functionele tests van de structuur en de suprastructuur, wordt de beschikbare ruimte gecontroleerd met behulp van de linguale siliconensleutel. | Afb. 28: De tanden zijn geherpositioneerd met behulp van de vestibulaire siliconensleutel. | Afb. 29: De structuur en de suprastructuur zijn vervaardigd met behulp van siliconensleutels; de tanden kunnen eenvoudig worden geherpositioneerd omdat de nodige ruimte beschikbaar is, zonder nadelige gevolgen voor de tanden. | Afb. 30: Detail van de modellering van het zachte weefsel na de herpositionering van tanden. |

Evaluatie van de aanpassing van uitneembare prothesen met behulp van vergrotingssystemen

In dit stadium kan de prothese worden afgewerkt door de siliconensleutel te gebruiken om de ruimtes te controleren en de tanden opnieuw te positioneren (afb. 27 en 28). Het belang van het gebruik van siliconensleutels bij het ontwerp en de afwerking wordt aangetoond in afbeelding 29, waar de beschikbare ruimte voor het opnieuw positioneren van de tanden duidelijk zichtbaar is. De diagnostische montage kan snel en efficiënt worden gereproduceerd zonder de tanden te beschadigen, met behoud van alle eigenschappen van het oorspronkelijke project (afb. 30).

Na herpositionering en uitwerking van het nieuwe model in was, werden het model en de prothese in de gietvorm geplaatst en bevestigd met een siliconenlaag (afb. 31). De was werd verwijderd, het model werd gereinigd en geïsoleerd, vervolgens werden de tanden opnieuw gepositioneerd in de siliconensleutel, de suprastructuur werd gezandstraald, behandeld met een primer en een opaak, gepolymeriseerd en opnieuw op het model geplaatst (afb. 32). Het composiet

werd in de gietvorm geïnjecteerd en na polymerisatie werd de afgewerkte prothese vóór het polijsten opnieuw op de articulator gecontroleerd (afb. 33 en 34). Ook het ondervlak wordt geslepen en gepolijst, en pas na deze laatste voorbereidingen worden de retentiecaps in de prothese geplaatst. Deze caps zorgen voor de retentie die door de patiënt is gewenst en voor het project voorzien is (afb. 35). Eens het polijsten voltooid is, wordt de structuur naar de tandarts gestuurd. Het polijsten is een delicate fase in het proces, die tot doel heeft om de aanhechting van tandplak te voorkomen (afb. 36).

Nadat de brug in de mond van de patiënt is geschroefd, is het tijdens de laatste test aangewezen om de peri-implantaire zones en de ruimtes die dagelijks worden gepoetst, opnieuw te controleren (afb. 37). Na het inbrengen wordt de prothese opnieuw beoordeeld en eventueel geweigerd of opnieuw gevormd. Een paar dagen later bevestigde de patiënt met een brede lach dat hij uiterst tevreden is met het geleverde werk (afb. 38-40).

Conclusie

Zoals blijkt uit dit artikel, is het gebruik van vergrotingssystemen ontzettend belangrijk, ook in het geval van uitneembare prothesen, omdat met behulp van deze systemen de perfecte aanpassing van de suprastructuur op de brug en de correcte werking van de klemmen kunnen worden gecontroleerd. Op die manier is het mogelijk om het volledige systeem te beschermen tegen negatieve interne spanningen die aan de implantaten kunnen worden doorgegeven, zodat de levensduur van de klemmen en van de volledige prothese verlengd wordt.

Artikel verschenen in
CAD-CAM Magazine 1-2017

Over de auteurs

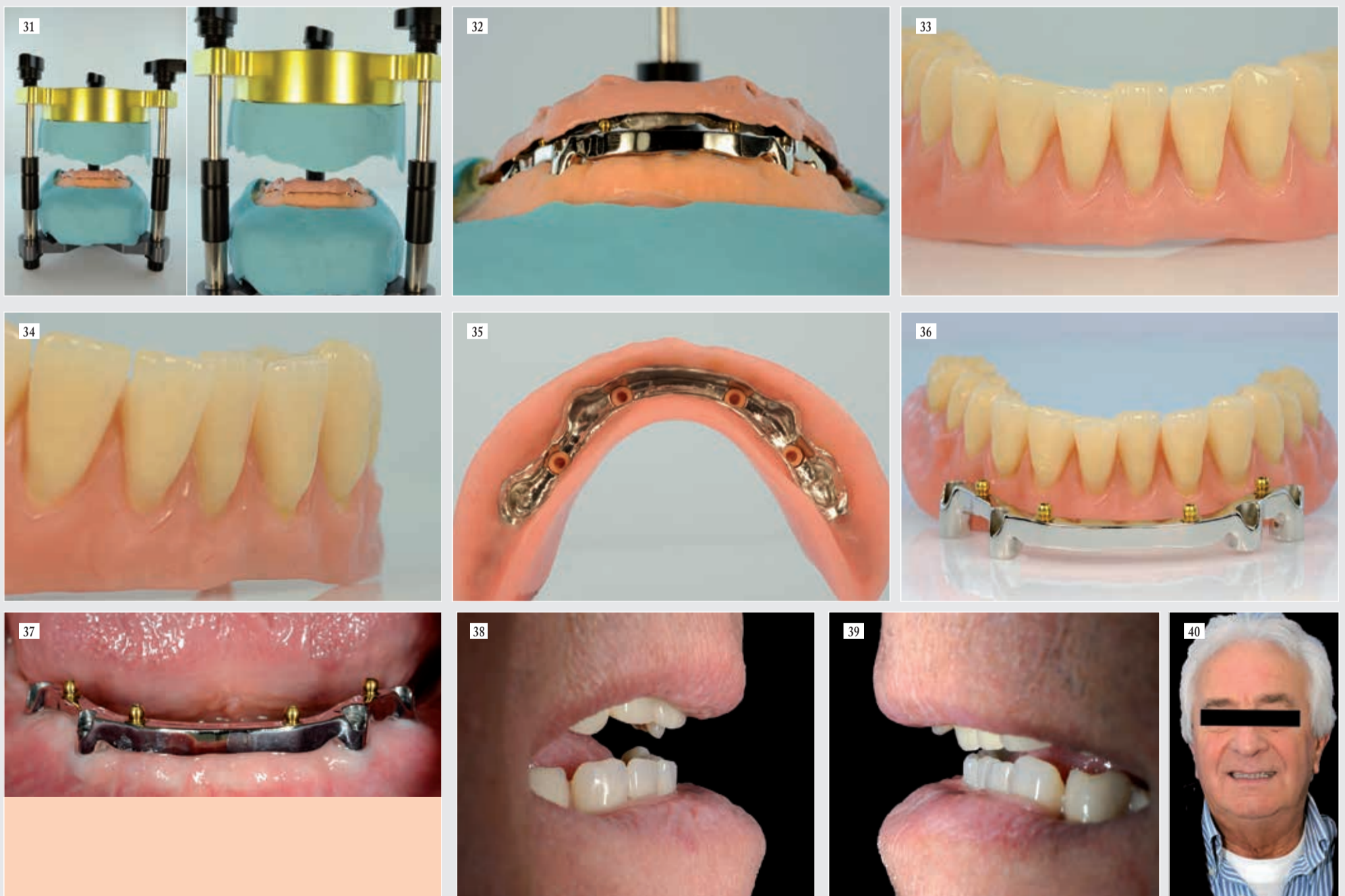
Dr. Gualtiero Mandelli

diploma geneeskunde en chirurgie aan de Universiteit van Milaan (1985). Na zijn studie volgde hij met succes drie postgraduaat opleidingen in orthodontie, stomatologie en pediatrie aan dezelfde universiteit. Hij was gasthoogleraar aan de faculteit van orthodontie van de Universiteit van Parma tussen 2003 en 2010, en vanaf 2011 is hij gasthoogleraar aan de Universiteit van Brescia in het kader van de specialisatiecursus in orthodontie. Hij heeft een eigen tandartspraktijk in Lombardije. Hij is sinds 1995 lid van SIDO (Società Italiana di Ortodonzia). Dr. Mandelli is ook de auteur van verschillende wetenschappelijke werken, en hij nam deel aan lezingen en presentaties ter gelegenheid van talrijke cursussen en conferenties.



Carlo Borromeo

is oprichter van het Italiaanse tandheelkundig laboratorium Borromeo (1988), gespecialiseerd in de productie van prothesen op implantaten met behulp van CAD/CAM. Hij werkt samen met Nobel Biocare Pro-cera, Dental Wings, Rhein'83 en andere bedrijven, teneinde hun expertise in deze materie uit te breiden. Hij publiceert op regelmatige basis in vaktijdschriften, en neemt deel aan vele cursussen en lezingen in tandheelkundige laboratoria.



Afb. 31: Het model en de prothese worden voor behandeling in de matris geplaatst. | Afb. 32: De suprastructuur wordt gezandstraald en gecoat met een primer en een opake laag. | Afb. 33 en 34: Details van de prothese na de injectie met composietmateriaal. | Afb. 35: De onderzijde van de suprastructuur wordt gepolijst en alle retentiecaps worden geplaatst. Tijdens het passen wordt beslist of het noodzakelijk is om ze te vervangen door een groter of kleiner aantal retentiecaps. | Afb. 36: De prothese en de structuren zijn gepolijst en zijn klaar voor de definitieve test. | Afb. 37: De structuur wordt in de mond geschroefd. | Afb. 38 en 39: Prothese in de mond van de patiënt. | Afb. 40: Definitieve controle na het plaatsen van de prothese; in dit stadium wordt de stabiliteit van de prothese gecontroleerd.

Parodontitis komt vaker voor dan men denkt

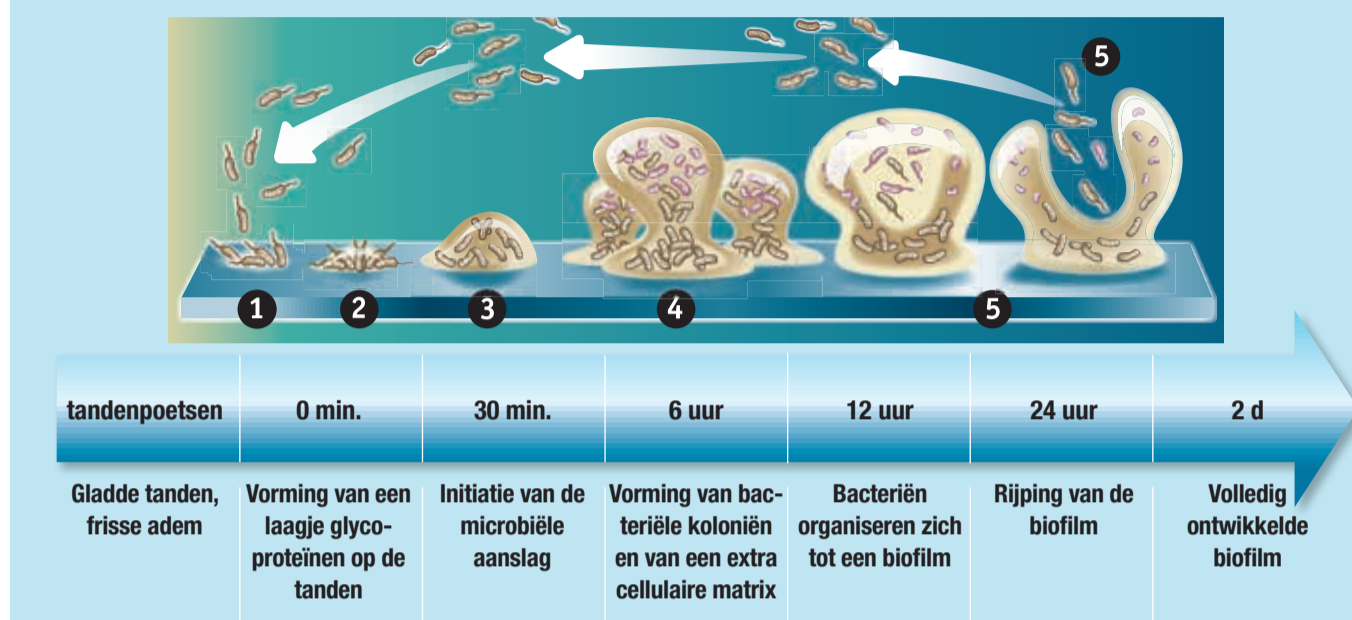
Aanbeveling voor versterkte preventieve maatregelen en nut van 3-voudige profylaxe

In een consensus uitgewerkt door 70 wereldwijd toonaangevende parodontologen en medische wetenschappers wordt gesteld: 'Bij de preventie van parodontitis speelt de verwijdering en controle van plaque door een regelmatige en effectieve mondhygiëne een beslissende rol.¹ Een deskundig advies van de tandarts kan een belangrijke aanzet zijn voor een betere mondhygiëne: de dagelijkse 3-voudige profylaxe bestaande uit tandenpoetsen, reiniging van de interdentale ruimte en aangevuld met het gebruik van een mondspoeling (bv. Listerine®) verbetert de mondgezondheid van de patiënten. Twee recente meta-analysen bevestigen dit positieve effect.^{2,3}

Actuele aanbevelingen voor de preventie van parodontale aandoeningen

In biofilms georganiseerde bacteriën zijn verantwoordelijk voor cariës en parodontitis. De belangrijkste maatregel voor de preventie van tandvleesproblemen is dan ook een consequente beheersing van de biofilm.^{2,4} Het meest effectief is tandplaque te verwijderen met een tandenborstel en interdentale borstel. Aanvullend gebruik van mondspoelingen biedt nog extra voordelen.^{5,6} Dit is de conclusie van een consensus uitgewerkt meer dan 70 wereldwijd toonaangevende parodontologen en medische wetenschappers. Onder leiding van de European Federation of Periodontology (EFP) en met de financiële ondersteuning van Johnson & Johnson en Procter & Gamble hebben de experts in het kader van de 11e European Workshop of Periodontology in november 2014 in vier werkgroepen de recente gegevens voor de preventie van parodontale en peri-implantaire aandoeningen bestudeerd. De verworven kennis werd gepubliceerd in de Journal of Clinical Periodontology. Intussen staan ze ook ter beschikking in een richtlijn voor tandartsen, zorgverstrekkers en patiënten voor het gebruik in de praktijk.

Het ontstaan en de rijping van tandplak kan risico's met zich meebrengen



Voordeel wetenschappelijk bewezen: mechanische tandreiniging aangevuld met mondspoeling met etherische oliën

In het ideale geval kunnen tandartsen hun patiënten ertoe brengen mee te werken aan de eigen mondgezondheid en ze overtuigen van het nut van de dagelijkse 3-voudige profylaxe. Het positieve effect hiervan is bevestigd in een recente meta-analyse³, die gegevens van meer dan 5.000 proefpersonen omvat. Daaruit bleek dat de aanvullende mondspoeling met etherische oliën (bv. Listerine) naast de reiniging met een tandenborstel en interdentale borstel of tandzijde na 6 maanden bijna 5 maal meer plaquevrije tandvlakken opleverde dan de mechanische reiniging alleen.³

In het kader van een verdere meta-analyse² werd het effect van mondspoeloplossingen, tandpasta of tandgel met plaquereducerende werking als aanvulling op de mechanische mondhygiëne bij patiënten in de leeftijd van 10 tot 50 jaar met tandvleesproblemen getest. Deze studie wijst erop dat mondspoelingen met chemische stoffen werkzaam tegen plaque een significant aanvullend gunstig effect hebben op de controle over tandvleesontsteking en plaque. Bovendien zijn er aanwijzingen dat chemische stoffen werkzaam tegen plaque een sterker effect vertonen op tand-

vleesontstekingen en plaquecontrole als ze gebruikt worden in de vorm van mondspoeloplossingen, dan als tandpasta.²

Profylaxe met etherische oliën

De studieresultaten^{1,2,3} benadrukken het extra nut van het gebruik van mondspoelingen met etherische oliën (bv. Listerine). Lipofiele etherische oliën zoals thymol, menthol, eucalyptol en methylsalicylaat kunnen diep in de biofilm doordringen. De structuur van de biofilms wordt verbroken, doordat de etherische oliën de celwanden van ziektekiemen in de biofilm verstoren.⁷ De biofilm wordt op deze wijze opgebroken en opgelost, en dit ook op plekken die onbereikbaar zijn voor tandenborstel en tandzijde. Bovendien wordt aggregatie van bacteriën om een nieuwe film te vormen bemoeilijkt door de hydrofobe eigenschappen van de oliën. Zo vertragen ze de bacteriële vermenigvuldiging en verminderen ze de accumulatie van plaque.

In het kader van de 3-voudige profylaxe als aanvulling op de mechanische tand- en tussentandreiniging, kunnen mondspoelingen dus een gunstig effect hebben op de beheersing van tandplaque en de gezondheid van het tandvlees.

¹ Chapple ILC et al.: Primary prevention of periodontitis: managing gingivitis. J Clin Periodontol 2015; 42 (Suppl. 16): S71-76. ² Serrano J et al.: Efficacy of adjunctive anti-plaque chemical agents in managing gingivitis: a systematic review and meta-analysis. J Clin Periodontol 2015; 42 (Suppl. 16): S106-138. ³ Araujo MWB, Charles C et al. Meta-analysis of the effect of an essential oil-containing mouthrinse on gingivitis and plaque. JADA 2015; 146(8): 610-622. ⁴ Díaz PI, Kolenbrander PE: Subgingival Biofilm Communities in Health and Disease. Rev. Clin. Periodontol. Rehabil. Oral Vol. 2(3): 187-192, 2009. ⁵ Sharma N et al.: Adjunctive benefit of an essential oil containing mouthrinse in reducing plaque and gingivitis in patients who brush and floss regularly. A six-month study. J Am Dent Assoc 2004; 135: 496-504. ⁶ European Federation of Periodontology (EFP): Guidelines for effective prevention of periodontal diseases, <http://prevention.efp.org/prevention-workshop/> ⁷ Fine DH et al. Effect of rinsing with an essential oil-containing mouthrinse on subgingival periodontopathogens. J Periodont 2007; 78: 1935-1942.

Ernstige slijtage en erosie: mock-up en preparatie

pl» In sommige gevallen zijn de esthetische en functionele gevolgen zo belangrijk dat een restauratieve behandeling nodig is. Om het resterende tandweefsel te behouden, zijn er een aantal conserverende benaderingen. De methode die sinds 2005 door de Tandheelkundige school van Genève wordt toegepast, vindt veel bijval door het weinig invasieve karakter en door de doorgedreven systematisering. Bij deze benadering wordt het ontbrekend weefsel vervangen, in plaats van er nog meer weg te nemen, teneinde het verlies aan weefsel te restaureren. Deze behandeling beantwoordt aan een therapeutische gradiënt die is aangepast aan de ernst van erosieve laesies op de voorste tanden, maar ook op de achterste tanden. Daarbij volgen verschillende specifieke etappes elkaar op. Over het algemeen is het daarbij de bedoeling om:

- in het laboratorium het esthetisch project te verwezenlijken met behulp van de diagnostische was ("wax-up"),

- dit esthetisch project om te zetten in een klinische situatie door het maken mock-ups met behulp van siliconensleutels gevuld met acrylhars of verwarmd composietmateriaal,

- het tandweefsel selectief voor te bereiden aan de hand van die mock-ups, om zoveel mogelijk resterend tandweefsel te behouden.

Bij al deze acties moet uiteraard rekening worden gehouden met biologische, esthetische en oclusale eisen, wat op het eerste gezicht misschien ingewikkeld lijkt. Bovendien heeft het ADF tijdens zijn volgende congres een sessie gepland die volledig zal gewijd zijn aan deze problematiek, zodat deelnemers zich vertrouwd kunnen maken met deze innovatieve technieken. Tijdens deze praktische workshop (D 84) kunnen deelnemers inderdaad de verschillende materialen manipuleren om de voorbereidingen door middel van integrale- full mock-ups uit te voeren.

1. Erosieve schade en de etiologie herkennen

Teneinde erosieve laesies op een specifieke manier te behandelen, is het belangrijk om ze te herkennen. De aanwezigheid van gladde tandvlakken met persistentie van intacte glazuurranden (voornamelijk cervicaal) is kenmerkend voor een beginnende erosieve laesie. Laesies onder de vorm van cupula ter hoogte van de punt van de cuspides zijn ook een aanwijzing (afb. 1). Tot slot moet de aanwezigheid van bovenop liggende, oude restauraties die niet zijn aangetast door zure inwerking (amalgam, composiet) de diagnose in de juiste richting leiden. Over het algemeen verschillen de klinische vormen van erosieve laesies afhankelijk van de zuurtebron. Bij een unilaterale aantasting moet de diagnose eerder in de richting gaan van een GOR tijdens de slaap (waarbij de patiënt op zijn voorkeurszijde ligt). Anterieure laesies, meer bepaald palataal of linguaal, wijzen echter veeleer in de richting van een eetstoornis van het type anorexia-boulimia (afb. 2), terwijl een algemene laesie op het vestibulaire en/of oclusale vlak een aanwijzing is voor een exogene oorsprong en een verkeerde voeding (afb. 3).

Er bestaan veel verschillende classificaties om erosieve laesies te diagnosticeren en de evolutie ervan te volgen. Vooral het BEWE-onderzoek (Basic Erosive Wear Examination) dat is ontwikkeld door Bartlett et coll.² en de ACE-classificatie (Anterior Clinical Erosive classification) van Vailati en Belser³ zijn uitstekend aangepast aan de klinische eisen. Intrabucale foto's zijn daarbij ook erg handig.

2. Het hedendaagse behandelingsconcept van erosieve laesies

Er zijn maar weinig conserverende benaderingen voor erosieve laesies. Bij de behandeling die wordt voorge-

steld door Vailati en haar medewerkers wordt het ontbrekend weefsel vervangen, in plaats van er nog meer weg te nemen, teneinde het verlies aan weefsel te restaureren. Deze behandeling beantwoordt aan een therapeutische gradiënt die is aangepast aan de ernst van de erosieve laesies. Aan de hand van de ACE-classificatie, die bestaat uit 6 klassen, kan de gradatie van de behandeling worden ingeschat.

Klasse I

Deze klasse wordt gekenmerkt door een eenvoudige cingulate afvlakking van de maxillaire snijtanden zonder dat het dentine wordt geëxposeerd. In dit geval van primaire erosieve aantasting is het glazuur nog steeds voldoende aanwezig over de volledige coronaire perimeter, zodat geen restauratieve behandeling aanbevolen wordt. Preventieve maatregelen (fluoridering, toepassing van fosfor-calcium complexen, enz.) blijven echter aangewezen.

Klasse II

Deze klasse wordt gekenmerkt door geëxposeerd dentine ter hoogte van de palataal-occlusale contactpunten. De marginale rand van de incisieven is daarentegen niet aangetast. Aangezien het dentine minder gemineraliseerd is dan het glazuur, slijt het sneller. Volgens de aanpak die in Genève is ontwikkeld, is het dus aanbevolen om de evolutie van de laesie in een vroeg stadium te stoppen, vooral wanneer het kinetisch effect van de slijtage groot is. Twee types restauraties zijn daarom aangewezen: directe of indirecte composieten. Teneinde de effecten van een continue eruptie van de tanden te omzeilen en daarenboven een aangepaste interocclusale ruimte te creëren, kan een orthodontische behandeling overwogen worden. Dit vormt een beperking van de restauratieve behandeling van de anterieure zone. Een tweede benadering bestaat erin om de verticale dimensie van de occlusie lichtjes te verhogen. In dat geval moeten alle posterieure tanden op ten minste één boog worden gerestaureerd, met behulp van direct composiet, zonder enige tandheelkundige voorbereiding. We merken hierbij op dat indirecte

technieken afgeraden worden voor het terug tot stand brengen van de oclusale blokkering, omdat de beperkte beschikbare prothetische ruimte ertoe leidt dat posterieure tanden nog meer geprepareerd moeten worden om restauraties te bereiken die voldoende dik en resistent zijn. Een dergelijke behandeling strookt duidelijk niet met het principe van de minimaal invasieve tandheelkunde.

Klasse III

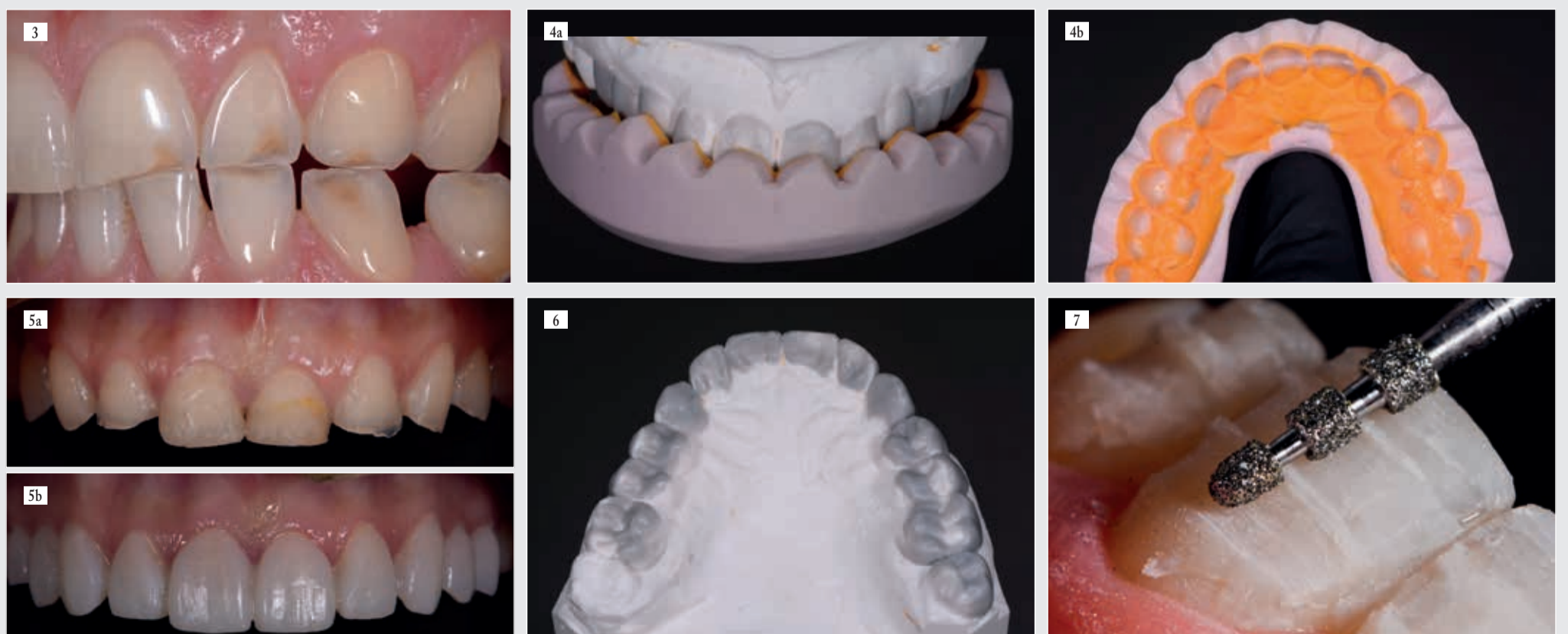
Deze klasse wordt gekenmerkt door een duidelijk geëxposeerd palatinaal dentine, en een verlies van de incisale lengte (niet meer dan 2 mm). Vanuit therapeutisch oogpunt is het ideaal om enkel het ontbrekend tandweefsel te vervangen met behulp van composiet (direct of indirect), maar ook hier stelt zich het probleem van de beperkte beschikbare prothetische ruimte. Een orthodontische behandeling blijft een optie om te vermijden dat de verticale dimensie van de occlusie moet worden verhoogd en dat dus een interventie op de posterieure tanden noodzakelijk is. Wanneer echter niet voor een orthodontische behandeling wordt gekozen, kan gebruik worden gemaakt van een specifieke techniek die is voorgesteld door Francesca Vailati en Urs Belser in 2008⁴⁻⁶. Die zogenaamde "three-step technique" bestaat uit drie fasen. Die drie fasen zijn de volgende:

- een eerste fase voor het valideren van de nieuwe esthetische criteria van anterieure tanden en de lage glimlachlijn tot aan de molaren. Na het maken van een alginaat afdruk van de geërodeerde bogen, worden daarna gipsen afgietsels geplaatst in een articulator in de occlusie van de maximale intercuspitatie. Ze worden vervolgens naar het laboratorium gestuurd waar een technicus een diagnostische afdruk in was of wax-up maakt, enkel van de vestibulaire vlakken van de maxillaire tanden (met uitzondering van de tweede molaren). Een harde siliconensleutel wordt daarna uitgewerkt op basis van de prognose van het prothetisch project (afb. 4a en b). In de tandartspraktijk wordt die siliconensleutel, gevuld met autopolymeriserend acrylhars (bijv. Protemp®, 3M ; Structur®, VOCO ;

Luxatemp®, DMG), geplaatst tegen de maxillaire tanden, zonder enige voorafgaande preparatie. Na polymerisatie wordt de siliconensleutel verwijderd en wordt het restauratieve project, meestal "masker" of mock-up genaamd, in de klinische positie geplaatst (afb. 5a en b). Het kan onmiddellijk worden gevalideerd of gewijzigd door toevoeging of verwijdering. Vervolgens wordt het door de patiënt verschillende dagen gedragen in dagelijkse omstandigheden zodat hij het, samen met zijn familie en verwanten, kan valideren. We merken op dat de retentie over het algemeen gegarandeerd wordt door de stabilisatie van de elementen, maar indien nodig kan die worden bevestigd door een spotetching van het vestibulaire glazuur met behulp van orthofosforzuur, of eventueel door het aanbrengen van adhesief.

- tijdens een tweede fase worden de voorlopige posterieure restauraties uitgewerkt en wordt de verticale dimensie van de occlusie verhoogd. Daarvoor wordt de wax-up die in de eerste fase was begonnen, in het laboratorium afgewerkt ter hoogte van de palatale cuspiden en de posterieure maxillaire tanden (afb. 6). De oclusale vlakken van de premolaren en van de mandibulaire molaren kunnen eventueel worden gewijzigd door toevoeging van was om een optimale oclusale blokkering te creëren. Tijdens deze fase wordt de verticale dimensie van de occlusie op willekeurige manier verhoogd vanaf de occlusie van de maximale intercuspitatie, terwijl ondertussen de anterieure inoclusie wordt gecontroleerd die ontstaat door de nieuwe posterieure morfologie. Vervolgens worden harde siliconensleutels (min of meer transparant) uitgewerkt op basis van de wax-up van de posterieure tanden. Die worden in het laboratorium gebruikt om een "integraal masker" of full mock-up uit te werken (in acrylhars of verwarmd composietmateriaal) ter hoogte van de premolaren en molaren, waarbij de anterieure tanden gedurende een periode van 1 maand in inoclusie blijven.

- tijdens een derde fase wordt dan een esthetische en functionele anterieure geleiding gemaakt. Hiervoor



Afb. 3: vestibulaire erosieve laesies die het gevolg zijn van langdurig zuigen op Citroenpartjes. (foto: met dank aan M. Jalladaud, M. Pomperski, E. Incau) | Afb. 4a: harde siliconensleutel, uitgewerkt op basis van de wax-up van de vestibulaire maxillaire vlakken. Hiermee kan het esthetisch project direct in de mond worden omgezet (prothetisch werk van het laboratorium Esthetic Oral van Hélène en Didier Crescenzo). | Afb. 4b: oclusaal aanzicht van de siliconensleutel. De cervicale uitsparing en de interproximale openingen vergemakkelijken het verwijderen van overtollige hars tijdens het maken van het masker of de mock-up. | Afb. 5a: Sterk geërodeerd en ontsierend gebit. Een restauratie is noodzakelijk. | Afb. 5b: resultaat, onmiddellijk na het maken van het masker of de mock-up. Hiermee kunnen de esthetische criteria gevalideerd worden. | Afb. 6: Integrale wax-up van de maxillaire boog (prothetisch werk van het laboratorium Esthetic Oral van Hélène en Didier Crescenzo) | Afb. 7: Een masker of mock-up begeleidt de preparatie, die wordt uitgevoerd in het definitieve volume van de prothese en niet ten koste van het resterende weefsel.

is een innovatieve "bilaminaire" of "sandwich"-techniek aangewezen, omdat die twee grote voordelen biedt. Het eerste voordeel is dat met deze techniek een horizontale plaatsingsmogelijkheid is, waardoor het weefselverlies aanzienlijk kleiner is in vergelijking met een verticale plaatsing (die normaal gezien steeds wordt gebruikt bij perifeer capping). Het tweede voordeel is dat rekening kan gehouden worden met het specifieke biomechanische gedrag van het dentine en het glazuur, zoals is aangetoond door Pascal Magne tijdens mechanische tests en studies van afgewerkte elementen. Volgens de theorie van het "tennisracket" levert het glazuur sterkte omwille van zijn stijfheid (zoals het frame van een tennisracket), terwijl het dentine toelaat om spanningen te absorberen (zoals de besparing bij een tennisracket dat doet). Bovendien worden, na reiniging van de anterieure tanden en het maken van een afdruk, de palatinale vlakken in composiet uitgewerkt in het laboratorium, en daarna tijdens de behandeling gekleefd. Tijdens een tweede fase wordt een nieuwe mock-up gemaakt, waarbij rekening wordt gehouden met de vestibulaire morfologie, teneinde de preparaties uit te voeren met specifieke frezen volgens de groeventechniek (afb. 7). De vestibulaire vlakken in keramiek worden eerst uitgewerkt en daarna gekleefd. De globale behandeling kan daarna aan de posterieure tanden worden afgewerkt (eventueel per kwadrant). Teneinde verlies van weefsel te beperken, worden preparaties opnieuw direct uitgevoerd via een mock-up (behalve voor de tweede molaren die worden overgeslagen) met behulp van gekalibreerde frezen. Normaal gezien worden groeven aangebracht op de occlusale vlakken, die daarna worden verenigd. Vervolgens worden "overlays", "veneer-lays", "onlays" of "table-tops" gemaakt in keramiek, composiet- of hybride materiaal, die daarna worden gekleefd.

We merken nog op dat wanneer de erosie van de anterieure tanden beperkt is en geen wijziging moet aangebracht worden ter hoogte van het vestibulaire vlak, de hierboven beschreven techniek onmiddellijk met de tweede fase begint. Op het anterieure vlak worden daarna enkel de palatinale vlakken uitgewerkt in composietmateriaal. Het gaat daarbij om een gewijzigde "three-step technique".

Klasse IV

Deze klasse wordt gekenmerkt door een flink geëxposeerd palatinaal dentine, behoud van vestibulair glazuur, en een verlies van de incisale lengte (meer dan 2 mm). Volgens de bedenkers van de ACE-classificatie blijft de "three-step technique" de aanbevolen behandeling voor een dergelijke klinische situatie.

Klasse V

Niet alleen is het palatinaal dentine hier flink geëxposeerd en is er een verlies van de incisale lengte (meer dan 2 mm), maar bovendien is het vestibulair glazuur niet langer aanwezig. Ook hier lijkt de "three-step technique" aangewezen, maar eerder experimenteel, dus in een context die klinisch volledig onder controle is.

Besluit

De concepten van odontologische behandelingen zijn voortdurend in

ontwikkeling. Eén van de streefdoelen moet altijd een maximaal behoud van weefsel zijn. Voor zover erosieve laesies verbonden zijn met een proces van onomkeerbare schade die vaak jonge mensen treft, is het noodzakelijk om de beschikking te hebben over restauratieve technieken die zo conserverend mogelijk zijn, teneinde de situatie niet te verergeren en kostbaar weefsel zo lang mogelijk te behouden.

De gradatie in de aanpak van erosieve laesies die al meer dan tien jaar geleden is beschreven door de Ge-

neefse school (Geneva Erosion Study) blijkt erg veelbelovend, omdat deze benadering de biologische, esthetische en mechanische eisen respecteert. Zij doet soms beroep op de

"three-step technique" waarvan de klinische resultaten op middellange termijn erg bemoedigend zijn ⁷. Het is echter van belang om de klinische tests te herhalen vooraleer we deze techniek kunnen veralgemenen, die bovendien zowel in de tandartspraktijk als in het laboratorium erg veel-eisend blijft.

Bibliografie

¹Bartlett DW, Lussi A, West NX, Bouchard P, Sanz M, Bourgeois D. Prevalence of tooth wear on buccal and lingual surfaces and possible risk factors in young European adults. *J Dent* 2013; 41(11): 1007-1013.

²Bartlett D, Ganss C, Lussi A. Basic Erosive Wear Examination (BEWE): a new scoring system for scientific and clinical needs. *Clin Oral Invest* 2008; 12 Suppl 1: S65-S68.

³Vailati F, Belser UC. Classification and treatment of the anterior maxillary dentition affected by dental erosion: the ACE classification. *Int J Periodontics Restorative Dent* 2010; 30(6): 559-571.

⁴Vailati F, Belser UC. Full-mouth adhesive rehabilitation of a severely eroded dentition: the three

step technique. Part 1. *Eur J Esthet Dent* 2008; 3(1): 30-44.

⁵Vailati F, Belser UC. Full-mouth adhesive rehabilitation of a severely eroded dentition: the three step technique. Part 2. *Eur J Esthet Dent* 2008; 3(2): 128-146.

⁶Vailati F, Belser UC. Full-mouth adhesive rehabilitation of a severely eroded dentition: the three step technique. Part 3. *Eur J Esthet Dent* 2008; 3(3): 236-257.

⁷Vailati F, Gruetter L, Belser UC. Adhesively restored anterior maxillary dentitions affected by severe erosion: up to 6-years results of a prospective clinical study. *Eur J Esthet Dent* 2013; 8(4): 506-530.

Opalescence
go

Find us on facebook

Ultradent Products Nederland

Opalescence®
VOOR EEN STRALENDE LACH!

- Krachtige bleekgel voor thuisbehandeling met 6% H₂O₂
- Comfortabel, kan direct vanuit de verpakking worden toegepast
- UltraFit™ -wegwerplepels passen perfect en voegen zich naar de glimlach van de patiënt – voor een ontspannen bleekervaring

www.Opalescence.com/nl

ULTRADENT PRODUCTS, INC.

40 YEARS 1978-2018

ULTRADENT.COM/NL
© 2018 Ultradent Products, Inc. All Rights Reserved.

Microchip op tand meet inname suiker, zout en alcohol

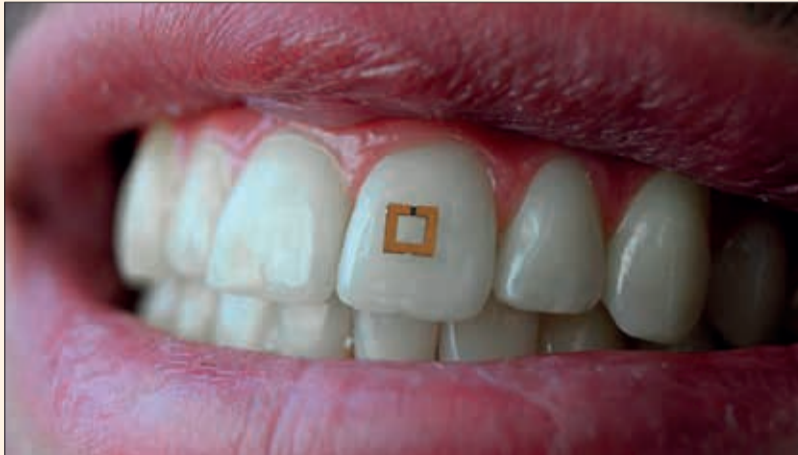
By Dental Tribune Nederland

MASSACHUSETTS, VS – Ingenieurs in de Verenigde Staten hebben een minisensor ontwikkeld, die op een tand geplakt kan worden en daar exact bijhoudt hoeveel glucose, zout en alcohol iemand binnenkrijgt. De chip, met een afmeting van 2 bij 2 millimeter, communiceert draadloos met een mobiel apparaat en geeft de informatie realtime door.

De mogelijkheid om in realtime te monitoren wat er in en rond het lichaam gebeurt bij de consumptie van bepaalde producten, kan van onschatbare waarde zijn voor klinische en gezondheidsstudies. Voorheen was dit soort monitoring afhankelijk van het gebruik van draagbare apparatuur, wat beperkingen met zich meebracht zoals het moeten dragen van een beetje, veel draden of het frequent moeten vervangen van sensoren die in kwaliteit afnemen.

Onderzoekers van Tufts University School of Engineering zochten daarom een meer geavanceerde methode en kwamen uit op de slechts enkele millimeters grote sensor. De sensor hecht aan het onregelmatige oppervlak van de tand en geeft draadloos data door als reactie op inkomende radiofrequente signalen.

De sensor bestaat uit drie opeengestapelde lagen: een centrale bioresponsieve laag die de voedingsstoffen of andere gedetecteerde chemische stoffen absorbeert en twee buitenste lagen die bestaan uit een vierkante, gouden omlijsting. Tezamen fungeren de drie lagen als een soort minuscule antenne, die golven binnen het radiofrequentie-spectrum opvangt en doorgeeft.



Een nieuwe microsensor ontworpen door ingenieurs in de Verenigde Staten kan realtime informatie over voedselname versturen naar een mobiel apparaat (foto: SilkLab, Tufts University)

Wanneer een inkomende golf de sensor bereikt, wordt een deel ervan genegeerd en de rest wordt teruggezonnen. Wanneer de centrale laag bijvoorbeeld in contact komt met zout of ethanol, wordt de elektrische lading veranderd, waardoor de sensor ook een ander spectrum van radiofrequente golven absorbeert en terugstoot, in variërende intensiteit. Op deze manier worden voedingsstoffen en andere substanties gedetecteerd en gemeten.

Fiorenzo Omenetto, hoogleraar Engineering aan Tufts University en coauteur van het onderzoek, laat

weten: "In theorie kunnen we de bioresponsieve laag in deze sensoren zo aanpassen dat ook andere chemische stoffen kunnen worden gevonden. Alleen onze eigen creativiteit kan ons nog begrenzen."

Het onderzoek, getiteld 'Functional, RF-Trilayer Sensors for Tooth-Mounted, Wireless Monitoring of the Oral Cavity and Food Consumption' is op 23 maart 2018 gepubliceerd in het wetenschappelijke tijdschrift *Advanced Materials Journal*.

(bron: DTI)

Ongelijkheid in mondgezondheid vooral bij jonge kinderen

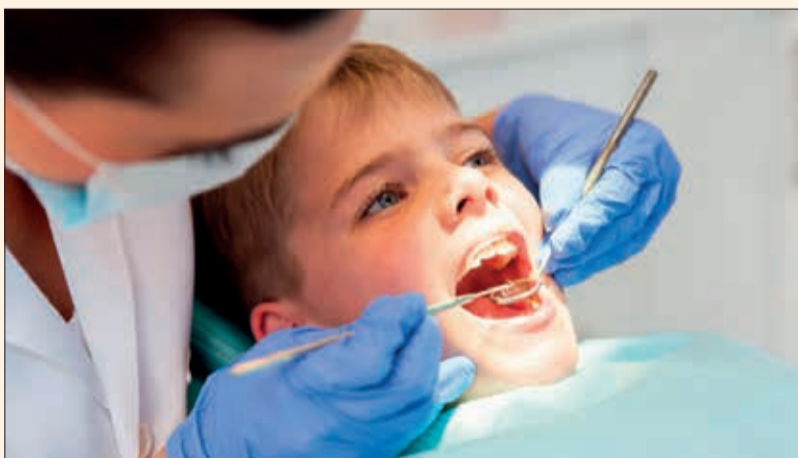By Dental Tribune Nederland

GÖTEBORG, ZWEDEN – Ondanks dat mondzorg voor kinderen en jongvolwassenen al jarenlang gratis is in Zweden, toont onderzoek aan dat er grote verschillen bestaan in mondgezondheid. Volgens een studie van de Sahlgrenska Academie, onderdeel van de Universiteit van Göteborg, is de ongelijkheid in mondgezondheid het meest evident bij kinderen tussen de drie en zes jaar oud. Vooral voorschoolse kinderen afkomstig uit gezinnen met een lage sociaal-economische status hebben een groter risico op cariës dan hun leeftijdgenoten uit gezinnen met betere leefomstandigheden.

Het onderzoek maakte deel uit van de thesis van dr. Ann-Catrin André Kramer, die voor de Openbare Tandheelkundige Dienst werkt in de provincie Västra Götaland. Aan haar onderzoek deden ruim 300.000 deelnemers mee in de leeftijd van 3 tot 19 jaar oud, afkomstig uit de provincie Västra Götaland.

Haar onderzoek toonde aan dat kinderen die op 3-jarige leeftijd al cariës hadden, drie jaar later duidelijk meer gaatjes hadden dan de zesjarigen die cariësvrij waren aan het begin van het onderzoek. Slechts de helft van de kinderen die deelnamen aan het onderzoek had helemaal geen tekenen van cariës in hun melkgebit op 6-jarige leeftijd.

Tien procent van de 7- tot 9-jarigen uit het onderzoek vertoonde cariës in het blijvende gebit en twee derde van de oudere tieners had gaatjes of vullingen. De resultaten uit deze thesis tonen aan dat kinderen uit gezinnen met beperkte middelen de grootste kans hebben om cariës te ontwikkelen. Dit is vooral het geval bij kinderen in de leeftijd van 3 tot 6 jaar.



Zweedse onderzoekers hebben de correlatie onderzocht tussen de sociaal-economische status van kinderen en hun mondgezondheid (foto: michaeljung/Shutterstock).

"Deze situatie vraagt heel veel van zowel patiënt als tandarts. We moeten bedenken hoe we de groep die mondzorg het hardst nodig heeft, ook daadwerkelijk gaan bereiken. Mogelijk kunnen we interprofessionele projecten verder ontwikkelen en samenwerken met andere zorgprofessionals en scholen om dit probleem aan te pakken. Kinderen moeten leren dat tanden poetsen net zo belangrijk is als handen

wassen, iets dat kinderen wél al vanaf jonge leeftijd meekrijgen," zegt André Kramer.

De masterscriptie getiteld 'On Dental Caries and Socioeconomy in Swedish Children and Adolescents—Clinical and Register—Based Studies' wordt gepubliceerd in de thesescollectie van de Sahlgrenska Academie.

Suikertaks in Groot-Brittannië succesvol

By Dental Tribune Nederland

De invoering van belasting op suikerhoudende frisdranken in Groot-Brittannië, lijkt het gewenste effect te hebben. Nog voor de invoering begin april, besloten veel frisdrankproducenten al de hoeveelheid suiker in hun product te verlagen.

De maatregel maakt onderscheid tussen frisdranken met een hoeveelheid van 5 tot 7 gram suiker per 100 milliliter en frisdranken die meer dan 8 gram suiker per 100 milliliter bevatten. Voor de eerste groep moet sinds kort 18 pence per liter meer worden betaald (bijna 20% meer), voor de tweede groep is dat 24 pence per liter (zo'n 25% meer). Fruitsappen en milkshakes zijn vrijgesteld van de nieuwe belastingmaatregel.

Meer dan de helft van de frisdrankproducenten besloot echter nog voor de invoering van de maatregel op 6 april 2018 de hoeveelheid suiker in hun product te verlagen. Zo bevatten Fanta en Sprite vorig jaar nog meer dan 8 gram suiker per 100 milliliter, nu zit er minder dan 5 gram per 100 milliliter in, zodat de prijs hetzelfde blijft. Ook supermarktketen Tesco heeft de hoeveelheid suiker aangepast, in tegenstelling tot de klassieke Coca-Cola en Pepsi, die hun recept ongewijzigd lieten.

Gevolg van de snelle aanpassing van frisdrankproducenten is wel dat de heffing de schatkist minder oplevert dan gedacht. In plaats van de verwachte 600 miljoen euro, blijft dat bedrag steken op de helft. De regering zegt echter blij te zijn met



Frisdrankfabrikanten passen hoeveelheid suiker aan - Beeld: Dental Tribune Nederland

het feit dat Britten minder suiker binnenkrijgen, het beoogde doel van de maatregel.

Meer dan een kwart van de volwassenen in Engeland lijdt aan obesitas. Bij 2% van deze mannen en 4% van de vrouwen is sprake van morbide obesitas, oftewel een Body Mass Index (BMI) van meer dan 40.

The Dental Wellness Trust, een Britse NGO die zich inzet voor betere mondzorg in ontwikkelingslanden, juicht de nieuwe maatregel toe, maar vindt deze nog niet ver genoeg gaan. In de Britse krant *The Telegraph* pleit de organisatie voor een consumptieverbod voor frisdrank met veel suiker voor kinderen jonger dan zes jaar. Verder zouden winkels wat hen betreft deze frisdranken niet mogen verkopen aan kinderen onder de twaalf jaar.

(bron: NOS/The Telegraph)

Nieuwe methode met peptiden moet beginnende cariës stoppen

By Dental Tribune Nederland

WASHINGTON, VS – Preventie is vaak een belangrijk uitgangspunt als gesproken wordt over mondzorg. Veel patiënten zouden het echter een uitkomst vinden als er een alternatief zou bestaan voor de behandeling van beginnende gaatjes. Nieuw onderzoek maakt dat misschien mogelijk. Onderzoekers van de Universiteit van Washington hebben een methode ontwikkeld die proteïne gebruikt om tandglazuur te remineraliseren door witte vlek-laesies en beginnende cariës aan te pakken.

De onderzoekers gebruikten peptiden afkomstig uit amelogenine, het proteïne dat cruciaal is in de vorming van glazuur, die zorgen voor biominalisatie in de nieuwe technologie. Om het effect van de peptiden in de praktijk te onderzoeken, werd het remineralisatievermogen van de peptiden vergeleken met dat van verschillende variaties van fluoriden, soms gecombineerd met peptiden. Dat gebeurde bij proefpersonen waarbij kunstmatig gemaakte laesies in hun glazuur waren gemaakt.

Uit de resultaten bleek dat bij deelnemers die alleen peptiden hadden gekregen een remineralisatielaag van 10 µm dik was ontstaan. Voor de onderzoekers is dit een indicatie dat de peptiden het glazuur op een dagelijkse basis versterken en vernieuwen, als deze stoffen deel uitmaken van een goed uitgevoerde, preventieve mondzorgroutine. Als er meer onderzoek naar is gedaan, denken de wetenschappers dat

de technologie ook gebruikt kan worden in zowel publieke gezondheidssettings als thuis en ook in biomimetische tandpasta, gels, composietsoorten en andere materialen. Zij denken dat dit een veilig alternatief vormt voor bestaande tandheelkundige behandelingen en procedures.

"Remineralisatie op basis van peptiden is een gezond alternatief voor de bestaande tandheelkundige zorg," aldus hoofdonderzoeker Mehmet Sarikaya, hoogleraar Materials Science and Engineering en universitair docent aan de Universiteit van Washington over de nieuwe ontdekking.

Het onderzoek, getiteld 'Biomimetic tooth repair: Amelogenin-derived peptide enables in vitro remineralization of human enamel' is op 9 maart 2018 gepubliceerd in het wetenschappelijke tijdschrift *ACS Biomaterials Science and Engineering*.

Overmatige mondhygiëne verhoogt mogelijk risico op inflammatoire darmziekten

By Dental Tribune International

STOCKHOLM – Verschillende onderzoeken hebben gesuggereerd dat een verminderde blootstelling aan micro-organismen en infecties op jonge leeftijd de oorzaak zijn voor de toename in allergiën en autoimmuunziekten. Om deze zogeheten 'hygiëne-hypothese' te testen, hebben Zweedse onderzoekers de relatie tussen mondhygiëne en inflammatoire darmziekten (IBD) zoals colitis ulcerosa en de Ziekte van Crohn onderzocht.

De hygiëne-hypothese stelt dat wanneer een kind op jonge leeftijd te weinig wordt blootgesteld aan infectieuze agentia, symbiotische micro-organismen (zoals de darmflora) en parasieten vanwege de toegenomen hygiënische condities in de Westerse wereld, dit kind een verminderde immuuntolerantie opbouwt en daardoor een hoger risico loopt op het ontwikkelen van een autoimmuunziekte of allergie.

Om dit concept verder te onderzoeken in het licht van de mondhygiëne, hebben onderzoekers van het Karolinska Instituut en het Örebro University Hospital in Zweden een cohortstudie uitgevoerd met de gegevens van ruim twintigduizend personen, die tussen 1973 en 2012 werden gevolgd. In deze groep ontwikkelden 209 personen een vorm van inflammatoire darmziekte (IBD): 142 patiënten hadden de ziekte van Crohn en 67 hadden colitis ulcerosa.

Bij het vergelijken van de mondverzorgingsgegevens van de patiënten met IBD met de gezonde personen in het cohort ontdekten de onderzoekers dat een slechte mondhygiëne gepaard ging met een laag risico op het ontwikkelen van IBD. Dit verband was extra sterk onder patiënten met ernstige mondproblemen. Daarnaast bleek dat het verlies van vijf of zes van de zes elementen die gebruikt werden voor het bepalen van de parodontale status, het risico op IBD substantieel liet dalen. Tandplak die meer dan 33% van het tandoppervlak bedekte was negatief geassocieerd met het hebben van de ziekte van Crohn.

Deze resultaten onderschrijven duidelijk de hygiënehypothese: hoe meer problemen – en micro-organismen – in de mond, hoe lager het risico op IBD. De onderzoekers concluderen dat zeer uitgebreide mondhygiëne een dysbiose in bacteriële kolonisatie veroorzaakt, immuunreacties verstoort en het ontstekingsproces in de darm juist bevordert. Een slechte mondhygiëne zorgt dus voor immuuntolerantie en de onderdrukking van overreactieve ontstekingen, waarmee het risico op IBD daalt. Desalniettemin wijzen de onderzoekers erop dat slechte mondhygiëne niet geadviseerd dient te worden. Hoewel het risico op deze darmaandoeningen erdoor daalt, verhoogt een slechte parodontale status ook het risico op vele andere ernstige aandoeningen zoals hart- en vaatziekten, diabetes, Alzheimer en hypertensie.

De studie, getiteld 'Inverse association between poor oral health and inflammatory bowel diseases', verscheen in juli in het tijdschrift Clinical Gastroenterology and hepatology.



Uitgebreide mondhygiëne zou dysbiose in bacteriële kolonisatie veroorzaken (beeld Dental Tribune Nederland)

ENDO POWER

met COLTENE innovaties!

1 HyFlex™ EDM

- Tot **700%** hogere breukweerstand
- Speciaal verhard oppervlakte
- Minder vijlen nodig voor een succesvolle behandeling

2 CanalPro™ Vulstation

- Dosering met 1 hand
- Doordacht ontwerp

3 GuttaFlow® bioseal

- Actieve ondersteuning van regeneratie in het wortelkanaal
- Uitstekende vloeieigenschappen

1 Zeer breukweerstandige vijl voor een snelle preparatie

2 Flessenhouder van roestvrij staal met doseringsmechanisme

3 Bioactief vulmateriaal

003265 0218

BENELUX
Joan Nuyts
joan.nuyts@coltene.com
+32 476 85 17 28

BE
Carine Bulté
carine.bulte@coltene.com
+32 468 17 24 96

www.coltene.com

COLTENE