



ΕΠΙΧΕΙΡΗΣΙΑΚΟ
ΕΛΛΗΝΙΚΗΣ
ΟΔΟΝΤΙΑΤΡΙΚΗΣ
ΕΤΑΙΡΕΙΑΣ
(Ε.Ο.Ο.)

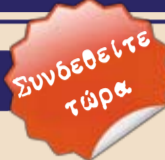ΕΝΤΥΠΟ ΚΛΕΙΣΤΟ ΑΡ. ΑΔΕΙΑΣ 2054/2016 ΚΕΜΠ.Α.Ο.

DENTAL TRIBUNE

The World's Dental Newspaper | Greek Edition

ΕΛΛΑΔΑ, ΟΚΤΩΒΡΙΟΣ-ΝΟΕΜΒΡΙΟΣ-ΔΕΚΕΜΒΡΙΟΣ 2014

www.dental-tribune.gr



ΤΟΜΟΣ 10, ΤΕΥΧΟΣ 51

ORTHO TRIBUNE
The World's Orthodontic Newspaper | Greek Edition | Τόμος 2_Τεύχος 4
σελίδα 17 - 24

Εν Συντομία

Τα στοματικά διαλύματα βελτιώνουν τη στοματική υγεία περισσότερο από ότι το βούρτσισμα των δοντιών μόνο του

Τα ευρήματα μίας νέας μελέτης δείχνουν πως η χρήση ενός αντιμικροβιακού στοματικού διαλύματος μαζί με το καθημερινό βούρτσισμα προσφέρει μεγαλύτερα οφέλη στη στοματική υγεία σε σχέση με τη χρήση μόνο της οδοντόβουρτσας. Στους συμμετέχοντες που ξέπλεναν το στόμα τους δύο φορές την ημέρα με στοματικό διάλυμα η οδοντική πλάκα και η ουλίτιδα μειώθηκαν σημαντικά.

Η μελέτη πραγματοποιήθηκε μεταξύ 139 ενηλίκων στις ΗΠΑ που διαγνώστηκαν με ήπια έως μέτριας βαρύτητας ουλίτιδα, οι οποίοι διαχωρίστηκαν σε δύο ομάδες. Ενώ τα μέλη της πρώτης ομάδας βούρτσισαν τα δόντια τους και χρησιμοποιούσαν στοματικό διάλυμα δύο φορές την ημέρα, τα μέλη της δεύτερης ομάδας χρησιμοποιούσαν ένα placebo στοματικό διάλυμα.

Μετά από έξι μήνες, οι ερευνητές παρατήρησαν πως οι συμμετέχοντες στην πρώτη

ομάδα είχαν μειώσει την οδοντική πλάκα έως και 26.3%.

Επίσης, στη μελέτη βρέθηκε πως 100% των συμμετεχόντων που χρησιμοποιούσαν στοματικό διάλυμα εμφάνισαν μείωση της ουλίτιδας, σε σχέση με μόλις 30% στην ομάδα placebo. Συνολικά, στην ομάδα με το στοματικό διάλυμα η ουλίτιδα μειώθηκε κατά 20.4% αναφέρει ο Dr. JPliszczak, εκπρόσωπος της Ακαδημίας Γενικής Οδοντιατρικής.

Σύμφωνα με τους συγγραφείς της μελέτης, το στοματικό διάλυμα μπορεί να φτάσει σχεδόν στο 100% των επιφανειών του στόματος, ενώ το βούρτσισμα μόλις στο 25%. Με τη χρήση στοματικού διαλύματος δύο φορές την ημέρα μαζί με το καθημερινό βούρτσισμα, μπορούν να αντιμετωπιστούν αποτελεσματικά τα στοματικά βακτήρια, σύμφωνα με τη συγκεκριμένη μελέτη.

Αναδημοσίευση από το DTI Asia Pacific Edition

www.dental-tribune.gr

Τάσεις & Εφαρμογές

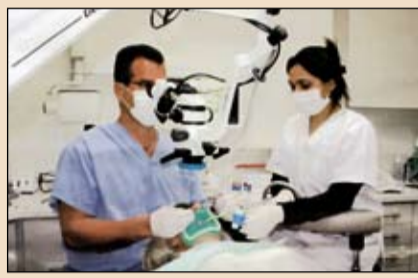

Η οδοντική τερηδόνα δεν προλαμβάνεται ούτε θεραπεύεται εύκολα στα πιο ευπαθή παιδιά

Το μήνυμα είναι να ξεκινούν οι προληπτικές οδοντιατρικές παρεμβάσεις νωρίς στην παιδική ηλικία και πως η στοματική υγεία των παιδιών αποτελεί αναπόσπαστο τμήμα της συνολικής τους υγείας.

σελίδα 14

Επιστήμη & Έρευνα



Ενδοδοντία - Ανεβάζοντας τον πήχη για την επιτυχία της ενδοδοντικής θεραπείας

Η πρακτική εφαρμογή δε μας κάνει άριστους. Η άριστη πρακτική εφαρμογή μας κάνει άριστους.

σελίδα 25

Πρακτικά Θέματα



Ο αριθμός των ασθενών επηρεάζει τον τρόπο λειτουργίας ενός οδοντιατρείου

Η δημιουργία της κατάλληλης βάσης ασθενών και η παρακολούθησή της σε μηνιαία βάση, είναι σημαντική για τη δημιουργία ενός παραγωγικού οδοντιατρείου που έχει ικανοποιητικά κέρδη.

σελίδα 28

Χαιρετισμός του κ. Αθ. Κασίκη, Προέδρου της Ε.Ο.Ο. και Προέδρου της Οργανωτικής Επιτροπής για το 34^ο Π.Ο.Σ.



Αθανάσιος Κασίκης

Αγαπητοί συνάδελφοι,

Η εφαρμογή των πολιτικών από την πλευρά του κράτους εξ αιτίας της δεινής οικονομικής κρίσης που διέρχεται η χώρα μας, έχει υποβαθμίσει, όπως όλοι διαπιστώνουμε καθημερινώς, το βιοτικό μας επίπεδο, πλήττοντας ακόμη και το πολυτιμότερο αγαθό, αυτό της Υγείας.

Οι επιπτώσεις που υπέστη το επάγγελμά μας, λόγω της ευαισθησίας του σε παρόμοιες συνθήκες, υπήρξαν καθοριστικές, έτσι που εύκολα θα μπορούσε κανείς να διακρίνει την Οδοντιατρική πριν την

κρίση και αυτήν μετά την κρίση.

Η Ελληνική Οδοντιατρική Ομοσπονδία, αντιμετωπίζοντας με σεβασμό το θεσμό των Πανελληνίων Συνεδρίων, θεσμό που απέδειξε τη δύναμη του και την απήχηση του στον Έλληνα οδοντίατρο, ο οποίος τον στήριξε με την ανελλιπή κάθε χρόνο συμμετοχή του, αποφάσισε τη διοργάνωση του 34ου Π.Ο.Σ. στην πόλη της Θεσσαλονίκης, στις 14-15-16 Νοεμβρίου 2014.

«Η οδοντιατρική του σήμερα» είναι το Κύριο Θέμα του Συ-

Βελτίωση του χαμόγελλου: Απλοποίηση της αισθητικής ανάλυσης και αποκατάσταση με κεραμικές όψεις και στεφάνες

Στρατής Παπάζογλου, DDS, MS, PhD
Επίκουρος Καθηγητής Πανεπιστημίου Αθηνών

Δίημερο σεμινάριο
7 - 8 Φεβρουαρίου 2015

Το σεμινάριο περιλαμβάνει **Βήμα Βήμα** θεωρητική και πρακτική εκπαίδευση σε όλα τα κλινικά στάδια κατασκευής κεραμικών όψεων και στεφανών: mock up, παρασκευές, μεταβατικές, δοκιμή και συγκόλληση.

Επίσης, ολοκληρώνοντας το πρόγραμμα ο κάθε συμμετέχων θα μπορεί:

- Να αναλύσει αισθητικά το πρόσωπο του ασθενή και να δημιουργήσει αισθητικό σχέδιο θεραπείας.
- Να επικοινωνήσει στον ασθενή με απλό τρόπο και με τη βοήθεια ηλεκτρονικού υπολογιστή τι αλλαγές μπορεί να επιτύχει.
- Να πάρει τις απαιτούμενες φωτογραφίες προσώπου και χαμόγελλου με πολύηλικες επαγγελματικές φωτογραφικές μηχανές ή ακόμη smartphone για επικοινωνία και μεταφορά του χρώματος στο εργαστήριο.

Θέματα που θα καλυφθούν:
Αποκατάσταση προσθίων δοντιών με άμεσες τεχνικές ή έμμεσα με κεραμικές όψεις και ολθοκεραμικές στεφάνες. Κεραμικές όψεις και στεφάνες: αισθητική ανάλυση, κέρωμα, κατασκευή κλειδίων σιθίκων, mock-up, παρασκευές, αποτύπωμα, προσωρινές, δοκιμή και συγκόλληση. Φωτογραφία στην Οδοντιατρική και κατάλληλος εξοπλισμός: επαγγελματικές φωτογραφικές μηχανικές ή χρήση smartphone; Χρωματικές διαστάσεις του δοντιού και καταγραφή χρώματος. Πολυτική φωτογραφία και live polarization. Επικοινωνία με το οδοντοτεχνικό εργαστήριο. Παρουσίαση αισθητικής ανάλυσης στον ασθενή.

Διοργάνωση: **OMNI**

Για πληροφορίες - εγγραφές: Τηλ.: 210 222 2637, 210 213 2084
e-mail: info@omnicongresses.gr web: www.omnicongresses.gr

Χορηγός: **ivoclar vivadent**
passion vision innovation
www.ivoclarvivadent.gr

← DT σελίδα 1

νεδρίου. Πρόκειται για ένα κεφαλαιώδες θέμα που θα μας δώσει την ευκαιρία, στο τρίημερο της εξέλιξής του, να προσεγγίσουμε βασικές παραμέτρους που επηρεάζουν σήμερα την άσκηση του επαγγέλματος, αναφερόμενοι σε επιστημονικά και επαγγελματικά στοιχεία, με τα οποία ο μαχόμενος οδοντίατρος έρχεται αντιμέτωπος καθημερινά.

Έτσι, λοιπόν, έγκριτοι επιστήμονες και ακαδημαϊκοί δάσκαλοι, καθώς και επιστήμονες επαγγελματιών υγείας, θα αναλύσουν και θα προσπαθήσουν να προσεγγίσουν τη σημερινή πραγματικότητα.

Όπως κάθε χρόνο, Στρογγυλά Τραπέζια, Εισηγήσεις, Ελεύθερες και Επιτοίχιες Ανακοινώσεις, Επιτραπέζιες Επιδείξεις, Βίντεο, Παρουσιάσεις Περιορισμένου Ακροατηρίου,

Διαδραστικές Συνεδριάσεις -προκειμένου να συμμετέχει και ο σύνεδρος- θα μας δώσουν την ευκαιρία να παρακολουθήσουμε ένα σύγχρονο και αναβαθμισμένο Συνέδριο.

Φέτος, λόγω και της μεγάλης παράλληλης ανάπτυξης επαγγελματικών θεμάτων, αποφασίσαμε, σε συμφωνία και με τις Οδοντιατρικές Σχολές, η Οργανωτική Επιτροπή να αποτελείται από μέλη του

Δ.Σ. της Ε.Ο.Ο. και του Οδοντιατρικού Συλλόγου Θεσσαλονίκης, Πρόεδρος δε του Συνεδρίου να είναι ο Πρόεδρος της Ε.Ο.Ο.

Τόσο από τη θέση του Προέδρου της Ε.Ο.Ο., όσο και από τη θέση του Προέδρου της Οργανωτικής Επιτροπής, θέλω να ευχαριστήσω τα μέλη της Ο.Ε., τον Πρόεδρο του Ο.Σ.Θ. κ. Θ. Δεβλιώτη, καθώς και τον Συντονιστή κ. Γ. Τσιόγκα.

Ευχαριστίες, επίσης, και στους Προέδρους των Οδοντιατρικών Σχολών, Αθηνών Καθηγήτρια κ. Κ. Καραγιάννη και Θεσσαλονίκης Καθηγητή κ. Γ. Παλαγγιά, για τη στήριξη με επιστημονικό δυναμικό στο 34ο Π.Ο.Σ.

Η Ε.Ο.Ο. σας περιμένει στο ετήσιο ραντεβού των Οδοντιάτρων, στις 14-15-16 Νοεμβρίου, στην όμορφη πόλη της Θεσσαλονίκης, με τη βαριά πολι-

τιστική της ιστορία, όπου νέοι και παλιοί συμφοιτητές και φίλοι, θα ξαναβρεθούμε να ξαναθυμηθούμε φοιτητικές, ωραίες εποχές, να ανταλλάξουμε απόψεις και προβληματισμούς στα νέα επιστημονικά και επαγγελματικά δεδομένα που μας επιφυλάσσει το μέλλον.

Με συναδελφικούς
χαριετισμούς,
Αθανάσιος Κατσίκης

International Imprint

Licensing by Dental Tribune International

Publisher Torsten Oemus

Group Editor

Daniel Zimmermann
newsroom@dental-tribune.com
+49 341 48 474 107

Clinical Editor

Magda Wojtkiewicz

Online Editors

Yvonne Bachmann
Claudia Duschek

Copy editors

Sabrina Raaff
Hans Motschmann

International Editorial Board

Dr Nasser Barghi, USA – Ceramics
Dr Karl Behr, Germany – Endodontics
Dr George Freedman, Canada – Aesthetics
Dr Howard Glazer, USA – Cariology
Prof Dr I. Krejci, Switzerland – Conservative Dentistry
Dr Edward Lynch, Ireland – Restorative
Dr Ziv Mazor, Israel – Implantology
Prof Dr Georg Meyer, Germany – Restorative
Prof Dr Rudolph Slavicek, Austria – Function
Dr Marius Steigmann, Germany – Implantology

Publisher/President/CEO Torsten Oemus
CFO/COO Dan Wunderlich
Media Sales Managers Matthias Diessner (Key Accounts),
Melissa Brown (International), Peter Witteczek (Asia Pacific)
Maria Kaiser (North America), Weridiana Mageswki (Latin America)
Hélène Carpentier (Europe)
Director of Finance & Controlling Dan Wunderlich
Marketing Services Nadine Dehmel
Sales Services Nicole Andrä
Accounting Karen Hamatschek, Anja Maywald, Manuela Hunger
Business Development Claudia Salwiczek
Executive Producer Gernot Meyer
Event Manager Lars Hoffmann
Event Services Esther Wodarski

Dental Tribune International
Holbeinstr. 29, 04229 Leipzig, Germany
Tel.: +49 341 4 84 74 302 | Fax: +49 341 4 84 74 173
Internet: www.dental-tribune.com | E-mail: info@dental-tribune.com

Dental Tribune Asia Pacific Ltd
Room A, 20/F, Harvard Commercial Building, 105-111 Thomson
Road, Wanchai, Hong Kong Tel.: +852 3113 6177 | Fax +852 3113
6199

The Americas
Tribune America, LLC
116 West 23rd Street, Ste. 500, New York, NY 10011, USA
Tel.: +1 212 244 7181 | Fax: +1 212 224 7185

© 2013, Dental Tribune International GmbH. All rights reserved.
Απαγορεύεται η αναδημοσίευση όλου ή μέρους της ύλης του περιοδικού χωρίς την γραπτή άδεια του εκδότη.
Το Dental Tribune καταβάλει κάθε δυνατή προσπάθεια για να παρουσιάσει με ακρίβεια τα κλινικά δεδομένα και τα στοιχεία για τα νέα προϊόντα των διαφόρων κατασκευαστών, αλλά δεν αναλαμβάνει την ευθύνη για την αξιοπιστία αυτών των στοιχείων ή για τυχόν τυπογραφικά λάθη. Επίσης, οι εκδότες δεν φέρουν καμία ευθύνη όσον αφορά τις ονομασίες των προϊόντων ή τις δυνατότητες τους ή αυτά που αναφέρονται από τις διαφημιστικές εταιρείες. Οι απόψεις που εκφράζονται από τους συγγραφείς των διαφόρων άρθρων αντιπροσωπεύουν μόνον τους ίδιους και δεν εκφράζουν απαραίτητα και τις απόψεις του Dental Tribune International

Ελληνική έκδοση

Ιδιοκτήτης Αφοί Ρούση & ΣΙΑ ΟΕ
Ανδριτσαίνης 48, Τ.Κ. 11146
Τηλέφωνο +30 210 2222637 - +30 6972036900
E-mail info@omnipress.gr
Internet www.dental-tribune.gr
Κωδικός 01-7656
Εμβασμα συνδρομών ΕΘΝΙΚΗ ΤΡΑΠΕΖΑ 179/44015225
ALPHA BANK 218/00-2002-000-260

Εκδότης - Διευθυντής Αφοί Ρούση & ΣΙΑ ΟΕ
Διεύθυνση - Σύνταξη Δημήτρης Αρ. Αλεξόπουλος
Επιμέλεια ύλης Ευάγγελος Κανιούργιος
Ειδικοί Συνεργάτες Κατερίνα Σπυροπούλου
Αριστείδης Αλεξόπουλος
Διαφημίσεις Δημήτρης Ρούσης
Art Director Μαρία Σιδερή
Υπεύθυνη, Αναγνωστάκη Κωνσταντίνα
Επιμέλεια τέχνης Ariagraf & ΣΙΑ ΕΕ, Γραφικές Τέχνες
Εκτύπωση Νέα Ζωή, Θέση Λάκο Κάτσαρη,
Ασπρόπυργος 19300, τηλ: 210 5822130



FAEP FIPP

επισκευθείτε μας : www.dental-tribune.gr

Η συγκόλληση αισθητικών αποκαταστάσεων απλοποιείται

Η Ivoclar Vivadent παρουσιάζει
τη νέα ρητινώδη κονία Variolink Esthetic



Η νέα ρητινώδης κονία Variolink Esthetic

Η νέα ρητινώδης κονία Variolink Esthetic είναι υλικό φωτοπολυμεριζόμενο και διπλού πολυμερισμού για την μόνιμη συγκόλληση απαιτητικών κεραμικών αποκαταστάσεων και αποκαταστάσεων από σύνθετη ρητίνη. Το υλικό αντιπροσωπεύει την επόμενη γενιά της ήδη καθιερωμένης ρητινώδους κονίας Variolink.

Αυτή η νέα ρητινώδης κονία προσφέρει εξαιρετικό αισθητικό αποτέλεσμα και είναι εύκολη στην επεξεργασία της από τον χρήστη. Για να εξασφαλιστεί ο απόλυτος εναρμονισμός της απόχρωσης της αποκατάστασης στο οδοντικό περιβάλλον, ο κατασκευαστής έχει αναπτύξει το σύστημα αποχρώσεων «Effect».

Αυτό το σύστημα περιλαμβάνει πέντε διαφορετικές αποχρώσεις που επιτρέπουν συγκόλληση ουδέτερης απόχρωσης και επιπροσθέτως παρέχει την δυνατότητα ρύθμισης της φωτεινότητας της αποκατάστασης.

Ο κατοχυρωμένος με δίπλωμα ευρεσιτεχνίας ενεργοποιητής φωτοπολυμερισμού Ivocerin διασφαλίζει την εξαιρετική χρωματική σταθερότητα του υλικού.

Ο έξυπνος συνδυασμός του φωτοενεργοποιητή με το φίλτρο

ευαισθησίας φωτός επιτρέπει στον οδοντίατρο να απομακρύνει την περίσσεια του υλικού με εξαιρετική ευκολία μετά τον προ-πολυμερισμό με φως.

Το Ivocerin εξασφαλίζει γρήγορο και αξιόπιστο πολυμερισμό του υλικού κατά τη διάρκεια της μετέπειτα διεργασίας του φωτοπολυμερισμού.

Ειδικές ενισχυτικές ουσίες προσδίδουν στο υλικό καλή ροή και σταθερότητα. Η κονία είναι εύκολο να εξαχθεί από τη σύριγγα.

Η περίσσεια υλικού ρέει ομαλά από τον περιεμφρακτικό χώρο, αλλά παραμένει σταθερή στα όρια της αποκατάστασης, ώστε να μπορεί να απομακρυνθεί άμεσα.

Σε συνδυασμό με το Adhese Universal και το Monobond Plus, το Variolink Esthetic εξασφαλίζει κλινικά επιτυχή συγκόλληση σε απαιτητικές αποκαταστάσεις.

Επιπλέον, η ρητινώδης κονία μπορεί να χρησιμοποιηθεί και με τους τεκμηριωμένους συγκολλητικούς παράγοντες Syntac και ExciTE F.

Τα Variolink®, Ivocerin®, Adhese®, Monobond®, Syntac® και ExciTE® είναι σήματα κατατεθέντα της Ivoclar Vivadent AG.

ΝΕΟΣ επίσημος αντιπρόσωπος της Kavo στην Ελλάδα

Postfach/P.O. Box 1454
88396 Biberach/Riss
Bismarckring 39
88400 Biberach
Bundesrepublik Deutschland
Federal Republic of Germany
Telefon +49 7351 56-0
Fax +49 7351 56-1488
Internet www.kavo.com



KaVo. Dental Excellence.

KaVo Dental GmbH, Postfach/P.O. Box 1454, 88396 Biberach/Riss

To Whom It May Concern

Ihre Zeichen / your ref.
Ihre Nachricht vom / your letter
Unser Zeichen / our ref. CW/FH
Unsere Nachricht vom / our letter
Zuständig / competent Constanze Williams / Franz Haring
Fax / fax
Telefon / phone +49 7351 56 0
Mobil / mobilphone
E-Mail / email
Datum / date 03.09.2014

LETTER OF AUTHORIZATION

KaVo GmbH would like to inform you that We are working with Estetika M.E.P.E. in order to cover the needs of Greek dentists and dental technicians in the Greek territory. Estetika M.E.P.E. is already organized with a showroom in Athens and Thessaloniki and experienced technical support. If you have any inquiries, please do not hesitate to contact directly Estetika M.E.P.E.

Kind regards,

KaVo Dental GmbH

ppa. Constanze Williams
President Commercial EMEA

ppa. Franz Haring
Head of Accounting



ΕΞΟΥΣΙΟΔΟΤΗΣΗ - ΑΝΤΙΠΡΟΣΩΠΕΥΣΗ ΕΤΑΙΡΕΙΑΣ ΣΤΗΝ ΕΛΛΑΔΑ

Η εταιρεία Kavo GmbH θα ήθελε να σας ενημερώσει ότι συνεργάζεται με την εταιρεία Estetika M.E.P.E. για την κάλυψη των αναγκών των Ελλήνων οδοντιάτρων και οδοντοτεχνιτών στην Ελλάδα.

Η εταιρεία Estetika M.E.P.E. ήδη διατηρεί έκθεση στην Αθήνα και τη Θεσσαλονίκη με εξειδικευμένο τεχνικό γραφείο υποστήριξης.

Για οποιοδήποτε πληροφορίες παρακαλούμε μη διστάσετε να επικοινωνήσετε με την εταιρεία Estetika M.E.P.E.

Με εκτίμηση KaVo Dental GmbH

Ppa. Constanze Williams
Πρόεδρος Εμπορικού τμήματος EMEA

ppa. Franz Haring
Διευθυντής οικονομικού τμήματος



Φειδιππίδου 41, 115 27 Αθήνα
Τηλ.: 210 7489 040, 210 7489 041 E-mail: info@estetika.gr



Κουντουριώτου 3 - 546 25 Θεσσαλονίκη
Τηλ.: (2310) 270 550, 270 850 Fax: (2310) 270 850 E-mail: newdent@otenet.gr

Σύνθετη αποκατάσταση

Ανάπλαση χαμόγελου που αλλάζει τη ζωή του ασθενή



J. Arnold, DDS

Διατηρεί ιδιωτικό ιατρείο στις ΗΠΑ με αντικείμενο την Αισθητική Επανορθωτική Οδοντιατρική

Μετά από χρόνια που δε χαμογελούσε και πονούσε κατά την πρόσληψη τροφής, η Carmen αποφάσισε να κάνει κάτι σημαντικό για να αλλάξει ο τρόπος ζωής της.

Οι συνεργάτες μου κι εγώ είμαστε ενθουσιασμένοι που τη γνωρίσαμε επειδή η εργασία μας θα τη βοηθούσε να αποκτήσει το χαμόγελο, την άνεση και την οδοντική υγεία που πάντα επιθυμούσε.

Η ασθενής είχε δει δείγματα της εργασίας μας στην ιστοσελίδα μας κι έτσι ένιωθε πεπεισμένη πως ερχόταν στο κατάλληλο μέρος για θεραπεία.

Παρά την εμπιστοσύνη που μας έδειχνε, ωστόσο, ήταν ακόμη νευρική επειδή απαιτούνταν σημαντικές οδοντιατρικές εργασίες.

Κάναμε ότι μπορούσαμε για να μειώσουμε το άγχος της και να καταστήσουμε την όλη διαδικασία όσο το δυνατόν πιο άνετη και εύκολη για εκείνη.

Ιστορικό ασθενούς

Αρκετά δόντια εμφάνιζαν κατάγματα λόγω άσκησης σωματικής βίας από προηγούμενο σύντροφό της και εμφάνιζε έντονη οδονταλγία λόγω του τραυματισμού και της προκύπτουσας ανωμαλίας σύγκλεισης. Η ασθενής ήταν μοντέλο στην εφηβεία, αλλά σπάνια χαμογελούσε από τη στιγμή που εμφάνισε τα οδοντικά κατάγματα (Εικ. 1a).

Στην πράξη, σπάνια άνοιγε το στόμα της σε δημόσιο χώρο και ποτέ δεν έδειχνε τα δόντια της σε φωτογραφίες.

Μετά από 8 χρόνια

έλπιζε να επανακτήσει το χαμόγελό της, την αυτοπεποίθηση και την πίστη στους ανθρώπους με αφορμή την προσέλευση στο ιατρείο μας.

Συγκινήθηκε όταν της είπαμε πως μπορούμε να τη βοηθήσουμε να επανακτήσει την αυτοπεποίθηση, τη μασητική λειτουργία και την άνεση που είχε χάσει πριν από χρόνια.

Ευρήματα κλινικής εξέτασης

Η ολοκληρωμένη μας αξιολόγηση περιελάμβανε πλήρη σειρά οπισθοφαρνιακών ακτινογραφιών, ψηφιακές φωτογραφίες, κλινική εξέταση των δοντιών και του περιοδοντίου, εκμαγεία μελέτης και συζήτηση με τον ασθενή.

Τα δόντια της ασθενούς εμφάνιζαν επίσης έντονη δυσχρωμία λόγω παλαιότερης χρήσης τετρακυκλίνης. Η έντονη αποτριβή, οι ελαττωματικές αποκαταστάσεις και ο εκτεταμένος τερηδοσυστομικός καθιστούσαν ακόμη πιο σύνθετη την επανορθωτική κατάσταση.

Η απουσία τακτικής οδοντιατρικής φροντίδας και το χρόνιο κάπνισμα οδήγησαν στην ανάπτυξη περιοδοντικής νόσου με τρίτου βαθμού βαρύτητας και απώλεια αρκετών οπισθίων δοντιών.

Η απόσταση μεταξύ της αδαμαντινοστεϊνικής ένωσης (AOE) των άνω κεντρικών τομέων έως την AOE των κάτω κεντρικών τομέων (μέτρηση Shimbashi) ήταν μόλις 11 χιλ.

Αυτό ήταν το αποτέλεσμα της έντονης αποτριβής των εναπομεινάντων

δοντιών (Εικ. 2-4). Μία μέτρηση Shimbashi περίπου 16-18χιλ. είναι τυπική για ασθενείς με σύγκλειση τάξεως I.

Αρχικό περιοδοντικό πρωτόκολλο

Ξεκινήσαμε την θεραπεία με την αντιμετώπιση της περιοδοντικής νόσου. Δόθηκαν λεπτομερείς οδηγίες στοματικής υγιεινής, προγραμματίστηκαν άμεσα συνεδρίες αποτριβών και ριζικής απόξεσης και η ασθενής ξεκίνησε πλύσεις με χλωρεξιδίνη δύο φορές την ημέρα.

Ο υγιεινολόγος καθάρισε πλήρως τα δόντια με τοπική αναισθησία σε δύο συνεδρίες. Αξιολογήθηκε εκ νέου η περιοδοντική υγεία μετά από 4 εβδομάδες στον επόμενο επανέλεγχο.

Η βελτίωση ήταν ήδη δραματική. Τα βάθη των θυλάκων μειώθηκαν σημαντικά (από 4-5 χιλ. σε 2-4χιλ.), εξαλείφθηκε η αιμορραγία κατά την αντίχνευση και ο δείκτης πλάκας βελτιώθηκε σημαντικά. Για πρώτη φορά τα τελευταία χρόνια, τα ούλα εμφανίζονταν με φυσιολογική απόχρωση και υφή. Πεισμένη για την ανάγκη διατήρησης της στοματικής υγείας, προχωρήσαμε με επιπρόσθετες καταγραφές για να οριστικοποιήσουμε το επανορθωτικό σχέδιο θεραπείας.

Διαγνωστικές καταγραφές και το επανορθωτικό σχέδιο θεραπείας

Οι οδοντιατρικές απαιτήσεις της ασθενούς ήταν εκτεταμένες κι έτσι επι-

λέξαμε μία θεραπεία πλήρους φραγμού για αποκατάσταση της φυσιολογικής μορφολογίας, λειτουργικότητας και αισθητικής. Δημιουργήθηκαν νέα εκμαγεία μελέτης για να διευκολυνθεί η δημιουργία ενός ολοκληρωμένου διαγνωστικού κερώματος.

Κατασκευάστηκε ένας νάρθηκας βρυγμού που χρησιμοποιήθηκε αρκετές νύκτες για τον επαναπρογραμματισμό (ή χαλάρωση) των τεταμένων μασητήριων μυών.

Αυτό επέτρεψε μία πιο ακριβή μέτρηση της κεντρικής σχέσης (ΚΣ). Λήφθηκαν επίσης καταγραφές με προσωπικό τόξο και υλικά καταγραφών, καθώς και φωτογραφίες για να βοηθηθεί ο κεραμίστας. Αυτές οι καταγραφές επέτρεψαν την ακριβή ανάρτηση των εκμαγείων της ασθενούς για ένα πλήρες διαγνωστικό κέρωμα.

Μελετήσαμε φωτογραφίες από αρκετούς οδηγούς με την ασθενή να αποφασίζει πώς θα σχεδιασθεί το νέο χαμόγελο.

Αποφασίστηκε η αισθητική, η μορφολογία, τα μεσοδόντια τρίγωνα, οι γραμμές γωνιών και η υφή των δοντιών. Επίσης, προσδιορίστηκε η επιθυμητή απόχρωση και η κοπτική ημιδιαφάνεια.

Χορηγήθηκε τοπική αναισθησία για εξέταση του οστού ώστε να προσδιοριστεί η έκταση της ουλικής αναδιαμόρφωσης. Μπορέσαμε να βελτιώσουμε την ουλική συμμετρία με το laser και λήφθηκαν νέα αποτυπώματα με βινυλπολυσιλοξάνη (ΒΠΣ).

Μετά την ανασκόπηση των επανορθωτικών επιλογών με τον κεραμίστα,

αποφασίσαμε την αποκατάσταση του άνω και κάτω φραγμού με στεφάνες και μία γέφυρα.

Επειδή η αντοχή και η βελτίωση της αισθητικής αποτελούσαν τις προτεραιότητές μας, επιλέξαμε την τοποθέτηση Empress στεφανών για τους 15-23 και 33-45 και μία γέφυρα Lava για τους 24-26. Τα ελλείποντα οπίσθια δόντια θα αποκαθιστούσαν αργότερα με εμφυτεύματα ή κινητές μερικές οδοντοστοιχίες.

Πρώτη επανορθωτική συνεδρία

Κατά τη συνεδρία των οδοντικών παρασκευών, αξιολογήσαμε το κέρωμα με την ασθενή και είμαστε όλοι πολύ ικανοποιημένοι. Προχωρήσαμε, επομένως, με την επανορθωτική θεραπεία.

Τροποποιήσαμε αρκετά δόντια με εκμαγεία-προπλάσματα ώστε να μπορέσουμε να μεταφέρουμε το διαγνωστικό κέρωμα στο στόμα με Luxatemp. Αυτό μας πρόσφερε ένα εργαλείο αξιολόγησης των καταγραφών μας, τα επιθυμητά μήκη των δοντιών, τις μετρήσεις AOE-AOE και τον κατάλληλο πρόσθιο τομικό οδηγό, κυνοδοντική προστασία και σύγκλειση.

Το ολοκληρωμένο ομοίωμα από Luxatemp λειτουργούσε επίσης ως ένας ιδανικός ενδοστοματικός οδηγός για τις οδοντικές παρασκευές ώστε να δημιουργούνταν οδηγές αυλάκες στο προσωρινό υλικό και τους οδοντικούς ιστούς.

Αυτό επέτρεψε την ομοιόμορφη ταπείνωση και τον ιδανικό προανατολι-

σμό εντός του οδοντικού τόξου.

Παρασκευάστηκαν τμηματικά όλα τα άνω δόντια, λαμβάνοντας καταγραφές σύγκλεισης για την πρόσθια, δεξιά και αριστερή πλευρά, επιτρέποντας τη διατήρηση της νέας κατακόρυφης διάστασης που είχε διαμορφωθεί με το ομοίωμα.

Μετά την ολοκλήρωση των άνω παρασκευών, ελέγχθηκε το χρώμα τους, λήφθηκαν φωτογραφίες καθώς και ένα τελικό αποτύπωμα.

Χρησιμοποιήσαμε το νάρθηκα Sil-Tech για τη δημιουργία ιδανικών προσωρινών αποκαταστάσεων και οι μετρήσεις AOE-AOE καθώς και τα μήκη των δοντιών επαληθεύθηκαν.

Χρησιμοποιήθηκαν επίσης καταγραφές σύγκλεισης κατά τις παρασκευές των κάτω δοντιών τόσο για το πρόσθιο όσο και για το οπίσθιο τμήμα.

Καταγράφηκε συστηματικά η σχέση από τις άνω έως τις κάτω οδοντικές παρασκευές και έως τις άνω προσωρινές αποκαταστάσεις. Αυτό μας βοήθησε να εξασφαλίσουμε πως όλα τα εκμαγεία μπορούσαν να αναρτηθούν εύκολα από το εργαστήριο και διατηρήθηκε η νέα κάθετη διάσταση.

Λήφθηκε το κάτω αποτύπωμα και κατασκευάστηκαν οι προσωρινές αποκαταστάσεις. Στη συνέχεια, καταγράφηκε η σύγκλειση μεταξύ των άνω οδοντικών παρασκευών και των κάτω προσωρινών αποκαταστάσεων.

Μετά τη συγκόλληση

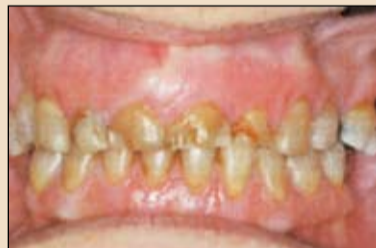← DT σελίδα 4



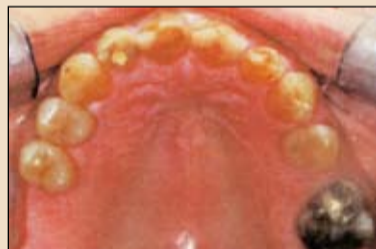Εικ. 1α Στην αρχική συνεδρία η ασθενής προσπαθεί να χαμογελάσει στην κάμερα.



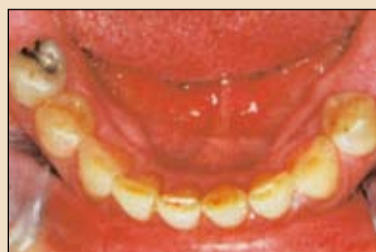Εικ. 1β Η ασθενής μαθαίνει να χαμογελά ξανά.



Εικ. 2 Τα σπασμένα και με έντονες αποτριβές δόντια της ασθενούς δυσκολεύουν την πρόσληψη τροφής και το χαμόγελο.



Εικ. 3 Τα άνω δόντια εμφάνιζαν έντονες αποτριβές, έφεραν μεγάλες αποκαταστάσεις και εκτεταμένες τετηδόνες.



Εικ. 4 Τα κάτω δόντια εμφανίζονταν πιο κοντά λόγω αποτριβών.

των προσωρινών αποκαταστάσεων στον άνω φραγμό, καταγράφηκε η συγκλεισιακή σχέση μεταξύ των άνω και κάτω προσωρινών αποκαταστάσεων.

Λήφθηκαν επίσης καταγραφές με προσωπικό τόξο, καθώς και φωτογραφίες. Η συνεδρία ολοκληρώθηκε με φωτογραφίες και αποτυπώματα των προσωρινών αποκαταστάσεων με ΒΠΣ (Εικ. 5). Όλες οι σχετικές φωτογραφίες στάλθηκαν με cd, μαζί με γραπτές οδηγίες προς το εργαστήριο, αποτυπώματα, καταγραφές σύγκλεισης και εκμαγεία. Παρείχαμε λεπτομερείς οδηγίες για την ολοκλήρωση της θεραπείας.

Μεταβατική περίοδος με τις προσωρινές αποκαταστάσεις

Ο στόχος μας ήταν να διαμορφώσουμε μία μέτρηση Shimbashi 17χιλ. για ιδανική λειτουργία, άνεση και άριστη αισθητική. Η σύγκλεισή της αποκαταστάθηκε σε ΚΣ στη φάση των προσωρινών αποκαταστάσεων και συνήθισε τη χρήση τους πολύ καλά.

Αν εμφάνιζε προβλήματα με

αυξημένη κάθετη διάσταση, μπορούσαμε να ρυθμίσουμε τις προσωρινές αποκαταστάσεις σε μία θέση μεγαλύτερης άνεσης διατηρώντας τη σωστή λειτουργία.

Η αυτοπεποίθησή της αυξήθηκε δραματικά με τις προσωρινές αποκαταστάσεις και χαμογελούσε όσο ποτέ άλλοτε. Η ασθενής ανυπομονούσε για ένα μέλλον γεμάτο ελπίδα και ευτυχία και η εσωτερική της χαρά έβγαινε στην επιφάνεια.

Τοποθέτηση των αποκαταστάσεων

Η αξιολόγηση των νέων αποκαταστάσεων στον αρθρωτήρα επιβεβαίωσε πως η εφαρμογή, το μήκος, η αισθητική, η σύγκλειση και το χρώμα ήταν ακριβώς όπως σχεδιάστηκαν (Εικ. 6).

Όταν προσήλθε στο ιατρείο για την τοποθέτησή τους, ήταν ακόμη πολύ άνετη και πλέον

→ DT σελίδα 6

ΔΕΛΤΙΟ ΠΑΡΑΓΓΕΛΙΑΣ

Ο παραγγέλων

170784

No Υπογραφή

Ημερομηνία

Ποσότητα Αξία

Θα θέλαμε να παραγγείλουμε

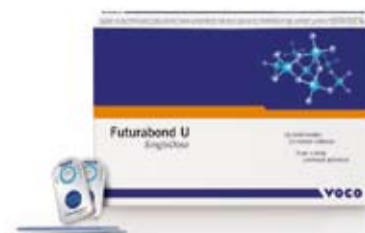Κωδικός	Περιγραφή αγαθών	Ποσότητα	Αξία
	Συγκολλητικό Ολικής-Αδροποίησης	1	
	Συγκολλητικό Αυτο-Αδροποίησης	1	
	Ενεργοποιητής Dual-Cure	1	
	Βουρτσάκια εφαρμογής	1	
	Primer για κεραμικό	2	
	Primer για μέταλλο	1	
	Primer για ζirkόνιο	1	
	Υλικό γλασαρίσματος	1	

Από τώρα και στο εξής παρακαλώ παραγγέλλετε μόνο Futurabond U!

ALL YOU NEED IS 'U'

Futurabond® U

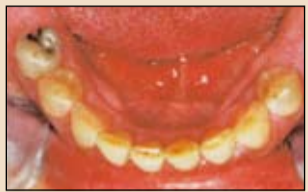- Διπλού-πολυμερισμού συγκολλητικό γενικής χρήσης
- Αυτο-αδροποίηση, Επιλεκτική-αδροποίηση ή Ολική-αδροποίηση – η επιλογή είναι δική σας!
- Εξαιρετική ποικιλία εφαρμογών
 - για άμεσες ή έμμεσες αποκαταστάσεις
 - πλήρως συμβατό με όλες τις φωτο-, διπλα- και αυτο-πολυμεριζόμενες σύνθετες ρητίνες – χωρίς επιπλέον ενεργοποιητή
 - ασφαλής συγκόλληση σε διάφορα υλικά όπως μέταλλο, οξειδίο ζirkονίου ή αργιλίου, καθώς επίσης και κεραμικά πυριτίου – χωρίς επιπλέον primer
- Εφαρμογή σε μία στρώση – συνολικός χρόνος εργασίας μόνο 35 s



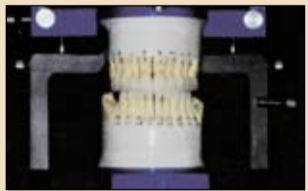*Βρείτε όλες τις τρέχουσες προσφορές στο www.voco.com

Για περισσότερες πληροφορίες παρακαλούμε επικοινωνήστε: 6974840529 · info@voco.com

← DT σελίδα 5

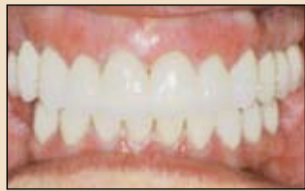

Εικ. 5 Οι νέες προσωρινές αποκαταστάσεις κάνουν την ασθενή να αισθάνεται ήδη καλύτερα.

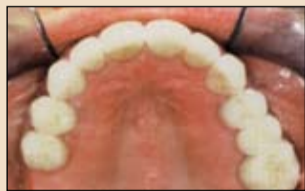

Εικ. 6 Οι νέες αποκαταστάσεις πορσελάνης αξιολογήθηκαν για την αισθητική, την εφαρμογή, το μήκος και τη σύγκλιση στον αρθρωτήρα.

μετά από λίγο περισσότερους από 3 μήνες είμαστε

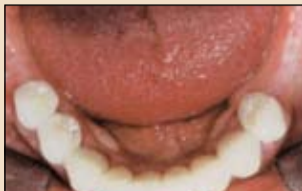

Εικ. 7 Οι νέες αισθητικές αποκαταστάσεις επαναφέρουν το χαμόγελο και επιτρέπουν στην ασθενή να μασά άνετα για πρώτη φορά μετά από χρόνια.



Εικ. 8 Οι νέες αποκαταστάσεις πορσελάνης αποκαθιστούν τα σπασμένα, τερηδονισμένα και αποτριμμένα δόντια.

έτοιμοι να τοποθετήσουμε τις αισθητικές ολοκεραμικές αποκαταστάσεις (Εικ. 7-9).



Εικ. 9 Οι κάτω αποκαταστάσεις προσθέτουν μήκος και βελτιώνουν τη συνολική αισθητική και λειτουργικότητα.



Εικ.10 Η ασθενής μαθαίνει να χαμογελά ξανά.

Αφαιρέσαμε τις άνω

προσωρινές αποκαταστάσεις και καθαρίσαμε τα παρασκευασμένα δόντια μετά τη χορήγηση τοπικής αναισθησίας. Δοκιμάσαμε ξεχωριστά κάθε αποκατάσταση και συνολικά κι η εφαρμογή ήταν άριστη. Οι άνω αποκαταστάσεις εμφάνιζαν επίσης σωστή σύγκλιση με τις κάτω προσωρινές αποκαταστάσεις.

Αφού προσδιορίσαμε πως και οι δύο επιθυμούσαμε την ημιδιαφανή απόχρωση της ρητινώδους κονίας, συγκολλήθηκαν οι άνω αποκαταστάσεις με το τυπικό πρωτόκολλο συγκόλλησης και την τεχνική πίεσης-εφαρμογής.

Οι άνω αποκαταστάσεις τοποθετήθηκαν ταυτόχρονα και φωτοπολυμερίστηκαν με τη λυχνία Bluephase

με ελαφρά πίεση για ένα δευτερόλεπτο στην καθεμία.

Το κλασικό ρύγχος χρησιμοποιήθηκε στη συνέχεια για μετακίνηση κατά μήκος του φραγμού για λίγα δευτερόλεπτα προστομακά και γλωσσικά, ώστε να σκληρύνει η κονία σε τέτοιο βαθμό που να είναι δυνατή η αφαίρεση της περίσσειας.

Τοποθετήθηκε υγρό διαχωριστικό γύρω από όλα τα όρια(για να εξασφαλιστεί πως το στρώμα αναστολής του οξυγόνου θα πολυμεριστεί πλήρως), χρησιμοποιήθηκε νήμα με προσοχή και ολοκληρώθηκε ο τελικός πολυμερισμός. Χορηγήθηκε τοπική αναισθησία στην κάτω γνάθο και ολοκληρώθηκε ο καθα-

ρισμός των αποκαταστάσεων της άνω γνάθου.

Αφαιρέσαμε τις κάτω προσωρινές αποκαταστάσεις και εφαρμόσαμε τις ίδιες τεχνικές δοκιμής και συγκόλλησης με τον άνω φραγμό.

Πραγματοποιήθηκε ελαφρά ρύθμιση της σύγκλισης, λήφθηκαν φωτογραφίες και δόθηκαν οδηγίες στην ασθενή. Η εικόνα του χαμόγελού της στον καθρέπτη την έκανε να δακρύσει από χαρά (Εικ. 10).

Αναδημοσίευση από το περιοδικό
Cosmetic Tribune USA Edition,
9/2010

Advanced Dental Solutions Ltd.
ΡΑΛΤΟΡ
With You to the Top

Τα εμφυτεύματα και τα προσθετικά της ΡΑΛΤΟΡ καλύπτονται από ΕΓΓΥΗΣΗ εμπιστοσύνης "Εφ' Όρου Ζωής"

Πρωτοποριακός συνδυασμός βιοσυμβατότητας και τεχνολογίας

Αντιπρόσωποι της Paltop Germany GmbH για την Ελλάδα και την Κύπρο:

Ariston Dental – Π. Παγκράτης
Λ. Πεντέλης 34, 152.35 Βριλήσσια
Τ: 216-700.3896, 210-8030.341,
W: www.ariston-dental.gr E: info@ariston-dental.gr
Facebook: www.facebook.com/ariston.dental

LODI

ZEST ANCHORS
Παρουσιάζουμε ένα NEO εμφύτευμα σχεδιασμένο αποκλειστικά για επένθετες οδοντοστοιχίες

Περιλαμβάνονται στη συσκευασία:

- 1 Εμφύτευμα
- 1 Locator
- 1 πλήρες set με προσθετικά εξαρτήματα

LOCATOR®
OVERDENTURE IMPLANT SYSTEM

Η ZEST ANCHORS, ο πιο διάσημος δημιουργός συνδέσμων για επένθετες οδοντοστοιχίες, ανακοινώνει το επόμενο μεγάλο βήμα: Locator® Overdenture Implant System – Σύστημα μίνι εμφυτευμάτων με σύνδεσμο LOCATOR® για επένθετες οδοντοστοιχίες.

Η καλύτερη λύση από την ZEST ANCHORS για λεπτές ακρολοφίες.

Η εταιρία Ariston Dental – Π. ΠΑΓΚΡΑΤΗΣ, απευθείας αντιπρόσωπος της ZEST ANCHORS στην Ελλάδα και την Κύπρο, βρίσκεται στην ευχάριστη θέση να ενημερώσει την οδοντιατρική κοινότητα της Ελλάδας και της Κύπρου πως διαθέτει το παραπάνω σύστημα από την 1η Σεπτέμβρη 2014.

Ariston Dental – Π. ΠΑΓΚΡΑΤΗΣ, Λεωφ. Πεντέλης 34, Βριλήσσια, 210-8030.341, 216-700.3896.
info@ariston-dental.gr

Ελληνική Ενδοδοντική Εταιρεία



Η Ελληνική Ενδοδοντική Εταιρεία διοργανώνει το 19ο Πανελλήνιο Συμπόσιο Ενδοδοντίας με θέμα «Ενδοδοντία & Γενικός Οδοντίατρος». Το συνέδριο θα διεξαχθεί στις 31-1 & 1-2 / 2015 στο Makedonia Palace Hotel στη Θεσσαλονίκη.

Πληροφορίες-Εγγραφές: +30-2310 474400
fax: +30-2310 801454 – email: info@medevents.gr

Αποφρακτική άπνοια ύπνου (ΑΑΥ)

Μια ύπουλη θανατηφόρα πανδημία



Dr. J. Brian Allman, DDS, DABDSM, DAAPM, FAGD, FASGD, FICCMO, FAACP, FAAFO, FIAO

Ιδρυτής του Κέντρου Θεραπείας Υπνικής Άπνοιας και Διαταραχών της ΚΓΔ στη Νεβάδα και διευθύνει ένα επιστημονικό περιοδικό σχετικού ενδιαφέροντος. Πραγματοποιεί σειρές σεμιναρίων για σχετικά θέματα και έχει κάνει πολλές παρουσιάσεις και εργασίες.

Σε μία συνέντευξη με το DTI, ο Dr. J.B.Allman, ιδρυτής του Κέντρου Θεραπείας ΚΓΔ και Ύπνου του Reno στις ΗΠΑ συζητά για την ΑΑΥ και το σημαντικό ρόλο που μπορούν να παίξουν οι οδοντίατροι στη διάγνωση και την θεραπεία. Ο Allman, ο οποίος πιστεύει πως ο αεραγωγός αποτελεί το "βασιλιά" και ο όγκος της γλώσσας τη "βασιλισσα", υποστηρίζει πως ελπίζει πως οι οδοντίατροι θα θεραπεύουν με επαγγελματισμό την ΑΑΥ στο μέλλον.

ΕΡΩΤΗΣΗ: Τι θα πρέπει να γνωρίζουν οι οδοντίατροι για την ΑΑΥ;

ΑΠΑΝΤΗΣΗ: Οι οδοντίατροι αποτελούν τους πρώτους που εξετάζουν ασθενείς για ΑΑΥ και θα πρέπει να επωμισθούν την ευθύνη να θέτουν ερωτήματα σχετικά με τα προβλήματα στον ύπνο, να κατανοούν την κраниοπροσωπική ανατομία του νοσήματος αναγνωρίζοντας ανατομικά στοιχεία και τέλος, να γνωρίζουν τα σημεία και συμπτώματα αυτού του πανδημικού νοσήματος.

Τα πιο εμφανή στοιχεία είναι πρακτικά απλά και πολύ συγκεκριμένα. Για παράδειγμα, αν ο ασθενής-ή πιθανότερο, αυτός που κοιμάται μαζί του αναφέρει ροχαλητό και ημερήσια υπνηλία, είναι πολύ πιθανό να εμφανίζει μία διαταραχή της αναπνοής κατά τον ύπνο.

Αν ένας ασθενής δυσκολεύεται να ελέγξει την αρτηριακή του πίεση, με ένα τρίτο φάρμακο προς χρήση, προτείνεται η παραπομπή σε έναν ειδικό σε θέματα διαταραχών ύπνου.

Οι ασθενείς που ξυπνούν αρκετές φορές κατά τη διάρκεια της νύκτας, δυσκολεύονται να κοιμηθούν ή αναφέρουν συχνές αφυπνίσεις για να ουρήσουν επίσης απαιτούν περαιτέρω διερεύνηση.

Γεμίζοντας τα ερωτηματολόγια των ασθενών και προσθέτοντας σχετικές ερωτήσεις σχετικά με προβλήματα ύπνου, πρωινούς πονοκεφάλους, ροχαλητό, οικογενειακό ιστορικό ΑΑΥ και διακριτές ερωτήσεις εκτιμήσεις προβλημάτων που απαιτούν φαρμακευτική αγωγή-πχ αρτηριακή πίεση, σακχαρώδης διαβήτης τύπου 2, παχυσαρκία-ο οδοντίατρος μπορεί να βοηθήσει στην αναγνώριση, παραπομπή και αντιμετώπιση αυτής της θανατηφόρου νόσου της ανατομίας της κεφαλής και του τραχήλου.

Επίσης, η γνώση των κраниοπροσωπικών προβλημάτων όπως ο σπιθογοναθισμός της κάτω οπρωσική ανατομία του νοσήματος αναγνωρίζοντας ανατομικά στοιχεία και τέλος, να γνωρίζουν τα σημεία και συμπτώματα αυτού του πανδημικού νοσήματος.

ΕΡΩΤΗΣΗ: Σε τι διαφέρει η ΑΑΥ από τα απλό ροχαλητό;

ΑΠΑΝΤΗΣΗ: Το ροχαλητό αποτελεί τη βροντή και η ΑΑΥ την αναφέρει ροχαλητό και ημερήσια υπνηλία, είναι πολύ πιθανό να εμφανίζει μία διαταραχή της αναπνοής κατά τον ύπνο. Αν ένας ασθενής δυσκολεύεται να ελέγξει την αρτηριακή του πίεση, με ένα τρίτο φάρμακο προς χρήση, προτείνεται η παραπομπή σε έναν ειδικό σε θέματα διαταραχών ύπνου.

προβλήματα αν αφορά την παθολογική απόφραξη του αεραγωγού κατά τον ύπνο. Καθώς προχωρούμε στην εξέλιξη της παθολογίας της κατάστασης, το ροχαλητό

μπορεί να εξελιχθεί σε σοβαρή άπνοια ύπνου, που οδηγεί στην υπερφόρτιση του συμπαθητικού νευρικού συστήματος, υπέρταση, εγκεφαλικό και άλλες

σοβαρές και απειλητικές για τη ζωή καταστάσεις.

ΕΡΩΤΗΣΗ: Γιατί έχει νόημα οι ασθενείς με ΑΑΥ να θεραπεύονται

στο οδοντιατρείο; ΑΠΑΝΤΗΣΗ: Η Οδοντιατρική στέκεται επάνω σε ένα ηφαίστειο που είναι

→ DTI σελίδα 10



Advanced Dental Solutions Ltd.

"ΕΝΑ ΕΠΙΠΕΔΟ ΠΑΝΩ"

SINGLE UNIT

Τα πλεονεκτήματα του συστήματος



- Το Single Unit Abutment συνδέεται με το εμφύτευμα αμέσως με την τοποθέτηση του εμφυτεύματος ή στην αποκάλυψή του. Το μέγεθος του Single Unit Abutment επιλέγεται ανάλογα με το διαβλενογόνο ύψος. Αφού συνδεθούν, το Single Unit Abutment και το εμφύτευμα λειτουργούν σαν μία ενσωματωμένη μονάδα (One Abutment - One Time).
- Όλα τα προσθετικά στάδια λαμβάνουν χώρα στο επίπεδο των μαλακών ιστών. Αυτό είναι ένα σημαντικό πλεονέκτημα τόσο για τον ασθενή όσο και για τον κλινικό.
- Το κοίλο διαβλενογόνο προφίλ ανάδυσης (Concave Profile) του Single Unit Abutment καθιστά εφικτή την επούλωση και ωρίμανση των μαλακών ιστών σε παχύτερη και σταθερή μορφή.
- Καθώς το Single Unit Abutment είναι ένα ενιαίο, συμπαγές (μονομπλόκ) εξάρτημα, χωρίς αυλό διέλευσης βίδας, εκμηδενίζει τη διείσδυση βακτηριδίων και άλλων μολυσματικών παραγόντων στη σύνδεση μεταξύ του εμφυτεύματος και του στηρίγματος.
- Η προσθετική αποκατάσταση μπορεί να είναι είτε κοχλιούμενη επί του Single Unit Abutment είτε συγκολληόμενη επί στηρίγματος το οποίο κοχλιώνεται στο Single Unit Abutment.



Εμφύτευμα με δύο κοχλιούμενα προσθετικά μέρη




1 συνδεδεμένο στο εμφύτευμα

2 Μέρη του συστήματος: Εμφύτευμα PALTOP, S.U.A. και κύλινδρος τιτανίου, κοχλιωμένα μεταξύ τους


Στεφάνη από emax συγκολλημένη σε κύλινδρο τιτανίου και κοχλιωμένη στο Single Unit Abutment.



Ariston Dental - Π. Παγκράτης
 Λ. Πεντέλης 34, 152.35 Βριλήσσια
 T: 216-700.3896, 210-8030.341,
 W: www.ariston-dental.gr
 E: info@ariston-dental.gr
 www.facebook.com/ariston.dental

VivaStyle® Paint On Plus

Το επαγγελματικό σύστημα βερνικιού για λεύκανση δοντιών από την Ivoclar Vivadent



Dr Gabriele David

Πολλοί άνθρωποι θα ήθελαν να έχουν φωτεινά, περιποιημένα δόντια. Εντούτοις, δεν μπορούν όλοι να υποβληθούν σε διαδικασίες λεύκανσης, οι οποίες περιλαμβάνουν τη χρήση ατομικών δισκαρίων και γέλης. Το σύστημα βερνικιού VivaStyle Paint On Plus από τον Ivoclar Vivadent, εφαρμόζεται άμεσα επάνω στα δόντια με βουρτσάκι, προσφέροντας μια εναλλακτική επαγγελματική μέθοδο λεύκανσης δοντιών.

Το σύστημα του βερνικιού

Το κλειδί της επιτυχίας
Το VivaStyle Paint On Plus αποτελεί ένα προηγμένο σύστημα βερνικιού [1]. Μετά από την εφαρμογή του, το βερνίκι στεγνώνει αφήνοντας ένα λεπτό στρώμα, το οποίο είναι αδιάλυτο στο σάλιο. Η στεγνή επικάλυψη είναι ανθεκτική στη φθορά, από πιθανή επαφή με τα χείλη ή τις παρειές. Κατά συνέπεια, το 6% του υπεροξειδίου του υδρογόνου που περιέχεται στο βερνίκι μπορεί να έχει άμεση και πλήρη δράση. Αντίθετα, οι υδατοδιαλυτές γέλες λεύκανσης, που εφαρμόζονται με βουρτσάκια ή με στυλό, έχουν μόνο περιορισμένο αποτέλεσμα. Καθώς στερούνται δισκαρίου, το οποίο δρα ως φραγμός έναντι του σάλιου και των μηχανικών κινήσεων, αυτές παραμένουν στα δόντια μόνο για μικρό χρονικό διάστημα.

Πολλαπλές επιλογές εφαρμογής

Το VivaStyle Paint On Plus μπορεί να χρησιμοποιηθεί σε διαφορετικές θεραπευτικές επιλογές:

- στο σπίτι, αφού έχει γίνει λήψη ιατρικού ιστορικού από τον οδοντίατρο και έχουν δοθεί οδηγίες στον ασθενή σχετικά με τη διαδικασία εφαρμογής
- αποκλειστικά στο ιατρείο, για συχνή εντατική θεραπεία.

Η αρχική οδοντιατρική εξέταση και η διάγνωση παρέχουν πολύτιμες πληροφορίες σχετικά με τα επιδιωκόμενα αποτελέσματα, που θα προκύψουν από τη διαδικασία λεύκανσης και με το ποιες θα πρέπει να είναι οι κατάλληλες οδηγίες προς τον ασθενή. Ουσιαστικά, οι διαδικασίες λεύκανσης δεν οδηγούν σε δόντια, τα οποία είναι λευκότερα από το φυσικό εγγενές χρώμα του ασθενή. Τα ενεργά συστατικά στοχεύουν τις δυσχρωμίες. Πριν από την έναρξη της θεραπείας λεύκανσης, τα δόντια θα πρέπει να καθαριστούν στο ιατρείο με πάστα, π.χ. Proxyl από τον Ivoclar Vivadent (Εικ. 1).

Συμβουλές σχετικές με τη χρήση της γέλης και την καθοδήγηση των ασθενών

Για την εφαρμογή στο σπίτι, τα δόντια θα πρέπει να βουρτσίζονται καλά και στη συνέχεια να ξεπλένονται με άφθονο νερό, ώστε να απομακρύνονται τα τυχόν υπολείμματα της οδοντόκρεμας. Ακολουθώντας, το VivaStyle Paint On Plus τοποθετείται στη θήκη διανομής. Η ποσότητα στη θήκη είναι αρκετή συνήθως για τη θεραπεία των δοντιών του άνω και κάτω φραγμού (Εικ. 2). Συστήνεται ένα πλατύ χαμόγελο, ώστε να είναι ορατά όλα τα δόντια.

Με ένα μαλακό απορροφητικό χαρτί, στεγνώνονται τα πρόσθια και τα οπίσθια άνω δόντια. Μετά από αυτό το στάδιο, τα χείλη θα πρέπει να απωθηθούν, ώστε να παραμείνουν στεγνές οι επιφάνειες των δοντιών. Το VivaStyle Paint On Plus εφαρμόζεται σε ένα λεπτό στρώμα επάνω στα δόντια με βουρτσάκι (Εικ. 4, 5). Η εφαρμογή ενός παχύτερου στρώματος ή αρκετών στρωμάτων δεν οδηγεί σε καλύτερο αποτέλεσμα. Η ικανότητα εφαρμογής του βερνικιού εκεί ακριβώς που χρειάζεται επιτρέπει τη λεύ-

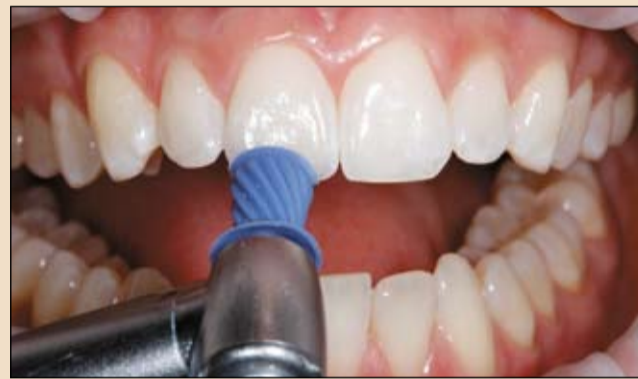κανση ολόκληρης της γραμμής του χαμόγελου και των όμορων περιοχών. Μεμονωμένα δυσχρωμικά δόντια μπορούν να υποστούν λεύκανση με αποτελεσματικό τρόπο.

Η άμεση επαφή με τα ούλα θα πρέπει να αποφεύγεται όσο είναι δυνατό. Εάν η επαφή είναι αναπόφευκτη, μπορεί να προκληθεί προσωρινό αίσθημα καύσου, αλλά η αντίδραση θα υποχωρήσει μετά από σύντομο χρονικό διάστημα. Για να βοηθήσετε το βερνίκι να στεγνώσει, τα χείλη θα πρέπει να παραμείνουν απωθημένα για περίπου 30 δευτερόλεπτα ακόμα. Το βερνίκι έχει μια λευκή ματ εμφάνιση και μπορεί να δείχνει ότι καλύπτει τα δόντια ανομοιόμορφα.

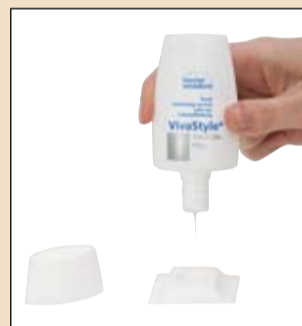Τα ίδια στάδια εφαρμόζονται και για την κάτω γνάθο.

Αφού ολοκληρωθεί η εφαρμογή στα δόντια της άνω και κάτω γνάθου, το στόμα μπορεί να κλείσει. Το βερνίκι δεν θα πρέπει να προκαλεί καμιά ενόχληση, ενώ η ομιλία είναι δυνατή. Μετά από 10 λεπτά, το βερνίκι μπορεί να απομακρυνθεί εύκολα με βούρτσισμα με μαλακή οδοντόβουρτσα, χωρίς οδοντόπαστα (Εικ. 6). Το VivaStyle Paint On Plus μπορεί να εφαρμόζεται μια φορά την ημέρα για 14 ημέρες ή δύο φορές την ημέρα για τουλάχιστον 7 ημέρες. Το βερνίκι θα πρέπει να εφαρμόζεται καθημερινά, χωρίς να παραλείπονται εφαρμογές.

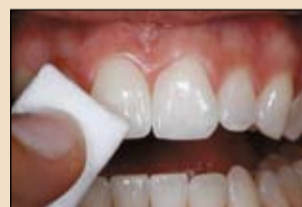Η συσκευασία περιλαμβάνει μια νέα θήκη διανομής και βουρτσάκι για κάθε εφαρμογή. Η κατανάλωση καφέ, μαύρου τσαγιού, κόκκινου κρασιού, αναψυκτικών τύπου κόλα και το κάπνισμα θα πρέπει να αποφεύγονται ή να ελαττώνονται, μέχρι να ολοκληρωθεί η διαδικασία της λεύκανσης, ώστε να αποφευχθεί ο κίνδυνος χρώσης των δοντιών. Συστήνουμε τη χρήση, για παράδειγμα, γέλης Fluor Protector Gel από τον Ivoclar Vivadent για ήπια φροντίδα των δον-



Εικ. 1: Επαγγελματικός καθαρισμός των δοντιών πριν από την έναρξη της διαδικασίας λεύκανσης



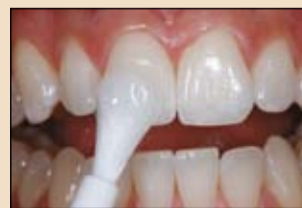Εικ. 2: Γεμίστε τη θήκη διανομής με μια ικανοποιητική ποσότητα VivaStyle Paint On Plus για τη θεραπεία των άνω και κάτω δοντιών



Εικ. 3: Στεγνώστε τα δόντια με απορροφητικό χαρτί

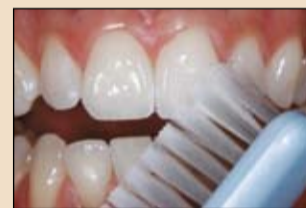

Εικ. 4: Ένα ευρύ χαμόγελο διευκολύνει την εφαρμογή του βερνικιού



Εικ. 5: Εφαρμόστε VivaStyle Paint On Plus σε ένα λεπτό στρώμα

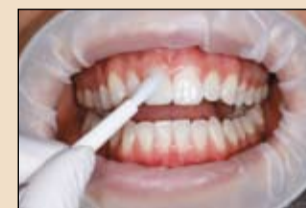τιών μετά από την απομάκρυνση του βερνικιού. Το Fluor Protector Gel είναι ήπια γέλη, με ουδέτερο pH, η οποία περιέχει ασβέστιο, φθόριο και φωσφορικά (Εικ. 7).



Εικ. 6: Απομακρύνετε το βερνίκι μετά από 10 λεπτά με οδοντόβουρτσα, χωρίς οδοντόπαστα



Εικ. 7: Οδοντιατρική φροντίδα με τη χρήση Fluor Protector Gel, το οποίο περιέχει ασβέστιο, φθόριο και φωσφορικά



Εικ. 8: Εντατική διαδικασία λεύκανσης στο ιατρείο



Εικ. 9: Η χαμογελαστή ασθενής μετά την επιτυχημένη θεραπεία

Εντατική λεύκανση στο ιατρείο

Μια άλλη επιλογή είναι η εφαρμογή του VivaStyle Paint On Plus αρκετές φορές κατά τη διάρκεια μιας

συνεδρίας, στο ιατρείο. Ο εύκαμπτος απωθητήρας χειλέων και παρειών OrthoGate, από τον Ivoclar Vivadent, εξασφαλίζει εύκολη πρόσβαση στα δόντια (Εικ. 8). Αφού καθαριστούν τα δόντια, εφαρμόζεται το βερνίκι όπως περιγράφηκε παραπάνω. Αφήνεται σε επαφή με τα δόντια για δέκα λεπτά και στη συνέχεια απομακρύνεται με έναν ανιχνευτήρα. Οι επιφάνειες στεγνώνονται και εφαρμόζεται επόμενο στρώμα βερνικιού. Η διαδικασία επαναλαμβάνεται πέντε φορές ακόμα [2]. Η αποτελεσματικότητα αυτής της μεθόδου έχει τεκμηριωθεί με διάφορες μελέτες. Οι ερευνητές διαπίστωσαν ότι η εντατική θεραπεία με το σύστημα του βερνικιού ήταν πιο ήπια και άνετη, συγκρινόμενη με την εφαρμογή προϊόντων υψηλής συγκέντρωσης υπεροξειδίου του υδρογόνου στο ιατρείο [2-4].

Εναλλακτικά αντί των δισκαρίων

Το σύστημα βερνικιού VivaStyle Paint On Plus εξασφαλίζει μια αποτελεσματική εναλλακτική αντί των ζελέ λεύκανσης, που χρησιμοποιούνται με δισκάρια (Εικ. 9).

Βιβλιογραφία

1. Fischer K: Wissenschaftliche Dokumentation VivaStyle. Ivoclar Vivadent 2013
2. Mata AD, Marques DS: A novel technique for in-office bleaching with a 6% hydrogen peroxide paint-on varnish. Eur J Esth Dent 2006; 1: 70-77
3. Benbachir N, Ardu S, Krejci I: Spectrophotometric evaluation of the efficacy of a new in-office bleaching technique. Quintessence Int 2008; 4: 1-8
4. Calatayud JO, Varga PM, Calatayud CO, Calvo Box MJ: Comparative clinical study of two tooth bleaching protocols with 6% hydrogen peroxide. Int J Dent 2009; 2009: 928306 ■

VivaStyle®



VivaStyle 10% & 16%

Εξελιγμένο σύστημα λεύκανσης με υπεροξείδιο του καρβαμιδίου 10% & 16%

- 1) Άνετη εφαρμογή.
- 2) Μειωμένη ευαισθησία.
- 3) Άριστη διατήρηση αποτελέσματος.
- 4) Παρατεταμένη δράση στο σωστό σημείο.
- 5) 1 ώρα / Εφαρμογή.
- 6) Απελευθέρωση οξυγόνου ώστε να επιτυγχάνεται λεύκανση των δυσχρωμιών.
- 7) Βαθμονομημένη επανακλεινόμενη σύριγγα με περισσότερο υλικό (3ml/σύριγγα).

Patient Kit 81,55€

4 σύριγγες Vivastyle (3ml/σύριγγα)
2 φύλλα για δισκάρια
1 θήκη για δισκάρια
τσαντάκι

1 + 1 ΔΩΡΟ
Τελ. Τιμή 40,77€

Touch Up Kit 31,55€

2 σύριγγες VivaStyle (3ml/σύριγγα)

Ανταλ. φύλλα για δισκάρια 18,85€



VivaStyle Paint on Plus

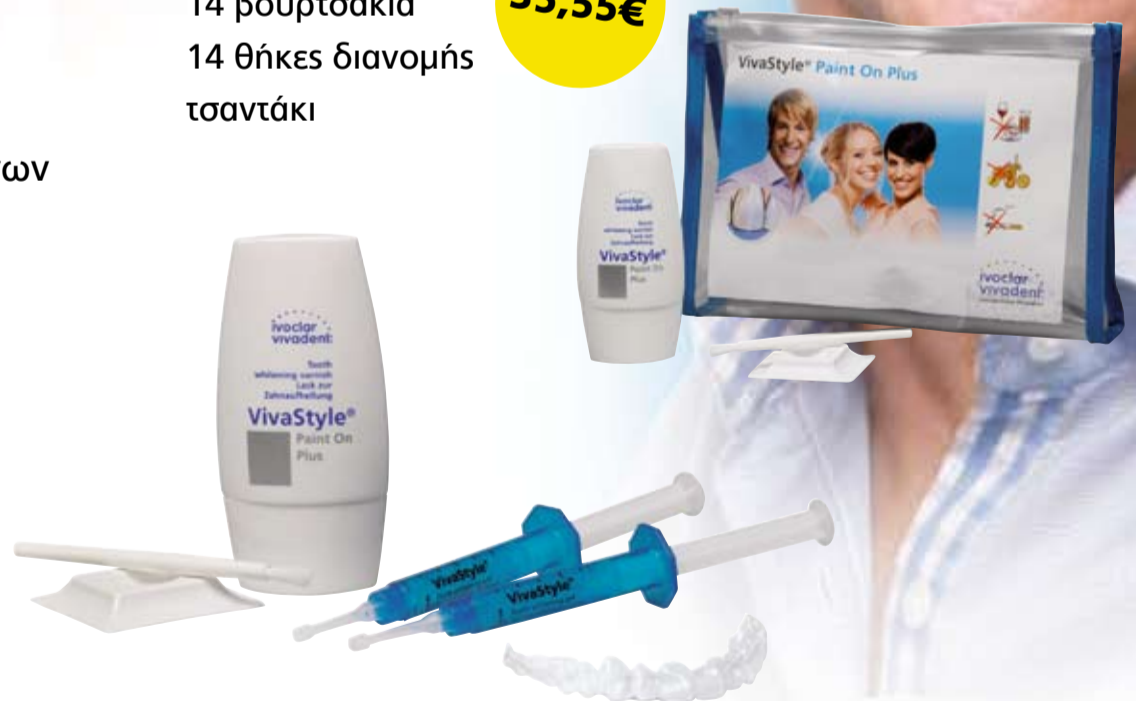Αποτελεσματική Λεύκανση χωρίς δισκάρια

- 1) Ορατό αποτέλεσμα μόνο σε 7 ημέρες.
- 2) 6% υπεροξείδιο του υδρογόνου.
- 3) 10' / Εφαρμογή.
- 4) Περιέχει προβιταμίνη D-Panthenol, η οποία έχει καταπραϋντική δράση στα ούλα.
- 5) Λεύκανση ολόκληρου χαμόγελου, μεμονωμένων δοντιών, όμορων περιοχών.
- 6) Δεν διαλύεται από το σάλιο.
- 7) Ήπια εφαρμογή.
- 8) Εύκολη καθημερινή χρήση.
- 9) Οικονομικότερο, χωρίς την χρήση δισκαρίου.
- 10) Ικανοποιημένοι ασθενείς.

VivaStyle Paint on Plus

1 σωληνάριο 20ml
14 βουρτσάκια
14 θήκες διανομής
τσαντάκι

35,55€



ΝΕΑ ΣΥΝΕΡΓΑΣΙΑ



Χ. ΠΑΝΤΟΣ - Ι. ΣΙΑΚΑΒΑΡΑΣ Ο.Ε.

ΠΑΤΗΣΙΩΝ 21, ΑΘΗΝΑ Τηλ: 210 5235981 - 210 5235136
e-mail: info@metrodent.gr, <http://www.metrodent.gr>

ivoclar
vivadent®