



cosmetic dentistry

Magazin für innovative Zahnmedizin

2 / 23

Fachbeitrag

Rehabilitation der dentofazialen Ästhetik bei Klasse II-Dysgnathie mit offenem Biss

Interview

„Wir wollen das Bleaching in Europa fördern“

Praxismanagement

Nachhaltigkeit als USP in der Zahnarztpraxis

0277113



Einfaches Terminmanagement für Zahnärzt:innen

Entlasten Sie Ihr Praxisteam



24/7 Online-
Terminvergabe



Digitale
Warteliste



Intuitiver
Praxiskalender

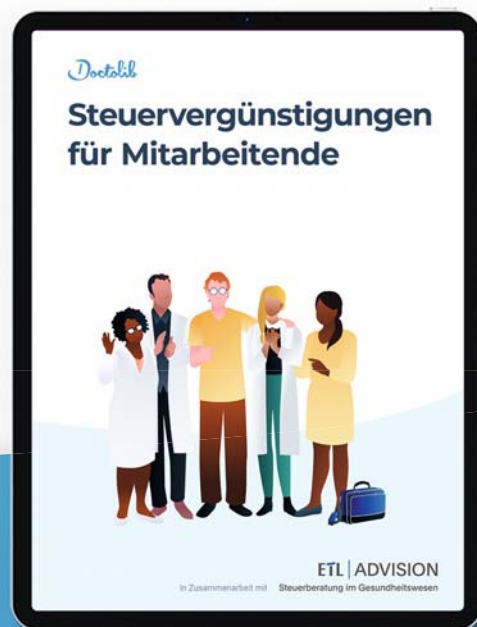

Automatisierte
Recalls



Das E-Book mit wertvollen Steuertipps

Jetzt kostenlos herunterladen:
doctolib.info/steuern



Vereinbaren Sie ein unverbindliches Beratungsgespräch

doctolib.info/zwp-mai

Dr. Alina Lazar
 Clear Aligner
 Inman
 Aligner Trainer
 European Society
 of Cosmetic
 Dentistry (ESCD)
 Pfinztal-
 Wöschbach.



Infos zur Autorin



Aligner in der Kosmetisch-Ästhetischen Zahnmedizin

Liebe Kolleginnen und Kollegen, ich möchte Ihre Neugier für die aktuelle Ausgabe der *cosmetic dentistry* wecken, indem ich einen ersten Einblick über meine persönliche Geschichte und meinen individuellen Weg zur Cosmetic Dentistry gebe.

Was ist für uns Cosmetic Dentistry?

Diese Frage habe ich mir vor 20 Jahren oft gestellt. Ich war schon immer von der Kosmetischen Zahnmedizin begeistert, partizipierte als Teilnehmerin schon bei dem ersten und zweiten Kongress der Deutschen Gesellschaft für Kosmetische Zahnmedizin e.V. (DGKZ), suchend nach einem Konzept für meine Praxis, durch das ich meine Vision von Ästhetik und positiver Ausstrahlung realisieren kann.

INHALT

03

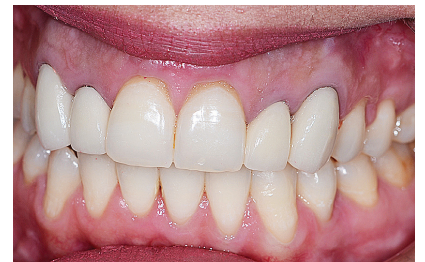Editorial

Dr. Alina Lazar

06

Rehabilitation der dentofazialen Ästhetik bei Klasse II-Dysgnathie mit offenem Biss

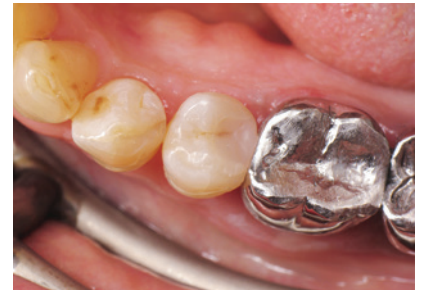Prof. Dr. Nezar Watted, Backer Saad, Mohammad Asia, Aya Khaled, Ameen Ghanem, Mye Assaf, Dr. Samier Masarwa, Dr. Obeida Awadi, Dr. Faruk Watted, Dr. Dr. Ali Watted



12

Klasse II-Restauration mit thermoviskosem Komposit

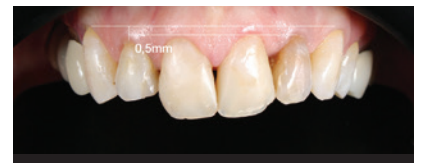Dr. Yassine Harichane, DDS, MSc, PhD



16

Facial Driven Smile Design: Lösungen, Möglichkeiten und Grenzen

Dr. Shayan Assadi



22

20 Jahre DGKZ: Jubiläumskongress mit interdisziplinärem Fokus

Nadja Reichert



Den ersten Schritt in diese Richtung vollzog ich vor 15 Jahren: das Curriculum für die Ästhetische Zahnmedizin in Karlsruhe. Dort habe ich sehr viel über die Ästhetische Zahnmedizin erfahren, gelernt und praktisch geübt. Uns wurde gezeigt, wie wir am besten die Veneers präparieren. Schon damals wurde uns auch die CAD/CAM-Technik vorgestellt.

Ein weiteres Thema war die Dentalfotografie. Zurück in meiner Praxis hatte ich viele Patienten für Veneers, war aber nicht bereit, so viel Zahnschmelz zu entfernen, nur um ein gutes ästhetisches Ergebnis zu erreichen. Dies bedeutete für mich, weiter nach Lösungen zu suchen, nach dem letzten Puzzleteil für ein ästhetisches Gesamtkonzept, für das ich mit meinem Namen bürgen kann, das den Qualitätsstandard meiner Praxis erfüllt. Dieses Puzzleteil war die präprothetische und präästhetische Behandlung mit Alignern.

In vielen Fällen reichen Aligner als alleinige Behandlung aus. Es gibt aber auch Behandlungen, bei denen man kleine Korrekturen mit Komposit oder sogar Keramik-Veneers braucht. Wir können uns dann Platz schaffen oder die Position der Zähne ändern, sodass wir nach Alignern nur eine minimale Präparation brauchen, um ein ästhetisches Resultat zu erzielen. Weiterhin können außerdem Diastemas verkleinert oder geschlossen werden. Aber wir können die Aligner auch als präprothetische Behandlung benutzen und komplexere Situationen vereinfachen. Dies kann dann wiederum eine minimalinvasive Behandlung ermöglichen. Aligner als Behandlungsform erlauben es mir weiterhin, die Zähne leicht und so schön in einer Position zu bewegen, die es mir ermöglicht, minimalste Zahnschmelz zu opfern. Seitdem habe ich glückliche Patienten. Und warum? Weil ich selbst bei meinen Behandlungen enthusiastisch vorgehe und am Ende mit dem Ergebnis zufrieden bin.

Das ist für mich Cosmetic Dentistry.

Ihre
 Dr. Alina Lazar
 Clear Aligner Inman Aligner Trainer
 European Society of Cosmetic Dentistry (ESCD)
 Pfnztal-Wöschbach

ANZEIGE

Sie können schreiben?
 Kontaktieren Sie uns.
dentalautoren.de

**Dentale
 Schreibtalente
 gesucht!**

Holbeinstraße 29 · 04229 Leipzig · Deutschland
 Tel.: +49 341 48474-0 · info@oemus-media.de

OEMUS MEDIA AG



INHALT

24
 Markt

26
 Events

28
Die Praxis im Weltraum: Zahnmedizin auf einem anderen Stern
 Marlene Hartinger, Nadja Reichert



32
„Wir wollen das Bleaching in Europa fördern“
 Nadja Reichert



36
Nachhaltigkeit als USP in der Zahnarztpraxis
 Ana Pereira



42
 Events + Impressum

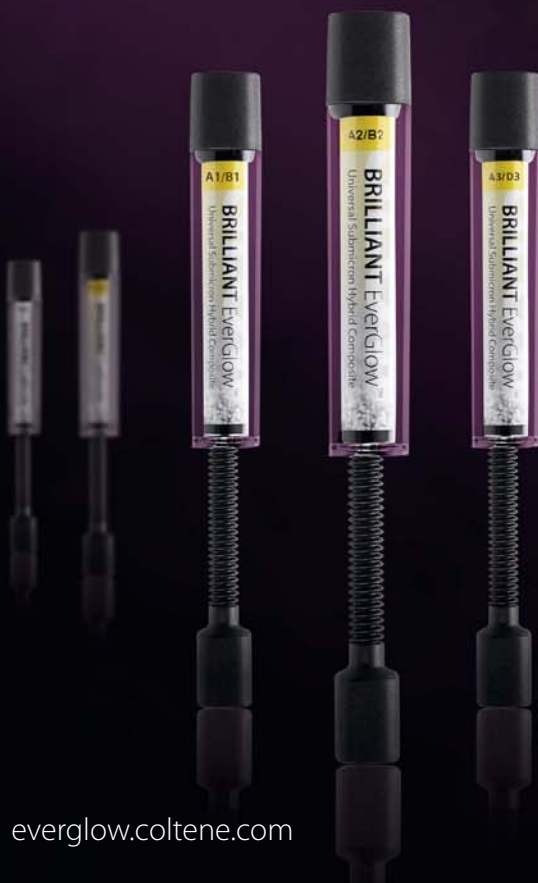Universal Submicron Hybridkomposit

BRILLIANT EverGlow

Nehmen Sie einfach drei oder mehr –
ganz nach Bedarf



- **Daily Business?**
Drei Farben genügen für einfach gute Ergebnisse
- **Knifflige Frontzahnsituation?**
Das modulare Farbsystem trifft immer den richtigen Ton
- **Tempo-Fans oder Farb-Künstler?**
Mit BRILLIANT EverGlow gelingen immer effiziente und ästhetische Restaurationen



everglow.coltene.com

 **COLTENE**

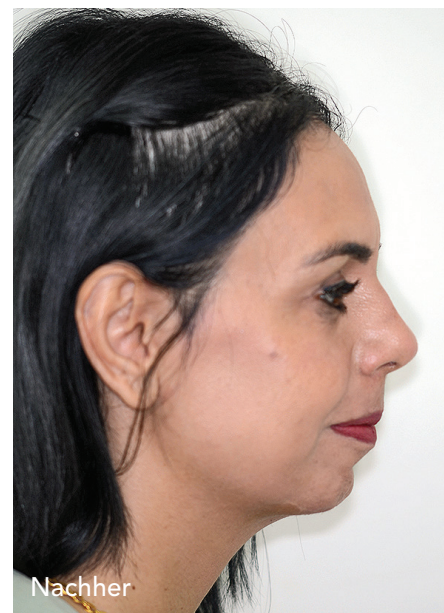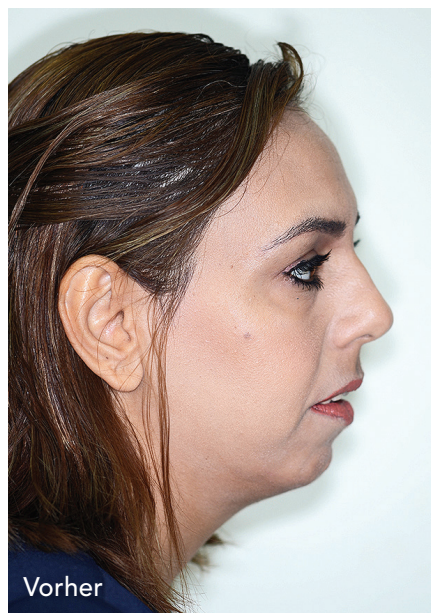Rehabilitation der dento-fazialen Ästhetik bei Klasse II-Dysgnathie mit offenem Biss

Kieferorthopädie, Kieferchirurgie und Prothetik

Die moderne Gesellschaft hat ein stetig wachsendes und immer konkreteres Ästhetikbedürfnis im dentofazialen Bereich. Eine kombiniert kieferorthopädisch-kieferchirurgische Behandlung kann sowohl zum ästhetischen Ergebnis als auch zur Vorbereitung für eine andere Fachdisziplin für eine mögliche Rehabilitation des stomatognathen Systems – wie z. B. eine prothetische Versorgung – beitragen.

Prof. Dr. Nezar Watted, Backer Saad, Mohammad Asia, Aya Khaled, Ameen Ghanem, Mye Assaf, Dr. Samier Masarwa, Dr. Obeida Awadi, Dr. Faruk Watted, Dr. Dr. Ali Watted

01
Vorher – nachher.

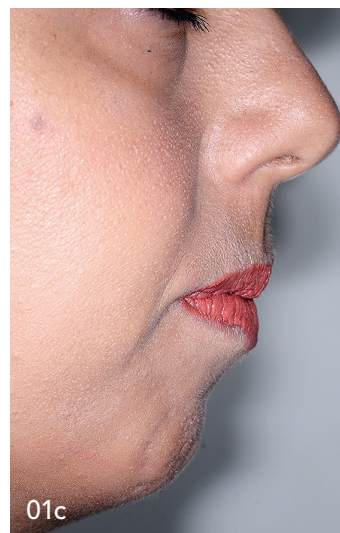
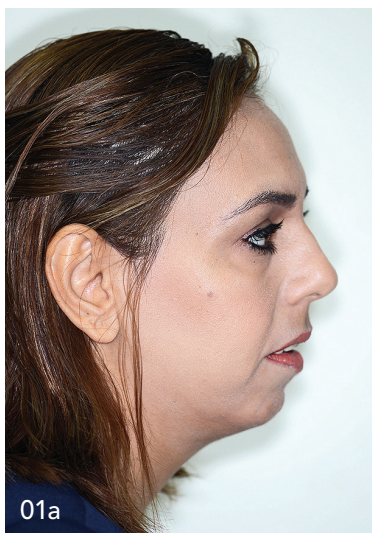
Bei Patienten mit skelettal offenem Biss und in Relation zum Obergesicht verlängertem Untergesicht sowie erschwertem Mundschluss kann die Verbesserung der Vertikalen durch eine Oberkieferimpaktion erreicht werden. Dadurch kommt es zu einer Harmonisierung der Gesichtsproportionen. Ein elementares Behandlungsziel in der Kieferorthopädie ist die Verbesserung der dento-fazialen Ästhetik. Deshalb ist es in vielen Fällen erforderlich, dass mehrere Fachdisziplinen der Zahnheilkunde, wie z. B. Parodontologie, Kieferorthopädie, Kieferchirurgie und Zahnerhaltung bzw. Prothetik, an einer Behandlung beteiligt sind, um ein möglichst optimales Resultat hinsichtlich der Funk-

tion, Ästhetik, Stabilität und Zufriedenheit des Patienten zu erreichen.

Patientengeschichte und Anamnese

Die Patientin stellte sich im Alter von 42 Jahren wegen einer prothetischen Versorgung in der Front des Oberkiefers vor. Sie klagte über funktionelle und ästhetische Probleme. Zu den funktionellen Problemen gehört das erschwerte Kauen und der stark eingeschränkte Mund- und Lippenschluss sowie Kiefergelenkschmerzen. Es lag eine entsprechend große Diskrepanz zwischen der zentrischen Relation und der habituellen Okklusion vor.

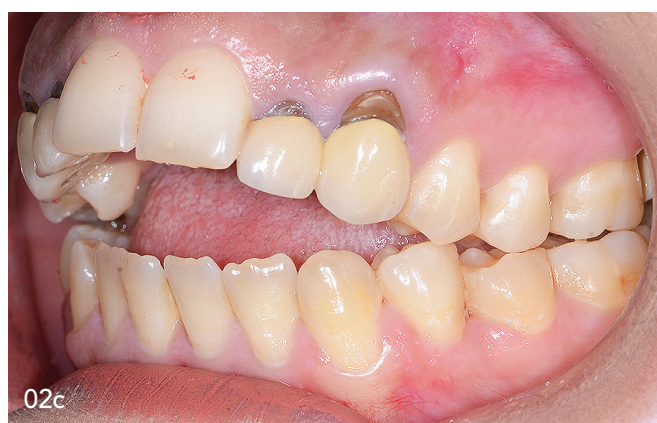
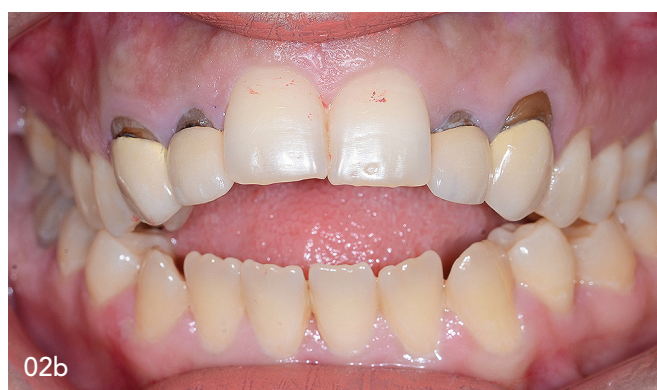
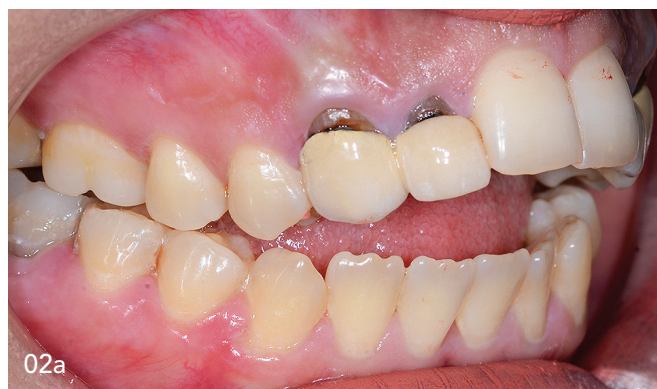01a–01c
 Fotostataufnahmen in der Zentrik nach dem Einsetzen der Aufbisschiene und vor Beginn der orthodontischen Behandlung (a), unästhetisches Lächeln (b) und erschwerter Lippenschluss mit Anspannung der Kinnmuskulatur (c).

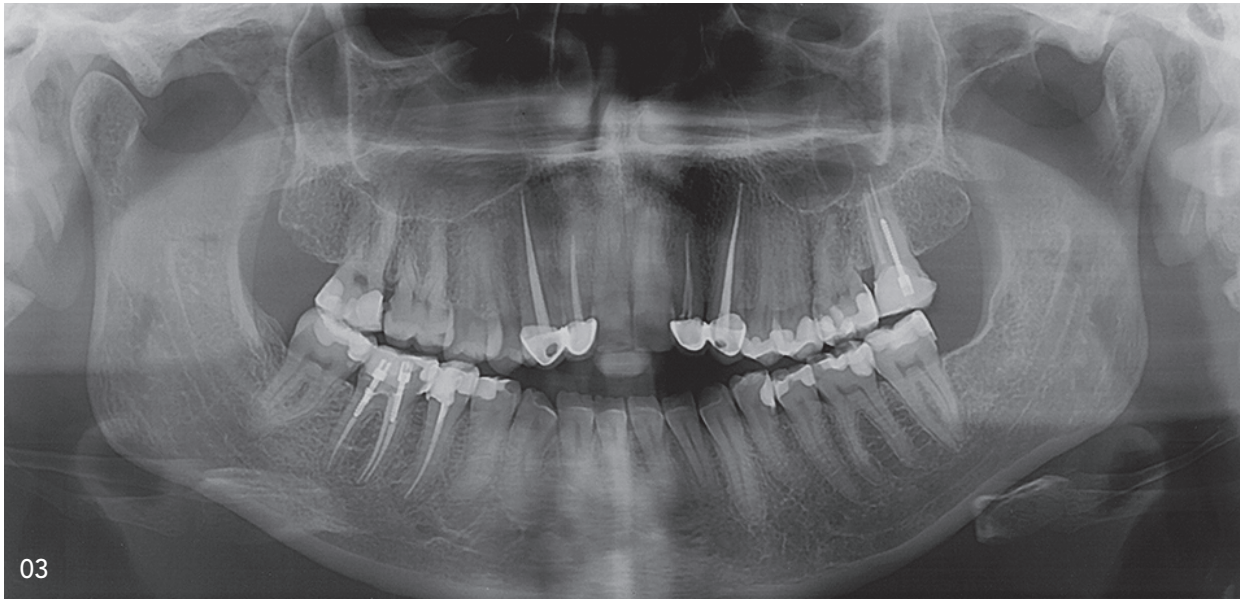
Diagnose

Die diagnostischen Unterlagen wurden in der zentrischen Relation angefertigt, die für die Diagnose und Behandlungsplanung herangezogen wurden. Nicht nur aus diagnostischen (Ermittlung der Zentrik der Kiefergelenke), sondern vor allem auch aus ersten therapeutischen Überlegungen (Kiefergelenksymptomatik) wurde für fünf Wochen ein Aquasplint zur Entkoppelung der Okklusion eingegliedert, die zu einer Besserung der Schmerzen bei Funktion führte. Infolgedessen kam das ganze Ausmaß des Zwangsbisses zum Vorschein. Der Unterkiefer kam deutlich weiter dorsal zum Liegen und wich nach rechts ab. Nach diesen fünf Wochen wurden die Gesamtunterlagen hergestellt.

Die Fotostataufnahmen zeigen den unzureichenden Mund- und Lippenschluss in der zentrischen Relation (Abb. 1a–c). Das Fotostat von lateral zeigt ein Vorgesicht schräg nach hinten und im Vergleich zum Mittelgesicht ein langes Untergesicht. Die Patientin hatte eine Klasse II-Dysgnathie mit mandibulärer Mittellinierverschiebung und einen stark offenen Biss (Abb. 2a–c). Der Oberkieferzahnbogen ist schmal, es bestand ein Engstand und eine insuffiziente prothetische Versorgung mit irreversiblen Gingivaverfärbungen besonders im Bereich der Eckzähne. Die Unterkieferaufnahme zeigt einen Engstand im Bereich der Frontzähne. Das OPG (Abb. 3) zeigt die endodontischen und prothetischen Versorgungen. Die leichte Deformationen und Entrundungen der Kondylen, besonders am rechten Kondylus, sind zu sehen.



02a–02c
 Intraorale Aufnahmen in der Zentrik: distale Okklusionsverhältnisse rechts und links (a–c).



03
Orthopantomogramm (OPG) zu Beginn der Behandlung.

04
Kephalemtrische Aufnahmen in der Zentrik nach dem Einsetzen der Aufbissschiene.

05
Simulation der chirurgischen Impaktion der Maxilla und der folgenden Reaktion der Mandibula im Sinne einer Autorotation nach kranial und gleichzeitig nach ventral.

Die FRS-Analyse in der Zentrik verdeutlicht die sagittale und vertikale Dysgnathie sowohl im Weichteilprofil als auch im skelettalen Bereich (Abb. 4). Die Parameter wiesen auf einen skelettal offenen Biss hin: distobasale Kieferrelation, aufgrund der posterioren Rotation des Unterkiefers ($ML-NSL = 39^\circ$) und anterioren Rotation der Oberkieferbasis ($NI-NSL = 6^\circ$) großer Interbasenwinkel ($ML-NL = 33^\circ$), leicht verkleinerte Relation zwischen anteriorer und posteriorer Gesichtshöhe ($PFH/AFH = 57\%$) bei strukturell ausgeglichen abgelaufenem Wachstumsmuster. Aufgrund des Verlustes der Unterkieferzähne begrenzte sich die dentale Analyse auf die Oberkieferfront. Die vertikale Einteilung des Weichteilprofils zeigte eine Disharmonie zwischen dem Ober- und dem Untergesicht ($G'-Sn:Sn-Me$; $43\%:57\%$). Diese äußerte sich ebenso in den knöchernen Strukturen ($N-Sna:Sna-Me$; $40\%:60\%$). Im Bereich des Untergesichtes bestand ebenso eine Disharmonie ($Sn-Stms:Stms-Me$; $29\%:71\%$) (Abb. 4, Tab. 1).^{5,6,28,39-41}

Therapieziele und -planung

Die angestrebten Behandlungsziele waren:

- Herstellung einer stabilen und funktionellen Okklusion bei physiologischer Kondylenposition
- Gewährleistung des Mund- bzw. Lippenschlusses
- Optimierung der dentofazialen Ästhetik
- Schaffung der Voraussetzungen für eine adäquate prothetische Versorgung
- Erfüllung der Erwartungen bzw. Zufriedenheit des Patienten

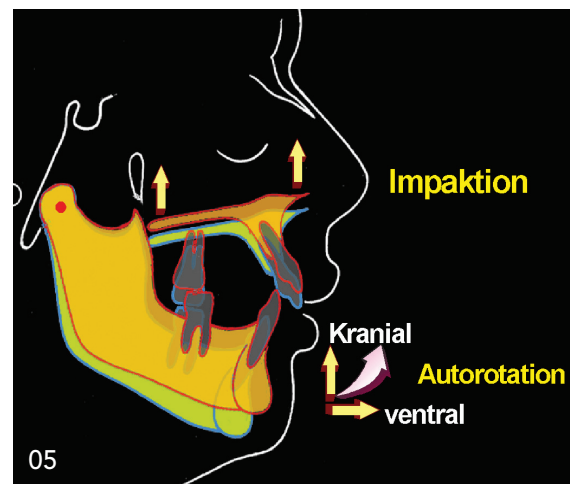
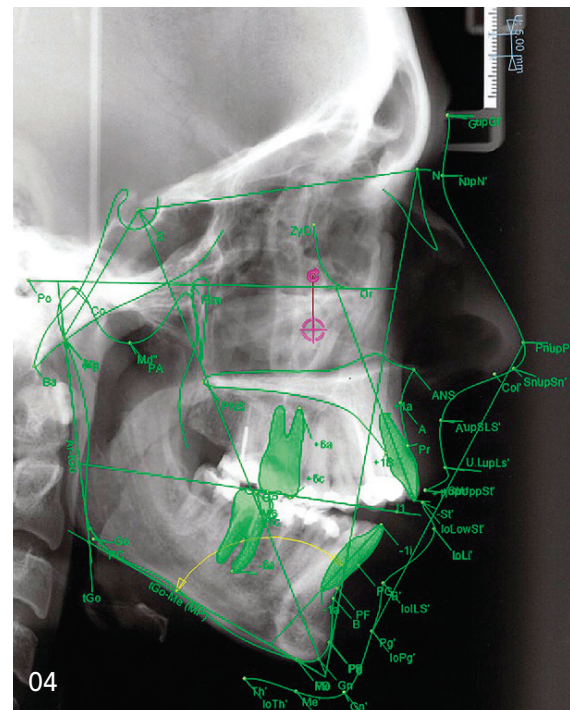


TABELLE 1: Kephalemtrische Analyse und Proportionen der Weichteilstrukturen vor und nach Behandlung.

Parameter	Mittelwert	vor Behandlung (Zentrik)	nach Behandlung
G'-Sn/G'-Me'	50%	43%	49%
Sn-Me'/G'-Me'	50%	57%	51%
Sn-Stms	33%	29%	32%
Stms-Me	67%	71%	68%

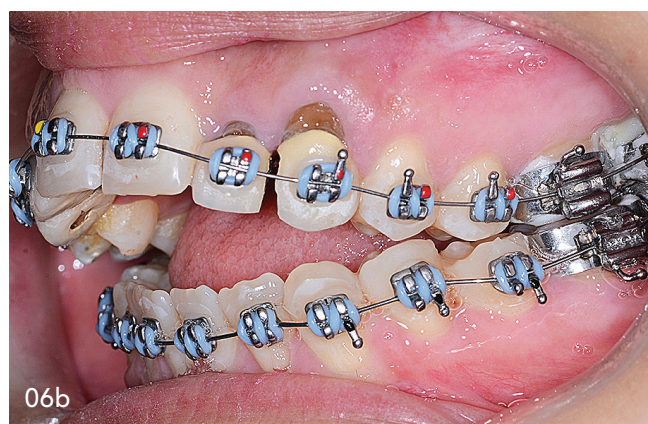
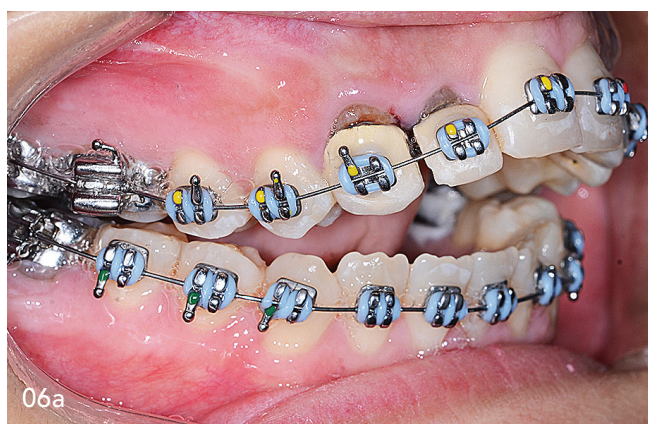
Tab. 1
Kephalemtrische Analyse und Proportionen der Weichteilstrukturen vor und nach Behandlung.

Tab. 2
Skelettale Analyse: Durchschnittswerte bzw. Proportionen skelettaler Strukturen vor und nach Behandlung.

06a und 06b
Eingegliederte MB-Apparatur für die chirurgische Vorbereitung.

TABELLE 2: Skelettale Analyse: Durchschnittswerte bzw. Proportionen skelettaler Strukturen vor und nach Behandlung.

Parameter	Mittelwert	vor Behandlung	nach Behandlung
SNA (°)	82°	78°	78,5°
SNB (°)	80°	70°	75°
ANB (°)	2°	8°	3,5
WITS-Wert (mm)	± 1 mm	4 mm	1 mm
Facial-K.	2 mm	7,5 mm	2,5 mm
ML-SNL (°)	32°	39°	35°
NL-SNL (°)	9°	6°	9°
ML-NL (°)	23°	33°	26°
Gonion-< (°)	130°	121,5°	125°
SN-Pg (°)	81°	71°	76°
PFH/AFH (%)	63%	57%	62%
N-Sna/N-Me (%)	45%	40%	45%
Sna-Me/N-Me (%)	55%	60%	55%



Neben den oben genannten Behandlungszielen war die Verbesserung der Gesichtsästhetik nicht nur in der Sagittalen, sondern auch in der Vertikalen zu nennen. Dies sollte durch eine relative Verkürzung des Untergesichts erfolgen. Eine Verkürzung des Untergesichts als kausale Therapie mit entsprechendem Effekt auf die faciale Ästhetik und Lippenfunktion konnte bei dieser Patientin nur durch eine kombinierte kieferorthopädisch-kieferchirurgische Behandlung erreicht werden. Als Operation wurde eine bimaxilläre Osteotomie geplant. Zur Verbesserung der Vertikalen war eine Oberkieferimpaktion notwendig, die im dorsalen Bereich stärker als im ventralen Bereich durchgeführt werden sollte. Als Folge der Impaktion sollte der Unterkiefer mit den Kondylen als „Rotationszentrum“³⁵ in der Sagittalen und Vertikalen autorotieren. Dabei war eine Verlagerung des Pogonions nach ventral und gleichzeitig nach kranial zu erwarten (Abb. 5).^{19-21,23,37,44} Zur vollständigen Korrektur der sagittalen Dysgnathie war zusätzlich eine Unterkieferverlagerung geplant.

Die Behandlung teilte sich in vier Phasen:

- Kiefergelenkbehandlung
- Kieferorthopädisch-kieferchirurgische Behandlung
- Retention
- Prothetische Versorgung

Therapiedurchführung

Der Behandlungsablauf entsprach dem Würzburger Behandlungskonzept für kombiniert kieferorthopädisch-kieferchirurgische Fälle und bestand aus vier Phasen.^{38,39,41}

Präoperative Maßnahmen und orthodontische Vorbereitung

1 „Schienentherapie“

Für fünf Wochen wurde eine plane Aufbissschiene eingesetzt, um einerseits die physiologische zentrische Kondylenposition