

ICV: 31,38 pkt.

DENTAL TRIBUNE

The World's Dental Newspaper • Polish Edition

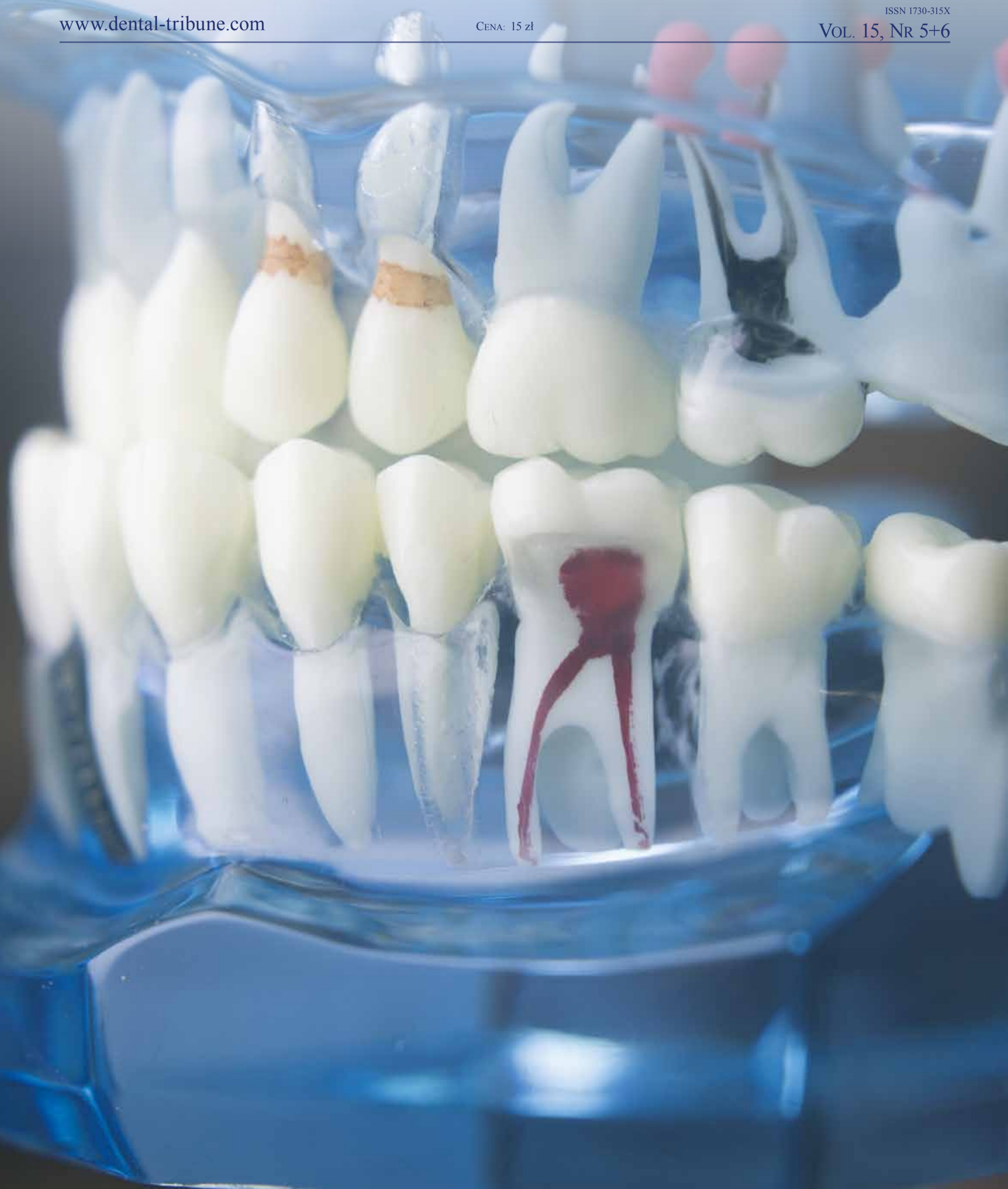

www.dental-tribune.com

CENA: 15 zł

ISSN 1730-315X

VOL. 15, NR 5+6



„Jako ortodonci jesteśmy w pełni odpowiedzialni za twarz pacjenta”

Rozmawiamy z dr. Luis Carriere z Hiszpanii o najnowszym aparacie Carriere Motion i o tym, jak udaje mu się poprawić wyniki leczenia w przypadkach klasy II.



Jak długo aparat Motion do wad zgryzu klasy III jest obecny na rynku?

Zaprezentowaliśmy aparat po raz pierwszy na spotkaniu American Association of Orthodontists w 2015 roku. Metoda nie jest całkowicie nowa i pracujemy nad nią już od kilku lat. Aparat klasy II został wymyślony do leczenia przypadków klasy II. Podczas prowadzonych przeze mnie kursów na temat klasy II, zwłaszcza w Azji, często zadawano pytanie o to, czy aparat ten może być również stosowany w przypadkach klasy III. W związku z tym, zdecydowaliśmy się na zbadanie tego. Wyniki, które osiągnęliśmy z wykorzystaniem

aparatu Carriere Motion klasy II w przypadku klasy III były niesamowite! To uświadomiło nam, że ten aparat naprawdę zmienia relację między żuchwą i szczęką, harmonizując tkanki miękkie i bilansując twarz pacjenta. Byliśmy kompletnie zaskoczeni fantastycznymi wynikami osiągniętymi przy tym minimalnie inwazyjnym podejściu, dlatego postanowiliśmy stworzyć aparat Carriere Motion klasy III.

Jakie są najważniejsze cechy aparatu Carriere Motion klasy III?

Udało nam się stworzyć projekt, który jest bardzo prosty i funkcjonalny. Dostosowaliśmy go także do wymogów wad zgryzu klasy III. Początkowo użyliśmy aparatów Motion klasy II u pacjentów z klasą III, ale musieliśmy

stworzyć coś, co będzie dostosowane specjalnie do przypadków klasy III. Bardzo ważne jest, aby zrozumieć, że w 95% lub więcej naszych przypadków zaczynaemy leczenie aparatem Carriere Motion. Aparat ten nie ogranicza się tylko do klasy II lub III, ale jest także bardzo przydatny w przypadkach z niewielkimi stłoczeniami. Zastosowanie Carriere Motion znacznie skraca czas noszenia aparatu stałego. Ten aspekt w dzisiejszych czasach jest bardzo ważnym czynnikiem dla wielu pacjentów.

aparat Motion działa zadziwiająco dobrze dla uproszczonego leczenia i znacznie skraca okres ustawienia zębów. W ten sposób wiele złożonych przypadków klasy II lub III można łatwo rozwiązać dzięki leczeniu Invisalign Lite z zastosowaniem mniej niż 14 szyn. To również sprawia, że leczenie jest tańsze dla pacjentów i umacnia pozycję klinicystów, ponieważ są oni w stanie wyleczyć skomplikowane przypadki za pomocą bardzo prostych procedur.

Połączenie aparatu Motion z naszymi nowymi pasywnymi samoligaturującymi zamkami

Przy zastosowaniu estetycznych systemów jak Invisalign,

AD



dr Luis Carriere

Osiągnięcie harmonii – twarzy, szkieletowej i zębowej.

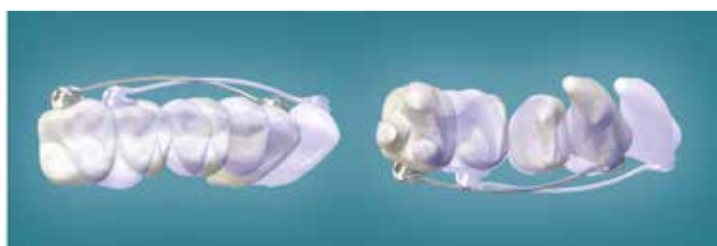
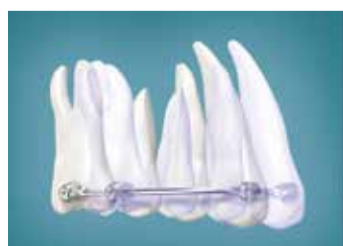

17.03.2017
Warszawa

Kurs organizowany jest wspólnie z Lubelskim Kołem Regionalnym PTO

Filmy pokazujące działanie aparatu Carriere Motion oraz instrukcje zakładania znajdziesz na stronie

www.polorto.com.pl



POLOORTO
www.polorto.com.pl

34 366 51 11

ortodoncja@polorto.com.pl
sklep.ortodonta.com

O wydawcy

Wydawca:
DTI Media
Abrahama 18 lok. 168
03-982 Warszawa

na licencji
Dental Tribune International GmbH

dti Dental Tribune International

www.dental-tribune.com

Zespół redakcyjny:

Redaktor naczelna:
Marzena Bojarczuk
m.bojarczuk@dental-tribune.com
Tel.: 607 811 250

Marketing i reklama:
Grzegorz Rosiak,
g.rosiak@dental-tribune.com
Tel.: 606 202 508

Informacje w sprawie prenumeraty:
m.spytek@dental-tribune.com
Tel.: 600 019 616

Nakład:
10.000 egz.

Wydawca i redakcja nie ponoszą odpowiedzialności za treść reklam i ogłoszeń. Publikacja ta jest przeznaczona dla osób uprawnionych do wystawiania recept oraz osób prowadzących obrót produktami leczniczymi w rozumieniu przepisów ustawy z dnia 6 września 2001 r. – Prawo farmaceutyczne (Dz. U. Nr 126, poz. 1381, z późn. zmianami i rozporządzeniami). Redakcja *Dental Tribune* dokłada wszelkich starań, aby publikować artykuły kliniczne oraz informacje od producentów jak najrzetelniej. Nie możemy odpowiadać za informacje, podawane przez producentów. Wydawca nie odpowiada również za nazwy produktów oraz informacje o nich, podawane przez ogłoszeniodawców. Opinie przedstawiane przez autorów nie są stanowiskiem redakcji *Dental Tribune*.

Dental Tribune makes every effort to report clinical information and manufacturer's product news accurately, but cannot assume responsibility for the validity of product claims, or for typographical errors. The publishers also do not assume responsibility for product names or claims, or statements made by advertisers. Opinions expressed by authors are their own and may not reflect those of Dental Tribune International.

DENTAL TRIBUNE
The World's Dental Newspaper

Licensing by
Dental Tribune International

Group Editor
Daniel Zimmermann
newsroom@dental-tribune.com
+49 341 48 474 107

Clinical Editor
Magda Wojtkiewicz

Online Editors /Social Media Manager
Claudia Duschek

Editorial Assistants
Anne Faulmann
Kristin Hübner

Copy Editors
Sabrina Raaff
Hans Motschmann

Publisher/President/CEO
Torsten Oemus

Chief Financial Officer
Dan Wunderlich

Chief Technology Officer
Serban Veres

Business Development Manager
Claudia Salwiczek

Jr. Manager Business Development
Sarah Schubert

Project Manager Online
Tom Carvalho

Event Manager
Lars Hoffman

Education Manager
Christiane Ferret

International PR & Project Manager
Marc Chalupsky

Marketing & Sales Services

Nicole Andrä
Event Services

Esther Wodarski
Accounting Services

Karen Hamatschek
Anja Maywald
Manuela Hunger

Media Sales Managers

Matthias Diessner (Key Accounts)
Melissa Brown (International)

Antje Kahnt (International)
Peter Witteczek (Asia Pacific)

Weridiana Magewski (Latin America)
Maria Kaiser (USA)

Hélène Carpentier (Europe)
Barbora Solarova (Eastern Europe)

Executive Producer
Gernot Meyer

Advertising Disposition
Marius Mezger

Dental Tribune International

Holbeinstr. 29, 04229 Leipzig, Germany
Tel.: +49 341 48 474 302

Fax: +49 341 48 474 173
www.dental-tribune.com

info@dental-tribune.com

Dental Tribune Asia Pacific Ltd.

Room A, 20/F, Harvard Commercial Building,
105-111 Thomson Road, Wanchai, Hong Kong
Tel.: +852 3113 6177 | Fax: +852 3113 6199

Tribune America, LLC

116 West 23rd Street, Ste. 500,
New York, N.Y. 10011, USA
Tel.: +1 212 244 7181 | Fax: +1 212 244 7185

International Editorial Board

Dr Nasser Barghi, USA – Ceramics
Dr Karl Behr, Germany – Endodontics
Dr George Freedman, Canada – Esthetics
Dr Howard Glazer, USA – Cariology

Prof. Dr I. Krejci, Switzerland – Conservative Dentistry,
Dr Edward Lynch, Ireland – Restorative
Dr Ziv Mazar, Israel – Implantology
Prof. Dr Georg Meyer, Germany – Restorative
Prof. Dr Rudolph Slavicek, Austria – Function,
Dr Marius Steigmann, Germany – Implantology




W jakim stopniu można skorygować zębową wadę klasy III za pomocą aparatu?

Możemy całkowicie zmienić klasę III u dorosłych pacjentów. Leczymy z wykorzystaniem tego systemu pacjentów w każdym wieku – od nastolatków do 60-latków. Szkieletowa repozycja nie oznacza zmian kostnych, ale szkieletową repozycję żuchwy w stosunku do szczęki, jako że żuchwa, a konkretnie stawy skroniowo-żuchwowe to dynamiczna struktura anatomiczna. Niezwykle ważne jest

zrównoważenie i dostosowanie go do lepszej pozycji.

Jakie są najważniejsze czynniki i dlaczego nie powinno się izolować twarzy, kośćca i zębów w trakcie leczenia?

W ortodoncji skupiamy się na dobrej okluzji zębów trzonowych i kłów, patrząc na korektę linii pośrodkowej, nagryzu pionowego i poziomego i aspektu liczby zębów – czy nie ma ich zbyt wielu. Twarz pacjenta, zęby i położenie kości muszą być prawidłowo

ustawione i zbalansowane. Pacjent powinien być zostawiony z atrakcyjną twarzą, w odpowiednich rozmiarach i relacjach. Nigdy nie powinniśmy zapominać, że za twarzą kryje się człowiek, który chce odnieść sukces w życiu, tworzy więzi towarzyskie i społeczne – w pracy, w rodzinie, w związku. Jako ortodonty jesteśmy w pełni odpowiedzialni za twarz pacjenta – to bardzo ważne, by wziąć to pod uwagę. 

Carriere SLX i sekwencją łuków sprawia, że złożone leczenie jest prostsze podczas tworzenia dynamicznego i efektywnego planu. Jesteśmy bardzo zadowoleni z nowych Carriere SLX.

Ile przypadków zostało wyleczonych tym aparatem do tej pory?

W naszej praktyce ok. 100 przypadków zostało już wyleczonych aparatem Motion klasy III. Patrząc na płaszczyznę zgryzu w przypadkach klasy III, możemy intrudować trzonowce żuchwy aparatem Motion i ekstrudować kły. Ta intruzja trzonowców i ekstruzja kłów jest konieczna w przypadku klas III, żeby zmienić płaszczyznę zgryzu. W ten sposób możemy wprowadzić żuchwę do lepszej pozycji. U retrognatycznych pacjentów w klasie II łączymy dystalizację szczęki, kontrolowaną dystalną rotację i pionizację trzonowców szczęk z repozycją żuchwy dla lepszych wzajemnych relacji.

Czy zdarzały się przypadki, kiedy wady klasy III nie mogły być wyleczone? Czy zaobserwowaliście jakieś problemy ze stawami skroniowo-żuchwowymi podczas leczenia?

Zazwyczaj mamy do czynienia z 2 rodzajami pacjentów z klasą III – zębową i szkieletową. Aparat Motion III jest opcją leczniczą dla obu.

Wady szkieletowe są zazwyczaj leczone przez połączenie chirurgii i ortodoncji, jednak wielu pacjentów odmawia zgody na operację ortognatyczną z wielu powodów. Dzięki nowemu podejściu możemy zapewnić minimalnie inwazyjne leczenie alternatywne i zapewnić istotne zmiany w twarzy pacjenta. Nie zmieniamy całkowicie twarzy, ale tworzymy bardziej estetyczny wygląd. Dążymy do osiągnięcia harmonii, podniesienia samooceny poprzez wyrównanie okluzji, poprawę rysów twarzy i równowagi duchowej. Nie spotkaliśmy żadnych problemów dotyczących stawów skroniowo-żuchwowych i ani jeden pacjent nie miał jakichkolwiek dolegliwości z ich strony podczas leczenia. W wielu przypadkach klasy III zostało wykazane dodatkowe przesunięcie żuchwy, przy jednoczesnym zrównoważeniu okluzji, zrównoważyliśmy także relacje stawów skroniowo-żuchwowych.

uspokajają
również
rodziców

CURAPROX

Baby

Produkty medyczno-terapeutyczne z linii Curaprox Baby, wartościowe również pod względem pedagogicznym, gwarantują optymalny stan zdrowia jamy ustnej u najmłodszych. Dzięki specjalistycznej wiedzy ekspertów stomatologicznych produkty te mają działanie zapobiegawcze. Dbają o to, aby niemowlęta właściwie oddychały, zapewniają prawidłowy rozwój podniebienia, szczęki i żuchwy oraz sprawiają dzieciom radość i zachęcają je do mycia zębów w przyszłości.



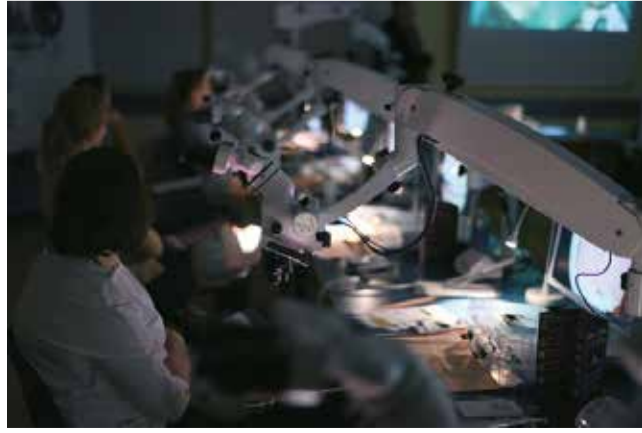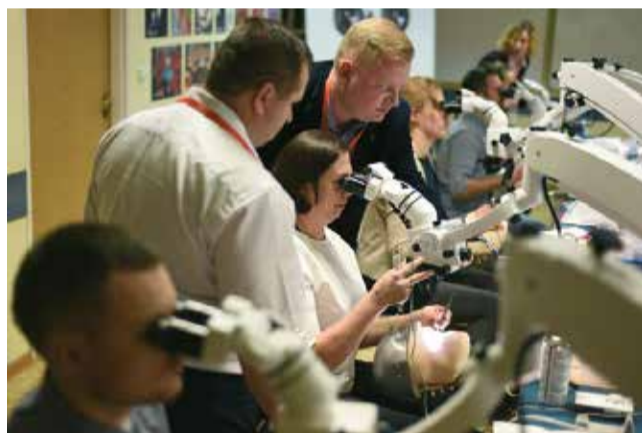Bio
FUNCTIONAL

nie zawiera
szkodliwych
substancji

Więcej informacji i sklep internetowy:
baby.curaprox.com

AD

15. Dolnośląskie Targi Stomatologiczne we Wrocławiu Dentamed®, 18-19.11.2016 r.



XP-endo[®] Finisher R – FKG Dentaire rozszerza ofertę instrumentów 3D




FKG Dentaire SA kontynuuje wprowadzanie na rynek innowacyjnych instrumentów – po wprowadzeniu rewolucyjnej XP-endo[®] Finisher, którego premiera odbyła się w 2015 r.

Oferta instrumentów przeznaczonych do przestrzennego opracowania kanałów korzeniowych została wzbogacona o XP-endo[®] Finisher R (XP-FR) – narzędzie do usuwania materiału wypełniającego.

Wykonane z unikalnego i bardzo elastycznego stopu NiTi, które dzięki swoim właściwościom rozszerzalnym w porównaniu do standardowych instrumentów, XP-FR czyści, nie zmieniając kształtu kanału oraz w obszarach niedostępnych dla tradycyjnych pilników. Po wstępnym opracowaniu usuwany jest materiał wypełniający (bez względu na zastosowany rodzaj techniki), który jest obecny szczególnie w kanałach ze złożoną morfologią i wielokrotnie zakrzywionych.

Podobnie, jak w przypadku XP-endo[®] Finisher, zastosowano tu stop aluminium. FKG MaxWire[™] (stop martenzytyczny i austenityczny) daje instrumentom zdolność do rozszerzania się i kurczenia tak, aby opracować kanał w trudnodostępnych miejscach, zwłaszcza owalnych i wielokrotnie zakrzywionych, nie zmieniając kształtu kanału. Dzięki swojej średnicy ISO 30, Finisher R (XP-FR) jest nieco sztywniejszy niż XP-endo[®] Finisher i umożliwia skuteczną usunięcie gutaperki.

Nowe narzędzie charakteryzuje się odpornością na cykliczne zmęczenie, ze względu na swoje niewielkie rozmiary rdzenia i zerowej zbieżności. Urządzenie jest łatwe w obsłudze i przeznaczone dla wszystkich lekarzy dentyków, którzy chcą poprawić długookresowy sukces swoich procedur leczenia endodontycznego. Dostępny jest w szerokościach 21 i 25 mm, pakowany w jałowy blister po 3 sztuki. 

Więcej informacji:
FKG Dentaire SA Crêt-du-Loche 4
CH-2304 La Chaux-de-Fonds
Switzerland
T. +41 32 924 2244
info@fkg.ch
www.fkg.ch

AD

3D agility_
The One to Shape your Success

XP ENDO[®]
shaper

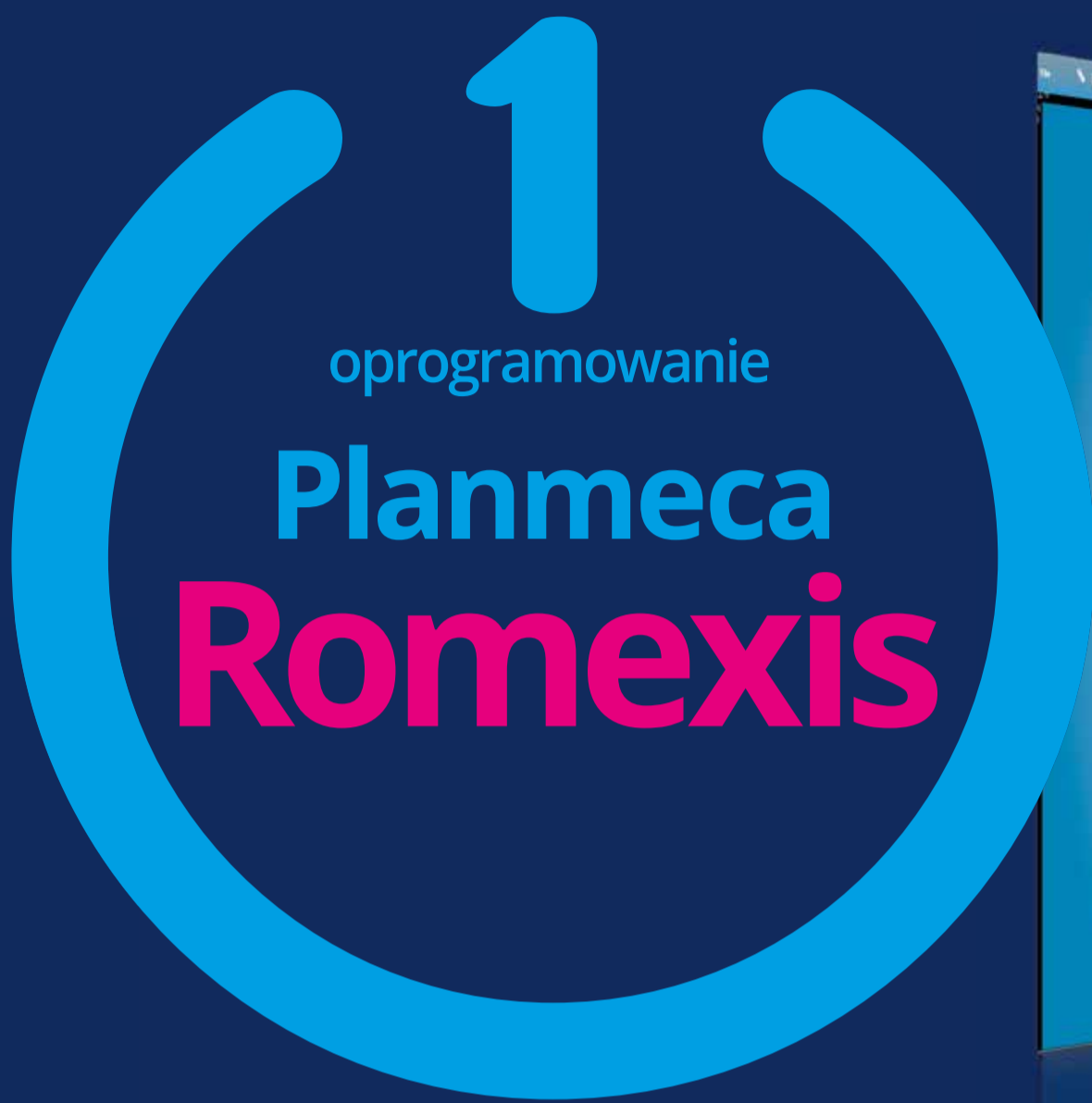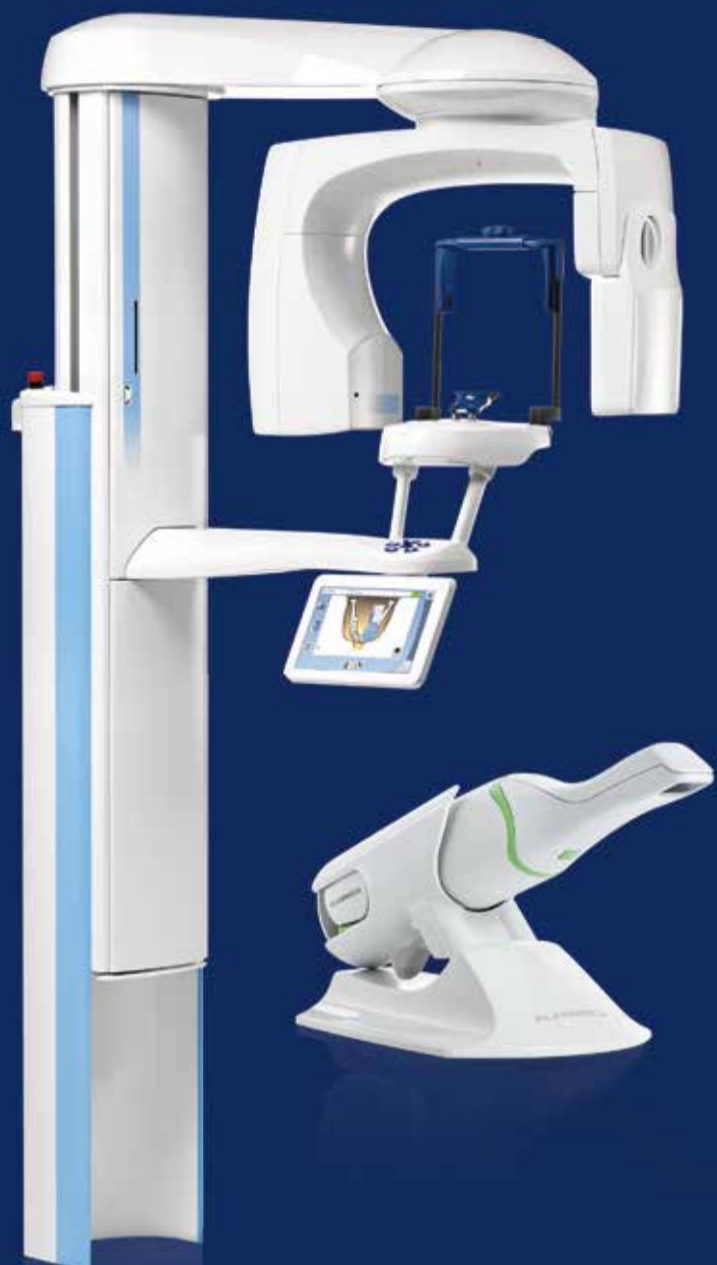FKG
swiss endo

MULTIDENTAL
MED

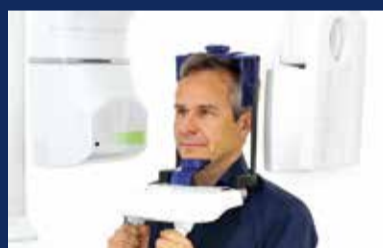www.multidental.com.pl

FKG Dentaire SA
www.fkg.ch

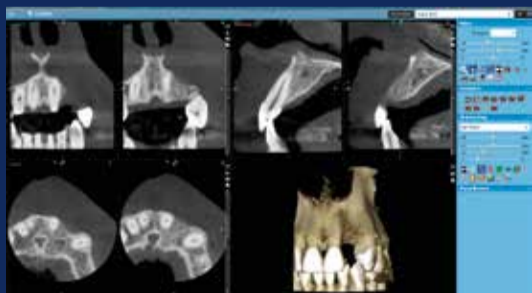Całokształt leczenia implantologicznego



1



Obrazowanie 3D CBCT
Planmeca ProMax® 3D



2



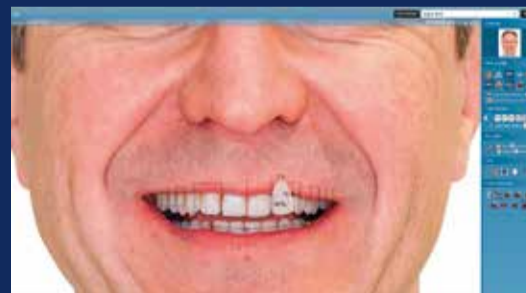Skanowane wewnętrzne
Planmeca PlanScan®



3

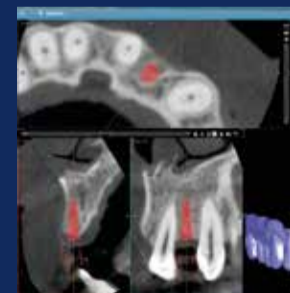

Projektowanie uśmiechu



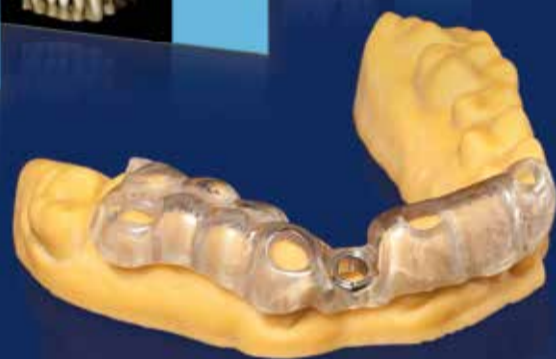
4

Planowanie implantologiczne



Osiągnięcie optymalnego efektu odbudowy i maksymalnego zadowolenia pacjentów!

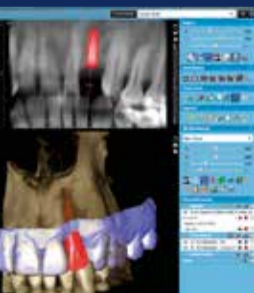
nego – w jednym oprogramowaniu



5

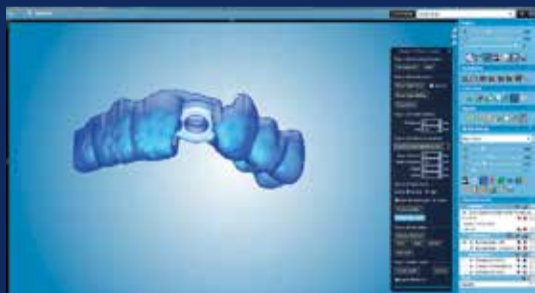Projektowanie szablonów
implantologicznych

czne



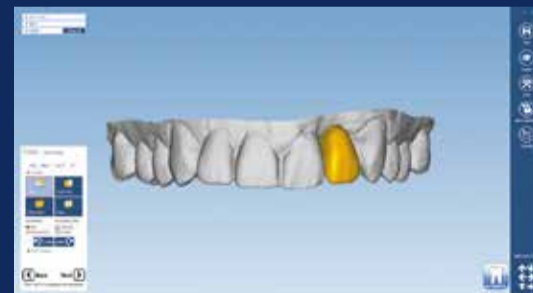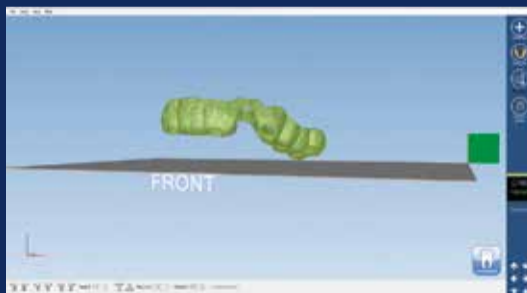
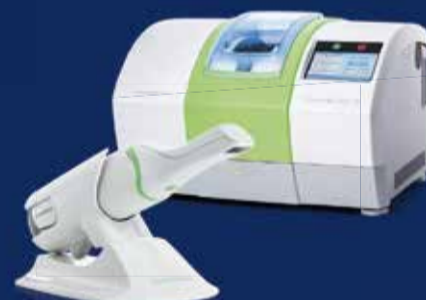6

Wytwarzanie szablonów
Planmeca Creo™



7

Odbudowa ostateczna
Planmeca CAD/CAM



PLANMECA



Budowanie zadowolenia, zaufania i rzetelności w kontaktach z klientami

Rozmowa z Claudio Prestigiacom – Dyrektor Marketingu firmy Hu-Friedy.

W branży stomatologicznej marka Hu-Friedy jest dobrze znana. Proszę powiedzieć, jaka jest struktura firmy w Europie? Którymi sferami działalności Pan zarządza?

Firma Hu-Friedy jest z pewnością jednym z wiodących światowych producentów w branży stomatologicznej, kładziemy ogromny nacisk na projekty badawcze, rozwój produktów i profesjonalną obsługę. Nasza jakość jest znana w ponad 100 krajach na całym świecie poprzez biura w Chicago, Frankfurcie, Tuttlingen, Mediolanie, Szanghaju, Tokio i naszej niezliczonej sieci partnerów. To wszystko pozwoliło na

zbudowanie relacji na fundamencie zadowolenia, zaufania i wiarygodności. Operacje europejskie są zarządzane z Frankfurtu, zapewniając sprawną koordynację działań wspierających naszych partnerów handlowych, pomoc naszych specjalistów, szybką adaptację globalnych produktów do lokalnych procedur, wymogów edukacyjnych i rozwój produktu.

Częścią usługową zajmuje się biuro w Tuttlingen, blisko granicy ze Szwajcarią, miastem znanym w branży stomatologicznej. Operacje na Południową Europę oraz Bliski Wschód koordynowane są z Mediolanu. Z szerokiej

gamy ponad 10.000 produktów, od diagnostyki do instrumentów chirurgicznych oraz systemów zarządzania instrumentarium, z zaangażowaniem dostarczamy usługi na najwyższym poziomie. Dzięki pasji, wysokiej jakości wykonania i poświęcenia dla klientów, wspieramy globalną społeczność stomatologiczną.

Wiemy, że firma Hu-Friedy ma długą i historię i tradycję. Skąd ona pochodzi i jakie są główne cechy, które sprawiają, że Hu-Friedy jest tak unikalna w świecie dentystycznym?

W pewnym momencie mojej kariery zawodowej miałem wiel-



AD

FROM OUR HANDS **TO YOUR HANDS**



A shared passion for performance.

Performance - for us that means listening, learning, collaborating, teaching, innovating, refining and perfecting everything we do. Our 10,000 products and countless services are exceptional because we develop them in conjunction with the very people who use them.

For you, performance means leveraging all your skill and education to deliver the best clinical outcomes for your patients. It's a goal we proudly share with you.

We are Hu-Friedy. Passionately committed to helping the best perform.

Please visit us: www.hu-friedy.eu

CHICAGO | MILAN | FRANKFURT | SHANGHAI | TOKYO | TUTTLINGEN
©2016 Hu-Friedy Mfg. Co., LLC. All rights reserved.

How the best perform



ką i rzadką okazję, aby zająć się osobistym rozwojem, wtedy zetknąłem się z firmą Hu-Friedy. Urzekło mnie połączenie przedsiębiorczości, rzemiosła, innowacyjności i zaangażowania. To wszystko było napędzane pasją i wzmacniane szacunkiem klientów i odbiorców.

Rodzina Saslow rozpoczęła działalność w 1959 r., kiedy Richard Saslow spotkał Hugo Friedmana, austriackiego imigranta, który założył przedsiębiorstwo w 1908 r. Dzisiaj można spotkać Richarda w naszej siedzibie w Chicago, gdzie pracuje jego syn Ron, odpowiedzialny za prowadzenie Hu-Friedy – dyrektor generalny międzynarodowej firmy produkcyjnej, zatrudniającej ponad 850 pracowników na całym świecie.

Ponad 80% cyklu produkcyjnego każdego instrumentu Hu-Friedy jest wykonywane ręcznie i wykańczane z pomocą unikalnych kompetencji rozwijanych przez dziesięciolecia.

Niezwykle ważne jest nasze zaangażowanie w rozwój branży. Firma Hu-Friedy codziennie blisko współpracuje z kluczowymi liderami opinii, tworząc najlepszą globalną sieć specjalistów z wybitnymi referencjami i prak-

tyką w branży stomatologicznej. Jest to wzajemna wymiana, gdzie wspieramy misję edukacyjną i badawczą, planowanie, tworzenie prototypów i urządzeń spełniających najtrudniejsze wymagania wynikające ze specyfikacji dla określonej procedury lub leczenia. W tych działaniach chodzi o zapewnienie, że każdy nowy produkt może spełniać wymogi lekarzy w świadczonych przez nich usługach. Pewność ta pociąga za sobą obietnicę zdecydowanego zaangażowania we wspieranie szkół i uniwersytetów w celu dostarczenia najlepszych kursów zawodowych i najbardziej zaawansowanych form edukacji.

Jakie są plany firmy? Czego możemy się spodziewać w najbliższym czasie?

Firma Hu-Friedy jest otwarta na potrzeby każdego lekarza i koncentruje się na zapewnieniu klientom kompleksowego wsparcia. To oznacza bycie mentorem dla młodych profesjonalistów, pomaganie lekarzom i specjalistom w codziennych wyzwaniach, z jednoczesnym zapewnieniem najbardziej niezawodnej sieci serwisowej w Europie. Pomagamy lekarzom maksymalizować efektywność i spełnić najwyższe oczekiwania, wspierając ich rozwój zawodowy. 

Precyzyjna ocena obecności, lokalizacji i rozmiaru zmian okołowierzchołkowych z wykorzystaniem CBCT

Bartłomiej Karaś i Wojciech Wilkoński

8 listopada 1985 r. Wilhelm Röntgen odkrył nowy rodzaj promieniowania. Dzięki temu diagnostyka w medycynie nabrała niespotykanego wcześniej wymiaru. Zastąpienie kliszy czujnikami cyfrowymi pozwoliło skrócić czas ekspozycji w trakcie wykonywania zdjęć. Dzięki temu dawka promieniowania uległa znacznej redukcji, zwiększając bezpieczeństwo badania. Obecnie uważa się, iż w przypadku leczenia stomatologicznego zdjęcia rtg są konieczne dla postawienia prawidłowej diagnozy. Niestety, klasyczna radiologia stomatologiczna posiada ograniczenia spowodowane anatomią twarzoczaszki.

Różnica w strukturze i mineralizacji pomiędzy blaszką zbitą a kością gąbczastą może powodować fałszywie ujemne wyniki badania. Jeżeli mamy do czynienia z grubą, dobrze zmineralizowaną blaszką zbitą, to osteoliza kości gąbczastej może nie zostać zobrazowana na zdjęciach uzyskanych drogą konwencjonalnej radiografii analogowej i cyfrowej. Attilio Tacconi, Piero Mozzo, Daniele Godi i Giordano Ronca opracowali metodę wykorzystania promieniowania X w formie stożka i w 1996 r. w Europie pojawiły się pierwsze tomografy stożkowe. Dzisiaj CBCT (ang. Cone Beam Computed Tomography – tomografia komputerowa wiązki stożkowej) wykorzystywana jest przede wszystkim w chirurgii, implantologii, periodontologii i endodoncji.

Przypadek 1

70-letnia pacjentka zgłosiła się do lekarza dentystry ze względu na niespecyficzne, trudne do sprecyzowania dolegliwości bólowe. Ból o słabym natężeniu pojawiał się nieregularnie. Nie był powiązany z aktem żucia ani temperaturą. Za źródło bólu pacjentka podawała okolice górnego, prawego,

pierwszego zęba trzonowego. W badaniu klinicznym stwierdzono nieznaczne rozdzęcie wyrostka w porównaniu ze stroną przeciwną. Ząb 16 był filarem 4-punktowego mostu. Nie zaobserwowano reakcji bólowej zarówno przy testach na nacisk i opukiwanie zęba 16, jak również przy ucisku okolicy wierzchołkowej.

zęba 16 nie wykazywała zmian w obrazie radiologicznym. W związku z problemem z diagnozą, podjęto decyzję o wykonaniu tomografii komputerowej. Na obrazie uzyskanym dzięki tomografii, bez trudu można było zidentyfikować ubytek osteolityczny odpowiadający obrazowi radiologicznemu, charaktery-

zującym stanem zapalnym tkanek okołowierzchołkowych. W celu precyzyjnej weryfikacji ilości pozostałych tkanek twardych, usunięto pracę protetyczną. W osłonie koferdamu wykonano jednowizytowe leczenie kanałowe zakończone cementowaniem włókien szklanych i założono most tymczasowy. Po ustąpieniu dolegliwości pozabiegowych ząb pozostał bezobjawowy. Następnie wykonano nową pracę protetyczną.

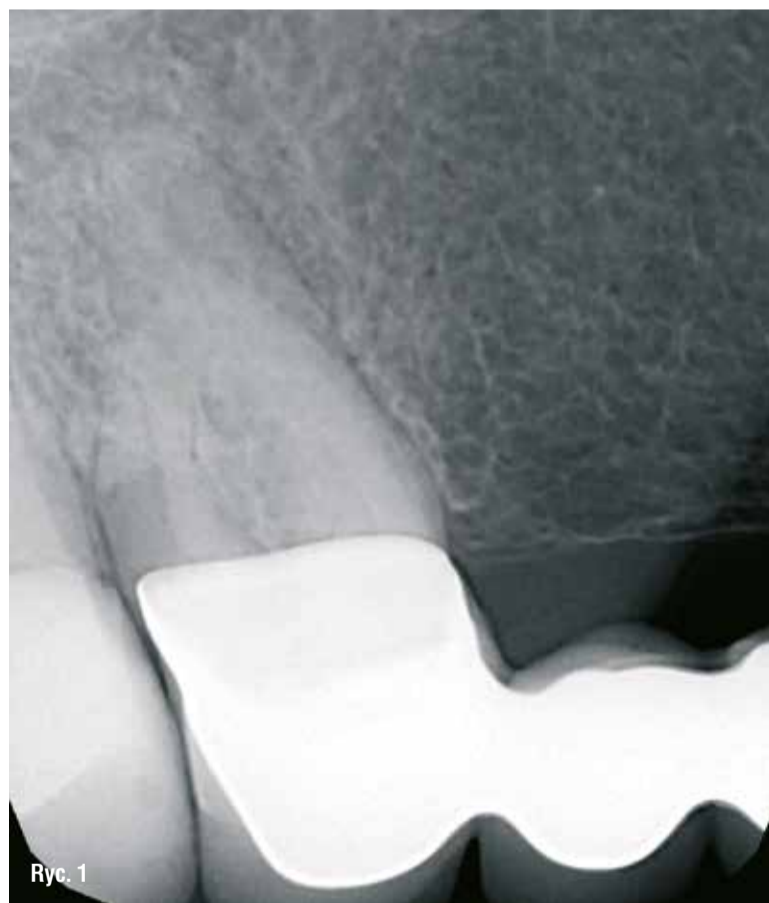Należy pamiętać, że analizę porównawczą powinno się prowadzić na zdjęciach tego samego typu, w tych samych projekcjach: 2 zdjęć pantomograficznych (z wyłączeniem leczenia endodontycznego), 2 zdjęć małowizyjnych w tych samych projekcjach lub 2 badań tomograficznych. Ze względu na różnicę w technice wykonywania zdjęcia małowizyjnego i tomografii komputerowej nie

powinno się tych badań porównywać ze sobą.

W omawianym przypadku, zmiany w okolicy tkanek okołowierzchołkowych były możliwe do zaobserwowania dzięki tomografii komputerowej, a nie były widoczne na zdjęciu punktowym, zatem do oceny gojenia się zmian wykorzystano również tomografię komputerową, którą wykonano 24 miesiące od zakończenia leczenia endodontycznego (Ryc. 3). Analiza kontrolnego CBCT ujawniła wyraźne gojenie kości wyrostka zębodołowego.

Przypadek 2

25-letnia pacjentka została skierowana celem kontynuacji skomplikowanego leczenia endodontycznego zęba 36. Pacjentka zgłosiła się ze swoim zdjęciem pantomograficznym (Ryc. 4). Ze względu na rozmiar i umiejscowienie zmiany okołowierzchołkowej zdecydowano



Na zdjęciu rvg uwidoczniły się zmiany kości wyrostka zębodołowego w przestrzeni pomiędzy zębami 16 i 17 (Ryc. 1), a kość w okolicy wierzchołków

styczny dla przewlekłego zapalenia tkanek okołowierzchołkowych (Ryc. 2).

Postawiono diagnozę: martwica miazgi powikłana przewle-

