

implants

international magazine of oral implantology

1 2012 wydanie polskie

| Opis przypadku

Regeneracja kości z użyciem siarczanu wapnia, PRP oraz natychmiastową implantacją

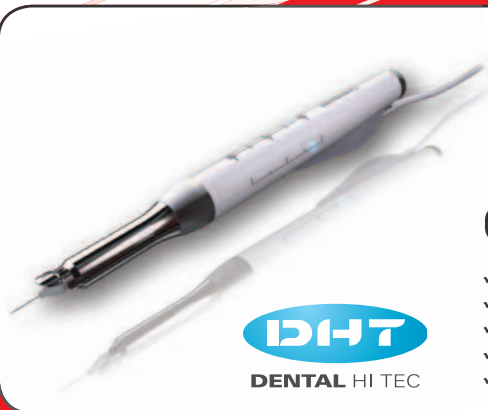| Kwalifikacje zawodowe

Chirurgia szczękowo-twarzowa w Polsce i Europie

| Wywiad

Porozumienie spójności implantologów





QuickSleeper⁴

Najbardziej zaawansowany system znieczuleń komputerowych z możliwością wykonywania znieczuleń dokostnych (techniki osteocentral i transkortykałna) oraz pozostałych rodzajów znieczuleń.

Nowości:

- ✓ Ciśnienie podawanego anestetyku (mechanizm P.A.R.) oraz rotacja igły są sterowane mikroprocesorowo
- ✓ Bardzo niskie koszty eksploatacji – tylko koszty igieł i standardowych ampułek
- ✓ Całkiem nowa i ergonomiczna końcówka
- ✓ Bezprzewodowy i bezbaterijny pedał
- ✓ Zminiaturyzowany unit sterujący



SleeperOne 4

Najnowsza generacja komputerowego systemu znieczuleń SleeperOne – wszystkie techniki znieczuleń: śródwieżadłowe, doprzegrodowe, nasiękowe, dopodniebienne, etc za wyjątkiem dokostnych.

Nowości:

- ✓ zminiaturyzowany unit sterujący
- ✓ 4 podstawowe tryby podawania anestetyku, optymalne dla stosowanej techniki znieczulenia
- ✓ ultralekka końcówka
- ✓ bezprzewodowy i bezbaterijny pedał (lub wersja z pedałem przewodowym)
- ✓ bardzo niskie koszty eksploatacji – tylko standardowe igły i ampułki



IMPLANTOLOGIA – REGENERACJA KOŚCI



OSTEOGENICS

MEMBRANY CYTOPLAST

- ✓ membrany resorbowalne kolagenowe
- ✓ membrany nieresorbowalne dPTFE
- ✓ membrany nieresorbowalne dPTFE wzmacniane tytanem

NICI CYTOPLAST

- ✓ nieresorbowalny monofilament z PTFE (politetrafluoroetylen)
- ✓ jednowłóknowa struktura eliminująca wnikanie bakterii
- ✓ wysoka wytrzymałość mechaniczna
- ✓ miękka tekstura – komfort dla pacjenta

OSTEOGENICS



IMPLANTY DI

- ✓ połączenie implant – łącznik typu Cone Morse – 2,5°
- ✓ system antyrotacyjny typu Cam
- ✓ zmiana platformy – Switching Cone
- ✓ powierzchnia typu SLA - TiO2

BIOMATERIAŁ NUOSS

- ✓ granulki anorganicznej kości bydłowej
- ✓ wymiar makroporów – 200-600 µm
- ✓ wymiar mikroporów – 0,1-1,0 µm
- ✓ wskaźnik fosfor-wapń – 1,58



Szanowni Państwo!

Liczba konferencji i kongresów implantologicznych przewyższa dziś liczbę dni w roku. Cieszy mnie to, bo wskazuje na istotny postęp. „Imprezy” implantologiczne można podzielić na 3 rodzaje:

1. Atrakcyjne kongresy i konferencje – popularno-naukowe, rzadziej naukowe, organizowane przez wydawnictwa, które początkowo je wspierały. Ich rola sponsora przeminęła, tętnią własnym, bujnym życiem i dotarły „pod strzechy”. Kongresy te cieszą się zainteresowaniem młodych adeptów implantologii, można tam czasem spotkać i wysłuchać quasi-proroków: „Wszczepiasz i wiesz wszystko” brzmi, jak kiedyś: „Pierwszym pocięciem trafić w cel”. Nie do zrobienia!
2. Najliczniejsze konferencje, organizowane przez firmy – często są „kongresami jednego produktu”. Ciekawie, oszołamiająco zaanonsowane, ściągają „wyznawców” danego producenta lub dystrybutora. Firmy te kiedyś były sponsorami towarzystw naukowych, teraz zapraszają głównie stałych i starych klientów. Liczba sprzedanych implantów rośnie, liczba nowych klientów nieznacznie – logistyka kuleje. Tymczasem rocznie uczelnie w Polsce opuszcza ok. 1000 lekarzy dentystów.
3. Kongresy wielo- i interdyscyplinarne oparte na wiedzy uniwersyteckiej i jej transferze do praktyki – tu ustala się konsensusy, wymienia opinie praktyków-prywatnych i praktyków-akademików, tu klinika ma 2 znaczenia: akceptowalne – prywatne (?) i uniwersyteckie. Główna zasada: *evidence based medicine* gwarantuje rzetelną wiedzę i jej wymiar praktyczny – human histology to dowód prawdy. Spotkania te są miejscem dla dowodów biologicznych, medycznych i statystycznych, także miejscem do wprowadzania pojęć medycznych i rezygnacji z żargonu typu: „podsypka”, „proszek z kości konia”, „kość ze zwłok” w miejsce: „przeszczep procesowanego minerału ksenogennego”, „przeszczep allogeniczny procesowany z banku tkanek ludzkich”. Jesteśmy to winni naszym nauczycielom oraz uszom i wyobraźni wystraszonego pacjenta!

W medycynie każdy produkt, zanim zostanie zaferowany lekarzowi poddany jest badaniom *in vitro*, *in vivo*, na zwierzętach, ocenie komisji bioetycznej, badaniom przedklinicznym i klinicznym, później jest promocja polskiej nauki, implantologii, zagraniczne publikacje – ukłony i największy szacunek dla polskich badaczy, którzy tego dokonali! W kryzysie wszystkie formy edukacji są ważne w nabywaniu umiejętności w implantologii – celu osiągalnego dla każdego dentysty pod warunkiem zachowania dobrego tonu i stylu, poziom wiedzy jest jednak najważniejszy. Wysiłki te powinny prowadzić do uzyskania polskiego certyfikatu umiejętności – jesteśmy wszak w Europie! W implantologii już nie odbiegamy od niej jakością, cenowo jesteśmy atrakcyjniejsi – skorzystajmy z tego!

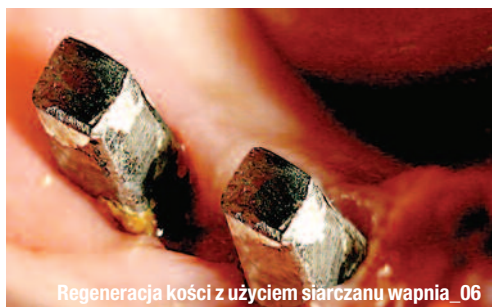Różne formy edukacji uzupełniają się – nie tylko dyskutujemy o standardach i nowych produktach, ale je współkreujemy. Trzeba mówić o powikłaniach i sprawach sądowych. Powikłania są i będą – wynika to z faktu starzenia się organizmu, ale i działań poza standardami, często brawury. Jatrogenność w implantologii to jeden z tematów zbliżających się kongresów OSIS-EDI.

Zapraszamy do lektury tego ciekawego numeru **implants**, a także do udziału w VIII Kongresie PTChJU i anonsujemy początek obchodów XX-lecia OSIS (Jacharanka 11-12.05.2012)!_



Prof. Andrzej Wojtowicz





Regeneracja kości z użyciem siarczanu wapnia_06



Chirurgia szczękowo-twarzowa w Polsce i Europie_26



Międzynarodowy Kongres CAMLOG w Lucernie_38

| Od wydawcy

03 **Szanowni Państwo!**

_ Prof. Andrzej Wojtowicz

| Praktyka

_ Opis przypadku

06 **Regeneracja kości z użyciem siarczanu wapnia, PRP oraz natychmiastową implantacją**

_ Ivan Herrera Ustariz

_ Opis przypadku

10 **Zastosowanie matrycy kolagenowej mucoderm®**

_ opis przypadku

_ Krzysztof Chmielewski

_ Raport użytkownika

14 **Analiza odbudowy protetycznej na implantach BellaTek Encode i Atlantis**

_ Prof. Andrzej Wojtowicz, Remigiusz Czerkies

_ Raport z badania

18 **Implant OSSEOTITE®2 Certain®**

_ raport przejściowy po roku prospektywnego badania klinicznego i radiologicznego

_ Pär-Olov Östman

| Prawo

_ Kwalifikacje zawodowe

26 **Chirurgia szczękowo-twarzowa w Polsce i Europie**

_ Marek Szewczyński

| Opinie

_ Wywiad

30 **Porozumienie społeczności implantologów**

_ wywiad z dr. Theodorosem Kaposem

_ Daniel Zimmermann

_ Zaawansowane metody augmentacji

34 **Metody augmentacji z wykorzystaniem czynników wzrostowych i komórek macierzystych**

_ Andrzej Wojtowicz

| Wydarzenia

_ Kongres Camlog

38 **IV Międzynarodowy Kongres CAMLOG**

_ Implantologia w Bednarach

40 **Piknik w Bednarach – implantologia i motoryzacja**

_ Grzegorz Rosiak

_ Kurs praktyczny

42 **Odległe obserwacje w implantologii natychmiastowej i odroczonej**

_ Kongres Implantoprotetyczny BEGO Semados

44 **Jesień dla lekarzy i techników dentystrycznych**

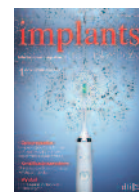| Informacje

_ Produkty

46 **Oferta produktów stomatologicznych**


49 **Prenumerata magazynu IMPLANTS**

50 **O wydawcy**




Zdjęcie na okładce wykorzystano dzięki uprzejmości Philips Polska Sp. z o.o.

IDENTYCZNA
GEOMETRIA ZEWNĘTRZNA



POŁĄCZENIE
TUBE-IN-TUBE™



POŁĄCZENIE
STOŻKOWE

Czekamy na Twój telefon:
012 423 49 21-22

lub e-mail:
sprzedaz@fmdental.pl

➔ www.fmdental.pl

Wykorzystaj swój smartfon
i dowiedz się więcej
o produktach CAMLOG®
skanując ten fotokod



CAMLOG DAJE CI TERAZ WOLNOŚĆ WYBORU

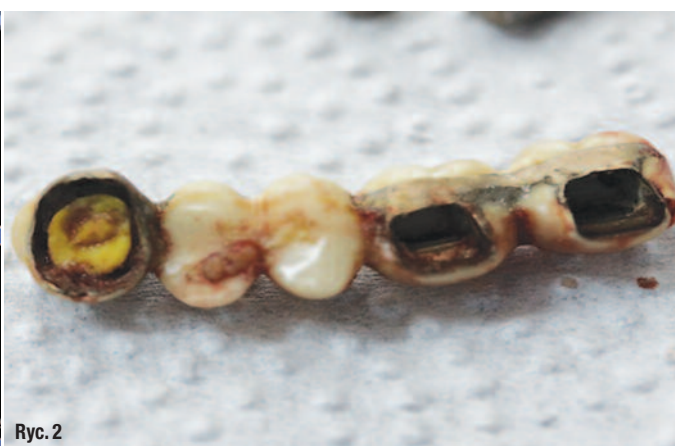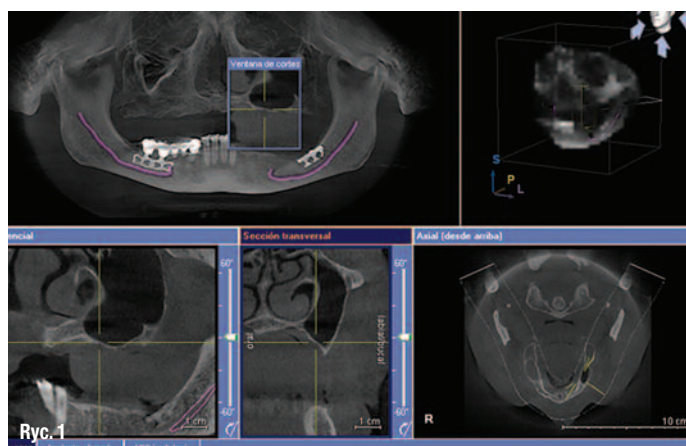
Połączenie stożkowe czy Tube-in-Tube™? Marka Camlog oferuje Ci teraz w klasie premium jedno i drugie. Nowy system implantologiczny CONELOG® – połączenie stożkowe wraz ze sprawdzoną i udokumentowaną jakością systemu CAMLOG®. Zobacz www.camlog.pl

a perfect fit™

camlog

Regeneracja kości z użyciem siarczanu wapnia, PRP oraz natychmiastową implantacją

Autor _ Ivan Herrera Ustariz



_Zintegrowane implanty są najlepszą alternatywą dla odtworzenia częściowo lub całkowicie utraconego uzębienia, ale w wielu przypadkach nie ma wystarczającej ilości kości do umieszczenia implantów, dlatego stosuje się substytuty kości do regeneracji tych tkanek. Obecnie istnieją różne rodzaje materiałów regeneracyjnych, takich jak siarczan wapnia (biomateriał, który jest stosowany od wielu lat), osocze bogatopłytkowe (używane do wspomaganego gojenia). W niniejszym artykule przedstawiono opis przypadku, w którym w miejscu ubytku kostnego w żuchwie spowodowanego przez implant żyletkowy przeprowadzono regenerację kości za pomocą dwufazowego siarczanu wapnia, osocza bogatopłytkowego z natychmiastowym umiejscowieniem implantu.

_ Wstęp

Siarczan wapnia jest ważnym materiałem używanym w celu osiągnięcia regeneracji kości, a jego doskonała biogodność powoduje, że jest optymalnym biomateriałem do tego celu i może być stosowany samodzielnie lub w połączeniu z innymi substytutami kostnymi.

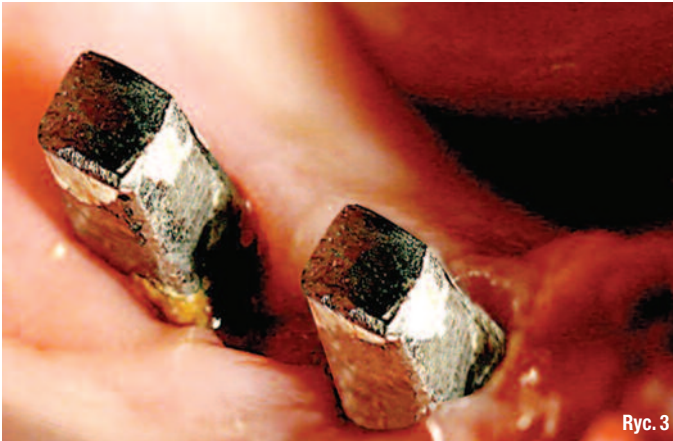Siarczan wapnia występuje w kilku postaciach, najpowszechniejsze to półwodna i dwuwodna – w momencie połączenia w jednym preparacie wytwarzają efekt synergiczny, zwiększając najważniejsze zalety obu tych postaci.

Osocze bogatopłytkowe (PRP) jest bogatym źródłem czynników wzrostu o właściwościach angiogennych i mitogennych, co przyspiesza gojenie tkanek miękkich i twardych.

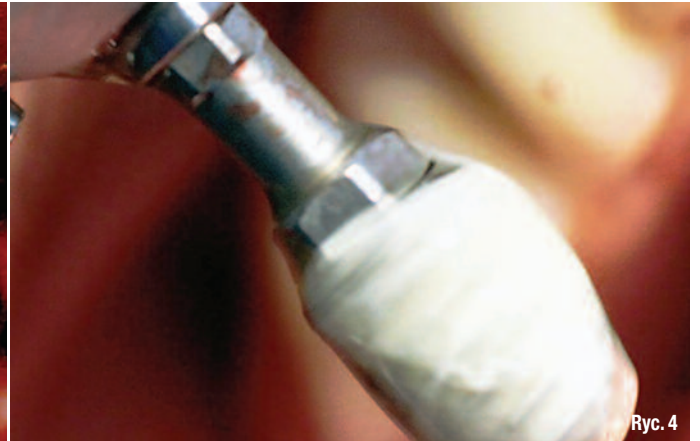_ Opis przypadku

59-letnia kobieta, z wywiadem ogólnym bez znaczenia klinicznego, zgłosiła się z bólem i obrzękiem po prawej stronie w żuchwie. Ok. 20 lat wcześniej zostały umieszczone w tej okolicy implanty żyletkowe. Pacjentka skarżyła się na niewygodę konstrukcji protetycznej, podkreślając jej ruchomość podczas żucia.

W badaniu radiologicznym stwierdzono stałą protezę opartą na zębie 43 (widoczne zmiany okołowierzchołkowe i nieszczelności) z przęsłem w obszarze 44-45 i wspartą na implancie żyletkowym w okolicy 46 i 47.



Ryc. 3



Ryc. 4

Po lewej stronie pacjentka ma bezobjawowy implant żyletkowy, który pozostał przez długi czas pokryty tkanką miękką (Ryc. 1). Pacjentce zalecono antybiotykoterapię środkiem Etidoxina® Euroetika – Kolumbia przez 10 dni 1 raz na dobę.

Zabieg

Po wykonaniu znieczulenia usunięto protezę stałą. Widoczne były ślady korozji (Ryc. 2), a także implant żyletkowy i pozostałości jedzenia (Ryc. 3).

Implanty żyletkowe zostały usunięte, następnie oczyszczono miejsce poprzez lyżeczkowanie kości. Zastosowano w tym obszarze gazę nasączoną chlorowodorkiem ambramicyny (Sanofi Aventis® Kolumbia), umieszczając ją na 20 min., po czym miejsce przemyto dużą ilością roztworu soli fizjologicznej.

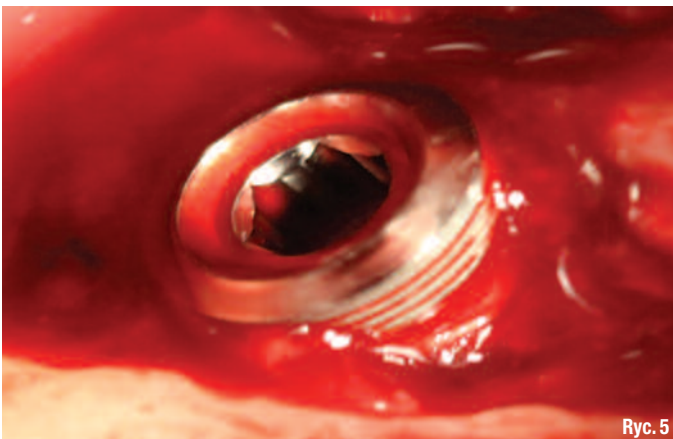
Natychmiast zostały umieszczone 2 implanty (Seven® MIS Implants Technologies) w okolicy zębów 43 (4,20 x 10mm) i 46 (6 x 8 mm), ten ostatni został umieszczony wraz z mieszaniną PRP i BondBone – dwufazowy siarczan wapnia (postać półwodna siarczanu wapnia $\text{CaSO}_4 \cdot 0,5\text{H}_2\text{O}$ – postać dwuwodna siar-

czanu wapnia $\text{CaSO}_4 \cdot 2\text{H}_2\text{O}$ ® MIS Implants Technologies, Ryc. 4).

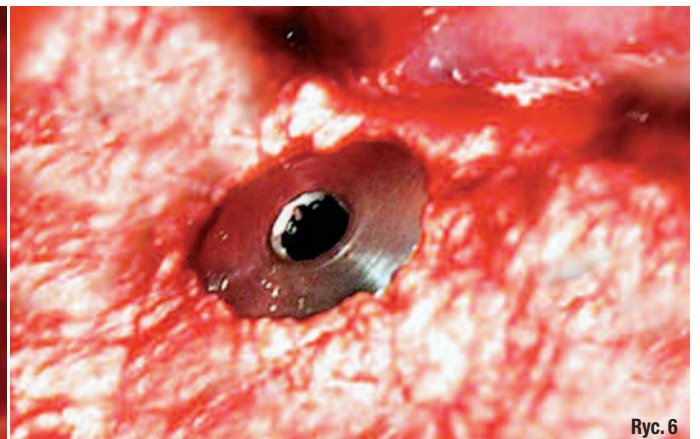
Po wprowadzeniu implantów okazało się, że wokół implantu w miejscu 46 istnieje duża przestrzeń (Ryc. 5), wprowadzono więc w to miejsce BoneBond zmieszany z osoczem bogatopłytkowym PRP (Ryc. 6). Implanty miały dobrą stabilizację pierwotną, obszar został zamknięty, pozostawiając pogrążone implanty.

Po lewej stronie żuchwy zostały umieszczone 2 implanty (Seven® MIS Implants Technologies) w okolicach zębów 33 (3,75 x 13 mm) i 36 (6 x 8 mm).

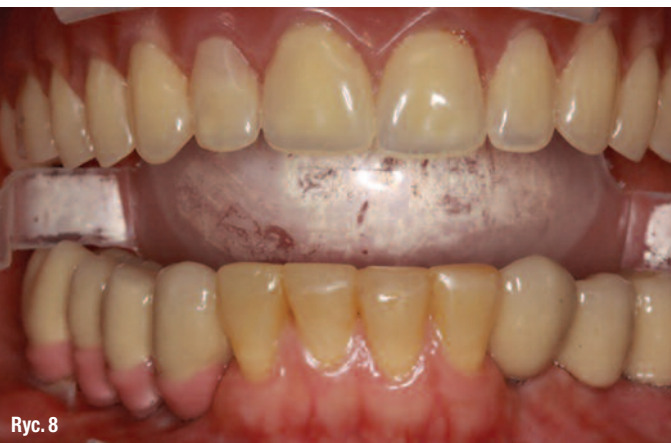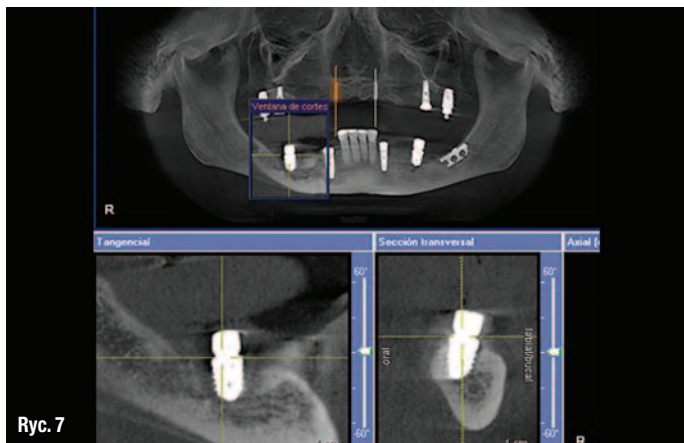
Pacjentce zalecono eterykoksyb 120mg (Arcoxia® Merck Sharp & Dohme – Meksyk) co 24 godz. przez 7 dni oraz płukanie jamy ustnej diglukonianem chlorheksydyny 0,2 mg (Clorhexol® Farpag Laboratorium – Kolumbia) co 12 godz. przez 7 dni. 15 dni później przeprowadzono dwustronną procedurę podniesienia zatok przy użyciu BondBone i materiału na bazie hydroksyapatytu oraz trójfosforanu wapnia (HA\TCP 60:40 4Bone® MIS Implants Technologies) zmieszanego z PRP, umieszczono także 2 implanty Seven® w obszarze zębów 18 i 28.



Ryc. 5



Ryc. 6



Ryc. 7

Ryc. 8

6 miesięcy później wykonano tomografię komputerową (CT) w celu oceny regenerowanego obszaru. Obrazy CT wykazały wytworzenie się kości wokół implantu 46 z prawidłowym wysyceniem na zdjęciach (Ryc. 7). Implanty w żuchwie odsłonięto i umieszczono filary ostateczne, oddając na nich stałą pracę protetyczną (Ryc. 8).

W szczęce umieszczono 2 implanty (Seven® MIS Implants Technologies) w okolicy 16 (4,20 x 13 mm) i 26 (4,20 x 11,5) oraz 2 miniimplanty w obszarze 12 i 22. Po 4 tygodniach wykonano tymczasową protezę całkowitą.

_ Dyskusja

Natychmiastowe umieszczenie implantów połączone z procedurą regeneracji kości daje dobrą przewidywalność kliniczną pod warunkiem, że uwzględnione zostaną zasady stabilizacji mechanicznej oraz dobrego ukrwienia. Impregnacja powierzchni implantu za pomocą PRP stymuluje migrację, proliferację i różnicowanie komórek osteoprogenitorowych, a także zwiększa ich zdolność do przylegania do powierzchni tytanu. W ten sposób powstaje dynamiczna powierzchnia, która może przyspieszyć gojenie kości i zwiększać osteointegrację.

Łącząc siarczan wapnia z PRP, uzyskujemy zwarty biomateriał, który można kształtować i który jest stabilny w miejscu regeneracji. Zwiększona liczba jonów wapnia i aktywacja płytek krwi (uwolnione czynniki wzrostu) zwiększa stężenie białek adhezyjnych, poprawia unaczynienie i indukuje różnicowanie komórek. Wysokie stężenie jonów wapnia, które są uwalniane podczas rozpadu siarczana wapnia stymuluje komórki macierzyste do częstszych podziałów (właściwości mitogenne) i przyspiesza różnicowanie osteoblastów. Wysokie stężenie wapnia hamuje także resorpcję za pośrednic-

twem osteoklastów i działa wspomagająco na rzecz przebudowy kości.

Dwufazowy siarczan wapnia jako mieszanina obu jego postaci ma lepsze właściwości niż pojedyncze jego formy, a szczególnie półwodna, która znacząco zwiększa czas wiązania w obecności płynów, po dołączeniu cząsteczek dwuwodnego powoduje szybsze jego tężenie – uzyskujemy tym samym wspianą stabilność mechaniczną i większą twardość bez zaburzeń tężenia materiału podczas kontaktu z krwią i śliną.

Z piśmiennictwa wynika, że po regeneracji kości z wykorzystaniem dwufazowego siarczana wapnia nie znajdujemy żadnych pozostałości tego materiału, co czyni go optymalnym w porównaniu do preparatów pochodzenia wołowego. W podobnych badaniach z wykorzystaniem biomateriałów pochodzenia wołowego po okresie gojenia znaleziono 25-35% niewchłoniętego biomateriału.

_ Wnioski

Właściwości osteokondukcyjne dwufazowego siarczana wapnia w połączeniu z potencjałem różnicowania komórek i angiogennymi czynnikami wzrostu występującymi w PRP mają korzystny wpływ w miejscach regeneracji kości.


Piśmiennictwo dostępne u wydawcy.

_ autor	implants
<p>Ivan Herrera Ustariz (Periodontist Universidad Metropolitana, Barranquilla – Colombia, Postgraduate Clinical Pharmacy University of the Atlantic, Barranquilla – Colombia, Pharmacovigilance Masters candidate University of Seville).</p>	

MIS® | C1

NOWOŚĆ

KONIKALNE POŁĄCZENIE OD MIS



MIS z dumą prezentuje C1 – nowy, innowacyjny implant o stożkowym połączeniu protetycznym z antyrotacją na indeksie stożka oraz mechanizmem podwójnej stabilizacji DSM (Dual Stability Mechanism). Innowacyjny design zapewnia doskonałe umocowanie implantu oraz absolutną szczelność w obszarze implant – łącznik. C1 łączy korzyści chirurgiczne i protetyczne dla wielu procedur, oszczędza czas i zapewnia niezawodne i trwałe wyniki kliniczne.