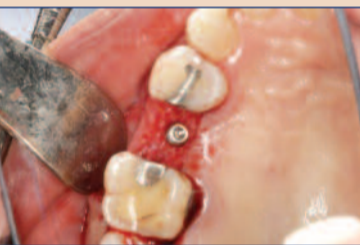

Новости

Синтетическая мембрана может ускорить заживление после установки имплантатов Dental Tribune International

Иерусалим, Израиль: израильская компания Regenecure, специализирующаяся на реконструкции костной ткани, разработала новую мембрану-стимулятор для пациентов, нуждающихся в установке имплантатов. Предварительные исследования дали многообещающие результаты, и теперь будут проведены клинические испытания мембраны. Компания надеется, что ее новая разработка поможет улучшить и ускорить заживление после разных вмешательств.

В течение 6 мес ученые из Медицинского центра «Хадасса» в Иерусалиме и Медицинского центра «Рамбам» в Хайфе сравнивали объем кости, сформированной в результате открытого синус-лифтинга с образованием латерального окна при использовании мембраны компании Regenecure и коллагеновых мембран. В исследовании принимали участие 32 курящих и некурящих пациента с недостаточным объемом костной ткани, что часто препятствует успешной имплантации. Половине участников установили новую синтетическую мембрану, половине – коллагеновые мембраны, которые сегодня являются «золотым стандартом» имплантологии.



Недостаток объема костной ткани является распространенной проблемой имплантологии. Поддерживающие имплантат остеопластические материалы необходимо закрывать фиксирующей мембраной (Фото: greenbutterfly/Shutterstock).

Согласно данным компании Regenecure, инновационная мембрана AMCA (аммонийно-метакрилатный сополимер типа A) для направленной регенерации превосходит коллагеновые мембраны с точки зрения качества и безопасности. Она медленно резорбируется, давая естественной кости больше времени для надлежащей регенерации, является полностью синтетической и исключает риск заражения патогенами, присутствующими в мембранах животного происхождения. Кроме того, мембрана ускоряет заживление, обеспечивая соединение, пролиферацию и дифференцировку стволовых клеток в кости и препятствуя вращению эпителия. Компания подчеркивает, что мембрану легко использовать в хирургии. Согласно недавнему отчету Research and Markets, издания, посвященного изучению международного рынка, ожидается, что к 2018 г. объем рынка дентальных имплантатов превысит 6,5 млрд долларов США (5 млрд евро).



Имплантология

Одноэтапная имплантация – новый горизонт в имплантологии

Активное распространение метода дентальной имплантации заставляет практикующих врачей и ученых выработать более рациональные методики его применения, оставаясь при этом в рамках подтвержденных опытом протоколов операции.

стр. 6

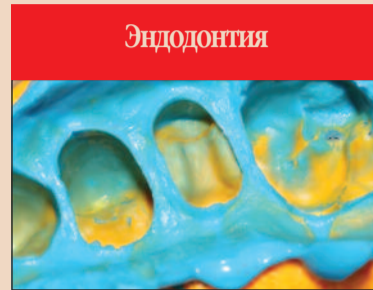

Эндодонтия

Инструменты MounceFile: файлы для препарирования корневых каналов

О том, как наилучшим образом обеспечить трехмерное очищение, формирование и obturацию системы корневых каналов, ведутся бесконечные дискуссии. Развитие технологий, литература и клинический опыт предоставляют в распоряжение эндодонтистов все новые методы и инструменты.

стр. 10



Эндодонтия

Повторное эндодонтическое лечение и адгезивная реставрация второго премоляра при утрате существенного объема структуры зуба

В настоящей статье описана полная реабилитация второго премоляра, включая повторное эндодонтическое лечение и создание окончательной реставрации.

стр. 16



Современные технологии

Цифровая фотография в стоматологии

Стоматология может быть и скучной рутинной и источником огромного удовлетворения. Один из способов достижения последнего – использование цифровой фотографии, которая представляет превосходное средство оценки результатов лечения, радует и клинициста и пациента, помогает превратить работу в удовольствие.

стр. 22

Анализ эстетики челюстно-лицевой области с помощью программы объемного моделирования – сочетание эстетической стоматологии и медицины

Валерио Бини, Италия

Введение

Челюстно-лицевые аномалии – это нарушения пропорций лица и соотношений зубных рядов; следствием подобных отклонений нередко становится социальная дискриминация. Хотя ортодонтия позволяет восстановить правильное расположение зубов, этой меры зачастую бывает недостаточно, чтобы устранить дисгармонию лица.

Именно поэтому для гармонизации окончательного результата необходимо вмешательство эстетиче-

ской медицины. Благодаря современным возможностям компьютерной визуализации пациенту можно заранее продемонстрировать окончательный результат ортодонтического и эстетического лечения. Для этого при коррекции нарушений окклюзии применяется новый диагностический подход – анализ фотографий, томограмм и рентгеновских снимков с помощью компьютерной программы объемного моделирования, специально разработанной для эстетической стоматологии.

Благодаря этой программе пациент может увидеть предполагаемый окончательный результат.

Анализ эстетики

Зачастую пациент обращается за консультацией к стоматологу из-за того, что ему не нравится его улыбка, и это настолько влияет на него психологически, что помощь эстетической стоматологии становится необходимой.

Сегодня роль стоматолога состоит в том, чтобы согласовать с па-

циентом цели лечения и обеспечить предсказуемый эстетический результат.

Многие челюстно-лицевые аномалии обуславливаются нарушениями окклюзии, которые классифицируются на основании соотношения моляров по Энглю (рис. 1, б). Мягкие ткани рта и губ располагаются поверх твердых структур зубных рядов и потому подвержены влиянию окклюзионного соотношения.

→ DT стр. 2

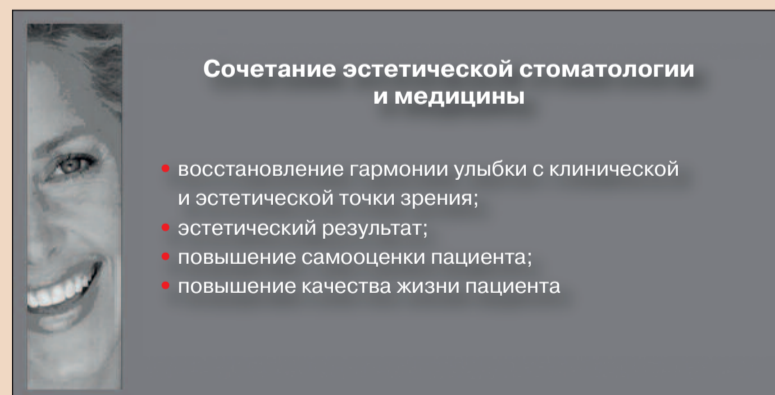


Рис. 1, а. Задачи эстетической стоматологии и медицины.

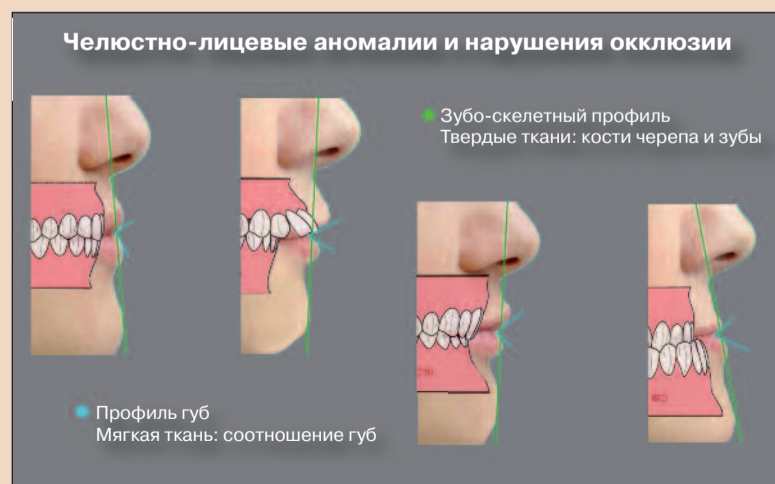

Рис. 1, б. Нарушение окклюзии класса III/II и дисгармония губ.



Рис. 2. Анализ эстетики челюстно-лицевой области, демонстрирующий нарушение соотношения губ и их асимметрию.

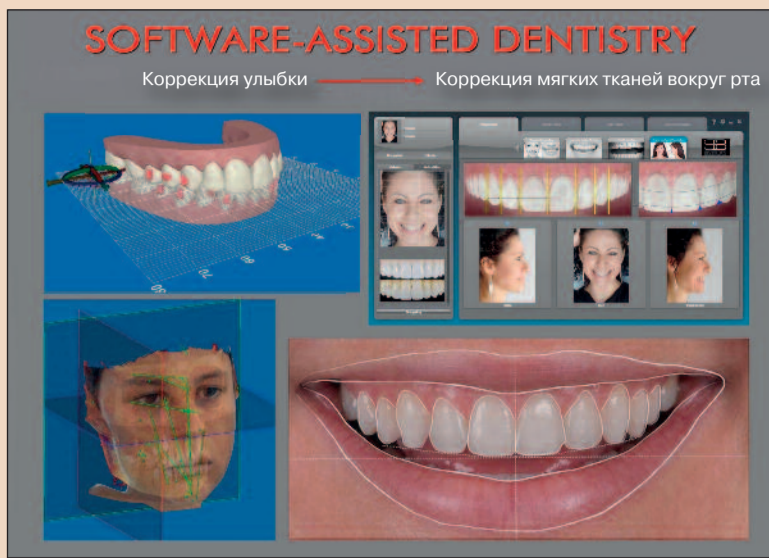


Рис. 3, а. Компьютеризированная эстетическая стоматология.

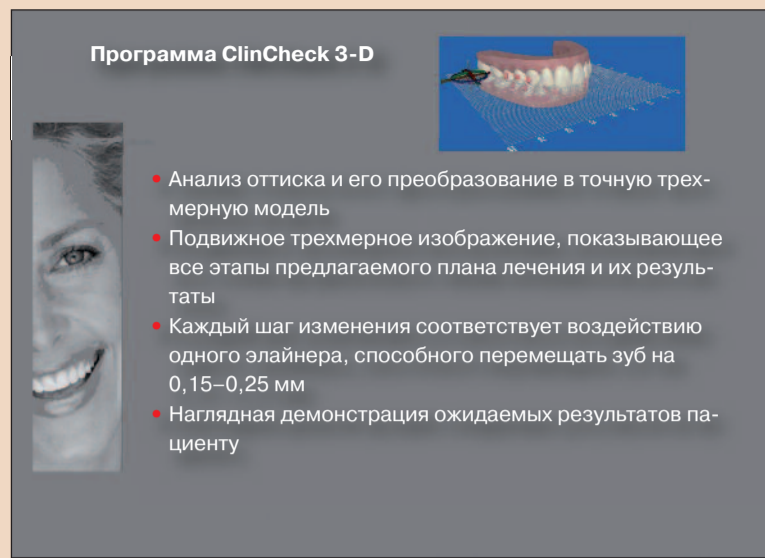


Рис. 3, б. Применение программы ClinCheck 3-D в стоматологии.

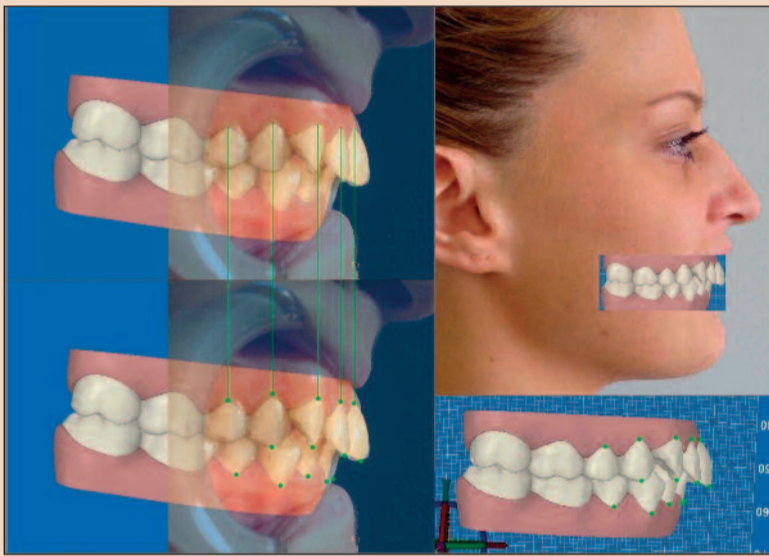


Рис. 3, в. Наложение изображений в программе ClinCheck 3-D.

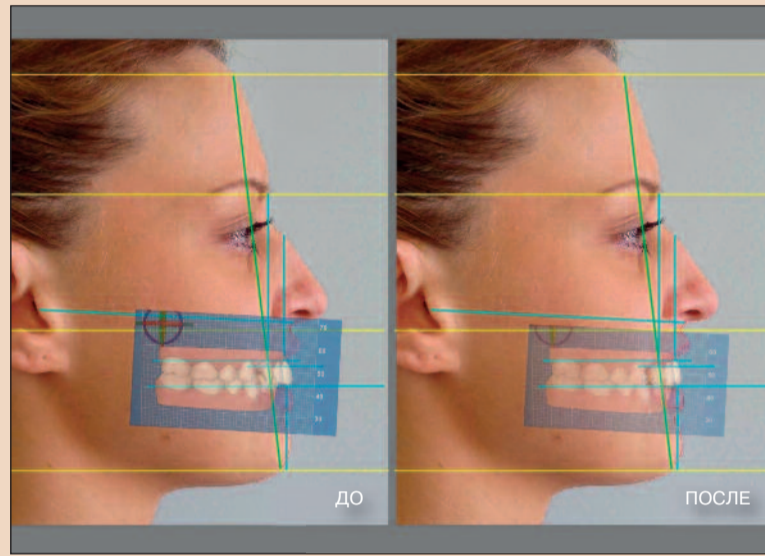


Рис. 4, а. Дентолабиальный анализ при улыбке и сомкнутых губах.

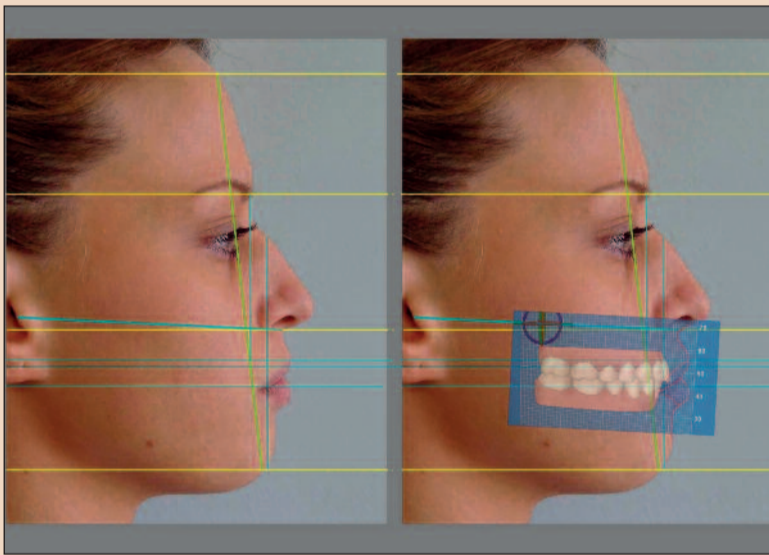


Рис. 4, б. Дентолабиальный анализ при улыбке и сомкнутых губах.

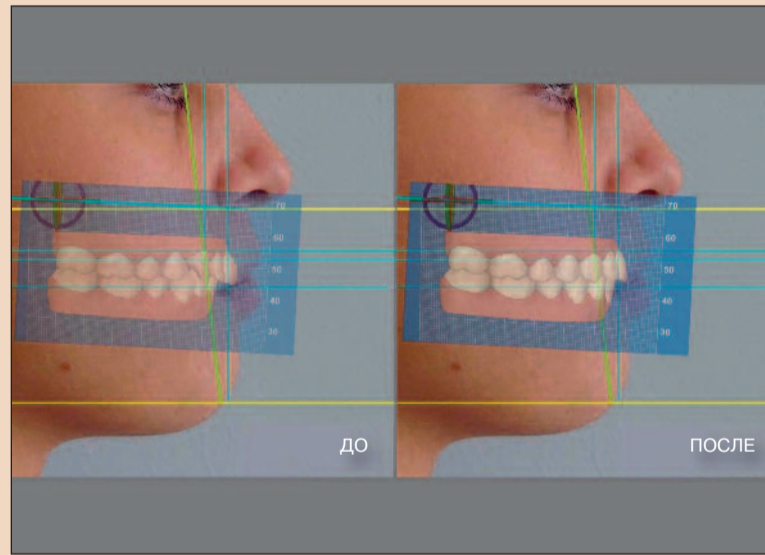


Рис. 4, в. Анализ с совмещением изображений: прогноз соотношения губ/зубов после ортодонтического лечения.

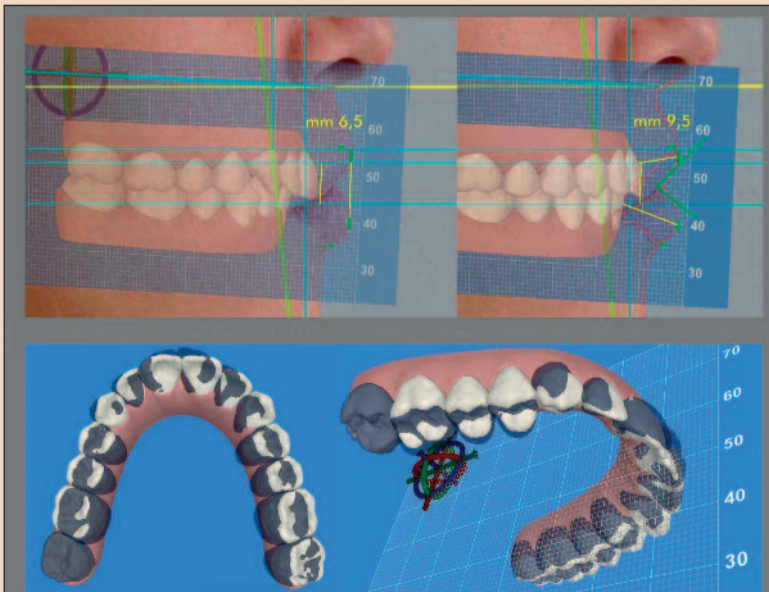


Рис. 4, г. Прогноз будущего дентолабиального соотношения после ортодонтического лечения.

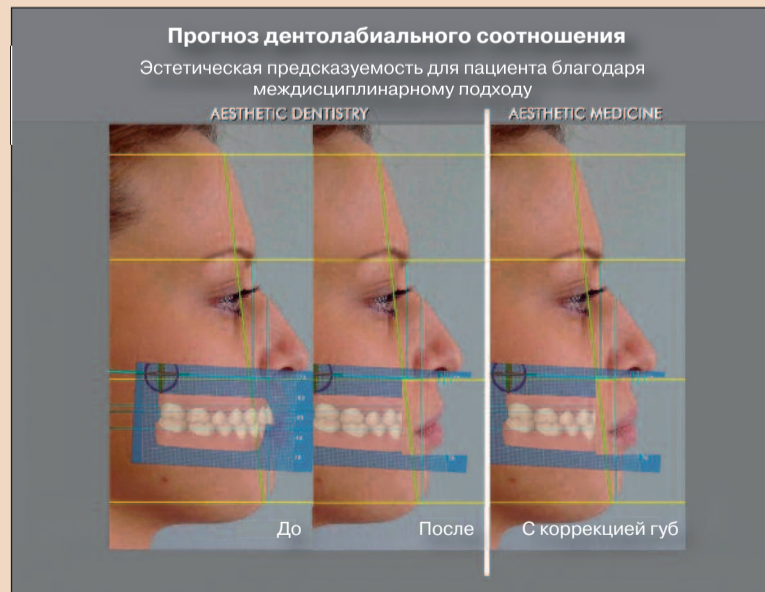


Рис. 4, д. Эстетическая предсказуемость: соотношение губ после косметической коррекции и без нее.

Программа объемного моделирования для анализа эстетики челюстно-лицевой области

Сегодня в распоряжении стоматологов имеются программы для работы с двухмерными и трехмерными изображениями, позволяющие планировать более сложное лечение и надежное прогнозирование результата (рис. 3, а). Программа ClinCheck 3-D (Align Technology), предназначенная для создания прозрачных ортодонтических элайнеров, показала себя превосходным инструментом анализа эстетики челюстно-лицевой области не только в ортодонтии, но и в эстетической стоматологии.

В этом клиническом случае пациентке предложили ортодонтическое лечение с помощью аппарата Invisalign (Align Technology). Оттиски, рентгенограммы, фотографии и план лечения обработали с помощью программы ClinCheck 3-D, которая преобразует все эти данные в трехмерные изображения, позволяющие стоматологу визуализировать все этапы ортодонтического лечения и, при необходимости, внести коррективы в план лечения.

ClinCheck – это сложная компьютерная программа, которая обрабатывает полученные клиницистом данные и преобразует их в точные трехмерные изображения; каждое из этих изображений соответствует воздействию одного элайнера, способного перемещать зубы на 0,12–0,25 мм (рис. 3, б).

Такой подход обеспечивает большую предсказуемость ортодонтического лечения, что важно как для стоматолога, так и для пациента. Изображения исходной фазы перемещения зубов и конечного результата можно наложить на фотографию пациента с помощью программы для работы с двухмерными изображениями (рис. 3, в). Среди множества опций программы ClinCheck есть возможность наложения на снимок лица миллиметровой сетки, а предполагаемые результаты демонстрируются относительно стандартных базисных линий (рис. 4, а–в). Таким образом, можно предсказуемо проанализировать челюстно-лицевую область с точки зрения как положения зубов, так и пропорций губ.

В данном клиническом случае анализ показал выраженное остаточное горизонтальное перекрытие около 3 мм после ортодонтического лечения (рис. 4, г). Поскольку мягкие ткани губ опираются на зубные ряды, можно предсказать их последующее расположение (рис. 4, д). Для пациента важно, что на этом этапе он может увидеть сочетание результатов ортодонтического лечения и косметического вмешательства. Действительно виртуальное моделирование позволяет продемонстрировать окончательный общий результат усилий эстетической стоматологии и медицины.

Клинический случай: ортодонтическое лечение и гиалуроновая кислота

Пациентка 47 лет обратилась за помощью в связи с нарушением окклюзии, скученностью зубов верхней и нижней челюстей и нарушенным дентолабиальным соотношением. При лечении использовали 28 элайнеров для верхней и 20 элайнеров для нижней челюсти с эффектом сокращения межзубных расстояний. В процессе коррекции сагиттальной аномалии средние линии верхней и нижней зубных дуг были смещены (рис. 5, а).

Придерживаясь описанного протокола и исходя из явно выраженного желания пациентки, приняли решение продолжить лечение в соответствии с анализом эстетики челюстно-лицевой области, выполненным с помощью программы ClinCheck 3-D (рис. 5, б). Возможно-

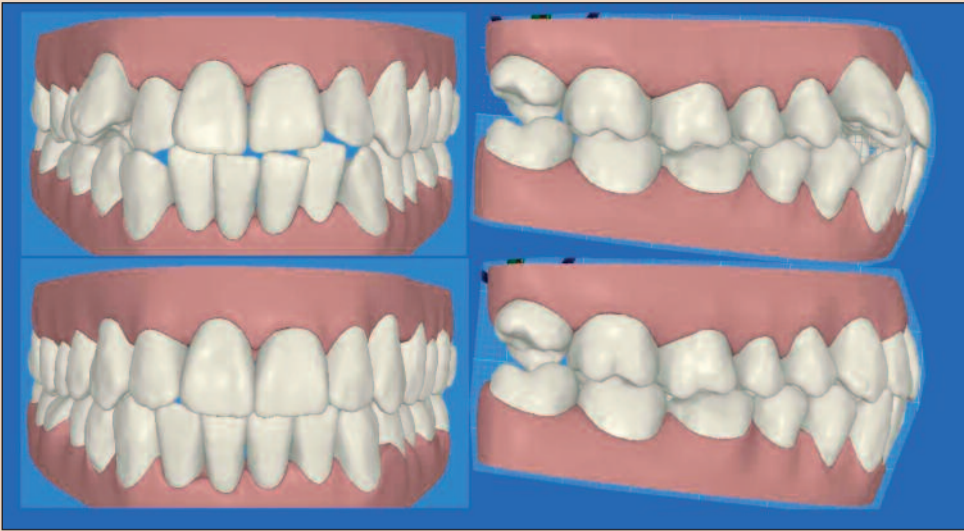

Рис. 5, а. Исходная ситуация и заключительная фаза коррекции окклюзии в программе ClinCheck.

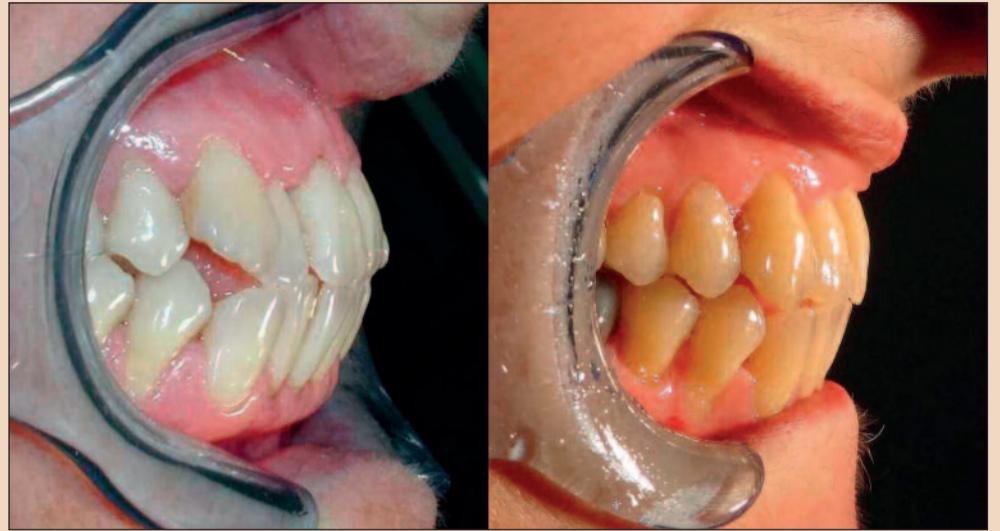

Рис. 5, б. Внутриротовые снимки до и после ортодонтического лечения, вид сбоку.

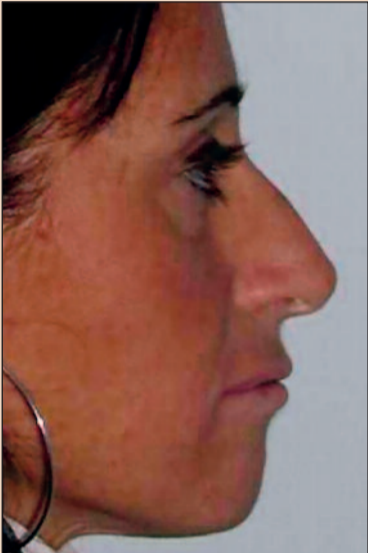

Рис. 5, в. Фотография пациентки в профиль до начала лечения.

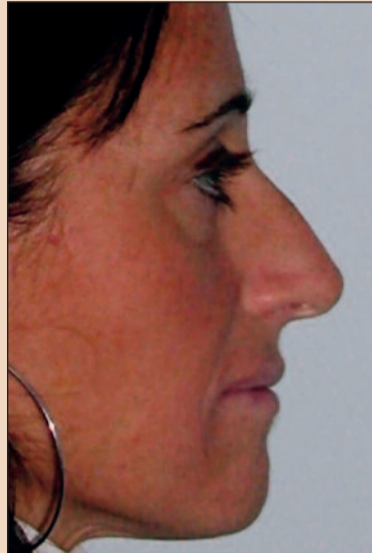

Рис. 5, г. Прогнозируемый профиль пациентки после ортодонтического лечения.

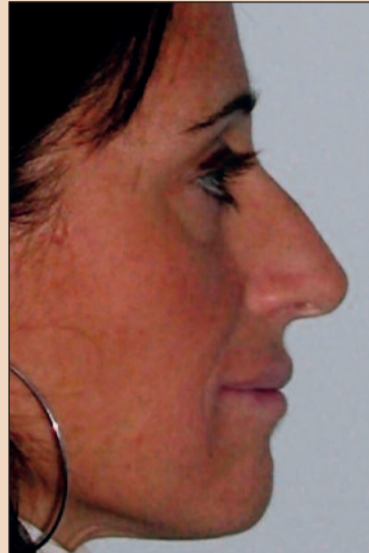

Рис. 5, д. Виртуальное прогнозирование профиля после ремоделирования губ

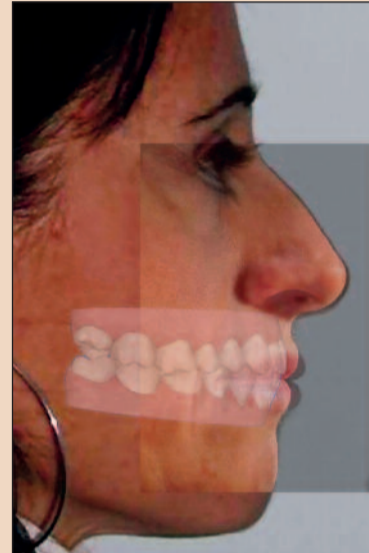

Рис. 6, а. Анализ эстетики с наложением всех имеющихся изображений после лечения.

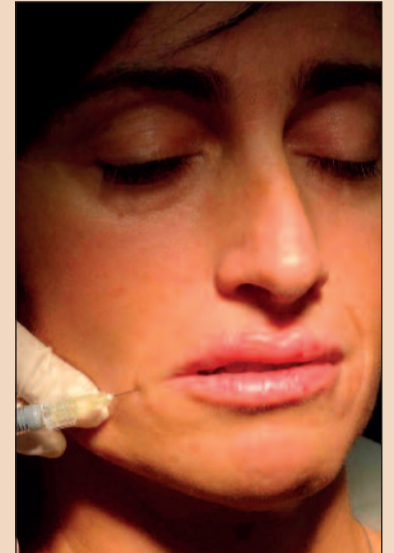

Рис. 6, б, в. Клиническая картина сразу после введения гиалуроновой кислоты.

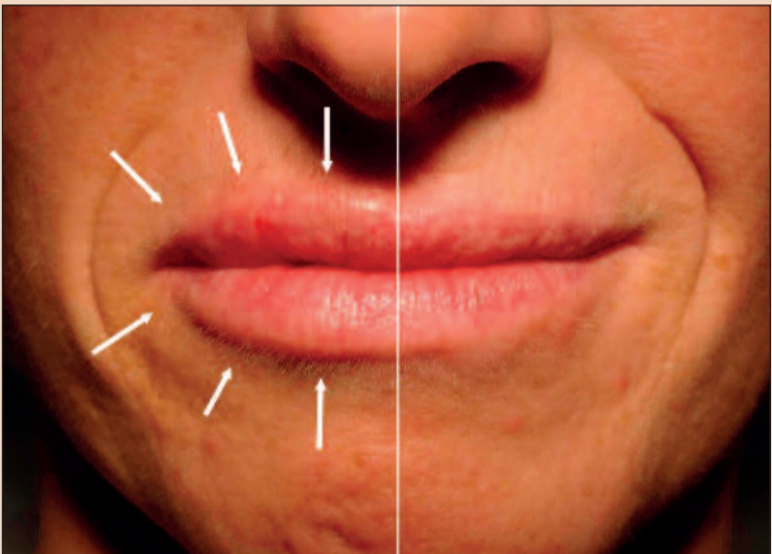


Рис. 6, в.

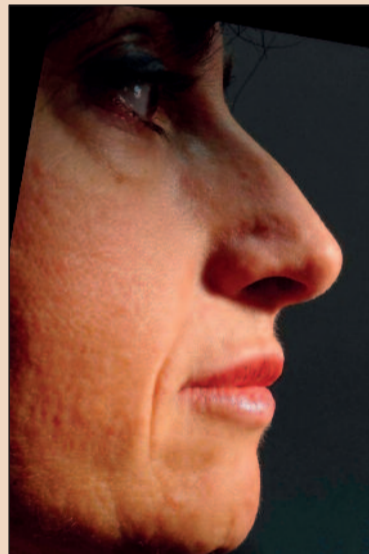
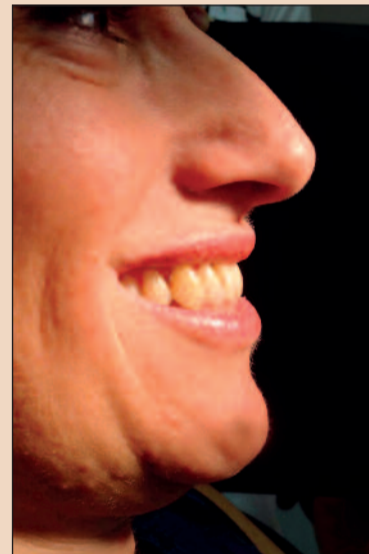
Рис. 7, а–в. Пациентка после завершения эстетического стоматологического лечения и коррекции губ.



сти программы позволили продемонстрировать пациентке предполагаемые изменения (форму губ после хирургического ремоделирования и без него; рис. 5, в, г). Точность предварительного анализа можно проверить по завершении лечения, совместив все имеющиеся изображения (рис. 6, а).

По завершении ортодонтического лечения совместно с пациенткой приняли решение увеличить объем губ посредством гиалуроновой кислоты (рис. 6, б, в). Через 2 нед после вмешательства удостоверились в том, что намеченный результат был достигнут (рис. 7, а–в; рис. 8).

Вывод

Сочетание эстетической стоматологии и медицины обеспечивает оптимальное и предсказуемое лечение в большинстве эстетических случаев. Благодаря цифровым технологиям предполагаемый результат такого лечения можно де-

монстрировать пациентам, обращающимся за эстетической помощью, число которых неуклонно возрастает. **DT**

От редакции

Список литературы можно получить в издательстве. Статья была опубликована в журнале CAD/CAM international magazine of digital dentistry №1, 2013.

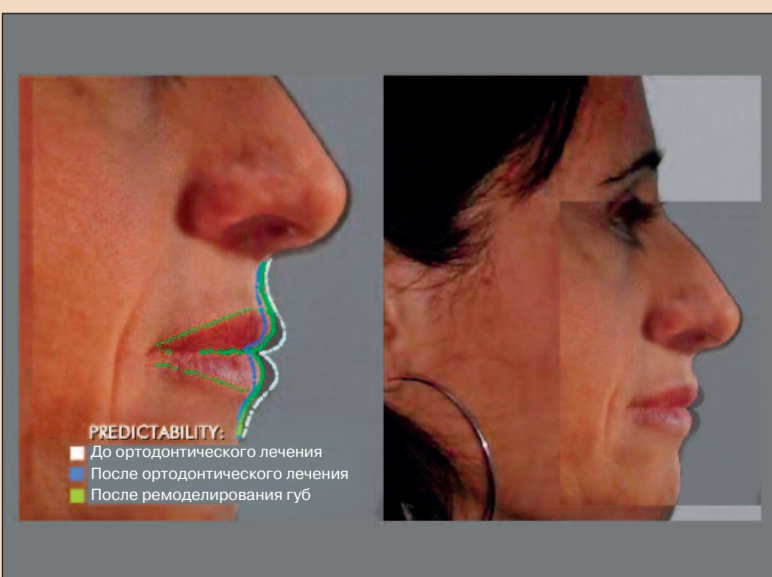

Рис. 8. Цифровая проверка результатов лечения.

Информация об авторе

Доктор **Валерио Бини (Valerio Bini)**, DDS, выпускник Университета Генуи (Италия), специалист по эстетической стоматологии. Он является членом Европейского общества эстетической стоматологии, SIED (Итальянского общества эстетической стоматологии), дипломированным специалистом по технологии Invisalign. Доктор Бини регулярно посещает курсы для специалистов по эстетической медицине. Он выступает с докладами на международных конференциях по эстетической стоматологии и медицине. Доктор Бини также является автором множества статей, опубликованных в международных журналах.

Dr Valerio Bini
 Piazza Martiri della Libertà 3
 13900 Biella, BL
 Italy (Италия)
 info@studio-bini.com



Восстановление пародонта в эстетически значимой области

Джулио Расперини, Джорджо Паны, Италия

Введение

Регенерация тканей пародонта (РП) является консервативной стратегией лечения внутрикостных дефектов пародонта. Она не только помогает уменьшить глубину пародонтального кармана (ГПК), но и позволяет обеспечить надлежащий уровень клинического прикрепления (УКП) десны с минимальным негативным воздействием с точки зрения рецессии десны (РД), что особенно важно в случае эстетически значимых областей полости рта.

Настоящая статья посвящена оценке разных подходов к регенерации тканей пародонта в эстетически значимой области; в ней также даны рекомендации по индивидуализации регенеративного лечения внутрикостных дефектов для дости-

жения благоприятного воздействия на РД. Описанные здесь подходы отличаются от традиционной направленной регенерации тканей (НРТ), применяемой для закрытия корней зубов, — они помогают уменьшить РД за счет восстановления нормальной архитектуры пародонта при помощи регенерации и улучшения поддержки мягких тканей во время заживления.

Показания

Традиционное пародонтологическое лечение направлено на уменьшение ГПК и улучшение УКП за счет устранения бактериальных отложений и факторов, предрасполагающих к скоплению бактериального налета. При негативной архитектуре костной ткани зачастую показана резекция кости. При этом часто прибегают к апикальному смеще-

нию лоскута и удалению вторичных лоскутов. Данная процедура отличается предсказуемостью и обеспечивает долговременное сохранение зубов даже при тяжелой форме пародонтита. К сожалению, такой подход однозначно приводит к усилению рецессии десны, и пациенты часто жалуются на ухудшение эстетики и гиперчувствительность. Кроме того, при глубоких внутрикостных дефектах приходится выбирать меньшее из двух зол — жертвовать либо существенным объемом кости, поддерживающей соседние зубы, либо самим зубом с глубоким костным дефектом. В таких случаях особенно показана РП.

Методы

Большинство методов РП с использованием производной матрицы эмали (ПМЭ), костных транс-

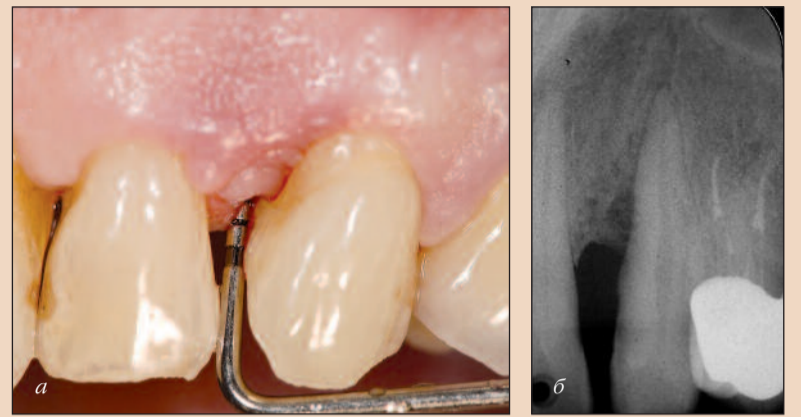


Рис. 1, а, б. Глубина пародонтального кармана с мезиальной стороны зуба 23 составляет 13 мм. Зуб стабилен, периапикальная рентгенограмма демонстрирует утрату кости с образованием костного дефекта.

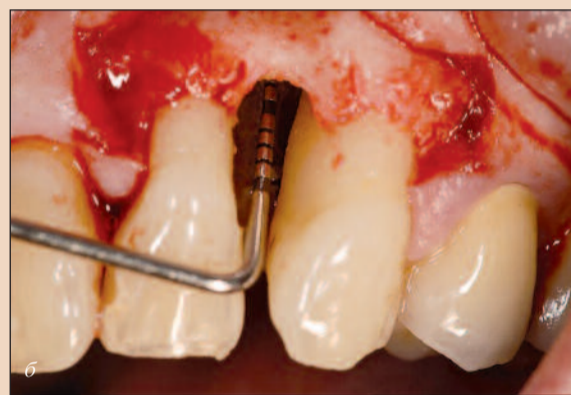
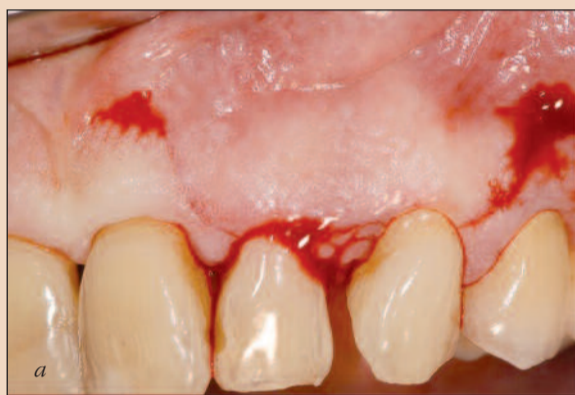
Рис. 2, а, б. Наличие десневых сосочков без патологий между латеральным и центральным резцами и между клыком и первым премоляром предопределило размещение вертикальных послабляющих разрезов у основания этих сосочков и сохранение десневого сосочка над внутрикостным дефектом при выполнении вестибулярного разреза. Отслоили лоскут полной толщины, костный дефект очистили и измерили.

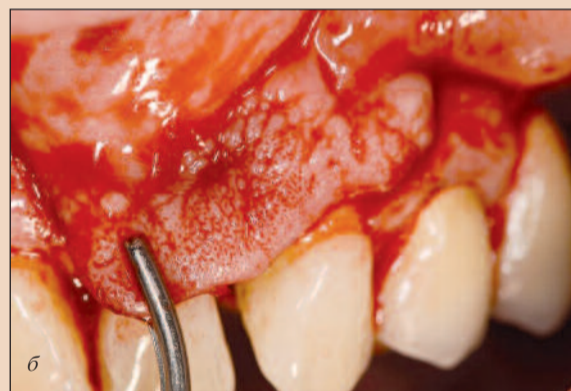
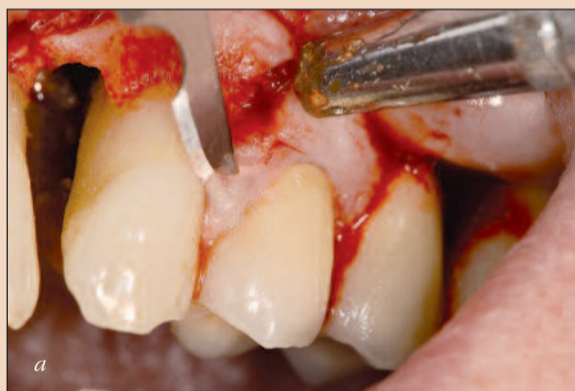
Рис. 3, а, б. Верхние участки мезиального и дистального сосочков деэпителизировали; надкостничный послабляющий разрез позволил сместить лоскут коронарно без натяжения

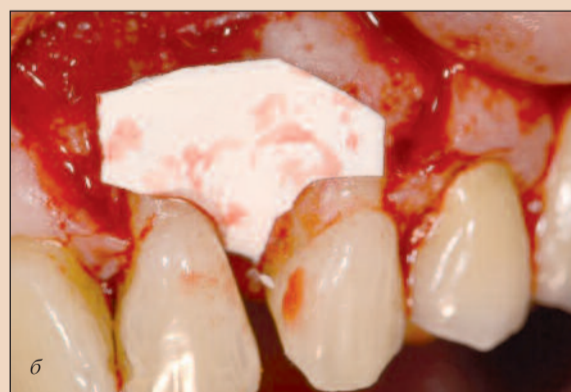
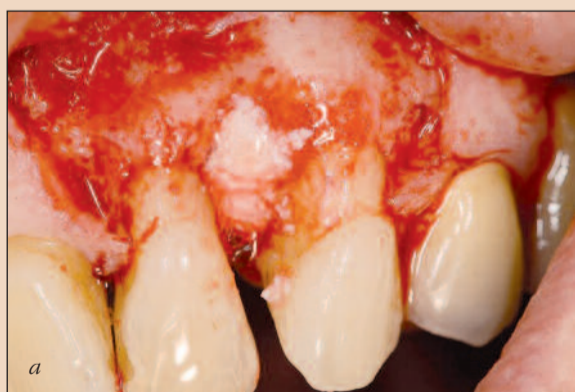
Рис. 4, а, б. В дефект ввели биоматериалы, способствующие регенерации и стабилизации кровяного сгустка. Материал Emdogain (Straumann, Швейцария) смешали с заменителем кости BioOss (Geistlich Швейцария) и закрыли рассасывающейся коллагеновой мембраной (BioGide, Geistlich, Швейцария).

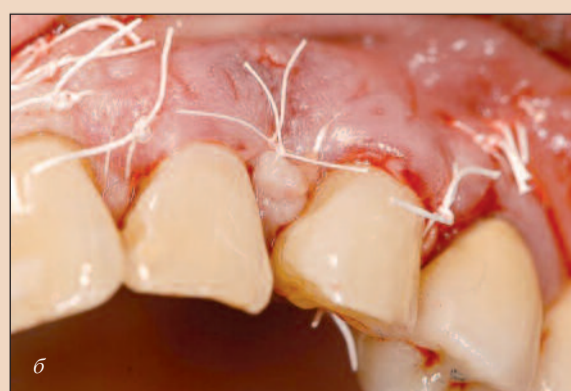
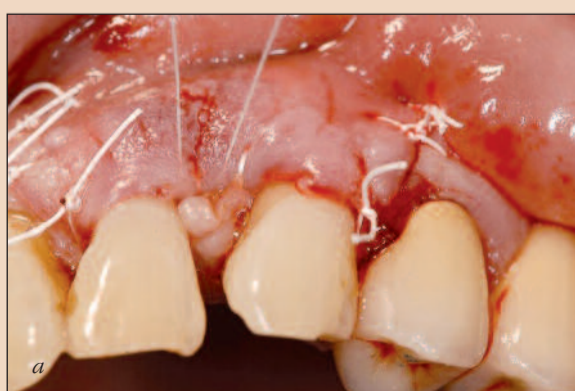
Рис. 5, а, б. С помощью шовного материала Gore-Tex 5-0 выполнили петельные швы до зуба 22 и зуба 23 для стабилизации лоскута, сформировав, тем самым, мягкотканую стенку. Затем сосочек ушили внутренним матрасным швом при помощи нити Gore-Tex 7-0, обеспечив идеальную адаптацию лоскута.

плантатов, НРТ или всего перечисленного позволяют регенерировать кость, цемент и функциональную периодонтальную связку с минимальным увеличением рецессии десны.

Недавно были предложены минимально инвазивные методы. Метод одиночного лоскута (Single Flap Approach) заключается в отслаивании одного лоскута (с вестибулярной или язычной стороны) с сохранением других тканей. Минимально инвазивный хирургический метод (Minimally Invasive Surgical Technique) представляет адаптацию методов сохранения десневого сосочка и подразумевает ограничение отслойки лоскута и его мезиально-дистального размера. С точки зрения усиления РД результаты применения этих методов являются многообещающими: утрата мягкой ткани практически сводится к нулю.

Наконец, был разработан метод коронарной репозиции лоскутов (Coronally Advanced Flaps), который в сочетании с регенеративными процедурами позволяет стабилизировать мягкую ткань и сформировать более стабильную рану, способствующую регенерации. Этот подход делает возможным уменьшение РД, т.е. не только препятствует утрате прикрепления, но и улучшает эстетику пораженной области.

Метод мягкотканой стенки (Soft Tissue Wall) рекомендуется для устранения внутрикостных дефектов в эстетически значимой области при апикальном смещении свободной десны у одного из пораженных зубов.

Метод мягкотканой стенки

У основания десневого сосочка выполняют горизонтальный разрез, продлевая его мезиально и дистально от внутрикостного дефекта на длину одного зуба. Отслаивают трапециевидный лоскут полной толщины (основание трапеции располагается апикально). Оставшуюся часть сосочка сохраняют и деэпителизируют для создания участка соединительной ткани с целью последующего подшивания к ней лоскута. Сосочек над внутрикостным дефектом иссекают у основания, всю мягкую ткань над альвеолярным гребнем в межпроксимальной области отслаивают, обеспечивая таким образом доступ к дефекту.

Грануляционную ткань из дефекта удаляют с помощью металлических юрлет, после чего с корней снимают отложения и сглаживают их поверхности с применением металлических юрлет и машинных инструментов.

Слизистую выстилку с вестибулярной стороны подвергают острому разделению и отслаиванию, чтобы исключить напряжение мышц и обеспечить коронарное смещение лоскута. Мобилизация лоскута считается достаточной в том случае, если лоскут можно пассивно сместить

более коронарно по отношению к уровню цементно-эмалевой границы и закрыть деэпителизованную часть десневого сосочка.

Для фиксации вестибулярного лоскута после его коронарного смещения используют два петельных шва. Поверхность корня можно подготовить, удалив смазанный слой и обеспечив отсутствие органических отложений. После этого дефект заполняют биоматериалами, например, гелем ПМЭ (Emdogain, Straumann, Швейцария) в сочетании с факторами роста или без таковых. Первичное закрытие десневого сосочка поверх костного дефекта без натяжения обеспечивают с помощью внутреннего горизонтального матрасного шва, вертикальные послабляющие разрезы ушивают узловыми швами.

Пациентам обычно назначают системные антибиотики и анальгетирующие средства, позволяющие предотвратить послеоперационную боль и отечность; швы проверяют и снимают через 8 дней после вмешательства. Контроль бактериального зубного налета в области вмешательства осуществляется в течение 8 нед с помощью ополаскивания хлоргексидина диглюконатом 0,2% три раза в день. В этот же период пациент еженедельно должен проходить профессиональную гигиену. Самостоятельное механическое очищение области вмешательства разрешено с 5-й недели после хирургической процедуры; рекомендуется использовать ультратонкую зубную щетку и легкие скользящие движения от десны к коронке зуба. Пользоваться зубной нитью для очищения межзубного пространства можно через 2 мес после вмешательства. Начиная с 9-й недели после хирургической процедуры, ежемесячно в течение года выполняют профессиональное очищение поддесневой области зуба. Вплоть до контрольного осмотра через год после вмешательства нельзя проводить зондирование или снятие поддесневых зубных отложений.

Для объяснения механизмов, лежащих в основе регенерации структур, включая формирование нового цемента, кости и периодонтальной связки, были предложены 2 гипотезы.

Первая гипотеза основана на принципе контакта клеток, впервые постулированном Melcher в 1976 г. [1] и впоследствии пересмотренном и дополненным разными авторами. Согласно этой концепции после хирургического вмешательства костный дефект могут заполнять клетки 5 видов: 1) эпителиальные клетки, которые пролиферируют и мигрируют быстрее всех остальных видов клеток; 2) клетки соединительной ткани десны; 3) остециты альвеолярной кости; 4) клетки периодонтальной ткани; 5) цементобласты. При направленной регенерации используют мембраны, которые пре-

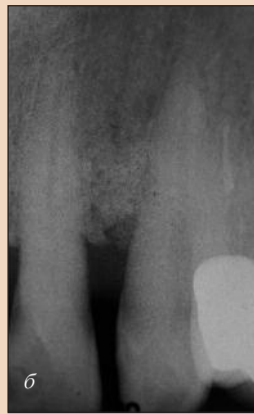
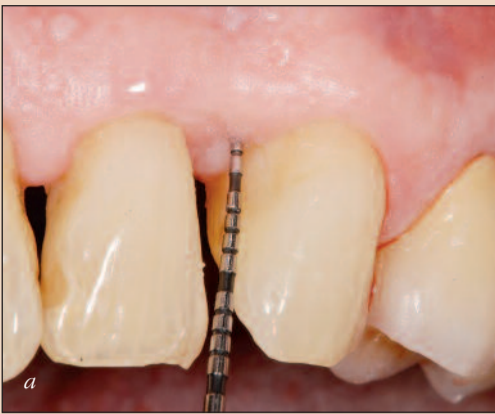
Рис. б, а, б. Зондирование через год после вмешательства демонстрирует глубину пародонтального кармана 3 мм вместо исходных 13. На рентгенограмме все еще различим биоматериал, оптимально заполняющий костный дефект.

Вывод

В свете этого необходимо подчеркнуть значимость сохранения структурной целостности десневой ткани в противоположность уменьшению глубины пародонтального кармана (т.е. процедуре апикального смещения лоскута и резекции кости), особенно при лечении эстетически значимой области.

За последние несколько десятилетий пародонтологическое лечение благодаря интенсивным исследованиям претерпело существенные изменения. На смену инвазивным методам пришли консервативный подход, стратегии управления рисками и минимально инвазивные лоскутные операции для устране-

ния локальных дефектов. Благодаря этим изменениям сегодня при лечении эстетически значимой области используют гораздо менее инвазивные и более приемлемые методы, которыми должны овладеть все стоматологи, избравшие сферой своей деятельности эту изумительную и постоянно развивающуюся специальность. **DI**

От редакции

Список литературы можно получить у автора. Статья впервые была опубликована в журнале *Cosmetic Dentistry* №3, 2013.

Контактная информация

Доктор Джулио Расперини. Кафедра биомеханики, хирургии и стоматологии, пародонтологическое отделение, поликлиника фонда IRCCS Ca' Granda при Миланском Университете, Италия

Via XX Settembre, 119
29121 Piacenza, PC, Italy (Италия)
giulio@studiorasperini.it

пятствуют проникновению эпителиальных клеток и клеток соединительной ткани в область дефекта, обеспечивая заполнение дефекта более медленными клетками для регенерации связки. По сути рост эпителиальных клеток подавляется путем контактного торможения. Контактное торможение представляет естественный процесс прекращения роста клеток при их соприкосновении друг с другом или с твердой поверхностью. В культуре, помещенной в чашку Петри, нормальные эпителиальные клетки пролиферируют и мигрируют от центра к периферии до тех пор, пока не достигнут краев чашки. При НРТ миграция эпителиальных клеток прекращается в тот момент, когда эпителий покрывает мембрану и вступает в контакт с поверхностью корня.

Вторая гипотеза подразумевает механизм стабильности кровяного сгустка. Фибриновый компонент кровяного сгустка может прикрепляться к альвеолярной кости, соединительной ткани десны и поверхности корня. Wikesjö и соавт. продемонстрировали, что в случае, если кровяной сгусток не может прикрепиться к поверхности корня, рост эпителиальных клеток прекращается и соединительнотканное прикрепление не образуется. И наоборот, если прикрепление фибрина к поверхности корня не нарушается вследствие механического вмешательства или физической травмы, эпителиальные клетки мигрируют по кровяному сгустку и останавливаются на границе сгустка и корня зуба.

Обе эти гипотезы хорошо обосновывают возможность регенерации с помощью описанного метода и биоматериалов, будь то мембрана, заменитель кости или просто стабилизированный кровяной сгусток.

Первые гистологические доказательства регенерации периодонтальной связки у человека относятся к 1982 г., когда Numan и соавт. [2] применили миллипористый фильтр при лечении пораженного пародонтитом резца верхней челюсти, что позволило клеткам периодонтальной связки вновь заселить поверхность корня в процессе заживления. С тех пор в ряде публикаций были представлены гистологические доказательства регенерации периодонтальной связки с помощью разных хирургических методов, биоматериалов и факторов роста.

Тем не менее необходимо помнить, что прекращение роста эпителиальных клеток является обратимым. Уже в 1980-х годах XX в. Listgarten и соавт. [3] продемонстрировали на животной модели, использовавшейся для оценки лоскутов доступа, что хотя длина эпителия прикрепления за период с 3-го по 12-й месяц после вмешательства не изменилась, его рост в направлении коронки усилился, что привело к уменьшению глубины зубодесневой борозды и увеличению длины соединительнотканного прикрепления.

Реклама

The One

"THE TRUE IMAGING EXPERTS"
GO FOR INSTRUMENTARIUM DENTAL

This is the one that started it all. This is the one, that set the benchmark for everyone to follow. This is the one with a long legacy of innovation. This is the one which became synonymous with quality – **This is Instrumentarium Dental's ORTHOPANTOMOGRAPH®**. The OP1.

With a legacy of innovation and experience spanning over 50 years, we've mastered the clinical excellence valued by true dental professionals. We're ready for the next 50 years. As a true professional yourself, are you ready to join us for this journey?





1961 | ORTHOPANTOMOGRAPH® OP1
2011 | ORTHOPANTOMOGRAPH® OP300
2013 | The journey continues

www.instrumentariumdental.com

INSTRUMENTARIUM

Одноэтапная имплантация – новый горизонт в имплантологии

П.В.Полуван

ГБУЗ МО МОНИКИ им. М.Ф.Владимирского

Введение

Активное распространение метода дентальной имплантации заставляет практикующих врачей и ученых выработать более рациональные методики его применения, оставаясь при этом в рамках подтвержденных опытом протоколов операции.

В настоящее время дефекты зубных рядов встречаются практически у 75% населения Российской Федерации трудоспособного возраста [1]. В современном обществе это делает проблему адентии все более актуальной, заставляет искать новые, более эффективные способы ее лечения. Проблеме реабилитации пациентов с адентией при помощи дентальной имплантации посвящено много работ, в которых обсуждаются вопросы хирургических техник, методов протезирования, тактики ведения больных и т.д. [2–6]. Согласно исследованиям спрос на установку ортопедических конструкций на имплантатах должен превзойти спрос на все прочие виды стоматологической помощи [7].

Существует большое количество торговых марок и производителей дентальных имплантатов (имплантов) как отечественных, так и зарубежных, которые обеспечивают многообразие и возможность выбора той или иной конструкции (рис. 1).

Определить явного лидера на этом рынке сегодня практически невозможно, и распространенность систем имплантации зависит прежде всего от маркетинговых усилий компаний-производителей, а не от клинических результатов. Стоматологи выбирают предпочтительную систему, чаще исходя из экономических соображений, чем из медицинской целесообразности [8].

Разнообразие конфигураций и конструктивных отличий не играет заметной роли в тактике лечения. Все системы традиционных двухэтапных имплантатов не отличаются принципиально, существенных преимуществ и отличий между ними нет. А эффективность лечения зависит не только от фирмы-производителя и торговой марки (бренда), но и от уровня исполнительского мастерства хирурга и ортопед-стоматолога.

Принципиальное отличие в тактике лечения – применение одноэтапной концепции. На сегодняшний день в мировой практике хорошо зарекомендовал себя одноэтапный хирургический протокол и распространяется использование одноэтапных имплантатов. В литературе все чаще появляются работы, посвященные одноэтапному протоколу и одноэтапным имплантатам [2, 9, 10].

Терминология

«Золотой стандарт» имплантации – применение титановых винтовых имплантатов с шероховатой поверхностью.

Следует различать протоколы дентальной имплантации (одноэтапный/двухэтапный), а также разные конструкции применяемых винтовых имплантатов (монолитные/разборные). Ввиду существующей путаницы разберем подробнее эти базовые понятия.

Двухэтапный протокол операции имплантации – самый распространенный во всем мире, также стал уже классическим. Эта методика подразумевает хирургическое вмешательство, состоящее из 2 этапов:

- I этап – операция установки имплантата;
- II этап – операция раскрытия имплантата.

По такому протоколу устанавливают только разборные имплантаты, состоящие из внутрикостной (непосредственно имплантат) и внекостной (абатмен) части.

В одноэтапном протоколе (одноэтапная имплантация) из хирургической части исключается II этап операции – раскрытие имплантата, а внекостная часть (абатмен) позиционируется сразу во время операции установки имплантата. Заживление в этом случае проходит трансгингивально. Одноэтапно можно устанавливать как одноэтапные (монолитные) имплантаты, так и двухэтапные (разборные) имплантаты, сразу фиксируя на них формирователь десны или абатмен.

Одноэтапный имплантат имеет те же части, что и двухэтапный – внутрикостную и абатмен, но при этом они соединены монолитно (рис. 2).

Не следует путать одноэтапную имплантацию с одномоментной и мини-имплантацией.

Одномоментная имплантация – установка импланта сразу же после удаления зуба. Может производиться как по одноэтапному, так и двухэтапному протоколу.

Мини-имплантатами называются имплантаты маленького диаметра (до 2,5 мм), которые, как правило, устанавливаются «бескровно», т.е. без разреза (отслаивания лоскута). К сожалению, такой способ установки зачастую ведет к их потере ввиду «слепоты» позиционирования в альвеолярном гребне [11, 12].

Особенности

Известно, что биомеханика распределения напряжений в костной ткани при имплантации аналогична распределению напряжений в однокорневом зубе [2, 10]. И поскольку функционально монолитная структура гораздо надежнее разборной, исключены такие проблемы, как раскрутка абатмена, перелом фиксирующего винта или имплантата, а само отсутствие микрощели в месте соединения исключает бактериальное загрязнение, появление неприятного запаха или развитие периимплантита [2, 6, 10, 13–15].

Одноэтапные имплантаты обычно имеют корневидную форму и агрессивный дизайн резьбы. Они обеспечивают максимальную первичную стабильность и распределяют жевательную нагрузку равномерно по всей площади поверхности, не вызывая напряжений в поперечных и продольных сечениях, вплоть до наступления остеоинтеграции (рис. 3).

Стабилизация достаточна даже в пористой кости с преобладанием губчатой структуры.

При этом монолитный имплантат устанавливается с любым необходимым усилием, даже если это значительно превышает 50 Нсм, максимально допустимых у всех двухэтапных конструкций ввиду опасности их разлома.

Особенностью является также то, что диаметр сформированного костного отверстия для имплантата 4,5 мм составляет всего 3 мм, что позволяет устанавливать имплантаты в узкий альвеолярный гребень, избегая таких сложных манипуляций, как костная пластика с ее часто разочаровывающими результатами.

Надо отметить, что стоимость такой имплантации довольно невысока. Она складывается из минимального набора расходных материалов и сопутствующих инструментов, что снижает себестоимость процедуры. При этом стои-

мость коронки на зубе и имплантата не отличается [8].

Планирование

Планирование в имплантологии занимает принципиальное место. Успех или неудача зависят во мно-

гом от этого. Необходимо помнить, что конечная цель имплантации – именно ортопедическая конструкция, т.е. новые зубы пациента. Стремление к усложнению плана лечения не всегда оправдано клинически, этически и экономически [9].

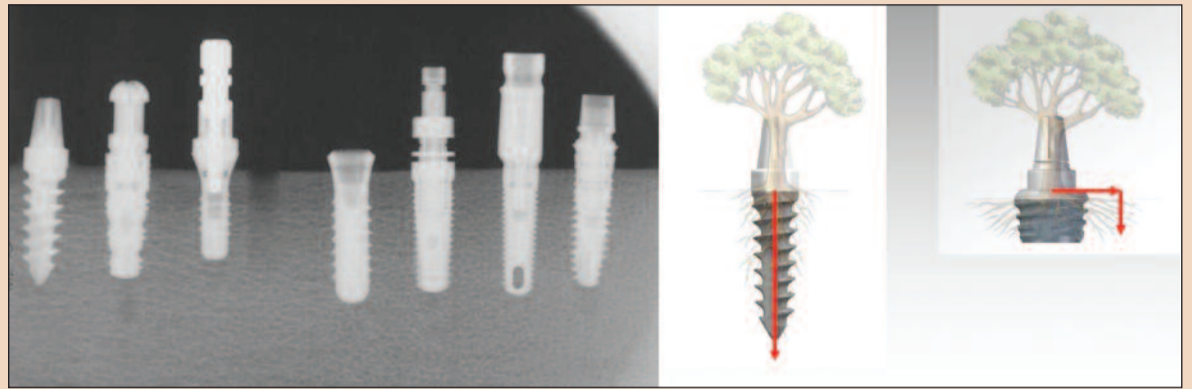


Рис. 1. Имплантаты разного дизайна и примеры распределения жевательной нагрузки.




Рис. 2. Пример одноэтапного имплантата, краткий протокол имплантации.

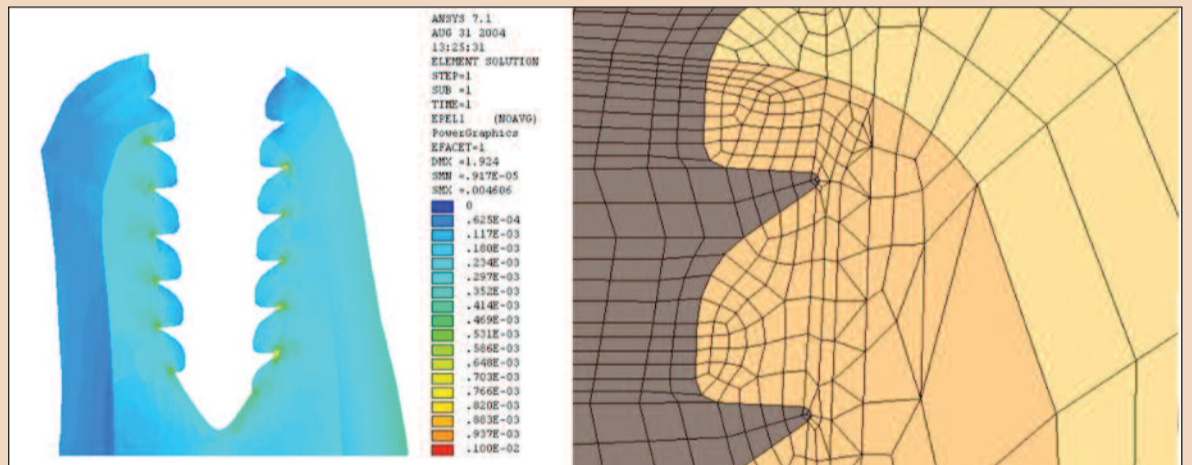


Рис. 3. Математическая модель расчета распределения жевательных нагрузок методом конечных элементов.

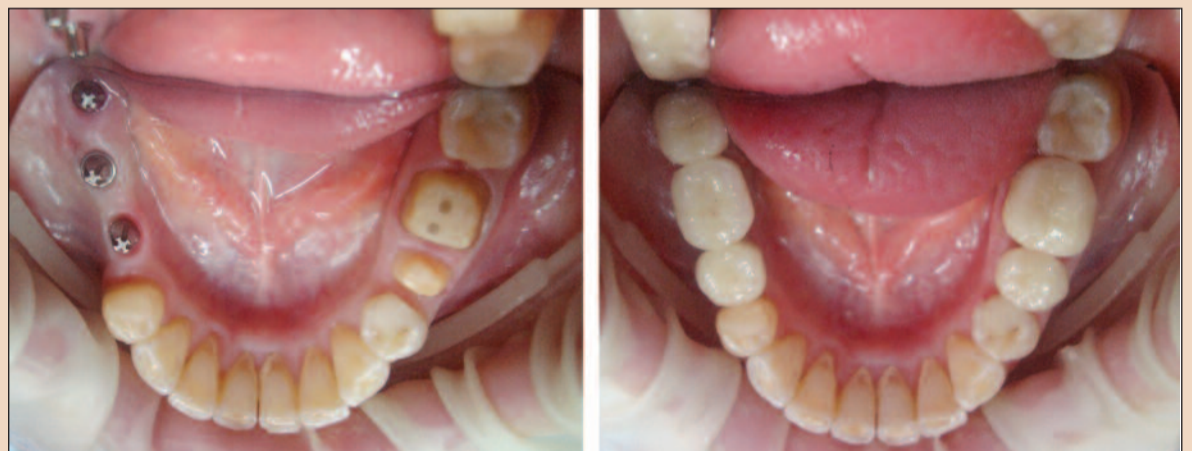

Рис. 4. Сравнительный клинический пример протезирования на одноэтапных имплантатах и естественных зубах.

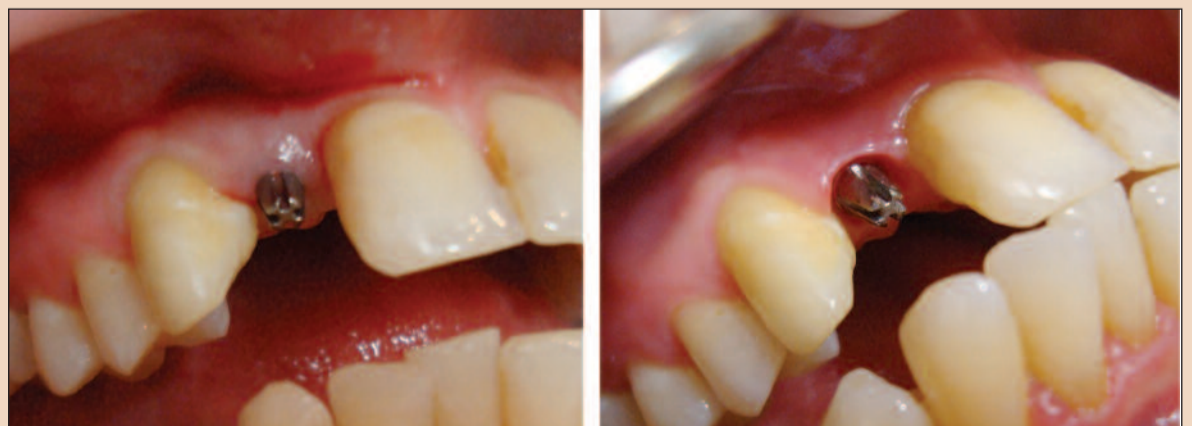

Рис. 5. Формирование десны после заживления происходит бескровно в течение 1–2 дней.

16]. И если сложное лечение не гарантирует эстетический долгосрочный конечный результат, то более простой и надежный путь является предпочтительным.

На этапе планирования после опроса пациента и выявления его жалоб проводится клинический осмотр с применением дополнительных методов исследования (рентгенография, томография, реография, денситометрия, изучение контрольно-диагностических моделей, анализов крови). Совместно с врачом-ортопедом и зубным техником проводится анализ полученных данных с целью оптимизации окклюзионной нагрузки и составляется план лечения. При необходимости изготавливаются рентгенологический и хирургический шаблоны. После оценки клинической ситуации выбирается количество, наиболее подходящая длина и диаметр имплантатов и места их установки [2, 10, 14].

Необходимо отметить, что установление доверительных отношений в коммуникации пациент/врач – неотъемлемая часть успешного лечения, так как эмоциональное восприятие для пациента не менее важно, чем визуальное или функциональное [18].

Хирургическая методика

По одноэтапной методике ден- тальная имплантация проводится согласно стандартному хирургическому протоколу.

Особенность хирургического этапа – чрезвычайная важность позиционирования имплантатов во время установки (место установки и направление оси). Поскольку даже при использовании навигационных техник запланированное и фактическое расположение и ориентация имплантата почти всегда отличаются друг от друга, оперирующему хирургу необходимо самостоятельное видение будущего протезирования [11, 12, 18, 19]. У врачей, имеющих ортопедический опыт, это не вызывает сложностей и лучше всего получается у имплантологов, самих занимающихся протезированием на имплантатах (рис. 4).

Во время установки контролируется глубина погружения минимально до границы шероховатой и полированной поверхности. Лучше, учитывая будущую травматическую атрофию гребня, погружать полированную шейку на 1–2 мм. После этого обязательна проверка меж- окклюзионной высоты в положении центральной окклюзии. Разоб- щение абатмена и его антагониста в полости рта должно быть безуслов- ным, т.е. видимым на 2–3 мм, не- обходимых для будущей коронки. Следует также помнить об апрокси- мальных расстояниях между зубами и имплантатами, чтобы костная перегородка между их краями была не менее 3–4 мм.

Протезирование

При правильном позициониро- вании протезирование на одноэтап- ных имплантатах не вызывает затруднений и отличается простотой и надежностью.

Спустя 8–12 нед после операции бескровно устанавливаются сили- коновые формователи десны (рис. 5).

Через 2–3 дня снимается двух- слойный одномоментный силико- нный оттиск с помощью стандарт- ной слепочной ложки и пластико- вых трансферных колпачков (тех- ника «закрытой ложки»). Техника «открытой ложки» и металлических прикручиваемых трансферов в этом протоколе не применяется, к тому же простой прямой оттиск абатмена намного лучше тради- ционной техники «открытой лож- ки» [16]. Для точного прилегания мягких тканей и контура прорезы- вания коронки желателно изготов- ление гипсовой модели с десневой маской.

При неблагоприятном наклоне необходимо препарировать абат- мен. Это производится либо непо- средственно во рту перед снятием слепка (в таком случае он снимается без трансферных колпачков, как со своих зубов), либо аналог абатмена фрезеруется техником на гипсовой модели, затем изготавливаются про- тез и ключ для врача из моделиро- вочной пластмассы.

Стоимость зуботехнических работ на таких имплантатах аналогична стоимости стандартных работ на естественных зубах, поскольку не тре- бует покупки самого абатмена, дол- гих процедур его снятия/установки и специальных фрез (рис. 4, 6).

→ DT стр. 8

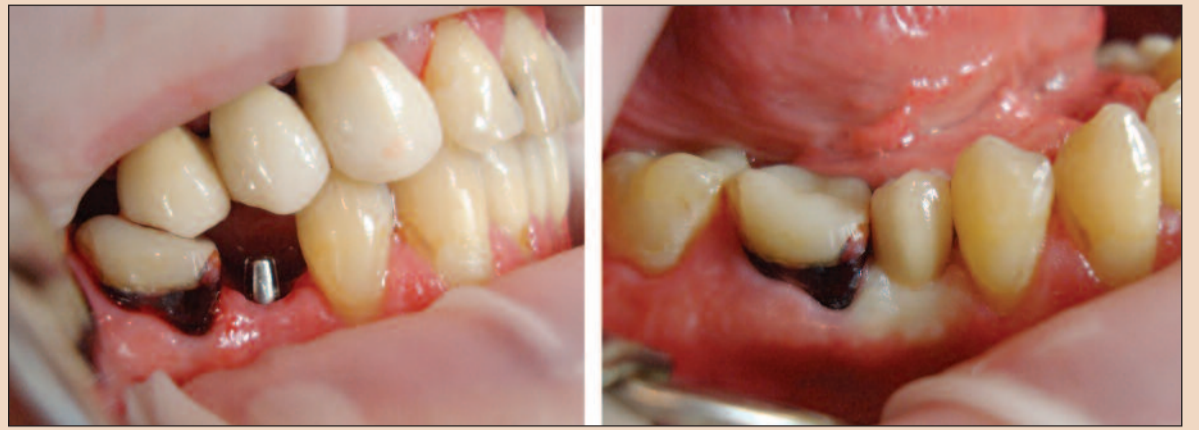

Рис. 6. Пример интеграции одноэтапного имплантата при единичном отсутствии зуба.

Реклама

Dental Tribune International

Крупнейшая Всемирная Новостная и Образовательная Стоматологическая Сеть

www.dental-tribune.com

Подпишитесь
на on-line рассылку
news@dentaltribune.ru

← ДТ стр. 7

Конструкции цементируются на постоянный цемент – стеклоиономерный, поликарбонатный, цинк-фосфатный. При установке металлокерамических коронок также часто используется пластичный цемент для временной фиксации, при этом такую конструкцию всегда можно снять, а степень фиксации достаточна, если изготовленная конструкция прецизионна.

Заключение

Имплантация занимает все большее место в практике врачей-стоматологов и признается самым перспективным направлением в развитии нашей специальности. Одноэтапный протокол имплантации включает те же хирургические этапы, что и двухэтапный, за исключением этапа операции раскрытия имплантата. Он характеризуется простотой и минимумом хирургических шагов и компонентов, не отличаясь эффективностью лечения.

Выводы

Применение одноэтапной концепции и одноэтапных имплантатов –

альтернатива общепринятой методике двухэтапного протокола и позволяет во многих случаях с успехом избежать костной пластики, являющейся достаточно травматичной, долгой, дорогой и недостаточно предсказуемой процедурой. Тем самым уменьшается срок реабилитации пациентов.

Одноэтапные (монокоронные) имплантаты лишены недостатков двухэтапных (разборных), более просты в протезировании, но в то же время требуют от врача более точного позиционирования во время операции. Наличие ортопедического опыта у оперирующего хирурга обеспечивает простоту и успех дальнейшего протезирования.

Изготовление несъемных ортопедических конструкций и их себестоимость не отличаются от таковых на собственных зубах.

Одноэтапный имплантат – недорогой выбор, особенно в сложных клинических случаях, требующих простых решений. ■

Литература

1. Копейкин В.Н., Миргазизов М.З. Ортопедическая стоматология. 2-е изд., доп. М.: Медицина, 2001.
2. Загорский В.А. Протезирование при полной адентии. М.: Медицина, 2008; с. 144–70.

3. Робустова Т.Г. Имплантация зубов. Хирургические аспекты. М.: Медицина, 2003.
4. Кулаков А.А. Хирургические аспекты реабилитации больных с дефектами зубных рядов при использовании различных систем зубных имплантатов. Автореф. дис. – д-р мед. наук. М., 1997.
5. Параскевич В.Л. Дентальная имплантология. М.: МИА, 2006.
6. Иванов С.Ю. Стоматологическая имплантология. М.: ГОЭТАР-МЕД, 2004.
7. Дов М. Олмог. Предотвращение неудачных результатов в имплантологии. Dental Tribune Россия. 2013; 4 (12): 22.
8. Лабанка М. Рентабельность в имплантологии. Dental Tribune Россия. 2013; 3 (12): 1–4.
9. Peuten M, Dumsche A. Ethik und Asthetik in der Implantologie. ZAHN PRAX 15 2012; 2: 100–5.
10. Troedlvan A, Schlichting I, Kurtek A. Aesthetic gingival management. Preservation of the anatomical structures and the gingival aesthetics by immediate implant-insertion after loss of anterior teeth and premolars – Results of a 5-year prospective study with 348 inserted one-phase implants. Open J Stomatology 2013; 3: 146–54.
11. Ассон Ж-Н, Ассио Ж. TRIPOD – новый протокол немедленной нагрузки имплантатов. Dental Tribune Россия. 2013; 2 (12): 1.
12. Yong LT, Moy PK. Complications of computer-aided-design/computer-aided-machining-guided (NobelGuide) surgical implant placement: an evaluation of early clinical results. J Clin Implant Dent Relat Res 2008; 10 (3): 123–7.
13. Февральева А.Ю., Давидян А.Л. Атлас пластической хирургии мягких тканей вокруг имплантатов. М.: Поли Медиа Пресс, 2008.
14. Шастин Е.Н. Творческий потенциал дентальной имплантации. Дентал Юг. 2008; 10: 46–8.

15. Brånemark PI, Zarb G, Albrektsson T. Tissue-Integrated Prostheses – Osseointegration in Clinical Dentistry. Quintessence Publ Co Inc 2005.
16. Фудим Ц. Обзор методик получения отпечатков при имплантации: применение оптического трансфера в сравнении с прямым оптическим абатмента. Dental Tribune Россия. 2013; 2 (12): 22.
17. Строев В., Петкова П. Наши пациенты, кто они? Софттрейд, 2011.
18. Schneider D, Marquardt P, Zwahlen M, Jung RE. A systematic review on the accuracy and the

- clinical outcome of computer-guided template-based implant dentistry. Clin Oral Implants Res 2009; 20 (Suppl 4): 73–86.
19. Valente F, Schirolli G, Sbrenna A. Accuracy of computer-aided oral implant surgery: a clinical and radiographic study. Int J Oral Maxillofac Implants 2009; 24 (2): 234–42.
 20. Scharf DR, Tamow DP. Success rates of osseointegration for implants placed under sterile versus clean conditions. J Esthetic Dentistry 1994; 6 (2): 61–4.

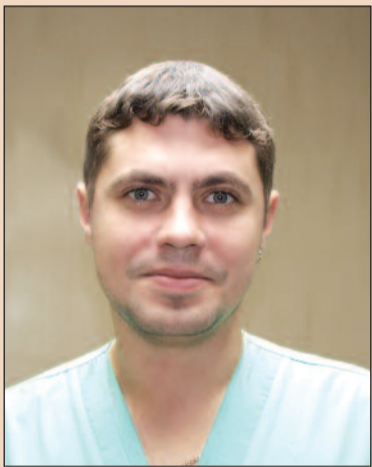
Информация об авторе

Врач Павел Полуван окончил Смоленскую государственную медицинскую академию в 1996 г. В 2002 г. открыл собственную клинику Dental Studio, которую возглавляет по сей день, вед. специалист WHITE-CLINIC. Является клиническим ординатором каф. челюстно-лицевой хирургии и хирургической стоматологии ГБУЗ МО МОНИКИ им. М.Ф.Владимирского. Также П.Полуван – член ряда стоматологических ассоциаций (European Association for Cranio-Maxillo-Facial Surgery, Московская областная ассоциация стоматологов и челюстно-лицевых хирургов, Российско-болгарское стоматологическое общество) и врач-консультант стоматологических компаний. Ведет частную практику в г. Москва. Адрес электронной почты: p_poluvan@mail.ru.



Клиническое применение апекслокатора Propex Pixi™ в повседневной эндодонтической практике

Андрей Владимирович Зорян, кандидат медицинских наук, член эндодонтической секции СтАР, директор стоматологического учебного центра «Гармония»



Сегодня сложно представить проведение качественного эндодонтического лечения без использования апекслокаторов. Исследования in vitro и in vivo демонстрируют высокую клиническую достоверность (от 75 до 99% и выше) современных электронных устройств для определения рабочей длины [1–6]. При этом многие из них показывают, что определение рабочей длины с помощью апекслокатора является даже более надежной методикой, чем пленочная или цифровая рентгенография [4, 7]. Это обусловлено тем, что результаты рентгенологического исследования представляют по сути двухмерное отображение трехмерных объектов, что иногда за-

трудняет точную локализацию анатомического апикального отверстия, особенно в тех клинических ситуациях, когда оно расположено на боковой поверхности корня, на некотором удалении от его рентгенологической верхушки. Результаты ряда исследований продемонстрировали, что в достаточно большом проценте случаев (до 45–50%) кончик инструментов, который, согласно данным рентгенографии, находится в области апекса, в действительности располагается за пределами корня, в тканях периодонта.

Методика электронной апекслокации основана на разнице сопротивлений между твердыми тканями зуба и мягкими тканями (слизистой оболочкой полости рта и периодонтом). В процессе апекслокации один электрод располагается на губе пациента, а другой фиксируется на металлической части инструмента, введенного в корневой канал. Таким образом, через корневой канал пропускается ток низкой интенсивности или серия электрических импульсов, после чего измеряется комплексное сопротивление (импеданс), и на экран устройства выводится информация о положении инструмента относительно анатомического апикального отверстия.

В апекслокаторах первых поколений для измерения использовался постоянный ток, поэтому они могли давать точные показания только в

сухом и чистом канале, что не всегда возможно в клинической практике. Соответственно, точность измерений этих устройств не превышала 50–60%. Однако производители постоянно совершенствуют методику измерения, поэтому с каждым годом апекслокаторы становятся все более надежными и дают все меньше ошибочных показаний. Начиная с IV поколения, апекслокаторы измеряют импеданс с помощью двух или более частот электрического тока, что обеспечивает достоверность измерений до 90% и более. В литературе нет достоверных данных о статистически значимой разнице в показаниях апекслокаторов IV–VI поколений. При правильном применении точность показаний этих устройств соизмерима, различия состоят лишь в способности обеспечивать достоверные результаты измерений в сухих или влажных корневых каналах.

Не так давно на российском стоматологическом рынке был представлен новый апекслокатор Propex Pixi™ (Dentsply Maillefer), который имеет компактные размеры (рис. 1), невысокую стоимость и, как показала клиническая апробация в нашей клинике, обеспечивает высокую точность показаний в любых средах.

Компактные размеры устройства позволяют располагать его непосредственно на груди пациента, что



Рис. 1. Апекслокатор Propex Pixi™.

предотвращает запутывание проводов, а возможность работы не только в сухом канале, но и в любых средах (растворах гипохлорита натрия и этилендиаминтетраацетата, разрыхлителей) очень важна при проведении повторного эндодонтического лечения, необходимость в котором возникает в последние годы все чаще.

Ниже описаны клинические ситуации, демонстрирующие возможность применения апекслокатора Propex Pixi™ как при первичной, так и при повторной обработке корневых каналов.

Клинический случай 1

Пациент К. обратился с жалобами на дефект пломбы в зубе 45. При осмотре в зубе 45 определяется несостоятельная композитная реставрация на анкерном штифте. По данным рентгенографии, корневой канал запломбирован не до верхушки, корневая пломба не гомогенна (рис. 2). Совместно с пациентом было принято решение о проведении повторного эндодонтического лечения с последующим восстановлением зуба искусственной коронкой. Получено информированное согласие на выполнение этих процедур.

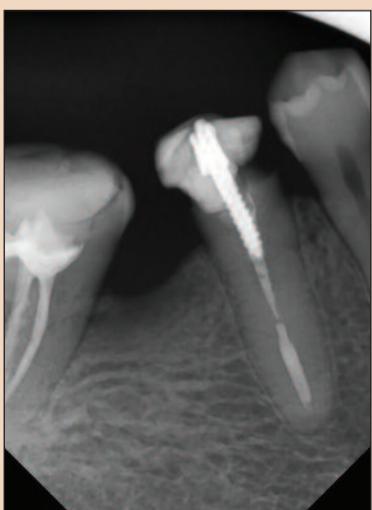

Рис. 2. Рентгенограмма зуба 45 до лечения.

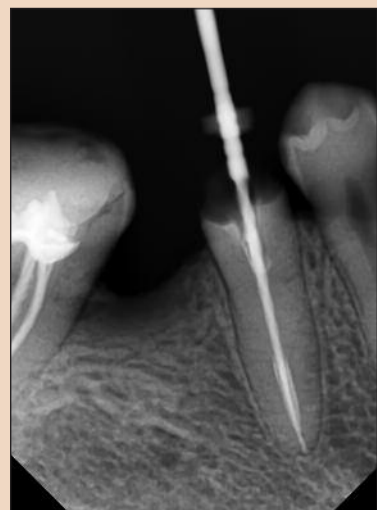

Рис. 3. Рентгенологическое подтверждение рабочей длины.

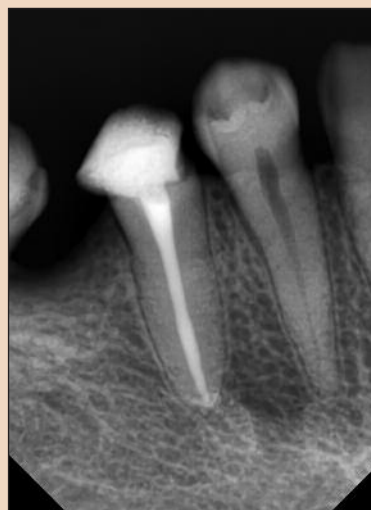

Рис. 4. Обтурация.

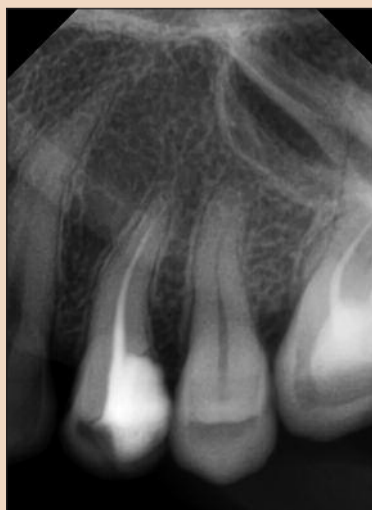

Рис. 5. Рентгенограмма зуба 24 до лечения.

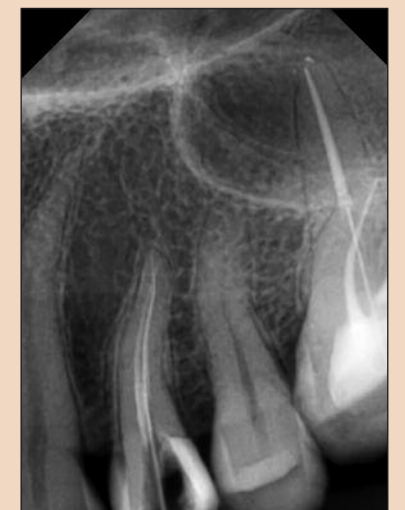

Рис. 6. Рентгенологическое подтверждение рабочей длины.

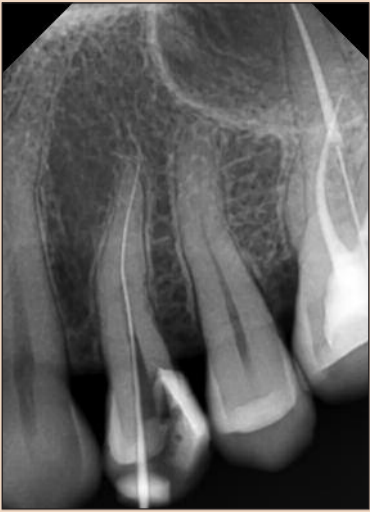

Рис. 7. Проверка проходимости апикального отверстия (patency).

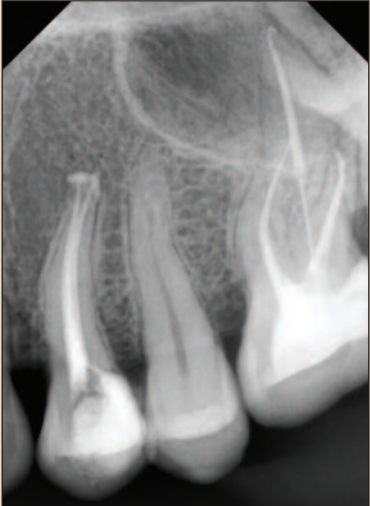

Рис. 8. Обтурация.

вой насадки Start-X™ #3. Устья корневых каналов расширены инструментом X-Gates, для формирования «ковровой дорожки» (glide path) в небном канале использовались файлы PathFile™, для распломбирования гуттаперчи в щечном канале – инструменты ProTaper® Universal серии D (ProTaper Retreatment) и ручные файлы. В процессе распломбирования и обработки корневых каналов рабочую длину определяли с помощью апекслокатора Propex pixi™ (Dentsply Maillefer) и рентгенографии. Оба диагностических метода показали одинаковые результаты (рис. 6). Проходимость апикального отверстия (patency) проверялась с помощью K-file #10

на 0,5 мм за верхушку корня (рис. 7). Корневые каналы обработаны инструментами Protaper® Universal и obturированы с использованием системы Gutta Core™ (Dentsply Maillefer); рис. 8.

Коронка зуба была восстановлена композитным материалом на стекловолоконном штифте.

Заключение

Безусловно, любой стоматолог хочет использовать в своей работе апекслокатор, достоверность которого не вызвала бы сомнений. К сожалению, на сегодняшний день не существует устройства, гарантирующего 100% достоверный результат измерения. Однако тот факт, что

апекслокатор Propex pixi™ стабильно работает в любых средах, и даже наличие в корневых каналах пломбирочных материалов, являющихся диэлектриками, таких как гуттаперча и фосфат-цемент, не отразилось на точности показаний, позволяет рекомендовать его для повседневной эндодонтической практики. **□**

Литература

1. Puri N et al. An in vitro comparison of root canal length determination by DentaPort ZX and iPex apex locators. *J Conserv Dent* 2013; 16 (6): 555–8.
2. Mandlik J et al. An in vivo Evaluation of Different Methods of Working Length Determination. *J Contemp Dent Pract* 2013; 14 (4): 644–8.

3. Moscoso S et al. Evaluation of DentaPort ZX and Raypex 6 Electronic Apex Locators: An In Vivo Study. *Med Oral Patol Oral Cir Bucal* 2013. [Epub ahead of print].
4. Chakravarthy Pishipati KV. An In Vitro Comparison of Propex II Apex Locator to Standard Radiographic Method. *Iran Endod J* 2013; 8 (3): 114–7.
5. Dandempally A et al. Formulating a regression equation for determination of working length in primary molars using apex locators: a clinical study. *Eur Arch Paediatr Dent* 2013; 14 (6): 369–74.
6. Vasconcelos BC et al. Accuracy of five electronic foramen locators with different operating systems: an ex vivo study. *J Appl Oral Sci* 2013; 21 (2): 132–7.
7. Singh SV et al. An in vivo comparative evaluation to determine the accuracy of working length between radiographic and electronic apex locators. *Indian J Dent Res* 2012; 23 (3): 359–62.

Реклама

DENTSPLY
MAILLEFER

propex • pixi™
Апекслокатор



Небольшой размер,
большие преимущества

Регистрационное удостоверение № P3H 2013/519

+
WE
KNOW
ENDO.

www.dentsplycis.com

Для извлечения металлического штифта использовалась ультразвуковая насадка Start-X™ #4 (Dentsply Maillefer). После удаления штифта выявлено, что в качестве пломбирочного материала для корневого канала был использован фосфат-цемент, поэтому для распломбирования применялась ультразвуковая насадка ProUltra® (Dentsply Maillefer). Следует отметить, что для предотвращения таких осложнений, как перфорация стенки корня, при повторном эндодонтическом лечении корневых каналов, ранее запломбированных твердеющими материалами, необходимо иметь соответствующее оптическое оснащение. Для визуального контроля в процессе распломбирования канала был использован операционный микроскоп Zumax (Zumax Medical), оснащенный оптикой Karl Zeiss.

Рабочую длину определяли, используя апекслокатор Propex pixi™ (Dentsply Maillefer) и метод рентгенографии. Оба диагностических метода показали одинаковые результаты (рис. 3).

Корневой канал обработан инструментами Protaper® Universal и obturирован термопластифицированной гуттаперчей по методике вертикальной компакции (рис. 4). Пациент направлен на проведение ортопедического лечения.

Клинический случай 2

Пациентка Д. обратилась с жалобами на дискомфорт при приеме пищи в зубе 24, застревание пищи между зубами 24 и 25. При осмотре в зубе 24 выявляется несостоятельная композитная реставрация, между зубами 24 и 25 – пародонтальный карман глубиной 3 мм. По данным рентгенографии, корневая пломба в щечном корневом канале не гомогенна, небный канал не запломбирован, отмечается расширение периодонтальной щели в области верхушек корней (рис. 5). Получено информированное согласие пациента на проведение повторного эндодонтического лечения перед реставрационным этапом.

После удаления реставрации дно полости зуба с целью обнаружения устья небного канала было обработано с использованием ультразвуко-