

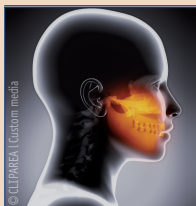
M+W Dental
Wir kümmern uns

DENTAL TRIBUNE

The World's Dental Newspaper · Austrian Edition



No. 12/2013 · 10. Jahrgang · Wien, 4. Dezember 2013 · Einzelpreis: 3,00 €



Platzmanagement in der KFO

In der Entscheidungsfindung Extraktion vs. Nicht-Extraktions-Therapie spielen sowohl die Weichteilästhetik als auch die Langzeitstabilität eine wichtige Rolle.

▶ Seite 4f



Superimplantat aus Keramik

Das zweiteilige Keramikimplantat ist bereits heute jedem Titanimplantat überlegen. Der Entwickler von Keramikimplantaten, Dr. Karl Ulrich Volz (rechts im Bild) aus Konstanz, im Interview.

▶ Seite 8f



„Alte Weisheiten – Neue Wahrheiten?“

Der Verein Tiroler Zahnärzte – Zweigverein der ÖGZMK, Verein Österreichischer Zahnärzte, veranstaltet auch 2014 wieder das traditionelle Frühjahrs-Seminar in Meran.

▶ Seite 10

ANZEIGE

HCH Tiefenfluorid® junior
Zwei Schritte zum Erfolg

Mit fruchtigem Geschmack

Siehe auch S. 10

HUMANCHEMIE
Kompetenz in Forschung und Praxis

Humanchemie GmbH
Hinter dem Krüge 5 • DE-31061 Alfeld/Leine
Telefon +49 (0) 51 81 - 2 46 33
Telefax +49 (0) 51 81 - 8 12 26
www.humanchemie.de
E-Mail info@humanchemie.de

Fortbildung mit internationalem Flair in Wien

Am 15. und 16. November 2013 fand der Kongress „Competence in Esthetics“ – heuer von Ivoclar Vivadent und erstmals mit Live-Demos – statt.

WIEN – 1.700 Zahnärzte und Zahn-techniker aus 43 Nationen waren der Einladung des Unternehmens gefolgt. Den Kongress eröffneten Gernot Schuller, Sales Director Österreich und Osteuropa bei Ivoclar Vivadent und Geschäftsführer von Wieladent, Josef Richter, Chief Sales Officer von Ivoclar Vivadent, und Univ.-Prof. Dr. Gerwin Arnetzl aus Graz, der in der Folge durch das Programm führte.

Das Thema des Kongresses lautete „Ästhetische Restaurationen, Implantate und Funktion“. Dieses bewusst breit gewählte Spektrum ließ Raum für Interpretation. Umso interessanter waren die unterschiedlichen Methoden der Experten, die individuellen Arten der Behandlung und die Wahl der Materialien. Im Zentrum der Vorträge stand stets die Frage, wo man ansetzen müsse, um dem Patienten wieder zu einem befreiten Lachen zu verhelfen. Detaillierte Analysen der Ist-Situation, digital am Computer mittels Bild- und Videomaterial und Wax-ups – klassisch oder mittels CAD/CAM – zeigen im Vorfeld der Behandlung, welche unterschiedlichen Konzepte machbar und auch mit



den finanziellen Möglichkeiten des Patienten vereinbar sind.

Die Referenten kamen aus zehn Nationen: Dr. Christian Coachman aus Brasilien; aus Deutschland: Dr. Roland Frankenberger, Prof. Dr. Matthias Kern, ZTM Hans-Joachim

Lotz aus Weikersheim, Oliver Brix und Prof. Dr. Daniel Edelhoff; Dr. Panos Bazos aus Griechenland; aus Italien: Dr. Nikolaos Perakis und Dr. Roberto Spreafico; Dr. Jiro Abe aus Japan; Dr. Egon Euwe aus den Niederlanden; aus Österreich: Dr. Knut

Hufschmidt, Dr. Vincent Arnetzl und Univ.-Prof. Dr. Georg Mailath-Pokorny; aus der Schweiz: Dr. Francesca Vailati und Dr. Markus Lenhard; István Urbán aus Ungarn; aus den USA: Michel Magne, Beverly Hills.

Fortsetzung auf Seite 10 →

ÖGP PASS-Mitgliedschaft

Ausbildung seit Anfang 2013 gesetzlich verankert und abgesichert.

WIEN – Die Österreichische Gesellschaft für Parodontologie (ÖGP) ist eine Fachgesellschaft, die die Förderung und Vervollkommnung der wissenschaftlichen Forschung auf dem Gebiet der Parodontologie sowie deren Anwendung in der Praxis im Interesse einer besseren Mund- und Patientengesundheit zum Ziel hat. Die Berufsgruppe der Prophylaxeassistentinnen und zahnärztlichen Assistentinnen ist dabei ein wichtiger Bestandteil, um diese Ziele in der täglichen Praxis umzusetzen. Dazu sind nachhaltige Qualifizierungs- und Fortbildungsvoraussetzungen von besonderer Bedeutung.

Die Ausbildung der PASS wurde vor allem auf langjähriges Betreiben der ÖGP seit Anfang 2013 gesetzlich verankert und abgesichert. Die PASS-Mitglieder profitieren von vielen Vorteilen, wie z.B. die ermäßigte Teilnahme an der paroknowledge® 2014 in Kitzbühel. Darüber hinaus haben sie die Möglichkeit, sich mit anderen PASS-Mitgliedern zu vernetzen sowie ihre Interessen und Anliegen über die PASS-Delegierte, Frau Cornelia Bernhardt, Innsbruck, cornelia.bernhardt@tgk.at, zu adressieren. www.tgk.at

Die PASS-Mitglieder profitieren von vielen Vorteilen, wie z.B. die ermäßigte Teilnahme an der paroknowledge® 2014 in Kitzbühel. Darüber hinaus haben sie die Möglichkeit, sich mit anderen PASS-Mitgliedern zu vernetzen sowie ihre Interessen und Anliegen über die PASS-Delegierte, Frau Cornelia Bernhardt, Innsbruck, cornelia.bernhardt@tgk.at, zu adressieren. www.tgk.at

Quelle: ÖGP

Medienpartnerschaft ÖGP und Dental Tribune Austria

Die Österreichische Gesellschaft für Parodontologie und Dental Tribune Austria kooperieren anlässlich der paroknowledge® 2014 in Kitzbühel.

WIEN – Die Österreichische Gesellschaft für Parodontologie (ÖGP), Wien, und die OEMUS MEDIA AG, Leipzig, seit 1994 einer der führenden Fachverlage auf dem Gebiet der Zahnmedizin, werden für den Fachkongress „paroknowledge® 2014“ als Medienpartner kooperieren. Beide Partner arbeiten bereits seit mehreren Jahren eng in der zahnmedizinischen Berichterstattung zusammen.

Durch die Medienpartnerschaft für den Fachkongress „paroknowledge® 2014“ ergeben sich Synergien für die Sensibilisierung und

den Wissenstransfer zum Thema Parodontologie. Die Dental Tribune Austrian Edition wird sowohl im Vorfeld ausführlich über die anstehende Pressekonferenz, das wissenschaftliche Haupt- und Rahmenprogramm als auch im Nachgang über alle Geschehnisse des Fachkongresses informieren. Darüber hinaus präsentiert der herausgebende Verlag OEMUS MEDIA AG auch online die Ereignisse des Vortages in Form von Interviews, Reportagen und Fotostorys. Interessierte können sich auf www.zwp-online.at tagesaktuell informieren.

Österreichische Gesellschaft für Parodontologie

Die Österreichische Gesellschaft für Parodontologie (ÖGP) arbeitet seit 22 Jahren für die Förderung und Vervollkommnung der wissenschaftlichen Forschung auf dem Fachgebiet der Parodontologie sowie deren Anwendung in der Praxis im Interesse einer besseren Mund- und Patientengesundheit. Mit seinen derzeit mehr als 450 Mitgliedern verfolgt der Verein die Umsetzung parodontalprophylaktischer Maßnahmen, die Fortbildung auf dem Gebiet der Parodontalbehandlung von Zahnärzten und Zahnärztinnen sowie die Aus- und Fortbildung von Prophylaxeassistentinnen. Darüber hinaus ist die ÖGP die einzige Fachgesellschaft in Österreich, die (seit Juni 2013) der wichtigsten Berufsgruppe der Prophylaxe-

und zahnärztlichen Assistentinnen, die Aufnahme als Mitglied bietet, um deren Berufsstand entsprechend zu vertreten.

Fortsetzung auf Seite 2 →

paroknowledge®
05. - 07. Juni 2014 **2014** KITZBÜHEL

22. Parodontologie Experten Tage
[lernen-wissen-anwenden]

DENTAL TRIBUNE
The World's Dental Newspaper · Austrian Edition

„planungstgleicherfolg“ – Österreichischer Zahnärztekongress mit positiver Bilanz beendet

Kariesprophylaxe in Österreich

Krach über Amtsführung der ÖGZMK



Endodontie – Anspruch und Wirklichkeit

Jürgen Pischel spricht Klartext

Endodontie auf Kasse ist völlig unterbezahlt, aber bei „ausreichender Bezahlung muss auch für bessere Qualität gesorgt werden“, lautet eine richtige Schlussfolgerung des bekannten Endo-Experten Prof. Dr. G. Hülsmann von der Universität Göttingen, die im Übrigen auf viele andere zahnmedizinische Fachbereiche eins zu eins übertragen werden kann.

Die völlig ungenügende finanzielle Ausstattung einer endodontischen Behandlung auf Kasse führt in einen Circulus vitiosus mit Zwängen, die nur wenig erfreuliche Ergebnisse für alle Seiten bringen können. Der Patient meint, er sei ja versichert und der Zahnarzt müsste sein Bestes tun, wofür er als Versicherter nichts bezahlen müsste.

Bei den Kassenbeamten verbreitet man diese irriige Meinung auch noch, zum geltenden Tarif müsse – vor allem könne – der Zahnarzt auch State of the Art-Endodontie liefern, ohne sich selbst wirtschaftlich schwer zu belasten, wenn er an mehr als den einfachsten Behandlungsfall herangeht. Erschwerend kommt noch dazu, dass sich eine hochwertige Restauration des wurzelgefüllten Zahnes nicht nur finanziell verbietet, sondern mit einer ausladenden plastischen Füllung versorgt werden muss, deren Insuffizienz allein in der Kavitätengröße von vornherein schon begründet ist.

So lautet das schlimme Urteil des deutschen Professors für Deutschland: „Die Erfolgsquote der Wurzelbehandlung kann nach mehreren Studienergebnissen mit maximal 50 Prozent angenommen

werden.“ Für Österreich liegen keine solchen Studien vor, aber die finanzielle Grundlage für Endodontie-Therapien auf Kasse ist noch viel schlechter als in Deutschland.

Handlungsbedarf – sicher ja! Nicht nur in den Praxen für Alternativbehandlungen nach Möglichkeit und Bereitschaft des Patienten, sondern vor allem für eine Revision des Kassenversorgungssystems in Österreich. Da gilt es aber nicht nur, in Vorwahlkämpfen Prospekte in Praxen mit der Forderung an die Gesundheitspolitik „Es ist höchste Zeit, dass sich etwas ändert“ zu verbreiten, sondern man muss wirklich als Standesvertretung dafür sorgen wollen, dass sich etwas ändert. Derzeit besteht aber angesichts der politischen Verhältnisse wenig Hoffnung auf Revision dieser Tarifverhältnisse.

Hängt also alles am Behandler. Soll er, seiner besonderen ethischen Verpflichtung einer Patientenaufklärung folgend, den Patienten zu überzeugen suchen, dass „auf Kasse eben vieles nicht zu machen ist“, über die möglichen Behandlungsalternativen mit privater Zuzahlung aufklären und seinen Patienten die Chance zur besten Versorgung eröffnen? Was angesichts der Kassenversorgungs-Rechtslage gar nicht so einfach ist.

Endodontie ist Zahnerhaltung und sie hat es somit besonders verdient, in der Zahnheilkunde ernst genommen zu werden. Übrigens, von allen Seiten,

toi, toi, toi, Ihr J. Pischel



Infos zum Autor

Vorstandswechsel: Österreichische Gesellschaft für Kinderzahnheilkunde

Präsidentschaft an Frau Dr. Petra Drabo übergeben.



Der neue Vorstand der Österreichischen Gesellschaft für Kinderzahnheilkunde ÖGK: v.l.n.r.: Dr. Ronaldo de Moura, Dr. Verena Bürkle, Dr. Eva Oppolzer, Dr. Petra Drabo, Dr. Irene Zifko.

WIEN – Bei der Hauptversammlung der Österreichischen Gesellschaft für Kinderzahnheilkunde (ÖGK) in Wien am 16. Oktober 2013 wurde ein neuer Vorstand gewählt. Nach 8 Jahren gab Dr. Verena Bürkle die Prä-

sidentschaft an Frau Dr. Petra Drabo. Frau Dr. Petra Drabo ist Assistenzärztin der 1. Abteilung der Univ.-Klinik für Zahn-, Mund- und Kieferheilkunde mit Schwerpunkt Kinderzahnheilkunde sowie Gründungsmitglied der ÖGK.

Wir gratulieren dem neuen Vorstand und wünschen viel Erfolg für die nächsten 4 Jahre. Dem neuen Vorstand gehören an Dr. Petra Drabo (Präsidentin), Dr. Irene Zifko (1. Vizepräsidentin), Dr. Eva Oppolzer (2. Vizepräsidentin), Dr. Nicola Meißner (Finanzreferentin), Dr. Swantje Knöfel (Schriftführerin), Dr. Verena Bürkle, Dr. Ronaldo de Moura (wissenschaftlicher Beirat).

5. Frühjahrssymposium für Kinderzahnheilkunde

Am 14. und 15. März 2014 wird das 5. Frühjahrssymposium für Kinderzahnheilkunde der ÖGK im Salzburg Congress in Salzburg stattfinden. Durch die Veranstaltung wird der neu gewählte Vorstand der ÖGK führen. Detaillierte Informationen: *Dental Tribune Austrian Edition 1–2/2014*, Anmeldung: www.fruehjahrssymposium.at

Quelle: ÖGK


Stellungnahme der ÖGZMK ...

... zum Beitrag „Krach in der Amtsführung der ÖGZMK“.

WIEN – Mit großem Erstaunen haben wir Ihren Artikel in der letzten Ausgabe der *Dental Tribune Austria* (11-2013; Seite 1) gelesen und möchten folgende Stellungnahme der ÖGZMK übermitteln:

1. Die aus der Hauptversammlung zitierte Summe von ca. 600.000 Euro angeblicher Verluste ergibt sich aus einer simplifizierten Berechnung (downloads mal download-Kosten). Das wurde wie auch im Artikel richtig festgestellt, bereits in der Versammlung, v. a. aber durch die Verträge selbst sowie durch Stellungnahmen des Verlages und eine bereits noch während der Sitzung gezeigte Präsentation von Doz. Gruber entkräftet.

2. Prof. Vinzenz ist seit 2004 ordentliches Mitglied in der ÖGZMK Landesgesellschaft Burgenland. Er war wissenschaftlicher Leiter des von der ÖGZMK Burgenland durchgeführten Zahnärztekongresses 2004.



3. Die Hauptversammlung hat – im Gegensatz zur Darstellung in Ihrem Artikel – einstimmig folgende Empfehlung beschlossen: Tagungspräsident des ZÄ-Kongresses 2014 ist Präs. Stadler (wie 2011 in Villach von der Hauptversammlung beschlossen), wissenschaftlicher Leiter Prof. Vinzenz. Die Landesgesellschaft Burgenland klärt noch die Details.

4. Das Amt des Generalsekretärs wie auch des Sekretärs wurden in Graz definitiv nachbesetzt. Generalsekretär ist Dr. Ernst Michael Reicher (vormals Sekretär), Sekretär ist Univ. Prof. Kurt Ebeleseder.

5. Der zitierte 2-Jahres-Führungswechsel wurde in der Sitzung nicht besprochen, ist aber bereits durch annähernd 50/50 Besetzung des Exekutivausschusses Praxis/Hochschule erfüllt.

Dr. Ernst Michael Reicher, Generalsekretär ÖGZMK

← Fortsetzung von Seite 1

„Weltzeitung“ Dental Tribune

Die *Dental Tribune Austrian Edition* war im November 2003 eine der ersten Länderausgaben der von der Dental Tribune International Publishing Group (DTI) herausgegebenen und nunmehr in 34 Ländern erscheinenden „Weltzeitung“ *Dental Tribune*. Inhaltlich im Vordergrund steht neben den rein regionalen Themen verstärkt die Berichterstattung über internationale wissenschaftliche Trends und Marktentwicklungen. Zur Zielgruppe gehören neben Meinungsbildnern in erster Linie fortbildungsaktive Zahnärzte und Zahntechniker sowie Mitglieder zahnmedizinischer Fachgesellschaften. Mit speziellen Schwerpunktthemen, u.a. aus den Disziplinen Im-

plantologie, Parodontologie, Endodontologie oder der Restaurativen Zahnheilkunde werden therapeutische Entwicklungen und Techniken anhand von Fachbeiträgen umfassend aufgearbeitet. Durch aktuelle Nachrichten und Statements führender Zahnmediziner informiert die *Dental Tribune Austrian Edition* über wissenschaftliche und gesundheitspolitische Themen, welche durch umfangreiche Berichte und Vorankündigungen zu Fortbildungsveranstaltungen im In- und Ausland ergänzt werden.

paroknowledge® 2014

Vom 5. bis 7. Juni 2014 wird bei der paroknowledge® in Kitzbühel das Konzept der Frankfurter Poliklinik für Parodontologie vorgestellt: Prof. Dr. Eickholz, Präsident der Deutschen

Gesellschaft für Parodontologie (DGP), wird mit seinem Team „Parodontologie von A–Z“ präsentieren. Neben den Vortragsschienen werden zahlreiche Workshops das Programm bereichern.

ausführliche Infos zur paroknowledge® 2014: Seite 19 →

Editorische Notiz Schreibweise männlich/weiblich

Wir bitten um Verständnis, dass – aus Gründen der Lesbarkeit – auf eine durchgängige Nennung der männlichen und weiblichen Bezeichnungen verzichtet wurde. Selbstverständlich beziehen sich alle Texte in gleicher Weise auf Männer und Frauen.

Die Redaktion

DENTAL TRIBUNE

IMPRESSUM

Verlag
OEMUS MEDIA AG, Holbeinstr. 29
04229 Leipzig, Deutschland
Tel.: +49 341 48474-0
Fax: +49 341 48474-290
kontakt@oemus-media.de
www.oemus.com

Verleger
Torsten R. Oemus

Verlagsleitung
Ingolf Döbbecke
Dipl.-Päd., Jürgen Isbaner
Dipl.-Betriebsw. Lutz V. Hiller

Chefredaktion
Dipl.-Päd. Jürgen Isbaner (ji)
V.i.S.d.P.
isbaner@oemus-media.de

Redaktionsleitung
Jeannette Enders (je), M.A.
j.enders@oemus-media.de

Redaktion
Marina Schreiber (ms)
m.schreiber@oemus-media.de

Korrespondent Gesundheitspolitik
Jürgen Pischel (jp)
info@dp-uni.ac.at

Projektleitung/Verkauf
Nadine Naumann
n.naumann@oemus-media.de

Produktionsleitung
Gernot Meyer
meyer@oemus-media.de

Anzeigendisposition
Marius Mezger
m.mezger@oemus-media.de

Bob Schliebe
b.schliebe@oemus-media.de

Lysann Reichardt
l.reichardt@oemus-media.de

Layout/Satz
Matteo Arena, Franziska Dachsel

Lektorat
Hans Motschmann
h.motschmann@oemus-media.de

Erscheinungsweise

Dental Tribune Austrian Edition erscheint 2013 mit 12 Ausgaben (2 Doppelausgaben 1+2 und 7+8), es gilt die Preisliste Nr. 4 vom 1.1.2013. Es gelten die AGB.

Druckerei

Dierichs Druck+Media GmbH, Frankfurter Straße 168, 34121 Kassel, Deutschland

Verlags- und Urheberrecht

Dental Tribune Austrian Edition ist ein eigenständiges redaktionelles Publikationsorgan der OEMUS MEDIA AG. Die Zeitschrift und die enthaltenen Beiträge und Abbildungen sind urheberrechtlich geschützt. Jede Verwertung ist ohne Zustimmung des Verlages unzulässig und strafbar. Das gilt besonders für Vervielfältigungen, Übersetzungen, Mikroverfilmungen und die Einspeicherung und Bearbeitung in elektronischen Systemen. Nachdruck, auch auszugsweise, nur mit Genehmigung des Verlages. Bei Einsendungen an die Redaktion wird das Einverständnis zur vollen oder auszugsweisen Veröffentlichung vorausgesetzt, sofern nichts anderes vermerkt ist. Mit Einsendung des Manuskriptes geht das Recht zur Veröffentlichung als auch die Rechte zur Übersetzung, zur Vergabe von Nachdruckrechten in deutscher oder fremder Sprache, zur elektronischen Speicherung in Datenbanken zur Herstellung von Sonderdrucken und Fotokopien an den Verlag über. Für unverlangt eingesandte Bücher und Manuskripte kann keine Gewähr übernommen werden. Mit anderen als den redaktionseigenen Signa oder mit Verfasseramen gekennzeichnete Beiträge geben die Auffassung der Verfasser wieder, welche der Meinung der Redaktion nicht zu entsprechen braucht. Der Autor des Beitrages trägt die Verantwortung. Gekennzeichnete Sonderteile und Anzeigen befinden sich außerhalb der Verantwortung der Redaktion. Für Verbands-, Unternehmens- und Marktinformationen kann keine Gewähr übernommen werden. Eine Haftung für Folgen aus unrichtigen oder fehlerhaften Darstellungen wird in jedem Falle ausgeschlossen. Gerichtsstand ist Leipzig, Deutschland.

Biofilm so einzigartig wie Fingerabdruck

Unterschiedliche Verteilung der Mikroben im menschlichen Biofilm.



Mikrobenverteilung im menschlichen Biofilm unterscheidet sich von Mensch zu Mensch eindeutig.

OHIO – Jeder Mensch ist an seinem Fingerabdruck eindeutig zu identifizieren. Wissenschaftler der Ohio State University haben nun festgestellt, dass der Biofilm im menschlichen Mund eine ebenfalls so individuelle Struktur innehat,

dass jeder dadurch identifizierbar ist.

Der Biofilm im Mundraum besteht aus etwa 400 verschiedenen Arten von Mikroben. Nur zwei Prozent der Mikroben waren in einer Studie bei allen Testpersonen vorhanden. In der

Untersuchung wurde auch festgestellt, dass innerhalb bestimmter ethnischer Gruppen die gleichen Mikrobenarten vorkommen. Ein Testcomputer wertete per DNA-Sequenzierung Proben verschiedener Personen aus und konnte daraus eindeutig deren ethnische Herkunft ermitteln. Innerhalb der Bevölkerungsgruppen sind die vorhandenen Mikrobenarten bei jedem Menschen so individuell verteilt, dass keine zwei Personen den gleichen Biofilm haben.

Die Erkenntnisse aus der Studie mit 100 Teilnehmern liefern Hinweise darauf, warum bestimmte Bevölkerungsgruppen vermehrt von Parodontitis betroffen sind und warum eine Therapie nicht bei jedem gleich gut anschlagen kann. **DT**

Quelle: ZWP online

Neue Chiptechnologie für Krebstherapie?

Donau-Universität Krems erforscht Möglichkeiten zur Isolation von Tumorzellen aus dem Blut.

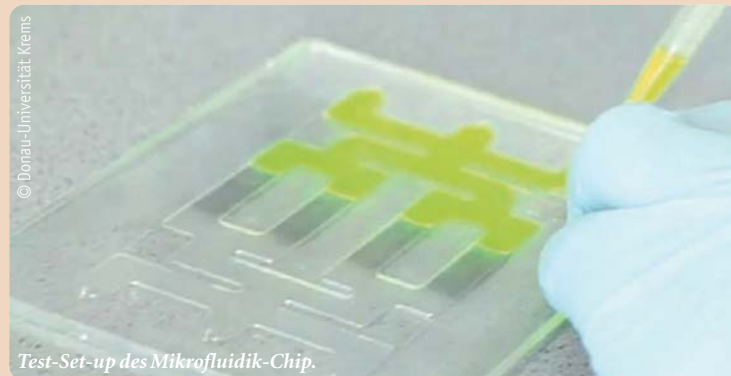
KREMS – Wenn bei Krebserkrankungen Metastasen entstehen, haben sich zuvor Zellen vom Haupttumor gelöst und sind über den Blutkreislauf in andere Organe gelangt und bilden oft tödliche Metastasen. Um eine optimale Therapie zu ermöglichen, wollen Forscher diese zirkulierenden Tumorzellen aus dem Blut von Krebspatienten isolieren, um sie anschließend zählen und analysieren zu können.

Im Rahmen des niederösterreichischen „Life Science Call“-Programms wird dazu ein steuerbarer Mikrofluidik-Chip entwickelt, der die zirkulierenden Tumorzellen aus dem Blut filtert. Mithilfe von Strömungssimulationen soll das Design dieses Mikrofluidik-Chips verbessert werden. Ein erster Prototyp zeigt bereits das große Poten-

zial dieser neuen Technologie. An dem Projekt sind Forschungsteams des Austrian Institute of Technology, der Fachhochschule St. Pölten, des Landesklinikums Krems und der Donau-Universität Krems beteiligt. Näheren

Einblick in die spannenden Forschungsarbeiten gibt ein Video, das auch im Rahmen der „European Researchers' Night“ am 27. September in St. Pölten präsentiert wurde. **DT**

Quelle: Donau Uni Krems



Test-Set-up des Mikrofluidik-Chip.

Osteo Science Foundation in Philadelphia lanciert

Unterstützung und Förderung unabhängiger Forschung in der MKG-Chirurgie.

PHILADELPHIA – Im Oktober 2013 hat Dr. Peter Geistlich, Verwaltungsratspräsident der Geistlich Pharma AG, zusammen mit der Geistlich

ragende Forschung von Dr. Philip Boyne zu ehren und seine Vision von Knochen- und Geweberegeneration Wirklichkeit werden zu lassen. Dr. Boyne verstarb



Die Führung der Osteo Science Foundation (v.l.n.r.): Greg Bosch, CEO Geistlich Pharma North America, Alan S. Herford, Peter K. Moy und Jay P. Malmquist.

Pharma AG in den USA die Osteo Science Foundation mit Sitz in Philadelphia auf den Weg gebracht. Die Stiftung hat sich zum Ziel gesetzt, eine Plattform zu etablieren, um unabhängige Grundlagen- und angewandte Forschung zu unterstützen sowie neue Therapieansätze und klinische Behandlungsmethoden in der Mund-, Kiefer-, Gesichtschirurgie (MKG) zu entwickeln. Die Lehre zur Vermittlung neuen Wissens ist ebenfalls eine zentrale Aufgabe der neuen Organisation.

Die Führung der Stiftung setzt sich zusammen aus hoch angesehenen Experten aus dem Bereich der MKG-Chirurgie.

Späte Ehre für den Pionier Dr. Philip Boyne

Die Stiftung wurde gegründet, um die chirurgische Exzellenz und heraus-

im Juni 2008. Er war ein weltberühmter Mund-, Kiefer-, Gesichtschirurg, Implantologe, biologischer Innovator und Knochenphysiologe. Gleichzeitig war er ein sehr guter Freund von Dr. Peter Geistlich. Philip Boyne und Peter Geistlich haben in der Knochenregeneration Pionierarbeit geleistet. Gemeinsam ist es beiden in den 1980er-Jahren gelungen, erstmals Knochenmaterial von organischen Bestandteilen – ohne Veränderung der natürlichen Mikrostruktur und Knochenzusammensetzung – zu befreien. So entwickelten die Pioniere gemeinsam das Knochenersatzmaterial Geistlich Bio-Oss®, das die regenerative Zahnmedizin revolutioniert hat.

Weitere Informationen zur Osteo Science Foundation finden Sie unter: www.osteoscience.org. **DT**

Quelle: Geistlich Pharma AG

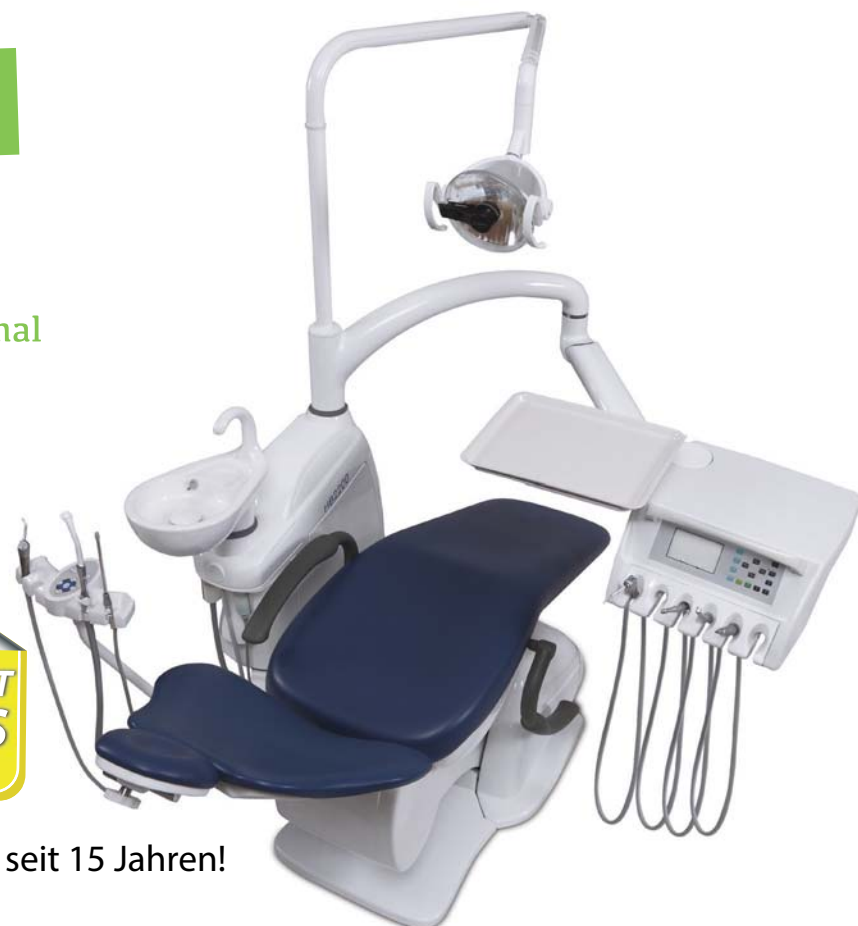ANZEIGE

Top ausgestattete Dentaleinheit zum Sensationspreis!!

Elegant, robust, und funktionell mit besten Referenzen **HB 2201 professional**

HB 2201 professional	Netto	Leasing all in (5 Jahre/61 Raten)
Voll bestückt und arbeitsfertig	€ 14.990,-	€ 327,-
Prophylaxeeinheit	€ 11.990,-	€ 259,-
Orthoeinheit	€ 8.990,-	€ 195,-

LED PAKET GRATIS



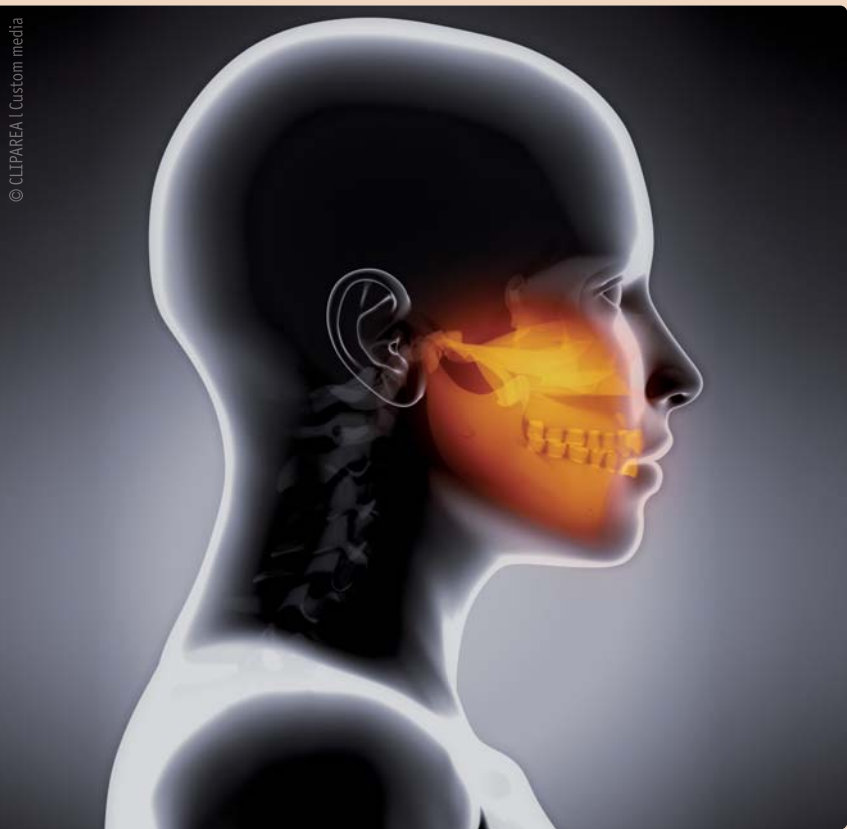
Österreichweit Dentservice und Reparatur seit 15 Jahren!

Habringer Dental GmbH - Ahorn 43 - 4183 Ahorn OÖ - +43 664 34 25 953 - www.habringer.com
Dentservice Berger - Holzgasse 1B/10 - 6020 Innsbruck - +43 664 401 75 39



Platzmanagement und skelettale Verankerung in der Kieferorthopädie

Extraktion versus Nicht-Extraktionstherapie: Weichteilästhetik und Langzeitstabilität spielen dabei eine wichtige Rolle. Von Prof. Dr. Carlalberta Verna, Basel, Schweiz.



Das Platzmanagement gehört zu den häufigsten und entscheidenden Aufgaben des Kieferorthopäden. Eine Zahnbreiten-Zahnbogenlängen-Diskrepanz wird typischerweise in Millimetern angegeben und eingeteilt in Platz, minimaler (kleiner als 4 mm), moderater (von 4 bis 6 mm) oder ausgeprägter Engstand (über 6 mm).

Um den Platzmangel aufzulösen, kommen im Allgemeinen folgende Maßnahmen infrage: Extraktionstherapie, die sagittale/transversale Expansion, das Reduzieren von Zahnhartsubstanz (proximales Stripping).

In der Entscheidungsfindung Extraktion versus Nicht-Extraktionstherapie spielen die Weichteilästhetik und die Langzeitstabilität eine wichtige Rolle. Dabei wurde in der Vergan-

genheit eine Nicht-Extraktions-Therapie bei Diskrepanzen der Zahnbreiten zu ihrer knöchernen Basis weitestgehend kritisiert. Es wurde bemängelt, dass eine Non-Ex-Therapie die Langzeitstabilität des erreichten Behandlungsergebnisses gefährdet. Jedoch wurde diese Theorie widerlegt. Denn es ist nachgewiesen, dass die Stabilität auch durch andere Variablen beeinflusst wird, wie z.B. durch eine ausgeglichene muskuläre Funktion.

Fehlende evidenzbasierte Studien, die eine Notwendigkeit der Extraktion für ein langfristig stabiles Behandlungsergebnis aufzeigen, sowie das Patientenbedürfnis sind Gründe für den dramatischen Rückgang von Extraktionsfällen in den letzten Dekaden.

Offensichtlich erscheint eine Behandlung aus Sicht der Patienten attraktiver, wenn Extraktionen vermieden werden können. Dies mag auch aus kieferorthopädischer Sicht wahr sein, weil Extraktionsfälle bekannt sind für eine längere aktive Behandlungsdauer und oftmals eine große Herausforderung darstellen. Dies beeinflusst den Kieferorthopäden in seiner Entscheidung, zu extrahieren oder nicht.

Obwohl das Behandlungsergebnis zwischen Extraktions- und Nicht-Extraktions-Therapie gemäß Literatur unbedeutend differiert, ist das Ausmaß der Weichteilreaktion höchst variabel und interindividuell unvorhersehbar, laut einiger Autoren meist das Ergebnis einer ungenügenden Diagnose und Behandlungsplanung.

Als generelle Regel sollten in einem umfassenden Behandlungsplan folgende Faktoren evaluiert werden: Alter, Geschlecht, Gesichtsmorphologie (Nase, Kinn, Lippen, Weichteilgewebe), Zahnfleisch-Biotyp, Wachstumsmuster, Lachästhetik, Zahnbogenform, skelettale Diskrepanzen, Dentition (Inklinationen, Rotationen, Kippungen, Leeway-Space, Speekurve, etc....).

Das **Alter** des Patienten muss berücksichtigt werden, da das späte mandibuläre Wachstum zu einer Reduktion eines vergrößerten Overjets beitragen kann, sodass eine Zahnentfernung unnötig ist. Zudem sollten bei erwachsenen Patienten, bei denen der Weichteiltonus der Oberlippe eher nachlässt, jegliche profilabflachende Maßnahmen unterlassen werden, da diese die Gesichtsästhetik älter erscheinen lassen.

Dementsprechend verhält es sich mit dem **Geschlecht**. Beim weiblichen Geschlecht tendiert die Oberlippe mit der Zeit zu einer schnelleren Verlängerung als beim männlichen Geschlecht, und eine mehr ausgeprägte Lippe wird

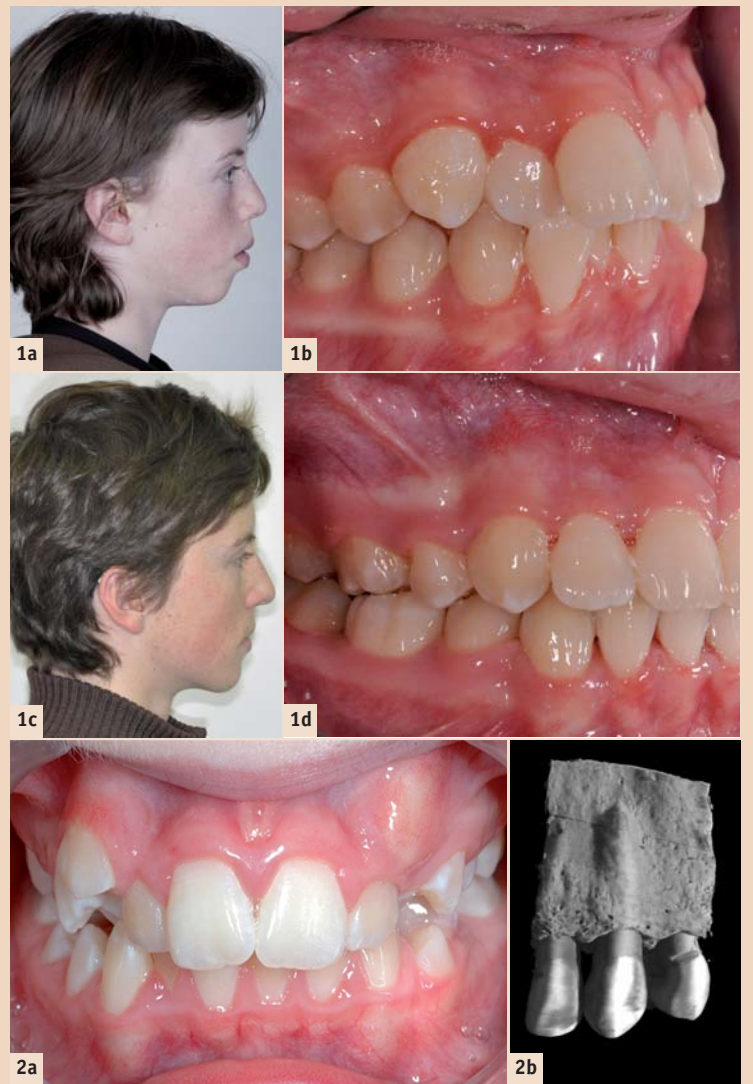


Abb. 1a–d: Ein exzessives bialveolär-protrudiertes Profil profitiert von einer Retraction der oberen und unteren Frontzähne. – Abb. 2 a und b: Ein dünner Gingiva-Biotyp ermöglicht kleine Expansionsmaßnahmen und kann das Risiko einer Rezession oder Fenestration erhöhen.

heutzutage als attraktiver empfunden. Eine exzessive Retraction lässt die Nase ausgeprägter und die Lippen schmaler erscheinen.

Die Wirkung einer Extraktionstherapie auf das **Weichgewebe** wird kontrovers diskutiert.

Extraktionstherapien würden unvorteilhafte Veränderungen im Profil und der Lach-Ästhetik infolge Verengung der Zahnbögen und dunkler bukkaler Korridore verursachen.

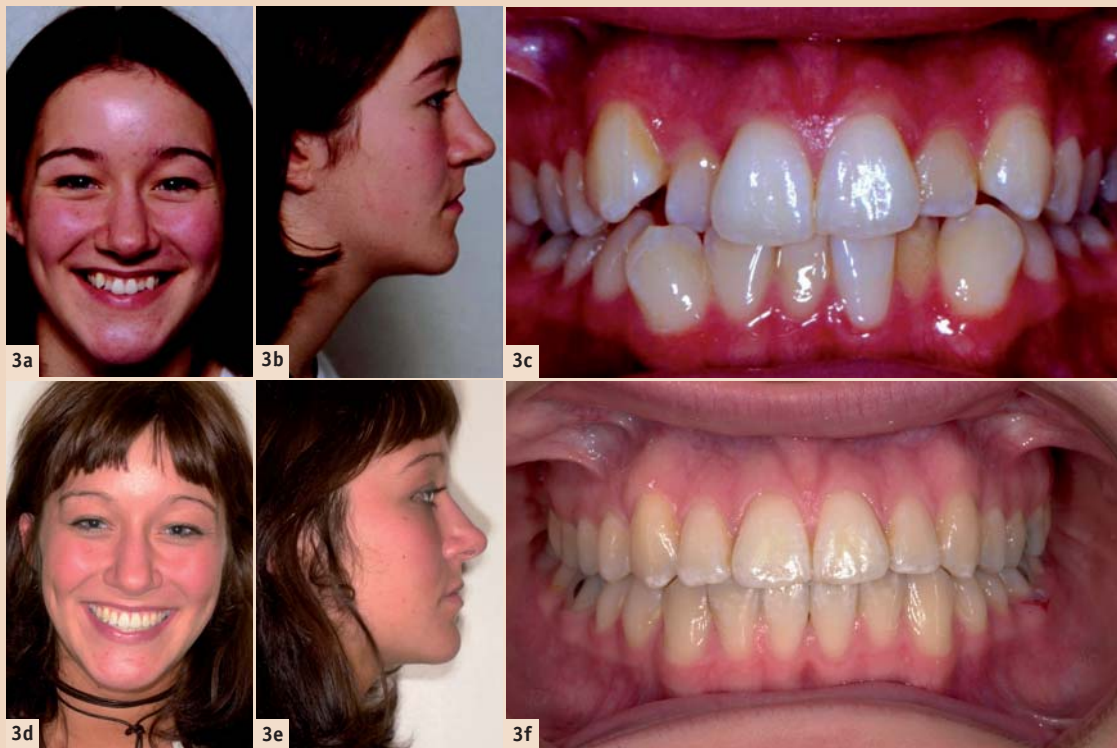

Abb. 3a–f: Ein abgeflachtes Profil zieht eher aus der Zahnexpansion zur Unterstützung der Oberlippen Nutzen. Die Expansion eliminiert die unästhetischen dunklen Korridore.

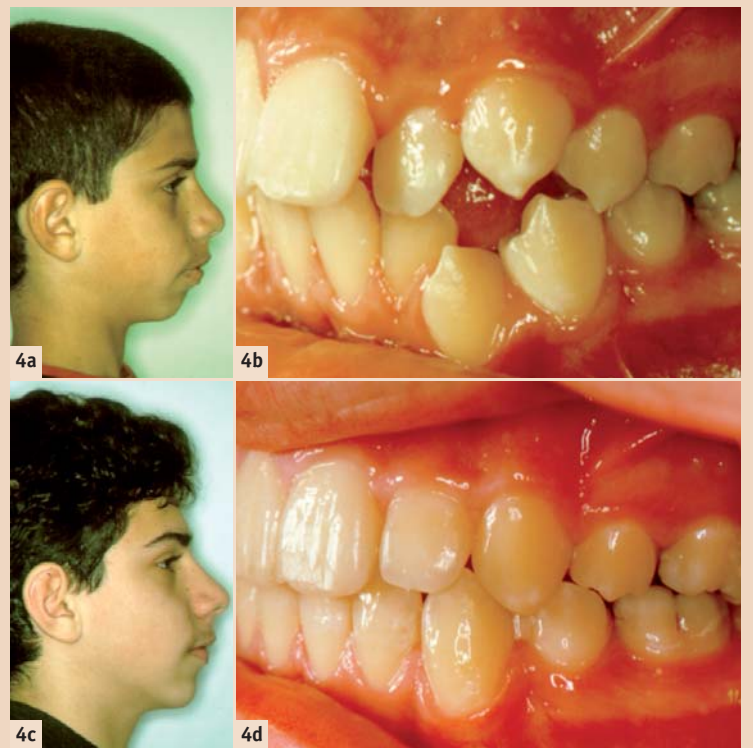



Abb. 4a–d: Extraktionen in einem retrognathen Profil lösen den Zahnengstand, aber nicht die skelettalen Anomalien.

SDS SWISS DENTAL SOLUTIONS

Das reversibel verschraubte
zweiteilige Zirkonoxid-Implantat

SDS 2.0



* Implantat incl. Heilschraube

Infos zu 1 – 10 unter
<http://www.swissdentalsolutions.com/zweiteilig.html>



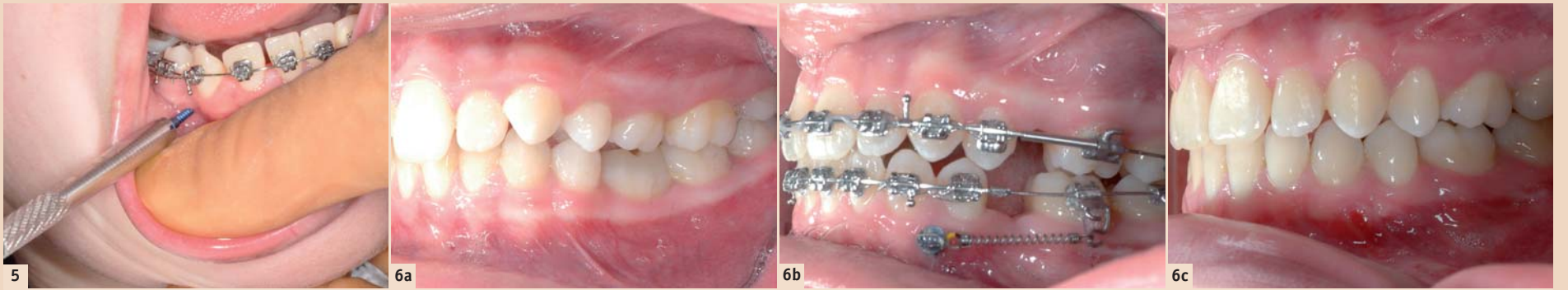


Abb. 5: Die Positionierung der Mini-Schraube für die ossäre Verankerung findet unter Lokalanästhesie auf dem Behandlungsstuhl statt. – Abb. 6a–c: Die ossäre Verankerung ermöglicht den Lückenschluss von Aplasien, indem die Molaren mesialisiert werden, ohne den Overjet zu beeinträchtigen.

Aus ästhetischer Sicht wird seit den späten 1960er-Jahren bis heute ein Paradigmenwechsel in der Kieferorthopädie beobachtet. Damals glaubten die Kieferorthopäden, dass die Hartgewebe die einzigen Parameter wären, die bei der Planung einer kieferorthopädischen Zahn- bewegung berücksichtigt werden sollten. Heutzutage sind nicht nur

mit einem schönen harmonischen Gesicht wird jedoch eine Nicht-Extraktions-Therapie bevorzugt. Dies ist nur richtig, wenn der Biotyp des Patienten eine Zahn- bewegung in der Alveole ermöglicht, ohne eine Verletzung des Gewebes hervorzurufen.

Ein dünner Gingiva-Biotyp ermöglicht kleine Expansionsmaßnahmen (Abb. 2 a und b). Dieses Bild

Wurzeln folgt; infolgedessen können anatomische Gegebenheiten entstehen, die zu Fenestrations führen.¹ In Zukunft kann man vermuten, dass die dreidimensionalen bildgebenden Verfahren noch zuverlässiger werden und dadurch eine Identifikation der spezifischen Biotypen zulassen. Dies bestätigt einmal mehr die Notwendigkeit der dreidimensionalen Kontrolle

tion zur Auflösung des Zahn- standes (Abb. 5 und 6 a–c).

In Fällen von **skelettalen Diskrepanzen** ist die Entscheidung zwischen Extraktion oder Nicht-Extraktion besonders schwierig. Ein abgeflachtes Profil wird eher aus der Zahnexpansion zur Unterstützung der Oberlippe Nutzen ziehen als durch eine Zahnextraktion, um die Platzdiskrepanz zu beseitigen

fordernde und reizvolle Aufgabe für den Kieferorthopäden dar, dessen Kenntnisse genutzt werden, um die okklusale Relation zu verbessern, indem die natürliche Unterstützung durch die Zähne und die ästhetische Harmonie des Profils berücksichtigt wird. Während in der Vergangenheit die Wahl der Therapie durch biomechanische Faktoren beeinflusst wurde, hat heutzutage

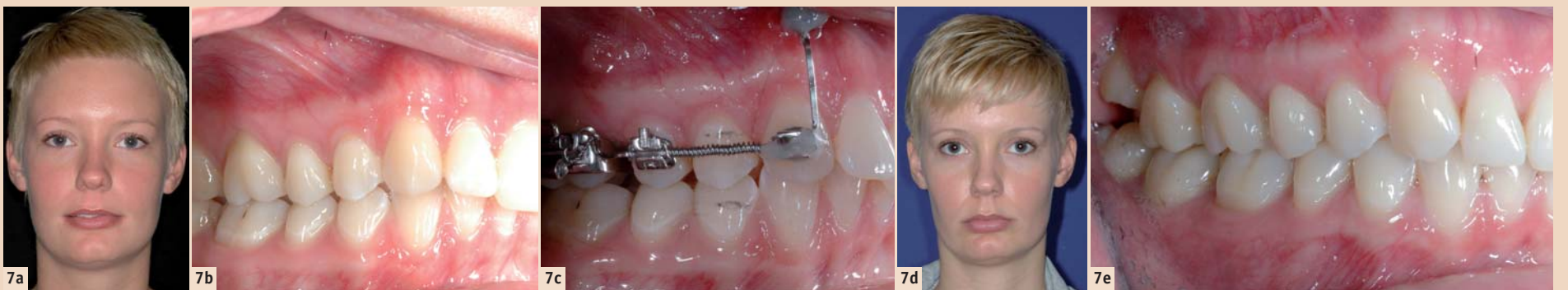


Abb. 7a–e: Die temporäre ossäre Verankerungsmethode vereinfacht die Non-Extraktionschancen durch das Ermöglichen einer Distalisation in symmetrischen wie auch in asymmetrischen Fällen.

die Hart-, sondern auch die Weichgewebe Schlüsselfaktoren, um eine Entscheidung für eine Extraktion oder Nicht-Extraktionstherapie zu treffen. Unterdessen haben die Kieferorthopäden realisiert, dass das breite Publikum eher volle und prominente Lippen bevorzugt als früher. Deswegen berücksichtigt der Kieferorthopäde, der entscheiden muss, ob Zähne extrahiert werden oder nicht, üblicherweise sowohl die Gesichtswichteilästhetik als auch die Funktion. Ein exzessives bialveolär-protrudiertes Profil wird zwar von einer Retraction der oberen und unteren Frontzähne profitieren (Abb. 1 a–d), andererseits führt Platzgewinn durch transversale Expansion in einem länglichen Gesicht mit schmalen Wangen zu einer unausgeglichenen Gesichtsästhetik.

Fälle mit einem ausgeprägten Platzmangel benötigen normalerweise Extraktionen, bei Grenzfällen

veranschaulicht die unterschiedliche Knochendicke, die den Knochen um den einzelnen Zahn charakterisiert. Es ist offensichtlich, dass je nach Bewegungsrichtung bestimmte Bewegungen kontraindiziert sein können oder nur dann zulässig sind, wenn eine kontrollierte dreidimensionale Wurzelbewegung sichergestellt werden kann.

Die zunehmende Verbesserung der Bildqualität und eine reduzierte Strahlendosis der dentalen Volumetomografie (CBCT) machen eingehende Studien über den Alveolar-knochen besser durchführbar als früher. CBCT ist bereits als nützliches Werkzeug in der Forschung verwendet worden, um die Knochenmenge rund um Zähne nach sagittaler und transversaler Expansion zu analysieren. Diese Art von Studien haben gezeigt, dass Knochen während einer kieferorthopädischen Zahn- bewegung nicht immer den

der Wurzeln hinsichtlich des umgebenden Gewebes.

Die nicht-extrahierende Therapie, z.B. die transversale und sagittale Expansion, tendiert zur Entstehung einer posteriorer Rotation des Unterkiefers, woraus eine vergrößerte vertikale Dimension die Folge ist. Letzteres ist kontraindiziert bei Patienten, in deren **Wachstumsmuster** bereits eine posteriore Rotation vorgegeben ist (Abb. 1 a–d).

Einer der häufigsten Gründe für die Überweisung eines Patienten ist die **Lachästhetik**. Es impliziert nicht immer nur die Nivellierung und gerade Zähne, sondern auch die Lokalisation des Lächelns in der gesamten Gesichtsharmonie.

Mit der Lachästhetik hängt die **Zahnbogenform** zusammen. Ein enger Zahnbogen verursacht ausgeprägte schwarze Korridore, wodurch Mechanismen zur Extraktion folglich geeigneter erscheinen als eine Extrak-

(Abb. 3 a–f). Dies gilt auch bei einer Zahnextraktion im retrognathen Gesichtstyp (Abb. 4 a–d).

Die Position der **Dentition** im Zahnbogen muss bei der Platzanalyse berücksichtigt werden. Wenn bei einem Grenzfalle eine tiefe Spee- Kurve reduziert werden soll, wird die Entscheidung eher in Richtung Extraktion gehen, da die Nivellierung der Speeschen Kurve bekannterweise Platz benötigt. Die Qualität der Zähne ist ebenfalls ein wichtiger Faktor bei Grenzfällen, da es wenig Sinn hat, Zähne im Mund zu erhalten, wenn deren Prognosen ungünstig sind.

Durch die Einführung der intraoralen ossären Verankerung, das sogenannte Temporary Anchorage Device (TAD), wurde die Auswahl möglicher Behandlungen erweitert, besonders für den Fall einer asymmetrischen Korrektur. Die Benützung der temporären ossären Verankerungsmethode hat das Prozedere des Platzmanagements vereinfacht, sowohl für den Kieferorthopäden als auch für die Patienten (Abb. 5). Da eine maximale Verankerung erreicht werden kann, ist ein Lückenschluss möglich, ohne das Profil zu beeinflussen, wie in Fällen eines ausgeprägten Zahnengstandes in einem harmonischen Profil oder bei Lückenschluss aufgrund fehlender Zähne (Abb. 6 a–c). Wie auch bei einer Zahnextraktion vereinfacht die temporäre ossäre Verankerungsmethode die Non-Extraktionschancen durch das Ermöglichen einer Distalisation in symmetrischen wie auch in asymmetrischen Fällen (Abb. 7 a–e), ohne die Benützung extraoraler Apparaturen.

die Einführung der skelettalen Verankerung diesen Teil der Behandlung überflüssig gemacht.

Die skelettale Verankerung muss in Fällen eingesetzt werden, in denen eine konventionelle Verankerung keine zufriedenstellenden Ergebnisse garantiert, wie z. B. beim asymmetrischen Lückenschluss, Typ C-Verankerung oder der Molarendistalisation. ^[1]

Referenzen

- Cattaneo PM, Treccani M, Carlsson K, Thorgeirsson T, Myrda A, Cevdanes LH, Melsen B: Transversal maxillary dento-alveolar changes in patients treated with active and passive self-ligating brackets: a randomized clinical trial using CBCT-scans and digital models. Orthod Craniofac Res. 2011 Nov; 14(4):222–33.
- Melsen B, Verna C, Luzi C. Mini-Implants and their clinical application: The Aarhus Experience – vol 30. Edizioni Martina – 2013 Bologna ISBN 978-88-7572-116-9.

ANZEIGE

» Informieren, bestellen und kaufen.

Das Direct Sales & Information Tool



Erfahren Sie jetzt mehr!




Direct Sales & Information Tool
Einfach Informationen anfordern, Termine vereinbaren, Produkte bestellen oder Firmenprofile besuchen.

www.zwp-online.at

FINDEN STATT SUCHEN.

ZWP online

Mit einem Klick auf Fachartikel, Newsartikel, E-Paper oder Produktinformationen erreichen Sie schnell und einfach das Direct Sales & Information Tool auf ZWP online.

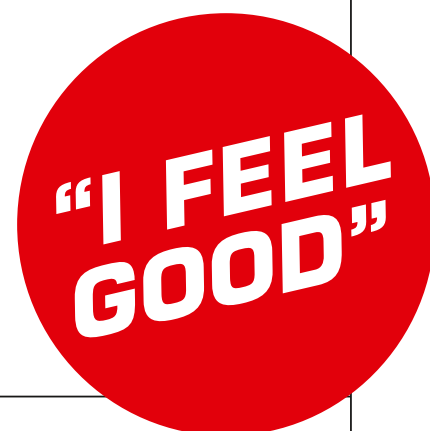

Prof. Dr. Carlalberta Verna
Klinikvorsteherin der
Klinik für Kieferorthopädie und
Kinderzahnmedizin
Hebelstr. 3
4056 Basel, Schweiz
Tel.: +41 61 2672641
Fax: +41 61 2672657
kfo-kzm@unibas.ch

Zusammenfassung

Die Wahl zur Extraktion oder Nicht-Extraktion stellt eine heraus-

ORIGINAL AIR-FLOW[®] PULVER SUB- UND SUPRAGINGIVAL → DAS PLUS IN PROPHYLAXE




EMS-SWISSQUALITY.COM

AIR-FLOW[®] ist eine Marke von EMS Electro Medical Systems SA, Schweiz

„Wir haben gelernt, in Keramik zu denken“

Metallfreie Implantate aus dem Hochleistungswerkstoff Zirkonoxid – darauf hat sich die 2007 gegründete Swiss Dental Solution (SDS) AG spezialisiert. Jürgen Isbaner, Chefredakteur ZWP/DT D-A-CH, sprach mit dem Entwickler von Zirkonoxid-Implantaten und Mitgründer der SDS AG Dr. med. dent. Karl Ulrich Volz aus Konstanz.



Dr. med. dent. Karl Ulrich Volz (rechts), Entwickler von Zirkonoxid-Implantaten und Mitgründer der SDS AG, stellte sich den Fragen von Jürgen Isbaner, Chefredakteur ZWP/DT D-A-CH.

KONSTANZ – Dr. Volz verfügt über 13 Jahre praktische Erfahrung beim Einsatz von Zirkon-Implantaten. Im Interview thematisiert er auch aktuelle Entwicklungen, wie das auf der diesjährigen Internationalen Dental-Schau in Köln mit großem Erfolg vorgestellte zweiteilig verschraubte Zirkonoxid-Implantat.

ZWP/DT: Herr Dr. Volz, sie gehören als Entwickler und Anwender von Keramik-Implantaten zu den Personen mit den meisten Erfahrungen auf diesem Gebiet und werden mitunter auch als „Zirkon-Papst der Implantologie“ bezeichnet. Schon 2005 titelte z. B. die Bild-Zeitung: „Deutscher Zahnarzt entwickelte Superimplantat!“ Wodurch zeichnet sich denn Keramik (Zirkonoxid) als Implantatwerkstoff gegenüber dem millionenfach bewährten Titan im Besonderen aus?

Dr. Volz: Die Keramik-Implantate sind längst aus den Kinderschuhen heraus. Meine 13-jährige Erfahrung basiert auf inzwischen rund 8.000 selbst gesetzten keramischen Zahnimplantaten – sie sind flexibel im Einsatz und haben sich in der Praxis bewährt. Speziell die SDS-Implantate wurden entwickelt, um im Praxisalltag unserer zahn- und umweltmedizinischen Klinik zu bestehen. So weist diese keramische Implantatlinie nicht nur eine hohe Biokompatibilität auf, sondern ist durch ihr vielfältiges Material- und Formangebot auch flexibel einsetzbar. Damit stellt sie meiner Überzeugung nach eine sichere Alternative zu metallischen Zahnimplantaten dar. Darüber hinaus erhebt das SDS-Implantatsystem den Anspruch, trotz einheitlicher Prothetik im Gewindebereich allen unterschiedlichen Knochendichten anpassbar zu sein. Somit können die Implantate auch in „weichem“ Knochen sicher fixiert werden. Da die Bohrer ebenfalls aus

Hochleistungskeramik bestehen, ist das System auch speziell für den Einsatz bei metallsensiblen Patienten geeignet.

Die Einteiligkeit! Die Oralchirurgen sowie die Mund-, Kiefer- und Gesichtschirurgen möchten nicht nach einer Implantation, welche für einen

Grund ist die Tatsache, dass das Titan-Implantat so gut funktioniert hat, dass keine Notwendigkeit für einen Wechsel bestand.

„Das Titan-Implantat ist meiner Ansicht nach eigentlich kein Premiumprodukt mehr, da man heute kaum schlechtere Value-Produkte zu einem Bruchteil des Preises der Premiumanbieter kaufen kann!“

Wie Sie es schildern, gibt es eigentlich nur Vorteile. Was hat den Siegeszug des Keramik-Implantates bisher aufgehalten?

versierten Chirurgen vielleicht nur fünf Minuten dauert, dann noch eine halbe Stunde in den Schutz des Implantates investieren! Ein weiterer

Was ist heute anders?

Das Titan-Implantat ist meiner Ansicht nach eigentlich kein Premiumprodukt mehr, da man heute



Dr. Volz als Referent beim EUROSYPOLIUM/8. Süddeutsche Implantologietage in Konstanz am Bodensee.

kaum schlechtere Value-Produkte zu einem Bruchteil des Preises der Premiumanbieter kaufen kann! Der Markt wird sich komplett spalten: in das günstige Value-Segment auf Titanbasis und den Premiummarkt, welcher komplett aus Keramik bestehen wird.

Wie können Sie sich da so sicher sein?

Bis auf den Preis – und dieser darf, soll und muss bei einem Premiumprodukt höher sein – ist das zweiteilige Keramik-Implantat heute bereits schon dem Titan-Implantat ebenbürtig: Es osseointegriert mindestens genauso schnell, ist metallfrei, weiß und damit ästhetisch, und zeigt ein deutlich besseres Weichgewebsverhalten. Des Weiteren besteht gegenüber Titan ein massiv reduziertes Periimplantitisrisiko, und die Implantat-Abutment-Verbindung ist deutlich stabiler als die eines jeden Titan-Implantates.

Stabiler als Titan?

Jawohl! Titan wird üblicherweise bei 100–120 N nach ISO 14801 feucht-warm zwei Millionen Mal getestet, und bei dieser Kraft überlebt kaum ein System zu 100 Prozent. Das reversibel verschraubte SDS2.0-Keramik-Implantat übersteht im kleinsten Durchmesser 3,8 mm sogar bei 160 N zu 100 Prozent, selbst bei vierfacher Belastungsdauer von acht Millionen Zyklen! Das habe ich 2013 auf der IDS bewiesen, indem ich dort genau diesen Test fünf Tage lang vor aller Augen habe laufen lassen.

Wie ist das möglich?

Darauf kamen wir auch erst nach über acht Jahren, 50 Designwechseln, über 1.000 zerstörten Implantaten und vielen 100 Millionen Belastungstests: Wir haben gelernt, in „Keramik zu denken“ und nicht mehr in „Titan“, wie dies fast alle anderen Keramikhersteller heute noch tun. Zirkonoxid verhält sich komplett anders als Titan, und wir können nicht einfach ein Titandesign in Keramik produzieren. Im Gegensatz zu Titan zeigt die Verbindung Keramik-in-Keramik keinerlei Flexibilität, sodass auch keinerlei Belastung auf die Schraube kommt! Wir hatten bislang nicht eine einzige Schraubenfraktur und keine einzige Schraubenlockerung. Deshalb können wir neben der Titan- und Goldschraube sogar eine PEEK-Schraube anbieten.

Welche Auswirkungen hat dies auf das Design?

Wir konnten die Schraube auf 1,2 mm Länge im Implantat reduzieren und sind dadurch im frakturgefährdeten Bereich bereits schon wieder massiv mit einem Kerndurchmesser von 3,72 mm in Relation zum Außendurchmesser von 3,8 mm. Weiterhin sind alle drei Schraubenmaterialien weicher als das extrem harte Zirkon und werden beim Eindrehen kalt verformt. Eine Lockerung ist somit komplett ausgeschlossen.

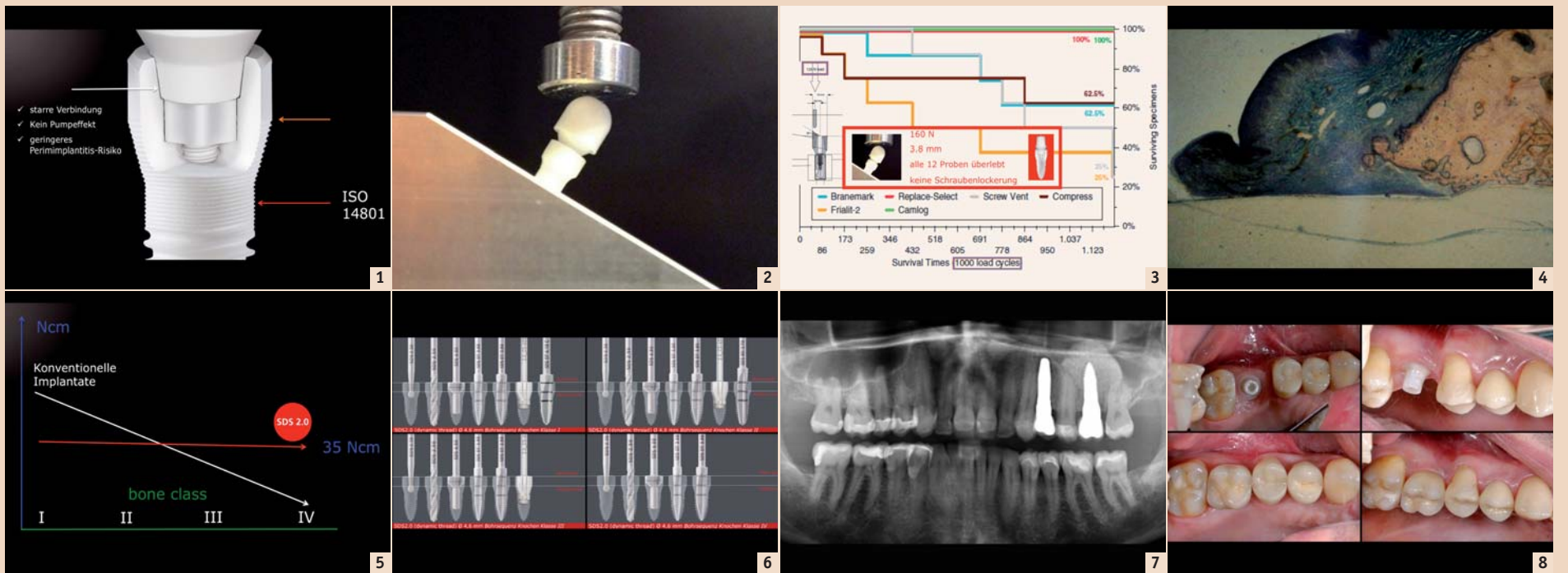


Abb. 1: Starre Keramik-in-Keramik-Verbindung mit ultrakurzer Schraube und dadurch massiv im hochbelasteten Bereich. – Abb. 2: Versuchsaufbau nach ISO 14801. – Abb. 3: Deutlich höhere Stabilität der SDS-Implantate gegenüber Titan. – Abb. 4: Histologie am Zirkonoxid-Implantat nach 20-jähriger Liegedauer im Menschen. – Abb. 5: Gleicher Eindrehmoment (35–40 Ncm) in allen vier Knochenklassen. – Abb. 6: Bohrprotokolle für die Keramikbohrer in verschiedenen Knochenklassen. – Abb. 7: 24 Sofort-Implantat einteilig und 26 zweiteiliges Implantat mit simultanem Sinuslift. – Abb. 8: Klinische Bilder zu Abb. 7 – Mehr Gingiva an den Keramik-Implantaten als an den natürlichen Zähnen.

Hat das SDS2.0 ebenfalls eine Konus-Wirkung?

Nein, das ist bei einem Implantat aus Keramik nicht möglich. Wir haben immer eine punktuelle Auflage und unser Konus-Winkel dient lediglich dazu, die Kraft in der gewünschten Richtung perfekt zu verteilen. Der Spalt zwischen Implantat und Abutment ist somit definitiv größer als bei Titan. Da der Pumpeffekt jedoch gänzlich fehlt, hat diese Verbindung ein geringeres Periimplantitisrisiko als konventionelle Systeme. Abgesehen davon versiegeln wir diesen Spalt durch das bakterizide, fungizide und antivirale Silikon „GapSeal“ (Hager & Werken).

Herr Dr. Volz, können Sie uns noch ein anderes Beispiel für „Denken in Keramik“ geben?

Ja natürlich! Zum Beispiel das Postulat: „Wo Knochen ist, ist die Keramik Implantat, wo kein Knochen ist, ist die Keramik Abutment!“. Das Titan-Implantat wird üblicherweise auf Knochenniveau eingebracht und darauf z. B. ein Keramik-Abutment gesetzt, welches sich durch seine hervorragenden Weichgeweiseigenschaften auszeichnet. Dieses Abutment ist in der die Verbindung tragenden Verbreiterung des SDS2.0 bereits enthalten und hat zusätzlich den Vorteil, dass kein Spalt zwischen Implantatkörper und Abutment existiert. Dadurch reduziert sich einerseits die Kronenlänge, es verbessert sich das Emergenzprofil und andererseits muss sehr viel weniger augmentiert werden, da es keinerlei negative Auswirkungen hat, wenn Teile des Implantates bis in das Mikrogewinde hinein nicht von Knochen bedeckt sind.

Die Form des SDS2.0 erscheint auf den ersten Blick sehr ungewöhnlich und zeigt kaum Ähnlichkeit mit bekannten Implantatformen der großen Anbieter.

Ja, diese Form ist zwangsweise aus dem „Denken in Keramik“ entstanden und ich kann im Gegensatz zu den meisten anderen Implantatherstellern jeden Quadratmillimeter

dieses Implantates logisch erklären. Um den beiden Hauptrisiken Periimplantitis und Fraktur zu begegnen, muss jedes Implantat von oben nach unten folgende Leistungen erbrin-

Tiefe aufweisen sollte. Dadurch besitzt das Implantat einerseits einen hohen Kerndurchmesser und begegnet somit einer potenziellen Fraktur- gefahr. Andererseits begünstigt es die

Aufbereitung in der oberen Hälfte kann ich mir jedoch nur dann leisten, wenn ich in der unteren Hälfte die aktive Funktion des Implantates einbaue, was wir durch die Ausbildung

„Im Gegensatz zu Titan zeigt die Verbindung Keramik-in-Keramik keinerlei Flexibilität, sodass auch keinerlei Belastung auf die Schraube kommt! Wir hatten bislang nicht eine einzige Schraubenfraktur und keine einzige Schraubenlockerung.“

gen: In den oberen zwei bis drei Millimetern muss es glatt sein mit einer Oberflächenkonsistenz, welche osseointegriert, aber keinerlei Angriffsfläche für Periimplantitis bietet. Daran schließt sich die mikroskopisch und makroskopisch aufgeraute Oberfläche an, welche noch keine tiefen Gewindegänge, sondern ein Mikrogewinde von maximal 0,5 mm

aktive Osseointegration ohne das Risiko einer Periimplantitis. Im kompakten Knochen darf in diesem Abschnitt auch keinerlei Kompression auftreten, sondern es muss eine formkongruente Aufbereitung erfolgen und dem gesunden Knochen die Gelegenheit gegeben werden, auf diese Fläche aktiv zu osseointegrieren. Diese formkongruente

des extrem aggressiven „Dynamic Thread“ (pat. pend.) geschafft haben. Hier holen wir uns die gesamte „Power“ und durch die hohe Gewindetiefe die Oberfläche.

Es erscheint logisch, dass dieses Gewinde positive Eigenschaften in Knochenklasse III und IV besitzt, da die parabelförmige Hülle mit der

bis zu zweieinhalbfachen Gewindetiefe in Verbindung mit dem kegel-förmigen Kern eine enorme Knochenverdichtung zulässt. Wie sieht es aber in Knochenklasse I aus?

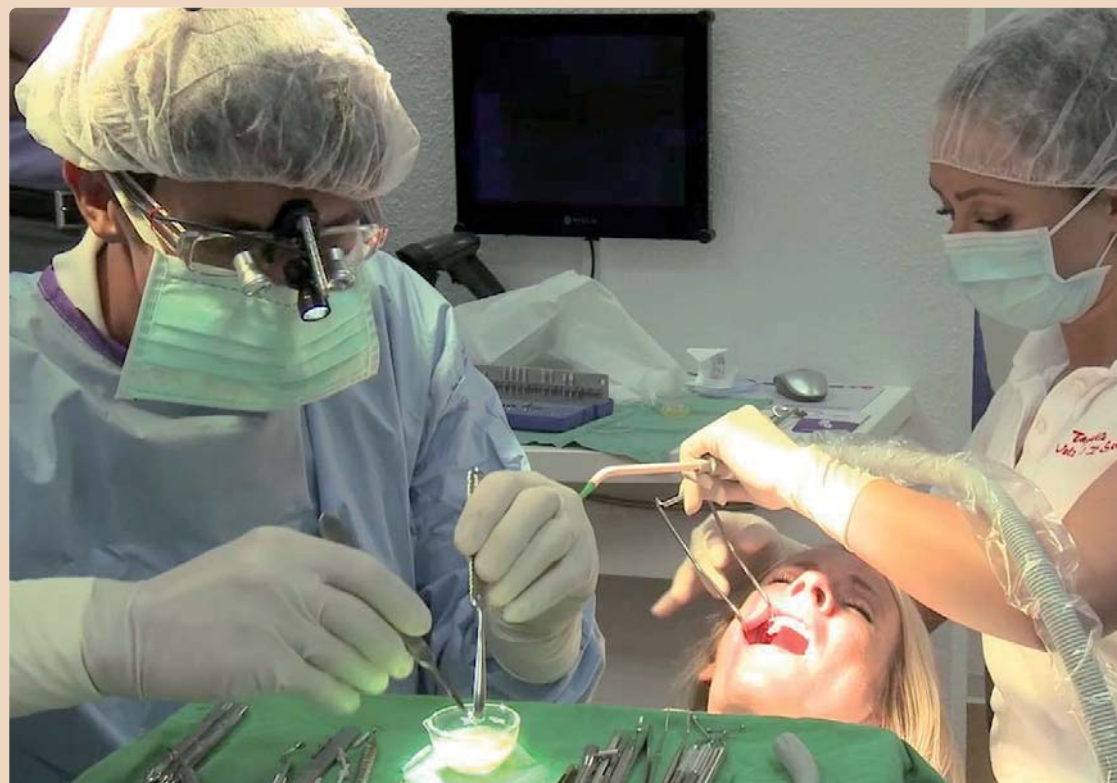Sie haben Recht! Für die Knochenklasse III und IV gibt es derzeit sicher kein besseres Gewinde als das „Dynamic Thread“ – in extrem weichen Knochen genügt es sogar, lediglich mit dem Rosenbohrer anzukernen und das Implantat ohne weitere Vorbohrung einzuschrauben. Eben so, wie es der Heimwerker mit einer Spax in weichem Holz tut.

Im Knochen Klasse I zeigt das „Dynamic Thread“ jedoch noch größere Vorteile: Das Bohrprotokoll verwendet hier den sogenannten „Kompaktbohrer“, welcher exakt der äußeren parabelförmigen Hülle entspricht abzüglich 0,25 mm, was die optimale Gewindetiefe für Knochenklasse I darstellt. Da der kegel-förmige Kerndurchmesser jedoch sehr viel kleiner ist als dieser letzte Formbohrer, entstehen große Hohlräume, in welchen durch die Einblutung in Verbindung mit den Knochenspänen die Osseointegration sofort starten kann. Wie wir ja wissen, kann der extrem harte kompakte Knochen nur schlecht osseointegrieren. Durch diese Aufbereitung unterstützen wir ihn dabei auf einzigartige Weise.

Das komplett auf Keramikbohrern basierende Bohrprotokoll ist so ausgelegt, dass in jeder Knochenklasse immer dasselbe Drehmoment, nämlich 35–40 Ncm, erreicht wird. Dadurch kann das SDS2.0-Implantat sowohl im Ober- als auch im Unterkiefer in jeder Knochensituation spätestens nach acht Wochen belastet werden. Das nenne ich „Malen nach Zahlen“, denn der Chirurg muss lediglich durch die Vorbohrung die Knochenklasse bestimmen und dann exakt nach dem mitgelieferten Bohrprotokoll vorgehen.



Herr Dr. Volz, wir danken Ihnen für dieses Gespräch und wünschen Ihnen weiterhin maximalen Erfolg! ☑



Dr. Volz bei der Live-OP während des EUROSIMPOSIUMS/8. Süddeutsche Implantologietage in Konstanz.