



## Entrevista al Dr. Alberto Albaladejo, Profesor Titular de Ortodoncia y Presidente del III Simposio Internacional de Ortodoncia de la Universidad de Salamanca

Por DT Spain

**1º Háblenos sobre la próxima edición del Congreso ¿Cuáles son los objetivos marcados?**

La III edición, sin duda, será un SIMPOSIO ÚNICO, trabajado y mirado hasta el último detalle en todos los campos. Vendrá marcado por el afianzamiento definitivo de este evento realizado anualmente en Salamanca y que destacará por la incorporación de múltiples novedades que lo completan y lo presentan como un congreso internacional puntero de máximo nivel científico en todos los niveles de la ortodoncia: clínico, docente e investigador. La filosofía del Simposio es ofrecer Ortodoncia, Arte y Diversión, por lo que además de esforzarnos en ofrecer un inmejorable programa científico, ofreceremos un programa social completo trabajado hasta el más ínfimo detalle, que al mismo tiempo

es variado con la intención de que se pueda disfrutar de todas las vertientes que Salamanca ofrece a nivel monumental, gastronómico y ocio. Por segundo año consecutivo, también intenta ser nexo de unión entre todas las Universidades de España por lo que se celebrará paralelamente un programa para profesores de Ortodoncia en los lugares más exclusivos y monumentales de la ciudad.

**2º ¿Qué novedades se han incorporado respecto a la edición anterior?**

Este año viene repleto de novedades. En primer lugar se amplía media jornada más (la tarde del viernes) el programa científico, pasando de 10 a 16 ponencias. En segundo lugar se implementa un Curso Pre-Simposio impartido por un ponente de reconocido prestigio internacional. Este año será Benedict Wilmes el encar-

gado de inaugurar esta nueva sección con el curso "Empleo de Anclaje Óseo en Tratamientos Ortodóncicos y Ortopédicos". Además se podrán realizar comunicaciones tipo póster de trabajos de investigación con una presentación oral del mismo, dándose tres premios que vendrán caracterizados por una total objetividad y transparencia. Por otra parte se organizará paralelamente un Curso para Higienistas basado en talleres prácticos de gran interés para que los Ortodoncistas que acudan al Simposio puedan hacerlo con su personal auxiliar y así vayan creciendo a nivel laboral junto a ellos. También se amplía y diversifica el programa social, ofreciendo diversas actividades como cenar rodeados de coches antiguos de todas las épocas, disfrutar de una fiesta en una reproducción de la Plaza Mayor, realizar una visita guiada por el centro histórico o deleitarse con diferentes performance artísticas y conciertos en los coffee break y actividades nocturnas. Igualmente el programa para profesores de Ortodoncia tendrá lugar en los más impresionantes escenarios de Salamanca, la mayoría de ellos son de acceso restringido y abiertos exclusivamente para este gran evento.

**3º ¿Podría adelantarnos qué ponentes estarán presentes en la próxima edición del Congreso?**

Este año contamos con 17 ponentes nacionales e internacionales. De Alemania vendrá Benedict Wilmes, de Estados Unidos estará Bernardo H. García Coffin y de Portugal Francisco Do Vale, Joao Correia y Luis Jardim. En cuanto a Españoles contaremos con los más destacados de nuestro país (Alberto Albaladejo, Arturo Vela, David Suárez Quintanilla, Domingo Martín, Enrique Solano, Félix de Carlos, José Durán, Josep María Ustrell, Juan Carlos Pérez Varela, Juan Carlos Rivero, María José Viñas y Vanessa Paredes).

**4º ¿Cuáles cree que serán los temas del congreso más interesantes?**

El Simposio girará en torno a un único tema "Diagnóstico y Tratamiento de la Clase II", algo a lo que los ortodoncistas nos enfrentamos rutinariamente. El gran atractivo científico de este Simposio viene dado porque se tratará este tema desde 16 puntos de vista diferentes organizado en tres



mesas redondas: 1) diagnóstico y tratamiento del paciente en crecimiento; 2) tratamiento no quirúrgico del paciente adulto y; 3) diagnóstico y tratamiento quirúrgico del paciente adulto. Por lo tanto se darán diferentes perspectivas de tratamiento en cada una de las edades del paciente, de manera que los asistentes serán capaces de profundizar en la Clase II ampliando sus conocimientos de diagnóstico y enriqueciendo su actividad clínica.

**5º ¿Por qué un Ortodoncista no puede faltar a este Congreso?**

Este Simposio será un Simposio único. En general los Ortodoncistas tienen la sensación de estar viviendo siempre el mismo congreso desde hace muchos años, aunque se cambie de ciudad y de ponentes. Lleno de ilusión y de constancia, estoy preparando algo diferente, estoy reinventando el concepto de congreso, porque los Ortodoncistas quieren vivir nuevas sensaciones, nuevas experiencias, así que hay que hacer cosas diferentes y ser capaces de dar el máximo nivel Ortodóntico en el plano clínico, docente e investigador, pero al mismo tiempo hay que saber involucrarlo de nuevas iniciativas que lo hagan atractivo y divertido. No es incompatible aprender Ortodoncia y simultáneamente empaparse de otras artes mientras uno disfruta. Los Ortodoncistas disponen de poco tiempo de ocio, así que deben aprovechar la asistencia a Salamanca para irse con la sensación de que se van llenos de Ortodoncia, Arte y Diversión.

**6º Para finalizar ¿Le gustaría añadir algún otro comentario?**

Este Simposio está abierto a todas aquellas personas que les interese la Ortodoncia. Es un foro que recibe tanto a ortodoncistas como a dentistas, alumnos de grado, higienistas, auxiliares, protésicos, etc. que quieren saber más sobre la disciplina. Todos son bienvenidos en un evento que les ofrecerá a los mejores ponentes internacionales y nacionales a unos precios más que asequibles y donde vivirán un SIMPOSIO ÚNICO.

III SIMPOSIO DE ORTODONCIA  
UNIVERSIDAD DE SALAMANCA

24 Y 25 FEBRERO 2017  
WWW.SimposioDeOrtodoncia.COM  
Palacio de Congresos y Exposiciones de Castilla y León  
SALAMANCA



**DENTAL TRIBUNE**El periódico dental del mundo  
www.dental-tribune.com

Publicado por Dental Tribune International

**DENTAL TRIBUNE**

Spanish Edition

**Director Editorial**Francisco Soriano López  
francisco@atlantiseditorial.com**Director Comercial**Jorge Luis Cacuango  
jorge@atlantiseditorial.com**Director Científico**Dr. Juan José Solerí Cocco  
soleri.clinicavndelpilar@gmail.com

ISSN: 2586-3692

Depósito legal: M-59040-2007

**Atlantis editorial**

Science &amp; Technology S.L.L.

**Editado por:**Atlantis Editorial Science & Technology SLL  
C/ Alpujarras, 4 Local 1  
28915 Leganés (Madrid)  
Telf. (+34) 912 282 284  
www.atlantiseditorial.com**DENTAL TRIBUNE**

Spanish Edition

Edición que se distribuye a todos los odontólogos de España, latinoamericanos y a los profesionales hispanos que ejercen en USA.

**Dental Tribune Study Club**El club de estudios online de Dental Tribune, avalado con créditos de la ADA-CERP, le ofrece cursos de educación continua de alta calidad. Inscríbese gratuitamente en [www.dtstudyclubspanish.com](http://www.dtstudyclubspanish.com) para recibir avisos y consulte nuestro calendario.**DT International**Licensing by Dental Tribune International  
Group Editor: Daniel Zimmermannnewsroom@dental-tribune.com  
+44 161 223 1830**Clinical Editor**Magda Wojtkiewicz  
Nathalie Schüller**Online Editor / SMM Editors**Claudia Duschek  
Kristin Hübner  
Yvonne Bachmann**Managing Editor & Head of DTI Communication Services**

Marc Chalupsky

**Junior PR Editor**

Brendan Day

**Copy Editors**Hans Motschmann  
Sabrina Raaff**Publisher/President/CEO**

Torsten Oemus

**Chief Financial Officer**

Dan Wunderlich

**Chief Technology Officer**

Serban Veres

**Business Development**

Claudia Salwiczek

**Project Manager Online**

Tom Carvalho

**Jr Project Man. Online**

Hannes Kuschick

**E-Learning Manager**

Lars Hoffmann

**Education Director**

Christiane Ferret

**Tribune CME****Event Services/Project Manager Tribune CME & CROIXTURE**

Sarah Schubert

**Marketing Services**

Nadine Dehmel

**Sales Services**

Nicole André

**Accounting Services**Anja Maywald  
Karen Hamatschek  
Manuela Hunger**Media Sales Managers****Antje Kahnt**

(International)

**Barbora Solarova**

(Eastern Europe)

**Hélène Carpentier**

(Western Europe)

**Maria Kaiser**

(North America)

**Matthias Diessner**

(Key Accounts)

**Melissa Brown**

(International)

**Peter Witteczek**

(Asia Pacific)

**Weridiana Mageswki**

(Latin America)

**Executive Producer**

Gernot Meyer

**Advertising Disposition**

Marius Mezger

**Dental Tribune International**Holbeinstr. 29, 04229 Leipzig, Germany  
Tel.: +49 341 4 84 74 302 | Fax: +49 341 4 84 74 173  
www.dental-tribune.com | info@dental-tribune.com**Dental Tribune Asia Pacific Limited**Room A, 20/F, Harvard Commercial Building,  
105-111 Thomson Road, Wanchai, Hong Kong  
Tel.: +852 5113 6177 | Fax: +8525113 6199**Tribune America, LLC**116 West 23rd Street, Ste. 500, New York, N.Y.  
10011, USA  
Tel.: +1 212 244 7181 | Fax: +1 212 224 7185

La información publicada por Dental Tribune International intenta ser lo más exacta posible. Sin embargo, la editorial no es responsable por las afirmaciones de los fabricantes, nombres de productos, declaraciones de los anunciantes, ni errores tipográficos. Las opiniones expresadas por los colaboradores no reflejan necesariamente las de Dental Tribune International.

©2016 Dental Tribune International.

All rights reserved.

# Rehabilitación maxilar superior

*Por Dr. Jesús Pato Mourelo y Dra. Leana Kathleen Bragança*

En los días de hoy, las elevadas expectativas de éxito en el tratamiento de los pacientes con implantes, generan una alta necesidad del clínico realizar un correcto y riguroso protocolo de trabajo.

La cirugía guiada asistida por ordenador ha de ser realizada con una visión multidisciplinar, junto a una evaluación integral del paciente que pasa por diversas etapas, desde evaluación sistémica y oral, diagnóstica, planificación del tratamiento, fase quirúrgica y protodóntica y posteriormente la fase de mantenimiento.<sup>1</sup>

Cuando se realiza cualquier tratamiento implantológico el paciente debe ser informado de las diversas etapas que se van a realizar, así como la posibilidad de complicaciones o fracasos de los implantes.<sup>2</sup>

En la evaluación sistémica del paciente existen algunas condiciones generales que pueden contraindicar temporal o definitivamente el tratamiento con implantes. Estos factores de riesgo incrementan la tasa de fracasos.<sup>3</sup>

En un estudio Moy et al. analizaron los resultados clínicos de un total de 4680 implantes insertados en 1140 pacientes durante 21 años. El 68% de los pacientes presentaban patología médica y el 14,65% de los pacientes perdieron al menos 1 implante. La diabetes, el tabaco y la radioterapia fueron los predictores de los fracasos de los implantes.<sup>3</sup>

En otro estudio con 285 pacientes durante 3 años se insertaron 720 implantes. El fracaso temprano global fue de 1,9% siendo el tabaco el factor que incrementó más significativamente la tasa de fracaso. Otros factores como la hipertensión, enfermedad coronaria, osteoporosis, diabetes tipo II, artritis reumatoide, tratamiento antineoplásico o el consumo de antidepresivos y esteroides no incrementa la pérdida de los implantes.<sup>4</sup>

En el tratamiento implantológico en pacientes con patologías sistémicas,

hemos de tener en cuenta que la inserción del implante se realiza en un huésped con una respuesta tisular modificada por su enfermedad y la que crea el medicamento con el que se trata dicha enfermedad. La relación entre el estado sistémico del paciente y el mantenimiento de los implantes es dinámica, una vez que no es posible conocer la evolución de la enfermedad y todas las otras futuras complicaciones que pueden afectar al tratamiento.

La valoración oral del paciente es importante en la cirugía guiada ya que permite conocer el estado anatómico funcional de los tejidos orales blandos y duros, para la realización de una planificación individual de cada paciente. En esta etapa, conocer alguna enfermedad oral, antecedentes periodontales y otros factores oclusales, permite realizar posteriormente, correctos protocolos quirúrgicos y protodónticos.

El diagnóstico radiológico es determinante en el tratamiento con implantes.

La tomografía computarizada permite realizar un diagnóstico preciso que proporciona una imagen real en forma y tamaño de los maxilares, además de detalles anatómicos y una visualización tridimensional necesaria y obligatoria para un preciso y seguro acto quirúrgico, con una mayor precisión en la posición de los implantes.<sup>5</sup>

La información obtenida por la tomografía computarizada de haz cónico puede ser usada de forma dinámica e interactiva mediante un software informático.

Una vez importada y almacenada la información en el software, existen diversos factores que deben ser valorados, tales como la densidad ósea, planificación y posición de los implantes, su relación con las estructuras nobles, planificación de técnicas quirúrgicas más complejas, planificación de la rehabilitación protésica previa a la cirugía etc.

**Dr. Jesús Pato Mourelo**

Licenciado en Odontología. UAX.  
Doctor en Odontología. Máster en Implantología Oral. Universidad de Sevilla.  
Profesor de Implantología Oral. Universidad de Sevilla.  
Práctica clínica exclusiva en Implantología en Sarria-Lugo.

Una vez realizada toda la planificación en el software con la posición, angulación, localización y el número de implantes, se obtiene toda la información para la confección de la férula quirúrgica.

La utilización de esta férula tiene el potencial de eliminar en lo posible los errores en la inserción manual de los implantes.<sup>6</sup>

Esta guía quirúrgica permite también la inserción de los implantes de una forma mínimamente invasiva, sin necesidad de realizar colgajo, lo que simplifica el tratamiento y el trauma post-quirúrgico.<sup>7</sup>

Esta férula quirúrgica es confeccionada en acrílico transparente que debe fijarse mediante la inserción de pins evitando así su movilidad. Otra de sus características son las cánulas que sirven para guiar el sistema de fresado de forma controlada y permitir la inserción de los implantes de acuerdo con sus características previamente planificadas.

Las complicaciones relacionadas con las férulas son excepcionales y pueden deberse a fractura de la resina o a movilidad y/o desprendimiento de alguna cánula metálica.<sup>8</sup>

**EL MUNDO EN SUS MANOS**  
Las noticias más relevantes de España y del mundo.  
Reciba Dental Tribune Spain en su consultorio sólo por el coste de su envío por correo.

**DENTAL TRIBUNE**  
The World's Dental Newspaper - Spain and Latin American Editions

¡SUSCRÍBASE YA! VISITE [WWW.DENTAL-TRIBUNE.COM](http://WWW.DENTAL-TRIBUNE.COM)

dti



La cirugía guiada es una técnica compleja que necesita una curva de aprendizaje. Algunos autores afirman que determinados errores cometidos en el fresado, son debidos a la limitada abertura bucal en el sector posterior y pueden provocar pequeñas desviaciones en la inserción de la fresa para la realización del lecho implantario.<sup>8</sup>

El objetivo del presente trabajo es presentar a través de un caso clínico, un protocolo integral para el tratamiento con implantes de un paciente edéntulo maxilar, mediante

la utilización de una guía quirúrgica para el protocolo inicial de fresado y posteriormente su rehabilitación fija metal-cerámica.

**CASO CLÍNICO**

Mujer de 45 años sin antecedentes médicos a destacar, acudió a la consulta solicitando una solución para la incomodidad que le producía su prótesis acrílica superior. La paciente refiere una movilidad y una gran incapacidad para soportar la prótesis (Fig. 1-4).

La paciente fue diagnosticada por una tomografía de haz cónico con férula radiológica en boca, confeccionada en bario; con ayuda del software informático Galimplant 3D se hizo una planificación de los implantes a colocar, pudiendo conocer la longitud, diámetro y número de implantes a insertar en la cirugía.

Se confeccionó la guía quirúrgica en acrílico mediante el protocolo Galimplant 3D exacto (Fig. 5).

Se inició la cirugía con la extracción de los dientes 21 y 22, posteriormente

se ubica y estabiliza la férula quirúrgica para luego iniciar el protocolo de fresado galimplant 3D exacto (Fig. 6). Inicialmente la utilización de un reductor es fundamental. Esta pieza permite guiar de forma precisa la primera fresa de 2mm. de diámetro (Fig. 7).

La preparación de los lechos implantarios se realiza según el protocolo de cirugía guiada con la utilización de fresas de menor a mayor diámetro a una velocidad de 800 rpm. (Fig. 8-9).

Una vez realizado el fresado, se insertaron siete implantes tipo IPX 4 x

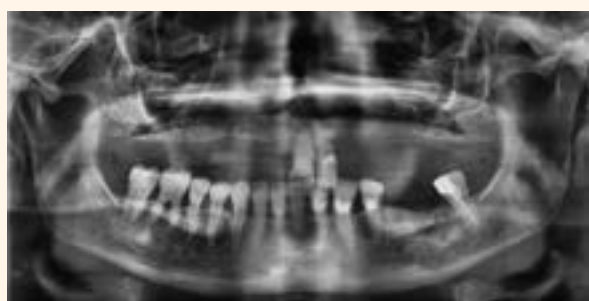

Figura 1. Radiografía panorámica inicial.

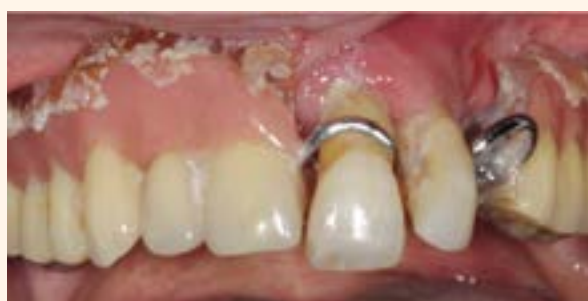

Figura 2. Vista frontal.

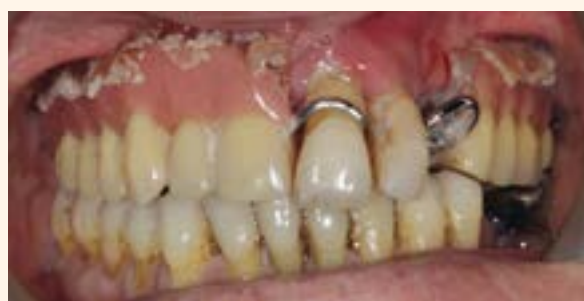

Figura 3. Vista frontal en oclusión.

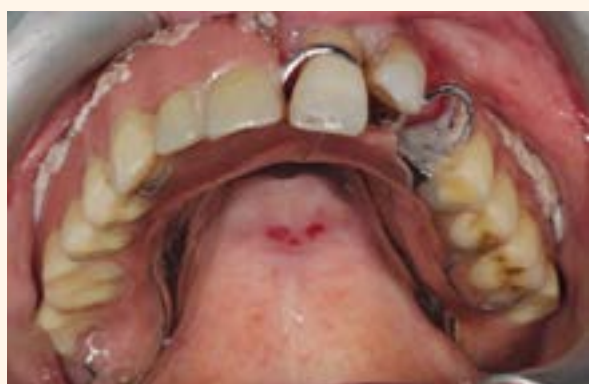

Figura 4. Vista oclusal.

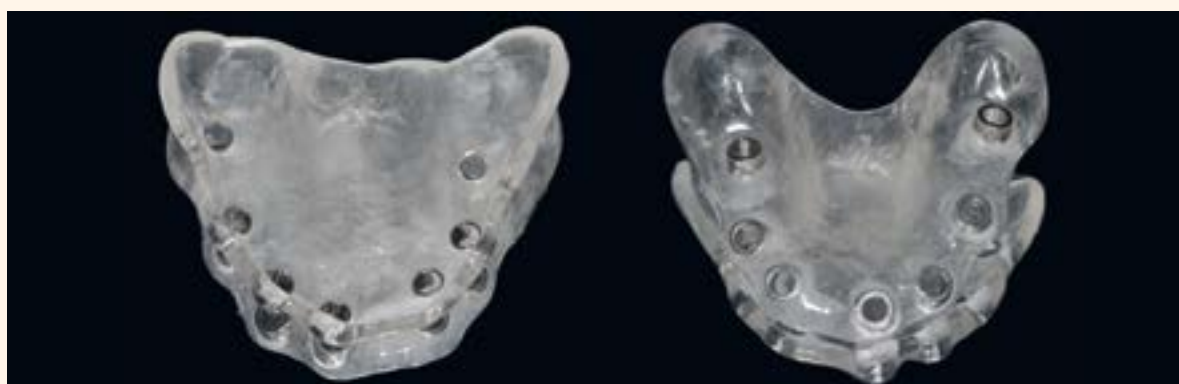

Figura 5. Confección de la guía quirúrgica según protocolo Galimplant 3D exacto.

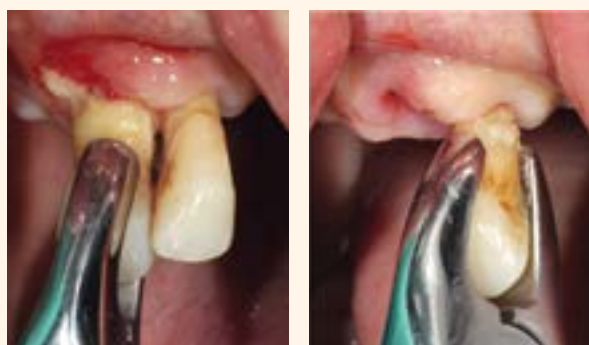

Figura 6. Exodoncia de las piezas.

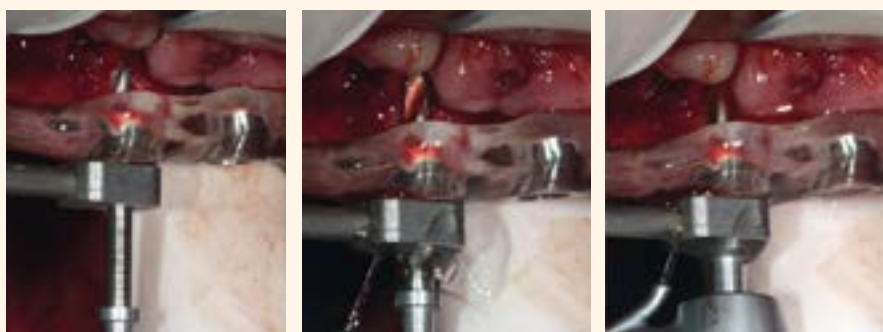


Figura 7. Marcado de posición y profundidad del lecho implantario.

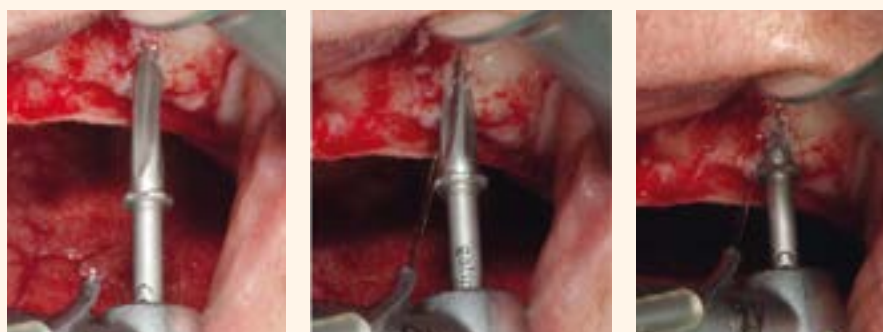
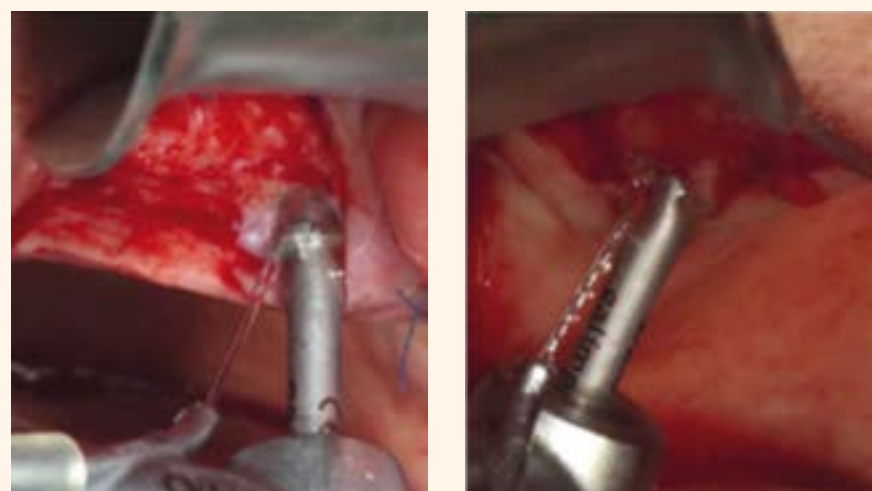
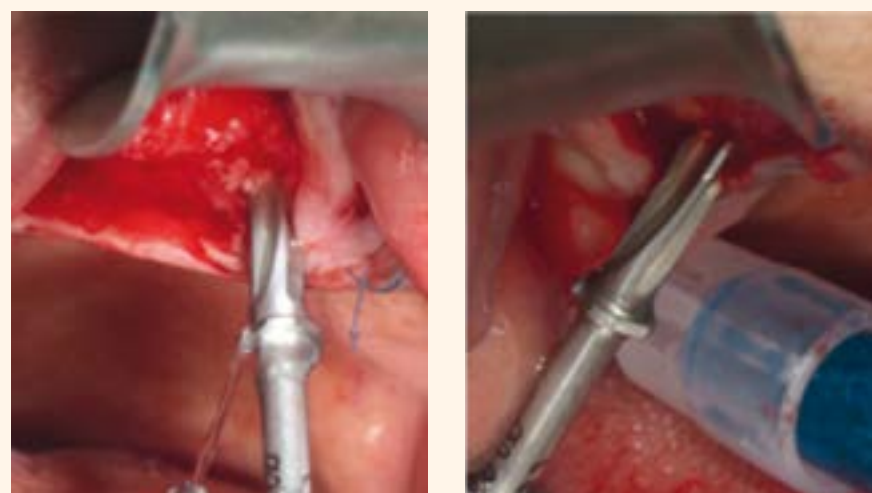
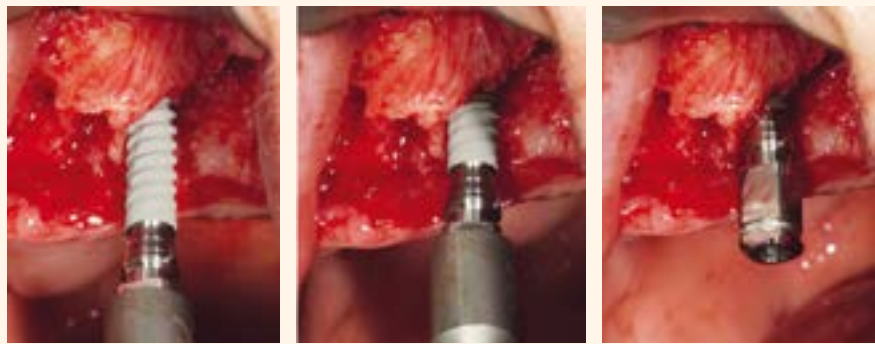


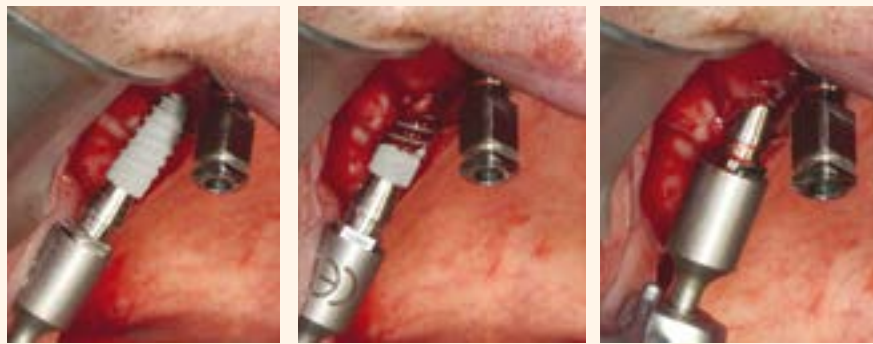
Figura 8. Protocolo de fresado Galimplant® con fresas tope.

Figura 9. Preparación de los lechos implantarios del 1º cuadrante.

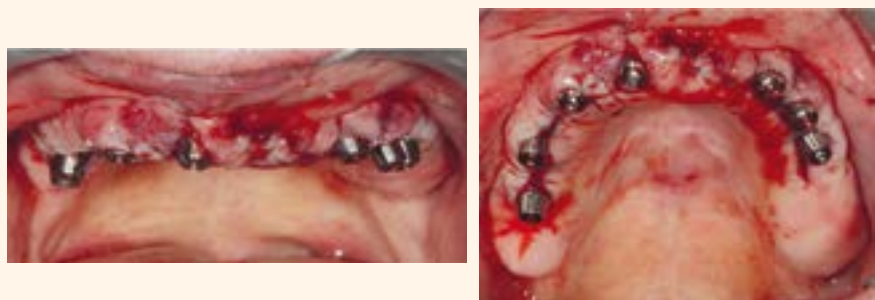



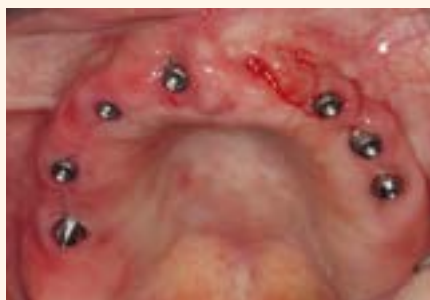**Figura 10.** Colocación de los implantes Galimplant IPX.



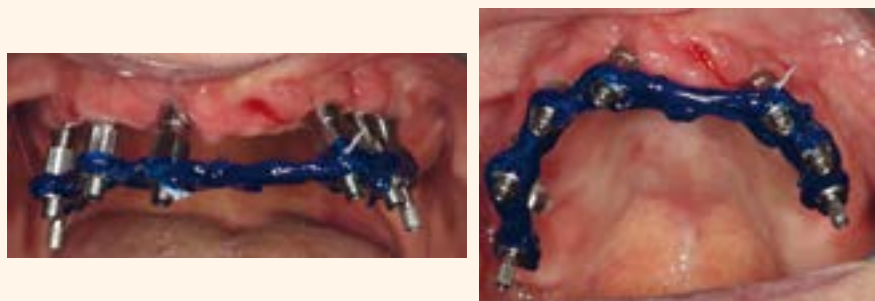**Figura 11.** Colocación de los implantes del 1º cuadrante.



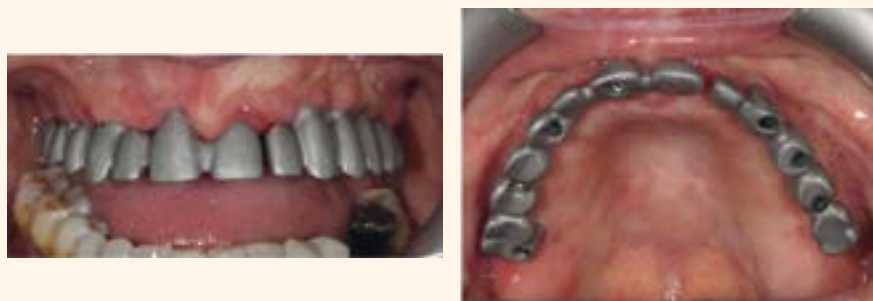**Figura 12.** Resultado final de la colocación de los implantes.



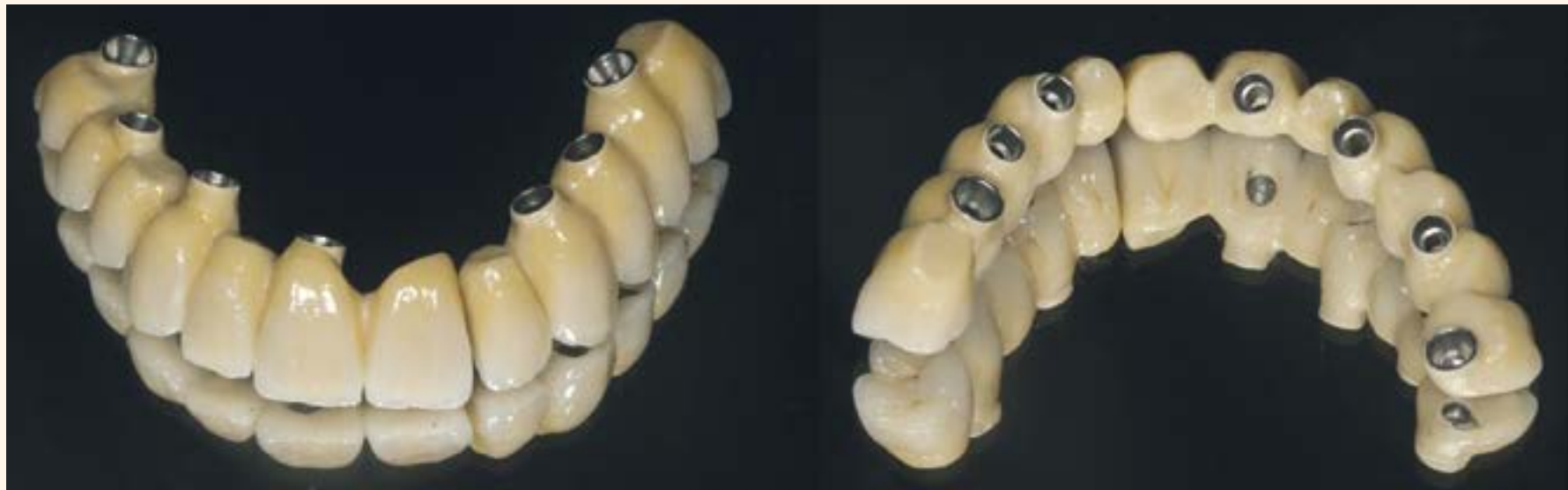**Figura 13.** Pilares multiposición rectos estéticos y pilares multiposición angulados colocados en boca.



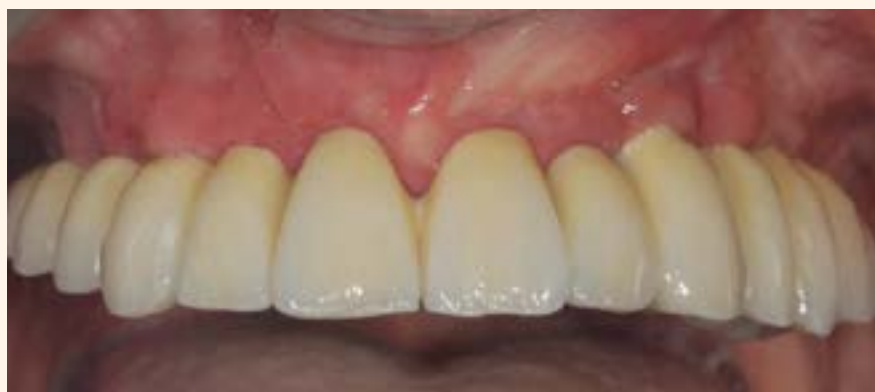**Figura 14.** Ferulización de los aditamentos de impresión.



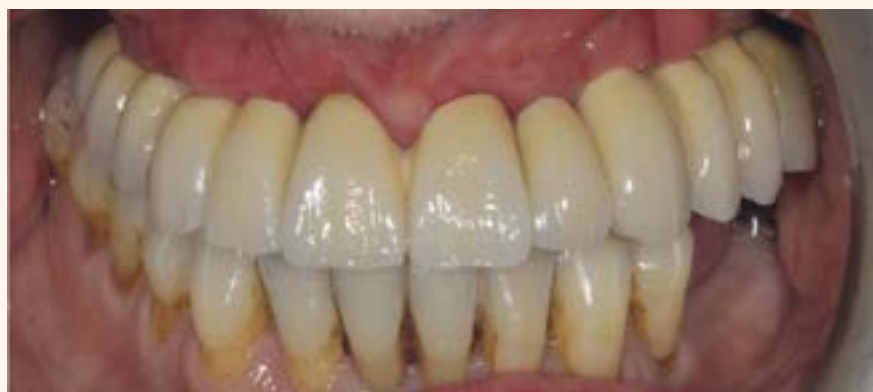**Figura 15.** Prueba de la estructura metálica.



**Figura 16.** Prótesis definitiva metal-cerámica.



**Figura 17.** Vista frontal de la rehabilitación final.



**Figura 18.** Vista frontal en oclusión de la rehabilitación final.

12mm. de conexión interna (galimplant) (Fig. 10-11).

Todos los implantes colocados presentaban una estabilidad inicial mínima de 40N/cm. En el mismo día de la cirugía se colocan 5 pilares

multiposición rectos estéticos y dos pilares multiposición angulados a 15° debido a la inclinación de los implantes más posteriores (Fig. 12-13).

A los 4 meses se realizó la toma de impresión con cubeta abierta y feru-

lización de los aditamentos, para posterior rehabilitación definitiva metal-cerámica (Fig. 14-21).

Actualmente el grado de satisfacción de la paciente con el tratamiento implantológico realizado es muy alto.

**DISCUSIÓN**

Uno de los factores más importantes a nivel sistémico, que puede afectar al tratamiento implantológico es el tabaco, estado éste asociado a mayor tasa de fracaso. El consumo de taba-



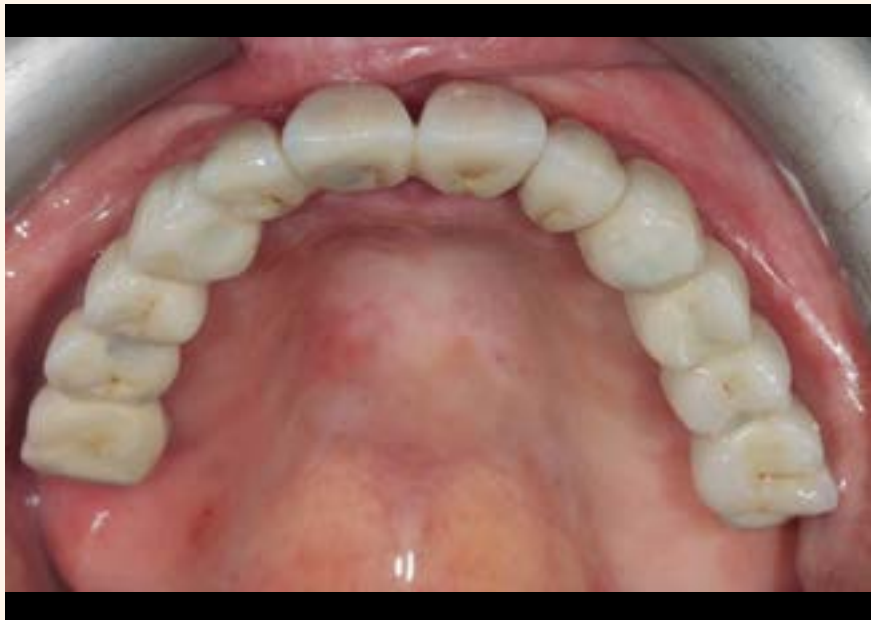

Figura 19. Vista oclusal de la rehabilitación final.

co constituye un factor de riesgo importante, además en los fumadores existe mayor tendencia en la pérdida de nivel de hueso marginal e inflamación de la mucosa periimplantaria.<sup>9</sup>

En un estudio multicéntrico retrospectivo a 4 años con cirugía guiada, se trataron 169 pacientes diagnosticados por tomografía computarizada. Se insertaron 169 implantes. Fracasaron 14 implantes siendo el tabaco el principal factor relacionado con el fracaso (6,5% versus 1,7%).<sup>10</sup>

Otro estudio confirma la relación negativa entre el consumo de tabaco y el tratamiento con implantes mediante cirugía guiada. En 30 pacientes diagnosticados por tomografía computarizada y férula quirúrgica se insertarán 212 implantes con seguimiento medio de 2,2 años refiriendo unas expectativas de éxito muy diferentes dependiendo del consumo de tabaco. El éxito global acumulativo del tratamiento a los 5 años fue del 91,5%. 17 pacientes edéntulos no fumadores presentaron un éxito del 98,9 % y en los 13 pacientes fumadores el éxito fue de 81,2%.

La pérdida media de hueso marginal fue de 1,2 mm. en los no fumadores y 2,6 mm. en los fumadores.<sup>11</sup>

La realización de una tomografía computarizada es esencial y obligatoria para la colocación de los implantes tanto en cirugía guiada como en la convencional.

En un estudio realizado en 25 mandíbulas compara la mediciones realizadas por TCHC y TC con las obtenidas directamente en las mandíbulas. Los resultados del estudio muestran que la media de las mediciones reales eran 0,23 mm. (Desviación estándar 0,29) y 0,34 mm. (Desviación estándar 0,90) mayores que la obtenidas en las imágenes de TCHC y TC respectivamente.<sup>12</sup>

Un estudio reciente indica que el volumen óseo residual edéntulos maxilar presenta por el clínico una sobrestima global del 50% sobre el tamaño real valorado por la imágenes tomográficas. Esta sobreestima-

ción es del 34-36% en el sector anterior y del 52-52% en el sector posterior. En estos casos, hay la necesidad de realización de técnicas quirúrgicas más complejas, tales como la regeneración ósea, expansión con osteotomías y/o la inserción de implantes de menor diámetro.<sup>13</sup>

La cirugía guiada es más fiable que la cirugía convencional, ya que la estricta planificación, junto con la férula quirúrgica permiten lograr resultados quirúrgicos más satisfactorios.

Para algunos autores la cirugía guiada ha incrementado la precisión en la inserción de los implantes y ha reducido la incidencia de localizaciones no favorables.<sup>14</sup>

En otro estudio comparan la precisión y exactitud clínica de 3 tipos de férulas, según los 3 tipos de apoyo, dental, óseo y mucoso. En 30 pacientes fueron insertados 110 implantes. El grado medio de desviación angular fue de  $4,1 \pm 2,5^\circ$ . Las desviaciones angulares fueron para las férulas dentosoportadas  $2,9 \pm 1,3^\circ$ , férulas de apoyo óseo  $4,6 \pm 2,6^\circ$  y  $4,5 \pm 2,1^\circ$  para apoyo mucoso. Este estudio sugiere mayor precisión en las férulas dentosoportadas.<sup>15</sup>

Para Widmann at la precisión del método radica en la valoración de la posible diferencia existente entre la anatomía del paciente, la imagen tridimensional previa y la posición quirúrgica conseguida de los implantes con respecto a su localización o angulación.<sup>16</sup>

Actualmente, se considera el mejor método de colocación de implantes en comparación con la técnica convencional.<sup>16</sup>

Cuando se compara la exactitud o precisión del fresado manual versus fresado guiado, existe una diferencia bastante significativa: 6,1 vs 0,5 mm.<sup>17</sup>

## CONCLUSIÓN

Sin duda, la evaluación de pacientes antes de realizar cualquier protocolo es fundamental. Las nuevas técnicas tridimensionales de imagen

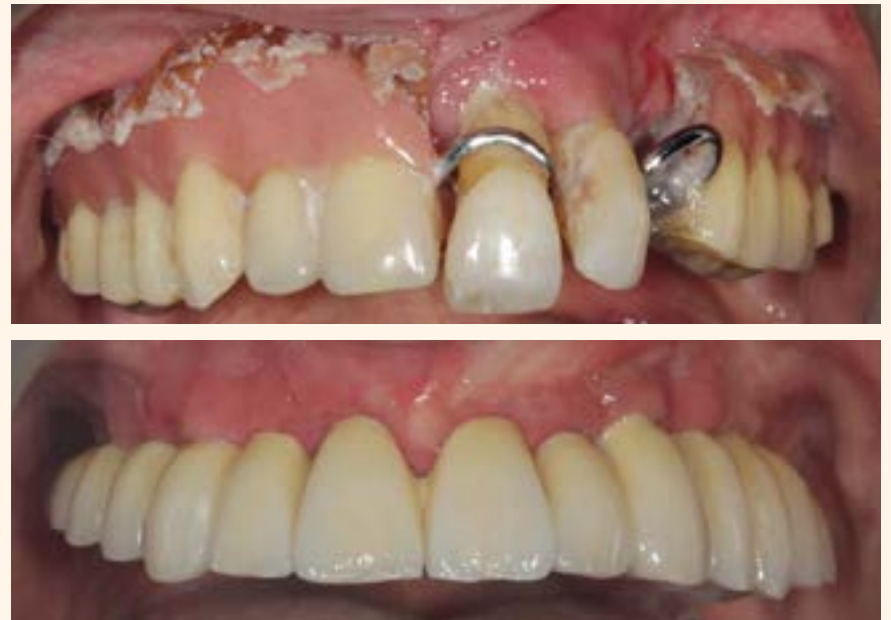

Figura 20. Comparativa vista frontal inicial y final.

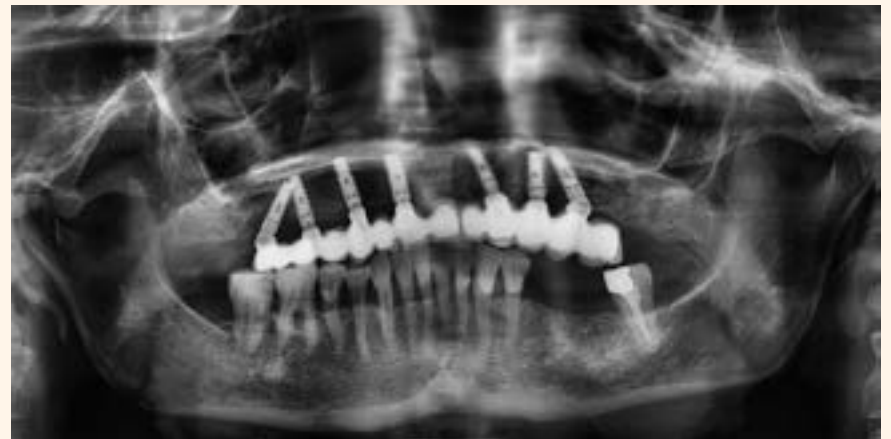

Figura 21. Radiografía final.

asistidas por ordenador han revolucionado la técnica de cirugía guiada.

Esta técnica ha actualizado el tratamiento con implantes de nuestros pacientes con un mejor conocimiento diagnóstico, basado en la tecnología computarizada por imagen 3D mediante software informático, que permite realizar una correcta planificación del tratamiento, siendo este un requisito esencial para el éxito.

## BIBLIOGRAFIA

- 1-Buser D, von Arx T, ten Bruggenkate C, Weingart D. Basic surgical principles with ITI implants. *Clin Oral Implants Res.* 2000;11 Suppl 1:59-68.
- 2-Van Steenberghe D, Quirynen M, Molly L, Jacobs R. Impact of systemic diseases and medication on osseointegration. *Periodontol* 2000. 2003;33:163-71.
- 3-Moy PK, Medina D, Shetty V, Aghaloo TL. Dental implant failure rates and associated risk factors. *Int J Oral Maxillofac Implants.* 2005 Jul-Aug;20(4):569-77.
- 4-Asaadi G, Quirynen M, Michiels K, Teughels W, Komárek A, van Steenberghe D. Impact of local and systemic factors on the incidence of failures up to abutment connection with modified surface oral implants. *J Clin Periodontol.* 2008 Jan;35(1):51-7.
- 5-Bouserhal C, Jacobs R, Quirynen M, van Steenberghe D. Imaging technique selection for the preoperative planning of oral implants: a review of the literature. *Clin Implant Dent Relat Res.* 2002;4(3):156-72.
- 6-Drago C, del Castillo R, Peterson T. Immediate occlusal loading in edentulous jaws, CT-guided surgery and fixed provisional prosthesis: a maxillary arch clinical report. *J Prosthodont.* 2011 Apr;20(3):209-17.
- 7- Brief J, Edinger D, Hassfeld S, Eggers G. Accuracy of image-guided implantology. *Clin Oral Implants Res* 2005; 16: 495-501.
- 8-Di Giacomo GA, da Silva JV, da Silva AM, Paschoal GH, Cury PR, Szarf G. Accuracy and complications of computer-designed selective

laser sintering surgical guides for flapless dental implant placement and immediate definitive prosthesis installation. *J Periodontol.* 2012 Apr;83(4):410-9.

9-Heitz-Mayfield LJ, Huynh-Ba G. History of treated periodontitis and smoking as risks for implant therapy. *Int J Oral Maxillofac Implants.* 2009;24 Suppl:39-68

10-Berdougo M, Fortin T, Blanchet E, Isidori M, Bosson JL. Flapless implant surgery using an image-guided system. A 1-to 4-year retrospective multicenter comparative clinical study. *Clin Implant Dent Relat Res.* 2010 Jun 1;12(2):142-52

11-Sanna AM, Molly L, van Steenberghe D. Immediately loaded CAD-CAM manufactured fixed complete dentures using flapless implant placement procedures: a cohort study of consecutive patients. *J Prosthet Dent.* 2007 Jun;97(6):331-9

12-Loubele M, Guerrero ME, Jacobs R, Suetens P, van Steenberghe D. A comparison of jaw dimensional and quality assessments of bone characteristics with cone-beam CT, spiral tomography, and multi-slice spiral CT. *Int J Oral Maxillofac Implants.* 2007 May-Jun;22(3):446-54.

13-Katsoulis J, Enkling N, Takeichi T, Urban IA, Mericske-Stern R, Avramopou M. Relative bone width of the edentulous maxillary ridge. Clinical implications of digital assessment in pre-surgical implant planning. *Clin Implant Dent Relat Res.* 2012 May;14 Suppl 1:e213-23

14-Schneider D, Marquardt P, Zvahlen M, Jung RE. A systematic review on the accuracy and the clinical outcome of computer-guided template-based implant dentistry. *Clin Oral Implants Res.* 2009 Sep;20 Suppl 4:73-86.

15-Ozan O, Turkyilmaz I, Ersoy AE, McGlumphy EA, Rosenstiel SF. Clinical accuracy of 3 different types of computed tomography-derived stereolithographic surgical guides in implant placement. *J Oral Maxillofac Surg.* 2009 Feb;67(2):394-401.

16-Widmann G, Bale RJ. Accuracy in computer-aided implant surgery—a review. *Int J Oral Maxillofac Implants.* 2006 Mar-Apr;21(2):305-13

17-Schermeier O, Hildebrand D, Lueth T, Hein A, Szymansky D, Bier J. Accuracy of an image-guided system for oral implantology. En: Lemke HU, Vannier MW, Inamura K, Farman AG (eds.). *Computer-Assisted Radiology and Surgery*, vol 1281; International Congress Series. Nueva York: Elsevier; 2001, pag. 748-752.



# Manejo Microquirúrgico de Error de Procedimiento en la Fase de Preparación Mecánica Apical en Endodoncia: Transporte Apical

Por Prof. Dr. Leandro A. P. Pereira

La Endodoncia es la especialidad que trata o previene las patologías pulpares y las periodontitis apicales. El tratamiento endodóntico tiene como principales objetivos limpiar y desinfectar toda la extensión del sistema de canales radiculares a un nivel compatible con la salud (Siqueira et al 2000). Cuando, a través de un meticuloso tratamiento, se logran tales objetivos, los índices de éxito pueden sobrepasar los 94% (Imura et al. 2007; Lazarski et al. 2001). En la busca por estos resultados, durante la terapia endodóntica, se lleva a cabo la preparación mecánica a través de instrumentos endodónticos y la preparación química a través de soluciones irrigadoras.

Tras la limpieza y la modelación, la obturación endodóntica debe llenar tridimensionalmente y sellar el espacio endodóntico visando prevenir la recontaminación bacteriana, manteniendo las condiciones de sanificación alcanzadas a través de las etapas anteriores.

La preparación mecánica del sistema de canales radiculares es de extrema importancia en el proceso de sanitización endodóntica (Al-Sudani D, Al-Shahrani 2006). Es responsable de remover físicamente la dentina contaminada y por consiguiente las bacterias localizadas dentro de los túbulos dentinarios. Asimismo, amplía el diámetro y modela los canales principales propiciando la llegada de mayor volumen de soluciones irrigadoras hasta el tercio apical (Shuping et al 1999, Siqueira et al 2000). También crea una forma cónica favorable para la obturación endodóntica. Por lo tanto, influye directamente en la calidad del proceso de desinfección y por consiguiente en el pronóstico del caso.

Los errores de procedimientos en la fase de preparación mecánica pueden imposibilitar el alcance de niveles necesarios de desinfección. Yousuf W et al. 2015, hicieron la evaluación radiográfica digital de 1748 dientes tratados endodónticamente

y encontraron errores de procedimientos en 32.8% (574 dientes) de los dientes evaluados. El transporte del foramen apical, llevando o no a la perforación de la raíz, está entre los errores más comúnmente cometidos durante el tratamiento endodóntico especialmente en canales curvos (Fogarty TJ & Montgomery S 1991; Camara AC et al. 2007; Gergi et al 2010).

De acuerdo con el Glosario de Términos Endodónticos de la Asociación Norteamericana de Endodoncia, el transporte del canal es definido como: «Remoción de estructura dentinaria de la parte externa de la curvatura en la mitad apical del canal en función de la tendencia de las limas en restaurar su forma recta original durante la preparación del canal; puede crear desde un rebaje hasta llevar a la perforación de la raíz.»

El uso intempestivo de limas endodónticas rígidas como las de acero inoxidable, especialmente de calibres más grandes, sin estudio previo de la anatomía dental interna a ser trabajada, aumenta el riesgo de transposición foraminal.

La limpieza inadecuada de los canales, especialmente del tercio apical, predispone a la falta de éxito endodóntico (Sjogren et al 1990; Nair PN et al 1990). El transporte del foramen puede no solo perjudicar la desinfección del sistema de canales por imposibilitar el acceso a la trayectoria original del mismo, sino también irritar el periápice por la extrusión de bacterias y sus subproductos e inviabilizar el ajuste apical ideal de un cono de gutapercha. Estas deficiencias técnicas impuestas por el error operativo en la fase de preparación pueden influir negativamente el sellado apical y el adecuado control bacteriano (Wu M et al 2002). Como consecuencia, empeoran el pronóstico del caso clínico involucrado.

Según Gluskin et al 2008, el transporte del foramen puede clasificarse en tres categorías:

- Tipo I - representa un desplazamiento mínimo de la posición fisiológica del foramen.
- Tipo II - representa un movimiento moderado de la posición fisiológica del foramen resultando en un severo desplazamiento para la superficie externa de la raíz. En este tipo, una comunicación mayor con el periápice es iatrogénicamente creada.
- Tipo III - representa un severo desplazamiento de la posición fisiológica del foramen y del canal resultando en una significativa iatrogenia.

El tratamiento de casos con transportes apicales puede ser realizado por diferentes abordajes clínicos. Los canales con transposición del Tipo I pueden ser normalmente limpiados y obturados; con el Tipo II, pueden ser obturados tras la aplicación de una barrera apical para controlar el sangramiento y servir como protector físico para evitar la extrusión del material obturador endodóntico. En estas situaciones también puede ser considerada la colocación de un tapón apical con MTA seguido de obturación endodóntica convencional.

Sin embargo, en casos clínicos con transporte apical del Tipo III, generalmente no es posible alcanzar los niveles adecuados de limpieza, desinfección y obturación. De esta forma, estas etapas deben realizarse de la mejor forma posible seguidas de una microcirugía apical para la remoción de la región apical no tratada.

## CASO CLÍNICO

Paciente del género femenino, 55 años de edad, ASA I, compareció al consultorio quejándose de dolor espontáneo, constante, exacerbado durante la masticación y palpación apical en la región de los dientes 15 y 11 que venían siendo tratados endodónticamente en los últimos 3 meses. La presión arterial medida



Prof. Dr. Leandro A. P. Pereira

Profesor de Endodoncia de la Facultad de Odontología São Leopoldo Mandic  
Maestro y Doctor en Farmacología, Anestesiología y Terapéutica Medicamentosa UNICAMP  
Especialista en Endodoncia - Microscopía Operatoria - Sedación Inhalatoria

fue de 128X78 mmHg, ritmo cardíaco 82 bpm, saturación de oxígeno de 98% y temperatura corpórea de 38,5 0C.

La paciente relató que no sentía dolor antes del inicio de los primeros tratamientos endodónticos y que estos fueron indicados por motivos rehabilitadores. Tras la primera sesión endodóntica donde los dientes 15 y 11 fueron tratados al mismo tiempo, el dolor comenzó y exacerbó tras el tercer día. Al cuarto día la paciente necesitó recibir Dipirona y Ketoprofeno Intravenosos para controlar el dolor. Adjuntamente a la medicación sistémica fue realizado un ajuste oclusal. Tras 2 días el dolor regresó y la paciente consultó a otro dentista que le recetó Dipirona Sódica 500mg/ml a cada 04 horas y Nimesulida 100mg a cada 12 horas por vía oral durante 7 días. El dolor disminuyó sin embargo no cesó. Nuevamente tras 2 días del término del uso de las medicaciones sistémicas la paciente volvió a sentir dolor. Ella contactó entonces a un tercer profesional que inició la reintervención endodóntica de los dientes 11 y 15. Entre tanto la terapia que estaba siendo realizada no estaba siendo capaz de controlar efectivamente el dolor. Después de 4 días la paciente también comenzó a presentar cuadros de fiebre. Fue relatado que en ninguno de los procedimientos endodónticos realizados se utilizó el aislamiento absoluto.

El examen clínico reveló accesos endodónticos en los dientes 15 y 11. La configuración geométrica inadecuada de los accesos endodónticos ya sugería problemas en las etapas de preparación química mecánica del sistema de canales radiculares (Figs. 1 y 2). Radiográficamente se observó terapia endodóntica iniciada en los dientes 15 y 11 con transporte de foramen Tipo III. En

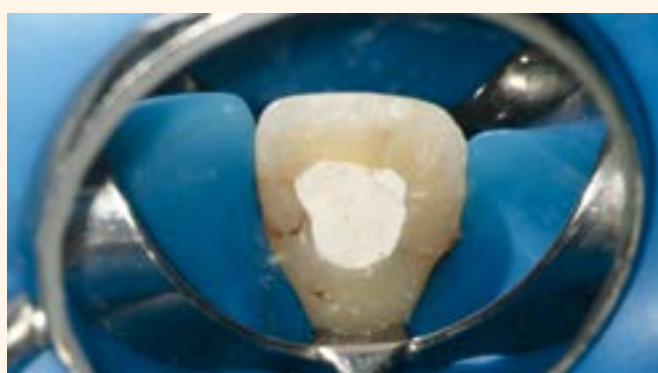

Figura 1. Aspecto clínico inicial del diente 11.

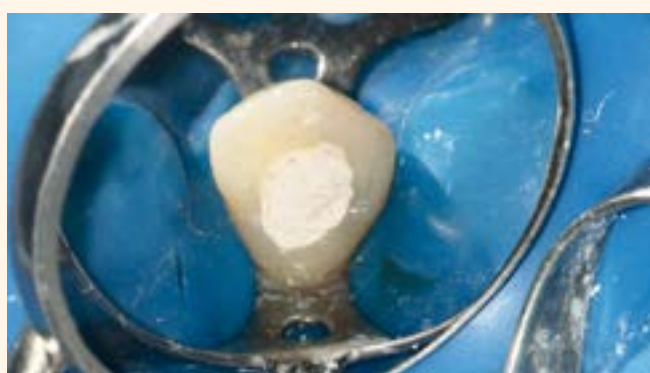

Figura 2. Aspecto clínico inicial del diente 13.

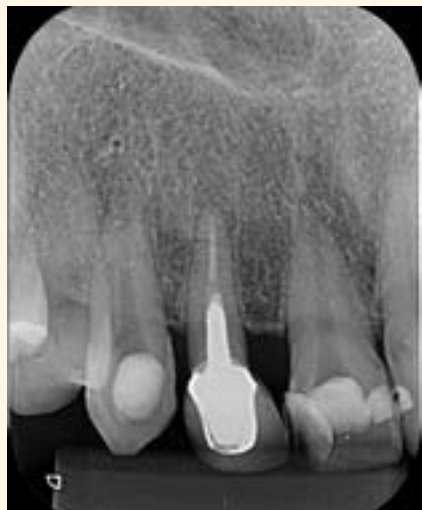

Figura 3. Radiografía inicial.

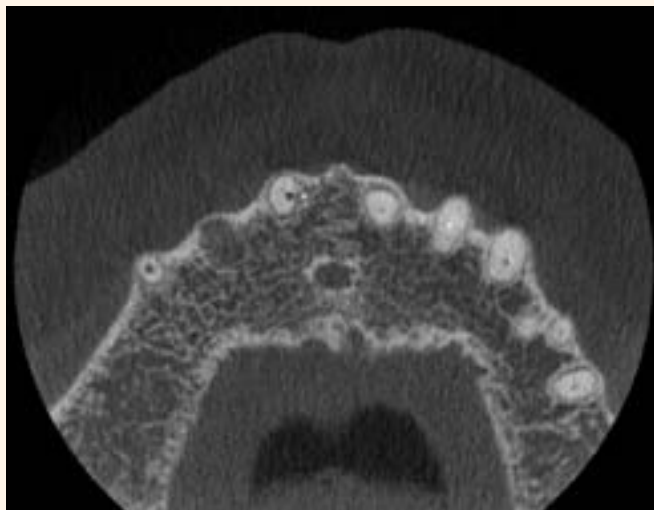


Figura 4. Imagen tomográfica evidenciando el transporte del foramen diente 11.

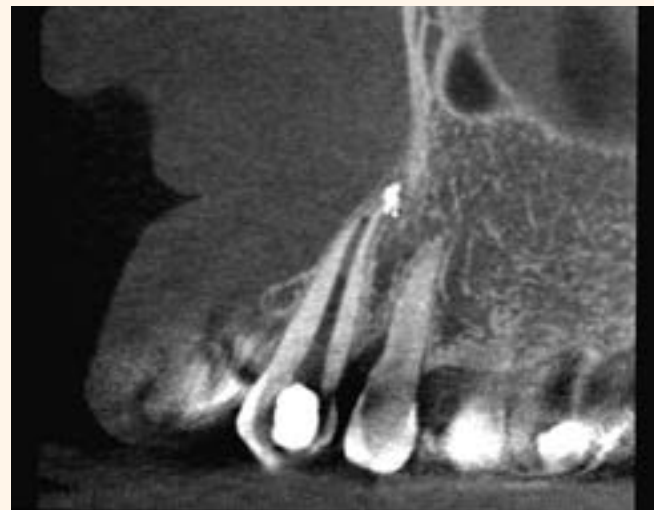

Figura 5. Imagen tomográfica evidenciando el transporte del foramen diente 13.

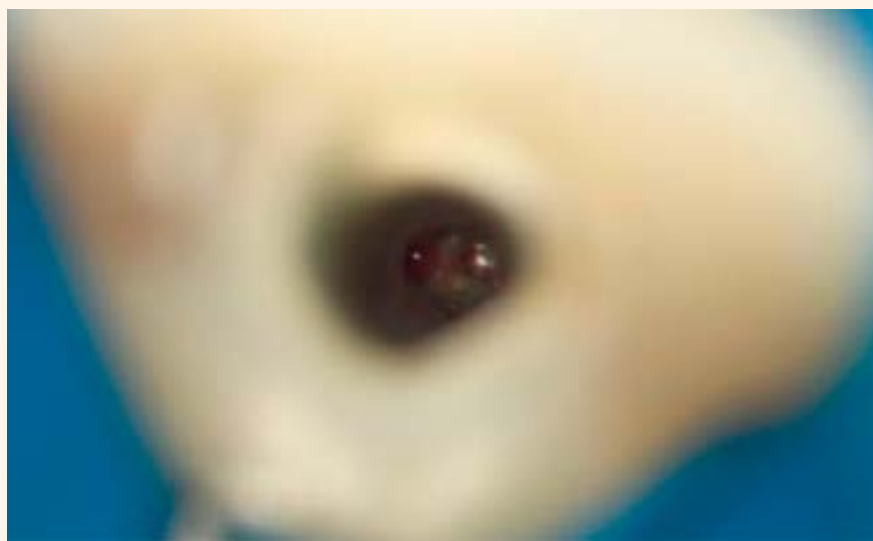

Figura 6. Imagen clínica al Microscopio Operatorio de la trayectoria original del canal y desvío apical del diente 11.

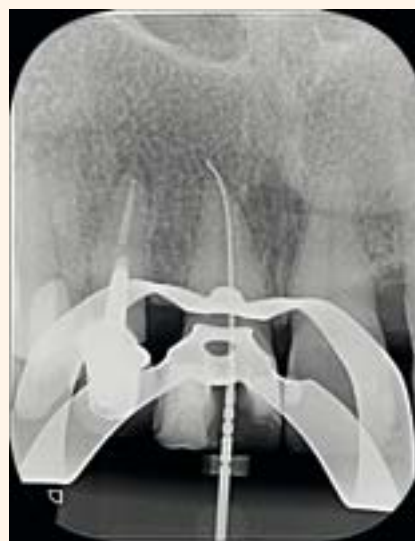

Figura 7. Imagen radiográfica de lima endodóntica posicionada en el desvío apical del diente 11.

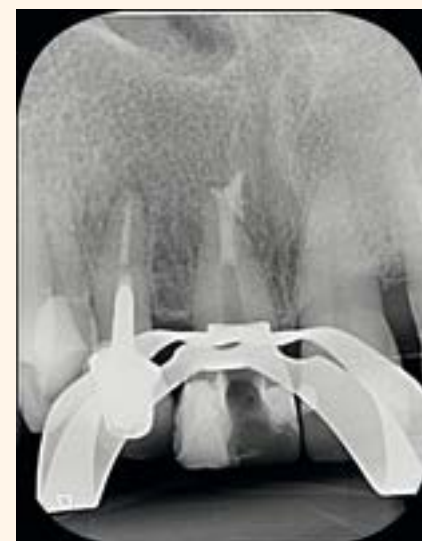

Figura 8. Tapón apical con MTA-HP.

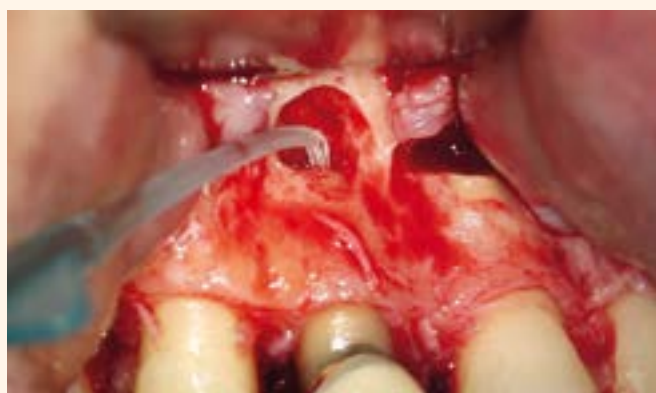

Figura 9. Secado del canal del diente 12 con SurgiTip.

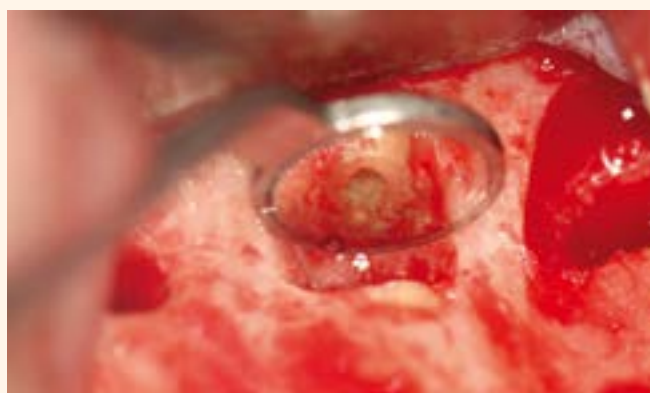

Figura 10. Retro-obturación del diente 12 con MTA HP.

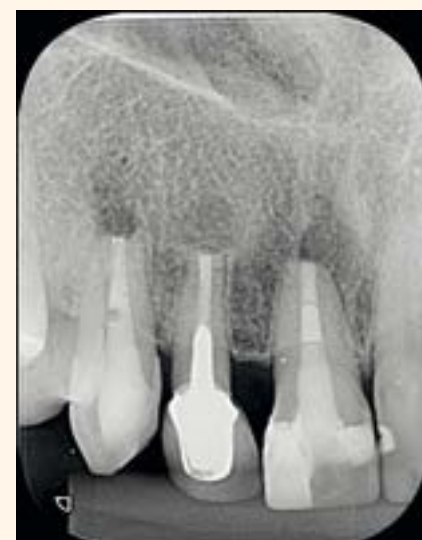

Figura 11. Radiografía del pos operatorio inmediato.

el diente 12, se observó una corona total, retentor intrarradicular metálico y tratamiento endodóntico insatisfactorio (Fig. 3). En la tomografía fue posible evidenciar las transposiciones foraminales de los dos dientes (Figs. 4 y 5).

Debido a la gravedad del desvío apical en los dientes 13 y 11, el tratamiento indicado fue la reintervención endodóntica con complementación microquirúrgica apical. El tratamiento del diente 12 también se hacía necesario a través de limpieza, modelación y desinfección del sistema de canales con consiguiente obturación endodóntica. Entre tanto, como la corona protética de este elemento se encontraba adaptada y una microcirugía ya era prevista para los dientes vecinos, se optó por

realizar el retro-retratamiento endodóntico.

El tratamiento fue iniciado con la reintervención endodóntica del diente 11 seguida del diente 13. Los canales fueron irrigados con Hipoclorito de Sodio a 2.5% seguido de EDTA 17%, ambos con PUI y preparados con Reciproc 50 (VDW- Múnich-Alemania). A través del microscopio operatorio y de la radiografía periapical fue posible visualizar el desvío apical del diente 11, no obstante, no fue posible retomar la trayectoria original (Figs. 6 y 7). Lo mismo sucedió con el diente 13. Debido a la gran irregularidad de las paredes de los canales tras la transposición del foramen, no fue posible realizar el trabado adecuado de un cono de gutapercha. Por este motivo se optó

por realizar un tapón apical de 4 mm con MTA-HP (Angelus, Londrina, Brasil) (Fig. 8). La obturación del restante de los canales fue realizada utilizando gutapercha termoplastificada con cemento Fillapex MTA. El cemento Fillapex MTA contiene partículas de MTA en su composición.

Tras el término de esta etapa, la paciente fue sometida a la microcirugía apical donde se removió con ultrasonido piezoeléctrico y punta W1-CVDentus el área apical correspondiente a la región de la iatrogenia apical. En el diente 12 se realizó la piezo-apicectomía con los mismos instrumentos y el canal fue retro-preparado hasta la profundidad correspondiente al ápice del núcleo metálico fundido presente. Tras secar el canal con un suctor quirúrgico

(Endo Tips 0.014»- Angelus - Londrina - Brasil) acoplado a una bomba a vacío, se procedió con la retro-obturación utilizándose MTA-HP (Angelus - Londrina - Brasil) (Figs. 9, 10 y 11).

MTA ha sido el material optado para el sellado de perforaciones, retro-preparaciones y de ápices con morfología irregular, no circular derivada de reabsorciones radiculares o preparaciones apicales equivocadas. Sus características superiores de



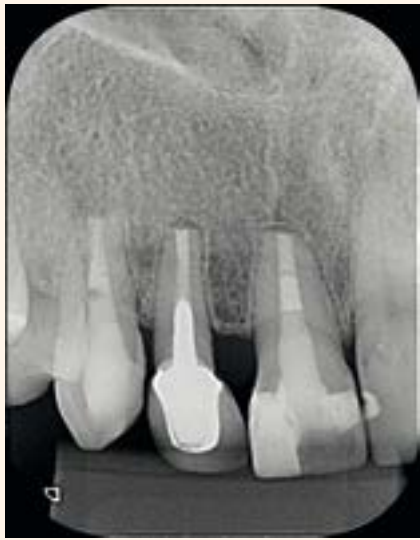

Figura 12. Radiografía de control 5 meses después - reparación del periápice.

adaptación marginal, biocompatibilidad, capacidad selladora en ambientes húmedos, inducción y conducción de formación de tejido duro, cementogénesis con consiguiente formación de adhesión periodontal normal, lo tornan el material más apropiado para estas situaciones clínicas. MTA-HP también es presentado en la forma en polvo y líquido. Preserva todas las características del

MTA tradicional agregando mayor facilidad de manipulación clínica. Esta mejor propiedad de manipulación clínica se debe a un cambio en el tamaño de las partículas del polvo de MTA y de la adición de un plastificante al líquido.

Tras 5 meses de la microcirugía la paciente retornó para control clínico radiográfico. Clínicamente no presentaba más ninguna queja de dolor o molestia. Radiográficamente se observa la rápida reparación del periápice en los tres dientes involucrados (Fig. 12).

### CONCLUSIÓN

La fase de preparación química mecánica del sistema de canales radiculares es de gran importancia para el éxito de la terapia endodóntica. Los errores operacionales en esta fase, incluyendo el transporte foraminal, pueden comprometer drásticamente el pronóstico del caso. Por este motivo es de extrema importancia prevenirlos.

Sin embargo, dependiendo de la gravedad del error, puede ser reparado. El control radiográfico y clínico pos operatorio de este caso clínico evidencian que la comple-

mentación microquirúrgica puede ser una opción clínica segura y predecible.

### REFERENCIAS

1. N. Imura, E. T. Pinheiro, B. P. F. A. Gomes, A. A. Zaia, C. C. R. Ferraz, and F. J. Souza-Filho. The outcome of endodontic treatment: a retrospective study of 2000 cases performed by a specialist. *Journal of Endodontics*, vol. 33, no. 11, pp. 1278-1282, 2007.
2. M. Lazarski, W. Walker, C. Flores, W. Schindler, and K. Hargreaves, "Epidemiological evaluation of the outcomes of non-surgical root canal treatment in a large cohort of insured dental patients," *Journal of Endodontics*, vol. 27, no. 12, pp. 791-796, 2001.
3. Al-Sudani D, Al-Shahrani S. A comparison of the canal centering ability of ProFile, K3, and RaCe Nickel Titanium rotary systems. *J Endod* 2006;32(12):1198-1201.
4. Fogarty TJ, Montgomery S. Effect of preflaring on canal transportation: Evaluation of ultrasonic, sonic, and conventional techniques. *Oral Surg Oral Med Oral Pathol*. 1991 Sep;72(3):345-50.
5. Camara AC, Aguiar CM, de Figueiredo JA. Assessment of the Deviation after Biomechanical Preparation of the Coronal, Middle, and Apical Thirds of Root Canals Instrumented with Three HERO Rotary Systems. *J Endod* 2007;33(12):1460-1463.
6. Gergi R, Rjeily JA, Sader J, Naaman A. Comparison of canal transportation and centering ability of twisted files, Pathfile-ProTaper system, and stainless steel hand K-files by using computed tomography. *J Endod* 2010;36(5):904-907.
7. Shuping G, Orstavik D, Sigurdsson A, Trope M. Reduction of intracanal bacteria using nickel-titanium rotary instrumentation and various medications. *J Endod* 2000;26:751-5.
8. Siqueira J, Lima K, Magalhaes F, Lopes H, de Uzeda M. Mechanical reduction of the bacterial population in the root canal by three instrumentation techniques. *J Endod* 1999;25:332-5.
9. Sjogren U, Hagglund B, Sundqvist G, Wing K. Factors affecting the long-term results of endodontic treatment. *J Endod* 1990;16:498-04.
10. Nair PN, Sjogren U, Krey G, Kahnberg KE, Sundqvist E. Intracanal bacteria and fungi in root-filled, asymptomatic human teeth with therapy-resistant periapical lesions: a long-term light and electron microscopic follow-up study. *J Endod* 1990;16:580-8.
12. Wu M, Fan B, Wesselink PR. Apical Transportation and Leakage. *J Endod* 2000 Vol. 26, No. 4, April 2000
13. Gluskin AH, Peters CI, Wong RD Ming, Ruddle CJ. Retreatment of non-healing endodontic therapy and management of mishaps. In: Ingle JJ, Bakland LK, Baumgartner C, editors. *Text book of Endodontics*. 6th ed. Hamilton, Ontario, USA: BC Decker; 2008. pp. 1088-61.

# La misma eficiencia con mayor plasticidad

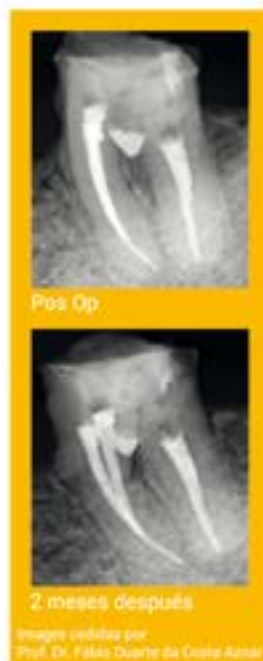angelus

## MTA Repair HP

Cemento reparador biocerámico de alta plasticidad

- Nueva fórmula: Tras la hidratación permite una fácil manipulación e introducción en la cavidad dental
- Nuevo radiopacador Tungstato de Calcio (CaWO<sub>3</sub>): no causa manchas en la raíz ni en la corona dental
- Tiempo de fraguado inicial de 15 minutos: Permite la conclusión del tratamiento en una única sesión
- Baja solubilidad: Acción más prolongada y más rápida recuperación del tejido
- Expansión de fraguado: Alta capacidad de sellado marginal que impide la migración de microorganismos y fluidos hacia el interior del canal radicular
- Estimulación de regeneración: Excelente sellado biológico de perforaciones radiculares (canal y furcación) al inducir la formación de cemento perirradicular
- Estimulación de regeneración pulpar: Inducción a formación de barrera dentinaria cuando es usado sobre exposiciones pulpares
- Hidrofílico: Permite utilización en medio húmedo sin alteración de sus propiedades

Ref. 843 - 2 cápsulas de polvo con 0,085 gramos c/u. 2 frascos de líquido  
Ref. 844 - 5 cápsulas de polvo con 0,085 gramos c/u. 5 frascos de líquido



BIOACTIVO  
Bio  
BIOCERÁMICO

Nuevo producto

Consistencia plástica



ASVADENT, S.L. - Tel: 902996538 Fax: 985277304 asvadent@asvadent.com  
ENDOAVATIONS - Tel: 984.491.808 - Fax: 984.491.809 - info@endovations.es - www.endovations.es  
PROCLINIC,S.A. - Tel: +34 93 264 96 66 - Fax +34 93 336 38 17 - Ps.Zona Franca, 111  
Torre Auditori-Pita 4 08038 - BARCELONA - www.proclinic.es

www.angelus.ind.br



## II Festival Internacional de Odontología Estética: «Enseña tu arte»

**N**ewton Fahl impartirá el curso “Facetas de porcelana vs facetas de resina”. Los profesionales inscritos en el certamen tendrán la oportunidad de defender sus casos clínicos y recibir su premio FESTÉTICA 2017

Por DT Spain

El próximo 3 de junio se celebrará en Madrid FESTÉTICA 2017, el II Festival Internacional de Odontología Estética, bajo el lema “Enseña tu arte”.

La reunión tendrá lugar en el Colegio de Oficial de Odontólogos y Estomatólogos de Madrid (COEM) y contará con la participación como ponente del Dr. Newton Fahl, presidente electo de la Society of Color and Appearance in Dentistry (SCAD) y director del Centro Fahl (Curitiba, Brasil).

El Dr. Newton Fahl, uno de los dic-tantes internacionales más reconocido y solicitado en el campo de la Odontología Estética, impartirá el curso titulado “Facetas de porcelana vs facetas de resina”, en el que expondrá su filosofía sobre las restauraciones directas e indirectas.

La segunda edición de FESTÉTICA incluirá en su programa una “Mesa abierta sobre facetas de porcelana”, en la que destacados profesionales aportarán su experiencia y debatirán sobre las indicaciones y la técnica de este tratamiento de alta exigencia estética.

El certamen comenzará con la presentación de los casos clínicos FESTÉTICA 2017, un apartado abierto a todos los odontólogos y técnicos dentales que lo deseen, previa inscripción de sus trabajos.

Los autores podrán exponer y defender sus casos, conforme a los criterios objetivos de calidad definidos por FESTÉTICA.

Tras su evaluación por el jurado, recibirán medalla y diploma acreditativo durante el acto de clausura de la jornada.

### SOBRE FESTÉTICA

FESTÉTICA es una reunión internacional que pretende reconocer y premiar el trabajo de los buenos profesionales en el campo de la odontología estética.

La idea de FESTÉTICA surge en 2014 de la mano de un grupo de profesionales ligados al Máster de Odontología Estética de la Universidad Complutense de Madrid (UCM) que dirige el Dr. Carlos Oteo Calatayud.

Con un formato científico y a la vez lúdico, FESTÉTICA tiene la misión de promover la excelencia en los tratamientos estéticos que demandan los pacientes, desarrollando unos estándares universales de documentación de casos clínicos y un proceso objetivo de evaluación.

DT



**Dr. Carlos Oteo Calatayud**

Director del Máster de Odontología Estética de la Universidad Complutense de Madrid

**AGENDA – FESTÉTICA 2017**  
II Festival Internacional de Odontología Estética  
Fecha: Sábado, 3 de Junio de 2017  
Lugar: Colegio de Odontólogos de Madrid (COEM)  
Información: 695 362 026  
[festetica@festetica.com](mailto:festetica@festetica.com)  
[www.festetica.com](http://www.festetica.com)

Enseña tu Arte  
Inscríbete ya en [www.festetica.com](http://www.festetica.com)

Madrid  
3 de Junio 2017

**FESTÉTICA**  
TU RECONOCIMIENTO PROFESIONAL

2ª Edición  
Festival Internacional de Odontología Estética  
Madrid, 3 de Junio 2017

**FACETAS DE RESINA VS. FACETAS DE PORCELANA**



DR. NEWTON FAHL