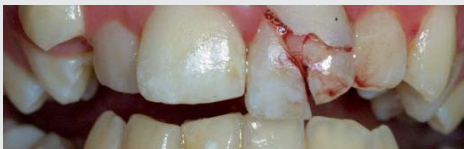

today 27 28

Conférence



Traumas dentaires : gérer l'urgence et l'avenir. Agir rapidement, tout en maîtrise.

» pages 8 / 9

Conférence



Utiliser l'i Pad au cabinet dentaire. Productivité et communication sont ses atouts majeurs.

» pages 14 / 15

Conférence



Conception et tracés en PAP: apport de la CFAO. Une précision incroyable !

» pages 18 / 19



Jamy, raconte-nous... cette belle histoire

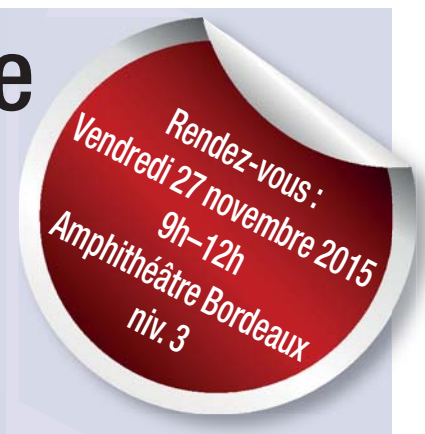Le secteur dentaire est très concerné par cette révolution numérique. Les incroyables progrès, les bouleversements qu'elle crée, et les questions qu'elle pose ont conduit les organisateurs du congrès de l'ADF à vous raconter ces innovations technologiques. Le numérique constitue en effet une R-évolution pour la qualité, la sécurité des actes et la relation

ners optiques pour une occlusion optimale.

- **L'impression 3D** pour réaliser des couronnes minuscules.
- **Les objets connectés** pour le patient et le praticien : comme des applications et les brosses à dents connectées pour un meilleur suivi et la pédagogie.
- **Des logiciels** performants rendent possible de simuler les mouvements de mastication du patient, l'emplacement d'une facette. Avec la conception assistée par ordinateur (CAO), on peut modéliser la forme et la position des futures restaurations via une photo du patient sur laquelle sont indiqués des points de référence. On intègre les restaurations encore virtuelles, au sourire du patient pour vérifier si la proposition de traitement est bien adaptée, qu'elle

- **Martine Bonnaure-Mallet** (PU-PH Rennes) et **Jean-Christophe Farges** (PU-PH Lyon) pour la recherche, les tests salivaires et les cellules souches,
- et **Guillaume Marchand** (psychiatre et président de DMD) pour la santé et les objets connectés... ⚡

(sources ADF 2015)



*Jamy Gourmaud prépare la séance événement avec le docteur Paul Cattaneo, référent pour les nouvelles technologies auprès de l'ADF, Eric Gérard président scientifique du congrès, Emmanuel Pernoud journaliste et Guillaume Marchand (DMD).

patient/praticien, et va inspirer une nouvelle organisation des soins dentaires. L'invité d'honneur de cette séance sera **Jamy Gourmaud**, figure mythique de la vulgarisation scientifique à la télévision française et présentateur vedette de l'émission *C'est pas sorcier* sur France 3. Émission où l'important est d'apprendre en s'amusant.

Le numérique révolutionne l'exercice dentaire : le praticien combine dès à présent imagerie, numérisation, conception et fabrication assistées par ordinateur (CFAO), impression 3D... Ces nouveaux outils, permettent un dépistage plus précoce des maladies, un diagnostic plus sûr en amont d'une intervention et un traitement plus précis et efficace.

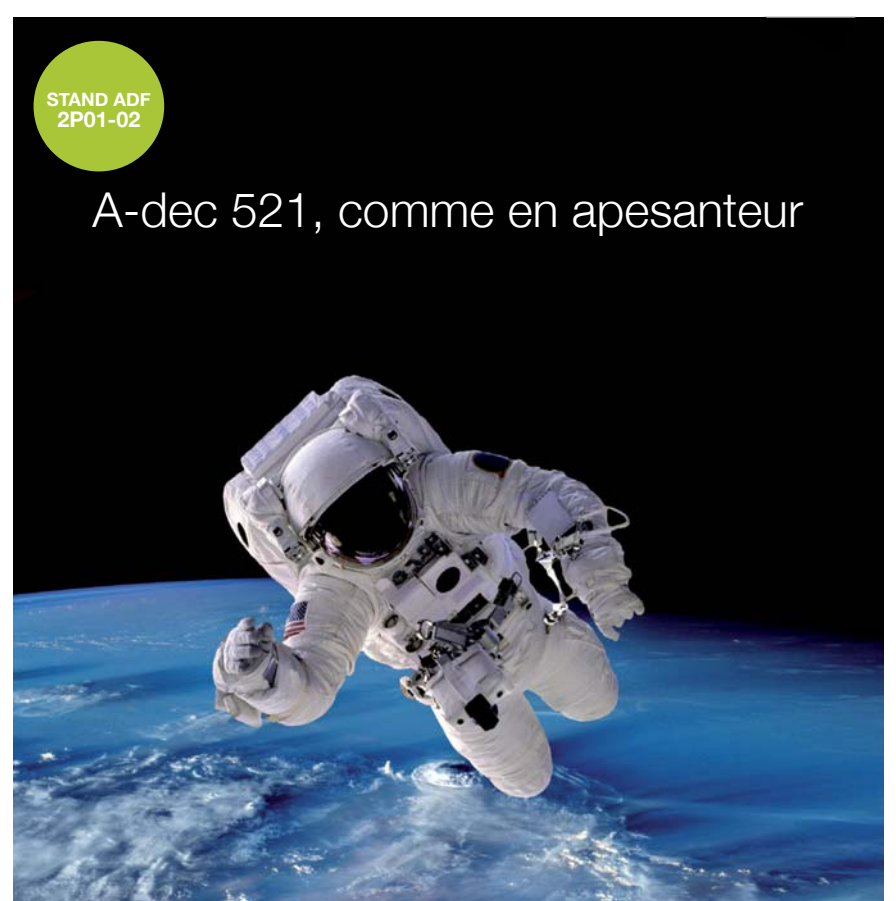- **L'imagerie 3D** (scanner ou cone beam) : pour concevoir des implants sur mesure. Guidée par l'imagerie 3D, la pose d'implants est optimisée.
- **La caméra intrabuccale** : pour la prise d'empreinte ou pour définir la teinte.
- **La consultation à distance** : elle se développe pour les populations ayant des difficultés d'accès à un chirurgien-dentiste, comme les personnes en perte d'autonomie.
- **Les articulateurs virtuels et scan-**

convient bien. Simulation et modélisation permettent d'ajuster la forme des dents pour qu'elles soient non seulement esthétiques, mais également fonctionnelles. Ensuite, on passe à l'étape du travail au fauteuil.

- **L'orthodontie** : le patient peut bénéficier d'une simulation de la position finale de ses dents grâce à la CAO et les arcs peuvent être réalisés en FAO, des gouttières orthodontiques réalisées en CFAO.

Le numérique nous permet de combiner les informations 3D issues d'une empreinte optique avec celles issues d'une imagerie radiographique (scanner des maxillaires) ainsi que celles issues des photographies, et c'est donc dans une démarche malgré tout sérieuse, mais à la portée de tous, que Jamy animera cette séance sur la R-évolution numérique avec six experts de renommée européenne :

- **Christian Moussally** (chargé d'enseignement Paris V) pour la conception et fabrication assistée par ordinateur,
- **Eric Bonnet** (chargé d'enseignement Université de Lyon) et **Thomas Fortin** (PU-PH Lyon) pour la radiologie 3D et la chirurgie guidée,



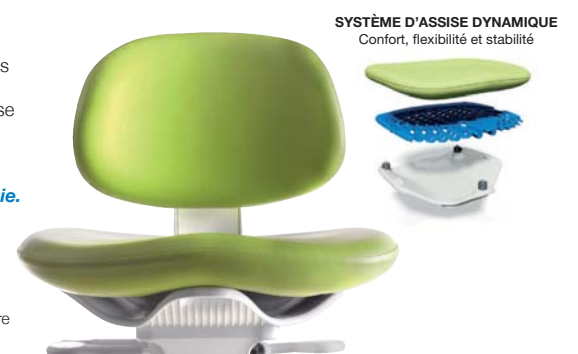A-dec 521

Le nouveau siège opérateur d'A-dec est conçu pour s'adapter à votre corps et suivre chacun de ses mouvements. Travaillez confortablement en souplesse et légèreté.

A-dec 521, l'apogée en matière de posturologie.



Consultez le site www.a-dec.fr pour connaître votre concessionnaire régional A-dec.



SYSTÈME D'ASSISE DYNAMIQUE Confort, flexibilité et stabilité

Les enjeux d'un appui dans un état en crise : Spécial Madagascar

AOI ► STAND 1P27

Invitation

Séance AOI Spéciale Madagascar : Les enjeux d'un appui dans un Etat en crise

Congrès ADF 2015
Vendredi 27 novembre de 9h30 à 12 h30 - Salle 341

Sous la Présidence de Roland L'Herron - Président du Congrès ADF 2015
Discussion animée par Benoit Varenne - Conseiller Régional OMS

Entrée avec badge visiteur

AOI - 1, rue Maurice Arnoux - 92120 Montrouge
Tél : 01 57 63 99 68 - Fax : 01 57 63 99 62 - www.aoi-fr.org

L'AOI vous convie à participer à sa conférence sous la présidence de Roland L'Herron, Président du Congrès 2015, les intervenants présenteront :

- des éléments de décryptage du contexte malgache (*Désiré Razafindrazaka, Directeur COEF Ressources*) ;
- un état des lieux de la santé bucco-dentaire et de ses perspectives (*Eva Ranivo-harilanto, Chef de Service de Santé Oculaire, Auditive et Bucco-Dentaire, Direc-*

tion de la lutte contre les Maladies Non Transmissibles) ;

- le partenariat entre l'AOI et le ministère de la Santé malgache (*Laetitia Razafimanjy, Consultant AOI Madagascar*) ;
- la Santé et santé orale en Afrique (*Benoit Varenne, Conseiller Régional OMS, Santé orale Région Afrique*) qui animera également la discussion.

Vendredi 27 novembre : Salle 341 - 9h30-12h30, entrée libre avec badge visiteur.

Prophylaxie individuelle: Comment la gérer pour optimiser son efficacité ?

CURADEN ► STAND 4M08

Le **Symposium Curaden France** est organisé conjointement avec l'université d'Odontologie de Lyon. Y seront présentés: résultats des dernières recherches en matière microbienne de la plaque supra-gingivale, évaluation des besoins, méthodes et techniques pour contrôler la désorgani-

sation du biofilm dans l'espace interdentaire, enfin, analyse de l'impact de l'usage de brossettes calibrées sur les paramètres cliniques chez les jeunes adultes.

Vendredi 27 novembre de 18h00 à 19h30, suivi d'un cocktail jusqu'à 22h00. Salle : 352 AB.



DENTAL TRIBUNE

RECHERCHE des CORRESPONDANTS LOCAUX

Parce que :

- Vous êtes impliqués dans votre région
- Vous souhaitez découvrir et tester en avant-première de nouveaux produits et matériels
- Nous pouvons vous aider avec nos partenaires à organiser vos réunions professionnelles

DENTAL TRIBUNE, c'est aussi le miroir de nos régions !

Contactez le
Dr Laurence Bury :
l.bury@dental-tribune.com



EyeSpecial C-II

L'accent sur les dents !



Ergonomique, compact et léger

Affichage intuitif, utilisation facile et huit modes préprogrammés pour des photos accessibles à tous, n'importe où et n'importe quand



SHOFU DENTAL GMBH
Am Brüll 17 · 40878 Ratingen / Allemagne
Tél. +49 (0) 21 02 / 86 64-0 · Fax. +49 (0) 21 02 / 86 64-64
E-mail : info@shofu.de
www.shofu.de



SDC / Société des Cendres
74, rue Berthie Albrecht · 94400 Vitry-sur-Seine
Tél. 01 49 61 41 41 · Fax. 01 49 61 41 59
E-mail : sdcsdc@sdcsdc.com
www.sdc-1859.com

NEWTRON P5XS B.LED ACTEON ▶ STAND 1L26**I am caring...**

Nettoyer efficacement tout en préservant les dents est une préoccupation majeure des dentistes et hygiénistes. La maintenance de la pièce à main est facilitée : seuls les éléments principaux en



contact avec le patient se démontent pour être stérilisés. **NEWTRON P5XS** est équipé de la technologie exclusive et bre-

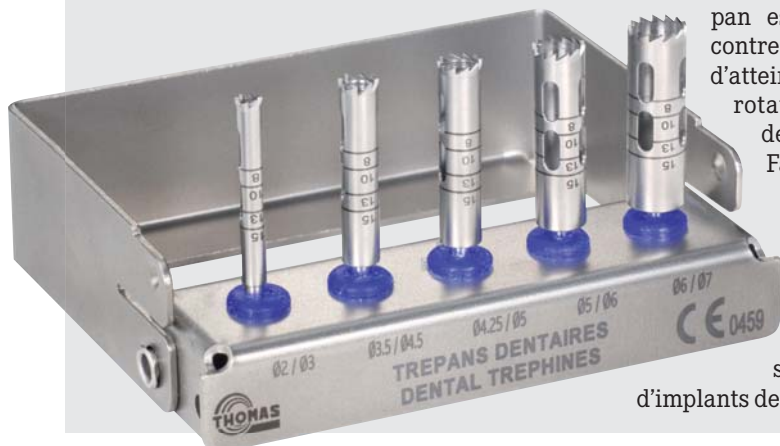vetée Newtron, qui apporte aux traitements plus de préservation, d'efficacité et de confort. Pour chaque indication, les inserts (près de 80 inserts) sont conçus dans des alliages qui respectent les surfaces traitées : émail, restaurations, implants. L'irrigation toujours parfaite jusqu'à la pointe de l'insert évite les échauffements. L'efficacité est maximale grâce à l'ajustement automatique et continu de la fréquence, garantissant une efficacité constante. L'option Bluetooth configure automatiquement la puissance et l'irrigation pour une utilisation optimale et durable des inserts via une tablette et l'application dédiée. La technologie B.LED associée au ré-

véléateur de plaque F.L.A.G. rend fluorescentes les zones à traiter. Les traitements deviennent plus efficaces.

Kit de trépan FFDM THOMAS ▶ STAND 1R13**Il faut toujours en avoir un sous la main, on ne sait jamais...**

Les **trépan**s sont munis de dents affûtées afin d'augmenter l'efficacité de coupe pour réaliser un traitement a-trau-

matique. Les ouvertures facilitent l'évacuation du prélèvement. Les repères de profondeurs permettent de contrôler aisément l'enfouissement du trépan. Les Ø intérieurs et extérieurs indiqués sur le manche correspondent aux diamètres du trépan. Le trépan est monté sur un contre angle permettant d'atteindre la vitesse de rotation préconisée de 500 à 800 tr/mn - Fabrication en acier inoxydable pour une résistance à la corrosion optimale - Ces instruments peuvent être utilisés pour le retrait d'implants dentaires.

**Revo-S MICRO-MEGA ▶ STAND 1R07****La sécurité avec la solution Revo-S**

Découvrez Revo-S sur le stand ADF MICRO-MEGA ! **Revo-S**, une séquence à 3 instruments avec section dissymétrique - Sa face décalée provoque un

quence adaptée à la plupart des anatomies canalaires. Technique reconnue et à l'efficacité scientifiquement prouvée. Pour toute information complémentaire, n'hésitez pas à les contacter par



phénomène de reptation de l'instrument dans le canal. Haute performance et grande simplicité pour cette sé-

quence adaptée à la plupart des anatomies canalaires. Haute performance et grande simplicité pour cette sé-

Irrigatys ITENA CLINICAL ▶ STAND 1L15**Une nouveauté qui va créer de l'agitation en endo. !**

ITENA Clinical a développé pour les praticiens une pièce à main 2 en 1 qui réunit à la fois la fonction d'irrigation et la fonction d'agitation de la solution d'irrigation canalaire. En une seule étape, vous injectez la solution dans le canal et l'agitez pour une remontée des débris plus efficace. C'est simple et vous gagnez du temps. Plus besoin de remplir la seringue ; un réservoir situé au dos de la pièce à main contient la solution appropriée, transportée par une ligne d'irrigation jusqu'à la tête de la pièce à



main et délivrée par un embout perforé sur le côté. Le réservoir amovible permet de traiter successivement les canaux à l'aide d'hypochlorite puis d'EDTA. Irrigatys est proposé sous forme de coffret et l'ensemble des accessoires est disponible en ré-assort. Deux tailles d'embouts, 15 mm et 21 mm, permettent de couvrir l'ensemble des cas cliniques. Ambidextre, simple et légère, permettant une prise en main rapide et intuitive, la pièce à main **Irrigatys** dispose d'un socle que vous pouvez fixer au fauteuil pour une plus grande facilité d'utilisation.

OneBite BISICO ▶ STAND 1L23**Pour un bon enregistrement des axes**

OneBite est un dispositif à usage unique pour la détermination de l'axe horizontal et médian avant la réalisation de pièces prothétiques. Il est composé d'un plan occlusal (arc) se fixant par un silicone pour un mordus entre les deux arcades en position d'occlusion, d'une barre verticale pour la détermination de l'axe central médian et d'une barre horizontale pour la détermination du plan d'occlusion prothétique. L'information ainsi apportée au technicien de laboratoire permet d'éviter des erreurs d'axes. Les deux barres d'axes peuvent être fixées en position perpendiculaire l'une vis-à-vis de l'autre, ou bénéficier d'une rotation libre. Des espaces permettent l'injection du matériau d'enregistrement pour éliminer tout risque de modification pendant le transport. **OneBite** peut être utilisé pour tous les travaux prothétiques à implication esthétique des secteurs antérieurs et est compatible avec tous les arti-

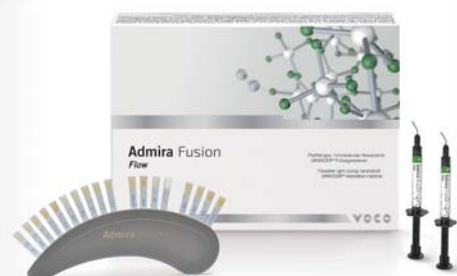

culateurs. OneBite est proposé en recharges de 6 ou de 24 dispositifs.

Admira Fusion Flow VOCO ▶ STAND 1S06**Matériau d'obturation ORMOCER nanohybride fluide et photopolymérisable**

Ce matériau d'obturation universel purement céramique a été rendu possible par l'union de la technologie nanohybride et ORMOCER. VOCO propose désormais la variante fluide d'Admira Fusion. Les 12 teintes d'**Admira Fusion Flow** disponibles sont harmonisées aux teintes de la version pâte. Admira Fusion Flow est livré en seringue NDT, évitant

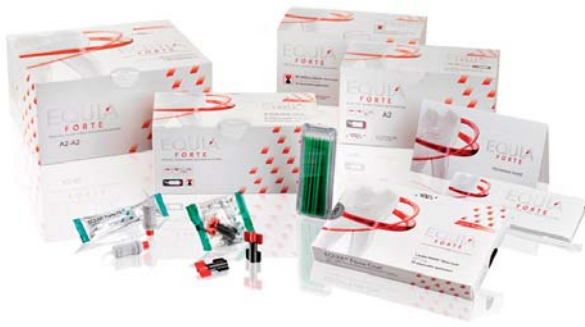toute coulée de produit, ce qui permet donc une application sûre et ultraprécise, sans aucun gaspillage du matériau. Grâce à une thixotropie parfaite et à ses propriétés d'écoulement sur demande, il n'est fluide que sous l'action de pression et de mouvement, restant donc ferme après application et modelage. Admira Fusion Flow est facilement polissable et compatible avec tous les bondings conventionnels. Admira Fusion Flow couvre une large gamme d'indications comme les obturations de classes III à V, ou le scellement des fissures élargies, le comblement de contredépouilles, fonds de cavité et l'enduction des parois de cavités, les réparations d'obturations, de facettes et de restaurations temporaires, ou encore le scellement de prothèses translucides ainsi que la fixation et la contention de dents mobiles.



EQUIA Forte GC ▶ STAND 1M03**Répond aux besoins des patients de 7 à 77 ans**

EQUIA Forte étend - par rapport à l'EQUIA classique - ses indications aux cavités de classe II (si les cuspides ne sont pas affectées). C'est un verre-ionomère haute densité, qui utilise, comme les composites microhybrides, les avantages des diffé-

rentes technologies de tailles de particules. Les charges de verre les plus volumineuses sont complétées par de petites charges très réactives, qui renforcent la restauration. EQUIA Forte Fil affiche des résistances à la flexion ja-



mais atteintes, avec ou sans vitrifiant de surface. L'ajout d'un monomère multifonctionnel à EQUIA Forte accroît la dureté de surface de près de 35% et la résistance à l'usure de plus de 40%. Cette nouvelle technologie permet surtout une

facilité de manipulation et de travail sans égale. Avec **EQUIA Forte, GC** a ajouté un autre matériau de restauration dans l'arsenal du praticien, avec des performances encore améliorées. Les praticiens apprécient son utilisation simple et rapide, et les patients sa biocompatibilité et son esthétique. Le traitement peu invasif est devenu accessible à tous les groupes d'âge.

LOLé 4/D65 DEGRÉ K ▶ STAND 2M06**La lampe opératoire qui respecte vos yeux et s'adapte votre spécialité.**

La nouvelle lampe opératoire **LOLé 4/D65** éclaire uniformément un large champ opératoire rectangulaire à bords nets de 20 x 8 cm d'une lumière conforme à l'illuminant D65 de la lumière du jour. La surface et l'uniformité de la tache de lumière constituent une vraie nouveauté et relèguent au placard l'obligation de régler sans cesse la position du scialytique dès qu'on change d'hémiarcade pendant une séance. Cela constitue un



réel avantage en chirurgie (pose multiple d'implants) ou en dentisterie (tailles multiples ou détartrage). Le spot bénéficie d'un spectre lumière du jour, sans pointe de bleu, c'est-à-dire sans effet accélérant sur la photopolymérisation des composites et sans toxicité pour l'œil. Autre caractéristique novatrice, la température de couleur de ce spectre équilibré est adaptable en continu de 4500K au D65. 4 programmes directement accessibles sur la tête d'éclairage ont par ailleurs été définis pour sélectionner d'un seul geste le spectre idéal et la puissance adaptée du spot pour la dentisterie générale, l'esthétique, la chirurgie et la photographie (remplace le flash annulaire et ses réflexions sur les dents).


CROIXTURE

PROFESSIONAL MEDICAL COUTURE



THE NEW 2014-2015 COLLECTION

EXPERIENCE OUR ENTIRE COLLECTION ON WWW.CROIXTURE.COM

DENTAL TRIBUNE
DT STUDY CLUB
COURS | DISCUSSIONS | BLOGS | MENTORAT

Les céramiques dentaires pour la CFAO

Les propriétés finales d'une prothèse céramique sont la conséquence de la nature chimique du matériau et de son procédé de mise en forme. Les classifications actuelles se basent donc, soit sur la nature chimique des matériaux céramiques, soit sur les différents procédés de mise en forme. Afin de vous y retrouver dans tous ces nouveaux lingotins. Petite révision certainement bien salutaire avant l'IDS et son lot de nouveautés !

Les céramiques usinées sont préparées industriellement sous forme de blocs ou de cylindres destinés à être usinés à l'aide d'un système CFAO. Les blocs peuvent être :


- denses = totalement frittés (peu usinables)
- poreux = préfrittés (facilement usinables)
- Par exemple : CELTRA Duo (Dentsply), IPS e.max ZirCAD (Ivoclar-Vivadent),

Everest (Kavo), Procera ((Nobel Biocare), inCoris ZI meso (Sirona), Zirconium (3M ESPE), GC Initial (GC) sans oublier la très grande gamme de chez VITA

Propriétés et indications des céramiques.

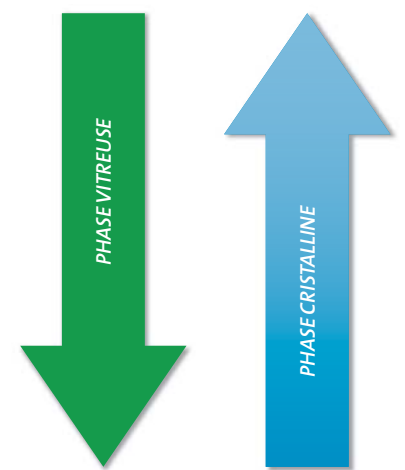
L'augmentation des qualités mécaniques des céramiques n'est pas sans effet sur leur rendu esthétique. En effet, la ré-

partition, la nature et le taux de charge ont une incidence directe sur les qualités esthétiques du matériau, ainsi les matériaux les plus résistants (Procera) sont les plus opaques. Inversement les matériaux les plus translucides (Empress) présentent les qualités mécaniques les plus faibles. Toute la recherche s'oriente donc actuellement vers des céramiques qui associent esthétique et résistance mécanique. ◀◀



MATERIAU	INDICATIONS
Céramique feldspathique	<ul style="list-style-type: none"> • Inlay/onlay • Facettes • Couronne unitaire antérieure et postérieure
Céramique vitrocéramiques	<ul style="list-style-type: none"> • Inlay/onlay • Facettes • Couronne unitaire antérieure • PM pulpée de préférence • Couronne sur implant
Céramiques d'oxyde	<ul style="list-style-type: none"> • Infrastructure de couronne unitaire antérieure pulpée • Infrastructure de couronne unitaire antérieure et postérieure ou d'un bridge antérieur max 3 éléments • Infrastructure unitaire postérieure ou bridge de max 4 éléments. Possibilité de bridge cantilever collé. • Pour la zirconie : reconstitutions 100% anatomiques
Céramique Hybride	<ul style="list-style-type: none"> • Inlay/onlay • Facettes à minima (0,2mm) • Couronne unitaire postérieure • Couronne sur implant

RÉSISTANCE MÉCANIQUE



PROPRIÉTÉS OPTIQUES
CAPACITÉ AU COLLAGE

Classification des céramiques selon leur microstructure.

Classification des céramiques selon leur composition chimique

- Céramiques feldspathiques** : ce sont les céramiques traditionnelles destinées à l'émaillage des coiffes céramo-métalliques. De nouvelles céramiques feldspathiques à haute teneur en cristaux de leucite, ont une résistance mécanique améliorée et un coefficient de dilatation thermique augmenté. Toutes les céramiques feldspathiques peuvent être, dans certaines situations cliniques, utilisées sans armature pour des restaurations unitaires.
- Vitrocéramiques** : Ce sont des matériaux mis en forme à l'état de verre puis traité thermiquement pour obtenir une cristallisation contrôlée et partielle.
- Céramiques alumineuses** : leur constituant principal est l'alumine (Al₂O₃).
- Céramiques à base d'oxyde de zirconium** (zirconie)

Classification des céramiques selon leur procédé de mise en œuvre.

Les céramiques pressées sont injectées à chaud dans la cavité d'un moule en matériau réfractaire ayant la forme de l'élément prothétique à réaliser. Pour cela, le matériau céramique doit passer par un état liquide permettant son injection. La forte réfractarité de certains matériaux céramiques limite l'utilisation de la technique de pressée aux verres ou aux vitrocéramiques.

- Par exemple : Empress 2 (Ivoclar-Vivadent), VITA PM9 (VITA)

Les céramiques infiltrées sont issues d'un processus en 2 étapes : Tout d'abord l'élaboration d'une structure en céramique préfrittée poreuse (Al₂O₃, Al₂O₃/ZrO₂...) suivie d'une infiltration par un verre liquide comblant les porosités. Cette infiltration renforce la structure du matériau et lui donne sa teinte finale.

- Par exemple : In-Ceram Alumina (VITA)

	Phase vitreuse	Phase cristalline
Céramique feldspathique Traditionnelle Utilisée pour l'émaillage des CCM et des CCC Enrichie en leucite	<p>Feldspath</p> <p>→ Pro CAD (Ivoclar) → VITABLOCS (VITA)</p> <p>Leucite</p> <p>→ Empress (Ivoclar)</p>	<p>Quartz 4 à 100 µm</p> <p>Leucite</p> <p>Matrice vitreuse avec des particules cristallines dispersées</p>
Vitrocéramique	<p>Disilicate de lithium → Empress 2 (Ivoclar)</p> <p>Dioxyde de zirconium → IPSe.max Press (1%)</p> <p>Silicate de lithium → Celtra Duo (Dentsply) → SUPRINITY (Vita) 10%</p>	<p>Silicate ou disilicate de lithium</p> <p>Matériau mis en forme à l'état de verre et traité thermiquement</p>
Céramique alumineuse (frittée ou filtrée de verre)		<p>Alumine 3 µm</p> <p>85% d'Alumine ⇒ In-Ceram (Vita)</p> <p>Alumine + Zirconie > 98% d'Alumine Procera (Nobel)</p>
Céramique d'oxydes	<p>Frittage partiel en phase solide, avec constitution d'un réseau de porosités ouvertes et continues</p>	<p>Infiltré secondairement par un verre puis traité thermiquement</p>
Céramique zirconie (frittée)		<p>Polycristalline</p> <p>Alumine pure Al₂O₃</p> <p>Zirconie pure ou Oxyde de Zirconium ZrO₂</p>
Céramique hybride	<p>Réseau céramique + réseau polymère</p> <p>ENAMIC (VITA)</p>	<p>= Céramique hybride</p>



Cassettes
MELAstore-Trays[®]



MELAtherm[®]IO



MELAtrace[®]



MELAprint[®]60

MELAG[®]
Expert en Hygiène

CHAÎNE D'ASEPTIE COMPLÈTE & INTERCONNECTÉE

MELAseal[®]200



MELAseal[®]pro



Containers
MELAstore-Box[®]



PREMIUM[®]Class



Équipements fabriqués suivant
normes et directives :

2006/42/CE (Directive Européenne)
EN 285 (Grands Stérilisateurs)
EN 13 060 (Petits Stérilisateurs)
EN 11607 - 2 (Thermosoudeuses)

DIN EN ISO 15883 (Appareils de Nettoyage & Désinfection)
93/42/CEE Classe IIa (Directive Européenne Produits Médicaux)

Stand 1R11
ADF 2015

Traumas dentaires : gérer l'urgence et l'avenir

Conférence D77 – Traumas dentaires : gérer l'urgence et l'avenir

– Date, heure

Vendredi 27 novembre |
9h–12h | 14h–17h

– Responsable scientifique :

Dr Elisabeth Roy, UFR de Nantes

– Modérateur :

Dr Marie-Aimée Le Clézio-Caron,
La Ferrière

– Objectifs

Maîtriser les gestes de l'urgence en traumatologie dentaire Gérer les complications des traumas dentaires à long terme

– Intervenants :

- Dr Valérie Armengol, Nantes
- Dr Pascal Karsenti, Toulon
- Dr Christophe Margottin, Cholet
- Dr Emmanuelle Noirrit-Esclassan, Toulouse
- Dr Sophie Quièvre, Luçon
- Dr Maxime Rotenberg, Toulouse

■ Les traumas dentaires représentent une source de stress pour de nombreux praticiens parce qu'ils imposent une prise en charge en urgence (Fig.1), qu'ils peuvent avoir de sévères répercussions sur les tissus pulpaire et parodontaux et qu'un suivi à long terme et multi-disciplinaire est souvent indispensable, notamment chez les jeunes patients. Quelques réflexes et des gestes simples peuvent néanmoins permettre aux chirurgiens-dentistes de dédramatiser la prise en charge des traumas dentaires.

Disposer au cabinet dentaire de référentiels d'aide à la prise en charge des traumas dentaires

Un diagnostic précis et une prise en charge immédiate adaptée sont les facteurs clés du pronostic des traumas dentaires. Les recommandations de l'IADT (International Association of Dental Traumatology) sur les traumatismes des dents temporaires et des dents permanentes sont accessibles en ligne et téléchargeables sur le site internet de l'association www.iadt-dentaltrauma.org. Ces protocoles sont applicables dans tous les cabinets dentaires aussi bien dans la prise en charge en urgence du trauma que dans son suivi au long cours. Le site internet www.dentaltraumaguide.org, créé par Jens Ove Andreasen, auteur de référence en traumatologie dentaire, est à connaître, ou mieux « à ajouter à ses favoris » car il propose pour chaque type de trauma dentaire une définition, des schémas, des radios, une aide à la réalisation de l'examen clinique et radiographique et surtout un accompagnement dans la prise en charge illustrée étape par étape.

Maîtriser les gestes de l'urgence en traumatologie dentaire

Si tout traumatisme dentaire a des répercussions sur le tissu pulpaire et le tissu parodontal à plus ou moins long terme, le pronostic de ces dents traumatisées dépend non seulement du type de trauma, de la dent (dent immature ou mature), de la compliance du patient, mais surtout de la bonne gestion de l'urgence traumatique et du suivi.

Gestion de l'exposition pulpaire

Certains traumas impliquent un geste rapide et approprié au niveau du com-

plexe dentino-pulpaire afin de réunir toutes les conditions propices à une réparation « ad-integrum ». Il s'agit principalement des fractures coronaires avec ou sans exposition pulpaire. L'objectif principal est la préservation de la vitalité pulpaire sur dent permanente immature afin de permettre l'apexogenèse, mais également sur dent permanente mature. Les traitements ayant pour but de maintenir la vitalité pulpaire sont essentiellement les coiffages et les pulpotomies. La difficulté de choix réside dans la détermination exacte de l'état pulpaire (stade inflammatoire et contamination bactérienne) et donc du potentiel de cicatrisation. La technique sera donc choisie en fonction de la profondeur de la lésion, de la taille de l'exposition pulpaire et de la durée de l'exposition pulpaire au milieu environnant (Fig 2).

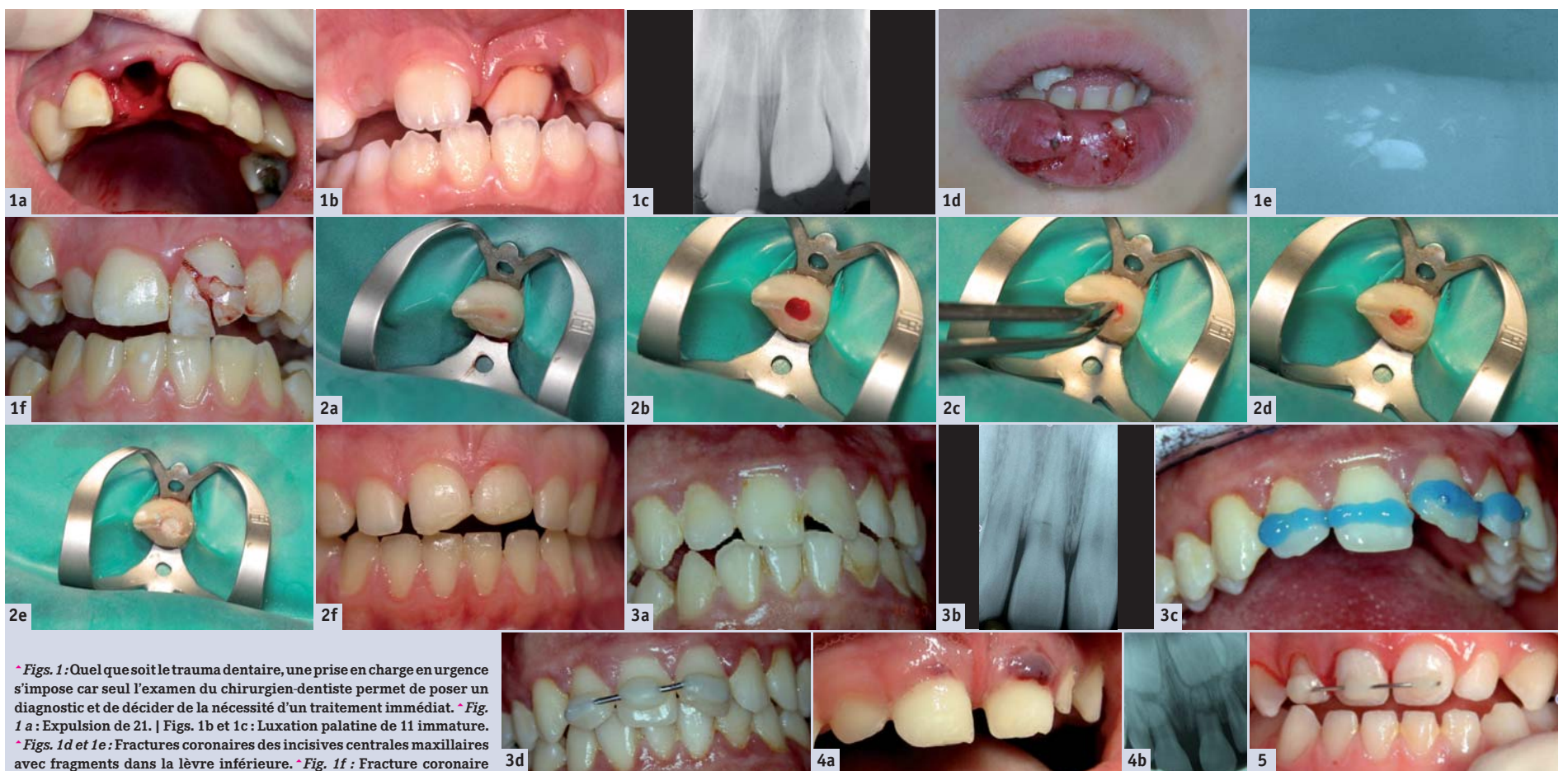
Réalisation d'une contention

Une contention est un dispositif utilisé pour soutenir, protéger ou immobiliser des dents traumatisées qui ont été déplacées, réimplantées, fracturées ou simplement fragilisées. Les durées de contention varient selon le type de trauma : elles peuvent être retrouvées dans les référentiels précédemment évoqués. Si différents modèles de contention sont décrits dans la littérature, tous doivent répondre à des impératifs : maintenir la dent traumatisée dans sa position physiologique, être passive, être réalisable immédiatement sans étape de laboratoire, être atraumatique pendant sa pose et sa dépose, ne pas léser le parodonte, permettre une bonne hygiène orale, ne pas créer d'interférences occlusales, autoriser la mise en œuvre d'une thérapeutique endodontique si nécessaire. Les conten-

tions les plus simples sont préférables ; elles doivent inclure une dent saine de chaque côté de la ou des dents traumatisées (Fig 3). On peut avoir aussi à adresser rapidement à un orthodontiste un patient victime d'un traumatisme dentaire, qui présente un appareillage orthodontique, souvent endommagé. Ce cas particulier nécessite de connaître les fondamentaux biomécaniques des arcs orthodontiques afin de pouvoir utiliser l'arc idéal en fonction de la situation.

Connaître les spécificités des traitements des traumas chez le jeune enfant

Quelle est la réelle urgence d'un trauma en denture temporaire ? La gestion de cette situation diffère du trauma en denture permanente : la priorité de la démarche thérapeutique va au germe sous-jacent (Fig 4). En ce qui concerne la dent temporaire elle-même, l'attitude du praticien ne pourra être conservatrice que si l'enfant est coopérant (Fig 5). Or, c'est une situation bien stressante pour un très jeune enfant que de découvrir le cabinet dentaire dans ces circonstances, avec des parents souvent eux-mêmes angoissés. Le traitement prendra donc en compte la gestion de la douleur, du risque infectieux et de l'anxiété dans un premier temps, puis la reconstitution ou l'avulsion de la dent dans un deuxième temps. L'objectif premier doit rester le bénéfice de l'enfant. Le praticien devra donc gérer au mieux ce challenge qui consiste à soulager rapidement son jeune patient et ce sans surajouter un traumatisme psychique lié au soin. Les moyens de sédation par MEOPA et/ou sédatifs médicamenteux sont alors d'une grande aide pour le confort de soin et la mise en



• Figs. 1 : Quel que soit le trauma dentaire, une prise en charge en urgence s'impose car seul l'examen du chirurgien-dentiste permet de poser un diagnostic et de décider de la nécessité d'un traitement immédiat. • Fig. 1 a : Expulsion de 21. | Figs. 1b et 1c : Luxation palatine de 11 immature. • Figs. 1d et 1e : Fractures coronaires des incisives centrales maxillaires avec fragments dans la lèvre inférieure. • Fig. 1f : Fracture coronaire complexe de 21. • Figs. 2 : Réalisation en urgence chez une patiente adulte d'une pulpotomie partielle sur 21, présentant une fracture coronaire avec exposition pulpaire depuis 24h. • Fig. 2a : Mise en place du champ opératoire après avoir réalisé une anesthésie locale. • Fig. 2b : Amputation pulpaire sur une hauteur de 2 mm. • Fig. 2c : Hémostase. • Fig. 2d : Contrôle du saignement. • Fig. 2e : Pose de MTA® et d'un coton humide. • Fig. 2f : Protection de 11 et 21 à l'aide de ciment verre ionomère le jour de la consultation d'urgence ; des reconstitutions plus esthétiques seront réalisées ultérieurement, la priorité étant la sauvegarde du complexe dentino-pulpaire. • Figs. 3a et 3b : Fracture radiculaire du tiers cervical de 11, imposant la mise en place d'une contention. • Fig. 3c : Après repositionnement de la dent et nettoyage des surfaces dentaires à la chlorhexidine, mordantage de la dent traumatisée et des dents voisines, au milieu des faces vestibulaires. • Fig. 3d : Contention posée de 12 à 21, à l'aide de fil métallique et de plots de composite ; la dent traumatisée est collée au dernier moment. • Figs. 4a et 4b : Chez le jeune enfant, la priorité va au germe de la dent permanente, en évitant tout risque infectieux ; ici, le fragment coronaire de 61 sera extrait. • Fig. 5 : Une contention peut être réalisée en denture temporaire lorsque la coopération de l'enfant le permet.

confiance de l'enfant. La gestion de l'urgence est une première étape, mais l'accompagnement de l'enfant dans les suites du traumatisme est tout aussi essentiel dans l'interception d'éventuelles complications.

Gérer les complications des traumatismes dentaires

Toute dent traumatisée doit faire l'objet d'un suivi clinique et radiographique régulier de la part du chirurgien-dentiste de façon à détecter, intercepter et traiter au plus tôt les complications, qu'il s'agisse de nécrose pulpaire, d'oblitération canalaire, de résorption interne, de résorption externe ou d'ankylose. La prise en charge pourra être multidisciplinaire, associant orthodontie, endodontie, parodontologie, chirurgie et bien sûr prothèse et soins conservateurs afin de conserver le plus longtemps possible la dent sur l'arcade, de préserver le tissu parodontal, et, de permettre le cas échéant d'implanter à l'âge adulte dans les meilleures conditions. Ainsi, il faudra parfois accompagner le patient et son entourage vers l'idée de « la perte de la dent ».

Appréhender l'aspect médico-légal pour servir aux mieux les intérêts des patients

De nombreux paramètres influent sur la gravité et le pronostic des traumatismes dentaires dont les séquelles après accident sont directement fonction de l'âge du patient à la survenue du traumatisme, de l'étiologie du traumatisme, de l'état dentaire antérieur du patient traumatisé, de la thérapeutique instituée à la suite du trauma, du secteur dentaire concerné ainsi que de la surveillance post-traumatique envisagée. Tout praticien est amené à établir un certificat médical initial (CMI) lorsqu'il reçoit en urgence un patient ayant subi un trauma dentaire. Les objectifs de ce CMI sont de :

- 1) **Constater les lésions immédiates** de la bouche, des maxillaires et des dents d'une victime consécutives à un accident ou une agression,
- 2) Établir une pièce médico-légale certifiée qui servira de référence à l'expert : **acte médico-légal** réclamé par les assurances et les **autorités judiciaires**,
- 3) Permettre au patient d'être **justement indemnisé des**

dommages en rapport direct et certain avec l'accident,

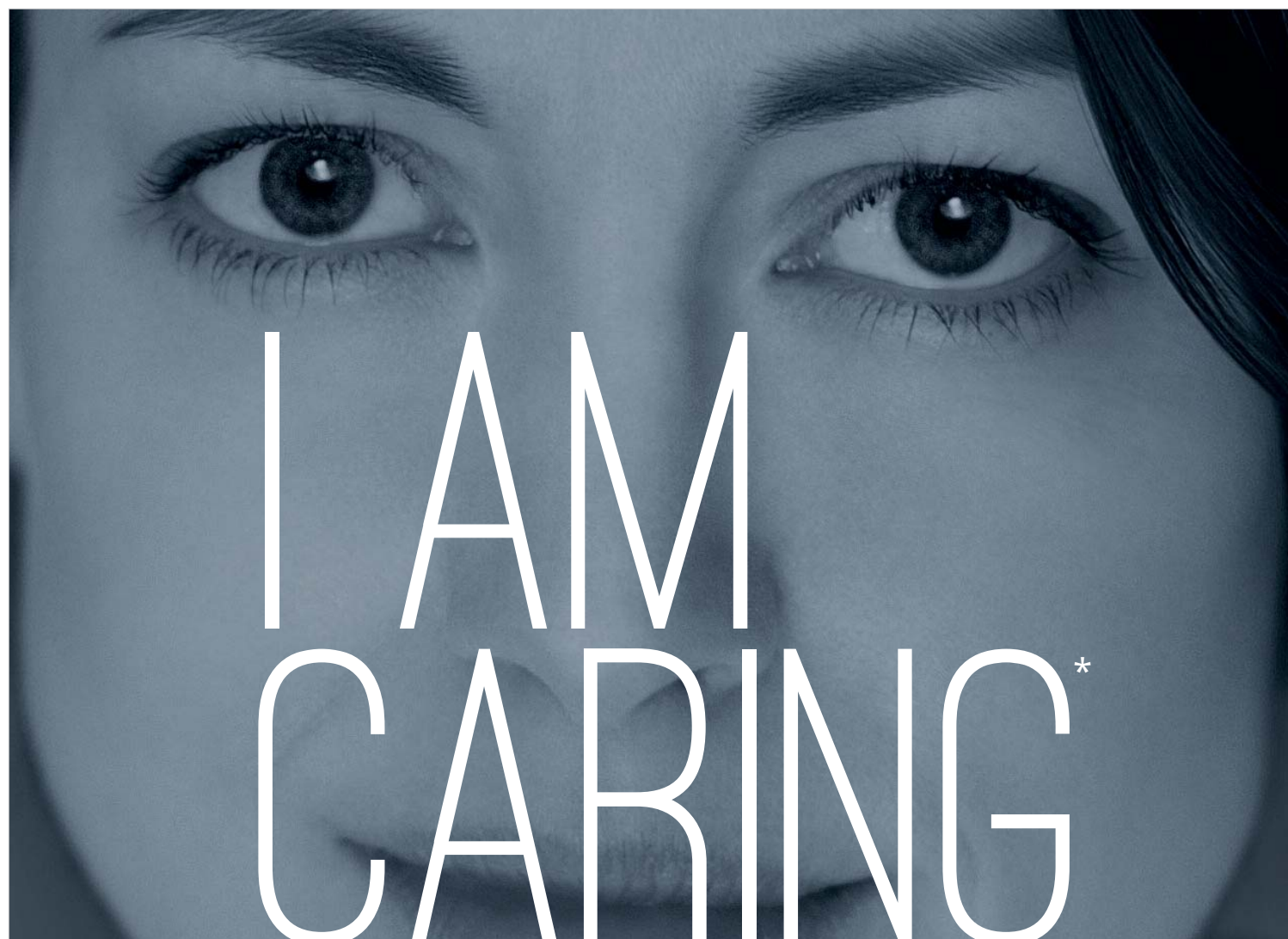
- 4) **Certifier l'état de santé** de façon précise et détaillée du patient alors qu'il vient de subir un dommage bucco-dentaire.

La prise en compte des aspects médico-légaux doit conduire le chirurgien-dentiste à rédiger des conclusions provisoires et définitives avec réserve et prudence,

du fait des nombreuses complications pouvant survenir parfois des années plus tard après un trauma, l'évolution étant parfois imprévisible à distance.

Les difficultés rencontrées dans la prise en charge des traumatismes dentaires peuvent être abordées plus sereinement en se référant aux recommandations de l'IADT et au site internet www.dentaltraumaguide.org. Les gestes de l'urgence en trau-

matologie dentaire doivent devenir des réflexes pour les chirurgiens-dentistes. Ils reposent essentiellement sur le traitement rapide et approprié de l'exposition pulpaire et la maîtrise de la technique de la contention. La rédaction du certificat médical initial ne doit pas être négligée. Enfin, l'établissement d'un suivi au long cours est essentiel pour traiter au mieux les complications. ◀



NEWTRON

Préserve les dents par des vibrations parfaitement maîtrisées et des inserts de qualité

- Acier d'une dureté spécifique, la plus proche de l'émail
- Régulation automatique de puissance et vibrations ultrasonores contrôlées (technologie Newtron®)
- Sens tactile préservé pour le praticien



Ce dispositif médical est classé IIa selon la Directive Européenne applicable en vigueur. Il porte le marquage CE. Organisme notifié : LNE-GMED 0459. Ce dispositif médical pour soins dentaires est réservé aux personnels de santé ; il n'est pas remboursé par les organismes d'assurance maladie. Ce matériel a été conçu et fabriqué selon un système d'assurance qualité certifié EN ISO 13485. Lire attentivement le manuel d'utilisation disponible sur www.satelec.com/documents. Fabricant : SATELEC (France). 1510KDTODAYPM003

17 av. Gustave Eiffel • BP 30216 • 33708 MERIGNAC cedex • France • www.acteongroup.com • info@acteongroup.com

* Je prends soin de mes patients

EQUIPMENT
ACTEON

1510-KD-Today-015

DENTAL TRIBUNE
The World's Dental Newspaper - Edition Française

www.dental-tribune.fr

today