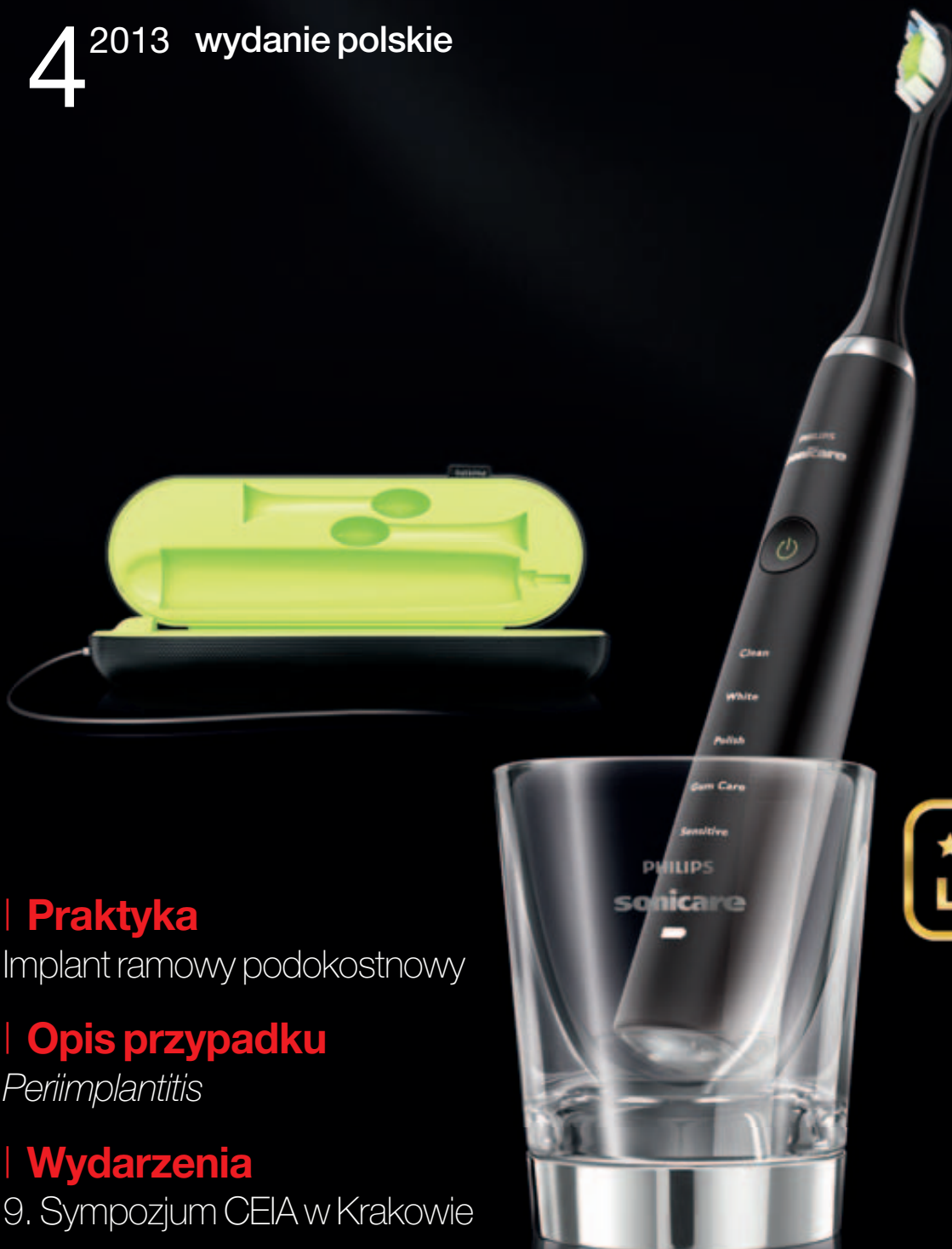

implants

international magazine of oral implantology

4²⁰¹³ wydanie polskie

ICV: 4,27 pkt.



| Praktyka

Implant ramowy podkostnowy

| Opis przypadku

Periimplantitis

| Wydarzenia

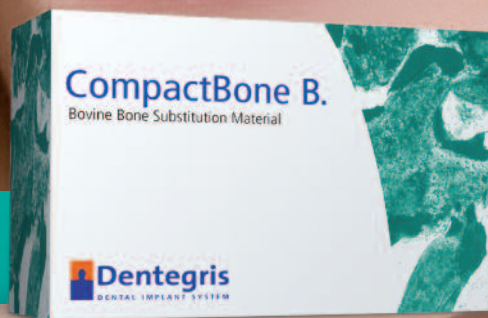9. Sympozjum CEIA w Krakowie

★★EDYCJA★★
LIMITOWANA


REGENERACJA TKANEK TWARDYCH I MIĘKKICH

zamów katalog

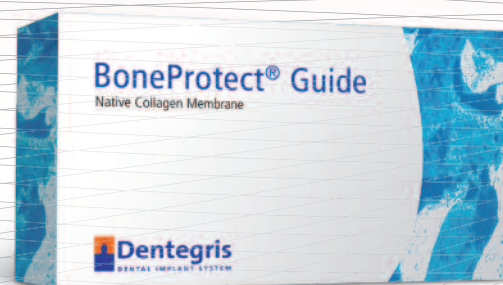
BIOMATERIAŁY



MATRYCA DO REGENERACJI TKANEK MIĘKKICH



MEMBRANY KOLAGENOWE



Dental Implant
ul. Londyńska 16/6
tel. (22) 633 22 46
tel. kom. 607 858 587

03-921 Warszawa
www.dentalimplant.waw.pl
e-mail: info@dentalimplant.waw.pl

 **Dentegris**
DENTAL IMPLANT SYSTEM



Koleżanki i Koledzy, **Szanowni Państwo!**

Najnowszy numer **implants** oddajemy Wam do rąk z informacją o indeksacji tytułu w Index Copernicus – uznano nasze istnienie i dbałość o wysoki poziom artykułów, przyznając kwartalnikowi **implants** 4,27 pkt. od 2012 r.

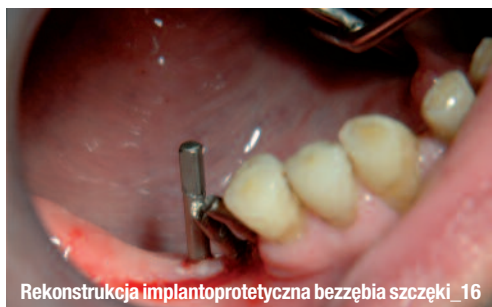Celem naszym jest m.in. udostępnienie łamów pisma młodym lekarzom, którzy chcą się dzielić swoimi obserwacjami, działaniami zabiegowymi, nierzadko także przypadkami powikłań.

Per-Ingvar Branemark, 30 lat temu przedstawił w USA śródkostne implanty dentystryczne wraz z ich protokołami chirurgicznymi i protetycznymi. Dzisiaj możemy stwierdzić nie tylko niezwykły postęp w dziedzinie implantologii, potrafimy także zrozumieć zjawiska tkankowe towarzyszące innym rozwiązaniom, np. implantom podokostnowym czy implantom bikortykałnym-śrubowym. Czas udowodnił, że implanty podokostnowe, zwane dzisiaj ramowymi, wykonane precyzyjnie, z dobrych materiałów, stabilizowane śrubami w części korowej pod okostną mogą z powodzeniem dorównać koncepcjom Branemarka w leczeniu bezzębia, szczególnie w atroficznych szczękach i trudnych przypadkach.

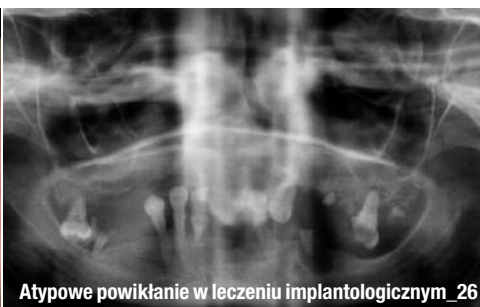Mam nadzieję, iż prezentacja tych pozastandardowych i alternatywnych metod spotka się z zainteresowaniem nie tylko implantologów, naukowców i klinicystów działających w uniwersytetach medycznych, ale również rozszerzy wiedzę lekarzy praktykujących poza nimi i wyjaśni istniejące na tym polu kontrowersje.

Życząc Wesołych Świąt i Szczęśliwego Nowego Roku 2014, zapraszam do ciekawej lektury!

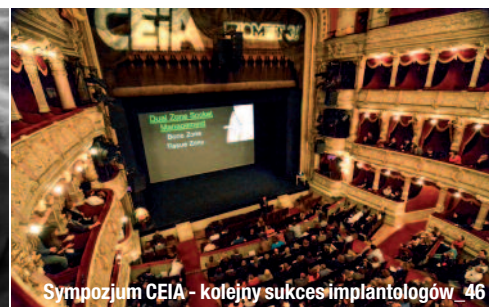Andrzej Wojtkiewicz



Rekonstrukcja implantoprotetyczna bezzębia szczęki_ 16



Atypowe powikłanie w leczeniu implantologicznym_ 26



Symposium CEIA - kolejny sukces implantologów_ 46

| Od wydawcy

- 03 **Szanowni Państwo!**
_ Prof. Andrzej Wojtowicz

| Praktyka

- _ Ramowy implant podkostnowy
- 06 **Implant ramowy podkostnowy jako alternatywna metoda** w chirurgii implantologicznej w trudnych sytuacjach – opis przypadku
_ Antonino Valenti, Marcin Wrzuś-Wieliński
- _ Implanty krótkie i ultrakrótkie
- 12 **Sukces kliniczny implantu krótkiego – obserwacje wieloletnie**
_ Mauro Marincola, Angelo Paolo Perpetuini, Stefano Carelli, G. Lombardo, Vincent Morgan

| Innowacyjne terapie

- _ Zastosowanie implantu podkostnowego
- 16 **Rekonstrukcja implantoprotetyczna bezzębia szczęki z wykorzystaniem implantu podkostnowego w technice małoinwazyjnej**
_ Tomasz Grotowski, Piotr Arkuszewski

| Opis przypadku

- _ Rehabilitacja z odbudową estetyczną
- 22 **Implantoprotetyczna rehabilitacja braków skrzydłowych z pełną odbudową estetyczną**
_ Michał Pelc, Andrzej Wojtowicz
- _ Periimplantitis
- 26 **Atypowe powikłanie w leczeniu implantologicznym bezzębnej żuchwy – opis przypadku**
_ Damian Dudek, Michał Matusek, Katarzyna Sotykiewicz, Krzysztof Helewski, Grażyna Kowalczyk-Ziomek, Grzegorz Wyrobiec, Romuald Wojnicz

| Standardy postępowania

- _ Implantacja w strefie estetycznej
- 32 **Protokół wykonywania odbudowy protetycznej na implantach wprowadzonych w pozycji siekaczy przyśrodkowych** szczęki przy niedoborach tkanek
_ George Priest

| overview

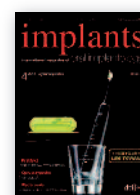- 38 **Periimplant lesions – causes and treatment options**
_ Georg Bach

| Wydarzenia

- _ Konferencja
- 44 **Stomatologia zintegrowana**
- _ Sympozjum
- 46 **9. Sympozjum CEIA – kolejny sukces implantologów!**
_ Beata Czekaj
- _ Konkurs
- 47 **„Nagrody „Top Design Gabinety Stomatologiczne” rozdane!**

| Informacje

- _ Produkty
- 48 **Informacje o produktach**
- 50 **O wydawcy**



Zdjęcie na okładce dzięki uprzejmości firmy Philips Polska Sp. z o.o.

PURE NEWTRON

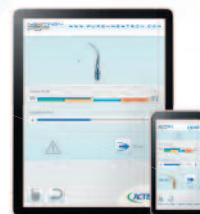KONTRA
Płytkę nazębną

NEWTRON P5XS

Newtron P5XS - powiew świeżości w codziennej praktyce!

- Opatentowana technologia B.LED wykrywa płytkę nazębną
- Elegancki wygląd - większa ergonomia i lepsza higiena
- Największy wybór końcówek oraz unikalny system płukania
- Aplikacja na smartfon lub tablet automatycznie ustawiająca urządzenie poprzez Bluetooth

Uchwyt rękojeści może
być zamocowany z boku

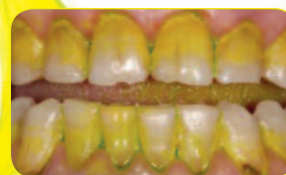

(opcja)

**Usuwanie kamienia/biofilmu w nowym świetle -
dzięki technologii **B[®]LED****

- Niebieskie światło z rękojeści B.LED w połączeniu z płynem fluorescencyjnym **FLAG** FOR B[®]LED ukazują całą płytkę nazębną
- Optymalnie oświetlone miejsce leczenia oraz doskonale widoczne złogi nazębne zapewniają znaczną oszczędność czasu i doskonałe wyniki w usuwaniu kamienia/biofilmu

Przyjdź i zobacz to urządzenie
oraz całą naszą ofertę na CEDE2013



Wykryte złogi nazębne



Więcej informacji oraz pełna lista dystrybutorów na naszej stronie internetowej:
www.pl.acteongroup.com

SATELEC
ACTEON

Implant ramowy podokostnowy jako alternatywna metoda w chirurgii implantologicznej w trudnych sytuacjach – opis przypadku

A frame-shaped subperiosteal implant as an alternative method in stomatological surgery for a particularly difficult cases – a case report

Autorzy _ Antonino Valenti, Marcin Wrzuś-Wieliński

Streszczenie: W pracy zaproponowano zastosowanie nowoczesnych metod obrazowania, przetwarzania uzyskanych obrazów oraz wytwarzania do projektowania i wykonania indywidualnego implantu podokostnowego o ramowych elementach retencyjnych własnej konstrukcji oraz siatce idealnie dopasowanej do podłoża kostnego. Przyjęta metodologia pozwoliła pominąć etap wstępnego zabiegu chirurgicznego tradycyjnie przeprowadzanego celem pobrania wycisku do opracowania woskowego modelu implantu. Odniesiony sukces kliniczny potwierdzony został 4,5-letnimi obserwacjami.

Summary: In the following case report the appliance of innovative depiction methods has been proposed. Moreover, transformation of received images and processing for design and creation of individual subperiosteal implant with frame-shaped retentional elements of own construction and a net perfectly adapted to osseous basis has also been proposed. The adopted methodology allowed to omit presurgical procedure level which is traditionally performed in order to take impression for wax implant model preparation. Clinical success, which has been achieved, was supported by 4,5-year observation.

Słowa kluczowe: implant podokostnowy, bezzębie, proteza nakładowa, metody komputerowego wspomaganie, tytan.

Key words: subperiosteal implant, edentulism, overdenture, computer-aided methods, titanium.

_ Wprowadzenie

Implantologia jest najbardziej zaawansowaną metodą leczenia w stomatologii i pozwala osiągnąć największy poziom satysfakcji pacjentów.¹ Znaczenia badań w tej dziedzinie dowodzą m.in. olbrzymie nakłady finansowe przeznaczane na opracowanie i promocję nowych produktów oraz dziesiątki tysięcy publikacji dotyczących tej tematyki.

Implanty stomatologiczne wytwarzane są z tworzyw metalicznych (stopów na osnowie kobaltu, tytanu, stopów tytanu) i materiałów ceramicznych (tlenek cyrkonu IV). Najpowszechniej stosowane są tytan i jego stopy, głównie ze względu na ich biotolerancję związaną z bardzo wysoką zdolnością do samopasywacji. Możliwość szybkiej samopasywacji jest właściwością szczególnie pożądaną w przypadku biomateriałów metalicznych ze względu na niebezpieczeństwo uszkodzenia warstwy pasywnej w trakcie zabiegu lub użytkowania implantu.^{2,3} Warstwa pasywna występująca na powierzchni ty-

tanu i jego stopów jest zbudowana głównie z rutylu (TiO_2) oraz innych tlenków tytanu (TiO i Ti_2O_3).⁴ Należy podkreślić, że dotychczas nie ma w piśmiennictwie żadnych w pełni wiarygodnych doniesień świadczących o powstawaniu reakcji alergicznych na sam tytan. Do innych pożądaných w chirurgii właściwości tytanu i jego stopów należy zaliczyć: dużą wytrzymałość względną w porównaniu z innymi materiałami inżynierskimi, a także korzystny (jak dla tworzywa metalicznego) moduł sprężystości przy pożądanęj wytrzymałości.⁵ Często wymieniane w przypadku stopów tytanu niebezpieczeństwa związane z przechodzeniem z materiału do tkanek jonów takich pierwiastków, jak wanad czy glin^{6,9} eliminuje lub minimalizuje się przez stosowanie tytanu technicznie czystego, stopów bezwanadowych⁵ lub odpowiednie przygotowanie powierzchni implantów.¹⁰⁻¹²

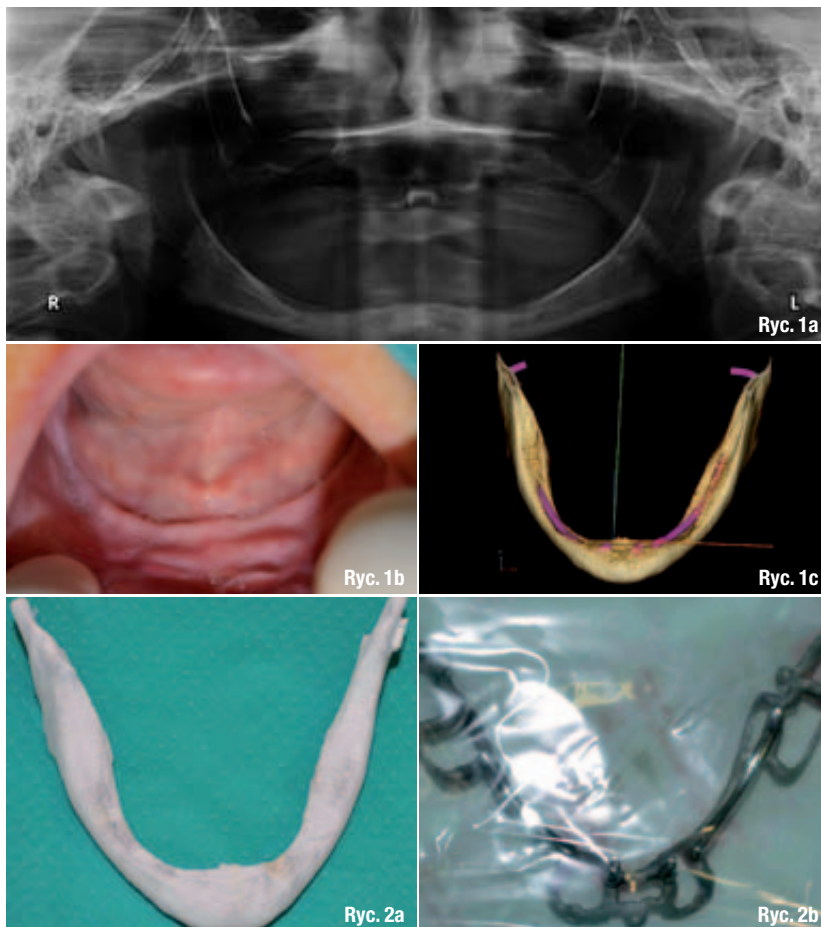
Obecnie wykorzystywane w stomatologii implanty różnicuje się ze względu na wiele czynników, biorąc pod uwagę: materiał z jakiego są wy-

konane, rodzaj zastosowanej powłoki czy sposobu przygotowania powierzchni części śródkostnej implantu, kształt implantów i ich umiejscowienie.¹⁴⁻¹⁸ Najczęściej implanty klasyfikuje się, uwzględniając ich konstrukcję, która jest odpowiednią m.in. na odmienne koncepcje przeprowadzenia zabiegu chirurgicznego.

W ostatnich dziesięcioleciach w użytku znalazły się 3 typy implantów: śródkostne, podokostnowe i przezkostne. Zdecydowanie najpowszechniej stosowane są obecnie wszczepy śródkostne, które stają się praktycznie codziennym elementem praktyki lekarskiej.¹⁸ W przypadku bezzębia zdecydowanie najpopularniejszą metodą rekonstrukcji uzębienia jest zastosowanie protezy dośluzówkowej (rozwiązanie to cechuje prostota konstrukcji i niska cena), jednak pomimo wieloletnich doświadczeń charakteryzuje się ono o 40% mniejszym poziomem satysfakcji pacjentów niż np. stosowanie protez nakładkowych.¹⁹ Dodatkowo, stosowanie protez dośluzówkowych, szczególnie tych niewłaściwie wykonanych, podobnie jak całkowita rezygnacja ze stosowania uzupełnień protetycznych, w największym stopniu sprzyjają powstawaniu zmian zanikowych podłoża protetycznego, co jest związane z powstaniem dalece niefizjologicznego stanu naprężenia w tkance kostnej.^{20,21}

Zanik kości wyrostka zębodołowego i części zębodołowej żuchwy przyspieszają również niewłaściwa higiena jamy ustnej i przewlekłe stany zapalne, np. przyzębia.²² Wieloletnie badania kliniczne dowodzą, że ubytek struktur kostnych jest największy w okresie pierwszych 6 miesięcy po ekstrakcji zęba, choć trwa on z mniejszym nasileniem przez całe życie pacjenta, prowadząc nawet do całkowitego zaniku wyrostka.²³ W wielu przypadkach związane ze zmianami zanikowymi niekorzystne warunki anatomiczne oraz brak wystarczającej ilości i jakości kości w miejscu planowanego wprowadzenia wszczepu nie stanowią już bezwzględnie przeciwwskazania do jego zastosowania, bowiem rozwój chirurgii odtwórczej umożliwia odbudowę kości w żądanym miejscu²⁴ i następnie umocowanie implantu. Jednak w przypadku znacznej atrofii kości trzonu żuchwy, implantację może utrudniać brak części gąbczastej i występowanie wyłącznie kości zbitiej. W takich przypadkach należy szukać alternatywnych rozwiązań, które pozwolą na utrzymanie implantoprotezy.²⁵⁻²⁹

Rozwiązaniem takim jest znana od niemal 60 lat metoda wszczepiania implantów podokostnowych, które zostały tak zaprojektowane, aby wspierały się na kości znajdującej się poniżej



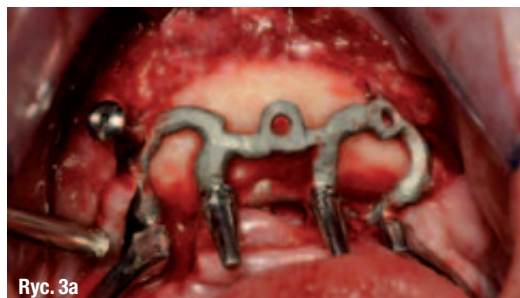okostnej. Tradycyjna procedura postępowania w tym przypadku polega na odpreparowaniu płata śluzówkowo-okostnowego, pobraniu wycisku podłoża kostnego, wykonaniu na podstawie gipsowego modelu dostosowanego do powierzchni kości odlewu szkieletu implantu ze stopu na osnowie kobaltu wraz z wypustkami, do których po zabiegu implantacji montuje się suprastrukturę protezy. Obecnie tego typu implanty stosowane są rzadko, pomimo że badania kliniczne wskazują na wysoki poziom satysfakcji pacjentów, którzy zdecydowali się na skorzystanie z tej metody leczenia.

Moore i Hansen³⁰ na podstawie przeprowadzonych w latach 1982-2000 badań klinicznych stwierdzili, że spośród u 38 na 39 pacjentów nie odnotowano oznak ruchomości implantu lub też stanów zapalnych, a tylko u jednego, cierpiącego na cukrzycę, odnotowano stan zapalny wokół jednej podpory. Wszyscy pacjenci podkreślali wysoki poziom zadowolenia. Badania te wskazują na celowość prowadzenia prac nad tego typu implantami, w tym nad zmniejszeniem traumy związanej z samym zabiegiem. Obecnie w tym zakresie otwierają się nowe możliwości, związane głównie z wykorzystaniem trójwymiarowych komputerowych technik diagnostyki i nawigacji, które pozwalają na ocenę podłoża kostnego oraz wykona-

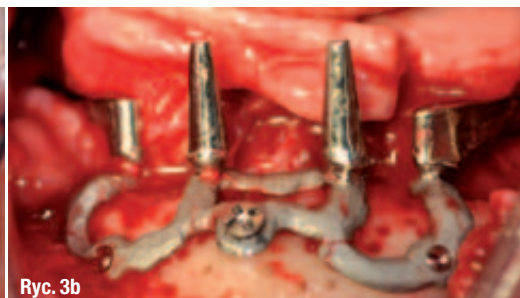
Ryc. 1a-c Zdjęcie rtg pantomograficzne wykonane u bezzębnej pacjentki przed rozpoczęciem leczenia (a), stan jamy ustnej pacjentki podczas badania wewnątrzustnego (b) oraz trójwymiarowy obraz wirtualny żuchwy uzyskany na podstawie tomografii komputerowej (c).

Ryc. 2a, b Uzyskany na podstawie modelu cyfrowego anatomicznego model fizyczny żuchwy (a) oraz wykonany z technicznie czystego tytanu ramowy implant podokostnowy po sterylizacji (b).

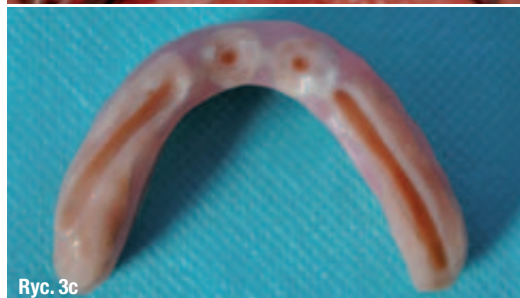Ryc. 3a-d_Ramowy implant podokostnowy podczas zabiegu implantacji (a) oraz zakotwiony przy pomocy mikrośrub tytanowych w kości korowej żuchwy (b), proteza nakładowa wraz ze złączami akrylowymi dostosowanymi do współpracy ze stożkowymi i ramowymi elementami implantu (c), stan jamy ustnej pacjentki po zdjęciu szwów (b).



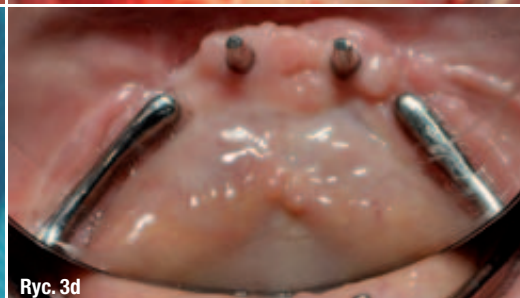Ryc. 3a



Ryc. 3b



Ryc. 3c



Ryc. 3d

nie trójwymiarowych modeli operowanych okolic. Umożliwia to precyzyjne zaprojektowanie oraz wykonanie całości implantu bez konieczności przeprowadzenia zabiegu chirurgicznego w celu pobrania wycisku. Tak przygotowany implant można następnie umieścić w czasie jednego zabiegu we wcześniej zaplanowanym miejscu.

W niniejszej pracy zaproponowano procedurę pozwalającą na bezinwazyjne zaprojektowanie i wykonanie indywidualnego implantu podokostnowego o specjalnie zaprojektowanych ramowych elementach retencyjnych, przygotowanego do natychmiastowego obciążenia we współpracy z protezą nakładową.

_Opis przypadku

54-letnia pacjentka zgłosiła się do leczenia implantoprotetycznego. Od 30 lat użytkowała protezy dośluzówkowe całkowite. Od kilku lat cierpiała z powodu niewłaściwego funkcjonowania protezy dolnej. Pomimo wielokrotnego podścielenia i stosowania klejów adhezyjnych do protez, uzupełnienie protetyczne nie wykazywało dostatecznej retencji i stabilizacji. Pacjentka uskarżała się na brak możliwości prawidłowego spożycia pokarmów oraz trudności w mówieniu. Poza okresową alergią na pyłki traw, innych chorób nie zgłaszała. W badaniu wewnątrzustnym stwierdzono całkowicie zanikłą część zębodołową żuchwy ze znacznym zanikiem trzonu żuchwy (Ryc. 1a). Wykonano badanie rtg pantomograficzne oraz tomografię komputerową (TK) żuchwy, której wyniki posłużyły do opracowania trójwymiarowego cyfrowego modelu żuchwy (Ryc. 1b-c). Przeprowadzone badania wykluczyły możliwość zastosowania wszczepów śródkostnych.

_Opis postępowania

Zaplanowano leczenie z zastosowaniem implantu podokostnowego własnej konstrukcji, który nazwano podokostnowym implantem ramowym. Uzyskany w badaniu TK obraz wysłano pocztą elektroniczną do specjalistycznej pracowni protetycznej we Włoszech, w której za pomocą oprogramowania 3D MED przygotowano wirtualny model 3D żuchwy. Na podstawie modelu cyfrowego sporządzono precyzyjny anatomiczny model fizyczny żuchwy przedstawiony na rycinie 2a. Po otrzymaniu modelu fizycznego żuchwy, zaprojektowano na nim kształt implantu i wykonywano model implantu z wosku. W modelu fizycznym zaprojektowano 2 elementy retencyjne o kształcie stożkowym w miejscu zębów siecznych oraz 2 elementy retencyjne w kształcie belki wychodzące z implantu z miejsca zębów trzonowych w kierunku kłów. Model wysłano do pracowni protetycznej, gdzie odlano implant podokostnowy z technicznie czystego tytanu (stopień czystości 3 do chirurgii kostnej) i poddano go obórcce końcowej i sterylizacji. Implant przedstawiono na rycinie 2b.

Po otrzymaniu implantu z pracowni protetycznej, pacjentka została umówiona na zabieg. W znieczuleniu ogólnym, po nacięciu i odwarstwieniu płatów śluzówkowo-okostnowych, w obszarze planowanego umiejscowienia wszczepu, sięgającego od guzowatości bródkowej do trójkątów zatrzonowcowych wprowadzono tytanowy implant, po czym mocowano go przy pomocy mikrośrub tytanowych (Ryc. 3a-b). Zastosowano sterowaną regenerację kości Reoss + kość własna + czynniki wzrostu + L-PRF. Założono szwy. Następnie dostosowano protezę całkowitą do współpracy z implantami, wykonując w niej elementy

REGENERACJA KOŚCI



MEMBRANY KOLAGENOWE CYTOPLAST

- ✓ membrana resorbowalna kolagenowa,
- ✓ bardzo stabilna struktura włókien kolagenowych,

MEMBRANY dPTFE CYTOPLAST

- ✓ membrana nieresorbowalna z dPTFE,
- ✓ doskonała do pokrywania zębodołów poekstrakcyjnych,



MEMBRANY dPTFE WZMACNIANE TYTANEM CYTOPLAST

- ✓ membrana nieresorbowalna z dPTFE wzmocniana tytanem,
- ✓ najbardziej przewidywalna technika augmentacji pionowej,

OSTEOGENICS

ZNIECZULENIA



QuickSleeper 4

Najbardziej zaawansowany system znieczuleń komputerowych z możliwością wykonywania znieczuleń dokostnych (techniki osteocentral i transkortykałna) oraz pozostałych rodzajów znieczuleń.

SleeperOne 4

Najnowsza generacja komputerowego systemu znieczuleń SleeperOne – wszystkie techniki znieczuleń: śródwładzowe, doprzegrodowe, nasiętkowe, dopodniebienne, etc za wyjątkiem dokostnych.

