

Entrevista a la Dra. Araceli Morales, de cara al XXVII Congreso SEI

Por DT Spain

1º Este Congreso ¿A quién va dirigido?

Este Congreso esta dirigido a todos aquellos que quieran conocer de primera mano las tendencias en la Implantología actual. Pero si nos quedamos en eso recurrimos a lugares comunes...

Va a ser una reunión cuidadosamente diseñada en todos los aspectos.

Todos y cada uno de los bloques, talleres y cursos están detenidamente pensados y dictados por los mejores ponentes posibles.

Con una intencion clara, que a partir del lunes en nuestras consultas podamos poner a disposición de nuestros pacientes nuevas y reales destrezas adquiridas en esos tres dias de intenso intercambio científico y humano.

Queremos además reencontrarnos físicamente con nuestros socios y recordarles que son ellos el orgullo de nuestra Sociedad.

2º ¿Hay actividades para los jóvenes dentistas? ¿Y tienen un precio especial?

Los jóvenes son imprescindibles para nosotros. Contaremos con sus comunicaciones y pósters.

Y por supuesto, tienen una cuota súper reducida para que nos acompañen y disfruten de todas las actividades.

Pero no es que «haya» cosas para ellos, es que ellos van a marcar el ritmo del Congreso por su participación a través de los JES en todas las sesiones.

Animo a los mas noveles a que se informen de como pueden integrarse en el grupo.

3º Sobre el programa para técnicos de laboratorio e higienistas ¿qué nos podría comentar?

Las auxiliares e higienistas son fundamentales. Les ofrecemos un curso muy especial por quien lo va a dar que es la Dra. Pilar Rodríguez. Ella es medico estomatólogo, Master en Periodoncia, coordinadora del PRAMI y una excelente comunicadora.

No se la deberían perder.

En cuanto a los técnicos de laboratorio queremos que se integren con nosotros dentro del Congreso. Jueves y viernes compartiremos conocimientos codo con codo. Y estamos especialmente ilusionados.

4º Vemos un gran abanico de conferenciantes de altísimo nivel ¿Nos podría comentar algo sobre ellos?

La Implantología es cada vez mas amplia y mas multidisciplinar. Dificil querer abarcarlo todo y un tanto frustrante disponerlo todo en muchas salas simultáneas.

Bloques de temas candentes con cabezas de cartel extraordinarios.

Nuestro segundo Zygoma Day con los mejores especialistas del momento liderados por el Dr. Carlos Aparicio. Por primera vez, además en un Congreso, un taller de Implantantes zigomaticos dictado por el Dr. Luis Cuadrado.

Una jornada completa dedicada a una realidad ineludible que nos preocupa a todos, la periimplantitis con la participación de grandes conocedores del tema y autores de tratados, como son los Dres. Padulles y Sanchez Salmeron.

Diseño de sonrisas de la mano de Francis Coachman.

Grandes especialistas en regeneración como los Dres. Sousa, Mareque, Andrés o Murillo y la excepcional presencia del Dr. Carvalho de Silva, uno de los mejores a nivel mundial. Flujo digital, con tres grandes nombres, Bowen, Vilagran y Cuadrado.

Un eminente profesor de la Universidad de Chicago, el Dr. Rubinstein, perteneciente también al grupo de Atlanta de los Dres. Salama, gran especialista en prótesis y estética y con una gran casuística en solución de casos mal ejecutados por grandes errores de diagnostico.

Y en Estética también resaltaran la Dra. Toboso, el Dr. Mesquida o el Dr. Sanz en quien aconsejo reparen en su conferencia del sábado sobre Bioestetica e Implantología. Para mi uno de los grandes hallazgos de los últimos años.

Y tenemos un full de ases con los Dres. Manzanares, Nart y Milko Villarroel.

Va a ser un espectáculo verles dando diferentes visiones y alternativas en estética «blanca y rosa».

Será uno de los momentos álgidos.

Y cómo no, para SEI es un privilegio contar con el mayor especialista mundial en células madre en el área máxilofacial y odontológico, el Profesor de la Universidad de Columbia, Jeremy Mao.

Y hay mucho mas, sorpresas incluidas.

Y con un concepto claro de que no hay dictantes mas o menos importantes, todos lo son para nosotros.

Serán los asistentes quienes juzguen si hemos acertado o no, pero nuestra intención es que asistan a un Congreso «boutique», no a un Congreso «al peso».



Por eso es importante que asistan para que vean también una SEI renovada y plena de proyectos.

Y permítanme que de en este momento las gracias a todos los patrocinadores y a todos cuantos sin descanso nos están ayudando para hacer posible este envite.

Y una mención especial a nuestro personal «de base» Paloma y Patricia, incansables y entusiastas siempre, a nuestro diseñador, Carlos Molina y a RG Comunicación, responsable de la Secretaria Técnica.

5º Coméntenos el por qué de elegir la ciudad de Madrid como lugar de celebración del evento.

Madrid sigue siendo la capital del Reino... Digo esto sin animo de menosprecio de cualquier lugar de España... A lo que me refiero es que a ella se llega fácilmente y que es, por definición, ciudad abierta y acogedora, a un tiempo.

Elegimos además el Circulo de Bellas Artes por su envidiable ubicación y su tradición cultural ya que queremos que nuestro evento tenga también esa condición.

6º En pocas palabras ¿Cómo ve usted la situación de los implantes, en el presente y de cara al futuro, en España?

La Implantología tendrá sin duda un gran recorrido en los próximos años. Cada vez mas afianzada en la gran revolución tecnológica y digital, pero también la quisiera mas multidisciplinar y médica.

Sinceramente, por eso no veo sino ventajas en la creación de la Especialidad.

Pero además hemos de responder a otros retos, como la revalorización de la profesión o el riesgo de la salud general sino aplicamos la sensatez, y otras cosas, a los tratamientos con implantes.

Pero de eso ya hablaremos en otra ocasión.

7º Para finalizar, unas palabras suyas para todos los lectores de Dental Tribune

A todos los lectores de Dental Tribune, felicitarles precisamente por serlo. Es una de las publicaciones mas interesantes del sector.

Y si me lo permiten, animarles a todos a que nos acompañen del 13 al 15 de Noviembre en Madrid.

Con un deseo de acercamiento muy especial para toda América Latina a quien este Congreso guarda una especial sorpresa.

Gracias al equipo editorial de DT por dedicar este tiempo a SEI.

XXVII CONGRESO SEI
13/15 NOVIEMBRE

ROBERT CARVALHO
SERGIO RUBINSTEIN
CARLOS APARICIO
ANTONIO SANZ
JEREMY MAO
ESTERAN PADULLES
MILKO VILLARROEL

INSCRÍBETE EN
WWW.SEIMADRID2014.ES

DENTAL TRIBUNE

El periódico dental del mundo
www.dental-tribune.com

Publicado por Dental Tribune International

DENTAL TRIBUNE

Spanish Edition

Director General
Rafael López Gómez:
rafael@dental-tribune.es

Administración
Karina Dávila: karina@dental-tribune.es

Diseñador Gráfico
Francisco Soriano: francisco@dental-tribune.es

Correctora y Asesora Científica
Profa. Dra. Mary García Santos
dra.garcia-santos@dental-tribune.es

Publicidad
Ripano S.A.: francisco@dental-tribune.es

ISSN: 2586-3692
Depósito legal: M-20440-2014



EDITORIAL MÉDICA
Editado por Ripano, S.A.
Ronda del Caballero de la Mancha, 155 - 28054
Madrid (España)
Telf. (+34) 915 721 377-Fax: (+34) 915 720 391
www.ripano.eu / www.ripano.es

DENTAL TRIBUNE

Spanish Edition

Edición que se distribuye a todos los odontólogos de España, latinoamericanos y a los profesionales hispanos que ejercen en Estados Unidos.

Dental Tribune Study Club

El club de estudios online de Dental Tribune, avalado con créditos de la ADA-CERP, le ofrece cursos de educación continua de alta calidad. Inscríbese gratuitamente en www.dtstudyclubspanish.com para recibir avisos y consulte nuestro calendario.

DT International

Licensing by Dental Tribune International

Group Editor: Daniel Zimmermann
newsroom@dental-tribune.com
+49 341 48 474 107

Clinical Editor Magda Wojtkiewicz

Online Editors Yvonne Bachmann
Claudia Duschek

Copy Editors Sabrina Raaff
Hans Motschmann

Publisher/President/CEO Torsten Oemus

Chief Financial Officer Dan Wunderlich

Business Development Claudia Salwiczek

Event Manager Lars Hoffmann

Marketing Services Nadine Dehmel

Sales Services Nicole André

Event Services Esther Wodarski

Media Sales Managers

Matthias Diessner (Key Accounts)

Melissa Brown (International)

Peter Witteczek (Asia Pacific)

Maria Kaiser (North America)

Weridiana Mageswki (Latin America)

Hélène Carpentier (Europe)

Accounting Karen Hamatschek
Anja Maywald

Executive Producer Gernot Meyer

Dental Tribune International

Holbeinstr. 29, 04229 Leipzig, Germany

Tel.: +49 341 4 84 74 302 | Fax: +49 341 4 84 74 173

www.dental-tribune.com | info@dental-tribune.com

Regional Offices

ASIA PACIFIC

Dental Tribune Asia Pacific Limited

Room A, 20/F, Harvard Commercial Building,

105-111 Thomson Road, Wanchai, Hong Kong

Tel.: +852 3113 6177 | Fax: +8523113 6199

THE AMERICAS

Tribune America, LLC

116 West 25rd Street, Ste. 500, New York, N.Y.

10011, USA
Tel.: +1 212 244 7181 | Fax: +1 212 224 7185

La información publicada por Dental Tribune

International intenta ser lo más exacta posible.

Sin embargo, la editorial no es responsable por

las afirmaciones de los fabricantes, nombres de

productos, declaraciones de los anunciantes,

ni errores tipográficos. Las opiniones expresa-

das por los colaboradores no reflejan necesari-

amente las de Dental Tribune International.

©2014 Dental Tribune International.

All rights reserved.

Editorial

Por Dr. Miguel Peñarrocha Diago

Estimados lectores,

En un placer y un orgullo hacer la editorial para éste número de **Dental Tribune**. La Dra. Araceli Morales presenta el próximo congreso de la Sociedad Española de Implantes del 13 al 15 de noviembre de 2014 en Madrid, que reunirá un amplio y prestigioso grupo de ponentes. Les deseo a los organizadores del congreso que se cumplan ampliamente sus expectativas y a todos ustedes les animo a asistir a este evento tan interesante.

En la actualidad la implantología ha revolucionado por completo la odontología y la cirugía oral. El Prof. Dr. Manuel Fernández y su equipo revisan las aplicaciones de las células madre en el campo odontológico, que se encuentran en una fase de investigación prometedora. Presentan un estudio experimental sobre fijación primaria de implantes con la participación de células madre.

La Profa. Dra. Alejandra Hernández y la Catedrática Profa. Dra. Elena Barbería, estudian el patrón de reabsorción radicular denominado "reabsorción inesperada" en molares temporales, es un hallazgo clínico

que, hasta este momento, prácticamente no se ha referido en la literatura científica.

El Dr. Julio González Iglesias, Profesor de Historia de la Odontología, y la Dra. Beatriz Pascual nos muestran interesantes imágenes y hallazgos de la odontología de los etruscos, que como los Odontólogos actuales eran "reponedores" de dientes.

Deseo felicitar a la **Editorial Ripano** por la realización del II Congreso Internacional Autores de Ripano que fue un éxito, tanto de asistencia, como por el elevado nivel de las Conferencias. Tuve el honor de participar como ponente en dicho Congreso. Es de elogiar la actividad editorial de **Ripano**, que permite a un número importante de autores Odontólogos de habla castellana editar sus libros, en un momento complejo para que los profesionales los compren, por la crisis económica y por los cambios del papel al soporte digital.

La implantología es indudable que ha revolucionado la odontología y la cirugía bucal, donde tiene un importante papel en este campo. Desde hace muchos años, trabajo como



Prof. Dr. Miguel Peñarrocha Diago

Catedrático de Cirugía Bucal
Director del Departamento de Estomatología
Facultad de Medicina y Odontología
Universidad de Valencia
e-mail: miguel.penarrocha@uv.es

Profesor en la Universitat de València, donde disponemos de postgrados en cirugía e implantología bucal. El Máster de Cirugía Bucal tiene un año de duración, y como continuidad para los alumnos que han realizado este curso de cirugía, existe un Máster en Implantología de dos años de duración.

Como fruto de este trabajo en la Implantología acaba de aparecer editado por **Ripano**, un libro sobre el tratamiento con implantes en los maxilares en pacientes con grandes atrofas. En él, se hace un recuerdo anatómico de las estructuras óseas a tomar en cuenta antes de la colocación de los implantes ayuda a identificar dónde queda hueso residual, especialmente en los arbotantes anatómicos, y será ahí, en esta localización, en donde podremos colocar los implantes con suficiente estabilidad primaria en el propio hueso pristino del paciente. En los distintos capítulos se abordan los diferentes arbotantes donde colocar los implantes: nasopalatino, canino, cigoma, pterigoides e implantes por palatino. En muchos casos la implantología reflejada en el libro está al borde de la "implantología imposible". Espero que este libro sirva para el beneficio de pacientes y profesionales.

Les recuerdo a todos los lectores de Dental Tribune, que desde el próximo 20 al 22 de Noviembre de 2014 tendrá lugar en Salamanca el XXII Congreso de la Sociedad Española de Cirugía Bucal, otro interesante Congreso, presidido por el Dr. Antonio López-Valverde Centeno, del cual soy presidente del Comité Científico. Os esperamos con los brazos abiertos.

Un cordial saludo,
Miguel Peñarrocha Diago

SECIB
Sociedad Española de Cirugía Bucal

XII
CONGRESO NACIONAL
DE LA SOCIEDAD ESPAÑOLA
DE CIRUGÍA BUCAL

SECIB
2014
SALAMANCA

20,21 y 22 - Noviembre 2014

www.secib2014.es

Células madre de origen dentario. Aplicación en Implantología

Por Manuel Fernández Domínguez, José Luis Castillo Pardo De Vera, Ana Adell Pérez, Riansares Arriazu

I. INTRODUCCIÓN

En la actualidad la implantología ha revolucionado por completo la odontología y la cirugía oral. El tratamiento con implantes dentales permite estabilizar y restaurar la función del sistema estomatognático y del tejido óseo lesionado en pacientes edéntulos, y representa uno de los avances más notables en la tecnología médica moderna.

Las aplicaciones de las células madre (Stem Cells) en el campo odontológico se encuentran en una fase de estudio prometedora. Las células madre embrionarias humanas se descubrieron en 1998, iniciándose la era de la medicina regenerativa. En la actualidad se conocen diversos tipos de células madre, que se caracterizan y se clasifican en función de varios criterios, aunque la clasificación más empleada es aquella que las divide en función de su capacidad de división. Así podemos encontrar los siguientes tipos:

- Células Madre totipotentes. Son aquellas capaces de originar un embrión y un individuo completo, diferenciándose hacia cualquier estirpe celular.
- Células Madre pluripotentes. Tienen la capacidad de poder desarrollar los 200 tejidos de un ser humano pero no el tejido extraembrionario. Actualmente se trabaja en un nuevo campo de investigación, las células madre pluripotenciales, creadas por ingeniería genética a partir de células mesenquimales adultas, son las iPS Cells.
- Células Madre multipotentes. Son aquellas con capacidad para diferenciarse en una o más estirpes celulares, pero nunca en todas ellas. Son conocidas como células madre adultas. A este tipo celular pertenecen, entre otras, las células madre mesenquimales de la médula ósea y las células madre de la pulpa dental.
- Células Madre oligopotentes. Al igual que las anteriores, pueden desarrollar un conjunto de tipos de celulares, pero mucho más reducido.
- Células Madre unipotentes. Con capacidad para diferenciarse en un único tipo celular.

La utilización de células madre de la médula ósea está en desuso debido al bajo porcentaje de células obtenido, al dolor postoperatorio y a la elevada morbilidad que conlleva el proceso de obtención. Ello ha condicionado la búsqueda de una fuente de células madre más asequible.

CÉLULAS MADRE DE ORIGEN DENTAL

Se han identificado diversos tipos de células madre de origen dental. Pre-

sentan potencial de multidiferenciación y por ello pueden formar células con carácter osteo-odontogénico, adipogénico y neurogénico, pero presentan predilección por el desarrollo odontogénico.

1. Células madre de tejido pulpar. Las células madre del tejido pulpar (Dental Pulp Stem Cells - DPSCs) fueron aisladas por primera vez por el grupo de Gronthos y cols en el año 2000 tras la exodoncia quirúrgica de terceros molares incluidos. Tras la obtención y el cultivo del tejido pulpar se comparó con médula ósea de pacientes sanos. Su recuento era significativamente superior al grupo control. Se han empleado fundamentalmente las células que provienen de terceros molares y piezas supernumerarias. Su enfoque terapéutico precisa de una interacción correcta con los diferentes biomateriales, que van a servir de soporte para su aplicación. Las SBP-DPSCs son una subpoblación de DPSCs que presentan la capacidad de diferenciarse hacia osteoblastos, pudiendo reconstruir in vitro estructuras tridimensionales que se pueden diferenciar en osteoblastos.

Presentan la ventaja de un fácil acceso (tan solo se precisa la exodoncia de la pieza dentaria), gran capacidad de diferenciación y correcta interacción con biomateriales. Son por todo ello las ideales en regeneración tisular.

2. Células madre de dientes deciduos.

Las SHEDs (Stem Cells from human Exfoliated Deciduous teeth) fueron identificadas en 2003 por Miura y cols. en la cámara pulpar de dientes temporales. Presentan un nivel de proliferación mucho más alto que las células madre mesenquimales derivadas de médula ósea e incluso más alto que el de las DPSCs. Tiene capacidad para diferenciarse en odontoblastos y osteoblastos, siendo muy útiles en regeneración ósea.

En un estudio realizado por Zheng y cols. en el que defectos óseos mandibulares eran rellenados con estas células, los resultados reflejaban (tanto a nivel histológico como radiológico) diferencias significativas en la regeneración ósea de los defectos tratados mediante SHEDs unidas a un biomaterial, con respecto a los defectos control sin relleno e incluso aquellos en los que se empleó únicamente biomaterial. También se ha probado el potencial de las SHED para diferenciarse en células angiogénicas, cuya capacidad de inducción se considera fundamental para cualquier tipo de regeneración con tejido conjuntivo.

3. Células madre de la papila dental. Sonoyama y cols fueron los primeros en estudiar las células que se

localizan en el ápice de la papila de los dientes permanentes que no han terminado su apicoformación. Las SCAPs (Stem Cells from Apical Papilla) parecen las responsables de regenerar la raíz, y que se encuentran situadas entre la papila apical y la pulpa. En estudios experimentales se obtiene un complejo dentinopulpar típico cuando las SCAPs son trasplantadas subcutáneamente en ratones inmunocomprometidos en una matriz conductiva apropiada, como la hidroxiapatita.

4. Células madre del folículo dental.

El folículo dental es un tejido conectivo que rodea a los dientes en formación, y que ha sido considerado desde hace años como un tejido multipotente, debido a su capacidad para formar cemento, hueso alveolar y ligamento periodontal.

Las DFPCs (Dental Follicle Precursor Cells) fueron descubiertas por primera vez por Morszeck y cols. en el año 2005. Al trasplantar estas células por vía subcutánea a ratones inmunocomprometidos, se observó la formación de tejido fibroso similar al ligamento periodontal, o rígido similar al cemento. Sin embargo no se identificó dentina ni hueso en formación. Diferentes autores han explicado la posibilidad de que ello sea debido al reducido recuento celular en los cultivos de este tipo de células.


5. Células madre del ligamento periodontal.

Durante la maduración del diente se produce la maduración del ligamento periodontal, cuya función será soportar presiones durante las fuerzas oclusales. La presencia de múltiples tipos de células en el periodonto sugiere que este tejido contiene células madre llamadas PDLSCs (Periodontal Ligament Stem Cells) que mantienen la homeostasis y la regeneración del tejido periodontal.

El trasplante experimental a ratones inmunocomprometidos reveló la capacidad de estas células para regenerar tejidos similares al cemento y al ligamento periodontal. Las PDLSCs son células multipotentes que al cultivarlas en las condiciones idóneas muestran unas características osteogénicas, adipogénicas y condrogénicas.

II. APLICACIONES EN ODONTOLOGÍA Y CIRUGÍA ORAL

El empleo de células madre a nivel de la cavidad oral va encaminado a la regeneración de tejidos. Actualmente las líneas de investigación se han extendido en el campo de la cirugía oral y maxilofacial, con estrategias dirigidas al manejo del dolor



Dr. Manuel Fernández Domínguez

Director del Departamento de Odontología de la Universidad San Pablo CEU

Jefe de Servicio de Cirugía Maxilofacial del Grupo Hospital Madrid.

y la reconstrucción de diferentes estructuras que mejoren la funcionalidad:

- Regeneración de tejidos dentales de soporte (dentina, ligamento periodontal, tejido pulpar, cemento, esmalte y mucosa oral).
- Regeneración de piezas dentales completas.
- Regeneración ósea en cirugía oral e implantología.
- Regeneración meniscal en patologías de ATM.
- Regeneración de tejidos de glándulas salivares.
- Regeneración de tejido nervioso.

A nivel odontológico la terapéutica con células madre se ha encaminado hacia la regeneración tisular, donde destacamos la cirugía y la endodoncia. En el campo de la implantología los avances se dirigen hacia todos los procesos en los que se precisa un aumento o regeneración del tejido óseo, tales como periimplantitis, elevaciones de seno o reconstrucciones alveolares.

La regeneración pulpar es uno de los campos de estudio con mayor proyección en los últimos años. La ingeniería del tejido pulpar es un campo en continua expansión y que tiene como objetivo el reemplazo de una pulpa inflamada, necrótica e irreversible por una pulpa sana y un tejido funcionalmente competente, capaz de formar nueva dentina. En caso contrario el diente pierde su vitalidad y la falta de vascularización debilita su estructura, pudiendo desarrollar fracturas dentarias que terminan por provocar la pérdida de dicha pieza. La capacidad de las células madre de origen dental para generar complejos dentinopulpares y complejos cemento-ligamento periodontal sugiere el posible potencial de éstas en procesos de apico-genesis y tratamientos de apicoformación.

La regeneración del periodonto parece posible, ya que las células pueden proliferar y migrar desde el ligamento sano adyacente, hasta el área dañada. Se ha observado que el empleo de factores de crecimiento en la ingeniería del ligamento periodontal incrementa su potencial terapéutico. Los factores de crecimiento que mejores resultados han dado son las BMP (sobre todo 2, 7 y 12) de manera aislada o en combinación con IGF-1 (factor de crecimiento parecido a la insulina tipo 1), PDGF (factor de crecimiento derivado de plaquetas) solo o combinado con IGF-1, FGF-2 (factor de crecimiento fibroblástico tipo 2) y TGFb-1 (factor de crecimiento transformante beta-1).

La regeneración de dientes completos para su posterior implantación en humanos se encuentra aún muy lejana, debido a la complejidad del proceso, y al diferente origen embrionario de cada uno de los tejidos dentales, lo que obliga al empleo de células pluripotenciales.

Pero sin lugar a dudas la regeneración ósea es el campo ideal para el desarrollo de nuevas terapias. Las estrategias actuales para la regeneración de defectos óseos son múltiples, entre los que destacan el empleo de injertos autólogos, heterólogos y biomateriales sintéticos. En la actualidad la implantología ha revolucionado por completo el mundo odontológico. Hasta ahora las técnicas de implantología oral y regeneración ósea mediante matrices osteoconductoras, como la hidroxapatita y las proteínas de médula ósea (BMPs – Bone marrow protein) con propiedades osteoinductivas, han contribuido a la rehabilitación de pacientes que presentaban pérdidas dentales y atroñas óseas.

Actualmente se está empleando rhBMP-2 (proteína ósea recombinante) junto con células mesenquimales recombinantes, procedentes de la médula ósea de ratones, embebidas en b-tricalcio fosfato para la colocación de implantes. Con ello se pretende presentar una nueva forma de regeneración ósea utilizando la distracción ósea para la ingeniería de tejidos duros, debido a que la estimulación mecánica produce señales de inducción que conducen a la neoformación de hueso.

III. PROYECTOS DE INVESTIGACIÓN

La aparición de procesos patológicos asociados con reabsorciones

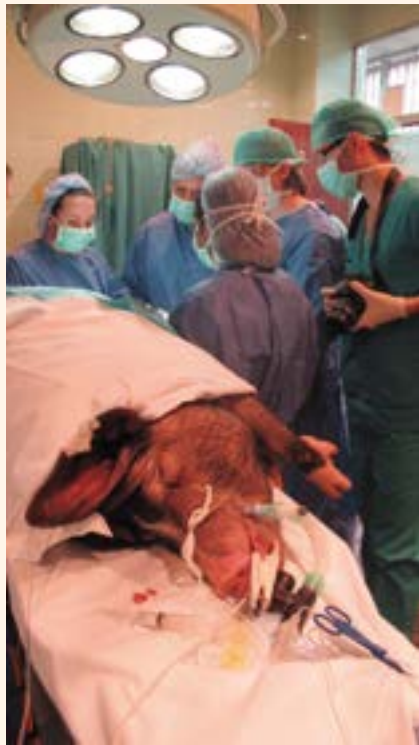

Figura 1.

y pérdidas óseas periimplantarias, como la periimplantitis, así como la creciente frecuencia en la necesidad de rehabilitación de atroñas óseas cada vez más severas, ponen en riesgo el éxito del tratamiento mediante implantes dentales. Varios factores, tales como la estabilidad primaria del implante, la morfología del lecho óseo, el control de la infección y un periodo de curación adecuado, sin cargas, son críticos para el éxito a largo plazo de los implantes dentales. La falta de estabilidad primaria del implante, así como el estrés mecánico y físico de los implantes osteointegrados, conllevan la pérdida de osteointegración, que conduce ineludiblemente al fracaso implantario.

El factor más crítico en el éxito de la osteointegración es la presencia de estabilidad dentro del lecho óseo en el momento de la inserción implantaria. La movilidad entre el implante y el hueso supone un alto riesgo de fracaso. Un aspecto importante del proceso de osteointegración es el fenómeno de transición entre la estabilidad primaria (física) a la estabilidad secundaria (biológica). Esta estabilidad secundaria consiste en la formación y remodelación ósea a nivel de interfase hueso-implante, directamente influenciada por la su-

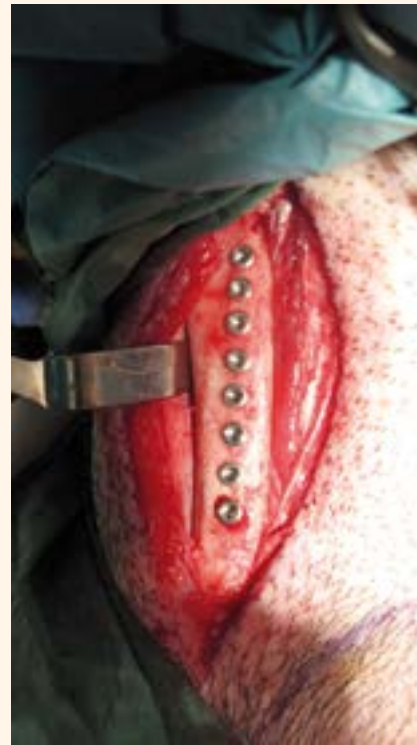

Figura 2.

perficie del implante y el tiempo de cicatrización.

Por todo ello, las publicaciones y los estudios que actualmente se están realizando junto con la experiencia en regeneración ósea mediante técnicas de ingeniería tisular de otro grupos, nos aconsejan crear un modelo experimental de inestabilidad periimplantaria y establecer una cuantificación diferencial de la neoformación ósea resultante de las técnicas de regeneración ósea mediante células madre de origen pulpar y la neoformación consecuente con la estimulación ósea habitual.

Este proyecto se desarrolló dentro de la Cátedra Klockner de investigación en implantología y el acuerdo de colaboración con la Universidad San Pablo-CEU y el Grupo HM.

El presente estudio ha sido aprobado por el Comité Ético de Bienestar Animal de la Universidad San Pablo-CEU, Madrid, España. Se han seguido las normas de la Unión Europea en lo que a experimentación animal se refiere.

El implante utilizado para el estudio fue Klockner Essential Cone 1,5 mm. Se emplearon un total de 4 cerdos mini pig de 18 meses, en los que se intervinieron 4 maxila-

res y 8 tibias, y en los que se insertaron 8 implantes en cada una de ellas, resultando en un total de 24 implantes por animal, además de realizar dos defectos óseos en cada tibia, simulando alveolos postextracción. La regeneración ósea de los diferentes defectos en el lado derecho se realizó con células madre de origen pulpar y biomaterial Max Resorb[®]. En el lado izquierdo únicamente se emplearon las células madre.

La **Fase inicial** consistió en la valoración del animal de experimentación y la exodoncia quirúrgica de los gérmenes dentarios incluidos. En el laboratorio bajo campanas de flujo laminar y medidas de máxima seguridad se extrajo el contenido pulpar de los dientes mediante limas de endodoncia y se procedió al cultivo de las células madre pulpares. Además se realizaron estudios de identificación en marcadores de superficie positivos para células mesenquimales (CD105, CD73, CD44, CD29, CD90; y negativos para estas células: CD45, CD54, CD146, CD106 Y CD19 mediante citometría de flujo. Las células mesenquimales fueron transfectadas con un plásmido que sobre-expresa la GFP utilizando lipofectamina plus (invitrogen). Al día siguiente se comprobó la eficiencia mediante conteo de células fluorescentes.

Fase quirúrgica. Bajo anestesia general se realizaron las extracciones dentarias a la vez que se obtenían los cultivos de células madre. Tras un tiempo de cicatrización de tres meses (que garantiza la neoformación fisiológica de tejidos duros y blandos) se procedió a la colocación de los implantes en maxilar y región tibial posterior. La superficies de todos los implantes fueron previamente "activadas" mediante inmersión en el plasma rico en plaquetas autólogo obtenido de una extracción sanguínea del propio animal. Se realizaron dos lechos implantarios en cada tibia simulando alvéolos postexodoncia.

Fase de estudio. Se realizaron medidas de estabilidad implantaria (unidades ISQ) mediante Ostello[®] el mismo día de la cirugía de colocación de los implantes y en el momento del sacrificio a las seis semanas. Mediante esta escala con el Análisis de Frecuencia de Resonancia se mide el desplazamiento del implante al apli-

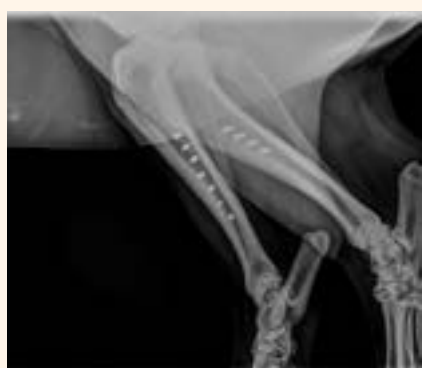

Figura 3.

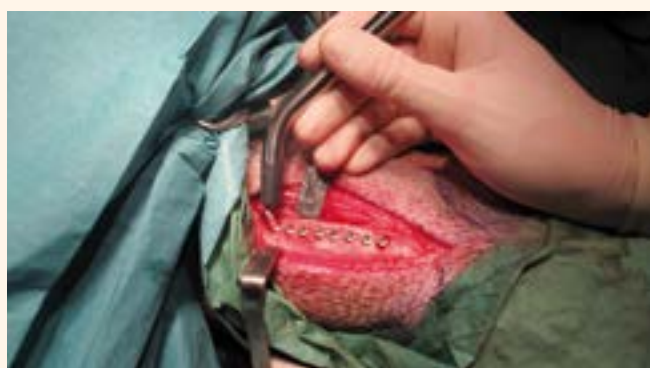

Figura 4.

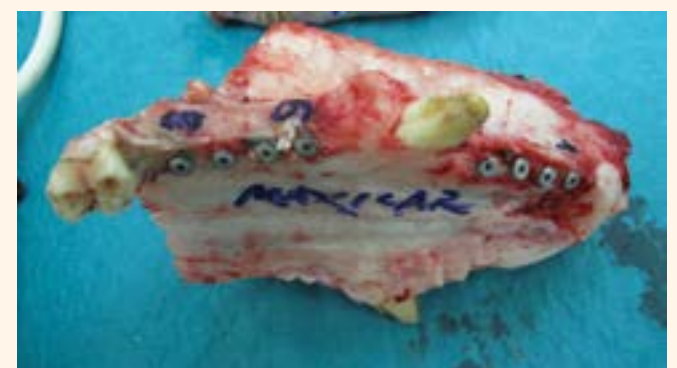

Figura 5.



Figura 6.

car una fuerza de flexión extremadamente pequeña. Mediante estudio histomorfométrico se analizaron los siguientes parámetros: volumen óseo, volumen de osteoide, superficie de osteoide, espesor trabecular, interfase hueso-osteoblasto, porcentaje de integración o ratio de contacto óseo, hueso periimplantario total, hueso interrosca y porcentaje de neoformación ósea.

Resultados. Mediante análisis multivariante ANOVA se correlacionan todos los datos comparando el lado derecho donde se realizó la colocación del implante dental con aplicación de células madre de origen pulpar y biomaterial Maxresorb[®] respecto al lado izquierdo donde únicamente se utilizaron las células madre. Se obtienen resultados estadísticamente significativos en todos los parámetros respecto a la regeneración ósea periimplantaria, lo que se traduce en interfases hueso-implante más estables, ausencia de gaps en el mismo, lo que disminuye el riesgo de fracasos implantarios. Además en los estudios histomorfométricos se objetivó tejido similar a la dentina adyacente a las espiras de algunos implantes.

Todos los datos verifican que la neoformación ósea periimplantaria resultante de las técnicas de ingeniería tisular mediante DPSCs aumenta la solidez de la interfase hueso-implante y como consecuencia disminuir el riesgo de fracaso asociado a procesos como la reabsorción y la pérdida ósea periimplantaria

IV. CONCLUSIONES

Las células madre están consideradas como uno de los futuros más prometedores de la Medicina y de la Terapia Regenerativa. Actualmente se están desarrollando investigaciones para su estudio y para determinar sus posibles aplicaciones en todos los campos de la medicina y especialmente en el área de la cirugía oral y la implantología, incluso con la posibilidad en un futuro, espere-mos no muy lejano, de la reparación o reemplazo completo de las estructuras ausentes o dañadas.

BIBLIOGRAFÍA

Bianco P, Robey PG, Simmons PJ. Mesenchymal stem cells: revisiting history, concepts, and assays. *Cell Stem Cell* 2008;2:313-9.
d'Aquino R, De Rosa A, Lanza V, Tirino V, Laino L, Graziano A, et al. Human mandible bone defect repair by the grafting of dental pulp stem/progenitor cells and collagen sponge biocomplexes. *European Cells & Materials* 2009;18:75-85.
Goldberg M, Smith AJ. Cells and extracellular matrices of dentin and pulp: a biological basis for repair and tissue engineering. *Critical Re-*

views in Oral Biology & Medicine 2004;15:13-27.

Gronthos S, Mankani M, Brahim J, Robey PG, Shi S. Postnatal human dental pulp stem cells (DPSCs) in vitro and in vivo. *Proceedings of the National Academy of Sciences of the United States of America* 2000;97:13625-30.

Gronthos S, Brahim J, Li W, Fisher LW, Cherman N, Boyde A, et al. Stem cell properties of human dental pulp stem cells. *Journal of Dental Research* 2002;81:531-5.

Hilkens P, Gervois P, Fanton Y, Vanormelingen J, Martens W, Struys T, et al. Effect of isolation methodology on stem cell properties and multilineage differentiation potential of human dental pulp stem cells. *Cell and Tissue Research* 2013;353:65-78.

Kawashima N. Characterisation of dental pulp stem cells: a new horizon for tissue regeneration? *Archives of Oral Biology* 2012;57:1439-58
Liu L, Ling J, Wei X, Wu L, Xiao Y. Stem cell regulatory gene expression in human adult dental pulp and periodontal ligament cells undergoing odontogenic/osteogenic differentiation. *Journal of Endodontics* 2009;35:1368-76.

Miura M, Gronthos S, Zhao M, Lu B, Fisher LW, Robey PG, et al. SHED: stem cells from human exfoliated deciduous teeth. *Proceedings of the National Academy of Sciences of the United States of America* 2003;100:5807-10.

Morsczeck C, Goetz W, Schierholz J, Zeilhofer F, Kühn U, Mohl C, et al. Isolation of precursor cells (PCs)

from human dental follicle of wisdom teeth. *Matrix Biology* 2005;24:155-165.

Sharma B, Elisseeff JH. Engineering structurally organized cartilage and bone tissues. *Annals of Biomedical Engineering* 2004;32:148-59

Sonoyama W, Liu Y, Yamaza T, Tuan RS, Wang S, Shi S, et al. Characterization of the apical papilla and its residing stem cells from human immature permanent teeth: a pilot study. *Journal of Endodontics* 2008;34:166-71.

Zhang W, Walboomers XF, van Kuppevelt TH, Daamen WF, Bian Z, Jansen JA. The performance of human dental pulp stem cells on different three-dimensional scaffold materials. *Biomaterials* 2006;27:5658-68.

23 - 25 DE OCTUBRE DE 2014 / OCTOBER 23rd - 25th, 2014

IV CONGRESO MIS^{IBERICA}
IV MIS^{IBERICA} CONGRESS

DE LA REGENERACIÓN A LA REHABILITACIÓN
FROM REGENERATION TO REHABILITATION

¿USTED PREGUNTA... NOSOTROS RESPONDEMOS
YOU ASK... WE ANSWER

Reabsorciones inesperadas en molares temporales ¿un patrón no descrito?

Por Alejandra Hernández Guevara y Elena Barbería Leache

INTRODUCCIÓN

La reabsorción radicular fisiológica de los molares temporales ha sido ampliamente estudiada y, sin embargo, hasta el momento únicamente se conoce en una pequeña parte. En este sentido, se acepta que el centro de reabsorción que se activa en primer lugar está situado en el tercio central de las raíces, en su parte interna, y, posteriormente, se activan los centros secundarios de la zona apical.

Durante todo el proceso de lisis fisiológica, y recambio dentario, el germen permanente presenta una localización de vecindad estrecha con las raíces que lo albergan. Sin embargo, en la práctica clínica ve-

nimos observando un patrón de reabsorción radicular inusual en el que la lisis radicular sigue un curso propio, y el premolar tiene una localización inesperada ya que se observa en una posición alejada de las raíces y separado por un espesor de hueso, de varios milímetros, que radiológicamente presenta un aspecto normal (Figs. 1-3).

Dado que lo hemos observado en niños sanos y en molares sin patología que justifique este hallazgo, pensamos que es un modelo fisiológico, pero menos frecuente, de reabsorción (Fig. 2).

En la literatura únicamente hemos encontrado el trabajo publicado por

Bille et al. en 2007 (1) en que se describe este patrón y al que denominó reabsorción radicular inesperada. Por tanto, y dado que en la literatura no se refiere pero nosotros lo hemos observado con relativa frecuencia, nos planteamos estudiar la frecuencia de presentación de esta reabsorción, a la que mantuvimos la denominación de inesperada.

MATERIAL Y MÉTODO

Para este estudio utilizamos las radiografías de aleta de mordida, correspondientes a 100 niños, en estadio de dentición temporal o mixta; que habían solicitado atención dental en la Facultad de Odontología de la UCM. En todos los casos se disponía del consentimiento informado



Elena Barbería Leache

Directora del Máster de Odontopediatría. Facultad de Odontología. Universidad Complutense de Madrid

otorgado por los padres o responsables legales.

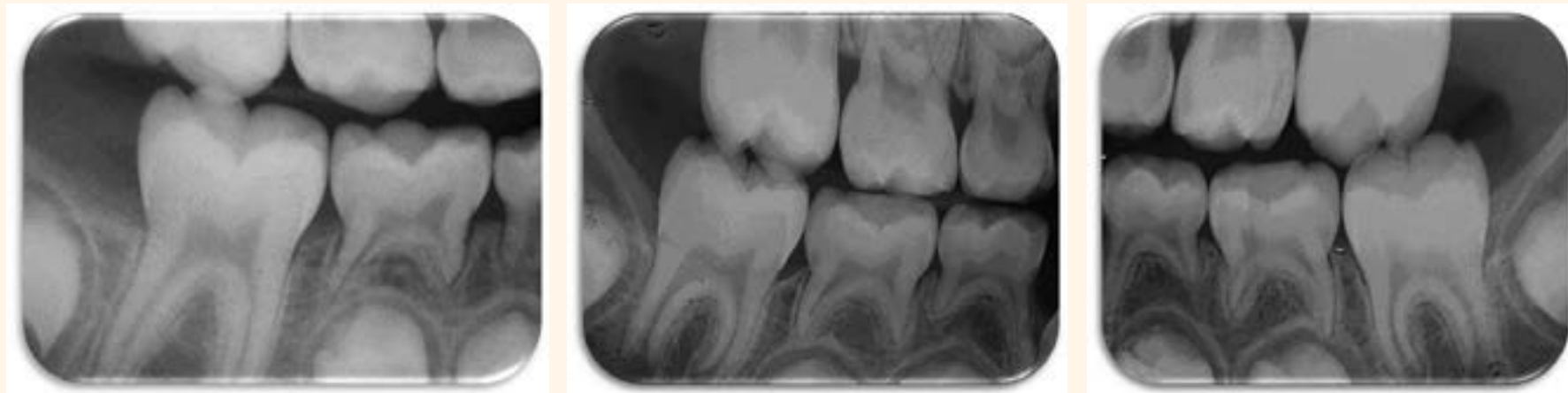

Figura 1. Segundo molar inferior derecho donde se puede observar la reabsorción radicular inesperada en la raíz mesial y, aunque no se aprecia en su totalidad, en la raíz distal de primer molar.

Figura 2 a y b. Reabsorciones inesperadas visibles en los molares temporales de ambos lados de la arcada. Puede apreciarse el hueso presente con un trabeculado y características radiológicas que permiten definirlo como normal.

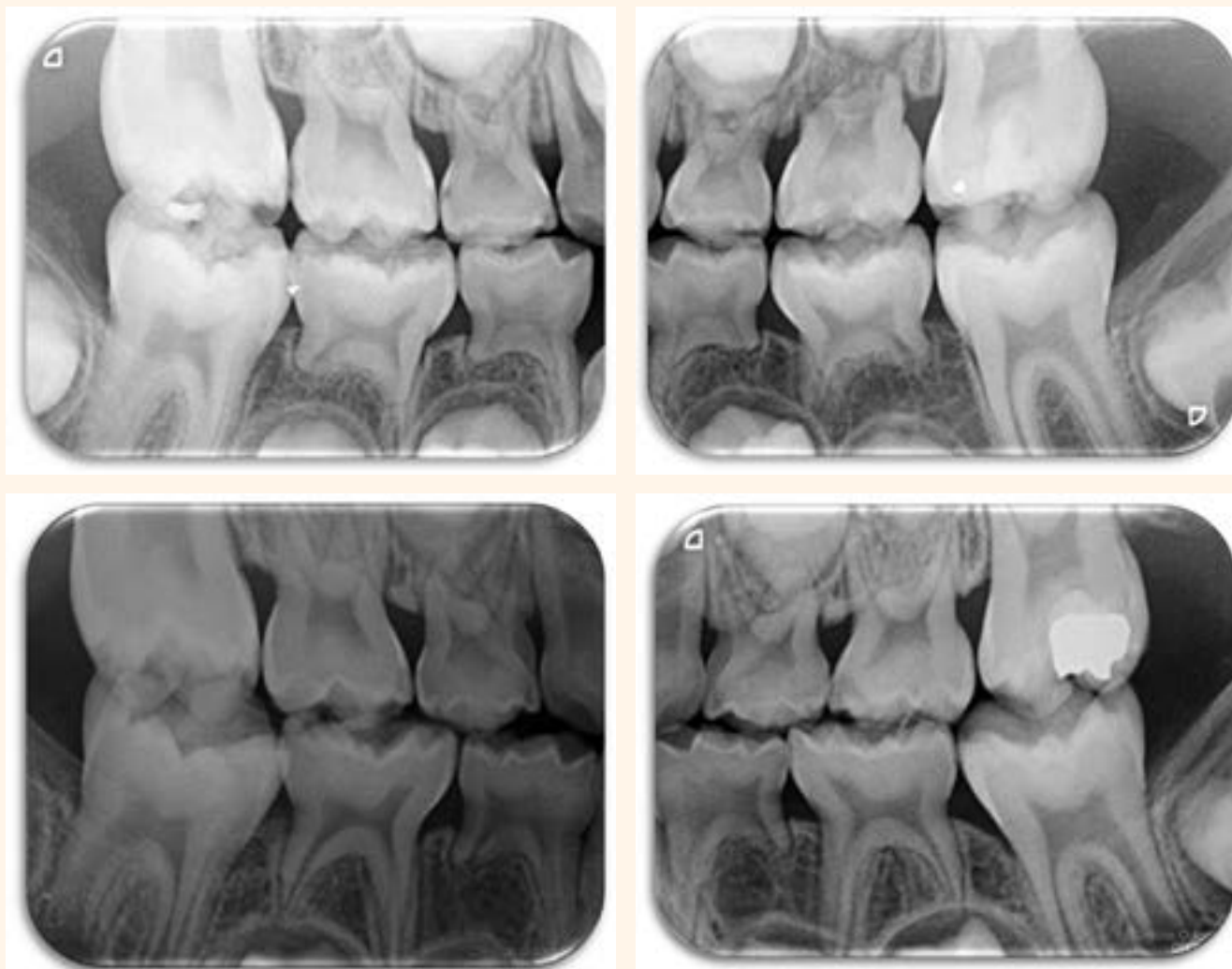
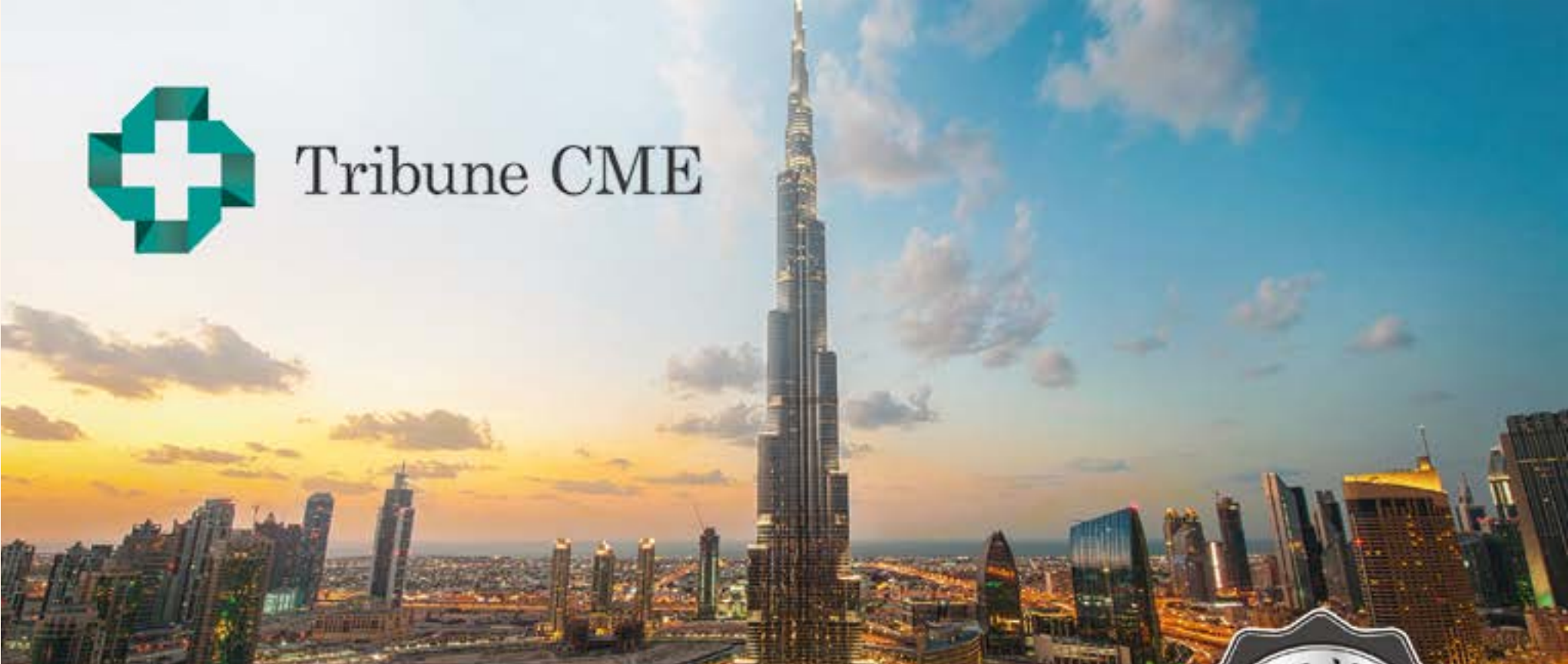

Figura 3 a-d. Interesante caso de Reabsorciones inesperadas en 2 hermanos de diferente sexo. En a y b se observan los molares de la niña y en c y d los del niño. Estos hallazgos en hermanos sugieren la posibilidad de que exista un componente genético.

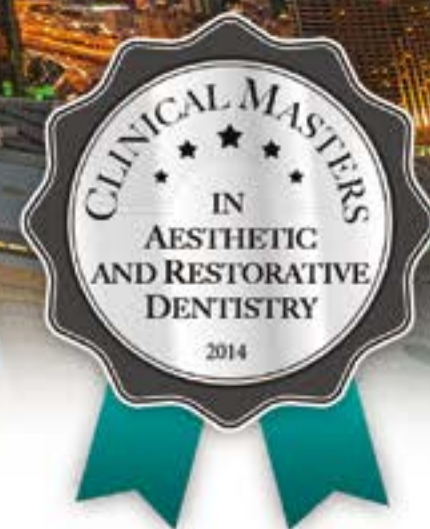

Tribune CME



6 Months Clinical Masters™ Program in **Aesthetic and Restorative Dentistry**

Dubai Session, 12-15 November 2014



On location session, **hands on** + online learning and mentoring

Learn from the **Masters** of Aesthetic and Restorative Dentistry: _____



Prof. Angelo Putignano



Prof. Francesco Mangani

Topics

- Anterior Composite Restorations Demystifying Anteriors
- Posterior Direct Restorations
- Conservative Indirect Esthetic Restorations

Registration information: _____

12-15 November 2014

a total of 4 days of intensive live training in **Dubai** (UAE)

Curriculum fee: € 3,450

(you can decide at any time to complete the entire Clinical Masters Program and take the remaining session)

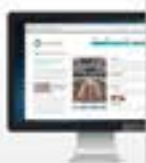Details on www.TribuneCME.com

contact us at tel.: +49 341 48474 302

email: request@tribunecme.com

Collaborate
on your cases

and access hours of
premium video training
and live webinars



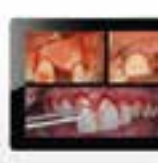University
of the Pacific

you will receive a
certificate from the
University of the Pacific



Latest iPad
with courses

all registrants receive
an iPad preloaded with
premium dental courses



*iPad only available for the participants
of the entire Clinical Master Program

50

 ADA CERP
C.E. CREDITS

ADA C.E.R.P.® Continuing Educator
Recognition Program

Tribune America LLC is the ADA-CERP provider. ADA-CERP is a service of the American Dental Association to assist dental professionals in identifying quality providers of continuing dental education. ADA-CERP does not approve or endorse individual courses or instructors, nor does it imply acceptance of credit hours by boards of dentistry.

Supported by
ivoclar
vivadent

La lectura de las radiografías la realizaron 2 odontólogos, de similar experiencia profesional, y que habían sido calibrados previamente.

En el estudio se incluyeron aquellas radiografías de aleta de mordida pertenecientes a niños, de uno u otro sexo, que no presentaran patología sistémica o dental que fuera causa de cambios en el proceso de recambio dentario; y aquellas donde se pudiera estudiar la relación entre las raíces de los molares inferiores y los gérmenes de los premolares permanentes correspondientes. Se excluyeron las radiografías de aleta de mordida sin calidad suficiente y todas aquellas radiografías de mola-

res temporales en los que se evidenciara alguna patología que pudiera modificar la lisis fisiológica, hubiera agenesia de premolares o estuviesen sometidos a fuerzas ortodóncicas.

Se valoran las radiografías de aleta de mordida, midiendo con un calibre milimetrado para uso odontológico, la relación existente entre las raíces de los molares inferiores temporales y el germen del premolar permanente. Se estableció que una distancia mayor de 2 mm entre la raíz y el germen, y ocupada por hueso radiográficamente normal, serían clasificadas como reabsorciones inesperadas de raíces de molares temporales.

RESULTADOS

La media de edad de la muestra fue de 12,19 años. En los 100 niños estudiados se encontraron 13 molares con una o varias reabsorciones inesperadas; 8 niños y 5 niñas.

La frecuencia de reabsorción encontrada fue del 35% en el primer molar temporal inferior izquierdo, 20% en el segundo molar temporal inferior izquierdo, 30% en el primer molar temporal inferior derecho y 15% en el segundo molar temporal inferior derecho. Por lo tanto, nosotros lo observamos con más frecuencia en primeros molares temporales inferiores.

Analizando los resultados, según las raíces que presentaron reabsorción,

obtuvimos un 61,5% para las raíces distales y 46,2% para las raíces mesiales en el total de la muestra. Comparando las hemiarquadas derechas e izquierdas se observó que en el lado derecho no había diferencias significativas entre las raíces mesiales y distales pero sí había diferencias significativas en el lado izquierdo con predominio de las raíces distales (66,7%) sobre las mesiales (33,3%).

DISCUSIÓN

Ya hemos mencionado que en la literatura únicamente hemos encontrado un trabajo que describe este patrón. Es el estudio realizado por Bille et al. en 2007, en el cual analizaron las radiografías de 142 niños y de los cuales únicamente 11 presentaron patrón atípico de reabsorción (1). Posteriormente Bille et al. en 2009 continuaron analizando la reabsorción radicular enfocándose en el papel protector de los restos epiteliales de Malassez, sin embargo no mencionan relación alguna con su estudio anterior sobre las reabsorciones inesperadas (2).

En el estudio de Bolan et al. (2007) llegaron a la conclusión de que los procesos inflamatorios localizados determinan reabsorciones avanzadas y atípicas que provocan la consiguiente pérdida prematura de dientes, sospechando que los niños al tener el sistema inmunológico inmaduro puedan tener afecciones sistémicas que favorezcan la presencia de procesos inflamatorios (3). En este estudio no se han encontrado patologías sistémicas asociadas a los pacientes que formaron parte de la muestra.

CONCLUSIONES

- El patrón de reabsorción radicular denominado "reabsorción inesperada" es un hallazgo clínico que, hasta este momento, prácticamente no se ha referido en la literatura científica.
- Dado que en este estudio no hemos limitado a estudiar la frecuencia de presentación, consideramos necesario continuar estudiando estos molares para determinar el tiempo que transcurre entre la exfoliación del molar temporal y la emergencia del premolar y, en el caso de que esté aumentado, tomar las medidas oportunas para el mantenimiento del espacio.

BIBLIOGRAFÍA

- 1.- Bille MLB., Nolting D., Kvetny MJ., Kjoer I. Unexpected early apical resorption of primary molars and canines. *European Archives of Paediatric Dentistry*. 2007;8(3):144-9.
- 2.- Bille MLB., Nolting D., Kjoer I. Immunohistochemical studies of the periodontal membrane in primary teeth. *Acta Odontologica Scandinavica*. 2009;67(6):582-7.
- 3.- Bolan M. De Carvalho Rocha M. J. Histopathologic study of physiological and pathological resorptions in human primary teeth. *Oral Surgery, Oral Medicine, Oral Pathology, Oral Radiology, and Endodontology*. 2007;104(5):680-5.

alineadent®



La sonrisa perfecta
al alcance de todos



Alineadent® es el tratamiento de ortodoncia invisible más económico del mercado.

Producido digitalmente en su totalidad, garantizando máxima precisión y el uso de alineadores activos.

Evita errores en el proceso de fabricación (vacío de impresión, duplicado modelos, etc.) optimizando los tiempos de trabajo y ahorrando en materiales.

Gracias a LineDock, nuestro software dental, podrá enviar su casos, realizar modificaciones, visualizar los modelos 3D y tener una gestión total del tratamiento.



Historia de la Odontología. Capítulo IV: La Odontología en los etruscos

Dr. Julio González Iglesias y Dra. Beatriz Pascual Fernández

Aunque no se conoce la procedencia exacta de este pueblo, se supone que es de origen indogermánico y que hacia el año 1900 irrumpieron en la Península itálica por el Norte y llegaron hasta Sicilia.

El escritor romano Diodoro Sículo (40 a.C) dijo de ellos que habían conquistado un vasto imperio y desarrollado una poderosa marina con la que sin duda se relacionarían con Egipto y Fenicia, adquiriendo profundos conocimientos de mineralogía y metalurgia.

Gracias a esta última destacaron en la forja de los metales, lo cual explica que construyeran asombrosas

piezas protésicas que se actualmente se guardan en numerosos museos italianos (Orvieto, Villa Giulia, Tarquino, Vitulonia) y extranjeros (Gante, Liverpool, París).

Autores como Falchi, Guerini, Casotti y Deneffe entre otros, los han estudiado y explicado como se construían.

Para ello, preparaban una lámina de oro que se adaptaba a los dientes pilares por labial y por lingual apretándola con unos alicates para darle mayor fijación.

Pero además de esto ponían remaches fundidos y piezas perdidas que

construían artificialmente o usaban dientes humanos o de animales.

Todo esto supone una habilidad técnica tan portentosa que hasta finales del siglo XIX no se logró algo parecido.

Por eso, a los etruscos se les conoce con el nombre de “Padres de la Prótesis Dental”.

Presentamos varios trabajos entre los que consideramos mayor mérito.

Las imágenes hablan por sí solas.

DI



Dr. Julio González Iglesias

Profesor de Historia de la Odontología. Presidente de la Academia Española de Estudios Históricos de Odontología y Estomatología.

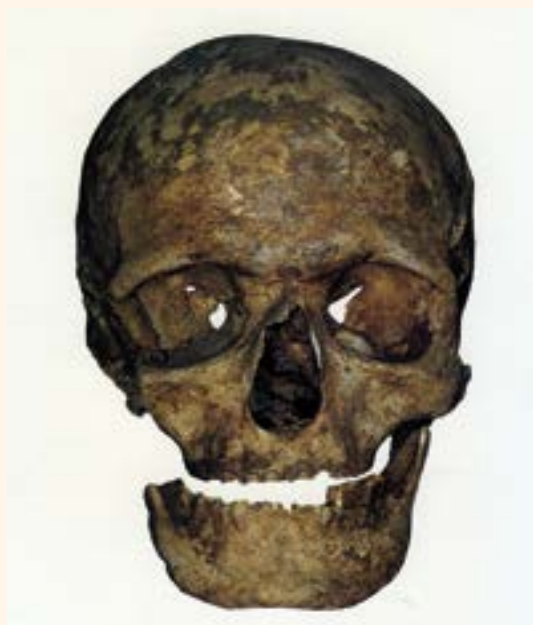

Figura 1. Craneo etrusco con puente inferior izquierdo.

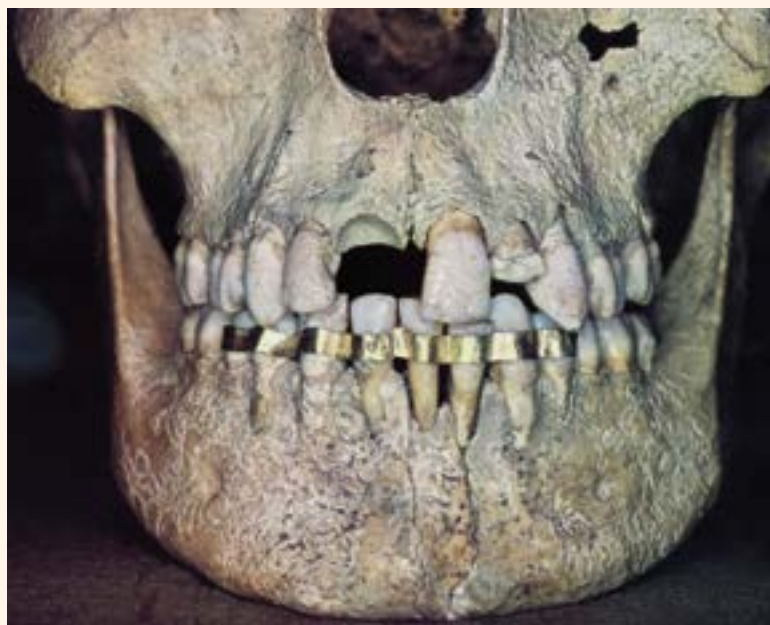

Figura 2. Ferula (Chiusi, siglo IV a.C).



Dra. Beatriz Pascual Fernández

Profesora de la Universidad CEU San Pablo. Máster en Implantología

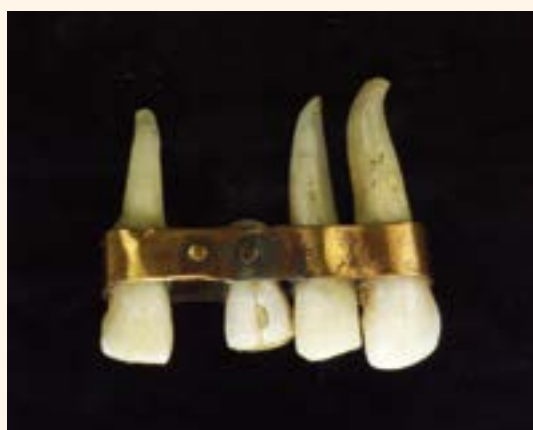

Figura 3. Puente etrusco (Museo de la Escuela Dental de París).



Figura 4. Incisivo inferior con corona de oro (Satricum, siglo VI a.C).

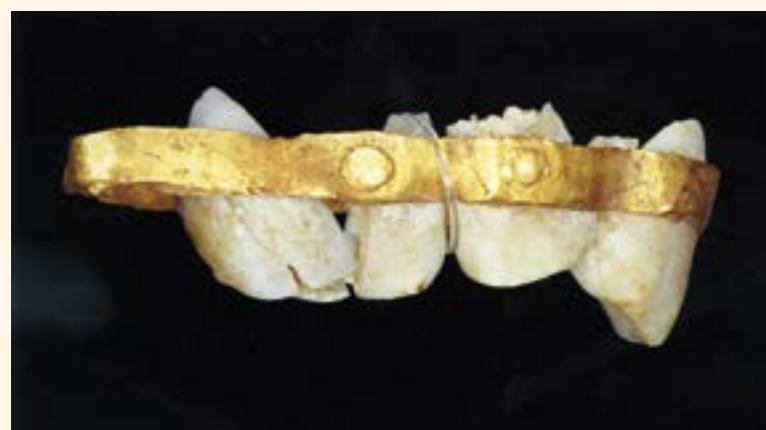

Figura 5. Prótesis con dos incisivos superiores (Palestrina).

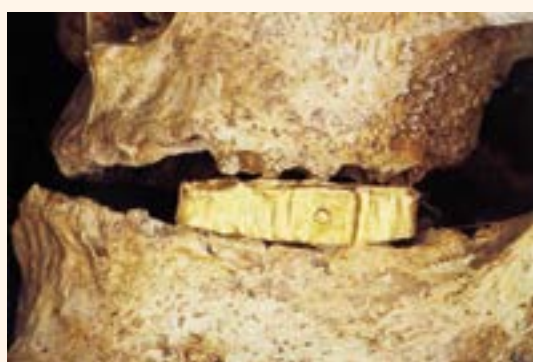

Figura 6. Puente inferior derecho (Civita Castellana).




Figura 7. Prótesis superior (Tarquinia).

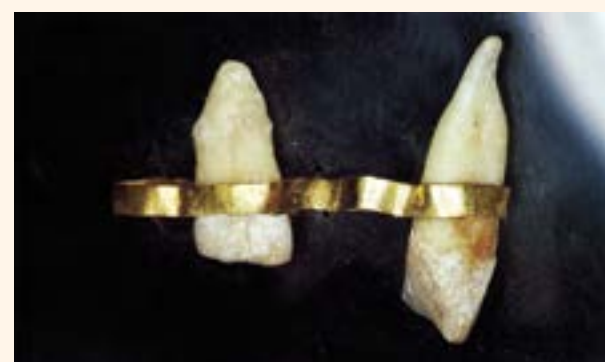

Figura 8. Prótesis para cinco piezas (Tarquinia).