

# DENTAL TRIBUNE

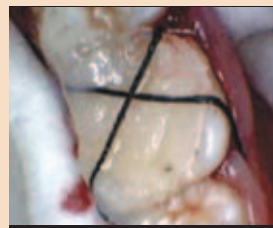The World's Dental Newspaper • Slovenian Edition

SREČNO 2013!

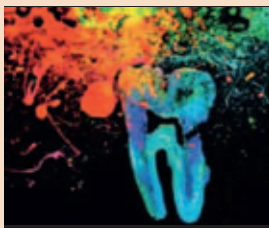
SLOVENIJA

DECEMBER 2012

ŠT. 5 / LETO 3



**Intencijska replantacija**  
Klinični primeri uspešnega zdravljenja  
• VEČ NA STRANEH 6-8



**Novi materiali**  
Pregled razvoja in novosti pri plombiranju  
• VEČ NA STRANEH 17-21 in 24



**Habakuk 2012**  
Kongres pod pohorskimi strminami je postregel z vrsto zanimivosti  
• VEČ NA STRANEH 22 - 23

# Sejmi, tečajji, kongresi

Vseživljensko izobraževanje stomatologov v današnji praksi

Šolmošter, fajmošter in cesar so bile še pred poldrugim stoletjem tri najbolj čislane osebnosti znotraj družbe, v kateri je povprečni človek preživel vse svoje življenje. Izobraževanje je bilo del nadstandarda in ni bilo dostopno vsem. Motivacija izobraževati se je bila neredko tako zelo močna, da so se ljudje izobraževali, če se je le pokazala priložnost. Danes je izobraževanje degradirano, za kar smo večinoma krivi sami. Dostopno je praktično vsem, za kar se niti ni potrebno pretirano truditi. Glavna motivacija izobraževanja pa je žal izobrazba kot titula ali licenca, medtem ko je pridobivanje znanja, predvsem kadar govorimo o njegovi nadgradnji, šele na drugem mestu. Vzorec pomanjkanja motivacije, ki ga s tem dobimo, se pri mnogih zakorenini za vse življenje. Če ni potrebno, se ne izobražujejo. Tudi ko okoliščine (zbiranje točk) nekako vseeno pripeljejo do tega, se dogaja, da je na največjem slovenskem stomatološkem dogodku registrirano preko 500 udeležencev, med posameznimi predavanji pa jih je v dvorani mogoče prešteti tudi manj kot polovico.

Kje grešimo? Kdo lahko kaj premakne? Pomoč lahko morda pričakujemo od Medicinske fakultete. Je edina vrhovna izobraževalna ustanova in stanje zobozdravstva v Sloveniji je zrcalo njenega dela. Izhajajoče iz svojega poslanstva in v želji spodbujanja izobraževanja svojih varovancev tudi po tem, ko zapustijo njena nedrja, bi morda lahko storila korak več na poti k vzpostavitvi vseživljenjskega osvajanja novih znanj, veščin ali novih pristopov k zdravljenju.


Prav tako v prvi vrsti lahko motivacijo do sprememb pričakujemo od obeh stanovskih združenj. Stomatološka sekcija lahko kot organizator omenjenega vsakoletnega dogodka zagotovo ključno prispeva, da se negativni trend pre-

kine. Predlogov za recept, kako povečati motivacijo ciljne skupine tako za prijavo na dogodek, kakor tudi za aktivno sodelovanje

ne zmoreta dovolj vizije in sinergije, da bi si pri tem vzajemno pomagali. Tako sicer po najboljših močeh, a žal le sama zase, na-

mov, tečajev, praktičnih delavnic ali kongresov. Kar nekaj tovrstnih reportaž boste tokrat našli na straneh vašega časopisa. Še posebej

nim sponzorstvom proizvajalca Ivoclar Vivadent in pokroviteljstvom tako Hrvaške komore dentalne medicine, kakor tudi Zdravniške zbornice Slovenije potekal začetek novembra v Zagrebu. Visoko profesionalno organiziran dogodek je udeležencem postregel z zanimivimi prepleti: akademsko znanje si je podajalo roko s splošno prakso, vrhunski zobotehnikarji so dopolnjevali odlične klinične prikaze svetovnih mojstrov dentalne medicine, domače znanje se je spogledovalo z mednarodnim, umetniška predstava je bila paša za oči in posrečeno izbrana prisposoda osnovne teme: estetike, in nenazadnje so se aktivnosti na sejmskem prostoru prelile v energijsko popoln družabni večer v največjem kulturno umetniškem središču Hrvaške: koncertni dvorani Vatroslav Lisinski v Zagrebu.

Začetek prihodnjega leta bo v znamenju veličastne Kölnske katedrale. Le skok od nje preko reke je eno največjih evropskih sejmišč, kjer se marca vsako drugo leto združi celotna svetovna dentalna družčina. Slabih 1000 kilometrov bo nekaj dni ločilo Ljubljano od paše za oči. Premalo ali preveč, da bi val zanimivosti pljusknil tudi na to stran Alp? Zagotovo bodo na romarsko pot odšli vsi slovenski distributerji zobozdravstvene in zobotehnične opreme. Od njih lahko kasneje pričakujete veliko zanimivosti in novosti, ki vam bodo olajšale delo, a tudi denarnice. Opaziti bo zagotovo mogoče tudi kar nekaj naših bralcev, ker pa se tja zagotovo ne boste podali vsi, bomo namesto vas na IDS odšli mi. Večjo reportažo o tem boste lahko prebrali v naši aprilski številki. Izšla bo ravno v času glavnih priprav na Portoroško srečanje. Veseli bomo, če bomo s prispevkom tudi mi pripomogli, da bo prireditve zažarela v vsem svojem sijaju! 



Vrhunski predavatelji so »MUST HAVE« za popoln uspeh strokovnega dogodka.

v ponujenem izobraževanju, je več. Nedvomno pa so osnovne smeri:

- modernizacija dogodka,
- atraktivnejše, aktualnejše in kvalitetnejše vsebine predavanj,
- redefiniranje sejmskega dogajanja in njegova drugačna umestitev v dogodek,
- razširitev dogodka z drugimi vsebinami (delavnice, okrogle mize, ipd),
- skrb za ohranitev doseženega (kvalitetna publicistika) in nenazadnje morda še popravitve družabnega dela.

Združenje zobotehnikov (ZZ-IZPS) pri GZS na drugi strani je nedavno že sprožilo pobudo za kvalitetnejši preskok k vseživljenjskem izobraževanju zobotehnikov v Sloveniji. Iniciativni sestanek je postregel z vrsto zanimivih idej. Vsi še zainteresirani za sodelovanje so vabljeni, da se oglasijo na elektronski naslov: [Blanka.gaberc@gzs.si](mailto:Blanka.gaberc@gzs.si).

Kot marsikje drugje in predvsem na škodo vrednosti izobraževanja pa obe zgoraj navedeni združenji

daljujeta vsaka po svoji poti.

Vsekakor je vzpodbudno dejstvo, da se zlasti v zadnjem času, ko nekatere stalne prireditve izgublajo

pa želim izpostaviti dve, ki ju po mnenju uredništva Dental Tribune Slovenija vsekakor prihodnjič ne smete zamuditi. Velika pohva-



Središče Zagreba je bilo nedavno obarvano v jesenske barve z »Ivoclarjevimi odtenki« - mesta s tradicijo organizacij vrhunskih prireditev nobena prireditve ne more pustiti hladnega.

svojo izobraževalno vrednost (nedavno organizirani tradicionalni dogodek v Rogaški Slatini je bil le še senca nekdanje paradne prireditve), pri nas in v naši bližini pojavlja kar nekaj novih in izvrstnih večjih ali manjših edukativnih priložnosti v obliki sej-

la gre bienalni prireditvi podjetja Interdent, ki je letos pod imenom Različni vidiki kakovosti v zobozdravstvu potekala v začetku oktobra v Mariboru.

Glavno priznanje pa prejme mednarodni kongres Competence in Esthetics 2012, ki je pod general-

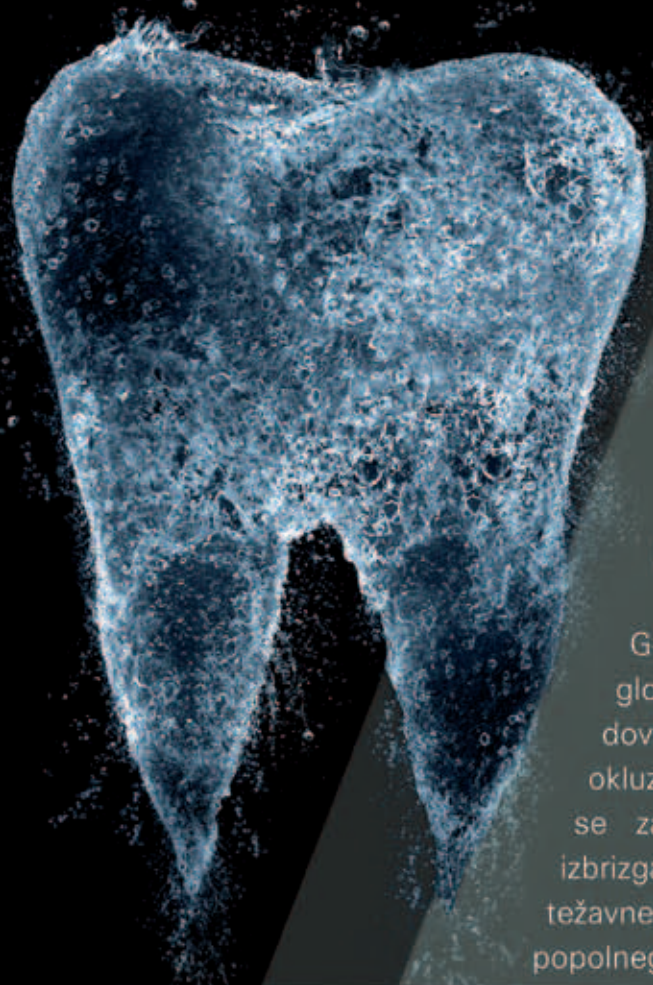




# UMETNOST USTVARJANJA VBRIZGANE ESTETIKE

Od najmanjših restavracij razreda V  
do najboljsežnejših razreda II

**G-ænial Universal Flo™**



ESTETIKA  
JE ENOSTAVNA Z  
**'GC'**

Tekoči kompozit svetovnega kova z izjemno močjo, polirnimi lastnostmi in vsestranskostjo, ki se lahko uporablja za vse restorativne indikacije.

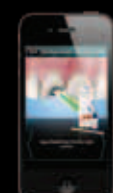
G-ænial Universal Flo se idealno prilega v globokih ali ozkih kavitetah, hkrati pa je dovolj močan, da se uporablja tudi na okluzalnih površinah. G-ænial Universal Flo se zahvaljujoč viskoznosti izjemno lepo izbrizgava in tako nudi odgovor za številne težavne primere, kjer ne želite ogroziti popolnega prileganja, estetike in trdnosti.

[www.gceurope.com](http://www.gceurope.com)



**GC EUROPE N.V.**  
GC EEO - Slovenia  
Šlandrov trg 40  
SLO - 3310 Žalec  
Tel. +386.3.710.32.70  
Fax. +386.3.710.32.71  
slovenia@eoo.gceurope.com  
<http://www.eoo.gceurope.com>

**'GC'**



GC Restorative Dentistry Guides

Available on the  
**App Store**



# Na prvi pogled

GC  
G-ænial  
Universal Flo



Ali iščete tekoči kompozit za različne namene, kjer so glavne zahteve optimalno rokovanje, dolgotrajnost in idealna estetika?

Vaš odgovor je G-ænial Universal Flo.

• **Tekočnost in namestitvev:**

uravnotežena viskoznost, naša se tekoče, a hkrati se ne izlije in ima natančno aplikacijo.

• **Ergonomična rešitev:** brizga je dovolj velika, da nudi udoben oprijem, medtem ko povr-

šina konice izdelana tako, da se pasta ne lepi nanjo.

• **Edinstvena tehnologija polnil:** zahvaljujoč obliki delcev, G-ænial Universal Flo dokazuje fizični učinek običajnega kompozitnega materiala v te-

koči konzistenci.

- **Dolgoživost in vzdržljivost:** izstopajoče fizikalne lastnosti, predvsem v odpornosti na obrabo. Za varne in trajne obnove.
- **Polirne lastnosti:** zelo velik sijaj in zadržanje leska. Hitrost in lahkotnost za doseganje leska je izjemno impresivna. G-ænial Universal Flo skoraj lahko pojmuje kot samopolirni material.

G-ænial Universal Flo iz GC-ja

Tradicionalni tekoči kompoziti so cenjeni zaradi enostavne uporabe in nameščanja. Žal imajo tudi omejene indikacije zaradi manjše količine polnil in slabših fizikalnih lastnosti.

GC je v iskanju rešitve izdelal G-ænial Universal Flo; material z edinstveno tehnologijo polnil. Za razliko od drugih tekočih kom-

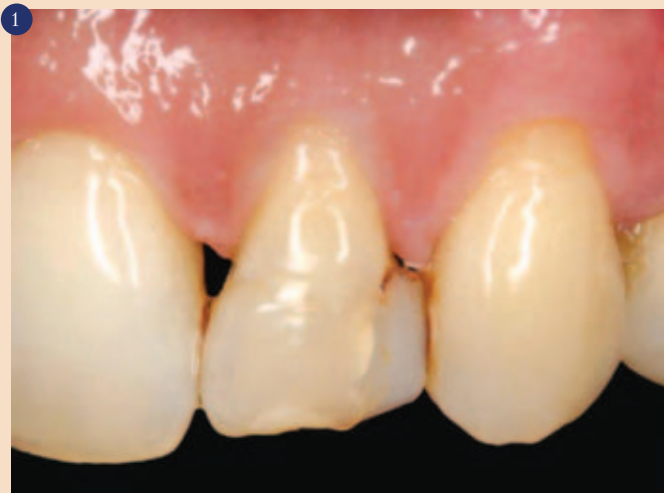pozitov nudi večje število polnil in homogeno porazdelitev le-teh. Rezultat so fizikalne lastnosti, ki sovpadajo tistim, ki jih imajo običajni kompozitni materiali, kar daje možnost širšega spektra uporabe, primeri:

- Material za direktne obnove kavitet razredov I, II, III, IV in V
- Minimalno intervencijske kavitete
- Povezovanje = splinting (učvrstitev mobilnih zob)

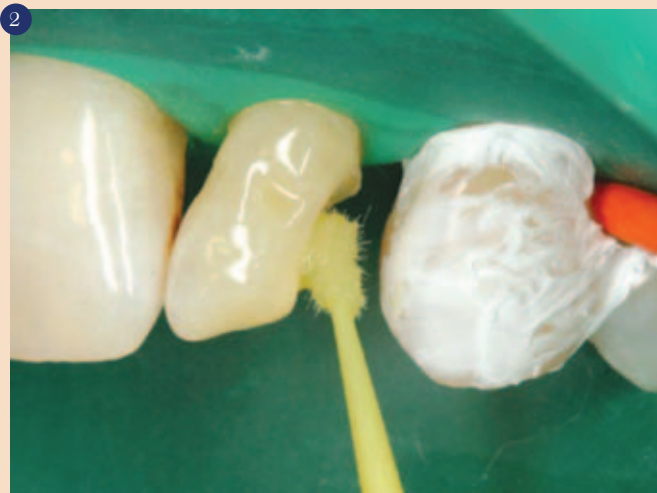Uporaba G-ænial Universal Flo

(dr. Javier Tapia Guadix, Španija)

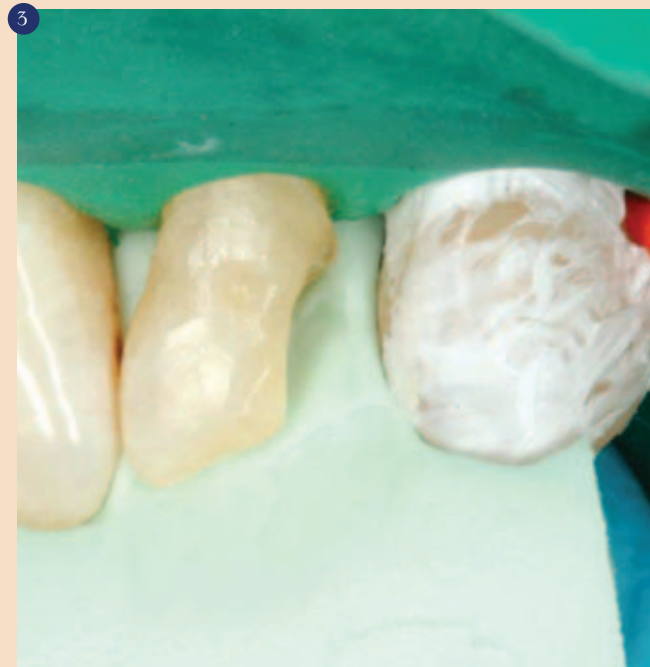G-ænial Universal Flo brezkompromisno nudi izredno neopazno estetiko. Zahvaljujoč širokemu barvnemu spektru 15-ih barv in treh različnih stopenj translucenosti, je mogoče enostavno in elegantno doseči estetske obnove.



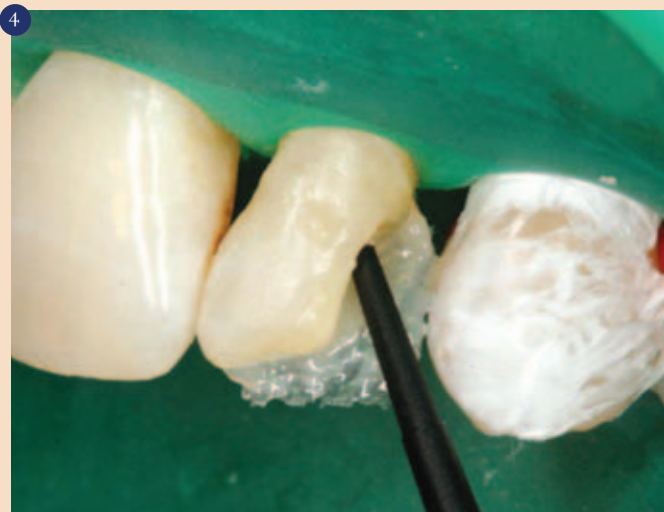1. Zob 22 pred obnovo. Barvo izberite pred preparacijo in osušitvijo zoba z barvnim ključem G-ænial. Narejena konzervativna preparacija, predvsem je odstranjena stara obnova in sprepariran skleninski rob.



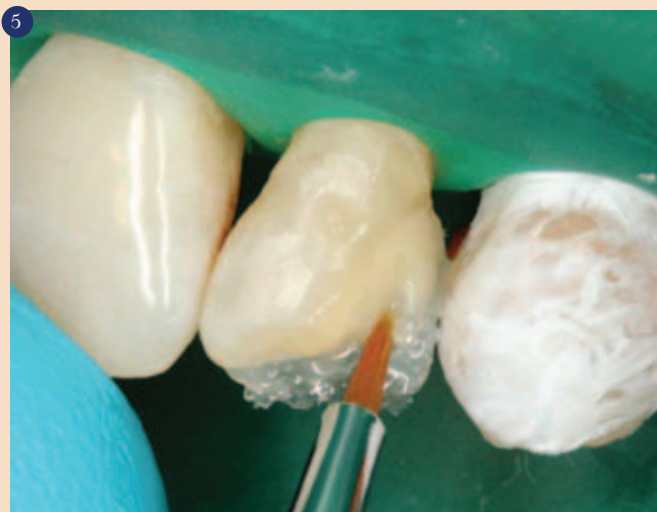2. Selektivno jedkanje sklenine (10 sekund) in spiranje. Nato nanos samojedkanjočega vezavnega agenta G-ænial Bond (GC); čakanje (10 sekund) in sledi močno spihanje (5 sekund) in svetlobna polimerizacija (10 sekund). Selektivna tehnika jedkanja nudi prednosti pri močni vezavi na sklenino brez pojava kooperativne preobčutljivosti na dentinu.



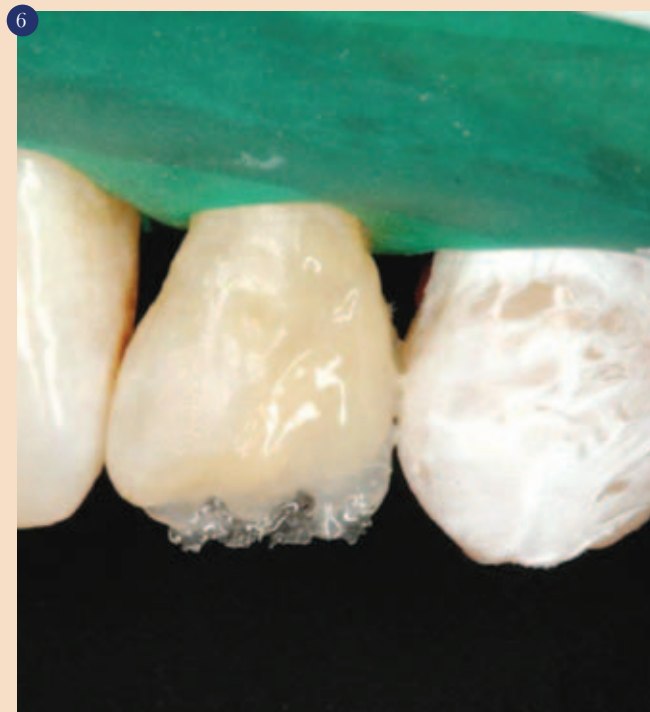3. S pomočjo silikonskega ključa se zgradi palatinalno steno s zunanjo skleninsko barvo AE (Adult Enamel). Ta barva je bila izbrana glede na starost pacienta, medtem ko value in chroma varirata čez čas.



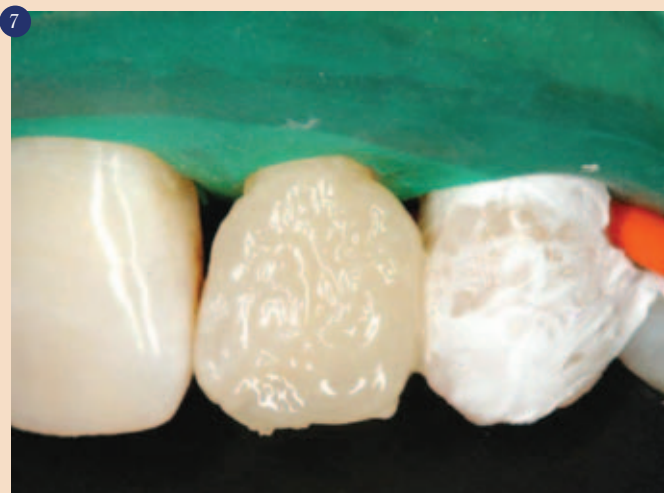4. Notranja barva AO2 je uporabljena za nadomestitev globokega dentina, ki je bolj opačen in kromatičen. Pozorni bodite na tanko konico, ki omogoča direkt in natančen nanos tekočega kompozita v kaviteto.



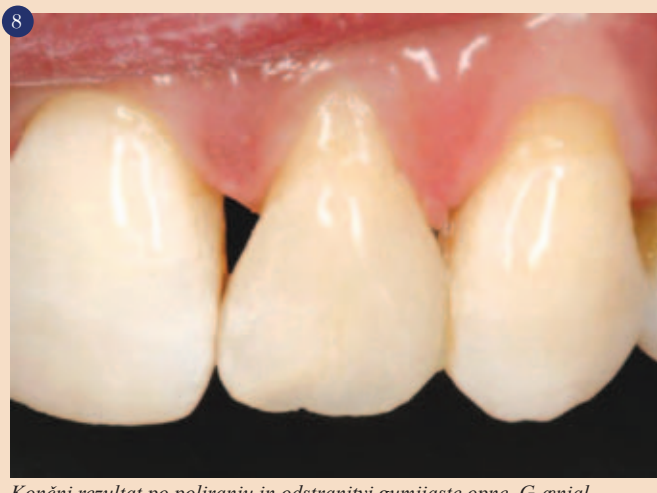5. Popolna konzistenca tekočega materiala omogoča oblikovanje s čopičem, da bi lahko ponazorili dentinske mamelone.



6. Nanos standardne barve A2 za nadomestitev dentina. Bodite pozorni, da smo okluzalno pustili prostor za skleninsko barvo, saj naravno v tem delu ni dentina.




7. Zaključni nanos skleninske plasti AE. Kompozit je rahlo nanešen v višku, ki ga dokončno oblikujemo v anatomsko obliko z rotirajočimi instrumenti.



8. Končni rezultat po poliranju in odstranitvi gumijaste opne. G-ænial Universal Flo ima edinstveno sestavo, ki omogoča enostavno doseganje visokega sijaja v le nekaj korakih.

## Zaključek

Čprav so tekoči kompoziti vedno bili indicirani za manjše restavracije ali obrobe, nova sestava in posebna viskoznost G-ænial Universal Flo sedaj omogoča uspešno in estetsko obnovo sprednjih zob v preparacijah razreda IV. 



# Competence in Esthetics

9. in 10. novembra smo bili v Zagrebu priča vrhunskemu dentalnemu dogodku. Podjetje Ivoclar Vivadent kot eden izmed vodečih proizvajalcev dentalnih materialov je s podporo podjetja Straumann organiziralo kongres, ki se ga je udeležilo preko 1200 udeležencev iz 19 držav. Manjkali niso niti predstavniki prekomorskih dežel, kot so Avstralija, ZDA in druge. Ob prevladujočih domačih stomatologih in zobnih tehnikih je zaradi bližine prišlo tudi veliko slovenskih slušateljev.

Med predavatelji je naše barve zastopal prof.dr. Ljubo Marion. Predstavil je nekaj zanimivih slučajev, ki jih je v svoji praksi rešil skupaj z dolgoletnim znancem in prijateljem Slavkom Brkičem. Strast, vizija in inovacije so osnovna vodila podjetja. Danes je jutri že včeraj, pa pravi pred-



Prof. dr. Ljubo Marion: 15 let estetskih faset.

sednik g. Christoph Zeller in s tem napove, da bo podjetje tudi v bodoče vztrajalo na razvoju novih materialov in tehnologij za prihodnost. Na kongresu je največ poudarkov bilo posvečenih njihovim blagovnim znamkam: IPS e.max (keramika), Multilink Automix (cementi), Tetric EvoCeram Bulk Fill (kompoziti) in SR Phonares II



Josef Richter: Ivoclar pri načrtovanju marketinga prvenstveno izhaja iz pozicije pacientov.



Na vsakem koraku je presenečal vrhunski performance in veliko spoštovanje do obiskovalcev.



The show must go on.

(zobne garniture). Vsi vodilni po vrsti so s svojimi vizijami za obdobje ki je pred nami vsak na svojem področju dajali vedeti, da se podjetje ne samo zaveda težkega položaja estetske dentalne medicine v sedanjem trenutku, pač pa iz tega položaja izhaja in gradi ter izvaja korake za prihodnost. Vodja marketinga g. Josef Richter je med drugim tako napovedal tudi izginotje klasičnih odtisov, ki jim bo primat prevzela digitalizacija.

Odlično obiskane delavnice niso bile le stranski program dogodkov, pač pa enkratni prikaz prenosa teorije v prakso, ki nadgrajuje teze, podane na predavanjih. Privlačna značilnost razstavno - sejemskega dela, ki se je v krožnem hodniku z zanimivim razgledom na Zagreb vil okrog glavne dvorane, je bilo dovolj prostora za vse. Vsak obiskovalec se je lahko tako brez utesnenosti pozanimal o vsem, kar se novega dogaja še pri Sironi, CEKA-ju, Curaproxu



Najbolj oblegana stojnica.



Dober obisk na stojnicah je znak da ima prireditev pravo vsebino.

in drugih, ter si ogledal zelo kvalitetno razstavo plakatov z različnimi študijami in kliničnimi primeri iz mnogih držav. Od slovenskih distributerjev je razstavljalo podjetje Intenziv d.o.o.. Esthetics Party se je po vrhunskem plesnem spektaklu v glavni dvorani in slastni morski kuhinji

ki, v veselje razstavljalcev, kar na sejmskem delu ob nastopu prijetne glasbene skupine nadaljevala še pozno v noč.

**Ste zamudili? Rezervirajte si datum za prihodnje leto, ko bo kongres 15. in 16. novembra na Dunaju! ☑**



## DENTAL TRIBUNE

The World's Dental Newspaper • Slovenian Edition

© 2011, Dental Tribune International GmbH

Uredniški material, preveden in tiskan v izdaji časopisa Dental Tribune International, je avtorsko zaščiten pod podjetjem Dental Tribune International GmbH. Vse pravice so zadržane. Objavljeno z dovoljenjem podjetja Dental Tribune International GmbH, Holbeinstr. 29, 04229 Leipzig, Germany. Reprodukcija na katerikoli način, v katerikoli jezik, v celoti ali delno, je brez predhodnega dovoljenja podjetja Dental Tribune International GmbH strogo prepovedana. Dental Tribune je zaščitni znak podjetja Dental Tribune International GmbH.

Dental Tribune si prizadeva natančno predstavljati klinične informacije in novice proizvajalcev. V zvezi s tem Dental Tribune ne prevzema nobene izhajajoče odgovornosti resničnosti navedb ali nastalih tipkarskih napak. Založnik prav tako ne prevzema nobene odgovornosti za vsebino oglasov. V člankih izražena mnenja so lastna mnenja avtorjev in ne predstavljajo mnenja Dental Tribune International.

Dental Tribune International GmbH  
Holbeinstr. 29, 04229 Leipzig, Nemčija

Glavni urednik skupine: Daniel Zimmermann

Daniel Zimmermann

ISSN 2232-3511

Uredniški svet:

dr. Nasser Barghi,	ZDA	keramika
dr. Karl Behr,	Nemčija	endodontija
dr. George Freedman	Kanada	estetika
dr. Howard Glazer	ZDA	kariologija
prof.dr. I.Krejci	Švica	konzervativa
dr. Edward Lynch	Irska	restavrativa
dr. Ziv Mazor	Izrael	implantologija
prof.dr. Georg Meyer	Nemčija	restavrativa
prof.dr. Rudolph Slavicek	Avstrija	funkcionalnost
dr. Marius Steignamm	Nemčija	implantologija

Obiščite našo spletno stran:

www.dental-tribune.com  
info@dental-tribune.com

Lastnik licence za Slovenijo:

Bisernica Medicina d.o.o., Gmajnice 15, 1000 Ljubljana  
mat.št.: 3368122, dav.št. SI52917622

Za založbo Bisernica Medicina:

Ronald Pintar, direktor

Glavni urednik:

Boštjan I. Košak

Vodja produkcije:

Zoran Grom

Kontakt slovenskega uredništva:

telefon: 031 378 022, e-pošta: prodaja@dental-tribune.si

Oglasno trženje:

Boštjan I. Košak (041 740 864), Zoran Grom (031 378 022)

Naročnine:

prodaja@dental-tribune.si

Prevod in lektoriranje:

Maja Gluvič, dr.dent.med.

Grafično oblikovanje in prelom:

Simon Šimenc s.p., www.simonsimenc.si

Tisk:

TISK Žnidarič, d.o.o., Kranj

Naklada:

2500 izvodov, (december 2012)



## Zaščitni sistem za izpostavljene zobne vratove in preobčutljive zobe

Več kot 25% odrasle populacije ima težave z izpostavljenimi zobnimi vratovi in preobčutljivimi zobmi. Pri teh pacientih je izpostavljen dentin občutljiv na mehansko drgnjenje, zunanje dražljaje in demineralizacijo.



GABA GmbH - strokovnjak za oralno preventivo - je v ta namen razvil priznan zaščitni sistem elmex® SENSITIVE. Izdelki se v svojem delovanju medsebojno dopolnjujejo in tako nudijo dolgotrajno zaščito pred preobčutljivostjo in kariesom zobnih vratov.

### elmex® SENSITIVE zobna ščetka

- Zahvaljujoč žametno mehkim filamentom posebej nežno čisti preobčutljive zobe in izpostavljene zobne vratove
- Čisti temeljito in nežno, globoko v interdentalne prostore

### elmex® SENSITIVE zobna krema

- Ščiti pred preobčutljivimi zobmi in kariesom zobnega vratu, zahvaljujoč visoko učinkovitemu aminofluoridu (1400 ppm)
- Nudi posebej nežno čiščenje, zahvaljujoč blagi abrazivnosti (RDA ~ 30)

### elmex® SENSITIVE ustna voda

- Zgradi intenzivno zaščito pred preobčutljivimi zobmi in kariesom zobnega vratu, zahvaljujoč visoko učinkovitemu aminofluoridu
- Ker ne vsebuje alkohola in barvil, je idealno dopolnilo k dnevni čiščenju zob

## Znanstven dokaz

### SEM opazovanje po nanosu zobne kreme elmex® SENSITIVE na dentin

Mordan et al. 2000



Odpri dentinski kanalčki (kontrola)

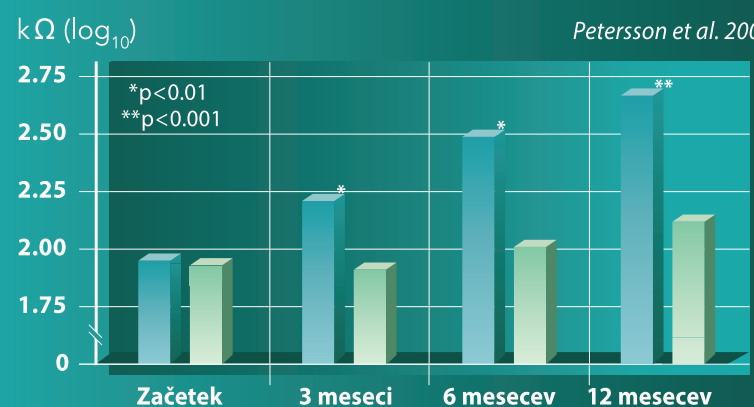

Zaprtje dentinskih kanalčkov po nanosu zobne kreme elmex® SENSITIVE

Dentinski diski so bili obdelani z zobno kremo elmex® SENSITIVE ter preiskani z elektronsko mikroskopijo. Kalcijev fluorid se oblikuje v plast na dentinu, kar je jasno vidno.

### Električna odpornost izbranih koreninskih karioznih lezij v času nanosa

Petersson et al. 2007



Skupina 1 elmex® SENSITIVE zobna krema + elmex® SENSITIVE ustna voda

Skupina 2 elmex® SENSITIVE zobna krema + Placebo ustna voda

Uporaba sistema elmex® SENSITIVE (skupina 1) je v primerjavi s skupino 2 po 12 mesecih nanosa dvakrat dnevno pokazala opazno povečanje električne odpornosti. Vrednosti povečane odpornosti kažejo remineralizacijo koreninskih karioznih lezij v začetnem stadiju.



# Intencijska replantacija: Možnost uspešnega zdravljenja pri specifičnih endodontskih stanjih

Intencijska replantacija je po definiciji namenska ekstrakcija zoba za sanacijo defekta ali vzroka neuspešnega predhodnega zdravljenja in takoj zatem vstavev zoba v prvotno alveolo. Katerikoli zob, ki je izpuljen atravmatsko v enem kosu, je potencialni kandidat za intencijsko replantacijo. Vendar posebne indikacije vključujejo:

- da so vsa ostala nekirurška in kirurška endodontska zdravljenja neuspešna oz. neizvedljiva;
- prisotno je omejeno odpiranje ust, ki onemogoča konzervativno ali kirurško endodontsko zdravljenje;
- obstrukcije koreninskega kanala; in
- poškodbe korenine (predrtja) na mestih, ki niso dostopna z običajnimi kirurškimi postopki

brez velike izgube dolžine korenine ali alveolarne kostnine.

Kontraindikacije so:

- dolge, ukrivljene korenine;
- napredovali paradontitis, katerega posledica sta majavost zoba in slaba podpora obzobnih tkiv;
- več-koreninski zobje s koreninami, ki divergirajo- atravmatska ekstrakcija in intencijska

replantacija zoba sta nemogoči; in

- kariozni zobje, katerih ni več možno ustrezno funkcionalno sanirati.

Da bi zagotovili najboljšo dolgoročno prognozo zoba, ki bo intencijsko replantiran, je bistveno, da je zunajalveolni čas zoba čim krajši in ekstrakcija zoba atravmatska, da ni poškodb cementa

in pozobnice. Zob s pozobnico pritrjeno na korenino mora biti v fiziološki raztopini, v Hankovi raztopini (HBSS), v Viaspanu ali v raztopini doksicilina ves zunajalveolni čas.

Prikazani bodo trije klinični primeri uspešnega zdravljenja s postopkom intencijske replantacije.

## Zakaj QSI Mednarodna šola Ljubljana?

**QSI Mednarodna šola** Ljubljana je ena od 37 mednarodnih šol organizacije **Quality Schools International** ([www.qsi.org](http://www.qsi.org)). Naš program sledi teoriji izbire in konceptu kakovostne šole, ki vašemu otroku zagotavlja najbolj napredno, prijazno in individualno poučevanje. Pod geslom »Uspeh za vse« ustvarjamo šolsko okolje, v katerem učencem starim od 2 do 18 let jamčimo, da se učne snovi resnično tudi naučijo. Poleg učne snovi ([curriculum.qsi.org](http://curriculum.qsi.org)) vse QSI šole poudarjamo tudi 7 vodil uspeha.

Vzgajamo uspeh!

## QSI Mednarodna šola Ljubljana...

- je kakovostna šola
- zaposluje certificirane učitelje, katerih materin jezik je angleščina
- ima v razredu največ 10 učencev na učitelja
- poučuje v angleškem jeziku
- ponuja MSA akreditirano ameriško

## Zakaj ameriško akreditirana šola?

**Middle States Association of Colleges and Schools** (MSA) je največja akreditacijska institucija v ZDA, ki potrjuje učne programe, osebe, standarde in diplome. Akreditacija MSA pomeni, da **QSI Mednarodna šola** Ljubljana dosegata enako kvaliteto raven kot ameriške osnovne in srednje šole ter univerze. Naša srednješolska diploma je tako priznana po celem svetu.

## Ameriško akreditirana šola...

- goji veselje do raziskovanja in učenja
- vzpodbuja talente in nadarjenost vsakega otroka
- uči misliti z lastno glavo
- poudarja individualnost vsakega učenca

## Zakaj mednarodna šola?

V modernem svetu je izobrazba največji dar, ki ga lahko podarimo našim otrokom. Mednarodna šola s poučevanjem v angleščini zagotavlja vašemu otroku osnovo za življenje v mednarodni skupnosti in ga usposobi za delo na mednarodnem trgu.

## Mednarodna šola...

- pripravi otroka, da postane državljan sveta
- nauči otroka raznolikosti
- izpostavi otroka različnim načinom in metodam poučevanja
- začrta mednarodno pot vašega otroka že danes



**QSI Mednarodna šola Ljubljana**  
Dolgi most 6A  
1000 Ljubljana  
(01) 244-17-50

[www.ljubljana.qsischool.org](http://www.ljubljana.qsischool.org)



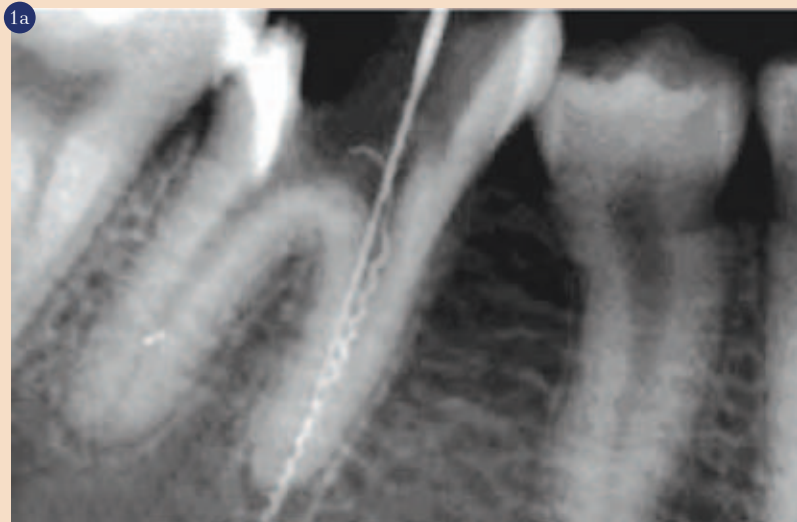
Primer I

14-letni pacient je imel zlomljeno lentulo v meziolingvalni korenini zoba 46 (slike 1a-d). Lentula je segala 4-5 mm preko apeksa. Poškodba zoba je bila huda ter zlomljen inštrument je bil močno navit v koreninskem kanalu. Vsi poskusi odstranitve zlomljenega inštrumenta so bili zaman. Zaskrbljeni smo bili, da bo inštrument počil v področju apeksa.

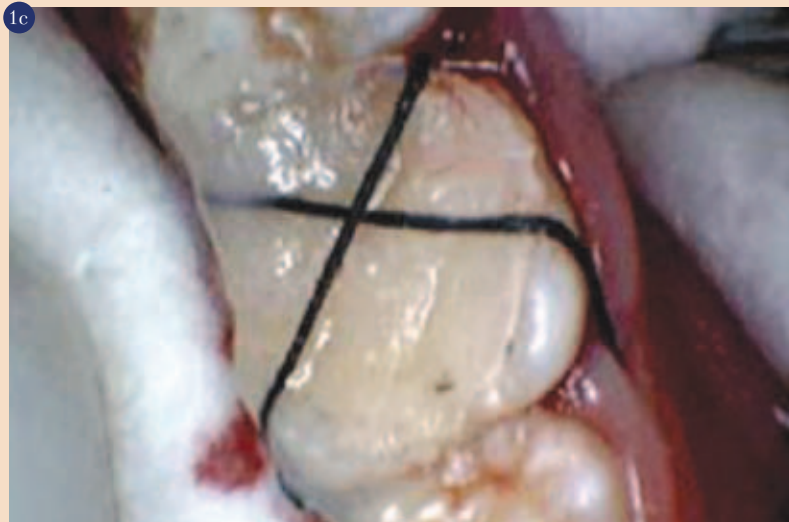
Izključena je bila možnost kirurgije periapikalnega predela zaradi omejenega dostopa do meziolingvalne korenine. Odločili smo se za intencijsko replantacijo ter se o tem pogovorili s pacientom, ki se je z izbranim zdravljenjem strinjal. Ker je bil zob močno oslavljen, smo pred ekstrakcijo zob ojačali z zatičkom v distalni korenini. V lokalni anesteziji je bil zob atravmatsko izpuljen s pomočjo ekstrakcijskih klešč.

Vzvodov nismo uporabili. Pazili smo, da oprijem klešč ni bil pod skleninsko-cementno mejo, ker bi to lahko dodatno poškodovalo cement in pozobnico. Po ekstrakciji smo zob ohranili vlažen z namakanjem v raztopini Viaspan. S kleščami smo držali krono zoba ter odstranili del lentule, ki je segal preko apeksa. Nato smo s pomočjo ultrazvočne konice naredili preparacijo I. razreda na apeksu korenine, in sicer na apeksu vseh

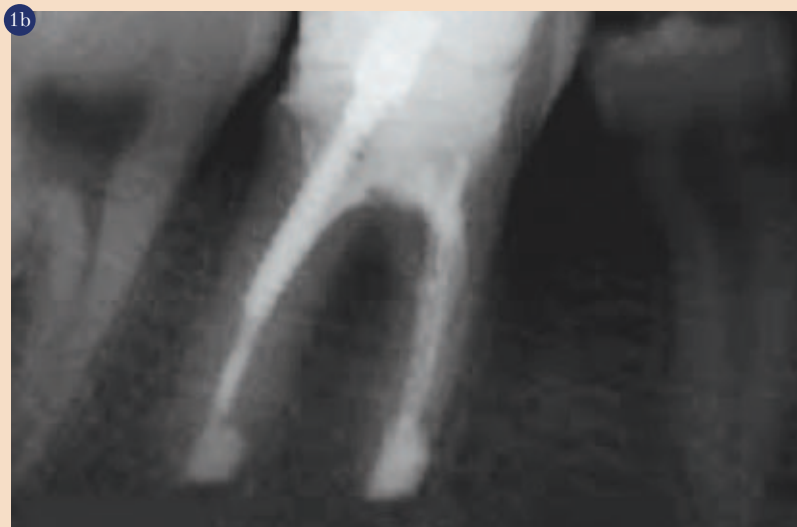
Pacient je zavrnil ortodontsko zdravljenje zaradi dolgotrajnega postopka. Zob je bil atravmatsko izpuljen in namakan v raztopni Viaspan. V apikalno tretjino alveole smo vstavili trikalcijevfosfat in namestili zob v alveolo z rotacijo za 180°, da je bil konec linije zloma na labialni strani. Z vlakni ojačanim kompozitom smo naredili opornico za tri tedne. Kasneje smo dokončali endodontsko zdravljenje in naredili dograditev



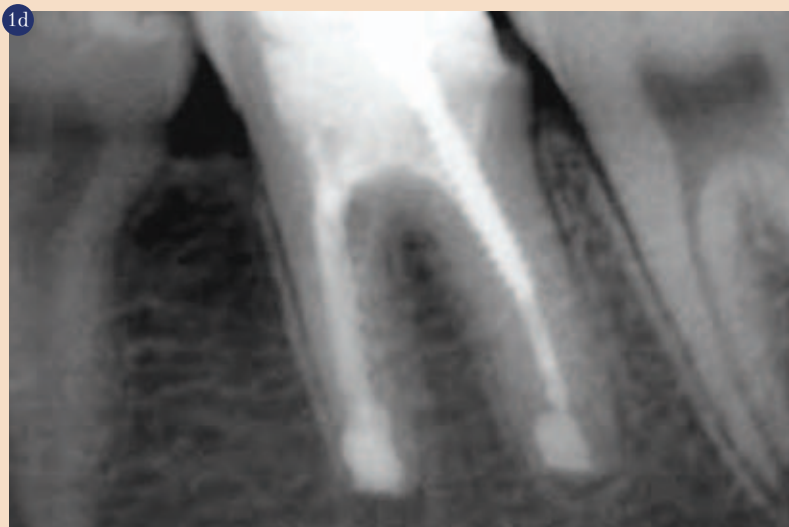
Zob 46 z zlomljeno lentulo porinjeno preko apeksa meziolingvalne korenine



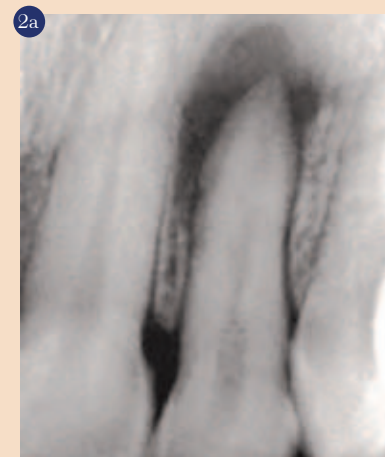Prikaz stabilizacije zoba s šivi



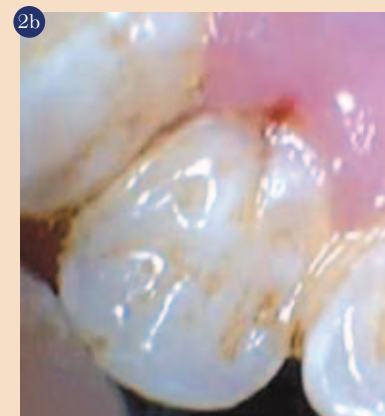
Replantiran zob po odstranitvi zlomljenega instrumenta (apikotomija in retrogradna polnitev z MTA)



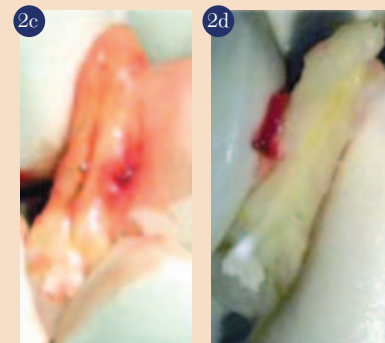
Kontrolna slika po 6-mesecih



Prikaz zoba 12 s kronsko-koreninsko brazdo

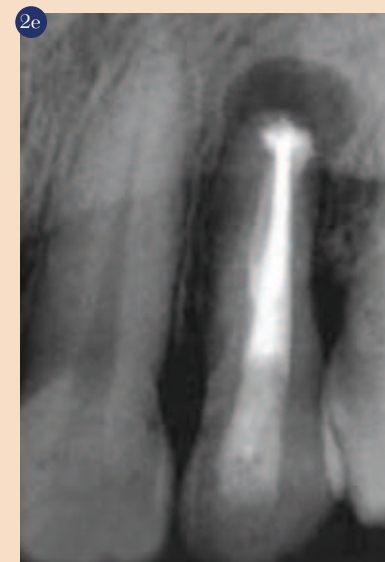

Rentgenski posnetek prikazuje periapikalno radiolucenco



Izpuljen zob, preparacija kronsko-koreninske brazde z ultrazvokom

Brazda zapolnjena z GIC



Rentgenski posnetek prikazuje endodontsko pozdravljen zob z retrogradno polnitvijo. Zapolnjena brazda se prekriva s polnitvijo kanala.

taperko s termoplastično tehniko polnjenja. Kontrolni pregled je bil po sedmih dneh.

Diskusija

Intencijska replantacija v zobozdravstvu se uporablja preko deset stoletij in je bila v veliki meri uporabljena za zdravljenje zobobola. Leta 1561 jo je Pare priporočal pri ekstrakciji zdravega namesto obolelega zoba. Leta 1712 je Pierre Fauchard replantiral zob in poročal o stabilnem stanju. Postopek replantacije je bil predmet številnih razprav; na primer odstranitev apikalnega

labialne ploskve s kompozitom. Zoba nismo takoj oskrbeli s prevleko, da ga ne bi preobremenili. Pacient je imel več rednih kontrolnih pregledov.

Primer III

Zadnji primer je 23-letna pacientka z bolečino v interkaninem sektorju na desni strani zgornje čeljustnice. V anamnezi ni bilo poškodb. Klinični pregled je pokazal globoko kronsko-koreninsko brazdo na palatinalni strani zoba 12 (slike 2a-e). Na intraoralnem rentgenskem posnetku je bila vidna periapikalna radiolucenca. Odločili smo se za ekstrakcijo zoba, za zalitje brazde ter replantacijo zoba. V lokalni anesteziji smo zob previdno izpuli ter ga imeli v kopeli Viaspana. Z ekstrakcijskimi kleščami smo ga držali za krono. Kronsko-koreninsko brazdo smo očistili s pomočjo ultrazvočne konice in jo zalili z GIC. Nato smo zob vstavili nazaj v alveolo ter ga pritrdili s šivi v interdentalnem področju. Po enem tednu smo zaključili endodontsko zdravljenje, 4-5 mm apikalne dolžine koreninskega kanala smo napolnili z MTA, preostali kanal smo napolnili z gu-

Primer II

22-letni pacient je imel v anamnezi poškodbo interkaninnega sektorja v zgornji čeljustnici. Klinični pregled je pokazal poškodbo zoba 12, (III. razred po Ellisu) linija zloma je potekala palatinalno vzdolž korenine. Po odstranitvi premičnega delca smo ugotovili, da linija zloma poteka 2-3 mm pod robom alveolarnega grebena. Da bi postavili apikalni konec linije zloma nad alveolarni greben, smo izbirali med dvema možnostma: ortodontsko ekstruzijo ali intencijsko replantacijo.

DENTAL TRIBUNE The World's Dental Newspaper • Slovenian Edition

Abecedni seznam oglaševalcev

	FLEGIS d.o.o.	15
	GC EUROPE N.V.	2
	GLAXO SMITH KLINE d.o.o.	18
	HERAEUS HOLDING g.m.b.h.	10
	INTERDENT d.o.o.	22, 23
	IVOCCLAR VIVADENT A.G.	13
	LOMAS d.o.o.	5
	MORO & KUNST d.o.o.	24
	QSI Mednarodna šola Ljubljana	6
	TRIBUNE CME	8, 9
	WWW.LEPZOB.SI	16



dela korenine zoba, takojšnja ali zakasnjena replantacija, obturacija koreninskega kanala pred ali po replantaciji, odstranitev ali ohranitev pozobnice in končni cilj zdravljenja: kostna ankiloza ali obnova pozobnice.

Leta 1881 je Thompson predstavil razpravo o replantaciji zob in poudaril pomen obcementnih tkiv za uspeh zdravljenja. Kasneje sta Fredel (1887) in Scheff (1890) obravnavala vlogo celic pozobnice v primeru zunanje resorpcije korenine po replantaciji zoba.

Replantacija zoba je postala enostavna alternativa za neuspešno zdravljenje korenin in tako sprožila ostre kritike za uporabo replantacije per se.

Mnogo vzrokov je za neuspešno replantacijo. Med ekstrakcijo zob lahko poči, poškodba pozobnice in cementa, zmanjša se možnost ponovnega pripoja, okužba, zunanja resorpcija korenine in ankiloza. Zelo pomembno je razumeti, da je intencijska replantacija zadnji izbor zdravljenja. Zanj se odločimo, ko so vse ostale mo-

žnosti zdravljenja (konservativne in kirurške) neuspešne. Izbor zdravljenja je, kadar je kirurški dostop otežen; npr. pri mezio-lingvalni korenini spodnjega kočnika ali v primerih, ko je kirurški pristop preveč invaziven; npr. odstranitev bukalne kostnine drugega spodnjega kočnika. Prognoza intencijske replantacije je boljša, ko je zunajalveolni čas zelo kratek in pri minimalni poškodbi cementa in pozobnice. Priporočljivo je endodontsko zdravljenje zoba pred ekstrakcijo zoba. Pri-

poroča se tudi timsko delo dveh zobozdravnikov za zmanjšanje zunajalveolnega časa. Odsvetuje se uporaba vzvodov in aktivni del klešč naj ne sega pod skleninsko-cementno mejo. Integriteta kortikalne kostnine naj bo ohranjena in zob naj bo izpuljen atravmatsko. Pomemben je medij, v katerem se nahaja zob, fiziološka raztopina, mleko, Viaspan, Hankova raztopina so nekateri pogosto uporabljeni. Vispan se uporablja pri transplantaciji organov. Učinkuje antioksidantno. Raztopina ohranja

nja vlažno pozobnico in zmanjšuje možnost resorpcije.


Za preparacijo apeksa in čiščenje uporabljamo ultrazvočno konico. Ohranja zobno strukturo in v primerjavi s svetri naredi mnogo manj razmazovine.

Pogosto uporabljeni materiali za retrogradno polnitev so amalgam, IRM, Super EBA, GIC, Diaket, kompoziti in MTA. Sposobnosti zatesnitve in adaptacije MTA so dokazano odlične in ni škodljivih učinkov pri kontaminaciji s krvjo. Dodatno MTA spodbuja nalaganje novega cementa in stimulira pritrditev osteoplastov na površino retrogradne polnitve. V dveh primerih je bil v apikalni del alveole vstavljen trikalcijevfosfat z namenom, da je defekt na korenini pomaknjen nad dlesnijo. Tako so bile integriteta, estetika in prognoza izboljšane. Trikalcijevfosfat je osteokonduktivni material, ki deluje kot oder za rast kostnine in se postopoma razgradi in se nadomesti s kostnino.

Kronsko-koreninska brazda (palatinalno-gingivalna brazda) je razvojna anomalija, ki poteka od palatinalne ploske apikalno preko skleninskocementne meje na korenino. Zajema sklenino in ostanke hertvigove epiteljske nožnice. Variira v globini, dolžini in zapletenosti. Povzroča različne poškodbe obzobnih tkiv. Blaga brazda se prekine na skleninskocementni meji, zmerna se nadaljuje apikalno po površini korenine. Možnost zdravljenja blage oblike je, da se brazda kirurško razkrije in se nato zapolni. V primeru, da poteka brazda do apeksa, se po ekstrakciji zoba brazda zapolni in zob replantira. V našem primeru smo brazdo zapolnili z GIC, saj se dobro veže na zob, dobro tesni in ima antibakterijski učinek.

Po replantaciji je imel zob opornico deset dni. Opornica je omogočala fiziološke gibe zoba, da se prepreči ankiloza. Teden dni po replantaciji je bilo izvedeno endodontsko zdravljenje, da se prepreči vnetna resorpcija in ankiloza ter se omogoči prepletanje kolagenskih vlaken, ki omejujejo pronicanje potencialno škodljivega materiala za retrogradno polnitev v poškodovano pozobnico. Z dokončno oskrbo zoba smo počakali, do zacelitve pozobnice.

V zadnjih letih je bilo uporabljanih več biomodulatorjev, kot npr. protein skleninskega matriksa, hidroksiapatit in plazma bogata s trombociti za izboljšanje uspešnosti intencijske replantacije. Tehnika tkivne regeneracije bo tudi morda pripomogla k boljšemu rezultatu intencijske implanacije.

Intencijska replantacija je uspešna izbira zdravljenja v skrbno izbranih primerih, pri katerih so bile vse ostale možnosti zdravljenja neuspešne. 

**Avtorji:**

Prof. Naseem Shah,  
Dr. Ajay Logani in Dr. Abhinav  
Kumar, Indija



Tribune CME

## Clinical Masters Program in Implant Dentistry

March 2013 to September 2013, a total of **12 days**  
in **Heidelberg (DE), Como (IT), Gran Canaria (ES)**

Program director  
Dr. Marius Steigmann

**Live surgery and hands-on** with the masters in their own institutes plus online mentoring and on-demand learning at your own pace and location.



Dr. Tiziano Testori



Dr. Hom-Lay Wang



Dr. Scott D. Ganz



Dr. Jose Navarro



Dr. Philippe Russe

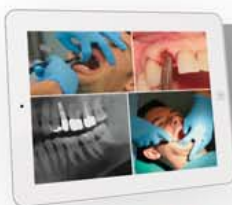

Dr. Marius Steigmann

and  
others

This comprehensive implant curriculum is composed of **100 hours of learning** in four blended online and offline modules, covering all aspects of implant dentistry. It is unique due to the fact that each module covers a whole range for several specific topics of implant dentistry. For each specific topic, a focus module has been designed including a hands-on exercise. The overall course covers diagnostic, thorough planning, ideal implant placement, grafting (both basic and advanced), prosthetic planning and construction, soft tissue manipulation, complications management, as well as implant maintenance.

**During each module, the participants will have the opportunity to practice their new skills on hands-on casts, porcine models, and to watch or assist live surgery.**



Course fee: € 11,900

Register by the end of 2012 and you  
will receive a complimentary iPad  
preloaded with premium dental courses.

Tel.: +49-341-48474-302

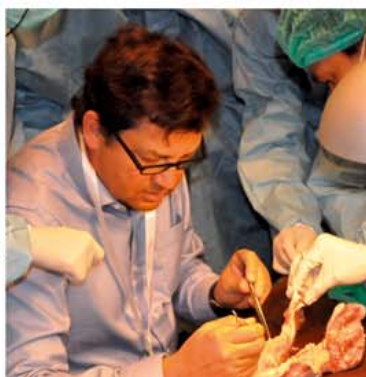
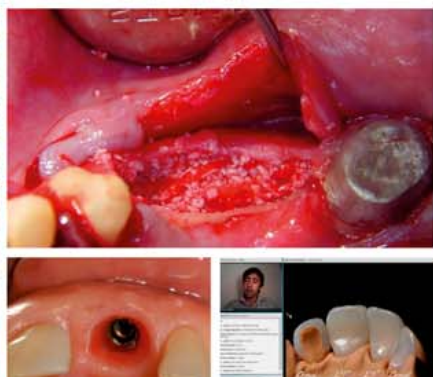email: [info@tribunecme.com](mailto:info@tribunecme.com)

[www.TribuneCME.com](http://www.TribuneCME.com)

**ADA CERP**® Continuing Education  
Recognition Program

Tribune America LLC is the ADA CERP provider. ADA CERP is a service of the American Dental Association to assist dental professionals in identifying quality providers of continuing dental education. ADA CERP does not approve or endorse individual courses or instructors, nor does it imply acceptance of credit hours by boards of dentistry.

Discover the Masters' secrets and enjoy three superb locations.



**100**  
C.E. CREDITS

ADA CERP



# Za tiste, ki so radi doma

V zadnje čase so zelo priljubljena izobraževanja, ki jih predstavniki različnih dentalnih podjetij ali njihovi distributerji organizirajo kar pri vas v vaši ordinaciji ali la-

boratoriju. Pri tem lahko povabite še nekaj svojih kolegov, da je učinek kar največji demonstracija lahko poteka tudi na vašem pacientu. V vsakdanji praksi so najbolj dobrodošle prav majhne skrivnosti velikih mojstrov. Teh pa na velikih predavanjih običajno ne morete izvedeti, saj je v obilici teorije tam premalo časa za praktični nasvet s primerom, kaj šele za konzultacijo preteklih problemov, ki ste jih srečali pri vsakodnevnem delu. Organizatorji pa udele-

2012

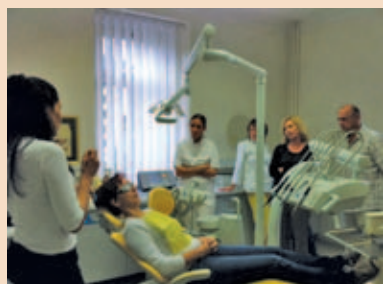Utrinki iz atraktivnih izobraževanj o novostih pri delu s kompoziti.



žence razveselijo še z zanimivimi darili in nemalokrat tudi povabilom na večerjo. Če se za tak način izobraževanja odločate prvič in pri izbiri strokovnjaka, ki ga boste povabili na predstavitev njegove umetnosti v vašo ordinacijo, ne želite napraviti napake, predlagamo podjetje GC, ki je v iztekajočem se letu izvedlo največ tovrstnih dogodkov v Sloveniji. **Več informacij: 01 530 72 81**

# Laserji na pohodu

Laser HF podjetja HagerWerken ni samo laser, pač pa tudi visokofrekvenčni aparat za vse vrste posegov v ustni votlini.



Njegovih karakteristik ne morete spoznati bolje, kakor na praktični izobraževalni delavnici z manjšim številom slušateljev. Fotografija je iz izobraževanja, ki ga je septembra v Cerknem odlično izvedla prof.dr. Dragana Gabrić Pandurić, DDM, PhD iz Zagrebske univerze. **Za več informacij pokličite: 01-530-72-80.**

# Neinvazivna kirurgija

Pri iskanju novih priložnosti za vašo ordinacijo je z zanimivim predavanjem presenetil Italijanski raziskovalec in izumitelj dr. Giorgio Fippi. Predavanje je bilo



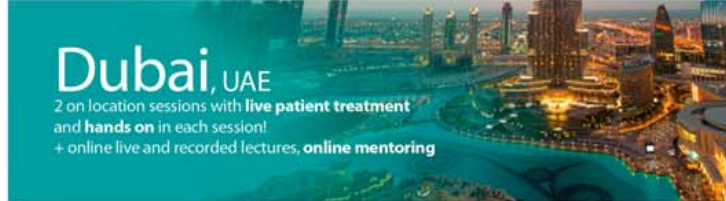13. oktobra v Tehnološkem parku v Ljubljani. Zamudniki lahko pokličejo 01/530 7282, saj bo po novem letu predavanje verjetno ponovljeno. Z neinvazivno kirurgijo poleg posegov v ustni votlini vašim pacientom lahko izvedete tudi različne korekcije kožnih znamenj, gub na obrazu in opravite še mnogo drugih posegov.



Tribune CME

## Clinical Masters Program in Aesthetic and Restorative Dentistry

10-14 January 2013 and 24-27 April 2013 in Dubai, for a total 9 days



Dubai, UAE

2 on location sessions with live patient treatment and hands on in each session! + online live and recorded lectures, online mentoring



### Session I: 10 - 14 January 2013 (5 days)

- Direct/Indirect composite Artistry in the Anterior Segment
- Direct/Indirect composite Artistry in the Posterior Segment
- Photography and shade analysis

**Clinical Masters:**

Didier Dietschi, Francesco Mangani, Panos Bazos



### Session II: 24 - 27 April 2013 (4 days)

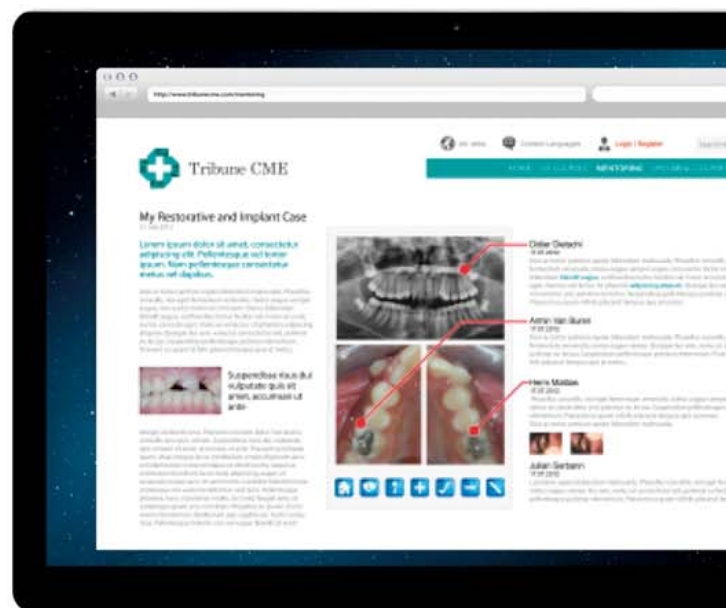
- Full coverage Anterior/Posterior Restoration
- Partial coverage Anterior/Posterior Restoration, Ceramic Restoration

**Clinical Masters:**

Mauro Fradeani, Urs Brodbeck

**ADA CERP** Continuing Education Recognition Program

Tribune America LLC is the ADA CERP provider. ADA CERP is a service of the American Dental Association to assist dental professionals in identifying quality providers of continuing dental education. ADA CERP does not approve or endorse individual courses or instructors, nor does it imply acceptance of credit hours by boards of dentistry.



Full access to our online learning platform: hours of premium video training and live webinars collaborate with peers and faculty on **your cases**

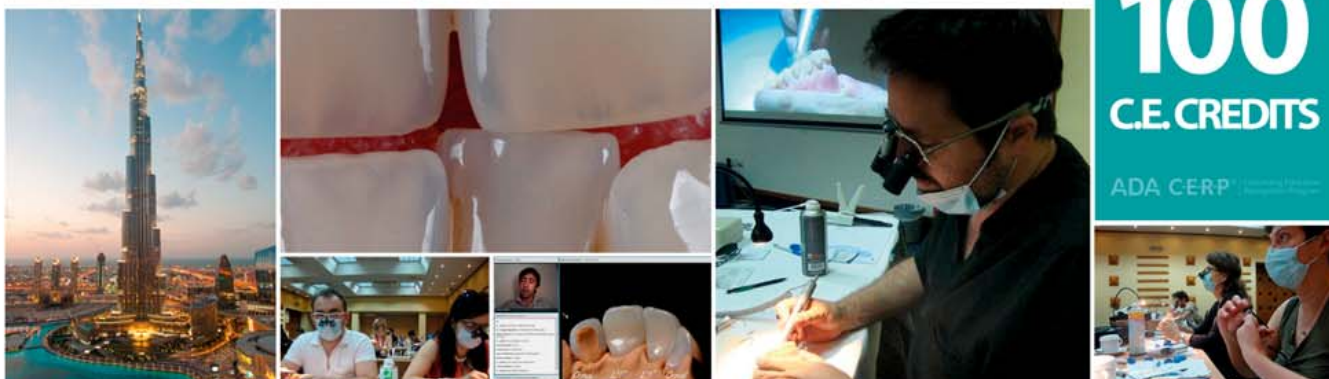### Registration info

Course fee: € 8,900

Register by the end of October and you will receive a complimentary iPad preloaded with premium dental courses

Tribune CME  
Tel.: +49-341-48474-302  
email: [info@tribunecme.com](mailto:info@tribunecme.com)  
[www.TribuneCME.com](http://www.TribuneCME.com)

## Discover the Master's secrets and Dubai's superlatives



100 C.E. CREDITS

ADA CERP