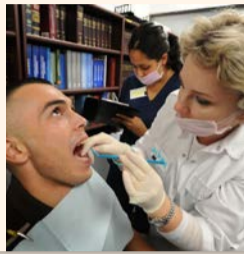


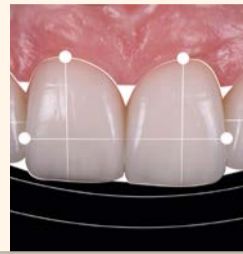
## IRÁNYVONALAK, ALKALMAZÁSOK

Az orális implantológia megkerülhetlenné vált a fogpótlások területén. Az intenzív kutatási erőfeszítéseknek és az eredményes felületmódosításoknak köszönhetően, úgy tűnik, az implantátumok összeintegrációja... [▶4. oldal](#)



## SZÍNES HÍREK

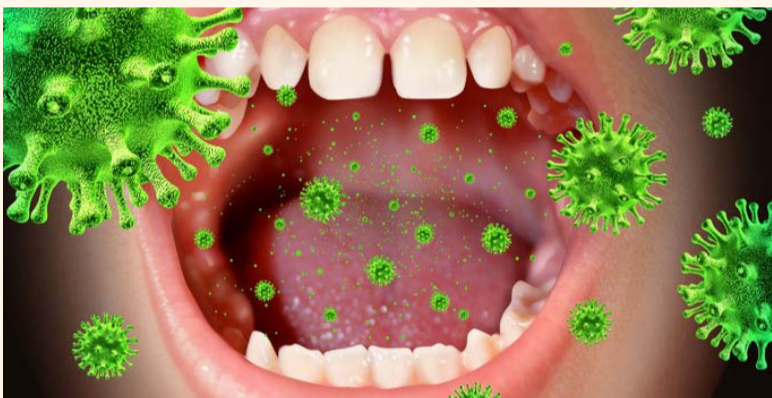Egy újfajta kezelést fejlesztettek ki a fogak megőrzésére. Az új terápia a fogak természetes regenerálódásán alapul, és képes megjavítani apróbb sérüléseket. A természetes folyamat csak nagyon apró sérülést képes helyrehozni. [▶7. oldal](#)



## GYAKORLÓ FOGORVOS AJÁNlja

A „Smile Award 2016” győztes pályamunkája az „Európai-Közel-keleti-Afri-kai térség” kategóriában egy olyan páciens restauratív fogászati ellátását mutatja be, aki súlyosan erodált fogazattal rendelkezett. [▶15. oldal](#)

## A fogorvosok segíthetnek megakadályozni a szájrak miatti halált



Az elmúlt 20 évben 68 százalékkal nőtt a szájrakkal diagnosztizált betegek száma az Egyesült Királyságban – derül ki a Cancer Research UK friss közleményéből.

A brit fogorvosok szövetsége, a British Dental Association (BDA) szerint a fogorvosoknak és a szájszésznek fontos szerepük van abban, hogy a szájrakra időben fény derüljön. Ha a betegséget a korai fázisban sikerül azonosítani, a túlélési arány (ez alatt 5 daganatképződéstől mentes évet értenek) 50 százalékról 90 százalékra növekszik.

A BDA most a Cancer Research UK-vel együttműködésben egy egészen új, szájrak diagnosztizálására alkalmas „készletet” fejlesztett ki, amelynek segítségével a betegség már a korai fázisban kiszűrhető. A készlet bemutatja, milyen jelekre fontos odafigyelni, hogyan kell ezekre reagálni, illetve melyek a potenciális kockázati tényezők. Emellett részletes képtár, esettanulmányok, oktatóvideók és kvíz is tartozik az anyaghoz.

„A szájrak egyre több áldozatot szed, miközben a felnőttek fele nem jár fogorvoshoz. A korai diagnózis a cél, amikor még a betegség jó eséllyel gyógyítható” – fogalmaz Russ Ladwa, a BDA vezetője.

Jelenleg elmondhatjuk, hogy az 50 éven felüli férfiak körében a szájrakos esetek száma 59 százalékkal ma-

gasabb, mint húsz évvel ezelőtt, míg az 50 éven aluliak körében 67 százalékkal nőtt. Az 50-en felüli nőknél a változás 71 százalékos, az ennél fiatalabbak körében pedig szintén ugyanennyi.

Forrás: medipress.hu

## A választásokig sem lesz könnyű – ígérte az államtitkár

Danó Anna

Miközben a kormányzat úgy véli: óriási összegeket „tolt be” a múlt évben is az egészségügybe, a szakma még többet akar, és a betegek sem lettek elégedettebbek. Az Önkormányzati Napok Téli Szimpóziumán az érdekvédők egyebek mellett azt is elfogadhatatlannak ítélték, hogy 2017-ben a teljes alapellátásra mindössze 4,5 milliárdal szánnak többet a döntéshozók, mint tavaly. Így nem folytatódhat a háziorvosi és a házi gyermekorvosi, valamint a fogorvosi praxisok finanszírozásának rendezése. Ónodi-Szűcs Zoltán egészségügyért felelős államtitkár őszinteséget ígért, és számba vette, miért is nem sikerült eddig az ágazati feszültségeket oldani.

A hivatalban lévő államtitkárnak egy éve még óriási rendszerátalakító és forrásteremtő tervei voltak, ám ezekből a múlt évben szinte semmi nem lett, és már a választásokig se

idő, se politikai szándék nincs nagyobb változtatásokra. Amit nem buktattak el az ágazati érdekcsoportok, az a politikai háttéralkukban semmisült meg. Előfordult, hogy az államtitkár kudarcáéppen a Magyar Orvosi Kamara elnökének sikere lett. Éger István tavaly nyáron személyesen Balog Zoltán miniszter segítségét kérte, hogy az alapellátó praxisokban dolgozó háziorvosok maradéktalanul megkapják a 130 ezer forintos pluszpénzüket 2016-ban is. Valamint hogy ezért ne kelljen többletfeladatot vállalniuk. Az egészségpolitika a szóban forgó tízmilliárdból adott volna a védőnőknek és a fogorvosi körzeteknek is. Végül Éger közbenjárására a kormányzat 4 milliárddal kiegészítette az alapellátásra jutó keretet, ezzel a háziorvosok maradéktalanul megkapták a 130 ezer forint többletükét, és ha csak 50 ezer forint is, de jutott valami a fogorvosoknak, átlagosan

havi 30 ezer forint a védőnőknek is. A többletért elvárt feladattal, a törzskartonok megújításával azonban máig adósoz az alapellátók.

Az államtitkár nem adja fel: Ónodi-Szűcs elmondta, továbbra is szeretné egységesíteni a háziorvosi szoftverekben különböző törzskartonokat. Az alapellátás átalakításának kapcsán pedig megjegyezte: 35 százalékkal több támogatást kaptak tavaly az orvosok a praxisvásárláshoz, és az utóbbi 6 évben 50 százalékkal nőtt a támogatásuk. Így a 2015-ös mintegy hetven után körülbelül százan vettek részt a praxis- és letelepedési pályázatokon. (2017-től a fogorvosok is pályázhatnak, a háziorvosokkal azonos feltételek mellett, üres praxisokra. Mintegy 6-10 milliós vissza nem térítendő támogatást nyerhetnek el a pályázók körzet vásárlására, illetve a már

[▶3. oldal](#)



Dr. Bodrogi Artília, DDS

## Miért szeretjük?

- Egyszerű, gyors
- Call center-es állandó segítség
- Többnyelvű árajánlat-készítés
- Többnyelvű számlázás
- Pénzügyi nyilvántartó és
- Házipénztár rendszer
- Könnyített orvos-elszámolás
- Modern státuszkép
- Automatikus páciens kommunikáció
- Bevételnövelő statisztikák
- Lelet- és dokumentumtárolás
- iPhone és Android alkalmazások
- Visszahívás kezelő
- Kezeléstervező
- Tartozáskezelő
- Raktárkészlet nyilvántartás
- Mini CRM
- ●●● és még vagy ezer okból!

# FLEXI<sup>®</sup> DENT<sup>®</sup>

Több, mint fogászati szoftver.

Új fogászati programot szeretne? Elege van régi szoftveréből? Nem megfelelő a kiszolgálás? Nem veszik fel a telefont? Nem oldják meg problémáit? Növelné páciensei számát?

## Váltson most 10%-kal olcsóbban!

Képezen el egy bárhol elérhető szoftvert, ami komplett, testre szabott statisztikákat készít! 5 perc alatt írhat vele árajánlatot, 1 perc alatt rögzíthet kezeléseket számlázással együtt! Az idő pénz, spóroljon velünk! Váltson a megfelelő szoftverre csapatunk támogatásával!

www.flexi-dent.hu

+36-1-792 1234



SE Fogpótlástani Klinika



Medicovert, M-Dental



Cinkóczy Implantközpont



Hermann Ortho

Érvényes 2017. március 1-ig megkötött szerződés esetén, az első évre vonatkozó összes költségből. A hirdetés nem minősül ajánlattételnek és nem összevethető más kedvezményekkel!

 **AlphaBio**<sup>TEC</sup>  
Implantology

IMPLANTÁCIÓS  
RENDSZER



**OSTEOGENICS**

BIOMEDICAL

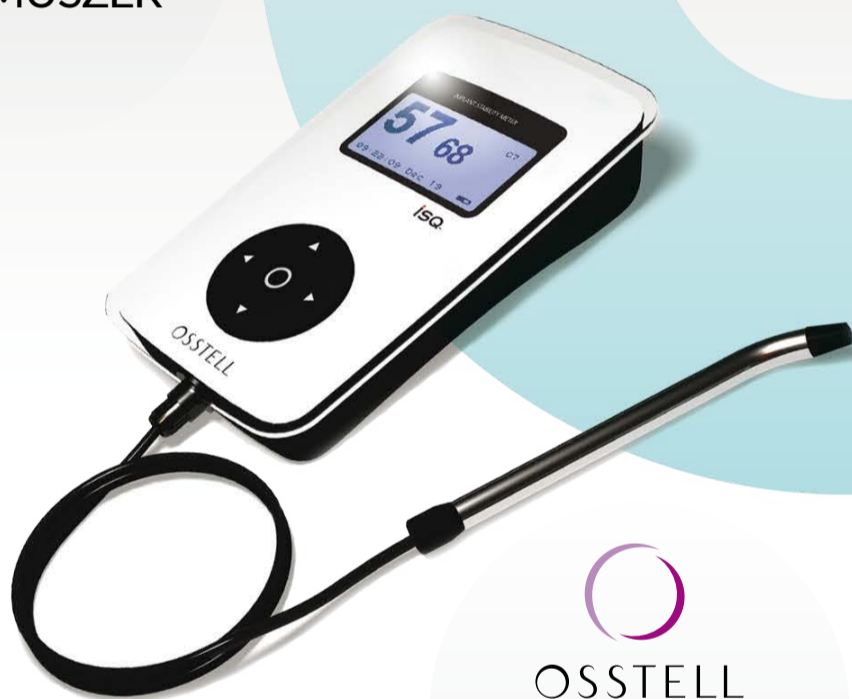
MEMBRÁN



**Hu-Friedy**

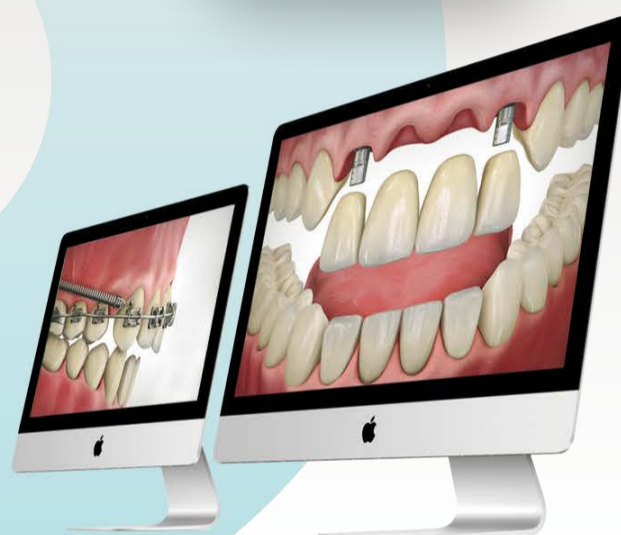How the best perform

KÉZIMŰSZER



OSSTELL

IMPLANTÁTUM  
STABILITÁS  
MÉRŐ



 DentalMaster™

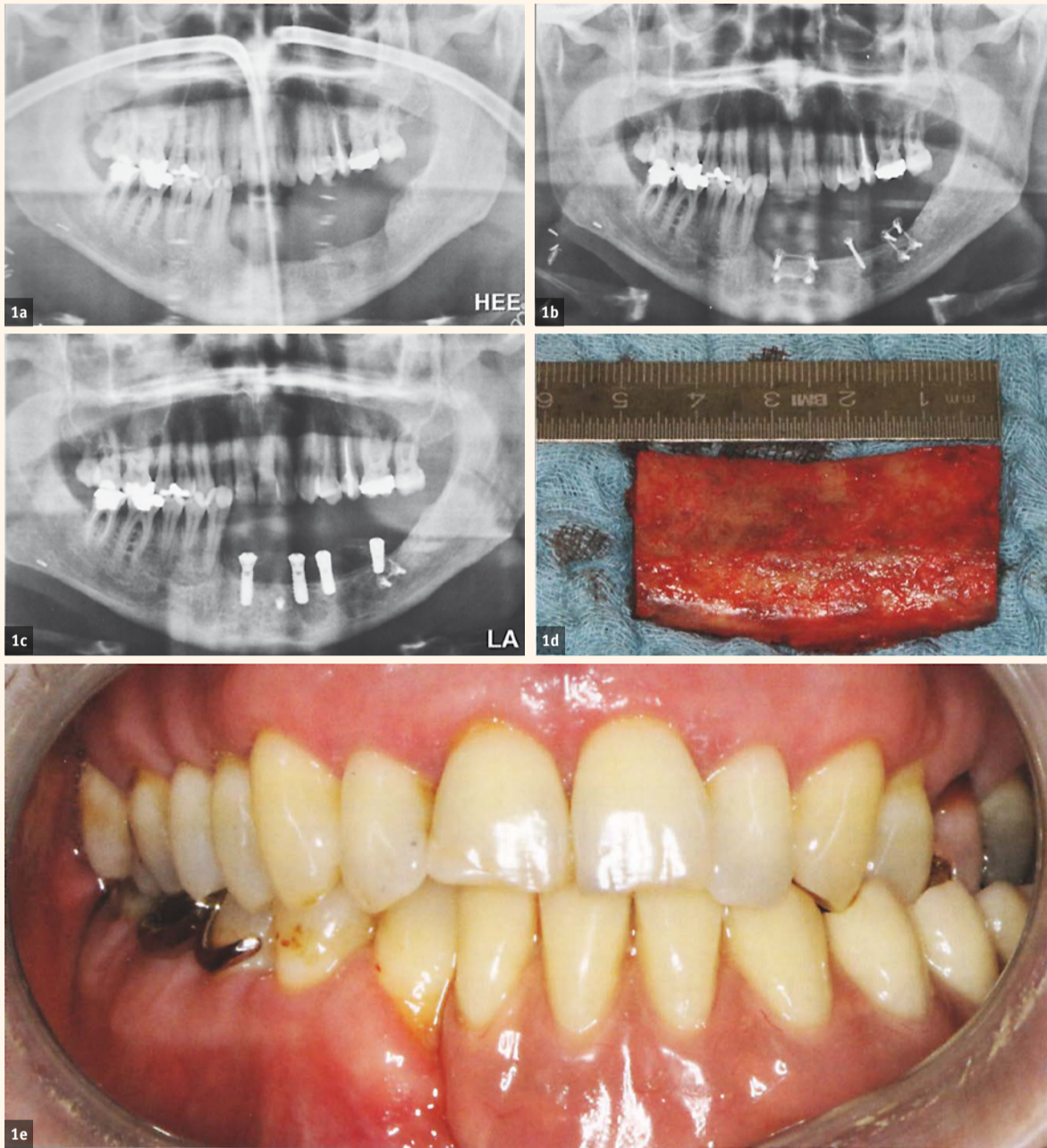
PÁCIENS  
EDUKÁCIÓS  
SZOFTVER

# A MINŐSÉG A SIKER GARANCIÁJA



# Implantáció és augmentáció

Lehetőségek és korlátok az orális implantológiában, augmentáció után



1. a–e ábrák: Mandibulatumor miatti blokkreszekciót követő vertikális augmentáció a csípőlapátból származó grafftal. Kiindulási állapot a reszekció után (a), a monokortikális csontdarab helyzete (b), implantáció (c), a kivett grafft (d), a végső gömbretnációs pótlás járulékos kapcsolattal (e).

Dr. Jan Wolff, prof. dr. Martin Gosau, dr. Till Gerlach, prof. dr. Ralf Bürgers (Németország)

Az orális implantológia megkerülhetlenné vált a fogpótlások területén. Az intenzív kutatási erőfeszítéseknek és az eredményes felületmódosításoknak köszönhetően, úgy tűnik, az implantátumok összeintegrációja többé nem jelent problémát. Azonban mi a helyzet az időnként igen kiterjedt csontdefektusokkal, mint például amit egy eltávolított tumor hagy maga után? Amíg ezek az esetek továbbra is megoldatlan problémát jelentettek az orális implantológia kezdetekor, ma számos koncepció létezik, még a nagyobb defektusok funkcionális és esztétikai helyreállítására is. Ez a cikk bemutat néhány klinikai példát, hogy kiemelje a lehetőségeket és a korlátokat a csontpótlás és az implantáció területén.

## Tervezés

A megfelelő implantátum pozíciója alapvetően meghatározza a funkcionális, esztétikai és protetikai eredményt. A tervezést a végső, elérni kívánt eredménynek kell vezetnie, el kell képzelnünk azt még a csontpótlás előtt. Ezt a megközelítést protetikailag irányított vagy visszafelé tervezésnek (backward)

crown down planning) nevezzük, megvalósulhat hagyományos wax-up vagy CBCT- vagy CT-felvételen alapuló CAD segítségével. Hogy milyen augmentációs eljárást alkalmazunk, az a rendelkezésre álló csont magasságától és szélességétől függ. Először el kell döntenünk, hogy egy- vagy kétlépcsős eljárást alkalmazunk-e a rekonstrukciónak. Általában a kétlépcsős eljárást kell választanunk, ha a rendelkezésre álló csont nem teszi lehetővé a korrekt protetikai implantátumpozicionálást, vagy nem tudunk megfelelő primer stabilitást elérni a műtét közben. Ez kizárna az olyan módszereket, mint a laterálaugmentáció membránnal vagy anélkül, valamint a csonthasításos, tágitásos eljárások önálló alkalmazása.

## Alveoluszerváció és a kisebb defektusok augmentációja

A fog elvesztés után a processus alveolaris a periodontális rostokon keresztül többé nem éri funkcionális terhelés, így annak csontállománya fokozatosan sorvadni kezd. A fogak elvesztésének pillanatában rendelkezésre álló csontállomány és a remodeling mennyiségi változása együttesen határozzák meg, hogy mennyi csonttal gazdálkodhatunk az implantációkor.

A korai implantáció és a különböző alveoluszerváció technikák (atraumatikus fogeltávolítás, a buccalis csont megőrzése, csontpótló anyagok, membránok, kötőszöveti grafftok használata) mérsékelhetik a csontvesztést.

## Kisméretű egyfalú és kétfalú defektusok augmentációja

Autológ csontforgácsot vagy allogén, xenogén vagy alloplastikus csontpótló anyagokat használhatunk a kisebb defektusok helyreállításához, akár az implantációval egy időben. Ezek az anyagok általában szemcsés formátumban kaphatók, és meghatározott csontdefektusok, vagy az implantátum és a csontos fal közötti rés (2 mm-ig) feltöltésére használhatók. Általában membránnal kombinálva használjuk, hogy stabilizáljuk az anyag formáját, valamint jobban kontrollálhassuk a gyógyulást az irányított csont/szövet regeneráció irányelvei szerint. Egy másik megközelítés centrifugált plazma kivonásból áll, mint például a vérlemezkében gazdag plazmáé (PRP: platelet rich plasma) a páciens saját véréből, amiből centrifugálással, utókezeléssel membránszerű anyagot állíthatunk

elő. A koagulumban a növekedési faktorok jelenléte és azok fokozott koncentrációja a csontpótló anyaggal való összekeveréskor előnyösen befolyásolja a gyógyulást, és jobb stabilitást biztosít.

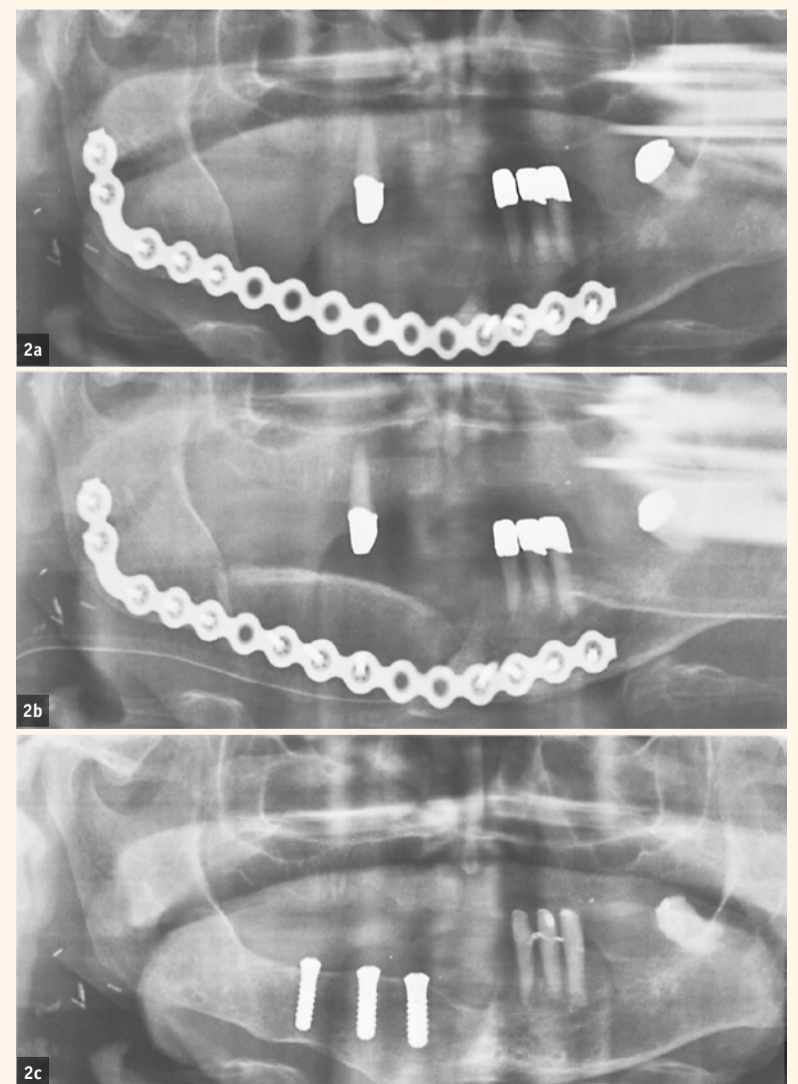
## Kis defektusok augmentációja intraorális csontblokkokkal

Vertikális csont hiánya vagy keskeny állcsontgerinc esetén, amikor megfelelő primer stabilitást nem tudunk elérni, először onlay augmentációra lehet szükség. A mandibula retromoláris területe (legfőképpen), a mentumtájék vagy a tuber maxillae lehetséges donor területek lehetnek csontblokkokhoz vagy -héjakhoz. A donor és recipiens területek közelsége előnyösebb lehet mind időmegtakarításban, mind a morbiditás mérséklésében, mint a távolabbi területről nyert grafftok esetében. Miután a recipiens területet feltártuk, és a grafftot kinyertük a donor területről, a blokkot méretében és alakjában úgy alakítjuk, hogy az minél nagyobb felületen érintkezhesen a defektussal, és könnyen revaszkularizálódhasson. Egy másik alternatívája az úgynevezett héjtechnika, amikor a grafft mérete meghaladja a defektusét. A héj lényegében egy igen stabil, nem felszívódó membránként funkcionál, az így keletkezett zárt csontüreget autológ csontforgáccsal vagy csontpótlóval töltjük fel. Ez gyorsítja az erek benövését. Egy másik alternatíva az

egyedi, páciensspecifikus xenogén vagy alloplastikus blokkok gyártása. Azonban ezek az eljárások kevésbé megbízhatóak. Mind a három módszer a grafft teljes immobilizációját igényli. A grafft mobilitása vagy az érintett terület terhelése, nyomása (pl. a csontpótlást követően viselt fogsor által) például egy ideiglenes pótlás által gyakran sikertelenséghez, a grafft elvesztéséhez vezet. A feszültségmentes sebzés nélkülözhetetlen, hogy elkerüljük az esetleges későbbi fertőzéseket és a seb szétnyílását.

## Közepes méretű csontdefektusok helyreállítása csípőcsontból származó autológ grafftal

Nagyobb defektusok vertikális és horizontális kiterjedésű szövethiánnyal, amelyeket trauma vagy tumorreszekció okozott (blokkreszekció vagy az állcsont folytonosságát megszüntető, ún. szegmentreszekció), helyreállíthatók szabad, nem nyelezett, a csípőlapátból származó grafftok transzplantációjával (1. a–2. c ábrák). A grafft lehet mono- vagy bikortikális csontblokk. A rekonstruálni kívánt defektus ne haladja meg az 5-7 cm-t. A csontblokk különböző formájú lehet, és adaptálható a defektushoz. Továbbá spongiosa is kinyerhető, hogy a fennmaradó réseket is feltölthessük. A hátrányok között meg kell említenünk a műtéttel járó utópanaszokat és morbiditást, valamint időnként a grafft jelentős része (akár egynegyede is) felszívódhat. A posztoperatív időszak alatt a páciens mozgása korlátozott, ebből kifolyólag per os trombo-citaaggregáció-gátló kezelés is szükségessé válhat.



2. a–c ábrák: Mandibulaszegment helyreállítása bikortikális csípőgrafftal. Kezdeti szituáció tumorreszekció után, rekonstrukciós lemezzel (a), a grafft rögzítése (b), a gyógyult állapot az implantációkor (c).

## Kiterjedt defektusok helyreállítása microvascularis graftokkal

Nagyméretű állcsontdefektusok esetén, amelyek tumor, osteomyelitis vagy osteonecrosis, reszekció miatt keletkeztek, a rekonstrukcióhoz microvascularis csontgraftokat ültethetünk át az azokat ellátó éranasztomózisok kialakításával.

A graftok leggyakrabban a fibulából, a csípőlapátból vagy a scapulából származnak, ezzel a módszerrel tisztán csontos, vagy csontos és lágyszöveti defektusok is helyreállíthatók. A maxilla és a mandibula kiterjedt szövethiányainak rekonstrukciója osteocutan fibula graftokkal megbízható és sokoldalú megoldás. Ezt az eljárást továbbfejlesztették preoperatív digitális tervezés általi speciális osteosynthesis lemezek és oszteotómias sablonok gyártásával. Ezek a módszerek elősegítik a pontos illeszkedés kialakítását, valamint az állcsontok térbeli, pontos rekonstrukcióját az ideális implantátumpozícióknak megfelelően.

## Az implantáció

Implantátumok fibulagraftokba történő behelyezését már széleskörűen tanulmányozták, és az eredmények kecsegtetőek. A viszonylag alacsony csontmagasság ellenére, a relatíve kemény csontszerkezet, vastag kortikálissal megfelelő stabilitást biztosít az implantátumok számára. Továbbá fibulagraftot lehet duplán használni (double-barral technique – két vascularizált csontdarab párhuzamosan egymásra hajtva, a periosteum és egy izomrész megőrzésével), hogy nagyobb vertikális csontmagasságunk legyen. Ezt a módszert (4. a-c ábra) ugyanúgy alkalmazhatjuk a maxillánál is, mint

a mandibulánál. A graftokra megfelelő dimenzióstabilitás és viszonylag kis fokú reszorpció jellemző (8–17 %) az azonnali vascularizációnak köszönhetően.

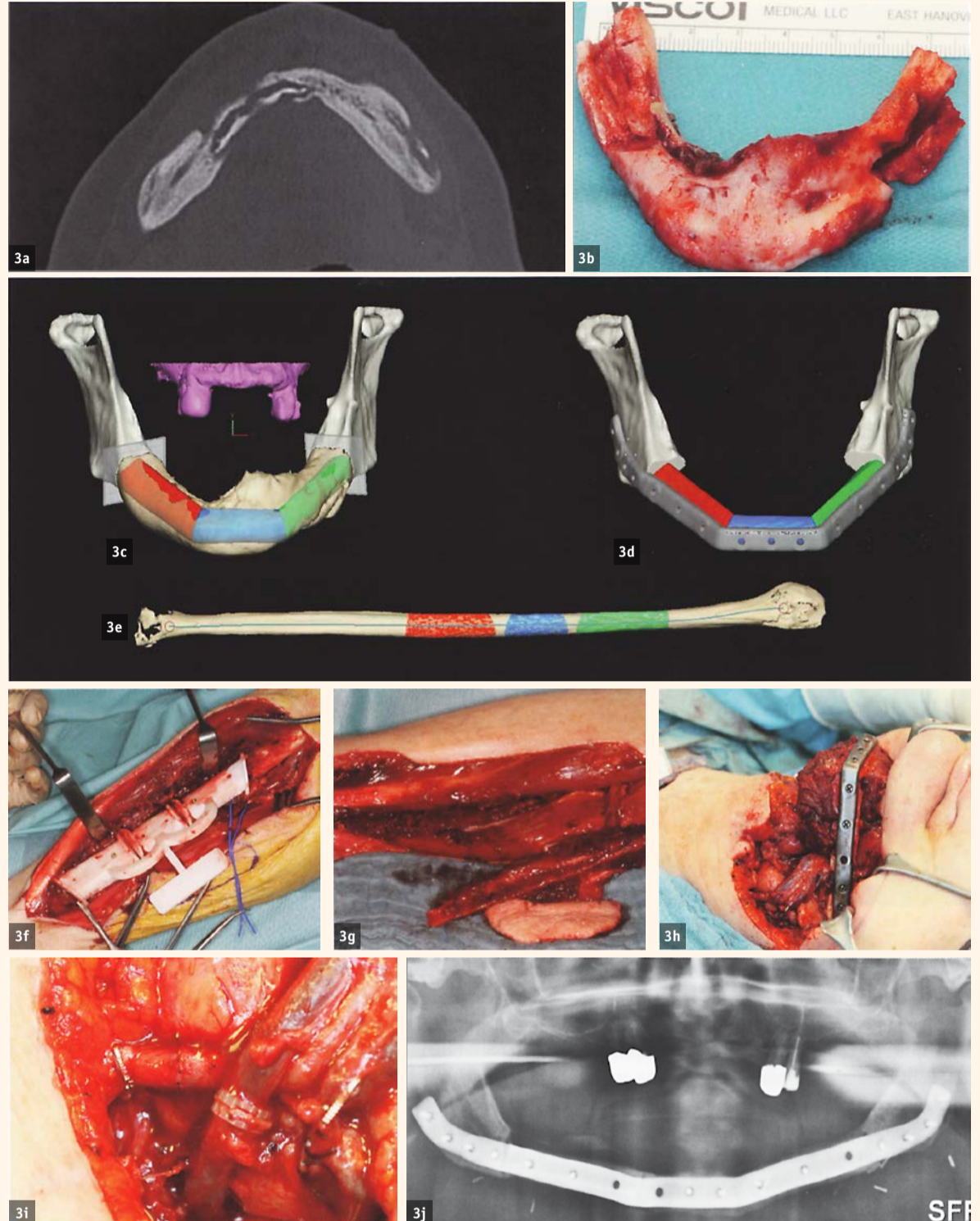
A három-öt hónapos gyógyulás után az implantátumokat be lehet helyezni a rekonstruált területre. Ezzel egy időben a helyreállított csontok elsimitását is elvégezzük – különösen a graft körüli illeszkedési zónában, illetve ahol az oszteotómiát végeztük. A legjobb módszer, ha előzetes protetikai tervezéssel meghatározzuk az implantátumok pozícióit, majd sebészi sablonnal behelyezzük azokat.

A második feltárásnál (re-entry) gyakran korrigálnunk kell a lebenyen, és különböző módszerekkel lágyszöveti korrekciót is szükséges végezni. Az apikálisan áthelyezett lebenyek segítségével a muckogingivális junkciót kedvezőbbé alakíthatjuk, valamint a kötőszöveti graftokkal javíthatjuk a feszes ínyt a protetikai fázis megkezdése előtt. Legalább két hetet érdemes várni ezután a lenyomatvételel. Alulméretezett ideiglenes pótlással – a terhelés csökkentése érdekében – kondicionálhatjuk a csontot és a lágyszöveteket, az optimális összeintegráció és a megfelelő emergenciaprofil kialakulásához. A végleges pótláshoz gyakran egyéni felépítményeket használunk.

## Obturátorok

Amennyiben a páciens nem igényli, vagy az általános egészségi állapota nem teszi lehetővé a maxilla rekonstrukcióját, további lehetőséget jelenthet egy implantátumokon elhorgonyozott obturátorkészülék.

Egy jó illeszkedésű készülék elősegíti a rágást, a hangképzést, jól lezárja az orr- és az arcüreget – megfelelő esztétikai eredménnyel. Azonban a pontos lenyomatvételel és a precíz gyártási folyamatokhoz – az ilyen jellegű prote-



3. a–j ábrák: A mandibula helyreállítása vascularizált fibuláris grafttal BRONJ esetén. Kiindulási situáció: a mandibula szekvesztrációja évekkel az intravénás biszfoszfonátterápia után (a), szubtotális mandibulareszekció (b), a reszekciónak és a mandibula fibuláris grafttal történő rekonstrukciójának virtuális terve (c), egyéni osteosynthesis lemezekkel történő helyreállításának vizuális bemutatása (d), a fibula virtuális oszteotómiája (e), az oszteotómias sablon a műtét közben (f), a kiemelt graft hámszigettel (g), a fibula az egyéni lemezekkel rögzítve (h), az anasztomózis létrehozása (i) és a posztoperatív röntgen.

tikai ellátás területén – megfelelő szakértelemre és tapasztalatra van szükség (5. a–h ábrák).

## Általános egészségi állapot és a szedett gyógyszerek

Számos külső tényező és általános betegség, mint a dohányzás, a diabetes mellitus vagy a szív- és érrendszeri betegség kedvezőtlenül befolyásolhatja az implantáció eredményét. Ugyanez igaz néhány gyógyszerre is.

### Implantáció és a biszfoszfonátok

A biszfoszfonátok a leggyakrabban használt gyógyszerek a csonttritkulás kezelésében. A biszfoszfonátokat és az egyéb hasonló hatásmechanizmusú gyógyszereket használják a csontmetasztázist adó mell és prosztatata rosszindulatú daganatok kezelésében is. Az ilyen gyógyszerek egyre széleskörűbb alkalmazása miatt, gyakorlatilag valamennyi fogorvosnak tisztában kell lennie a biszfoszfonát okozta állcsontnekrózis (bisphosphonate-related osteonecrosis of the jaw; BRONJ, 3. a ábra) vagy más gyógyszer okozta állcsont-osteonecrosis (medication-related osteonecrosis of the jaw; MRONJ) kialakulásának lehetőségével, felis-

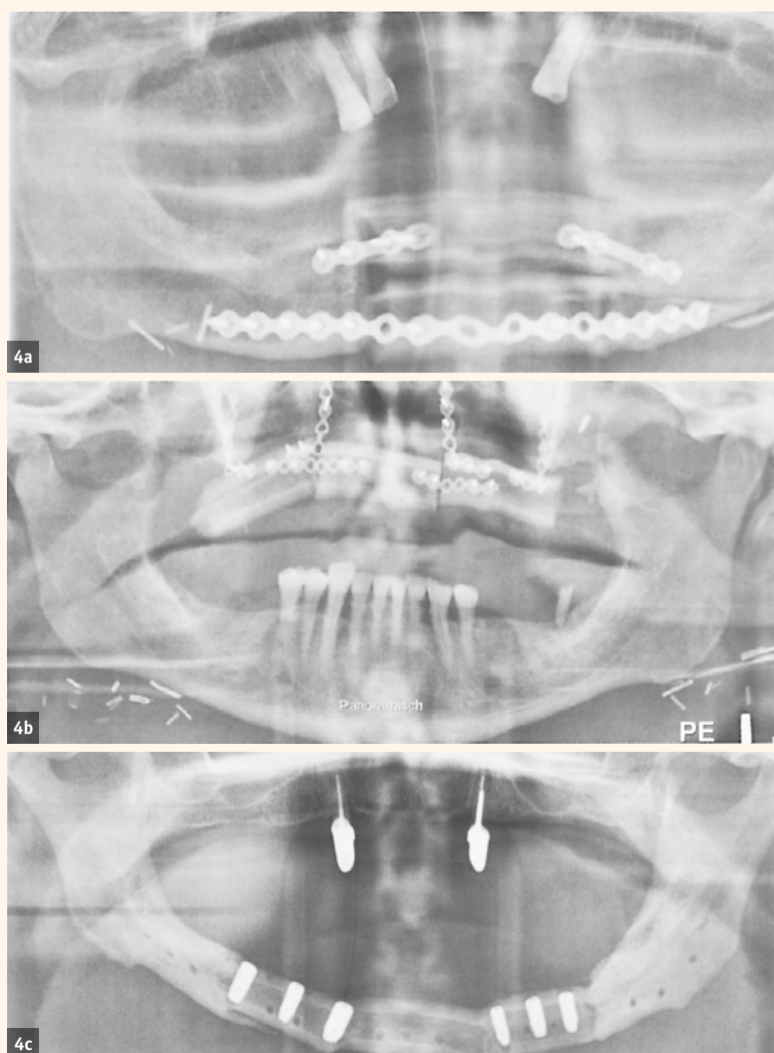
merésével. Sajnos, ezek a betegségek gyakran nem reagálnak a kezelésre. A szájszészeti műtétek, mint például az implantáció, fokozott nehézséget jelenthetnek, valamint elindíthatják a nekrosis folyamatát, a csont csökkent átépülési képessége és a lágyszövetek rosszabb gyógyulási hajlama miatt. A jelenlegi ajánlások bizonytalanok az ilyen kezelésen átesett páciensek implantálásával kapcsolatban. A megjelent tanulmányok alapján azok a páciensek, akik orálisan kaptak biszfoszfonát-készítményeket osteoporosis miatt, alacsonyabb rizikó mellett kaphatnak implantátumokat, mint azok a társaik, akik vénásan kapták a gyógyszereket valamilyen rosszindulatú daganat miatt, így náluk az implantáció vagy csontpótlás nem javasolt. Egy kivételt jelent a vascularizált graftok használata olyan előrehaladott stádiumú MRONJ esetén, ahol a korábbi sebészi terápia sikertelen volt. Az ilyen vascularizált graftokba történő implantáció, antireszorptív kezelés mellett is számos sikeres eredményt hozott, mint azt több szerző is megerősíti. Azonban átfogó tanulmány megfelelő bizonyítékokkal még nem született a témában.

### Implantáció és antikoaguláns kezelés

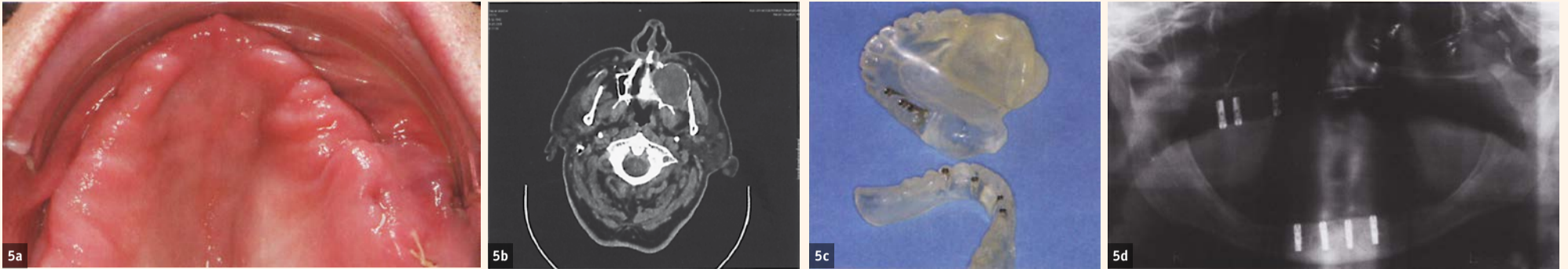
Az antikoaguláns kezelés nem kont-  
raindikálja az implantátumok be-

helyezhetőségét. Azonban az ilyen szituációknál szigorú indikációra, precíz műtéti kezelésre, valamint a gyógyszert rendelő kollégával megfelelő kooperációra van szükség (házi orvos, belgyógyász, kardiológus). A szájfénék bevezései vagy sérülései heveny vérzéshez, duzzanathoz vezetnek, aminek következtében a légutak elzáródása is kialakulhat. Kisebb műtétek, extrakciók miatt a per os kumarinszármazékokat nem szabad leállítani, és helyette heparint adni. A kezelőorvossal egyeztetve az INR-nek a műtétet megelőzően pontos, felső terápiás tartományban történő beállítására kell törekednünk. A kiterjedtebb implantációs műtéteket, csontpótlásokat kórházi körülmények között jobb végezni.

Trombocitaaggregáció-gátló kezelésnél (mint pl. acetil-szalicilsav vagy clopidogrel) vagy az újfajta orális antikoagulánsoknál (mint dabigatran vagy rivaroxaban) is javasolt a kezelőorvossal egyeztetni. Azoknál a pácienseknél, akik veleszületett véralvadási zavarral rendelkeznek (mint hemofília, Von Willebrand-betegség), szoros együttműködés szükséges a hematológussal, valamint érdemes fekvőosztályos háttér mellett végezni a beavatkozást.



4. a–c ábrák: Különböző fibulagraftok. Duplán használt fibulagraft mandibulárekonstrukcióhoz (a), maxilla rekonstrukció fibula grafttal (b) és a gyógyult terület implantáció után (c).



#### Implantáció és besugárzás

Sugarterápián átesett pácienseknél az oszteoblasztok aktivitása csökkent, ebből kifolyólag a remodelling és a csontregeneráció korlátozott. Az irradiált állcsontba helyezett implantátumok rövidebb túlélési idejét többen leírták. Azonban néhány legújabb tanulmány már kialakult összeinteg-

rációról és hosszú távú eredményekről számolt be besugárzott állcsontok esetén is.

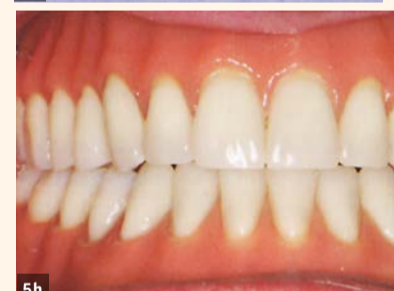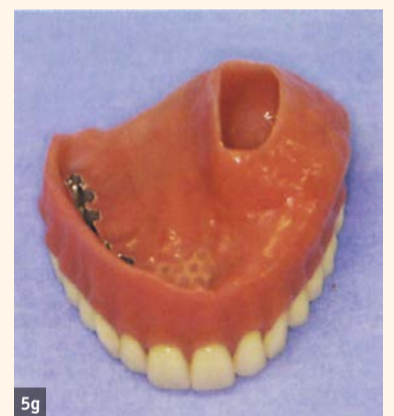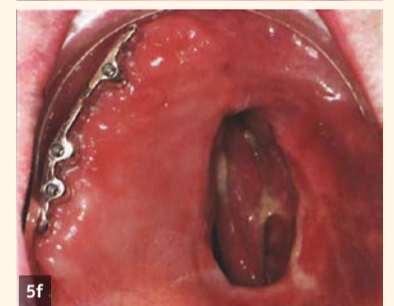
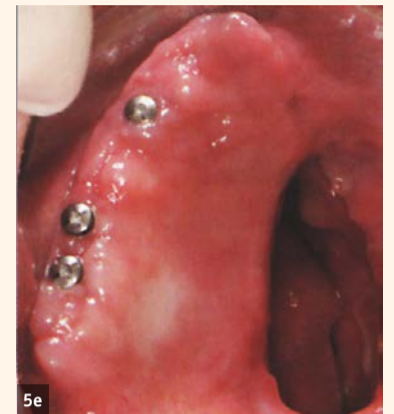
A szájszárazság általában kísérő betegség a besugárzott betegeknél, gyakran az implantátumok jelentik az egyetlen megoldást, ami helyreállíthatja a rágófunkciót. Besugárzás után minimum fél éves gyógyulási-megfigyelési időszak

szükséges az implantáció elvégzése előtt. Az implantációt egyidejű perioperatív antibiotikus terápiával kell kiegészítenünk, a csontpótló beavatkozások ellenjavalltak. Az implantátumok felett az ínyt minden esetben zárjuk, lehetőleg feszülésmentesen. Az implantátum felszabadításkor arra kell törekednünk, hogy stabil, megfelelő epiteliális zárás

alakulhasson ki az implantátum nyaka körül. A megfelelő szájhygiéné és a szoros utánkötés nélkülözhetetlen.

#### Konklúzió

Az autológ csontgraftok jelentik a „gold standard”-ot a kisebb és a közepes mé-

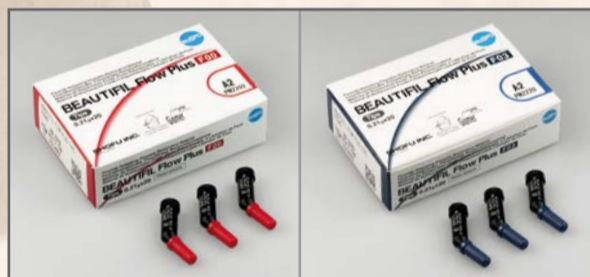

5. a-h ábrák: Implantátumokkal elhorgonyozott obturátorkészülék. Ameloblastoma kezdeti felfedezése a maxilla bal oldalán (a), a tumor CT-felvételén (b), sebészi sablon a reszekciót követő implantációhoz (c), az implantáció utáni állapot (d), implantátumok a gyógyulás után (e), a behelyezett merevítőrúd (f), a végleges protetikai rehabilitáció (h).

## BEAUTIFIL Flow Plus

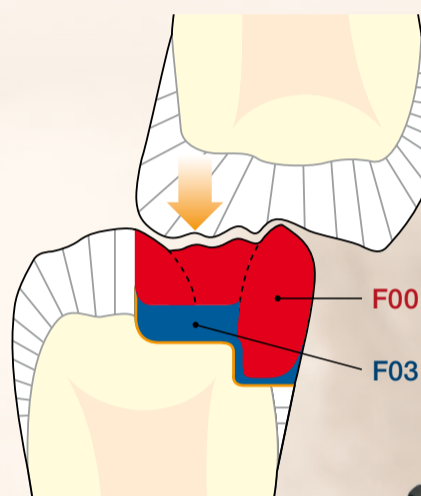
### Injectable Composite

- Suitable for all cavity classes
- Easy handling and fast polishing
- Natural aesthetics due to chameleon effect
- High radiopacity
- Fluoride release



#### F00 – Zero Flow

Stable with exceptional sculptability for effortless shaping of occlusal anatomy, marginal ridges and intricate surface details



#### F03 – Low Flow

Exhibits moderate flow to restore pits, gingival boxes for surface modification and serves as a baseliner



retű csontiányok helyreállításában. A kiterjedtebb állcsontdefektusok pontos, stabil és vaszkularizált graftokkal rekonstruálhatók. A műtétet megelőző háromdimenziós tervezéssel az augmentációs eljárások megjósolhatóbbá válnak, és jobb eredményt lehet velük elérni. Az ilyen tervezés egy újabb lépés a protetikailag helyes tervezés felé, hogy a legoptimálisabb pozícióba kerülhessenek az implantátumok. A biszfoszfonát és hasonló hatásmechanizmusú gyógyszerek megnehezítik a dolgunkat. Intravénás alkalmazás esetén az implantáció ellenjavallt, orális alkalmazásnál a rizikó jóval kisebb. Az ilyen kezeléssel vagy besugárzáson átesett pácienseknél csak tökéletes szájhygiéné mellett, valamint szoros utánkötéssel szabad sebészi beavatkozást végeznünk.

# Befoltozza magát a lyukas fog egy új kezeléssel

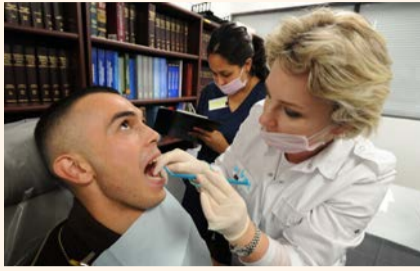Egy újfajta kezelést fejlesztettek ki a fogak megőrzésére. Az új terápia a fogak természetes regenerálódásán alapul, és képes megjavítani apróbb sérüléseket. A természetes folyamat csak nagyon apró sérülést képes helyrehozni.

A kutatók azonban felfedezték, hogy az Alzheimer-kór gyógyításához használt gyógyszerek egyikével olyan folyamatot tudnak beindítani,

amely nagyobb lyukakat is képes helyrehozni.

Paul Sharpe, a King's College London professzora egereken kísérletezett. Az állatok fogainak sérült részeibe egy orvossággal teli szivacsot tömtek, ennek hatására a fog képes volt teljesen megújulni.

Nem is kell magyarázni, miért sokkal jobb ez a módszer, mint a fúrás



és a tömés. Bármilyen tömitőanyagot használnak ugyanis a fogor-

vosok, az idővel gyengíti a fogat. Sokkal jobb, ha természetes módon regenerálódnak a fogak.

Szinte nincs is olyan ember a világon, akit ne érintene a probléma. Paul Sharpe és kutatócsoportja éppen ezért próbált valami egyszerű, de olcsó módszert kifejleszteni a fogak épségének helyrehozására.

Az új módszer azért nem váltja ki teljesen a fogorvosi fúrót, hiszen az

elhalt részeket a jövőben is el kell távolítani. Az persze még kérdés, hogy ami az egereknél működött, az működik-e az emberek fogainál is, ahol sokkal nagyobbak a lyukak. A csapat most patkányokkal kísérletezik, nekik négyszer akkora fogai vannak, mint az egereknek. Ha ez a rész is sikeres lesz, akkor kezdődhetnek meg a klinikai tesztek.

Forrás: index.hu

## Görögország a fogorvosok paradicsoma

A fogorvosok a jelek szerint Görögországban élnek a legjobban – derül ki a Totallymoney.com kutatásából, amely azt vizsgálta, hogy a világ mely részein hogyan élnek a fogorvosok.



Az interaktív kérdőív sorozat nem csupán a fogorvosok bérét vizsgálta, de arra is kíváncsiak voltak, hogy mennyi szabadnap jár a szakembereknek, átlagosan hány órát dolgoznak hetente – mindezt pedig a helyi életkörülményekkel, megélhetési költségekkel vetette egybe.

Noha Görögországban az átlagos fogorvos kevesebbet keres, mint Franciaországban vagy Hollandiában, a megélhetési költségek a praxis költségei mégis alacsonyabbak, így végül a görög fogorvosok élnek a legjobban. A második helyen Franciaország áll, míg az Egyesült Királyság csupán a kilencedik helyen tűnik fel.



„Az ilyen felmérések akár arra is készíthetik a fogorvosokat, hogy külföldre költözzenek, ahol jobban is élhetnek” – mondja Joe Gardiner a Totallymoney.com-tól.

További érdekesség, hogy a britek harmada úgy érzi, hogy túl sokat dolgozik, míg 50 százalékuk alulfizetettnek számít saját bevallása szerint.

Forrás: mediapress.hu

## TOR Univerzális matricarendszer kompromisszumok nélkül – verhetetlen áron

### TOR Kombi kit



#### A készlet tartalma:

- Szekcionált matrica, 3 méret, két típus
- Átlátszó szekcionált domborított matrica 2 típus
- Szorítóhüvelyes domborított fémmatrica mindkét típus, minden méret
- Félkörös, domborított fémmatrica, minden méret
- Rögzítőgyűrű a zöld tappancshoz, szekcionált matricához
- Zöld tappancs – Interproximális szilikonmatrica-adaptáló
- Villásgyűrű matricarögzítéshez
- Elasztikus ékek, mindkét típus
- Faék – 4 típus
- Polírozókorong, 4 szemcseméret
- Teljes felületen polírozó korong, 4 szemcseméret
- Mandrell mindkét típushoz
- Polírozócsík, 4 típus

- **Legjobb ár/érték arány a piacon**
- **Szívós anyag: a matrica nem gyűrődik össze, mint egy rongy**

Mintadarabok a teljes palettáról egyetlen készletben. Próbálja ki!

**Ára: 9220 Ft**

Utántöltők rendelhetők pl.: szekcionált matrica:

**2198 Ft/10 db; 7197 Ft/50 db**



Dr. Volom Dental – 1055 Budapest, Nyugati tér 9. I/3.  
Tel.: +36 1 311 65 84, +36 30 520 2000

[www.drvolomdental.hu](http://www.drvolomdental.hu)

# Régi fogászati szakkönyvek átadásával segíthetjük az etióp fogorvosokat és diákokat

Jessica Wilkes-Reading, több non-profit jótékonyági csoport vezetője, a közeljövőben Etiópiába látogat, hogy jelenlétével támogassa egyik partnerük, Jane Innes-Rees munkáját. A páros most arra hívja fel a fogorvosok figyelmét, hogy régi szakkönyveik és már nem használt



eszközök óriási szolgálatot tehetnek a fejlődő országban.

Wilkes-Reading a helyi egyetemi kórházba is ellátogat, ahol fogászati szakemberekkel is találkozik, és arról tárgyalnak majd, hogy a Nyugatról behozott használt fogászati eszközök miképpen segíthetnek a helyi praxi-

soknak, illetve a szakmával még csak most ismerkedő hallgatónak.

„Etiópiában nagyon kevés fogorvos van, és a polgárháború által sújtott országban a fogászat nem tartozik a prioritások közé. Jól tudjuk, hogy a nem megfelelő szájhigiéniá ugyanakkor számos egyéb problé-

ma melegágya is” – teszi hozzá Jane Innes-Rees.

Ha úgy érzi, segíteni tud a csapatnak, a kapcsolatot felveheti velük itt: [charity@wesleyan.co.uk](mailto:charity@wesleyan.co.uk). Az útról rendszeres blogbejegyzések is születnek: [www.wesleyan.co.uk/news-and-insight](http://www.wesleyan.co.uk/news-and-insight).

Forrás: [medipress.hu](http://medipress.hu)

**smileshop**  
szájápolás  
mindenkinek

DentalPress Hungary Kft.  
1012 Bp., Kuny Domokos u. 9.  
Tel.: +36 1/202 2994  
[www.dental.hu](http://www.dental.hu), [info@dental.hu](mailto:info@dental.hu)

**GENGIGEL®**  
Hialuronsav

**MEDIS**



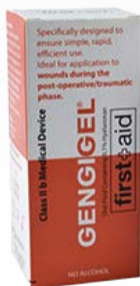Gengigel Gel  
**2990 Ft**

Gengigel spray  
**3390 Ft**

Gengigel szájvíz  
**3490 Ft**



Gengigel prof  
**24 450 Ft**



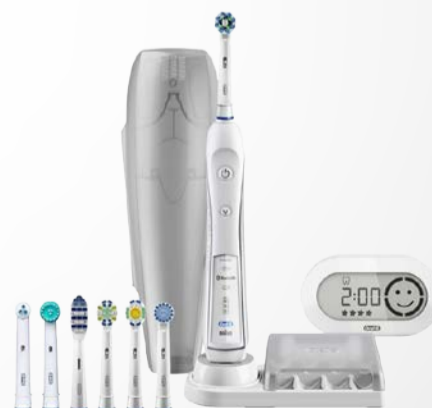Gengigel First aid  
**4050 Ft**

**emmi-club**



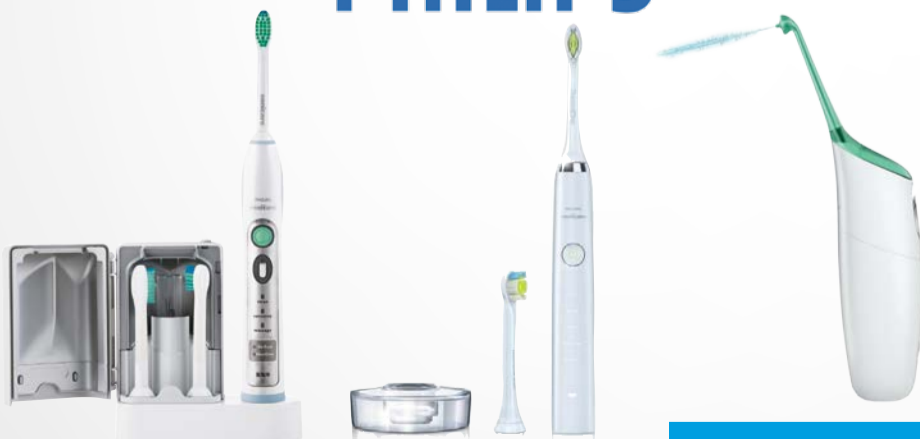Emmi ultrahangos fogkefe  
**49 900 Ft**

**Oral-B®**



Oral B pro 6000  
elektromos fogkefe  
**24 900 Ft**

**PHILIPS**



FLEXCARE+  
UV fertőtlenítővel  
**37 990 Ft**

DIAMOND CLEAN  
pro dispense  
**29 900 Ft**

AIRFLOSS  
Pro Dispense  
fogköztisztító  
**25 900 Ft**

## Hamarosan kevesebb cukor lesz a Nestlé csokikban

A Nestlé fejlesztői felfedezték, hogyan lehetne akár 40 százalékkal is csökkenteni a cukor mennyiségét a termékeikben anélkül, hogy mindez kihatna azok ízvilágára.



A szakemberek pusztán természetes összetevők felhasználásával sokkal egészségesebbé tehetik így a termékeket, ami a vásárlók szempontjából is igen pozitív változásokhoz hozhat. Amint arról Stefan Catsicas, a Nestlé vezető technológusa beszámolt, az édességek várhatóan 2018-tól már kevesebb cukorral kerülnek a polcokra, de hamarosan bővebb információval is szolgálnak a változásokkal kapcsolatban.



Ezzel a lépéssel a svájci édességgyártó cég azoknak a kötelezettségeknek fog eleget tenni, melyeket saját maga tűzött ki, miszerint a jövőben egyre kevesebb cukor, só és szaturált zsír lesz a termékeikben, hogy a vásárlók minél egészségesebb dolgokat tehessenek a kosarukba a boltokban.

Forrás: [medipress.hu](http://medipress.hu)



# Angliában a 2016-os év a gyerekek fogainak javulásáról szólt

Michael Watson a 2016-os évet sikeresnek értékelte a fogászat szempontjából Angliában, mert bár a gyerekek fogainak állapota tekintetében mutatkoztak hiányosságok, ám ezzel együtt számos előrelépés is történt, amely viszont bizakodásra ad okot.

Még februárban készült egy felmérés a gyerekek fogainak állapotáról, melyből kiderült, hogy 14 445 öt éven aluli gyereknél volt szükség arra, hogy érzéstelenítés mellett eltávolítsák egy fogát, ami Sara Hurley fogászati szakember szerint nagyon

elkeserítő, hiszen látszólag hiába küzdenek a cukros italok és ételek ellen, a legtöbb gyerek mégis ezeket fogyasztja. Ugyanakkor reménykedtő, hogy a kormány az üdítőitalokra cukoradót szabott ki, és a gyerekkori elhízás ellen is konkrét stratégiát



készített, ami remélhetőleg szintén javulásokat fog előidézni a gyerekek egészségi állapota terén.

Az év végén pedig az adott okot

örömmre, hogy David Mowat egészségügyi miniszter bejelentette, a brit egészségbiztosító egy olyan programot készül beindítani, amely a szülőket segíti majd abban, hogy az öt évnél fiatalabb gyerekek fogászati állapotára minél több figyelmet tudjanak szentelni. A program során különösen nagy figyelmet szeretnének azokra a gyerekekre fordítani, akik még nem jártak fogorvosnál, és emellett az iskolákban is szeretnének felvilágosító programokkal jelentkezni.


Forrás: medipress.hu

## Hasznos, ha a praxisnak Instagramja is van

Egy kép többet árul el ezer szónál, éppen ezért üzleti célok esetén sem érdemes elhanyagolni a népszerű képmegosztó oldalt.

Az Instagram mindössze hat év alatt több mint 400 millió felhasználót állított maga mögé, népszerűsége egyre nő. Sokan azt hiszik, hogy egy fogászati praxisnak nincs igazán mozgásteret ezen a platformon, Amy Rose Jones márkamenedzser szerint azonban épp ennek az eszköznek a segítségével építhető ki egy igazán mosolybarát brand.

Noha az Instagram felhasználóinak többsége 18 és 34 év közötti nő, rengeteg férfi is regisztrált már, és számuk fokozatosan nő.



A szakember szerint egy fogászati praxisnak ezen a platformon nem a szakmai megoldásokra, hanem az emberi oldalra érdemes rávilágítani: hasznos, ha elégedett, mosolygós stábtagok és páciensek tűnnek fel a képen, illetve láthatják a jövő kliensei, hogy milyen helyen várják őket a szakemberek. Mindez segít abban, hogy ellazuljanak, és jobban érzékelik magukat a bőrukben.

Fontos, hogy a profil releváns maradjon: egy kis humor belefér, de azért senki se osszon meg képeket a kedvenc színészeiről vagy énekeséről, ez itt nem az a felület. A hashtagek segítenek abban, hogy még több helyre jussanak el a képek, ezzel is új érdeklődőket vonzva.

Forrás: medipress.hu

**3M** Science.  
Applied to Life.™

## A gyönyörű mosolyt muszáj azonnal megosztani...

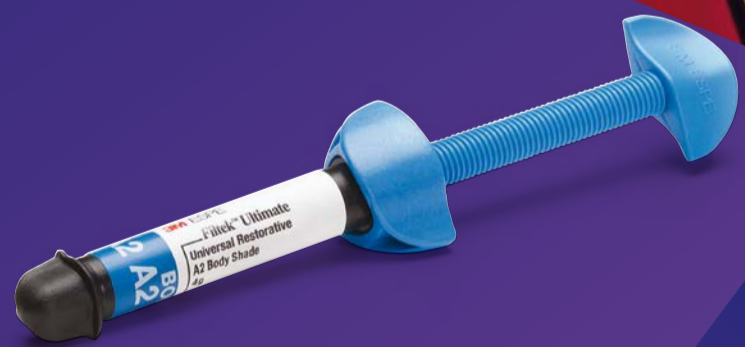Vannak dolgok az életben, amiket megéri megosztani, és most az Ő mosolya is ezek közé tartozik.

Készítsen töméseket a csodálatosan erős Filtek™ Ultimate univerzális nanokompozit tömőanyaggal, és polírozza a Sof-Lex™ Diamond polírozó rendszerrel! A Sof-Lex™ Diamond használatával a gyémánt polírozó pasztákra jellemző csillogás érhető el, a gumipolírozó rendszerekre jellemző kényelem mellett.

...és ezek után ne csodálkozzon, ha kiváló munkájának híre szárnyra kel.

[www.3MESPE.hu](http://www.3MESPE.hu)

A 3M, ESPE, Filtek és a Sof-Lex a 3M vagy a 3M Deutschland GmbH bejegyzett védjegyei.  
© 3M 2016. Minden jog fenntartva.



Filtek™ Ultimate univerzális tömőanyag, Sof-Lex™ Diamond polírozó rendszerrel polírozza.

