

# DENTAL TRIBUNE

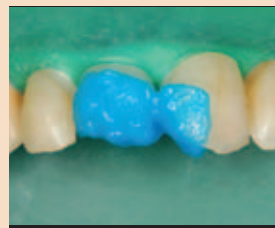The World's Dental Newspaper • Slovenian Edition

TUDI V LETU 2012 BOSTE DENTAL TRIBUNE  
V SLOVENSKEM JEZIKU  
BREZPLAČNO PREJEMALI NA VAŠ NASLOV!

SLOVENIJA

DECEMBER 2011

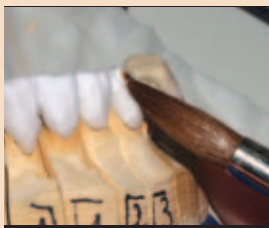ŠT. 4 / LETO 2



## Klinični primer

V korak z današnjimi estetskimi zahtevami

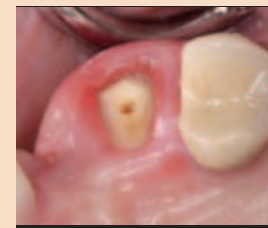• VEČ NA STRANEH 3 - 4



## Prepričati prepričanega

Nov pristop v uporabi keramike

• VEČ NA STRANI 12



## Endodontija

Podaljšujemo trajnost zdravljenih zob

• VEČ NA STRANEH 13 - 18

# Javni razpis – ali znamo izkoristiti njegove prednosti ?

**Konec minulega stoletja začeta delitev slovenskega zobozdravstva na javno in zasebno je povzročila nastanek različnih stereotipov.**

Verjetno se je najtrdneje prijel prav tisti o manj kvalitetni, a sicer brezplačni oskrbi pacientov v javnih ustanovah na eni strani, ter pregrešno dragi, a neprimerno boljši obravnavi pri zasebnikih.

Število vzrokov te kvalitetne diferenciacije je, kar je pri nas običajno, skoraj enako številu razpravljalcev o tej tematiki. Večina pa vseeno ne pozabi omeniti javnih razpisov. V njih – na prste ene roke bi lahko prešteli tiste, kjer ni tako – zdravstveni domovi, kot edini kriterij izbire dobavitelja materialov in instrumentov, navajajo ceno. To naj bi povzročilo, da zobozdravniki v zdravstvenih domovih za izvajanje dejavnosti prejema najcenejše materiale, ki se pogosto nahajajo blizu mej medicinske sprejemljivosti. Temu primerno narašča število reklamacij – ob njihovem reševanju pa se zdravstveni dom in njegovi dobavitelji vedno bolj približujejo točki, ko namesto soustvarjalci postanejo nasprotniki.

Ali nam ekonomija dopušča drugo pot? Odgovor je vsekakor pritrdilen. Od pripravljenosti obeh partnerjev pa je odvisno, ali bosta po poti k izboljšanju storitve za pacienta tudi stopila. To jima v sami osnovi dopušča celo regulativa postopka za izvajanje oddaje javnega naročila. Le-ta namreč kot pomemben institut vzpostavlja stik z dobavitelji z namenom medsebojnega informiranja in odpravljanja napak ter s tem vzpostavljanja višjih standardov. Po nam dostopnih podatkih je v zadnjih 2 letih večina snovalcev v razpisno dokumentacijo zapisalo, da sestanka z dobavitelji ne bo.

To pomeni, da razpisovalci se-

stavljajo svoje zahteve brez kvalitetnih in ažurnih informacij o tem, kaj se na trgu dogaja. Tu gre predvsem za pregled nad vrstami najrazličnejših novosti v materialih, tako na področju spremembe

obstoječih, kakor tudi pojavljanju novih.

Dilema med dovoliti ali ne dovoliti dobaviteljem sodelovanje pri snovanju novih javnih razpisov je vsekakor nevarna. Na eni

znih proizvajalcih, ki po navadi še zdaleč niso najkvalitetnejši.

Danes smo na točki, kjer dobavitelji ugotavljajo, da z naročili pridobljenimi preko javnih razpisov ustvarjajo le še minimalno dodano vrednost in zgolj večajo promet proizvajalcem. Nekateri kvalitetni dobavitelji so se za to predvsem iz razpisov manjših zdravstvenih domov že umaknili. Vprašanje časa je, kdaj bo na njihovo mesto vstopil kakšen takoimenovani nizkocenovni dobavitelj. S takim prihodom bodo zdravstveni domovi soočeni z novimi neprijetnostmi, ki so jih nekateri v privatnem sektorju – zaslepljeni s ceno kot edinim kriterijem izbire – že doživeli.

Veliko manevrskega prostora je mogoče najti še na dveh področjih. Prvo je postavitev smernic javnega razpisa. Ta mora slediti viziji zdravstvenega doma in načrtu razvoja zdravstva v Sloveniji. Nemalokrat temu ni tako. Zanimiv je nedavni primer srednje velikega zdravstvenega doma, ki je postopek oddaje javnega naročila za zobozdravstveni material po prejemu ponudb 10 dobaviteljev prekinil z razlago, da vse ponudbe presegajo načrtovana sredstva. Potrebno je omeniti, da se je razpis nanašal na vsakodnevni potrošni material. Tukaj ni vprašljiva legitimnost take odločitve. Gre zgolj za upoštevanje dejstva, da so vsi dobavitelji z razpisom imeli določene stroške (kader, vzorci materialov in ne ravno poceni bančne garancije). Zaradi premalo profesionalnega pristopa in pomanjkanja komunikacije so ti stroški zapravljeni. Ker so v celoti bremenili dobavitelje, pa je pod vprašaj postavljen ne samo partnerski odnos, pač pa tudi pripravljenost do le tega v prihodnje.

Drugo področje, kjer dobavitelji v sodelovanju z vodstvom zdravstvenega doma lahko sodelujejo pri ustvarjanju prihran-

kov, je odstranjevanje neželenih navad. Navade so železne srajce tudi v zobozdravstvu in tako so planerji nabav čisto izpostavljeni pritiskom posameznih uporabnikov, ki želijo vedno uporabljati le tiste materiale kot »ponavadi«. Jasno je, da vsaka novost ni dobra. Celo nasprotno: žal je večina novosti v današnjem hitrem tempu postavljenih na trg brez zadostnega števila preizkusov in zato nemalokrat škodljivih. Prav tako škodljivo pa je, če ne sledimo napredku, in ravno to se dogaja, če želimo leta in leta uporabljati le en material in eno doktrino.

Neredko tudi, predvsem kar se količin tiče, pritisku botruje želja posameznih uporabnikov po potrošnji z javnim naročilom pridobljenega materiala v privatne namene. Zdravstveni domovi se za pomoč pri tem problemu še niso obrnili na dobavitelje. Za ta korak bo poleg soočenja z višino neupravičenih odlivov potrebno najti tudi dovolj časa in motivacije.

Zgodba se tukaj ne konča. Predpostavko o za zdravstveni dom cenejši in za pacienta boljši storitvi, izhajajočo iz večjega sodelovanja med dobaviteljem in zdravstvenimi domovi, bo v praksi potrebno še preveriti. Če ne drugega, bo to sodelovanje iz pogodb o dobavi morda vsaj počistilo množico nesmiselnosti, ki se v praksi k sreči ne uporabljajo. Primer so lahko: zahtevane dobave v 24 urah, neomejena možnost takojšnje vnovčitve bančnih garancij, nezavezanost k nabavi količin, zavezanost k ohranjanju cen preko razumnih rokov, izbire trojnih dobaviteljev, možnost kupovanja še pri četrtemu, itd...

Čez noč se ne bo ničesar spremenilo. Premik k večjemu medsebojnemu razumevanju, ter temu sledečemu partnerskemu sodelovanju, pa bo, kakor že mnogokje, zagotovo dal pozitivne rezultate. Le izpeljati ga bo potrebno. **DT**



strani lahko tako vmešavanje postane ne le moteče, marveč tudi ovirajoče. Na drugi strani pa iz bolj naklonjene ji dosedanje pra-

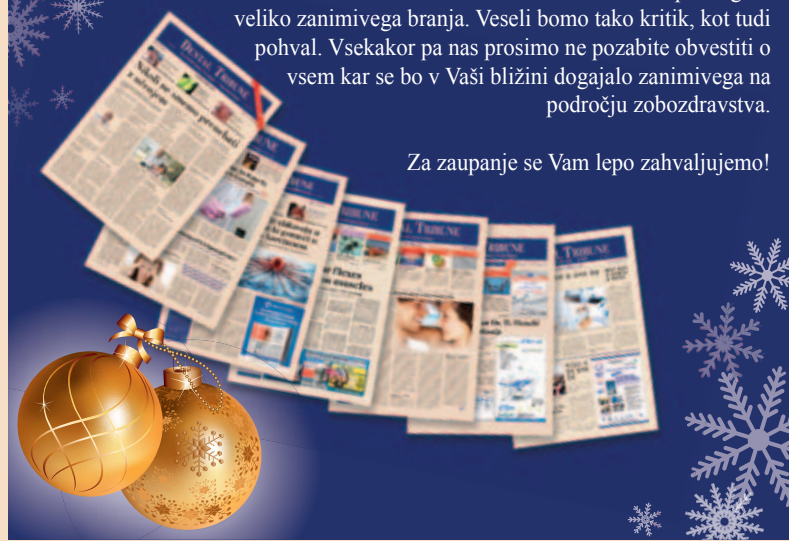kse izhaja veliko neracionalnosti. Gre predvsem za zahteve po posameznih materialih, ki običajno niti niso najcenejši, ali posame-

Slovensko uredništvo časnika Vam skupaj z drugimi uredništvii edicij Dental Tribune s celega sveta želi:

**VESELE BOŽIČNE PRAZNIKE in  
SREČNO  
NOVO LETO 2012 !**

Tudi v novem letu se bomo za Vas trudili in Vam postregli z veliko zanimivega branja. Veseli bomo tako kritik, kot tudi pohval. Vsekakor pa nas prosimo ne pozabite obvestiti o vsem kar se bo v Vaši bližini dogajalo zanimivega na področju zobozdravstva.

Za zaupanje se Vam lepo zahvaljujemo!

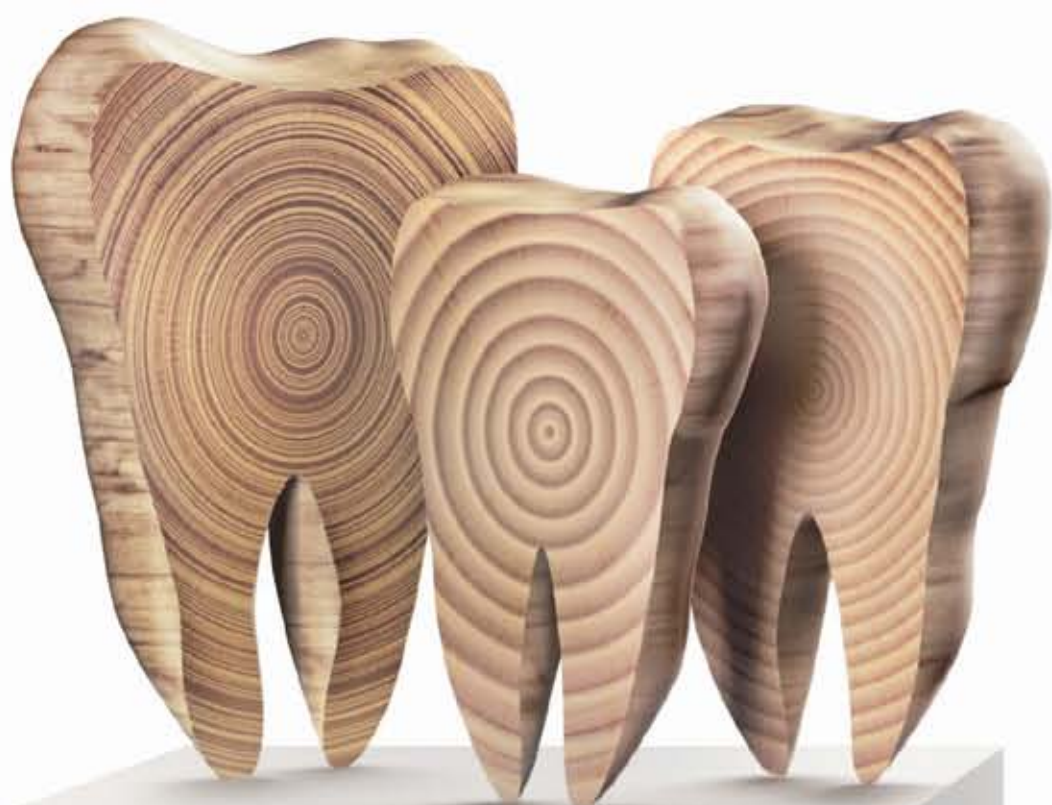



# Ustvarite æ-mocije z GC G-æniaľ.



Vsestranski restavrativni material za enobarvne ali veĉbarvne restavracije.  
Nov sistem izbire barv, glede na starost pacienta.



Zahvaljujoĉ izjemnemu sistemu barv G-æniaľ, so sedaj mogoĉi visokoestetski rezultati v zahtevnih sluĉajih.

To pomeni da je slojevanje poenostavljeno. Izbira barv pa je narejena, glede na starost pacienta.

- JE - Junior Adult - za otroke
- AE - Adult Enamel - za odrasle
- SE - Senior Enamel - za starostnike

Izbire prave barve ni bila nikoli laĉja!

**GC EUROPE N.V.**  
GC EEO - Slovenia  
Šlandrov trg 40  
SI - 3310 Źalec  
Tel. +386.3.71.03.270  
Fax. +386.3.71.03.271  
slovenia@eeo.gceurope.com  
www.eeo.gceurope.com

**GC**





# Direktna rekonstrukcija kavitete IV. razreda z uporabo kompozitne tehnike po plasteh.

## Klinični primer.

Direktna rekonstrukcija kavitete IV. razreda s kompozitno tehniko po plasteh, omogoča zobozdravniku odziv na današnje estetske zahteve ter hitro reakcijo v družbeno zahtevnih situacijah.

Za zobno gnilobo pri otrocih in mladostnikih<sup>1,2</sup> so poškodbe zob drugi najpogostejši razlog za obisk pri zobozdravniku. Ta tip poškodbe je najpogostejši v starosti med 18 in 30 meseci, ko otroci shodijo in pri otrocih v starosti med 8 in 12 leti zaradi poškodb pri športu in igrah, kajti tekmovalnost in fizični kontakt se pogosto odraža v udarcih in zlomih<sup>3,4,5,6</sup>.

Poškodba zob tega tipa je pogosta tudi pri starejši populaciji zaradi padcev, kajti njihova sposobnost odziva na dejavnike okolja je zmanjšana. V Španiji je pogostnost padcev 30-35%, podobne številke so zabeležene tudi v drugih državah, kot na primer v Veliki Britaniji, kjer več kot tretjina odraslih, starejših od 60 let, pade vsako leto, polovica teh padcev je ponavljajočih<sup>7,8,9</sup>.

Dislokacija zoba je najpogosteje obravnavana travmatska lezija pri mlečnih zobeh, pri stalnih zobeh so najpogostejši nezapleteni zlomi zobnih kron, natančneje poškodbe zgornje stalne enojke<sup>5,6,10,11,12,13,14</sup>.

Nezapleteni zlomi zobnih kron so tisti, ki ne eksponirajo zobne pulpe. Take poškodbe lahko eksponirajo dentin in kot take predstavljajo tveganje za okužbo pulpe preko izpostavljenih dentinskih tubulov. Tak tip kliničnih primerov zahteva hitro zdravljenje<sup>3,11</sup>.

Kompozitna tehnika po plasteh, osnovana na modeliranju posameznih plasti keramike v laboratoriju, dovoljuje rekonstrukcije zoba z visoko estetsko komponento. Ta tehnika omogoča zobozdravniku direktno delo v ustih in zagotavlja splošen estetski pregled obraznih struktur. Pacientom omogoča možnost oskrbe v eni klinični seji. Prav tako zagotavlja rezultat, ki zadovolji estetske in urgentne zahteve pacientov s poškodbo zgornjih sekalcev.

### Klinični primer

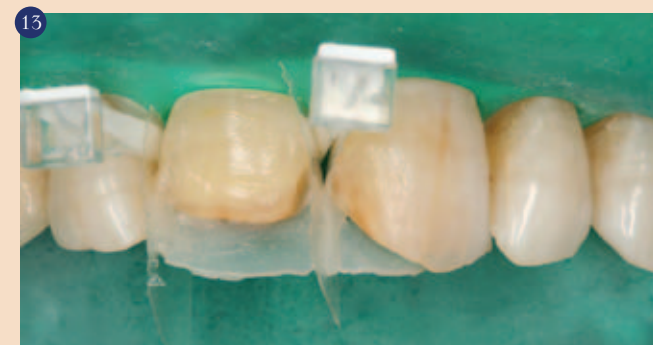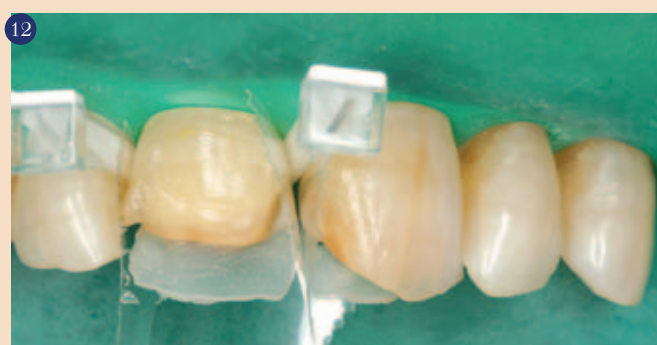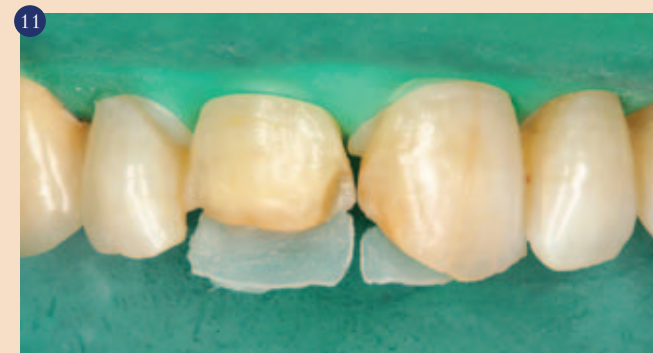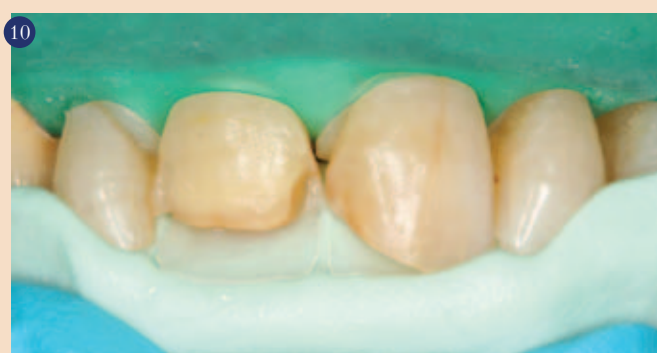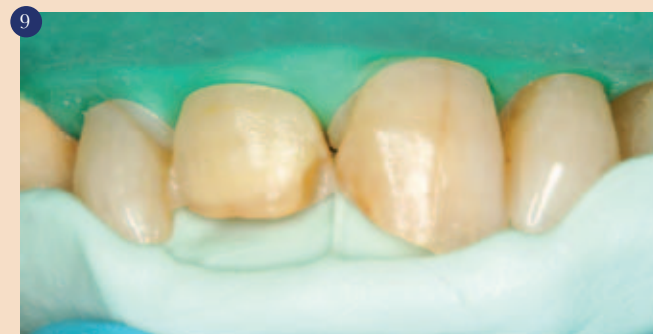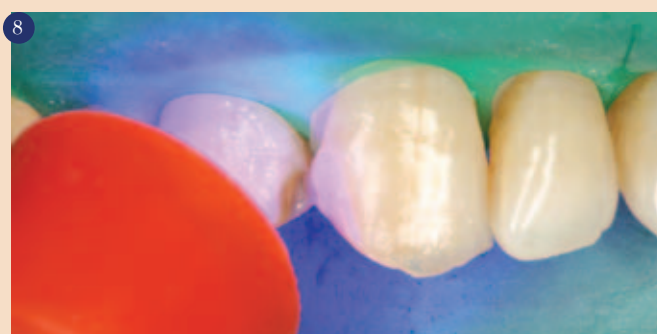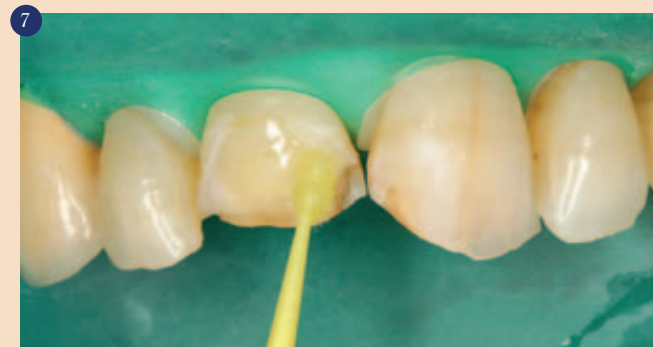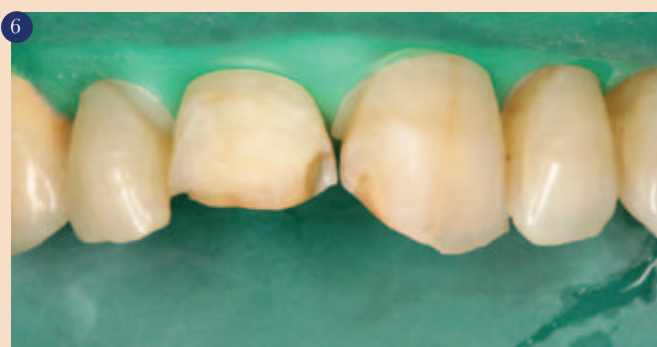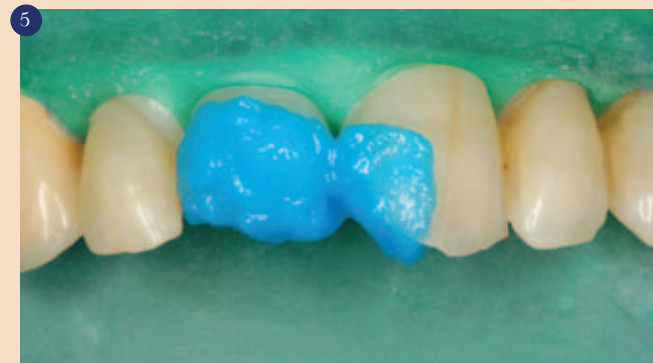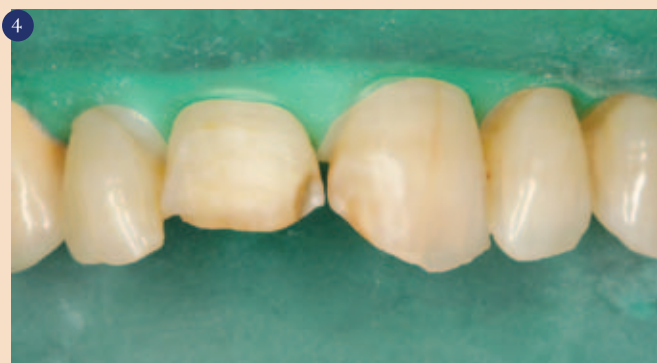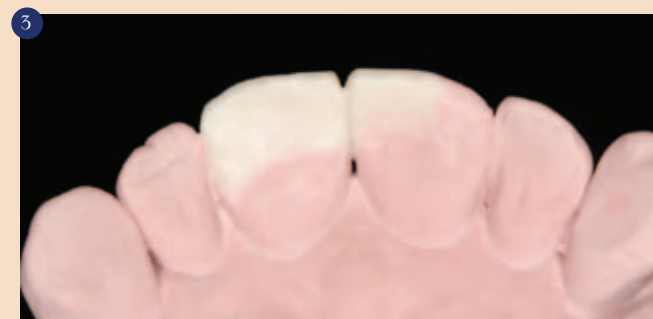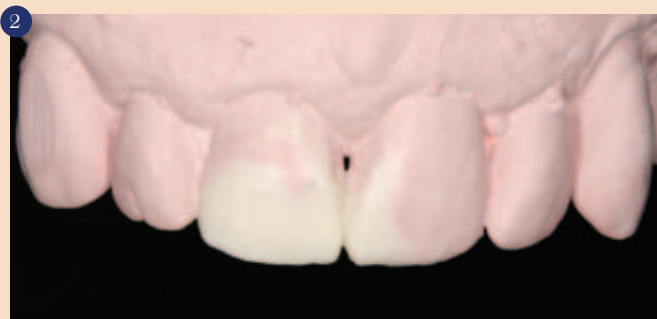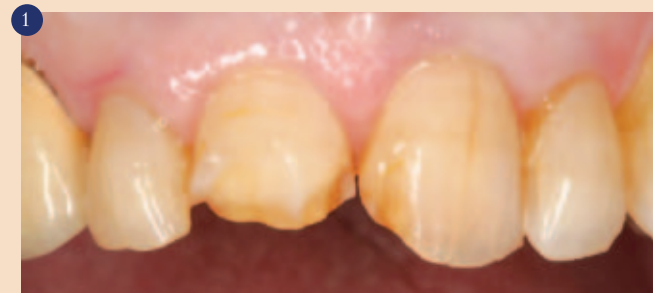79-letna Kavkazijka se je posvetovala v naši ambulanti glede ocene in možnosti zdravljenja poškodbe zob, ki je zajemala obe zgornji enki (zoba 11 in 21). Do poškodbe je prišlo pred mesecem dni pri naključnem padcu, zobje so bili podvrženi različnim tipom poškodbe in oskrbljeni pod zdravniškim nadzorom.

Zobje so bili klinično in radiološko pregledani. Incizalni rob zoba 11 je bil predhodno poškodovan, vendar v manjšem obsegu. Podani podatki, skupaj z negativno perkusijo, pozitivnim odgovorom pule na vitalitetni test na hladno, odsotnost bolečine ter prisotna preobčutljivost obeh sekalcev, so diagnosticirali nezapleten zlom zobne krone, ki ni prizadel zobne korenine ali periodoncija obeh zgornjih sekalcev; zoba 11 in 21 (slika 1).

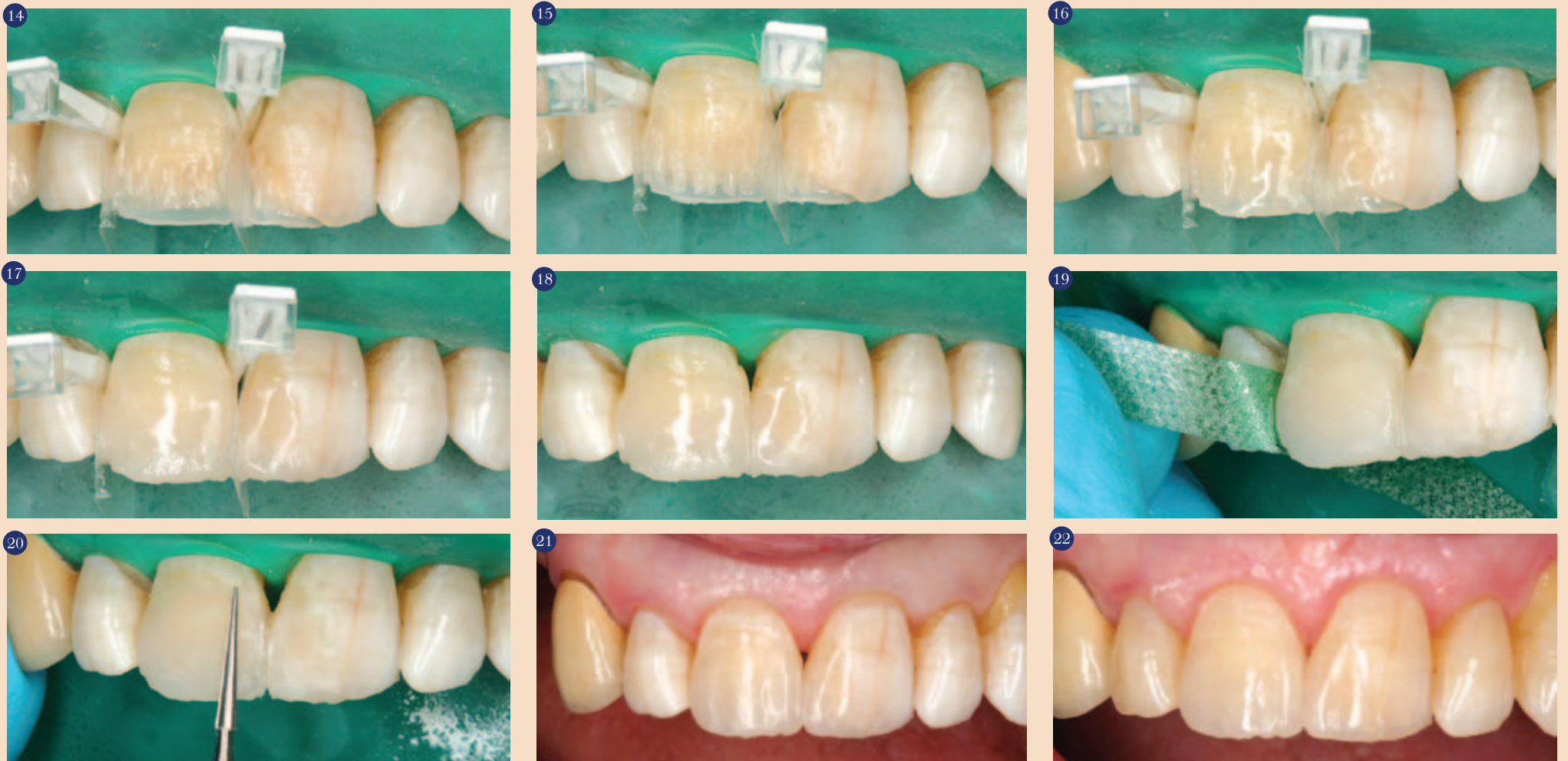Po opravljeni diagnostiki in razlagi različnih možnosti zdravljenja pacientki, smo se odločili za estetsko rekonstrukcijo z uporabo kompozitne tehnike v plasteh, kajti le-ta nam omogoča ohranitev preostalega dentina, hkrati pa nudi pomemben estetski učinek.

Alginatni odtis zgornjega in spodnjega interkaninega sektorja omogoča zobozdravniku, da naredi šablono v vosku, kar je posebno učinkovito za načrtovanje zdravljenja in zagotavlja večjo sposobnost za oblikovanje oblike in volumna različnih zobnih struktur (slika 2).

Palatinalna površina v vosku je izjemno pomembna, posebno je treba paziti na okluzalna razmerja z zobmi antagonisti, kajti napaka v artikulaciji, lahko uniči celotno tehniko (slika 3). Vosek se uporabi tudi za izdelavo silikonskega ključa, ki je znatna pomoč pri rekonstrukciji zlomljenega zoba.







Kompozitni sistem G-aenial (GC) ima barvno lestvico po Vita barvnem ključu (Vita Zahnfabrik), ki je bil uporabljen za določitev barve. V tem primeru je bila izbrana A3 kot najprimernejša barva.

Oba srednja sekalca (zoba 11 in 21) sta bila preparirana z diamantnimi svedri. Stopnja destrukcije zoba 11 je zahtevala večjo poševno faseto za povečanje površine sklenine za adhezijo ter za večjo odpornost in življenjsko dobo restavracije. Sledila je osušitev s koferdamom. Opisana situacija je prikazana v sliki 4.

Površina sklenine je bila jedkana z ortofosforno kislino (37%) za 15 sekund (slika 5). Nato je bila sklenina spirana in osušena (slika 6). Sledil je nanos 7. generacije samojedkajočega adheziva v steklenički G-bond (GC) v skladu z navodili proizvajalca.

Po polimerizaciji adheziva, je bil nameščen silikonski ključ (predhodno narejen na voščenem modelu) za izdelavo plasti palatinalne sklenine (slika 9). Da smo dosegli omenjen rezultat je bila uporabljena tanka plast skleninskega kompozita (G-aenial AE), nanos je bil z rahlo vlažnim ravnim čopičem kot primer (Composite Primer GC) (slika 10). Ta plast ne sme priti v kontakt s sosednjimi zobmi, zato smo pustili interproksimalno področje prazno (slika 11).

Naslednji korak je bil nanos transparentne acetatne matrice v interproksimalna področja z uporabo transparentnih zagozd za fiksacijo matrice (slika 12). Interproksimalna področja so bila napolnjena s tanko plastjo skleninskega kompozita (G-aenial GC), ki se je vezala na predhodno ustvarjeno palatinalno ploskev (slika 13). Tako je bil ustvarjen skleninski okvir

interproksimalnih ploskvah in palatinalne ploskve, ki nam omogoča lažje delo pri izdelavi notranje anatomije dentina. Za prikritje frakturne linije je bil uporabljen opačen dentinski kompozit (G-aenial AO3) in nameščen vzdolž linije. Naredili smo manjše nazobčenje in linijo spremenili v ne-nakomerno (slika 14). Nato smo nanosli dentinski kompozit (G-aenial A3) za prekritje in preoblikovanje preostanek dentina (slika 15).

Nato z uporabo vlažnega ravnega čopiča za primer, smo namestili ekstremno tanko plast visoko tranlucentnega skleninskega kompozita (G-aenial TE), eno spreparirano faseto nismo prekrili, previdno napolnili prostor okrog vzpetinic (slika 16). Namen te plasti je ponovna vzpostavitev skleninske cone na skleninskodentinski meji, ker je pomembna za večji naravni učinek restavracije.

Na koncu smo uporabili skleninski kompozit (G-aenial AE) za izdelavo labialne skleninske plasti preko prejšnjih plasti ter jo vezali z interproksimalno skleninsko plastjo izdelano na začetku (slika 17). Čisto na koncu smo uporabili vlažen čopič za primer.

Po zaključku izdelave smo odstranili zagozde in matrico (slika 18) ter pričeli s poliranjem. Tehnika poliranja vključuje interproksimalne polirne trakove z vedno bolj in bolj finimi zrci (slika 19). Labialna in palatinalna ploskev sta bili spolirani s polirnimi volframkarbidnimi svedri, z diamantnimi polirnimi gumicami in polirnimi diski. Za končno poliranje je bila uporabljena diamantna pasta.

V tem tipu restavracije je pogosto opaziti, da je preostala sklenina in sosednji zobje izpostavljeni precejšnji dehidraciji,

ki se kaže kot kredasto bela barva sklenine, ki lahko vodi v dvom pravilno izbrane barve (slika 21). Pogosto je bolje počakati nekaj ur ali ponovno naročiti pacienta za kontrolo barve in dokončno poliranje po končani rehidraciji zob. V tem kliničnem primeru je bilo po rehidraciji zob vidno, da se je restavracija popolnoma vključila v preostale zobe v zgornjem interkaninem sektorju (slika 22). □

**Avtorji:**

Dr. Javier Tapia Guadix  
Dr. Blanca Longás Bravo  
E-mail: jtapia@telefonica.net

VIRI:

- 1.- Ferreira JM, Fernandes de Andrade EM, Katz CR, Rosenblatt A. Prevalence of dental trauma in deciduous teeth of Brazilian children. Dent Traumatol 2009; 25(2): 219-23.
- 2.- Rediu SC, Antohe M, Maxim A. Epidemiological aspects of frontal edentation of child and adolescent. Rev Med Chir Soc Med Nat lasi 2010; 114(2): 542-6.
- 3.- Barbería E. Traumatismos dentarios. En: Barbería E. Atlas de odontología infantil para Pediatras y Odontólogos. 1 ed. Madrid: Ripano, S.A.; 2005. p.87-104.
- 4.- Gassner R, Bösch R, Tuli T, Emshoff R. Prevalence of dental trauma in 6000 patients with facial injuries: implications for prevention. Oral Surg Oral Med Oral Pathol Endod 1999; 87(1): 27-33.
- 5.- Arikan V, Sari S, Sonmez H. The prevalence and treatment outcomes of primary tooth injuries. Eur J Dent 2010; 4(4): 447-53.
- 6.- Onetto JE, Flores MT, Garbarino ML. Dental trauma in children and adolescents in Valparaíso, Chile. Endod Dent Traumatol 1994; 10(5): 223-7.
- 7.- Párraga I, Navarro B, Andrés F, Denia JN, Eliceigui RP, López-Torres J. Miedo a las caídas en las personas mayores no institucionalizadas. Gac Sanit 2010; 24(6): 453-9.
- 8.- Chang JT, Morton SC, Rubenstein LZ, Mojica WA, Maglione M, Suttorp MJ, Roth EA, Shekelle PG. Interventions for the prevention of falls in older adults: systematic review and meta-analysis of randomised clinical trials. BMJ 2004; 328(7441): 680.
- 9.- Bloch F, Thibaud M, Dugué B, Brèque C, Rigaud AS, Kemoun G. Episodes of falling among elderly people: a systematic review and meta-analysis of social and demographic pre-disposing characteristics. Clinics 2010; 65(9): 895-903.
- 10.- Jesus MA, Antunes LA, Rizzo Pde A, Freire MV, Maia LC. Epidemiologic survey of traumatic dental injuries in children seen at the Federal University of Rio de Janeiro, Brazil. Braz Oral Res 2010; 24(1): 89-94.
- 11.- Flores MT, Andersson L, Andreasen JO, Bakland LK, Malmgren B, Barnett F, Bourguignon C, DiAngelis A, Hicks L, Sigurdsson A, Trope M, Tsukiboshi M, von Arx T. Guidelines for the management of traumatic dental injuries. I. Fractures and luxations of permanent teeth. Dent Traumatol 2007; 23(2): 66-71.
- 12.- Brunner F, Krastl G, Filippi A. Dental trauma in adults in Switzerland. Dent Traumatol 2009; 25(2): 181-184.
- 13.- Ravishankar TL, Kumar MA, Ramesh N, Chaitra TR. Prevalence of traumatic dental injuries to permanent incisors among 12-year-old school children in Davangere, South India. Chin J Dent Res 2010; 13(1): 57-60.
- 14.- Zerman N, Cavalleri G. Traumatic injuries to permanent incisors. Endod Dent Traumatol 1993; 9(2): 61-4.

## DENTAL TRIBUNE

The World's Dental Newspaper • Slovenian Edition

© 2011, Dental Tribune International GmbH

Uredniški material, preveden in tiskan v izdaji časopisa Dental Tribune International, je avtorsko zaščiten pod podjetjem Dental Tribune International GmbH. Vse pravice so zadržane. Objavljeno z dovoljenjem podjetja Dental Tribune International GmbH, Holbeinstr. 29, 04229 Leipzig, Germany. Reprodukcijski na katerikoli način, v katerikoli jezik, v celoti ali delno, je brez predhodnega dovoljenja podjetja Dental Tribune International GmbH strogo prepovedana. Dental Tribune je zaščitni znak podjetja Dental Tribune International GmbH.

Dental Tribune si prizadeva natančno predstavljati klinične informacije in novice proizvajalcev. V zvezi s tem Dental Tribune ne prevzema nobene izhajajoče odgovornosti resničnosti navedb ali nastalih tipkarskih napak. Založnik prav tako ne prevzema nobene odgovornosti za vsebino oglasov. V člankih izražena mnenja so lastna mnenja avtorjev in ne predstavljajo mnenja Dental Tribune International.

Dental Tribune International GmbH  
Holbeinstr.29,04229 Leipzig, Nemčija

Glavni urednik skupine:

Daniel Zimmermann

ISSN 2232-3511

Uredniški svet:

dr. Nasser Barghi,	ZDA	keramika
dr. Karl Behr,	Nemčija	endodontija
dr. George Freedman	Kanada	estetika
dr. Howard Glazer	ZDA	kariologija
prof.dr. I.Krejci	Švica	konzervativa
dr. Edward Lynch	Irska	restavrativa
dr. Ziv Mazor	Izrael	implantologija
prof.dr. Georg Meyer	Nemčija	restavrativa
prof.dr. Rudolph Slavicek	Avstrija	funkcionalnost
dr. Marius Steignamm	Nemčija	implantologija

Obiščite našo spletno stran:

www.dental-tribune.com  
info@dental-tribune.com

Lastnik licence za Slovenijo:

Bisernica Medicina d.o.o., Gmajnice 15, 1000 Ljubljana  
mat.št.: 3368122, dav.št. SI52917622

Za založbo Bisernica Medicina:

Ronald Pintar, direktor

Glavni urednik:

Boštjan I. Košak

Vodja produkcije:

Zoran Grom

Kontakt slovenskega uredništva:

telefon: 031 378 022, e-pošta: DT@bisernica-medicina.si

Oglasno trženje:

Boštjan I. Košak (041 740 864), Zoran Grom (031 378 022)

Naročnine:

prodaja@LepZob.si

Prevodi in lektoriranje:

Pravo prevajanje, SiLink

Grafično oblikovanje in prelom:

Simon Šimenc s.p., www.simonsimenc.si

Tisk:

TISK Žnidarič, d.o.o., Kranj

Naklada:

2500 izvodov, (december 2011)

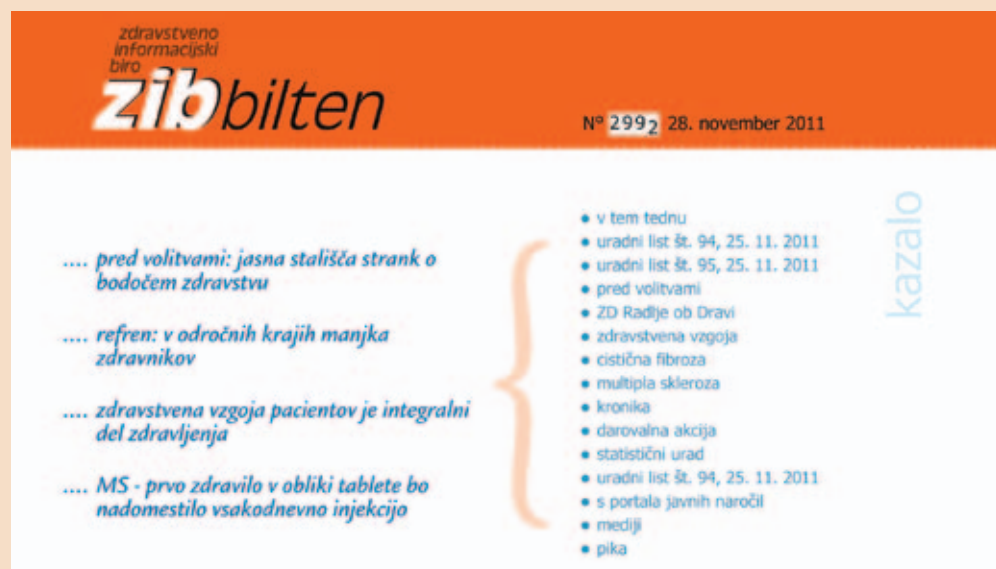

# Bilten ZIB

## dragocen vir podatkov tudi za zobozdravnike

Od maja 1999 deluje v Ljubljani samostojno podjetje Zdravstveno informacijski biro, ki petkrat na teden, vsak delovni dan, izdaja Zdravstveno informativni bilten,

tek delovnega dne. Jedrnato in pregledno obvešča o vsem, kar je relevantno za njihovo delo. ZIB sprotno in zgoščeno informira o najaktualnejšem dogajanju na področju zdravstva. Predstavljene so dejavnosti Ministrstva za zdravje, Zavoda



znan s kratico ZIB. To je elektronska publikacija na okoli šestih straneh in se sedaj bliža 3000 številki. Za vodstvene delavce v zdravstvenih ustanovah in številne zdravstvene delavce je postal nepogrešljiv in jim pomeni zač-

etek za zdravstveno zavarovanje Slovenije, bolnišnic, zdravstvenih domov, lekarn in drugih zdravstvenih institucij. Povzema odločitve in sklepe parlamenta, vlade, zavarovalnic, zdravstvenih zbornic, sindikalnih druženj in društev. [www.zib.si](http://www.zib.si)

Več o ZIB lahko najdete na [www.zib.si](http://www.zib.si).

# DECAPINOL®

## NOVA TEHNOLOGIJA ZA OBVLADOVANJE ZOBNIH OBLOG

DECAPINOL® vsebuje delmopinol – zaščiteno molekulo, ki je bila razvita za boj proti bakterijskim biofilomom in posega v tri patogene mehanizme nastanka zobnih oblog:

1. Zmanjšuje lepljivost zobnih oblog.
2. Ustvarja fizikalno pregrado med bakterijami in njihovimi kompleksi ter zobnimi in obzobnimi površinami in tako preprečuje oprijemanje zobnih oblog na zobe in obzobna tkiva.
3. Destabilizira mehke zobne obloge, ki jih nato s ščetkanjem lažje odstranimo.

Medicinski pripomoček s klinično dokazanim delovanjem! Ni antiseptik!



DECAPINOL® (0,2% delmopinol) ustna voda proti zobnim oblogam:

- Ni antiseptik in ohranja ravnovesje oralne mikroflore, zato je primerna za daljšo uporabo.
- Ne povzroča temnega obarvanja zob.
- Ne stopa v interakcije z natrijevim lavril sulfatom.



DECAPINOL® gel za vnete dlesni – tekoča obeza s trojno sestavo:

- Hialuronska kislina pospešuje celjenje ran v ustih in regeneracijo dlesni.
- PVP – zaščitni sloj preprečuje nadaljnjo iritacijo in omogoča hitrejše celjenje poškodovanih mest.
- 0,5% delmopinol omogoča temeljitejšo ustno higieno v primerih razbolelih dlesni.



[www.decapinol.si](http://www.decapinol.si)

PROIZVAJALEC: SINCLAIR PHARMA SRL, VIALE RESTELLI 29, 20124 MILANO, ITALIA  
Pred uporabo preberite priloženo navodilo. Dodatne informacije: [info@decapinol.si](mailto:info@decapinol.si)

## Tudi v prihodnjem letu brezplačno!

### Dobra novica za bralce

Uredništvo slovenske izdaje časnika Dental Tribune je dobilo dovoljenje, da tudi v prihodnjem letu 2012 časnik ostane brezplačen in na razpolago vsem zobozdravnikom, zobotehnikom, ustnim higienikom, zobnim rentgenologom, asistentom, svetovalcem ter vsem drugim, ki so v Sloveniji kakorkoli povezani z zobozdravstvom, bodisi v javnem ali privatnem sektorju.

Slovensko uredništvo se ob tej priliki zahvaljuje mnogim bralcem, ki ste nam poslali naročilnice, ter vas obvešča, da bomo te naročilnice – ob vašem predhodnem soglasju – predvidoma aktivirali v letu 2013. Do takrat vam želimo obilo prijetnega branja skozi 5 izdaj, ki bodo luč sveta ugledale v prihodnjem letu.

Ob enem vas prosimo, da nam, v kolikor vam je tak primer poznan posredujete naslove morebitnih oseb, podjetji ali ustanov, do katerih do sedaj brezplačni izvodi nemara niso našli poti.

Na koncu se vam najlepše zahvaljujemo za zvestobo in vam želimo vesele Božične praznike in Srečno novo leto!

Potrebujete aparat za samodejno razkuževanje površin in zraka v vaši zobni ambulanti?



»Biosanitizer-avtomate« avtomatski dezinfektor zraka proizvajalca Saniswiss

saniswiss

Naš izvirni, s patentom zavarovani, švicarski koncept za razkuževanje in odpravljanje klic, združuje delovanje avtomatske naprave **Biosanitizer-avtomate** s čistilno močjo protimikrobnega ekološkega razkužila za površine - **Biosanitizer S**.

**Biosanitizer-avtomate** v manj kot 5ih minutah razkuži vse delovne površine in zrak, tako da razprši patentirano netoksično razkužilo **Biosanitizer S**, ki se pretvori v "suh bioplin", in poskrbi za uničenje bakterij in klic.

Med uporabo naprava ne pušča nikakršnih sledi, ne povzroča vlage in ne poškoduje površin.

Več informacij o izdelku dobite pri ekskluzivnem uvozniku za Saniswiss:

**Dentalia d.o.o.**,  
Celovška 197,  
1000 Ljubljana, Slovenija



# Izjemna tehnologija za obvladovanje oralnega biofilma

Rezultati najnovejših raziskav so potrdili, da nova električna zobna ščetka Sonicare DiamondClean izjemno učinkovito obvladuje oralni biofilm. Gre za sofisticiran pripomoček za ustno higieno, ki ni samo visokotehnološko dovršen, temveč se ponaša tudi s stilsko zunanostjo. Ščetka Sonicare DiamondClean čiščenje zob s sonično tehnologijo postavlja na čisto novo raven. Zagotavlja učinkovito čiščenje zob, saj na težko dostopnih mestih v primerjavi z ročno zobno ščetko odstrani kar do 100 % več zobnih oblog.

## Zdravje dlesni

Čeprav zunanost pripomočka za ustno higieno ni nepomembna, pa je za ustno zdravje pomembna predvsem njegova učinkovitost in preprosta uporaba. Najnovejša raziskava *in vivo*, katere cilj je bil oceniti vpliv zobne ščetke Sonicare DiamondClean na zmanjšanje gingivitisa in krvavitve dlesni v primerjavi z ročno zobno ščetko, je dala presunljive rezultate. Ugotovljeno je bilo, da je ščetka

Sonicare DiamondClean varna in očitno učinkovitejša v primerjavi z ročno zobno ščetko, ko gre za odpravljanje gingivitisa, krvavenja dlesni in odstranjevanje plaka. Po štirih tednih uporabe ščetke Sonicare DiamondClean zmanjša gingivitis in krvavitve dlesni do dvakrat bolj kot pri uporabi ročne ščetke, odstrani pa celo štirikrat več zobnih oblog kot ročna ščetka. Zato je uporaba te ščetke zelo priporočljiva za ohranjanje odličnega ustnega zdravja še posebno

pri pacientih z vsadki, pa tudi z mostički, prevlekami, kronami, ter pri pacientih na ortodontski obravnavi.

## Nežna in učinkovita

Od dobre zobne ščetke vedno pričakujemo, da bo učinkovito posegla v oralni biofilm in razdrila njegovo strukturo. Nikakor pa nečemo, da bi poškodovala mehka in trda tkiva v ustni votlini. Pacienti z razgaljenimi zobnimi

## Odstranjevanje plaka in madežev

Nova ščetka Sonicare DiamondClean ima dve različni velikosti nastavkov s ščetinami – *Standard* in *Compact*, ki je namenjen ljudem z manjšimi usti ali na ortodontski obravnavi. Raziskovalcem niso bili dovolj že rezultati raziskave, ki potrjujejo, da ta ščetka v primerjavi z ročno odstrani občutno več zobnega plaka. Z raziskavo

enem tednu uporabe te edinstvene zobne ščetke zobje opazno manj zabarvani.

Vse podrobnosti omenjenih raziskav in druge raziskave so na spletni povezavi

<http://www sonicare.com/professional/dp/DP/Default.aspx>.

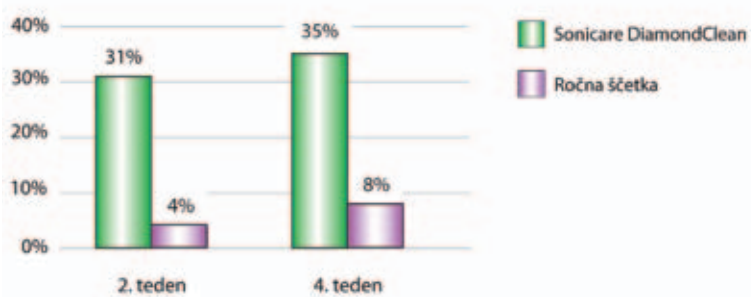
## Napredna tehnologija, enostavna za uporabo

Vse prednosti, ki jih ponuja ščetka Sonicare DiamondClean, ne bi bile tako odlične, če ta pripomoček ne bi bil enostaven za uporabo. S pritiskom na tipko za vklop na držalu zasvetijo načini čiščenja, med katerimi preprosto izbiramo s pritiskom na le en gumb. Gre za pet načinov čiščenja, *Clean* je namenjen standardnemu čiščenju celotne ustne votline, *White* odstrani z zob madeže, nastale zaradi kajenja ali hrane ali pijač z močnimi barvili, ter s tem zobe posvetli. Način čiščenja *Polish* posvetli in spolira zobe, da zablestijo s svojim naravnim sijajem, *Gum Care* nežno spodbuja prekrvitev in masira dlesni, medtem ko je način čiščenja *Sensitive* posebej nežen za ljudi z občutljivimi zobmi in dlesnimi.

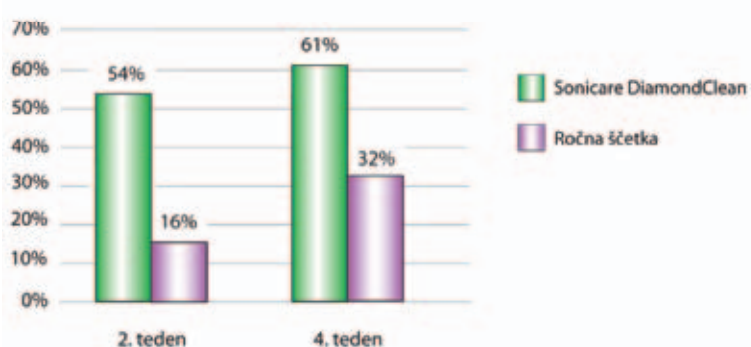K zobni ščetki, ki tako odlično obvladuje oralni biofilm in poskrbi za boljše ustno zdravje, gre tudi odlična dodatna oprema. Ščetka Sonicare DiamondClean se tudi v tem smislu ponaša s trenutno najnaprednejšo tehnologijo. Ima zelo vzdržljivo baterijo, ki brez polnjenja zdrži kar tri tedne. Standardni polnilnik je v obliki elegantnega steklenega kozarca in ga lahko uporabljamo tudi za splakanje ust. Ščetko stilsko dopolnjuje in zagotovo ne bo kvaril videza nobene kopalnice. A brez skrbi, ko se odpravite na pot, lahko kozarec polnilnik pustite doma, saj je ščetki priložen še priročen potovalni etui z USB-priključkom, ki omogoča polnjenje ščetke prek katerega koli računalnika. **DT**



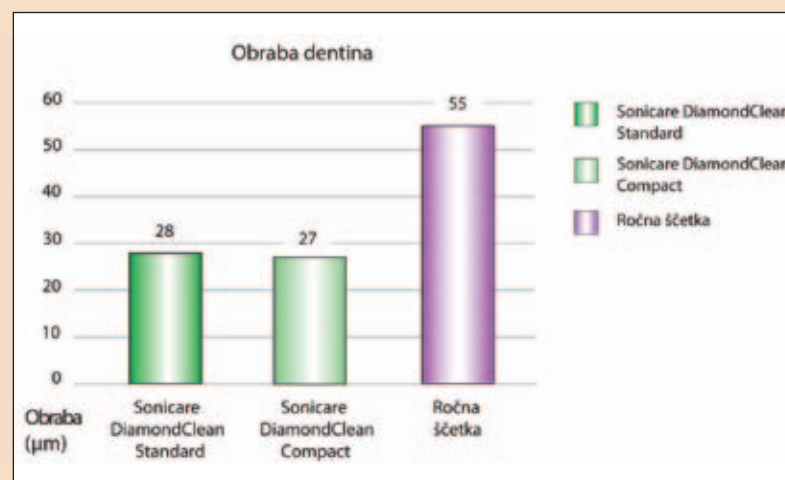
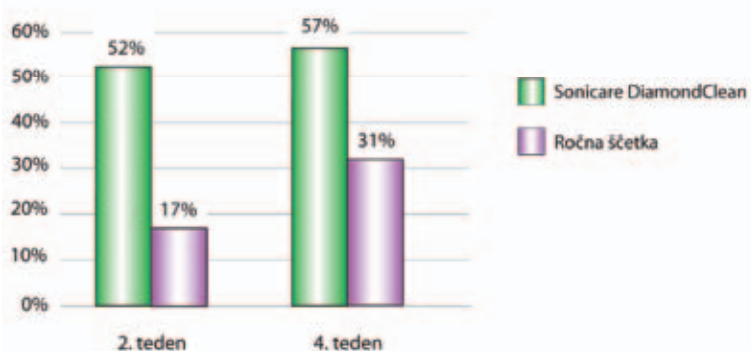
Odstotek zmanjšanja plaka glede na izhodišče (celotno)



Odstotek zmanjšanja gingivitisa glede na izhodišče (celotno)



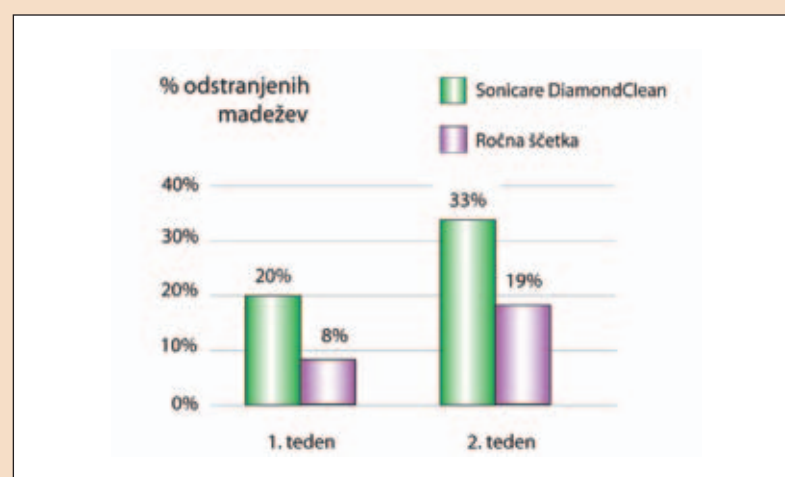
Odstotek zmanjšanja mest krvavitve dlesni glede na izhodišče



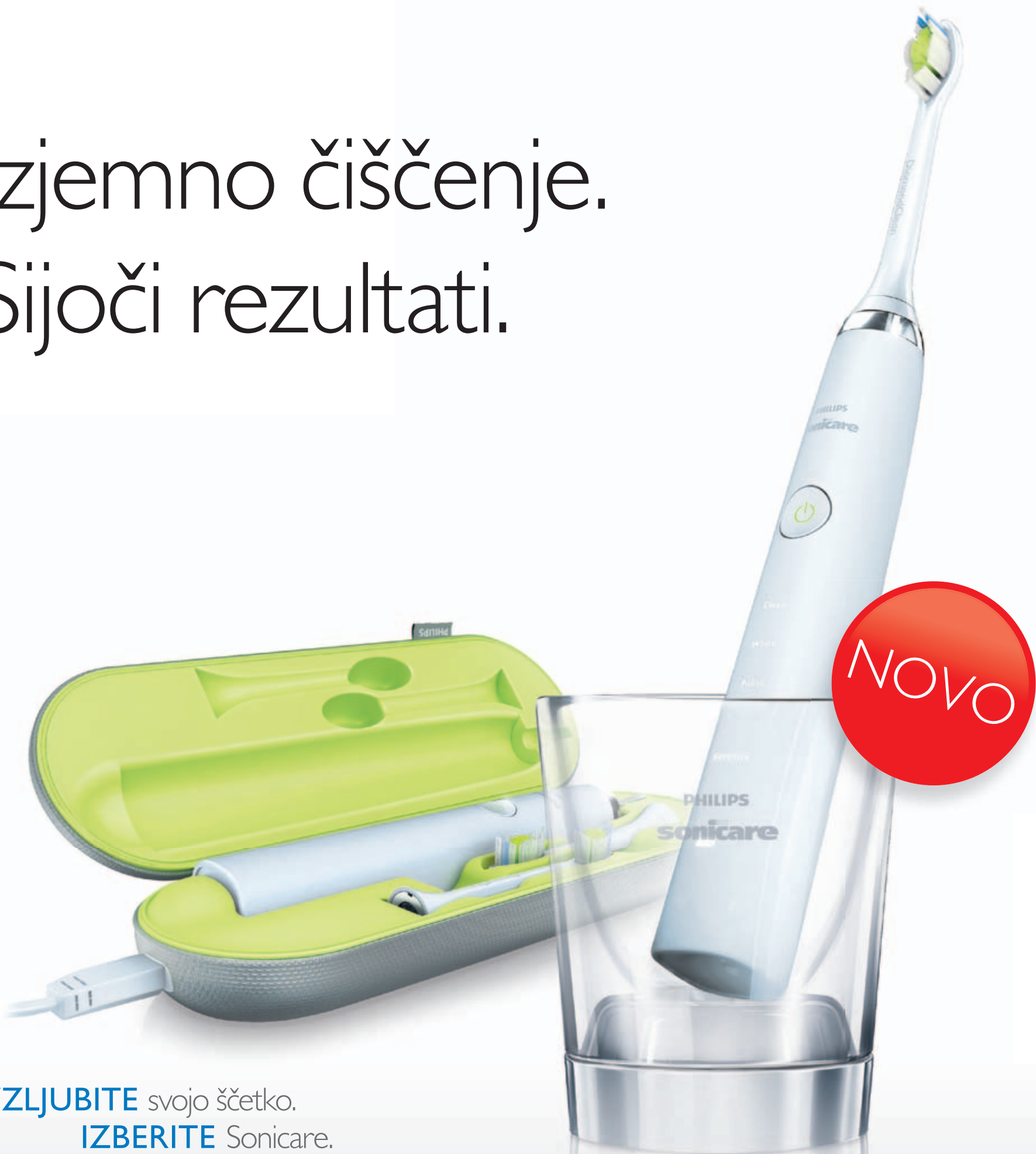vratovi vsakodnevno prihajajo v zobozdravstvene ordinacije. Taki pacienti ne potrebujejo le nežnega pripomočka za ustno higieno, da bo čiščenje zob zanje manj boleče oziroma neboleče, ampak morajo nujno uporabljati pripomoček, ki ne bo prispeval k obrabi dentina. Z raziskavo *in vitro* je bilo dokazano, da ščetka Sonicare DiamondClean za približno 50 odstotkov manj obrabi dentin kot ročna ščetka.

*in vivo* so preverili, ali to velja za obe velikosti nastavkov. Izkazalo se je, da oba nastavka ščetke Sonicare DiamondClean v primerjavi z ročno ščetko odstranita na težko dostopnih mestih kar 100 % več zobnih oblog.

Zelo je učinkovita tudi pri odstranjevanju pigmentnih madežev, ki na zobeh nastanejo zaradi kajenja, uživanja kave, pravega čaja in rdečega vina. V raziskavi *in vivo* so ugotovili, da so že po



# Izjemno čiščenje. Sijoči rezultati.



♥ **VZLJUBITE** svojo ščetko.  
**IZBERITE** Sonicare.



#### Patentirana sonična tehnologija

Električna zobna ščetka Sonicare se ponaša z edinstvenim dinamičnim fluidnim delovanjem, ki nežno in učinkovito čisti med zobmi in po robu dlesni.



#### Pet edinstvenih načinov čiščenja

Izkusite učinkovito čiščenje s petimi načini čiščenja: Clean, White, Polish, Gum Care, Sensitive.



#### Novi nastavki DiamondClean

Najodličnejši nastavki iz družine Sonicare imajo v sredini glave čvrste ščetine v obliki diamanta za učinkovito, a nežno odstranjevanje zobnih oblog, kar zagotavlja izjemno čiščenje in svetlejšo zobe kot z ročno zobno ščetko.



#### Nove oblike polnjenja

Svojo zobno ščetko Sonicare DiamondClean vzemite kamor koli. Z USB-adapterjem jo priključite na prenosni računalnik ali pa uporabite vtičnico v zidu.

## Novi Sonicare DiamondClean za občutek resnično čistih zob.

Patentirana sonična tehnologija z 31.000 gibi na minuto ustvarja dinamično fluidno delovanje, ki nežno in temeljito očisti vaše zobe, rob dlesni in medzobne prostore. Še nikoli doslej zobje niso bili tako čisti.



Več informacij in prodaja: [www.zdrav-nasmeh.com](http://www.zdrav-nasmeh.com)  
in na telefonski številki **02/460 53 42**.

**PHILIPS**  
**sonicare**

dovršeno in preprosto



# Zlom implantanta: Vpogled v fizikalne mehanizme za neuspešnost

## Etiologija

Etiologija in pojavi fizikalnih mehanizmov zlomljenih zobnih implantantov so bili ponovno podrobno pregledani in preučevani v zadnjih letih. V večini primerov so študije pokazale, da smernice za razmerje

med krono in korenino pri naravnih zobeh ne bi smele biti uporabljene pri razmerju med krono in obnovljenim zobnim implantantom. Glede na te študije so bila razmerja med krono in implantanti (tistimi implantanti, ki so bili ocenjeni kot uspešni v času, ko je bil opravljen

pregled) podobna tistim implantantom, ki so neuspešni. Glede na nekatere od teh študij je očitno, da so smernice, ki jih uporabljajo nekateri zobozdravstveni strokovnjaki za vzpostavljanje prognoz za obnovo implantantov, ponavadi empirične in niso znanstveno potrjene, v ko-

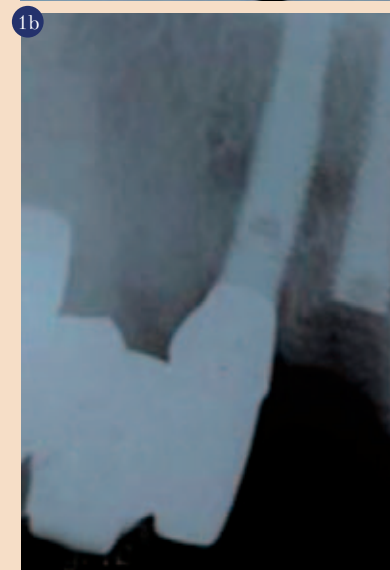likor gre za možne vzroke za zlome implantantov. Čeprav je oralna implantologija najhitreje se razvijajoči segment dentalne medicine, lahko vpogled v te neuspešne procese, vključujoč natančno razumevanje ključnih informacij o anatomiji, protetični restavraciji in mehaniz-

mih implantantov, spodbudi implementacijo preventivnih ukrepov, ki lahko preprečijo nastanek zlomov zobnih implantantov.

## Študija primera

72-letni moški, belec, je pred kratkim obiskal našo kliniko. V skladu s pacientovo pritožbo je celoviti ustni in maksilofacialni pregled, vključno s celostnim rentgenskim pregledom, med drugim pokazal zlom dveh endosalnih implantantov #6 in #7 (slika 1).

Implantanta 3,3mm x 15mm (Life-core Biomedical, Chaska, Minn.) sta bila vstavljena in obnovljena



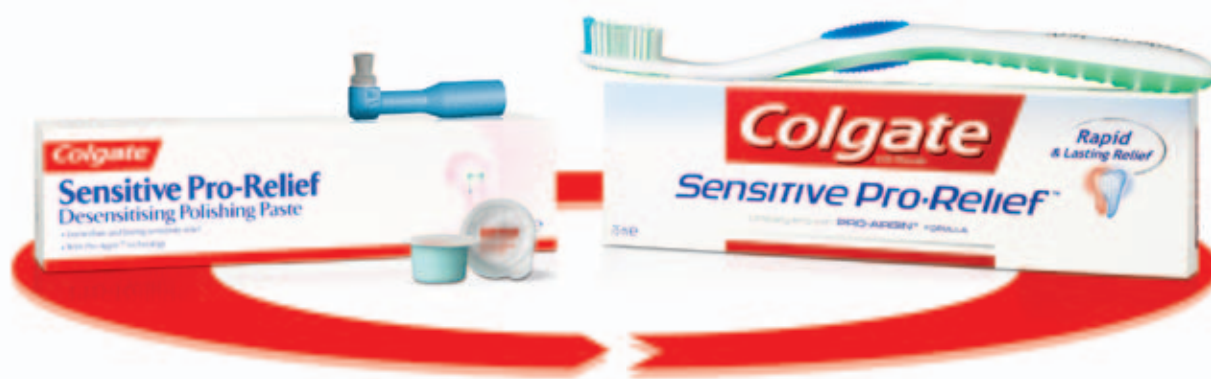Implantanta #6 in #7 (Life-core Biomedical, 3,3 mm x 15 mm) pred (A) in po zlomu (B).

v l. 2003. Implantanta sta bila nameščena kot perprotokol z uporabo kirurške predloge iz dveh vodilnih rokavov (De-Plaque, Victor, NY). Implantanti so se lahko integrirali za 6 mesecev. V tem času niso bili zabeleženi nikakršni kirurški zapleti. Ob koncu 6-mesečne čakalne dobe sta bila implantanta nepokrita, kot je običajno, in zdravilni oporniki so bili nameščeni.

Implantanta sta bila postopno obnovljena z implantantno podprtima kronama, ki sta bili do zloma implantanta funkcionalni približno 6 let. Medtem ko se je razvil ta način zdravljenja, ki upošteva pacientove okluzalne in mehanske okoliščine in navade, ki sledijo po zlomu implantanta, je retrospektivna analiza strani, načrtovana na strani za vstavitvev implantanta, pokazala razširjen interokluzalni razmak, kot ga prikazuje model, in razširjeno

## Sensitive Pro-Relief™

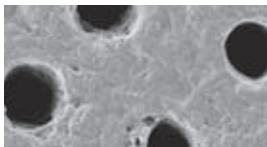
### PROGRAM ZDRAVLJENJA



## Takojšnje\* olajšanje občutljivosti zob sedaj tudi doma.

Preboj v zdravljenju:  
Pro-Argin™ tehnologija.

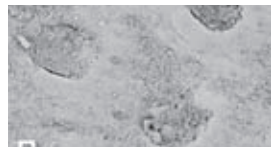PREJ<sup>1</sup>



In Vitro fotografija z vrstičnim elektronskim mikroskopom (SEM) pred zdravljenjem.

Odpri dentinski kanali, ki vodijo v občutljivost zob.

POTEM<sup>1</sup>



In Vitro fotografija z vrstičnim elektronskim mikroskopom (SEM) po zdravljenju.

Takojšnja zamašitev dentinskega kanala omogoča dolgotrajno olajšanje.

S Pro-Argin™ tehnologijo lahko zagotovite takojšnje\* in dolgodelujoče olajšanje dentinske preobčutljivosti zob z uporabo programa zdravljenja Colgate® Sensitive Pro-Relief™:

- uporaba polirne paste za odpravljanje občutljivosti zob v zobozdravstveni ambulanti;
- vsakodnevna uporaba zobne paste doma.

Pro-Argin™ tehnologija deluje skozi proces naravnega zapiranja dentinskih kanalov, tako, da veže arginin in kalcijev karbonat na površino dentina in na ta način zamaši dentinski kanal in omogoča takojšnje olajšanje.<sup>2</sup>

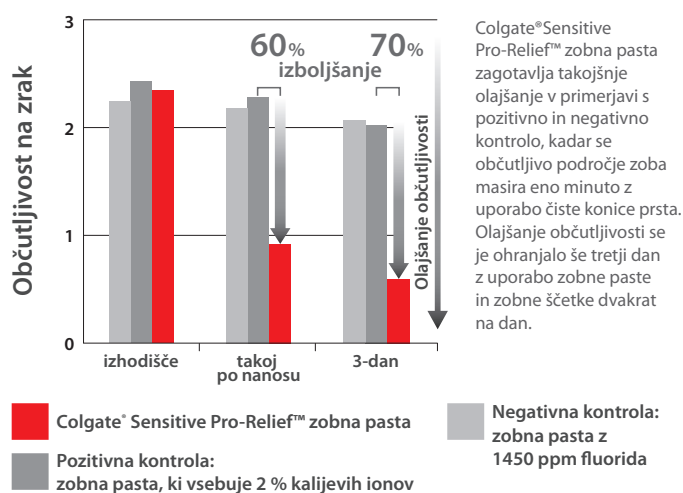
\* Takojšnje olajšanje je bilo doseženo z direktnim nanosom zobne paste na občutljivo področje zoba in nežnim eno minutnim masiranjem.

Literatura:

1. Petrou I et al. *J Clin Dent.* 2009;20(Spec Iss):23-31.
2. Cummins D et al. *J Clin Dent.* 2009;20(Spec Iss):1-9.
3. Nathoo S et al. *J Clin Dent.* 2009;20(Spec Iss):123-130.

Rezultati so izjemni.

Takojšnje olajšanje občutljivega predela zoba je bilo doseženo z direktnim nanosom manjše količine zobne paste na čisto konico prsta in nežnim eno minutnim masiranjem. Za doseganje trajnega učinka se priporoča uporabo zobne paste dvakrat na dan.<sup>3</sup>



Za več informacij o takojšnjem olajšanju preobčutljivosti zob obiščite spletno stran [www.colgateprofessional.com](http://www.colgateprofessional.com)

**Colgate**

VAŠ PARTNER ZA ZDRAVJE USTNE VOTLINE

[www.colgateprofessional.com](http://www.colgateprofessional.com)





10,34€

11,21€  
z DDV

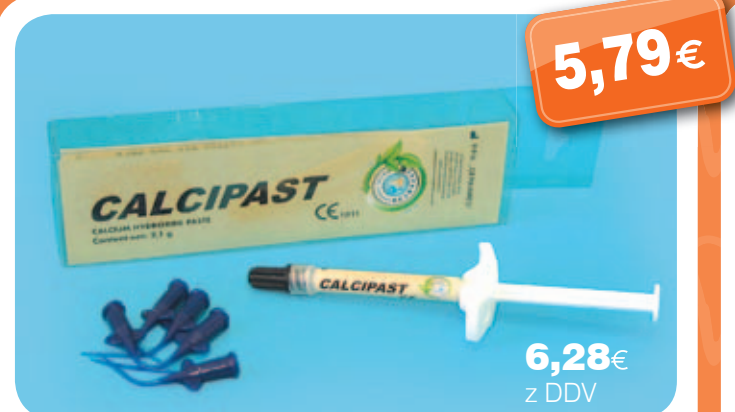**Canal Detector**, brizga 2 ml z aplikatorji  
Indikator-označevalec vhoda v koreninski kanal.



8,97€

10,76€  
z DDV

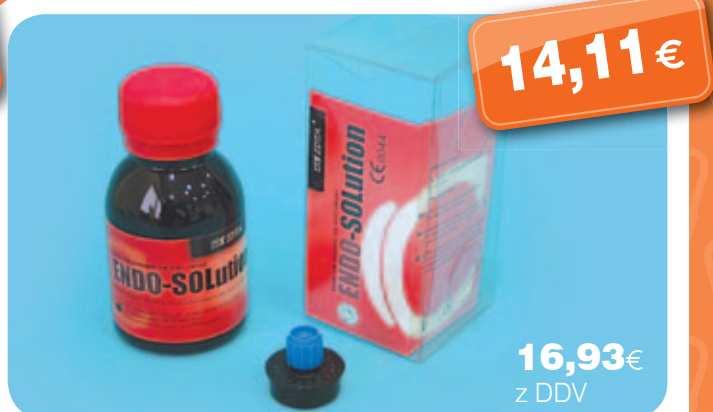**Chloraxid 2%**, 200 g  
Tekočina za izpiranje koreninskih kanalov z 2% aktivnim klorom. Med širjenjem odstranjuje ostanke mrtve pulpe in lepljivi sloj koreninskega kanala. Po polnitvi kanala preprečuje zobne madeže.



5,79€

6,28€  
z DDV

**Calcipast CaOH**, brizga, 2 ml z aplikatorji  
Začasne polnitve koreninskih kanalov na bazi kalcijevega hidroksida. Začasno polnilo med tretmaji predvsem za zdravljenje inficiranih kanalov, ima antibakterični efekt, priporoča se za zaščito pred termoelektričnimi dražljaji, je stimulator regeneracije periapikalnih tkiv in pospešuje odontoblaste, da kreirajo reparativni dentin.



14,11€

16,93€  
z DDV

**Endo-Solution 15% EDTA**, 50 ml  
Preparat za širjenje koreninskih kanalov. Za mehnično čiščenje in drenažo, odstranjuje lepljivi sloj na dentinu in odkriva vhode v dentinske kanale. Ca in Mg ioni v preparatu (EDTA) mehčajo zgornji sloj dentina in omogočajo lahko odstranjevanje in drenažo koreninskega kanala.

## VRHUNSKI IZDELKI ZA ENDODONTIJO

- Blue ETCH 36%
- Canal Clean
- Gluko - CHex 2%
- Citric Acid 40%
- Protect Light Seal
- Red Detector
- EUCALYPTOL
- Alustat gel 25%
- Total Blend

Na [www.LepZob.si](http://www.LepZob.si) boste našli natančne opise in navodila za uporabo.

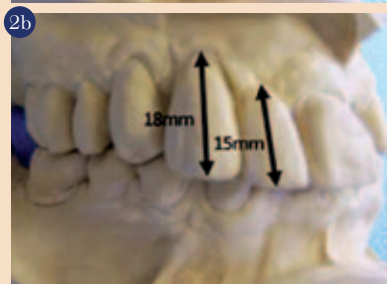
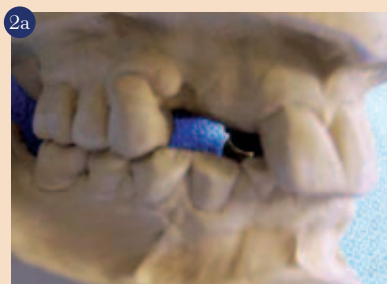

OTVORITVENI POPUST  
ZA VSE ENDODONTSKE  
PREPARATE SAMO NA:

[www.LepZob.si](http://www.LepZob.si)

obrado nasprotnih zob v okluziji (slika 2).

Ko je pacient pred kratkim obiskal našo kliniko, je bil edini del restavracije, še vedno prisoten v ustih. Opornik #6, ki je bil še vedno povezan na enega od zlomljenih implantantov je bil odstranjen s HEX izvijačem (slika 3). Nadaljevali smo z

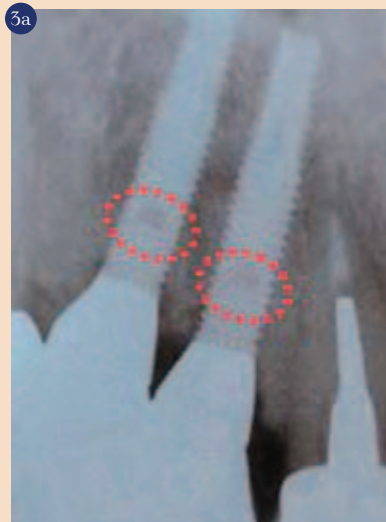


Retrospektivna analiza strani za implantante #6 in #7 (A) je pokazala nepravilen ugriz, ki zahteva dolge zobne krone (B), da zadosti estetskim potrebam. Nasprotna okluzija pa predstavlja obsežno okluzalno obrabo.

natančno oceno vseh razpoložljivih informacij o retrospektivni diagnostiki in po nadaljnjem pogovoru s pacientom je bilo določenih več diagnostičnih predpostavk in ena možnost nadaljevalnega zdravljenja, ki je vključevalo zamenjavo implantantno podprtih kron z odstranljivo delno zobno protezo.

Ob upoštevanju, da mora odstranitev odlomljenih implantantov upoštevati tveganje za nastanek večje škode, smo se odločili za odstranitev preostalega opornika in

zlomljenega dela implantanta #6, kar je omogočilo, da smo primarno zaprtje tega mehkega tkiva nad preostalimi deli implantantov #6 in #7 "uspavali" (slika 4). Temu je sledila vstavitvev takojšnje odstranljive delne akrilne proteze in kasneje, je bil izdelan ulitek delne zobne proteze. Namen tega poročila je podati ar-



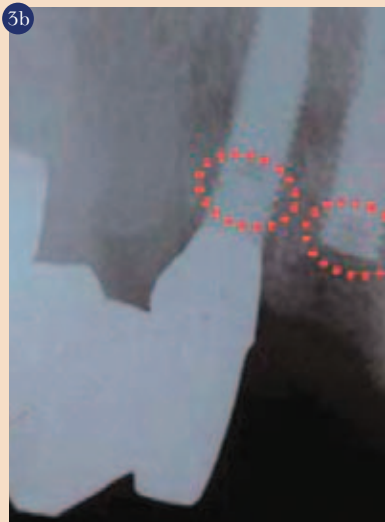Glede na privzete fizikalne principe je pri implantantu, vstavljenem v kost, najšibkejša točka oporišče, kjer je notranji vijak nameščen v implantant (A). Bodite pozorni na stopnjo zloma pri implantantu #7 in linijo zloma pri implantantu #6 (B).

gument v korist obravnave fizikalnih mehanizmov kot potencialnih dejavnikov, ki pripomorejo k zlomu implantanta.

Medtem, ko še vedno obstajajo polemike o tem, ali lahko razmerje krona-korenina služi kot neodvisna pomoč pri prognozi zob, se to v isti meri nanaša tudi na razmerje krona-implantant, če ne upoštevamo številnih drugih kliničnih indicij, kot so npr. nasprotna stran zoba v okluziji, prisotnost nadfunkcijskih navad, problemi z elektrokemičnimi materiali, itd.. Zlomi implantanta veljajo za enega od potencialnih problemov zobnih implantantov,

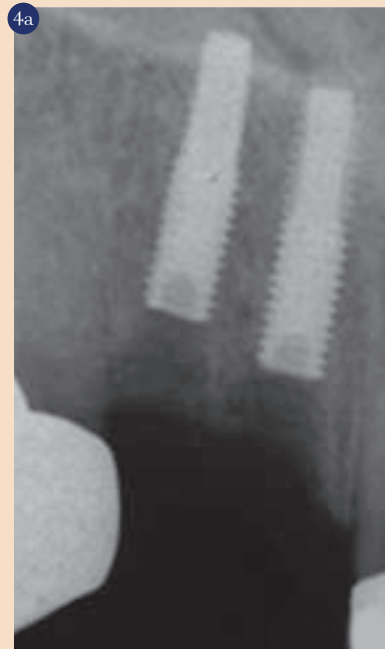
zlasti odloženi zlom zobnih titantskih implantantov, ki nastane zaradi kemične korozije in utrujenosti kovine.

Po temeljitem pregledu člankov s poučnimi referencami, smo ugotovili, da do velike mere podpirajo našo teorijo, da obstaja več dejavnikov za zlome implantanta. Ti



dejavniki vključujejo velikost, lokacijo, frekvenco, smer in trajanje tlačnega, nateznega in deformacijskega stresa; spol; lokacijo implantanta v čeljusti; tip kosti, ki obdaja implantant; navoj/točko za oporišče v odnosu do povezave nosilca zob; dizajn implantanta; notranjo strukturo implantanta; časovno dolžino v ustnem okolju, ki se nanaša na metalurške spremembe titana skozi čas; zdravje dlesni in razmerje med krono in implantantom. Ob upoštevanju številnih dejavnikov, tako fizičnih kot bioloških, ki vplivajo na zlom implantanta, lahko predvidimo, da bo do zloma prišlo, zlasti

če so sile nasprotnih zob v okluziji in/ali nadfunkcijske navade večje, kot je moč implantanta, zlasti v daljšem časovnem obdobju. Zato je nujno, da zobozdravstveni strokovnjak pozna raznolikost dejavnikov, preden priporoča zobne implantante. Napake pri diagnosticiranju potencialnih dejavnikov, ki



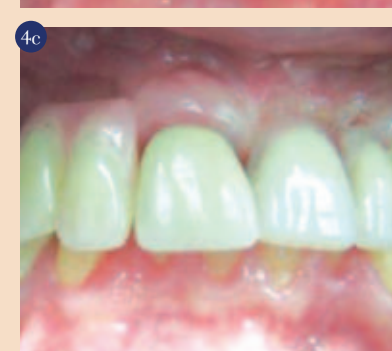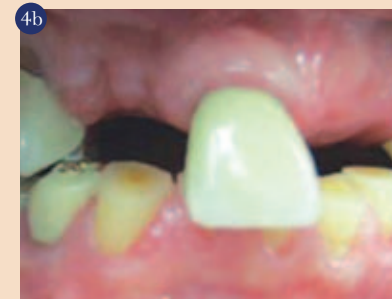Preostali opornik in odlomljeni del implantanta #6 sta bila odstranjena, kar omogoča primarno zaprtje mehkega tkiva preostalega dela implantanta #6 in #7 (A, B). Sledi vstavitvev takojšnje akrilne delne snemne zobne proteze (C).

vplivajo na zlom implantanta, so največji razlog, da zobni implantanti niso uspešni.

### Zaključek

Čeprav glede na strokovno literaturo uporaba razmerja krona-implantant poleg drugih kliničnih indicij ne nudi najboljših kliničnih predikcij in čeprav ni mogoče dognati nikakršnih dokončnih priporočil ob upoštevanju dejstva, da zobni

implantanti postajajo vse bolj priljubljeni, lahko pričakujemo porast v številu okvar implantantov, zlasti zaradi kasnejših zlomov. To poročilo je poskušalo podati argument v korist upoštevanja fizikalnih mehanizmov, ki so potencialni pokazatelji za zlom implantanta. Zato je bistvenega pomena, da se seznanimo



z razumevanjem in diagnostično kompetenco številnih dejavnikov, ki vplivajo na zlom implantanta. Ko znak opazimo, bo ta pokazatelj zanesljivo pripomogel k boljši diagnozi in planiranju zdravljenja. □

**Avtorji:**  
Dr. Dov M. Almog,  
Dr. Odalys Hector,  
Dr. Samuel Melcer,  
Dr. Kenneth Cheng,  
ZDA