



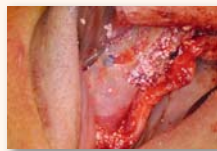JUIN/JUILLET 2016 – VOL. 8, No. 6+7

POUR LES DENTISTES PAR DES DENTISTES

www.dental-tribune.fr

ZOOM

Nous poursuivons ce mois-ci en compagnie des Drs Khoury notre voyage au pays des comblements osseux. Grâce à une synthèse richement iconographiée, les dernières avancées n'auront plus de secrets pour vous. Alors on Zoome !



► PAGES 10 | 11 | 12

TALENTS

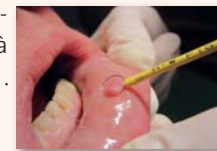Le Dr Julien Molia surfe sur la vague avant de replonger dans son cabinet. Il ride les plus grosses vagues d'Europe en surf tracté. Tout commence comme du ski nautique et la vitesse permet d'affronter des montagnes d'eau de 25 mètres. Époustouflant.



► PAGE 14

CHIRURGIE

Le hf Surf est un appareil dont les fines électrodes adaptées en fonction de l'indication concernée, en alliages spécial transmettent aux tissus mous les ondes électromagnétiques, lesquelles font éclater à l'échelle macroscopique les cellules. Idéal pour les tissus mous.



► PAGES 16 | 17

DENTAL TRIBUNE

P1 À P20

Édito du Dr Revise	P 1
Planète dentaire	P 2
Homéopathie	P 4
Trucs et Astuces de l'académie du sourire	P 6
Génération numérique	P 8
Zoom : Les comblements osseux par les Drs Khoury	P 10 11 12
Talents : J. Molia, dentiste et surfeur	P 14
Chirurgie du Dr. D. Horch	P 16 17
Actus produits	P 19

PRÉVENTION TRIBUNE P 21 À P 32

Planète dentaire	P 21
Actus produits	P 22 28 30
Thèse du Dr J. G'styr sur la cigarette électronique	P 23 24 25
Interview de Mr. U. Breitschmid (Curadent)	P 26

ESTHÉTIQUE TRIBUNE P 33 À P 44

Actus produits	P 33 36
Cas clinique du Dr. G. Weisrock	P 34 35
Cas clinique du Dr. Y. Harichane	P 38
Interview du Dr. R. Serfaty	P 41
Cas clinique du Dr. R. Kaminer	P 42 43

ÉDITO

JO de RIO 2016...

JO pour Jeux Olympiques et non pour Journées Odontologiques !

Du 8 au 15 août, à la Marina Olympique Da Gloria Copacabana, Pierre Le Coq participera aux Jeux de RIO au sein de l'équipe de France de voile. Si notre jeune confrère a été sélectionné, c'est qu'il a déjà de belles victoires à son actif avec des participations aux Championnats du Monde Jeunes, aux Championnats d'Europe,

et comme partenaire d'entraînement, Julien Bontemps, leader de la discipline RS:X. En 2015, sacré champion du monde à Oman, il se qualifie pour les JO 2016. Alors que les médias continuent leur "dentist bashing" soutenus par l'état et la Cour des comptes ; après que la presse ait fait ses choux gras du « dentiste de l'horreur » et du scandale Dentexia, de nombreux confrères sont sortis de leur cabinet pour montrer qu'ils n'étaient pas que des dentistes, mais aussi des femmes et des hommes loin d'être ordinaires. Ainsi, ces derniers mois, Iris Mitte-naere est devenue Miss France pour un an,

dans l'océan, Sepehr Zarrine met KO les tenants du titre en boxe, Julien Molia surfe les plus grosses vagues du monde comme vous le découvrirez dans la rubrique « Talents » ce mois-ci, Antony Pulli remonte sur les planches avec une comédie qu'il a lui-même écrite, Pascal Civel dompte son Dragon sur toutes les mers, Mathieu Fillion accède aux Championnats de France avec le marathon de Paris 2016, Olivier Guedj perpétue le succès avec son one-man-show, d'autres flirtent avec les succès littéraires, et des dizaines d'autres confrères prouvent que non seulement nous sommes des professionnels responsables et éthiques au fauteuil, mais bien plus encore, que nous sommes capables de nous surpasser, car l'excellence ne s'arrête pas à la porte du cabinet ! Ces champions toutes catégories portent haut les couleurs de notre profession et de la France.

Toute l'équipe de Dental Tribune vous souhaite de belles vacances et nous vous retrouvons en septembre avec un numéro exceptionnel à ne pas rater. Pierre, au nom de tous les confrères, je te souhaite « bon vent » et... sur le podium, n'oublie pas de monter là haut...



Dr Marc Revise
m.revise@dental-tribune.com



© Lawkeeper/Shutterstock.com

Amir décroche la 6^{ème} place au concours de l'Eurovision pour la France, Joe Bonni nous offre sur Arte des documentaires qui nous plongent

DENTAL TRIBUNE

The World's Dental Newspaper · Édition Française

Dental Tribune édition française

Les articles provenant de Dental Tribune International, Allemagne, repris dans ce numéro sont protégés par les droits d'auteur de Dental Tribune International GmbH. Tous droits de reproduction réservés. La reproduction et la publication, dans quelle langue que ce soit et de quelque manière que ce soit, en tout ou en partie, est strictement interdite sans l'accord écrit de Dental Tribune International GmbH, Holbeinstr 29, 04229 Leipzig, Allemagne. Dental Tribune est une marque commerciale de Dental Tribune International GmbH. Dental Tribune édition française est une publication de MMG SAS société de presse au capital de 10.000 Euros.

DIRECTION :
Dental Tribune International
320 rue St Honoré
75001 Paris

DIRECTEUR DE PUBLICATION :
Torsten OEMUS

RÉDACTEUR EN CHEF :
Dr Laurence BURY
l.bury@dental-tribune.com

RÉDACTEUR SCIENTIFIQUE :
Dr Marc REVISE
m.revise@dental-tribune.com

JOURNALISTES SCIENTIFIQUES :
Dr Norbert BELLAÏCHE
Dr David BLANC
Dr Florine BOUKHOBZA
Dr Jacques VERMEULEN

PUBLICITÉ :
Laurence HOFMANN
l.hofmann@dental-tribune.com

MAQUETTE :
Matthias ABICHT
m.abicht@dental-tribune.com

CRÉATION GRAPHIQUE :
bloody-marie.com

DEMANDE D'ABONNEMENT ET SERVICE DES LECTEURS :
Dental Tribune édition française
320 rue St Honoré
75001 Paris
abonnement@dental-tribune.com

IMPRIMERIE :
Dierichs Druck+Media GmbH
Frankfurter Str. 168, 34121 Kassel – Allemagne
DÉPÔT LÉGAL : JUILLET 2011
ISSN : 2105-1364

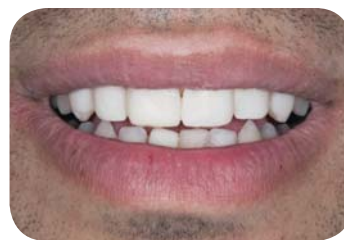
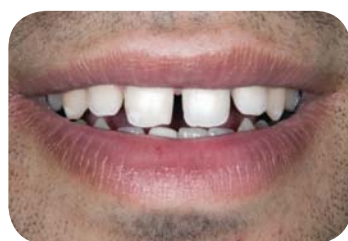
Prot Lab

Facettes easyfit®
ultrafines **3e.max**

- ✓ Correction simple des dents colorées, ébréchées et mal alignées
- ✓ Extrême finesse (jusqu'à 0.3 mm)
- ✓ Réalisation en 2 ou 3 séances seulement

Jamais la pose de facettes n'a été si easy* !



« Les facettes pelliculaires easyfit® ont un rendu esthétique spectaculaire, la dent est d'un naturel parfait ! Mon patient est enchanté. Quant à la pose, elle est d'une simplicité déconcertante. »

Dr. F. (Franche Comté)

5 rue Georgette Agutte • 75018 PARIS • T. 01 53 25 03 80 • F. 01 42 80 03 43 • contact@protiilab.com
facebook.com/protiilab • twitter.com/protiilab

N° VERT : 0 800 81 81 19

10 ANS
www.protiilab.com

* facile

L'Ordre National des Chirurgiens-Dentistes rappelle ses missions et ses combats

Gilbert Bouteille, Président de l'ONCD, a rappelé, sur les médias qui avaient sollicité une réaction publique, que le combat de l'Ordre est celui des valeurs et du respect de la déontologie : « Nous combattons donc les dérives mercantiles et les pratiques abusives, telles celles de certains centres dentaires associatifs dits « centres dentaires low-cost », nous demandons à travailler très étroitement avec les services et le cabinet de la Ministre de la Santé à l'évolution des textes législatifs et réglementaires, au respect de la Loi et de nos obligations nationales. Loin de moi l'idée d'avancer que nous sommes dans un monde parfait, des progrès sont à faire dans de nombreux domaines en matière de santé bucco-dentaire, et concernant une pluralité d'acteurs, au nombre desquels les syndicats professionnels, l'Assurance



Maladie et les assureurs complémentaires. L'ONCD est actif sur ces dossiers, repérés par la

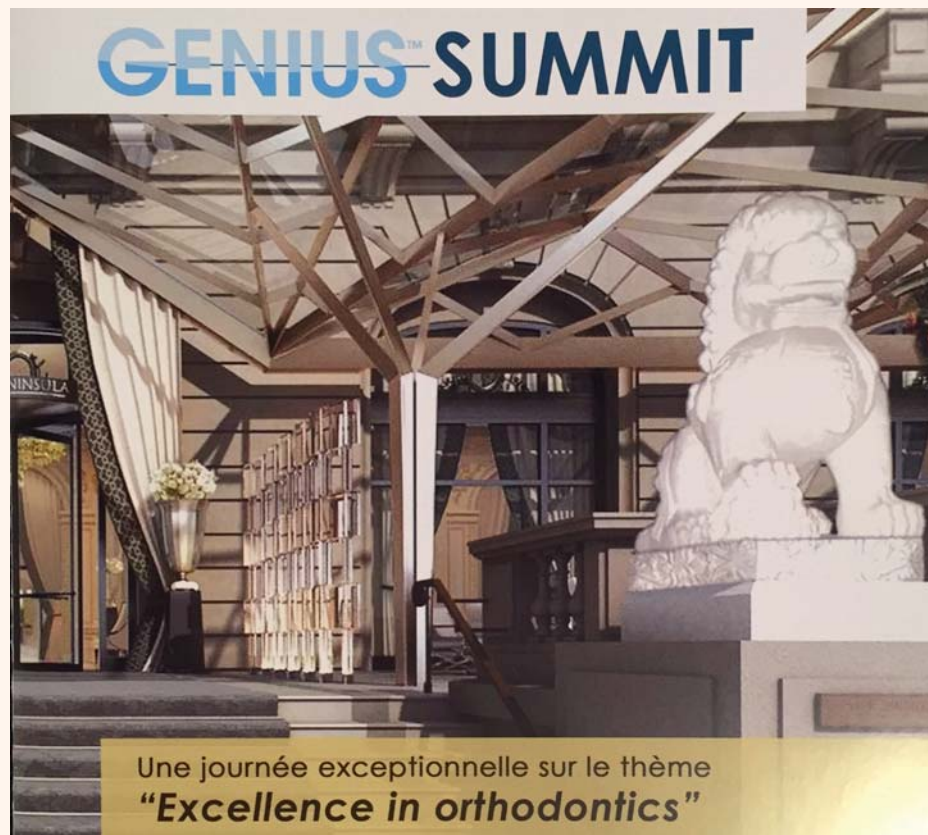
Cour des comptes dans son projet de rapport, il a d'ailleurs été auditionné le 30 mars sur l'en-

semble de ces questions (actions disciplinaires face aux plaintes et abus, accès aux soins et à la prévention pour les personnes vulnérables...) et a pu faire valoir les actions engagées et les résultats obtenus devant la justice ». En toutes circonstances, conclut-il, « l'ONCD défendra les principes fondateurs de la profession, les obligations déontologiques qui concernent l'ensemble des praticiens, et dénoncera ce qu'il considère comme des activités mercantiles, fût-ce au prétexte de l'accès, d'ailleurs non garanti, aux soins en faveur des plus démunis ». L'ONCD est sur cette ligne, la continuité de son action est garantie par la pluralité des membres de son Conseil national et de son bureau, action partagée par le défenseur des droits et l'Inspection générale des affaires sociales (IGAS).

Excellence in orthodontics by ORTHO partner

Le 19 juin, GENIUS SUMMIT fut une journée exceptionnelle qui a enthousiasmé plus de 100 participants dans le cadre prestigieux de l'Hôtel The Peninsula, à Paris. Au près du Pr. Kyung

et triangles noirs), Dr Marc Revise (hypnose clinique), Dr Jean-Baptiste Kerbat (troubles de la respiration), Dr Georges Khoury (implantologie et utilisation des cellules souches) et Dr



Hee Moon (Corée) qui a ouvert la journée avec "Genius et les mini vis", de nombreux conférenciers français se sont succédé sur des sujets variés en rapport étroit avec l'ODF : Dr Dominique Deffrennes (chirurgie des cas complexes), Drs Franck Moatty Franck et Valérie Romain (contentions collées), Dr Ephraïm Medina (Genius System), Dr Daniel Zana (Thermal-ultra et Bracket Genius), Dr Patrice Delobel (parodontie

Emeric Augeraud (Genius System, un bracket qui tient ses promesses). En fin de journée, ceux qui le souhaitent ont pu participer à un « Brace Storm » sur l'évolution du Genius System avec le Dr Emmanuel Thelliez (impact positif sur la posture) et les Drs Michel Assayag et Catherine Lasvergnas (classe II). Après le succès de cette première édition, nous attendons avec impatience le SUMMIT 2017...



La fusion donne naissance à The Dental Solutions Company

La fusion entre DENTSPLY, acteur important sur le marché des consommables dentaires et Sirona, spécialiste sur le marché de la technologie et de l'équipement dentaires, a donné naissance au fabricant le plus important et le plus diversifié au monde en

nologie et des produits spécialisés pour répondre aux demandes des professionnels dentaires, des spécialistes et des laboratoires dentaires. Chaque jour, environ 600 000 professionnels du secteur dentaire utiliseront un produit Dentsply Si-



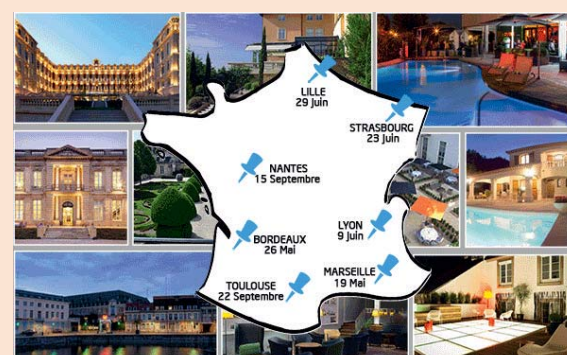matière de produits et de technologies dentaires professionnels. Dentsply Sirona possédera une position de leader avec des marques les mieux établies en matière de consommables, d'équipement et de tech-

rona. Grâce à son importante plateforme de R&D, Dentsply Sirona développera et favorisera les solutions cliniques complètes qui permettront d'améliorer les soins aux patients.

« Les rencontres de la relation patient »

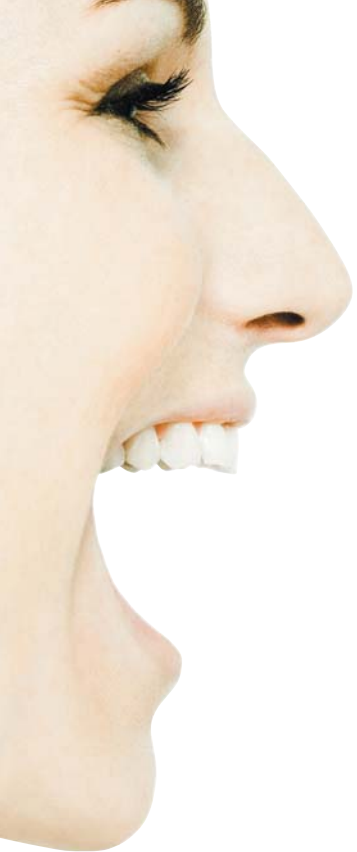Cet événement, organisé par webdentiste, dans un cadre prestigieux et autour d'un cocktail convivial (villes et dates sur la carte), vous propose de faire le point sur les nouveaux comportements des patients en 2016

et de découvrir les meilleures pratiques pour la valorisation de votre exercice et la satisfaction de vos patients. Nouveaux usages et impact du digital dans la relation avec vos patients :



- Communication du cabinet : Modèles de réussites et retours d'expériences
- Présentation de l'innovation TV salle d'attente.

Inscrivez-vous dès à présent pour la date de votre choix : 01 75 61 11 15 ou ajean@webdentiste.fr

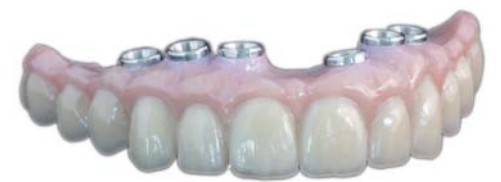

CROWN CERAM

EN OUVERTURE CONTINUE TOUT L'ÉTÉ
L'INNOVATION NE S'ARRÊTE JAMAIS !

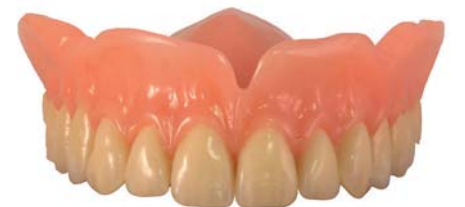Restaurations transvisées plurales Ana. Barre®

- **Restaurations implantaire plurales**, de 2 à 14 éléments
- **Grand choix de conception** : bridge céramo-métallique ou céramo-céramique zircone transvissé stratifié à partir de 2 éléments, bridge FullZirCrown®, barre implantaire hybride simple, complexe ou avec attachements (type Locator®, Dolder®...)



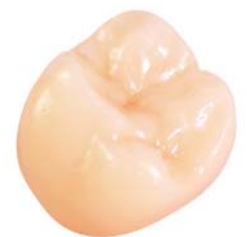Adjointe Résine

- **Haute résistance à la fracture** grâce à l'utilisation de produits de qualité : résine Ivoclar Vivadent, dents Vita MFT
- **Parfaite adaptation en bouche** grâce à la compensation de retrait de polymérisation
- **Excellente tolérance** tissulaire



FullZirCrown® classique ou monotointe

- **Biocompatibilité** : absence de métal, pour éviter les problèmes liés à la corrosion ou aux réactions allergiques
- **Haute résistance** : de 720 MPa à 1150 MPa, pour une résistance plus importante à la fracture et à la délamination
- **Préparation périphérique minimale** : pour une restauration plus conservatrice



LES
PROTHÈSES
DENTAIRES



HAUTE TECHNOLOGIE

Précision et qualité constantes du sur-mesure grâce aux équipements High Tech au sein du laboratoire : CAO & FAO, imprimantes 3D, machines d'usinage 5 axes, machine de frittage laser

OBJECTIFS : PRÉCISION & QUALITÉ CONSTANTES



« Tramadol chlorhydrate » Antalgique des douleurs modérées à intenses et « Solidago », Remède homéopathique de drainage hépato-rénal

Dr Florine BOUKHOBZA

Acupan – Néfopam chlorhydrate | Biodalgic Gé – Tramadol chlorhydrate | BIOCOCODEX

1–Cas clinique dans l'exercice au fauteuil dentaire :

- Un patient consulte en urgence son chirurgien-dentiste suite à une douleur intense, aiguë, survenue brutalement, en bas, côté gauche.
- Il demande à son praticien de traiter son problème qui s'avère être une douleur de pulpite.
- Il demande aussi un médicament pour le soulager quand il rentrera chez lui. Il a peur d'avoir mal dès lors que l'anesthésie se lèvera. Le patient propose néanmoins de pouvoir être calmé mais de penser à limiter les effets secondaires des médicaments.
- Face à ce contexte de douleur, d'inquiétude d'avoir mal, et de suivi de la thérapeutique en bouche, le praticien va lui proposer une solution double : allopathie et homéopathie associées. Des alliés, la médecine allopathique et la médecine homéopathique vont agir chacune, dans ce cas-ci dans son rôle respectif entre effet antidouleur et effet drainant.

Nous allons aborder leur intérêt dans notre exercice professionnel au cabinet dentaire.



© Martina Osmys/Shutterstock.com

2–Présentation du médicament allopathique : Chlorhydrate de Tramadol

Ce médicament allopathique est un antidouleur. Il calme la douleur.

Il est indiqué dans le traitement des douleurs modérées à intenses, chez l'adulte.

Sa classe pharmacothérapeutique est celle des **analgésiques opioïdes**.

Une utilisation prolongée peut conduire à un état de dépendance.

Dans notre pratique au cabinet dentaire, il s'agit plutôt d'une utilisation courte avec une posologie selon l'intensité de 200 à 400 mg par jour.

La dose de 400 mg par 24 heures est la quantité à ne pas dépasser.

Les médicaments se prennent 3 à 4 fois par jour en prises espacées au minimum de 4 heures.

Néanmoins, chez les patients en insuffisance rénale ou hépatique ou plus simplement avec une fragilité ou un ralentissement d'élimination hépato-rénale, il sera conseillé soit d'éviter

soit de diminuer la quantité journalière et d'augmenter l'intervalle entre les prises.

Dans ce contexte où nous savons que la fonction d'élimination rénale et hépatique du médicament est particulièrement sollicitée, nous avons une vigilance à tenir dans notre conduite de prescription.

En outre, avec l'âge, au-delà de 75 ans en moyenne, il a été mis en exergue que la faculté d'élimination des médicaments peut être ralentie ou perturbée.

Là encore, la quantité à prescrire se fait de façon moindre en quantité journalière et avec des intervalles plus grands entre les prises passant de 4 à 6 heures à 9 heures environ.

En cas d'insuffisance hépatique ou d'insuffisance rénale, l'intervalle entre les prises est élevé à 12 heures environ, tout en réduisant la prise.

3–Présentation du médicament homéopathique Solidago

En connaissance de cause, nous avons une **efficacité antidouleur** du Chlorhydrate de tramadol qui peut s'accompagner d'une aide homéopathique drainante dans cet inconvénient de « de sollicitations hépato-rénales » pouvant être nuisibles dans certains cas.

Cette aide homéopathique à l'allopathie se traduit dans ce cas-ci à la prise d'un draineur hépato-rénal homéopathique

Ce remède Solidago est particulièrement utile dans les cas d'insuffisance rénale et hépatique.

Il va s'agir de stimuler l'élimination des déchets accumulés par notre organisme, suite à la prise de médicaments.

- Solidago virga aurea :
- Origine : c'est la verge d'or, plante à fleurs jaunes et à tige rougeâtre
- Famille : des Asteraceae
- Utilisation : il est souvent couplé à d'autres remèdes homéopathiques de drainage.
- Il est à utiliser de préférence en dehors des repas.

4–Actions complémentaires

Il est important en complémentarité de demander une hygiène de vie de base adaptée au cas considéré :

Conseiller également au patient :

- De boire de l'eau ; ce qui va favoriser le drainage des catabolites du médicament. Soit environ 1,5 litre qui va faciliter ses fonctions d'élimination.
- Et de faire une activité sportive aisée telle que 30 minutes de marche à pied par jour pendant la prise du médicament et au-delà, en hygiène de vie

Demander de prendre les deux remèdes, celui d'allopathie et celui d'homéopathie, qui associés, vont contribuer à tendre vers une préservation des fonctions de l'organisme du patient.

4–Formes galéniques et posologie :

Antidouleur

Chlorhydrate de tramadol :

Un antidouleur va se prescrire notamment ponctuellement dans notre discipline bucco-dentaire.

Cette administration se fait en fonction du patient, de l'intensité de sa douleur et également du cas considéré, suite à son anamnèse et au questionnaire de santé fait par le praticien.

Les comprimés de 50 mg se prennent par 1 ou 2 en ne dépassant pas 400 mg par 24 heures.

Les intervalles préconisés sont de 4 à 6 heures voire plus selon les cas cliniques.

La distance entre les prises peut aller de 9 heures à 12 heures selon les insuffisances hépatiques, rénales repérées, selon l'âge, avec une adaptation au patient.

ET

Draineur hépato-rénal associé :

Solidago 4 CH– 2 tubes

Sous forme de tube : 1 tube contient entre 60 et 80 granules

Prescrire 3 granules, 2 fois par jour, jour en moyenne, en dehors des repas;

Sur une durée courte d'une semaine à 1 mois selon les cas.

Il s'agit ainsi d'aider à soutenir les fonctions du foie et du rein pendant la prise du médicament antidouleur allopathique.

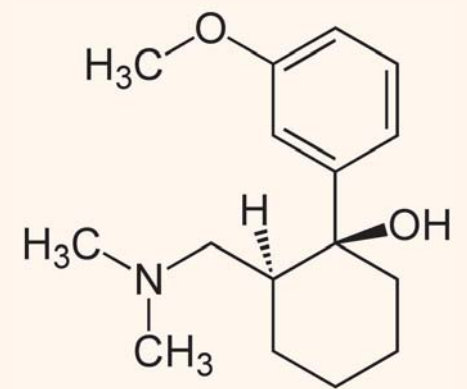Il va participer ainsi à une meilleure réponse de l'organisme en minorant les inconvénients inhérents au médicament tout en maintenant l'action antidouleur recherchée.

3 remèdes homéopathiques associés :

- Solidago 4 CH– 2 tubes
- Berberis vulgaris 4 CH– 2 tubes
- Carduus marianus 4 CH– 2 tubes
- Sous forme de tube : 1 tube contient entre 60 et 80 granules
- Prescrire 3 granules, 2 fois par jour, jour en moyenne, en dehors des repas;
- Sur une durée courte d'une semaine à 1 mois selon les cas.**

Il s'agit dans cette association de trois remèdes homéopathiques de stimuler l'élimination des déchets accumulés dans notre organisme.

- La durée préconisée est d'une semaine pour un drainage de base lors de la prise ponctuelle du médicament.



Formule de Tramadol

– La durée peut aller à un mois environ en continu pour un rôle de drainage hépato-rénal que l'on pourra associer à d'autres plantes, médicaments homéopathiques tels le trio recommandé Solidago, Berberis vulgaris et Carduus marianus.

L'indication majeure du remède Solidago associé à un antidouleur type Chlorhydrate de Tramadol pour l'usage au cabinet dentaire :

- Action antidouleur d'un médicament allopathique
- Associée à un remède homéopathique pour :
- Action de drainage du foie
- Action du drainage du rein
- Alléger les effets délétères sur le foie et le rein de médicaments allopathiques
- Accompagnement de préservation de la santé du patient.

Allopathie et Homéopathie sont des Médecines reliées et/ou alliées.

Stratégie thérapeutique

La santé du patient a tout à y gagner !

Bibliographies :

- ANSM, Répertoire des Spécialités Pharmaceutiques : mise à jour 20/20/2016 ; <http://agence-prd.ansm.sante.fr/php/ecodex/frames.php?specid=66098792&typedoc=N&ref=N0141556.htm>
- BOUKHOBZA F. : « Homéopathie clinique pour le chirurgien-dentiste », Editions CDP, Guide clinique, 2ème édition, novembre 2015, 225 p.
- BOUKHOBZA F. et GOETZ P. : « Phytothérapie en odontologie », Edition CDP, Guide clinique, Mars 2014, 203 p.
- Commission d'AMM, Réunion n° 397 du 02 mars 2006, p.4, AFS-SAPS
- Communiqué du 24 juin 2004 de l'Académie de médecine française
- HAHNEMANN S. : « Exposition de la doctrine médicale homéopathique, ou Organon de l'art de guérir », 1845, consultable en ligne (<http://gallica.bnf.fr/notice?N=FRBNF30568939>) sur le site de la Bibliothèque nationale de France.
- HAHNEMANN S. : « Les maladies chroniques », Ed. Maisonneuve, 1982.
- HAHNEMANN S. : « Organon de l'Art de Guérir », Baillière Ed., 1982.
- KENT J.T. : « La science et l'art de l'homéopathie (1900) », Ed. Maisonneuve, 1969.
- Linde K, Clausius N, Ramirez G, Melchart D, Eitel F, Hedges VL, Jonas WB. : « Are the clinical effects of homeopathy placebo effects? A meta-analysis of placebo-controlled trials », The Lancet, 1997.
- Nash E.B. : « Principes de thérapeutiques homéopathique », Doin Ed., 1950.
- Shang A, Hwiler-Müntener, Nartey L, Jüni P, Dorig S, Sterne J, AC, Pewsner D, and Egger M. : « Are the clinical effects of homeopathy placebo effects? Comparative study of placebo-controlled trials of homeopathy and allopathy », The Lancet, 366 : 726-732, 2005.
- Vannier L. : « La pratique de l'homéopathie », Ed. Doin, 1984.

CHIRURGIEN
DENTISTE

LABORATOIRE

SPECIALISTE

ENDODONTIE



Technique maîtrisée,
flexibilité accrue.^{1*}

PROTAPER • GOLD™

DENTSPLY
MAILLEFER

Après le succès mondial du ProTaper® Universal, DENTSPLY a souhaité apporter toujours plus d'innovation en lançant la nouvelle génération de ProTaper®. PROTAPER GOLD™ conserve la même philosophie que ProTaper® Universal avec une flexibilité améliorée.^{1*}

Rendez-vous sur notre site dentsply.fr pour plus d'informations.

For better dentistry*

DENTSPLY

* Pour une meilleure médecine bucco-dentaire

* Vs. ProTaper® Universal.

1. Rapport de laboratoire Maillefer (Lab. Report 16-HO-001, pages 11-12) – Février 2016.

Dispositifs Médicaux pour soins dentaires, réservés aux professionnels de santé, non remboursés par les organismes d'assurance maladie. Lisez attentivement les instructions figurant dans la notice ou sur l'étiquetage avant toute utilisation. Il est recommandé d'isoler la dent à traiter à l'aide d'une digue dentaire avant tout traitement. ProTaper® Universal et ProTaper™ Gold. Indications : Mise en forme et nettoyage du système canalaire. Classe / Organisme certificateur : IIa / CE 0459. Fabricant : Maillefer. Révision Avril 2016.

DENTSPLY France SAS | ENDODONTIE | www.dentsply.fr



Renforcer les temporaires dans le secteur antérieur

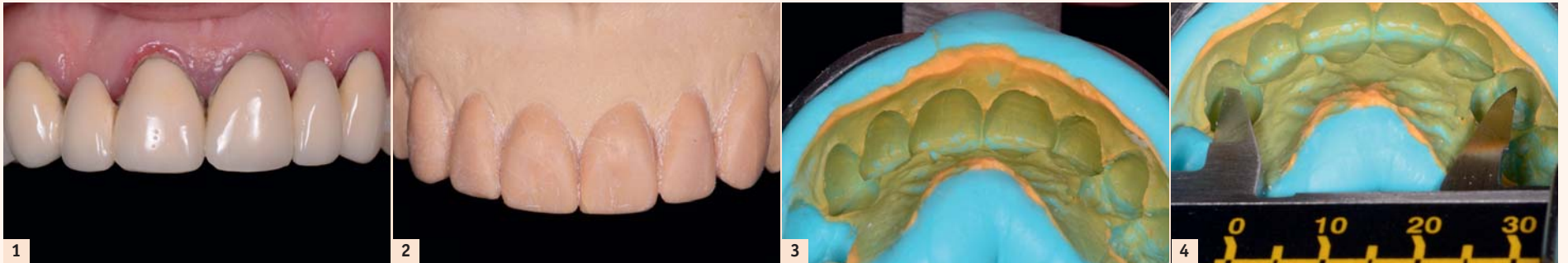


Fig. 1 : Situation initiale: ancien bridge antérieur de 6 éléments qui doit être démonté et remplacé dans la séance par un bridge de transition.

Fig. 2 : Projet esthétique issu du laboratoire sous forme de wax up qui va servir à réaliser un bridge provisoire après dépose de l'ancien.

Fig. 3 : Empreinte en silicone (wash technique) réalisée sur le projet esthétique pour réaliser un bridge temporaire par une technique d'auto-moulage.

Fig. 4 : Afin d'améliorer de façon conséquente la solidité du bridge, il faudra le renforcer par une tresse en fibre de verre incluse dans la résine, dont la longueur nécessaire est mesurée au pied à coulisse.

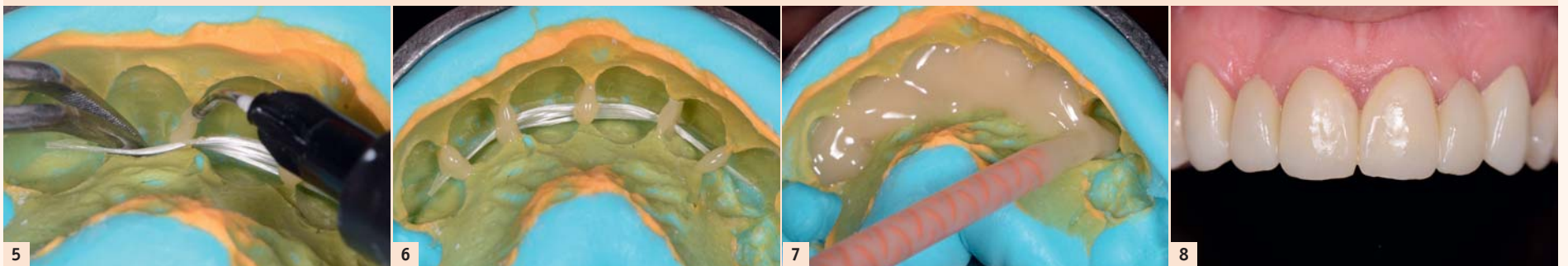


Fig. 5 : Une fois coupée à la bonne longueur la fibre va être stabilisée en position palatine grâce à du composite flow. Il est déposé au niveau des embrasures en maintenant la fibre. L'opération est répétée de proche en proche dans cette position.

Fig. 6 : Dans le secteur antérieur, il est impératif que le renfort de fibres ne vienne pas se positionner en vestibulaire lors de l'insertion de l'empreinte avec la résine encore liquide. Ainsi stabilisé au préalable par le composite flow polymérisé, ce renfort restera en position palatine.

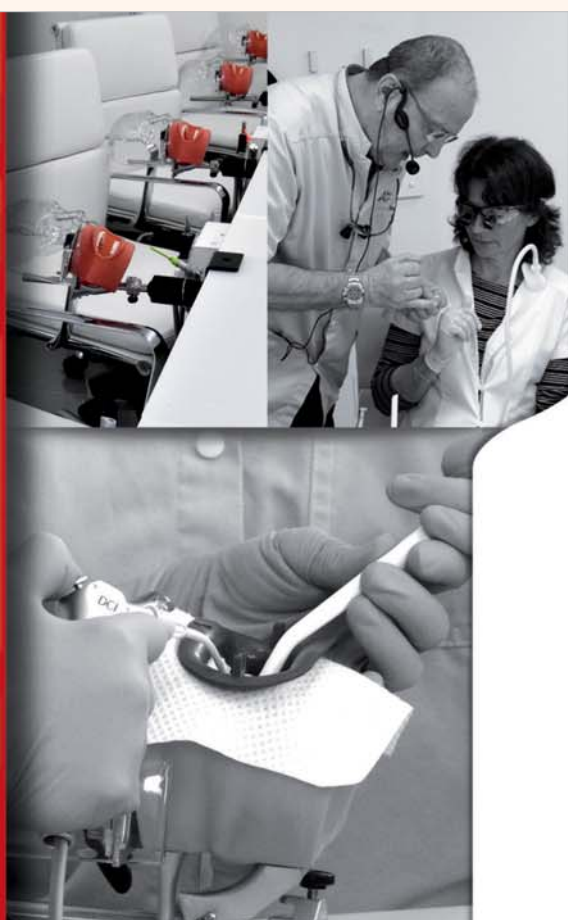
Fig. 7 : Le remplissage de l'empreinte, pour la fabrication du bridge se fait ici avec une seringue de résine Bisacril, délicatement sans déplacer accidentellement le renfort, avant d'être inséré dans la cavité buccale.

Fig. 8 : Bridge provisoire une fois terminé, le pré positionnement du renfort de fibres en situation palatine permet de préserver de façon certaine l'esthétique finale de notre réalisation temporaire.

ACADEMIE
du sourire

> Perfectionnement
techniques avancées

10 jours
5 sessions



Octobre 2016 - juillet 2017

André-Jean FAUCHER - Jean-Christophe PARIS - Stéphanie ORTET
Olivier ETIENNE - Grégory CAMALEONTE - Jacques DEJOU
Fabienne JORDAN - Jean RICHELME - Gauthier WEISROCK

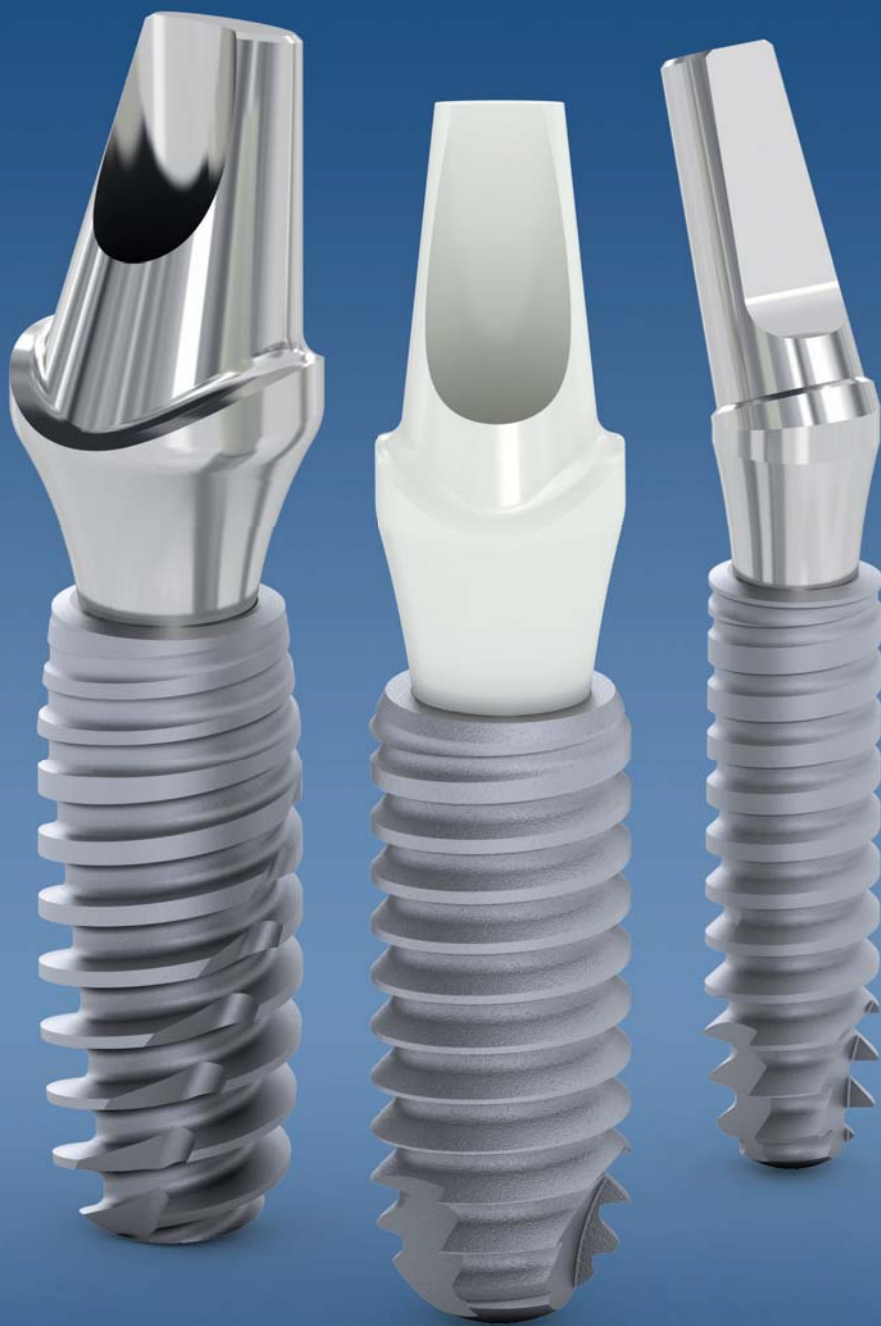- Photographie numérique : cours et TP
- Approche psychologique de l'esthétique
- Perception visuelle
- Perception du visage et du sourire
- Eclaircissement : cours et démonstration fauteuil
- Micro-abrasion
- Champs opératoires : cours et TP
- Adhésion : cours et TD
- La couleur : cours et TP
- Le Guide Esthétique : cours et TD
- Reconstitutions corono-radiculaires : cours et TP
- Bridges fibrés : cours
- Composites postérieurs : cours et TP
- Composites antérieurs : cours et TP
- Edentement unitaire
- Implantologie et esthétique dans le secteur antérieur
- Le SCHEMA ESTHETIQUE® : cours et TD
- Restaurations postérieures indirectes : cours et TP
- Couronnes céramo-céramiques
- CFAO ; Empreintes
- Facettes : cours et TP

Académie du Sourire - Béatrice Bretagne
9, avenue Malacrida - 13100 Aix en Provence - France
Tel : +33(0)6 10 37 86 88
beatricebretagne@academie-du-sourire.com
www.academie-du-sourire.com



axiom[®]

IMPLANTS



Pour toutes les
indications cliniques



Bénéficiez de l'expertise Anthogyr avec la gamme d'implants Axiom[®]. Un savoir-faire de haute technicité pour répondre à toutes les indications. Axiom REG[®], la polyvalence pour la majorité des situations cliniques. Axiom[®] PX, pour des implantations post-extractionnelles et des os de faible densité. Axiom 2.8[®], pour les espaces mesiodistaux réduits en secteur incisif. Attentif à votre pratique et au bien-être de vos patients, Anthogyr garantit la gamme Axiom[®] avec son programme Serenity[®].

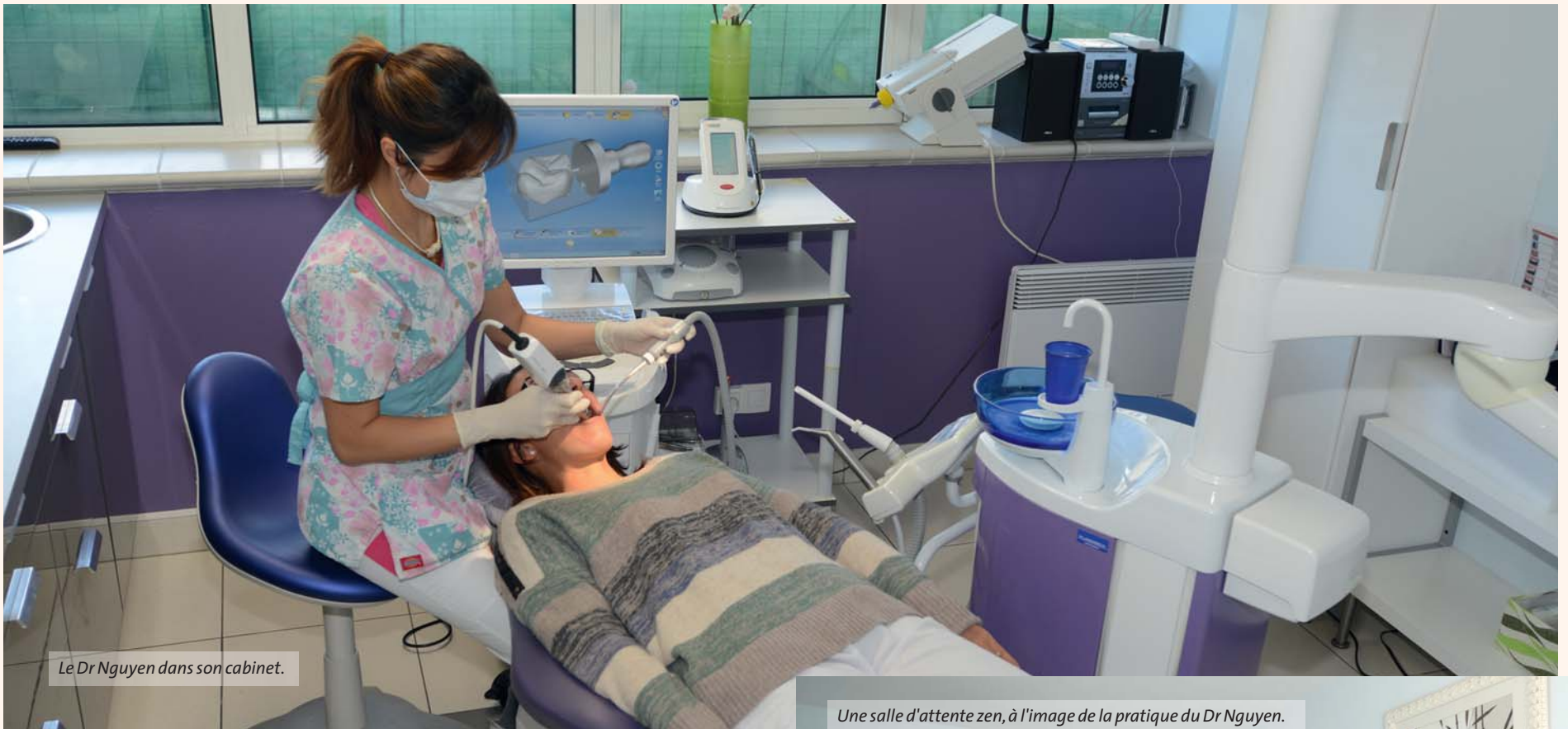www.anthogyr.fr

Dispositifs médicaux à destination des professionnels de la médecine dentaire.
Non remboursés par la Sécurité Sociale - Classe I, IIa et IIb - Marquage CE - LNE/G-MED - Fabricant : Anthogyr.
Lire attentivement les instructions figurant dans les notices et manuels d'utilisation.

Anthogyr
PRIME MOVER IN IMPLANTOLOGY

« Le laser, indispensable au delà de son apport à la CFAO ».

Interview du Dr Nguyen



Le Dr Nguyen dans son cabinet.

Une salle d'attente zen, à l'image de la pratique du Dr Nguyen.

Bonjour, Dr Nguyen, pouvez vous nous présenter votre cabinet et votre activité ?

Nous sommes un cabinet de groupe avec mon associé au sein d'un pôle santé, nous avons chacun un collaborateur, le but étant d'offrir à notre patientèle une prise en charge rapide (premier rdv dans la semaine) 6 jours/7, je suis omnipraticienne alors que mon associé développe l'implantologie.

Vous êtes utilisatrice d'un système de CFAO Cerec, quelles sont les raisons qui vous ont amenée à vous équiper d'un tel système ?

En premier lieu l'idée de me défaire du métal en bouche me séduisait, ensuite offrir à mes patients la justesse de l'empreinte optique et réduire le délai de la pose prothétique.

Comment vos patients perçoivent-ils cette façon d'aborder cette nouvelle dentisterie et quels sont leurs retours ?

L'accueil fut très favorable et l'essor du cabinet s'en est ressenti! La quasi totalité des patients préfère attendre dans la salle d'attente pour la pose immédiate de la couronne

d'usage quand je leur laisse le choix du nombre de rendez-vous.

La gestion des tissus mous peut être un souci autant en empreinte traditionnelle qu'en empreinte optique, le laser (SiroLaser) vous apporte-t-il une solution ? Et dans quel(s) domaine(s) ?

Oui l'éviction gingivale et la gingivectomie au laser sont appréciables car rapides et sans suite opératoire. Je peux faire mon empreinte et mes collages dans de meilleures conditions avec l'assurance de ne pas léser les tissus mous environnants. J'observe moins de rétraction gingivale post-opératoire car il y a toujours une belle cicatrisation du site grâce aux lasers qui ont certes un effet de coupe et de coagulation mais aussi des effets de biostimulation concomitants.

A vous entendre le laser ne serait-il pas un partenaire idéal du dentiste et non pas uniquement destiné à des utilisateurs de dentisterie numérique ?

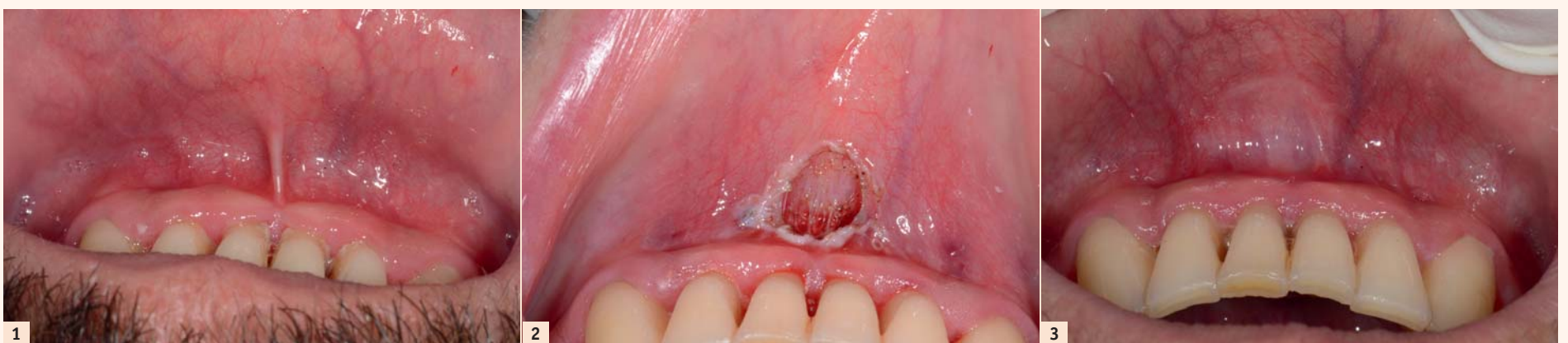Tout à fait! Je l'utilise régulièrement pour les soins conservateurs cela facilite les condi-



tions de collage du composite, mais aussi pour la désinfection endocanalaire et surtout c'est un allié indispensable pour mes traitements parodontaux!

Pourriez-vous nous présenter un cas où le laser s'est montré indispensable.

Retrouvez, ci-dessous, un cas illustré d'une frénectomie réalisée avec le SIROLaser blue.



1

2

3

Fig. 1 : Frein labial proéminent. | Fig. 2 : Résection du frein labial à l'aide du laser SiroLaser. | Fig. 3 : Cicatrisation à 15 jours.

SIROLaser Blue. OPTEZ POUR DES POSSIBILITÉS INFINIES.

DIODE
BLEUE
445 NM

MEILLEURE QUALITÉ DE COUPE

DESIGN

ERGONOMIE
INTUITIVE

3
LONGUEURS
D'ONDE

MULTIPLIE LES CHAMPS
THÉRAPEUTIQUES

