

DENTAL TRIBUNE

The World's Dental Newspaper • Croatian & BiH Edition

HRVATSKA

PROSINAC/DECEMBAR 2013.

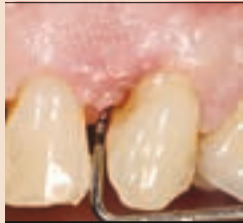BR. 4/GOD. 6



Management

Želite li saznati što je doktor dentalne medicine danas pročitajte ovaj članak

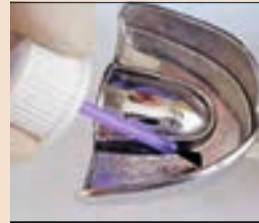• VIŠE NA STRANICI 10.



O parodontologiji

O regeneraciji parodonta u estetskoj zoni piše dr. Giulio Rasperini


• VIŠE NA STRANICI 08.



Praktični savjeti

Sve što ste željeli znati o dva praktična savjeta

• VIŠE NA STRANICI 12.



Roboti - opasnost za profesiju dentalne medicine

dr. Steen Sindet-Pedersen

Osnovni razlog u pogledu primjene robota u medicini jest poboljšanje preciznosti, kakvoće i sigurnosti kirurških zahvata. Prateći razvoj industrije koja se bavi izradom te tehnologije, robotika je već pronašla svoje mjesto u medicini u mnogobrojnim kirurškim disciplinama.

U dentalnoj medicini još se ne primjenjuje u potpunosti premda je razvijena cjelokupna potrebna tehnologija i mogla bi se prilagoditi vrlo jednostavno. Neka tehnologija, kao što su kompjutorske simulacije ugradnje implantata uz korištenje kirurških šablona, u primjeni je u oralnoj kirurgiji. Digitalni otisci preparacija pomoću intraoral skenera, nakon kojih precizne glodalice izrađuju protetsku konstrukciju ili gotove protetske nadomjestke, koriste se u mnogim ordinacijama, ali još ne postoji robot koji može izbrusiti zub.

Takav bi robot u osnovi bio "bušilica" povezana s uređajem za navođenje koji bi odredio točan položaj robota (bušilice) u odnosu na pacijenta. Robota bi izravno navodio doktor ili bi bio programiran tako da obavlja određene funkcije na temelju slikovnih podataka (CT scan). Na kraju, intraoral skener koristio bi se za izradu digitalnih nadomjestaka. ■

BRUSH DJ: ROCK'N ROLL PO VAŠIM ZUBIMA

Čini se kako danas postoji aplikacija za sve što možete zamisliti, pa evo jedne koja će vam pomoći pri četkanju zuba

Novinari "Smile-on News" razgovarali su s Benom Underwoodom, čovjekom koji je napisao program za aplikaciju "Brush DJ" i tako pokrenuo inovativni način kako četkicu "prisiliti" da četka pune dvije minute.

Svrha "Brush DJ" aplikacije je potaknuti ljude da poboljšaju svoje oralno zdravlje, rekao je Ben. Osnovni element aplikacije je tajmer, koji u trajanju od dvije minute pušta glazbu sa iPhone, iPod, iPad ili Android uređaja. Time je čin četkanja zuba u razdoblju od dvije minute mnogo zabavniji i omogućava bolji osjećaj za vrijeme potrebno za četkanje zuba.

Aplikacija počinje pritiskom na "play" i tako počinje glazba sa vašega iPhone, iPad, iPod, or ili Android uređaja. Nakon dvije minute glazba prestaje i čuje se pljesak zbog uspješno obavljenoga zadatka. Aplikacija sadrži i upute "Department of Health" za oralnu higijenu pod nazivom "Delivering Better Oral Health." Podsjetnici se mogu namjestiti na četkanje dva puta u danu, kada treba zamijeniti zubnu četkicu i kada posjetiti dentalnoga higijeničara ili doktora dentalne medicine.

Ben je zamisao za taj program dobio dok je gledao jednu od epizoda serije "The Apprentice" gdje su natjecatelji dobili zadatak dizajnirati neki program: "Činilo mi se kako bi to mogla biti prigoda da ljudi postanu svjesni najnovijih uputa za oralno zdravlje i da ih se potakne na četkanje zuba dva puta u danu po dvije minute."

Želio je stvoriti nešto što bi ljudima prenijelo izvrsnu informaciju koju daje "Delivering Better Oral Health" na novi, zabavan, bespla-

tan i prijateljski raspoložen način u odnosu na prijašnje staromodne metode putem letaka i brošura.

Proces stvaranja te aplikacije nije bio tako jednostavan, a Ben je komentirao kako je tu bila riječ o pravom "roller-coasteru" emocija te da je i sâm morao mnogo toga naučiti kako bi to i ostvario. Donijeti takav proizvod na tržište mnogo je kompliciranije nego što sam o tome mogao razmišljati kad mi je prvi puta sinula ta zamisao. U jednoj godini morao sam poboljšati svoje znanje o programiranju, baviti se dizajnom, razvitkom web stranice, društvenim medijima i marketingom.

Ipak teški rad se isplatio. Program "Brush DJ" je na tržištu od početka 2012. godine i preuzeli su ga u 154 države. Prva je aplikacija za oralno zdravlje koju je trebao odobriti NHS u Engleskoj i uoči Božića pristigla je nagrada "Dental Hygiene and Therapy Award" za "Najbolju inovaciju u dentalnoj medicini."

Aplikacija je neposredna i jednostavna za uporabu; na Appleovim on-line prodajama u Ujedinjenome Kraljevstvu i Sjedinjenim Američkim Državama kritike su izvrsne, uz komentar jednoga korisnika kako je aplikacija istodobno poučna i praktična. "Zubi se čine čišćima i uživam uz glazbu za koju baš nemam mnogo vremena," riječi su toga korisnika.

Ben već razmišlja o doradi "Brush DJ-a." U sljedećoj inačici trebali bi biti videomaterijali koji bi korisnicima pokazali kako učinkovito obavljati oralnu higijenu, uključujući i način kako koristiti interdentalne četkice.

"Brush DJ" aplikacija je besplatna i može se preuzeti s Appleova App Storea za iOS uređaje s Go-



ogle Playa za uređaje koji imaju Android operativni sustav. Videomaterijali o osnovama oralne higijene mogu se pogledati

na "Brush DJ" YouTube kanalu, a informacije o novim inačicama možete pratiti na Twitteru i Facebooku. ■



DENTALMEDIAGRUPA

VODEĆI SVJETSKI STRUČNI STOMATOLOŠKI ČASOPIS
DENTAL TRIBUNE INTERNATIONAL

HR&BIH IZDANJE



ZA VIŠE INFORMACIJA O PRETPLATI NA ČASOPIS NAZOVITE
+385/1 62 51 990 ILI KLIKNIŠTE NA WWW.DENTALMEDIA.HR

Nove tehnike u implantologiji

U oralnoj kirurgiji tehnike za modifikaciju alveolarnoga grebena, često u svrhu potpore za dentalnu protezu, u uporabi su već godinama. Ugradnja dentalnih implantata danas je standardni postupak, kao i priprema kosti prije ugrad-

nje implantata. "Ridge-split" postupak je metoda širenja i augmentacije alveolarnoga grebena koja je ponovno postala zanimljiva.

U novome tekstu objavljenome u "Journal of Oral Implantology"

prikazan je detaljan opis samoga postupka. Alveolarni nastavak je koštani greben u gornjoj i donjoj čeljusti u kojemu su koštane alveole.

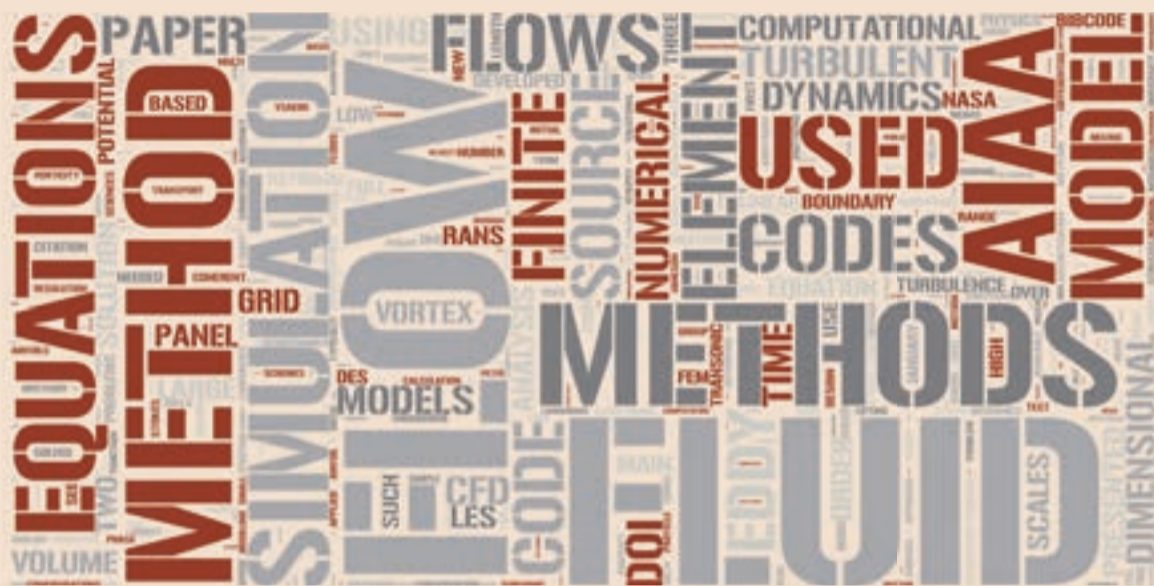
Kreiranje alveolarnoga grebena primjerenih dimenzija iznimno je važan, posebice s naprednim den-

talnim implantatima u obliku korijena zuba, koji su jedan od najčešćih tipova implantata.

Postupak "Ridge-split," o kojemu je riječ u ovome tekstu, oblik je širenja koštanoga grebena i/ili nadomještanja kosti. U kliničkim slučajevima gdje je alveolarni greben vrlo uzak postupak se pokazao uspješnim. Primjena te minimalno invazivne tehnike ima mnoge prednosti; postoji vrlo mali rizik ozljede n.alveolaris inferior, manja bol i otekline i nije potrebno otvarati još jedno operativno područje

za uzimanje autolognoga koštanoga nadomjestka.

Zbog razlika u gustoći kosti "Ridge-split" tehnika zahtijeva jednofazni kirurški postupak u maksili i dvofazni pristup u mandibuli. Operativni postupak u mandibuli sastoji se od koritkotomije, nakon toga slijedi širenje grebena i nakon tri do pet tjedana nadomještanje kosti. Postupak širenja grebena u fazama pokazao se mnogo uspješnijim u pogledu preživljavanja implantata i bolje prezervacije bukalne kortikalne kosti. [DTI](#)



International Imprint

Licensing by Dental Tribune International

Publisher Torsten Oemus

| | | | |
|----------------------------------------------|------------------------------------------------------------------------|-------------------------------------|------------------------------------------------------------------------------------------------------------------------------------------------------------------------------------------------------------------|
| Group Editor | Daniel Zimmermann newsroom@dental-tribune.com +49 541 48 474 107 | Business Development Manager | Claudia Salwiczek |
| Clinical Editor | Magda Wojtkiewicz | Media Sales Managers | Matthias Diessner (Key Accounts) Melissa Brown (International) Peter Witteczek (Asia Pacific) Maria Kaiser (USA) Weridiana Mageswki (Latin America) Hélène Carpentier (Europe) Esther Wodarski |
| Online Editors | Yvonne Bachmann Claudia Duschek | Marketing and Sales Services | Nicole Andrä |
| Copy Editors | Sabrina Raaff Hans Motschmann | Accounting | Karen Hamatschek |
| Publisher/President/CEO | Torsten Oemus | Executive Producer | Gernot Meyer |
| Director of Finance & Controlling | Dan Wunderlich | | |

International Editorial Board

| | |
|---------------------------------------------------------|----------------------------------------------|
| Dr Nasser Barghi, USA – Ceramics | Dr Edward Lynch, Ireland – Restorative |
| Dr Karl Behr, Germany – Endodontics | Dr Ziv Mazor, Israel – Implantology |
| Dr George Freedman, Canada – Aesthetics | Prof Dr Georg Meyer, Germany – Restorative |
| Dr Howard Glazer, USA – Cariology | Prof Dr Rudolph Slavicek, Austria – Function |
| Prof Dr I. Krejci, Switzerland – Conservative Dentistry | Dr Marius Steigmann, Germany – Implantology |

Dental Tribune International

Holbeinstr. 29, 04229 Leipzig, Germany
Tel.: +49 541 4 84 74 502 | Fax: +49 541 4 84 74 175
www.dental-tribune.com
info@dental-tribune.com

Regional Offices

Asia Pacific
Dental Tribune Asia Pacific Limited
Room A, 20/F, Harvard Commercial Building,
105-111 Thomson Road, Wanchai, Hong Kong
Tel.: +852 5115 6177 | Fax: +8525115 6199

The Americas
Dental Tribune America, LLC
116 West 25rd Street, Ste. 500, New York, N.Y. 10011, USA
Tel.: +1 212 244 7181 | Fax: +1 212 224 7185

© 2015, Dental Tribune International GmbH. All rights reserved.

Dental Tribune makes every effort to report clinical information and manufacturer's product news accurately, but cannot assume responsibility for the validity of product claims, or for typographical errors. The publishers also do not assume responsibility for product names or claims, or statements made by advertisers. Opinions expressed by authors are their own and may not reflect those of Dental Tribune International.

Croatian & BiH edition

| | | | |
|------------------------|-------------------------------------------------------------------|-----------------------|---------------------------------|
| Vlasnik licence | Dental Media Grupa d.o.o. Zagrebačka 77 10410 Velika Gorica | Direktor | Sanela Drobnjak |
| Izdavač | Dental Media Grupa d.o.o. | Glavni urednik | Tanja Milošak, DDM, MSc |
| Telefon | +385 (0)1 6251 990 | Grafika | Fingere d.o.o. |
| E-mail | info@dentalmedia.hr | Prijevod | Sladana Milardović Ortolan, DMD |
| Internet | www.dentalmedia.hr | Lektor | Mirta Hrga, Profesor |
| | | Marketing | Dental Media Grupa d.o.o. |
| | | Tisak | Radin print d.o.o. |
| | | Naklada | 6000 primjeraka |

Slijedeće izdanje Dental Tribune-a izlazi u Veljači/Februaru 2014.

Posjetite nas na www.dental-tribune.com

RIJEČ UREDNICE



Dragi moji,
Hladno je i bliži nam se zima. Premda kako sada izgleda, možda prođemo bolje nego prošle godine. „Ono“ je nešto čega se nikako ne želim prisjetiti. Morala sam investirati u lopatu prvi puta u životu kako ne bi došla u sukob s predsjednikom stubišta. Lopate od stubišta su pod ključem i nitko ne može do njih osim čovjeka koji ih zbog svojih godina i bolova u leđima nikako ne može koristiti! I to je još samo jedna u nizu nelogičnosti s kojom se moramo boriti. Druga na koju sam nedavno naišla, je da kupovina amajlije za sreću na respektabilnom mjestu gdje vlada neka posebna vibra, ne znači nužno da ona funkcionira. Splet okolnosti koji mi se dogodio nakon toga nema veze sa srećom. Ili bar činjenicom da bi neke stvari trebale ići „glatko“. Nije mi toliko bilo čak važno za cipele i večernju haljinu koje su ostale na aerodromu u Frankfurtu (toliko o tome da s Lufthansom nikada ne gubite prtljagu) nego činjenica da samo moj kofer nije ušao u avion zajedno sa prefinim stvarima za koje sam se nadala da se neće razliti...

Hm, toliko o sreći. Važnije je zdravlje, premda su štrajkači na aerodromu mogli nešto naučiti i od doktora. Npr., štrajkam, ali i radim istovremeno jer ljudi trebaju barem informaciju i pokoju lijepu riječ. Toliko o novostečenim životnim iskustvima.

Za članke i naš Dental Tribune International priča je ipak puno

predvidljivija. Izaberete više članka nego je potrebno, po mogućnosti ih i pročitate, pošaljete ih na prijevod pa onda i na lekturu, potom postavite sve na server, skupite oglase od kojih se novine financiraju i čekate da sve to dizajner posloži u jednu cjelinu. Onda nekoliko puta sve pregledate u nadi da vam se neće provući neka greška (obično bezuspješno) ili tipfeler i već ste u cajtnotu, jer sve treba poslati i u centralu na odobrenje. I onda tisak i dostava. To zahtijeva ipak neki trud i nadam se da ste zadovoljni rezultatom koji dolazi do vas.

U ovom broju ima ponovo za svakoga ponešto i nadam se da će vam pomoći u svakodnevnom poslu. Mi ćemo i dalje raditi na tome da postanemo najbolji stručni časopis u Hrvatskoj, bez obzira na okolnosti koje nas budu pratile. Ja Vam svima osobno želim zdravu i sretnu Novu 2014, bez neplaniranih stresova, ali sa rezervnom varijantom kako ih se riješiti. Stoga je moj doprinos tome jedno veliko ALOHA!

Tanja Milošak, DMD, MSc,
Glavna urednica DTI Hrvatska i BiH

DTI - vlasnička struktura

Tvrtka, nakladnik: Dental Media Grupa d.o.o.
Matični broj: 02293749, OIB: 82547088036
Odgovorna osoba nakladnika: Sanela Drobnjak
Sjedište nakladnika: Zagrebačka 77, 10410 Velika Gorica
Telefon i telefaks nakladnika: 01/ 6251 990; fax: 01/ 7897 008
E-pošta i web-stranica nakladnika:
www.dentalmedia.hr, info@dentalmedia.hr
Vlasnik nakladnika i postotak udjela u vlasništvu:
Dental Media Grupa d.o.o., 100% vlasništvo
Naziv medija: Dental Tribune
Vrsta medija: tiskani

Istraživanje povezanosti duše i tijela

Joanna Taylor piše o placebo učinku

Naša duša i tijelo dio su istoga sustava; što utječe na jedno, utječe i na drugo. Odlučimo li razmišljati, proces naših misli i prikaz naše stvarnosti u našim glavama ima veliki utjecaj na stanje naše svijesti i biologiju našega tijela. U suštini, mi postajemo ono o čemu razmišljamo.

Zamislite da stojite u kuhinji i ispred vas je drvena daska za rezanje. U sredini daske prelijepi je veliki zreli žuti limun. Zamislite da ste uzeli taj limun – lagano ste ga stisnuli i uočili zrelost i osjetili kakvoću kore. Prinesete ga nosu i osjetite taj prelijepi miris, miris limuna. Pokraj daske je nožić za voće. Stavite limun opet na dasku, uzmete nožić i prerežete limun na dva dijela. Na daski za rezanje čujete zvuk nožića, na rukama osjetite miris limunova soka; uočavate kako je klizak. Prinesete polovicu limuna ustima i iscijedite četiri do pet kapi limunova soka... i kad sok klizne ispod i oko jezika, to je zasigurno najkiseliji limun koji ste ikada kušali!

Što se uistinu dogodilo? Ako ste razmišljali o tome u isto vrijeme dok ste čitali, vjerojatno se pri pomisli na sok od limuna u vašim ustima stvorila velika količina sline. U hipnozi, jedno od osnovnih pravila zašto je hipnoza moguća, ono u što um vjeruje, tijelo slijedi. Vaš um vjeruje kako je u ustima sok od limuna i tijelo reagira u skladu s tim. Vaš um zapravo nije razlučio razliku između stvarnoga i imaginarnoga događaja.

Placebo učinak

To je svakako osnova za placebo učinak – kada iskreno vjerujemo kako će nam lijek pomoći, tada će se to i dogoditi bez obzira na to je li realno ili nije. Prema istraživanju, u slučaju boli kod 51 do 75 posto pacijenata pokazalo se kako placebo lijeko-



vi mogu imati gotovo jednaki učinak kao i morfij. Daljnjim istraživanjima pokazalo se kako je osnovni činitelj koji utječe na rezultate očekivanoga odgovora placebo učinka vjera kako nam lijek uistinu može pomoći. Također je riječ o psihoneuroimunologiji; području znanosti u velikome usponu koje se bavi istraživanjem na koji način naš um i živčani sustav utječu na naš imunološki sustav. Endokrinolog Deepak Chopra tvrdi kako svaka stanica prisluškuje naš unutarnji dijalog. Drugim riječima, kada promijenimo ono što mislimo, naše tijelo to prati; naše tijelo odraz je našega razmišljanja.

Kada smo zabrinuti ili osjećamo strah i nemir, naše tijelo izlučuje hormone stresa, “bori se ili nestani” odgovor je koji je bio mehanizam za preživljavanje naših predaka. Umnogome stresna stanja koja nas danas prate u većini slučajeva nisu prijetnja našem preživljavanju, ali prouzročene nam razne brige u pogledu posla koji radimo i u privatnome životu.

Promatramo li to sa strane psihologa, dnevni ili kronični stresovi imaju veći negativni učinak na naše zdravlje nego akutni ili traumatski stresovi koji općenito imaju početak i kraj (kao što je razvod ili preseljenje u drugu kuću). Kada energiju svojega tijela koristimo kako bismo odgovorili na te stresove, to može kompromitirati sposobnost imunološkoga sustava da pravilno funkcionira. Prema istraživanju, gotovo svaka veća bolest može biti povezana s kroničnim stresom.

Jezik našega uma

Stres je ipak prouzročen manjkom zaliha; događaji sami po sebi nisu stresni. Način na koji obrađujemo iskustvo nekoga događaja u našim glavama jest ono što nas čini sposobnima da se suočimo s njima. Drugim riječima, riječ je o načinu na koji koristimo jezik svojega uma kako bismo samima sebi objasnili svijet u kojemu postojimo. Koju vrstu misli nudite samima sebi svakodnevno?

Jesu li vaše misli pozitivne ili negativne? Ustanete li ujutro iz kreveta i govorite li samima sebi kako će to biti loš dan jer vam baš nakon ručka dolazi onaj naporni pacijent kojemu morate obaviti endodonciju na gornjemu drugom molaru? Naravno, nije riječ samo o tome što govorimo samima sebi nego što to svojim jezikom nudimo drugima?


Imajući na umu kako to u što um vjeruje, tijelo slijedi, koliko ste oprezni u tome da svojim pacijentima ne prosljeđujete negativne riječi i fraze: “Nemate se čega plašiti,” “To vas neće boljeti,” komentare o štrcaljkama ili svrdlima i tomu slično. Te fraze su razumljive, ali što s onima koje to nisu? Razmislite o utjecaju svojih riječi, posebice na nervozne pacijente; zamislite kakve misli kolaju u njihovim glavama koje su rezultat vaših riječi?

Tehnike reprogramiranja

Ako su naše misli i vjerovanja o svijetu u kojemu živimo, ili kako ćemo

se ponašati u određenim situacijama, nesigurne - to može imati veliki negativni učinak na naše mehanizme suočavanja sa stresom. Dobra vijest je vjera kako postoji programirani sustav u našim mislima koji se može “de-programirati,” ako nam više ne koristi, primjenom tehnika kao što su NLP, “Time Line Therapy” ili “Memory Resolution.” Smetlište gdje odlažemo svoj vlastiti stres može se znatno proširiti redovitom primjenom tehnika kao što je auto-hipnoza; putem nje samima sebi odašiljemo pozitivne hipnotičke sugestije kojima se smirujemo u bilo kojoj situaciji, što znači da vjerujemo da to zaista možemo učiniti. Kao što već znamo, u što um vjeruje, tijelo slijedi.

Počnite obraćati pozornost na svoje misli, na ono što samima sebi govorite o svojem svijetu. Upamtite da u tijelu postoji približno 50 triliona stanica i kako se svaka konstantno “kupa” u mislima koje ste odlučili podijeliti s njima. Vaše misli, vaša su osobna kreacija. Citirat ću biologa dr. Bruce Liptona koji se bavi stanicama: “Naša vjera kontrolira naše tijelo, naš um pa tako i naš život.”

Ako mislite da ne kontrolirate svoje misli, tko ih onda kontrolira? 

O autoru

Joanna Taylor

je klinička hipnoterapeutkinja, psihoterapeutkinja i ima certifikat trenerice za NLP, također je i menadžerica u “John Taylor Dental Care” u Scarboroughu, North Yorkshire. Održava tečajeve i treninge o umijeću komunikacije, menadžmentu stresa i hipnozu za timove u ordinacijama dentalne medicine kao dodatak jedan – na – jedan “coachingu” i terapiji. Za više pojedinosti posjetite njezinu web stranicu www.joanna-taylor.co.uk

Svim poslovnim partnerima, izlagačima, doktorima dentalne medicine i posjetiteljima sajmova Zagrebačkog velesajma, sretan Božić i uspješnu 2014. godinu želi međunarodni sajam dentalne medicine

HIPNOZA!?

Ako je ikada postojala riječ koja je u mašti stvarala životopisne predstave, onda je to hipnoza

Nažalost, kada je riječ o medicinskoj hipnozi ili hipnoterapiji, mnoge od tih pretpostavki su netočne, čak je i sama riječ netočna. Termin hipnoza izveden je iz imena grčkog boga spavanja Hypnosa, no spavanje u hipnozi nema nikakvu ulogu, osim što osoba ponekad izgleda kao da spava. Hipnoza nije san, ona je stanje transa.

Povijesno, hipnoza se kao terapijsko sredstvo primjenjivala još u starom Egiptu. Hipnotičke metode su u starom Egiptu zapisivali na smotuljcima papirusa, tzv. Papyrus Ebers (oko tri tisuće godina starom papirusu). U doba Paracelsusa (1493. – 1541.) obavljani su tretmani poput polaganja ruke ili drugi postupci magnetiziranjem koji su tumačeni kao prirodna snaga koja je djelovala izvan tijela.

Do pojave liječnika Franza Antona Mesmera (1734. – 1815.) mineralni magneti koristili su se u svrhu liječenja. S Mesmerom počinje moderna povijest hipnoze koju je nazivao animalnim magnetizmom, a vjerovao je da magnetna struja izlazi iz njegovih dlanova i omogućuje mu proces hipnoze.

Međutim, oko stotinu godina kasnije engleski liječnik James Braid (1795. – 1860.) napravio je odlučan korak u razvoju hipnoze. U pokusima je koristio svoju suprugu, prijateljicu i slugu. Iznenađeno se kada ih je uspio uvesti u hipnotički san. Razvio je tehniku fiksacije očiju za induciranje opuštanja i nazvao je hipnozom. Koristio ju je za smanjenje boli tijekom operacija, smanjenje krvarenja i pospješivanje iscjeljenja svojih pacijenata. Od suvremenih istraživača



Što je hipnoza?

Teško je odrediti pravu definiciju hipnoze, iako smo već upoznali neke njezine mogućnosti i fenomene. I danas je nepoznata teorija o pravoj prirodi hipnoze. Neki istraživači hipnoze ustanovi-

li pamćenja, pojačanu osjetljivost na sugestije, odgovore i misli koje pacijentu u običnom duševnom stanju nisu bliske. Među ostalim, u hipnotičkom stanju mogu biti izazvane, odnosno potisnute pojave kao što su anestezija, paraliza,

u zamračenoj prostoriji, uz opuštajuću glazbu, kako bi ostali podražaji bili što više isključeni. Da bi hipnoza bila uspješna, pacijent mora biti duboko uvjeren da mu hipnotizer želi najbolje jer to subjektivno povjerljivo očekivanje određuje djelotvornost hipnoze.

Kontakt pri prvom terminu iznimno je važan jer bismo u pripremnom razgovoru trebali stvoriti atmosferu razumijevanja i simpatije te uspostaviti vezu s pacijentom.

Hipnoza se često javlja u smislu opisa psihičkih stanja ili metoda kojima se to stanje tretira. Točnije, kod hipnoze je riječ o sredstvu ili načinu na koji provodimo iz jednog stanja u drugo. Razlikujemo dva različita postupka:

1. direktna ili klasična hipnoza - je poznatiji oblik primjene koja se u stomatološkoj praksi rjeđe primjenjuje. Svatko poznaje ljuljanje viska ispred očiju i gledanje u svjetlost ili neku točku koja

je povezana s direktnom naredbom spavanja.

2. indirektna metoda - je kada se na posredan, gotovo neprimjetan način pacijent tijekom dijaloga uvodi u promijenjeno stanje svijesti. Tu je u prvom planu suradnja dr.dent.med. i pacijenta.

Područja primjene hipnoze

Hipnoza je vrlo učinkovita kod :

- depresija, otpuštanje stresa
- strahova
- prestanak pušenja
- mršavljenje
- priprema trudnica za porod, porod pod hipnozom
- u sklopu mentalnog treninga za sportaše
- poboljšanje koncentracije i pamćenja
- dentalna hipnoza.

Rizici u hipnozi

Prvo, važno je znati da je medicinska hipnoza postupak čiji je cilj pomoći onome koji pati. Ako se gleda na taj način, hipnoza nije ništa drugo nego iznimno fleksibilan način međuljudske komunikacije. Ako hipnotička obrada i nosi sa sobom rizike, oni su ograničeni isključivo na određenu skupinu pacijenata koji imaju manijakalne i psihičke poremećaje. Tada je riječ o slučaju opasnosti od dekompenzacije, odnosno gubitka unutrašnje stabilnosti već emocionalno labilnog pacijenta, što može dovesti do teške akutne krize.

Osim toga, riskantna je i faza završetka hipnoze (dehipnoza). Taj se postupak mora pravilno okončati tako da pacijent ne oстане u hipnoidnom stanju i ne osjeća se kao u magli. ■

Nastavak u slijedećem broju

O autoru

Mr.sc. Helen Ružić, dr.med. dent., hipnoterapeut
Helen Ružić rođena je 1968. godine u Brežicama; u Zagrebu



završava Stomatološki fakultet 1998. godine, a privatnu praksu otvara 2000. godine.

U 2003. godini upisuje studij dentalne hipnoze u Njemačkoj, te nakon završenog studija diplomira kao dr.med.dent – hipnoterapeut sa NLP-om. Primjenjuje vrlo uspješno hipnozu u svojoj praksi.

Promijenite svoj negativan način razmišljanja i dopustite si da živite sretno! Promijenite svoje loše navike i dopustite si da živite sretno! Budite ono što ste oduvijek željeli!

za nas je zanimljiv I. H. Schulz, tvorac popularnog autogenog treninga.

Prvu veću promjenu prouzročio je američki liječnik Milton Erickson (1901. – 1980.), kojeg danas smatraju ocem moderne hipnoze, a širom svijeta je uzor mnogim terapeutima koji koriste hipnozu jer je razvio najraznovrsnije tehnike hipnoze, među ostalima i indirektnu hipnozu.

li su da između budnosti i spavanja postoji neko stanje polovične svijesti. U takvom stanju duhovne su funkcije aktivne, a tjelesne se smanjuju, što bi se moglo objasniti na sljedeći način. „Hipnoza je prolazno stanje smanjene pažnje kod pacijenata, stanje u kojem se mogu pokazati različite pojave, same od sebe ili kao reakcija na verbalne i druge podražaje. Te pojave obuhvaćaju izmjenu svijesti

ukočenost mišića i vazomotorne izmjene“. Prema Pavlovljevu „zakonu točkastog refleksa“, svaki intenzivan trajni podražaj ili podražaj koji se monotono ponavlja, pa kroz živčane kanale stiže do određene točke na kori mozga, prije ili kasnije dovodi do prisilne pospanosti, uz pretpostavku da njegovo djelovanje ne ometa neki drugi, snažniji podražaj. Zbog toga bi hipnozu trebalo provoditi

PRILAGOĐAVANJE ANATOMIJI - oblik kanala kao vodilica u instrumentaciji

Autor dr. Philippe Sleiman, Libanon

Anatomija korijenskoga kanala zbog svoje kompleksnosti i nadalje je vrlo ozbiljan izazov u suvremenoj endodontskoj terapiji. Unatoč golemom tehnološkome napretku, kanalni sustav još se ne može u potpunosti očistiti i adekvatno oblikovati. Istina je da su rotacijski NiTi instrumenti vrlo koristan alat, međutim, još učimo i otkrivamo kako ih učinkovito koristiti u određenoj situaciji da bi se postigli najbolji mogući klinički rezultati s obzirom na biološke i anatomske uvjete.

Anatomija se često čini zahtjevnom jer se u postupku instrumentacije otkrivaju zamke i neka opasna područja. To vrijedi za cijelu duljinu kanala, posebice za apikalno područje. Instrumenti od nehrđajućega čelika za sada su prve iglice koje se koriste, posebice one manje veličine, obično nisu veće od # 15, kako bi se izbjegle pogreške prouzročene apikalnom transportacijom. Rotirajući instrumenti su učinkovitiji i brži u usporedbi s ručnim instrumentima od nehrđajućega čelika, međutim, ovisno o njihovu obliku i leguri od koje su izrađeni također mogu utjecati na promjenu oblika ili izravnavanje vanjske zakrivljenosti kanala. Zbog toga je od presudne važnosti razumjeti ulogu oblika instrumenta i legure od koje je izrađen.

Prema rezultatima dobivenima u nekoliko istraživanja, instrumenti trokutasta presjeka često mijenjaju postojeći oblik kanala tako što ih izravnavaju u srednjoj trećini. Ta vrsta instrumenta u mezijalnome kanalu često dovodi do strip perforacije zbog nastojanja instrumenta da se osloni na unutarnji dio stijenke kanala. Pokazalo se kako korištenje toga instrumenta reciprocirajućim pokretom s fiksnim kutovima rotacije debris gura prema kanalu i izvan njega.

Anatomija kanala je vodilica u instrumentaciji; njome je nakon obrade

određen konačni oblik. Ono što želim reći jest to kako su zavoji korijenskoga kanala nepravilni i jedinstveni. Svaki kanal ima svoju jedinstvenu anatomiju; individualno se određuje broj okretaja i pristupni kut između instrumenta i dentina. Svaki kanal sigurno usmjerava iglice u dubinu i čuva izvorni oblik kanalnoga sustava.

Zadnja inovacija proizvođača "Axis" i "Sybron - Endo, TF Adaptive" (slika 1), omogućava potpunu fleksibilnost rotacijskoga kuta, a time brzinu i snagu potrebnu za obradu kanala. Primarne sile koje utječu na separaciju kanala su torzijski i ciklički zamor. Kada se koriste u kombinaciji, na iglicu u instrumentaciji djeluje znatna količina naprezanja. Budući da je anatomija svakoga pojedinoga kanala različita, pri korištenju instrumenata kontinuiranom rotacijom katkad može doći do poteškoća. U tim situacijama "Adaptive Motion" način rada može uvelike pomoći u sigurnoj instrumentaciji kanala poštujući izvornu anatomiju. U slučaju veće zakrivljenosti, kutovi rotacije su manji i mijenjaju se ovisno o naprezanju koje djeluje na instrument. Klinički je vrlo teško osjetiti te promjene, ali da iglica napreduje sporije, to se može prepoznati po zvuku. Tako se automatski osigurava uravnotežena sila koju zahtijeva instrument kako bi se prilagodio kanalu i osigurao optimalni oblik za čišćenje kanalnoga sustava. To se najbolje može opisati kao isprekidana, ali kontinuirana rotacija s promjenjivim recipročnim pokretom prilagođenoj otporu.

Slučaj 1

Preplašen je prava riječ kojom mogu opisati svoje osjećaje kada sam prvi put vidio sljedeću rendgensku snimku (slika 2). Pacijent i ja bili smo zabrinuti u vezi s tim kako će završiti liječenje toga donjega kutnjaka. Bilo je potrebno osamnaest mjeseci da pacijent ponovno dođe u ordinaciju. Srećom, mješavina dvostrukoga anti-

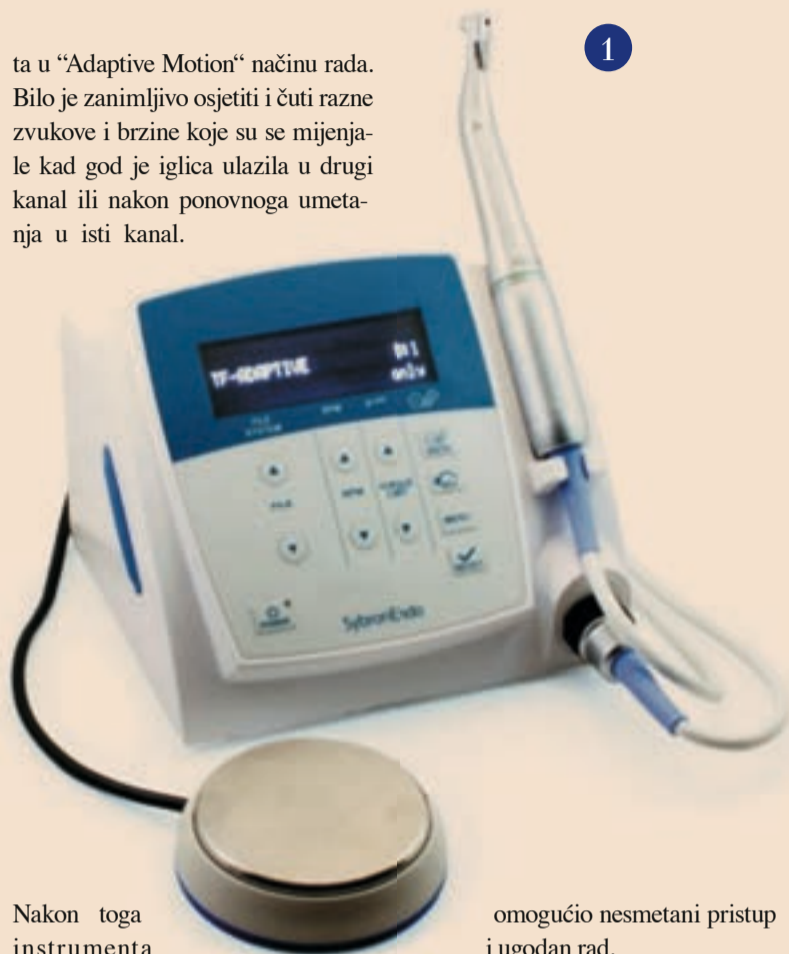biotika i male količine kortikosteroida oblika paste bila je u kanalima i time je osigurano koliko toliko stabilno stanje u tom dugome razdoblju. Slabija djelotvornost privremenoga uložka potaknula je pacijenta da zakaže termin.

Dok je pacijent sjedio na stolcu, činilo se kako su ostali stomatolozi u mojoj klinici bili uzbuđeniji od mene zbog toga slučaja i često su dolazili u moju ordinaciju vidjeti kakvo je stanje. Nekoliko sekunda nakon korištenja "EndoVac" sustava provjerio sam prohodnost kanala koristeći prethodno savijenu K-iglicu # 10. Distalni korijeni su zaokupili moju pozornost stoga što se na preoperativome rendgenu mogla uočiti vrlo osebujna anatomija. Iznimno pažljivom eksploracijom kanala utvrdio sam kako je jedan otvor vodio do toga vrlo složenoga kanalnoga sustava s mnogostrukim kanalima.

Počeo sam s M4 sigurnosnim nastavkom ("Sybron - Endo") i K-iglicom # 10 te omogućio prohodnost i načinio put za NiTi instrumente kako bi se smanjilo naprezanje. Koristio sam slijed irigansa kako bih spriječio da zaostali sloj blokira pristup ostatku kanalnoga sustava. Oblikovanje kanala bio je izazov, potom je uslijedio trenutak koji su svi čekali svi.

Način rada "Adaptive Motion" je odabran na "Elements" motoru ("Axis i Sybron Endo"), a u pameti mi je ostalo zlatno pravilo manjega konusa iza zavoja. Budući da je bila riječ o iznimno rijetkome slučaju, odlučio sam pristupiti tome na drugačiji način. Najprije sam koristio instrument # 25.08 "Twisted File" ("Sybron - Endo"), na ulazu u kanal i nekoliko milimetara na samome početku kako bih olakšao pristup ostalim instrumentima i osigurao stabilnu radnu duljinu. Zatim sam koristio K-iglicu # 10 kako bih uspostavio radnu duljinu. Oblikovanje i čišćenje sam najprije proveo "TF Adaptive S2" instrumentom (# 20.04) do dubine do koje je išao uz nekoliko pokre-

ta u "Adaptive Motion" načinu rada. Bilo je zanimljivo osjetiti i čuti razne zvukove i brzine koje su se mijenjale kad god je iglica ulazila u drugi kanal ili nakon ponovnoga umetanja u isti kanal.



Nakon toga instrumenta korištena je " # 25.04 TF Adaptive"

iglica kojom je samo nakon nekoliko sekunda dosegnuta puna radna duljina u svim kanalima instrumentacije.

Prema mojemu mišljenju, apikalno proširenje barem oko 3 mm je nužno za uspješnu endodontsku terapiju. Stoga sam odlučio završiti sa 0,2 konusnom K3 iglicom ("Sybron-Endo"), jer za apikalno proširenje nije toliko važan konus već promjer vrha.

Korišteni slijed irigansa apliciran pomoću "EndoVac" sustava ("Sybron-Endo"), učinkovito je zapriječio da zaostali sloj blokira kanalni sustav. Negativni apikalni tlak je omogućio sigurno, učinkovito i djelotvorno ispiranje kanala. "EndoVac" je izvrstan način sušenja kanala jer uklanja većinu tekućine i time sprječava blokiranje materijala za punjenje koji se aplicira modificiranim postupkom tople kondenzacije kako bi se zabrtvio kanalni sustav.

Postoperativna rendgenska snimka (slika 3), pokazala je kako je taj kompleks pravilno očišćen i oblikovan i potvrđena je nužnost protokola ispiranja, odabira instrumenata i načina rotacije, čime je spriječeno utiskivanje debrisa u istmus. Srednji kanal distalnoga korijena nije dotaknut instrumentom. Iako se na rendgenskoj snimci ne može u potpunosti otkriti složenost i oblik kanalnoga sustava toga kutnjaka, pacijentica je otišla iz ordinacije iznimno sretna što je sačuvan njezin prirodni zub.

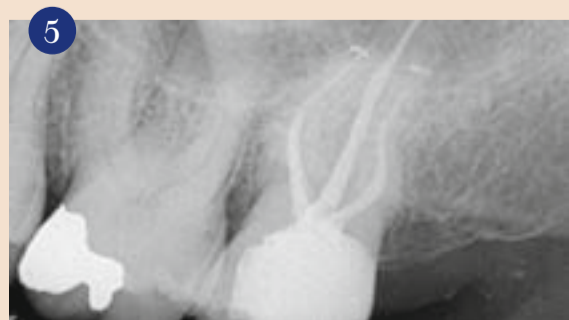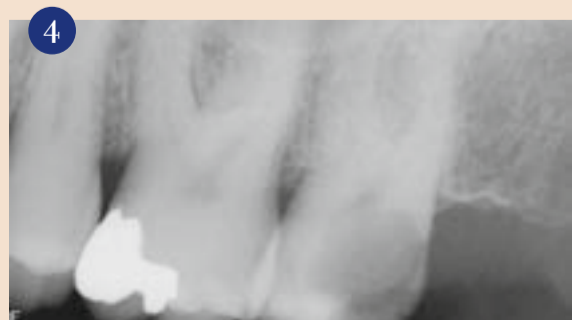
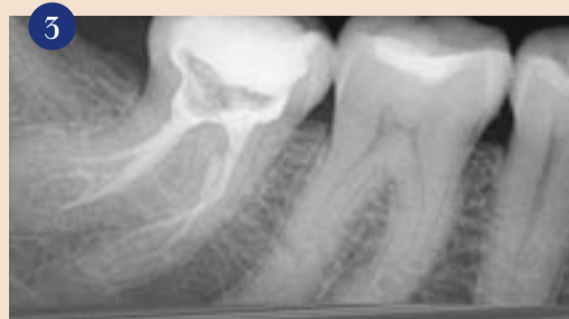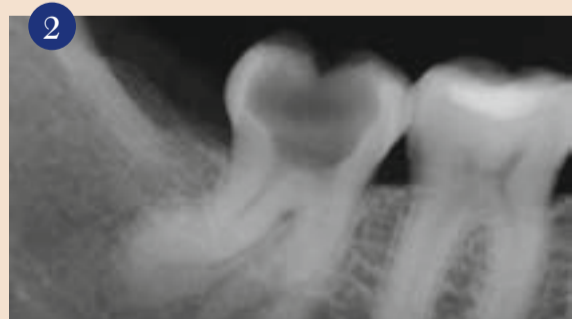Slučaj 2

Drugi gornji kutnjaci obično su nepredvidive anatomije i katkad imaju čudne pristupne kavitete. Pacijent vrlo rijetko može dovoljno široko otvoriti usta kako bi kliničaru

omogućio nesmetani pristup i ugodan rad.

Na preoperativnoj rendgenskoj snimci (slika 4), uočen je lijepo oblikovani distalni kanal i periapikalni proces. Pronalaženje drugoga mezijalnoga kanala bilo je otežano zbog zavoja u koronarnoj trećini te je za uspostavljanje nesmetana pristupa bilo potrebno ukloniti veliku količinu zubnoga tkiva, čime je kutnjak znatno oslabljen pa je bio podložniji frakturama.

Odabran je mali "TF Adaptive" paket, a nakon provjere prohodnosti i primjene M4 sigurnosnoga nastavka u trajanju od 10 do 15 sekunda po kanalu, prva iglica (zeleno), uvedena je do pune radne duljine. Nakon što sam utvrdio kako je rotacijski instrument kanal dostatno pripremio za održavanje stabilne radne duljine, uslijedila je obrada drugom iglicom (žuta), a zatim je zadnja (crvena) iglica uvedena do pune radne duljine u nekoliko pokreta u "Adaptive Motion" načinu rada. Oblikovanje distalnoga kanala nije predstavljalo problem i nepogrešivo sam mogao osjetiti kako su se iglice mijenjale i prilagođavale specifičnoj kliničkoj situaciji uvijek kad su bile u kontaktu s dentinom. Na postoperativnoj rendgenskoj snimci (slika 5), uočava se oblik distalnoga kanala i pristup u mezijalne kanale. □



O autoru

Dr. Philippe Sleiman

American Dental Clinic, Dubai Jumeirah Road Dubai UAE phil2sleiman@

hotmail



whiteness perfect

Nº1

BROJ JEDAN
SREDSTVO ZA
IZBJELJIVANJE
U BRAZILU



NOVO PAKIRANJE
JEDINSTVENA PRILIKA

TEHNIKA IZBJELJIVANJA ZUBI KOD KUĆE

Sigurno, visoke učinkovitosti,
praktično za Vas i Vaše pacijente

Zatražite **whitenessperfect**

10%

16%

22%

Dostupno u kompletu sa 5 ili 4 šprica,
mini kompletu sa 3 šprice, te šprice zasebno.



Brgučana | 26C | 51513 | Ornišaj
(051) 841 085 | 841 885 | Fax: (051) 842 585
info@sidrodent.hr | www.sidrodent.hr

Regeneracija parodont

prof. Giulio Rasperini i
dr. Giorgio Pagni, Italija

Uvod

Regenerativna parodontna terapija liječniku je omogućila konzervativniju strategiju liječenja parodontnih koštanih defekta. Regenerativna terapija ne samo da pomaže smanjiti dubinu parodontnih džepova, nego omogućava dobivanje kliničkoga pričvrstka uz minimalnu recesiju gingive, što je posebice važno kad je riječ o području estetike.

U ovome radu procijenit ćemo različite pristupe regenerativnoj parodontnoj terapiji na području estetike i predložiti kako se regenerativna terapija koštanih defekta može prilagoditi i imati pozitivan učinak na povlačenje gingive. Taj pristup se razlikuje od tradicionalne vođene regeneracije tkiva (engl. guided tissue regeneration=GTR), koja se koristi za potrebe prekrivanja korijena; umjesto toga pomaže u smanjenju recesija ponovnim uspostavljanjem pozitivne arhitekture parodonta putem regeneracije i poboljšanja potpore mekim tkivima u cijeljenju rane.

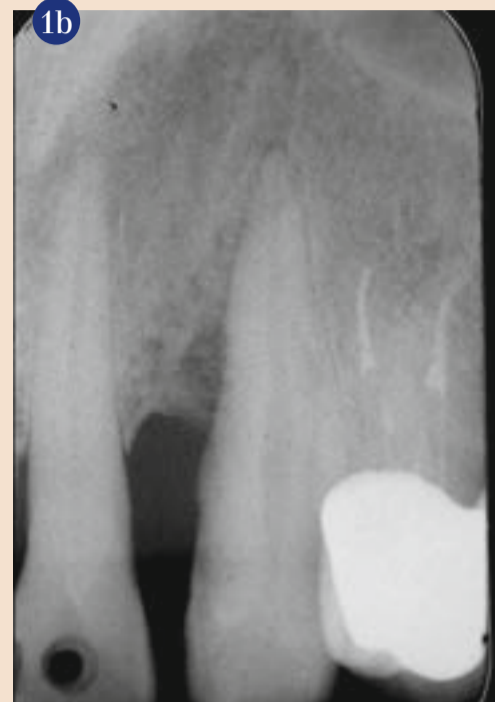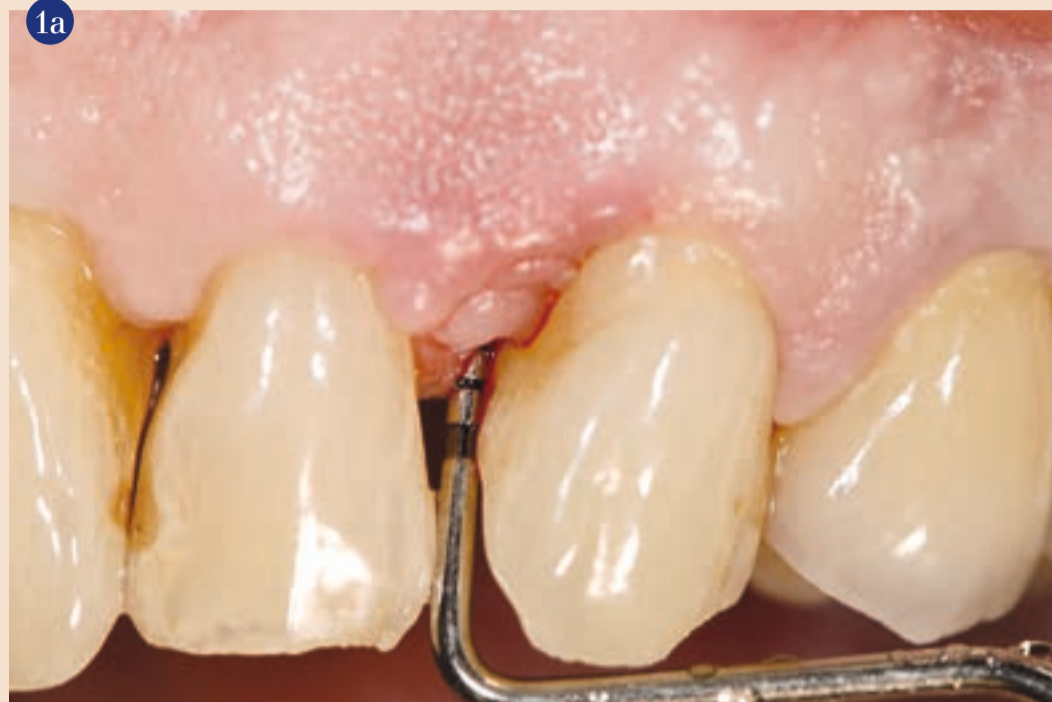Indikacije

Tradicionalno svrha parodontne terapije je smanjenje dubine parodontnih džepova i dobivanje pričvrstka eliminacijom naslaga bakterija i činitelja koji pogoduju nakupljanju bakterija. Koštana resekcija je često potrebna ili se sugerira kad je prisutna negativna koštana arhitektura. Često se primjenjuju apikalno pomaknuti ili reponirani režnjevi. Taj terapijski pristup je vrlo predvidiv i omogućava dugoročno održavanje pacijenatove denticije, čak i u složenim situacijama. To, međutim, može samo pogoršati recesiju gingive i pacijenti liječeni tradicionalnom parodontnom terapijom često se žale na neestetske ishode kirurškoga zahvata i cervikalnu preosjetljivost.

Štoviše, ako postoje duboki koštani defekti, liječnik je pred teškom odlukom - treba odabrati između dva zla - žrtvovati veliku količinu potporne kosti susjednih zuba ili žrtvovati zub s dubokim koštanim defektom. Regenerativna parodontna terapija je posebice indicirana u tim slučajevima.

Metode

Kod većine oblika regenerativne parodontne terapije, uključujući korištenje derivata caklinske matrice, koštanih transplantata, vođene regeneracije tkiva ili kombinacije svega navedenoga, može



se postići regeneracija kosti, cementa i funkcijski orijentiranoga parodontnoga ligamenta u koštanoj defektu uz malo povećanje gingivne recesije.

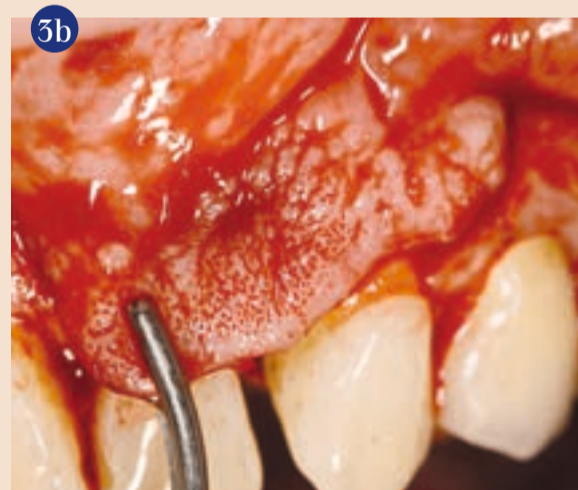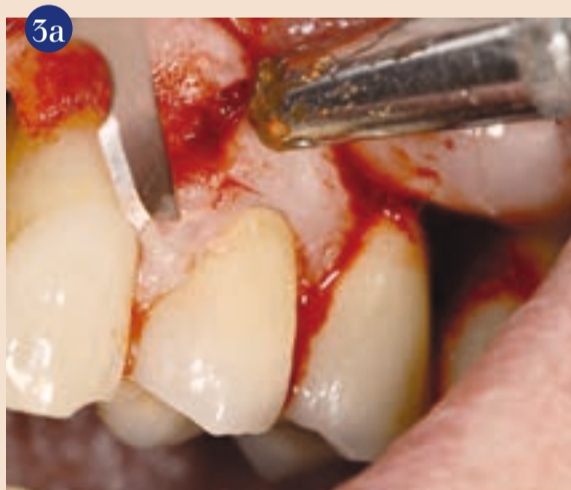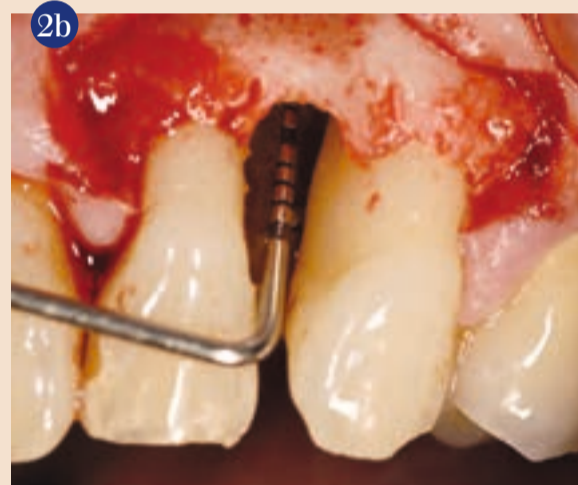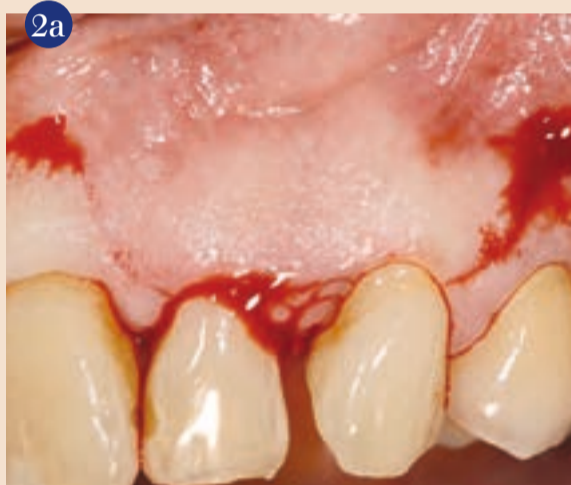U novije vrijeme predlažu se minimalno invazivni pristupi. Metoda jednoga režnja podrazumijeva odizanje bukalnoga ili lingvalnoga režnja, ostavljajući tkivo na drugome režnju intaktnim. Minimalno invazivna kirurška metoda je modificirana metoda očuvanja papile koja treba ograničiti odizanje režnja i njegovu meziodistalnu ekstenziju. Tim pristupima izazivanje gingivne recesije je svedeno na minimum i maksimalno je smanjen gubitak mekih tkiva.

Konačno, koronalno pomaknuti režnjevi u kombinaciji s regenerativnim pristupom predloženi su kako bi se stabiliziralo meko tkivo. Tim pristupom smanjeno je pojavljivanje gingivne recesije čime je, osim sprječavanja gubitka pričvrstka, poboljšana i estetski izgled.

Metoda zida od mekoga tkiva preporučuje se u liječenju koštanih defekata na području estetike kad je na nekome od uključenih zuba došlo do apikalne migracije slobodnoga ruba gingive.

Metoda zida od mekoga tkiva

Kod te metode vodoravni rez se izvodi na bazi interdentalne papile i proširuje za po jedan zub mezijalno i distalno od koštano-ga defekta. Odiže se trapezoidni režanj pune debljine (šira baza pozicionira se apikalno). Preostali facijalni dio anatomske papile ostaje očuvan te se deepitelizira kako bi se stvorilo ležište od vezivnoga tkiva na koje se kasnije kod šivanja spaja režanj. Papila se preko koštano-ga defekta secira na



Slika 1a – 1b Dubina džepa 13 mm mezijalno na zubu 23. Zub je stabilan, a na periapikalnoj rendgenskoj snimci prikazan je angularni gubitak kosti i nastanak koštano-ga defekta. **Slika 2a – 2b** Papila bez džepa između lateralnoga i središnjega sjekutića te između očajnika i prvoga pretkutnjaka zahtijeva da se okomiti rez izvede na bazi tih papila, a preko koštano-ga defekta secira papila bukalnim rezom. Zatim se odiže režanj pune debljine i defekt se čisti. **Slike 3a – 3b** Mezijalna i distalna papila su deepitelizirane koronalno od okomitih rezova, a periostalni rez na bazi režnja omogućava pomicanje režnja koronalno bez napetosti.

svojoj bazi te se interproksimalno suprakrestalno meko tkivo u potpunosti odiže kako bi se dobio pristup defektu.

Nakon odizanja režnja na području defekta metalnim kiretama odstranjuje se granulacijsko tkivo, nakon toga slijedi struganje i poliranje korijena također metalnim kiretama i strojnim instrumentima. Oštra i tupa disekcija vestibularne obložne sluznice se izvodi kako bi se uklonila napetost mišića i omogućio koronalni pomak režnja. Mobilizacija re-

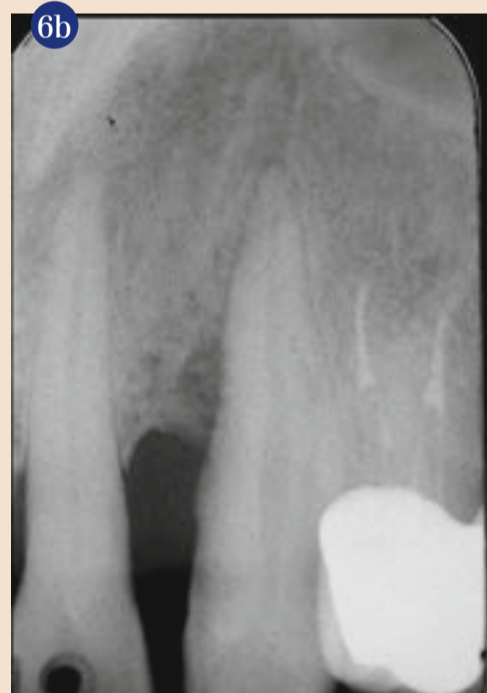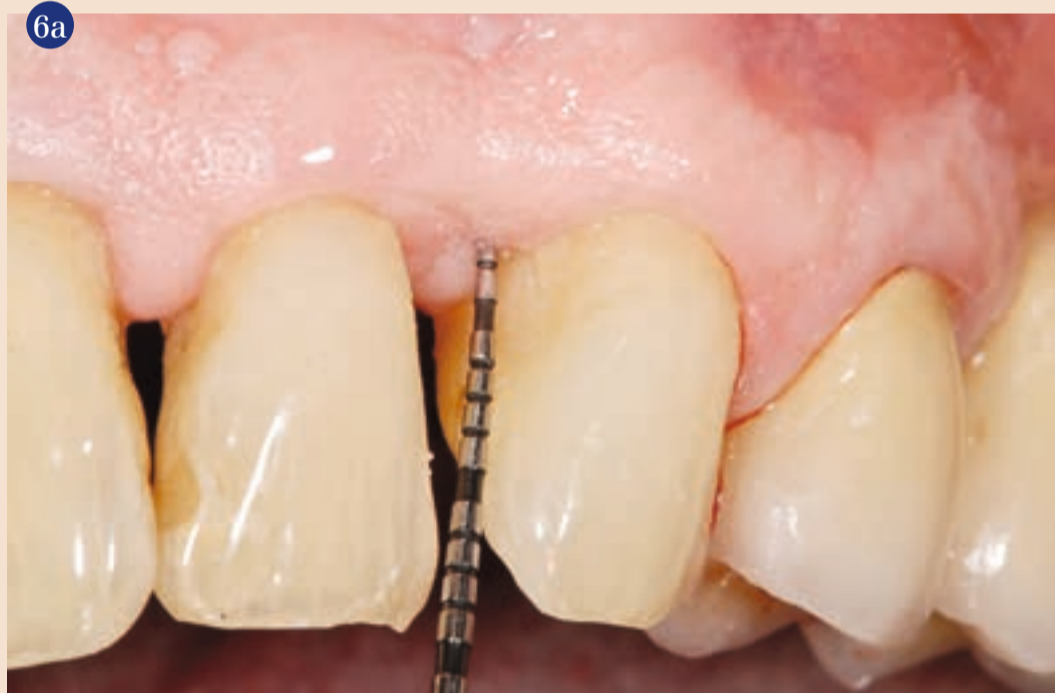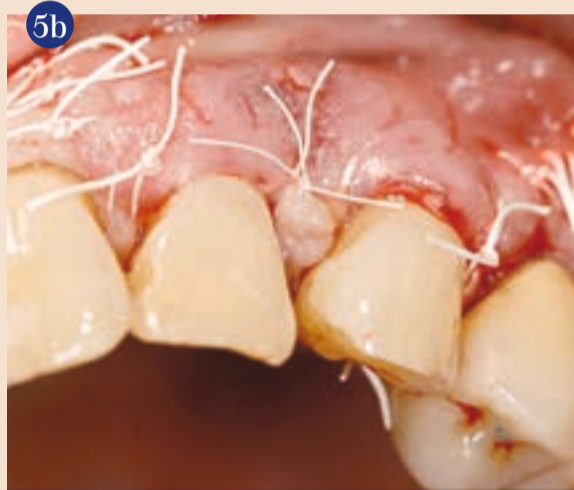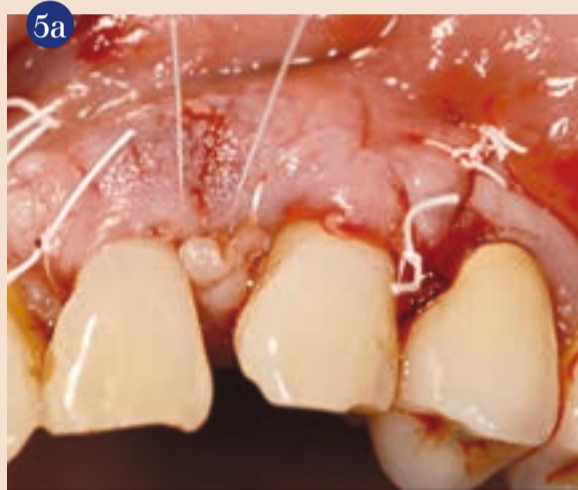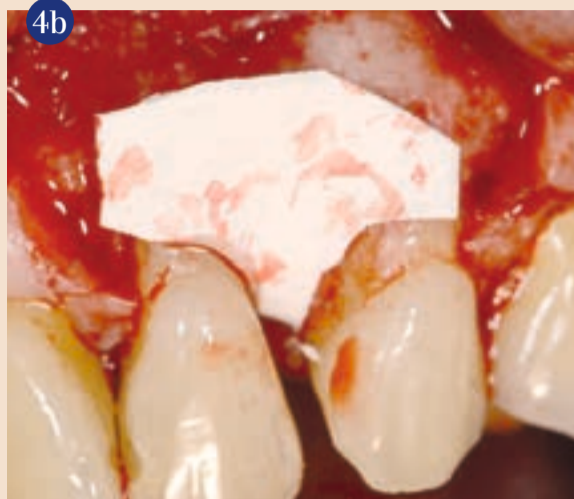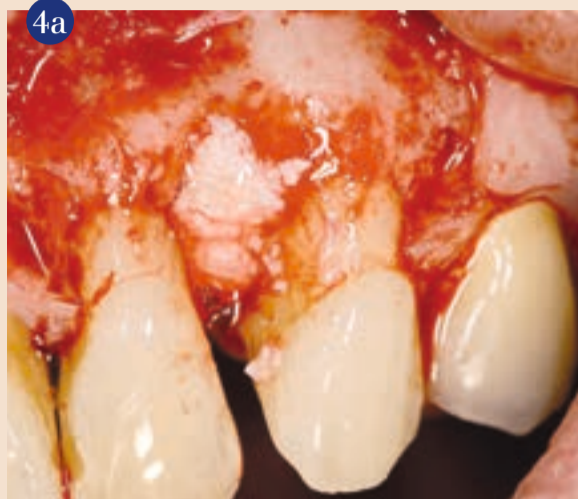žnja se smatra prikladnom kad marginalni dio režnja može pasivno dosegnuti razinu koja je bliže caklinsko-cementnome spojištu i prekriti deepiteliziranu anatomsku papilu.

Dvama šavovima stabilizira se koronalno pomaknuti bukalni režanj. Površina korijena može se kondicionirati kako bi se uklonio zaostati sloj i dobila površina bez organskoga debrisa. Biološki elementi poput gela koji sadrži derivate caklinske matrice (Emdogain®, Straumann, CH),

ili biomaterijali sa ili bez faktora rasta tada se mogu aplicirati u defekt. Defekt se primarno bez napetosti zatvara interdentalnom papilom pomoću unutarnjega vodoravnoga madrac šava, a okomiti rezovi zatvaraju se običnim pojedinačnim šavovima.

Kako bi se spriječila postoperativna bol i nastajanje edema, obično se pacijentima propisuje sustavna antibiotska terapija i analgetik. Šavovi se pregledavaju i skidaju osam dana nakon operacije. Lokalna kontrola plaka

Onta u estetskoj zoni



Slike 4a – 4b Biomaterijali se apliciraju u defekt kako bi pospješili regeneraciju i stabilizirali ugrušak. U ovom slučaju je "Emdogain" ("Straumann," CH) pomiješan s materijalom "BioOss" ("Geistlich," CH), i zaštićen resorptivnom kolagenskom membranom ("BioGide," Geistlich, CH). **Slike 5a – 5b** Pomoću 5-0 "Gore Tex" šavova režanj se stabilizira koronalno čvrsto za zube, stvarajući stabilni bukalni zid od mekoga tkiva. Nakon toga se unutarnjim madrac šavom i 7-0 "Gore Tex" koncem zatvaraju papile i pazi na prijelaz rubova. **Slike 6a – 6b** Rezultat nakon godinu dana - džep dubine 3 mm i dobitak od 10 mm u odnosu na početne vrijednosti. Na rendgenskoj snimci biomaterijal je još prepoznatljiv uz optimalnu popunjenost kosti.

provodi se 0,2 postotnom otopinom klorheksidin diglukonata (tri puta na dan), osam tjedana. U tome razdoblju pacijenti dolaze jedanput u tjednu na profesionalnu profilaksu. Mehaničko čišćenje područja gdje je učinjen operativni zahvat dopušteno je nakon četiri tjedna ultramekom četkicom i rotacijskom metodom u apikalno-koronalnome smjeru. Mehaničko čišćenje interproksimalnih područja zubnim koncem dozvoljeno je dva mjeseca nakon regenerativnoga postupka. Nakon

prvih osam tjedana, godinu dana nakon zahvata jedanput u mjesec obavlja se profesionalno čišćenje. Prvih dvanaest mjeseci izbjegava se pokušaji sondiranja ili subgingivnoga struganja.

Dvema osnovnim hipotezama pokušavaju se objasniti mehanizmi uključeni u regeneraciju novih parodontnih struktura, uključujući novi cement, novu kost i funkcijski orijentirani parodontni ligament.

Prva teorija je mehanizam okluzije stanica koju je prvotno pred-

ložio Melcher 1976.1, a zatim su je revidirali i integrirali različiti autori. Prema tome konceptu, pet vrsta stanica mogu naseliti defekt nakon kirurškoga zahvata: (1) epitelne stanice koje najbrže proliferiraju i najbrže migriraju od svih pet skupina, (2) stanice vezivnoga tkiva gingive, (3) stanice alveolne kosti, (4) stanice parodontnoga ligamenta, (5) cementoblasti. Vođena regeneracija tkiva koristi pregradne membrane kako bi se spriječilo urastanje epitelnih stanica i vezivnoga tkiva u ranu i

omogućilo naseljavanje staničnih skupina koje se sporije razvijaju i na taj način se odredi regeneracija novoga ligamenta. Rast epitelnih stanica zapravo se sprječava kontaktnom inhibicijom. Kontaktna inhibicija prirodni je proces zaustavljanja rasta stanica kada dvije ili više vrsta stanica dolaze u kontakt jedna s drugom ili sa čvrstom površinom. U in vitro staničnoj kulturi normalne epitelne stanice proliferiraju i migriraju centripetalno dok ne dosegnu rubove petrijevke. U vođenoj regeneraciji tkiva migracija epitelnih stanica prestaje kad epitel prekrije membranu i dolazi u kontakt s površinom korijena.

Drugi mehanizam stabilizacija je krvnoga ugruška. Fibrinska komponenta krvnoga ugruška može se vezati na alveolnu kost, vezivno tkivo gingive i površinu korijena. Wikesjo i suradnici su demonstrirali da ako se ne dopusti da se krvni ugrušak veže na površinu korijena, urasta epitelno tkivo te se sprječava formiranje novoga vezivnog tkiva. Za razli-

o regeneriranome parodontnom ligamentu seže u 1982. godinu kad su Nyman i suradnici² koristili Millipore filter na donjemu sjekutiću prethodno zahvaćenome parodontitisom kako bi se stanice koje potječu iz parodontnoga ligamenta ponovno nastanile na površini korijena tijekom cijeljenja. Od tada su u mnogim publikacijama objavljeni histološki dokazi o obnovljenome ligamentu uz primjenu raznih kirurških metoda, raznih biomaterijale i faktore razvoja.

Treba svakako imati na umu kako je urastanje epitela reverzibilno. Već 1980-ih Listgarten i suradnici³ su na modelu životinja pokazali kako je unatoč tome što se duljina spojnoga epitela nije promijenila, između trećega i dvanaestoga mjeseca nakon operacije došlo do "guranja" u koronalnome smjeru, čime se smanjuje dubina sulkusa i povećava duljina vezivnotkivnoga pričvrstka.

Zaključak

Ako imamo na umu sve navedeno, ne može se dovoljno naglasiti važnost održavanja strukturnoga integriteta gingive pri postupku eliminacije parodontnih džepova (npr. apikalnim pomicanjem režnja, koštanom resektivnom kirurgijom), posebice kada je riječ o kirurškim postupcima na području estetike. U posljednjih nekoliko desetljeća parodontna terapija prošla je kroz temeljne promjene zahvaljujući mnogobrojnim istraživanjima i objavljenoj literaturi. Ono što je nekada bila disciplina velikih invazivnih režnjeva, sada je evoluiralo u disciplinu koja uglavnom obuhvaća nekiruršku terapiju, strategije za upravljanje rizikom i minimalno invazivne režnjeve za liječenje lokaliziranih defekata. Ta transformacija je pridonijela da parodontna terapija na području estetike bude manje invazivna, što su prihvatili brojni kliničari usmjeravajući svoj djelokrug rada upravo prema toj uzbuđljivoj specijalnosti koja se kontinuirano razvija. [\[4\]](#)

Napomena: Popis literature dostupan na upit.

O autoru

Giulio Rasperini

Zavod za biomedicinske, kirurške i stomatološke znanosti, Odjel za parodontologiju, IRCCS Ca'Granda poliklinika, Sveučilište u Milanu, Milano, Italija
Via XX Settembre, 119.
29121 Piacenza, PC, Italija
giulio@studiorasperini.it

ku od toga, ako se fibrin veže za površinu korijena bez ometanja bilo mehaničkim bilo fizičkim traumama, epitel migrira preko ugruška i zaustavlja migraciju kad dosegne spoj između ugruška i površine korijena. Tim dvama mehanizmima objašnjava se kako je cijeljenje rane moguće usmjeriti prema regeneraciji, popravku u odnosu na metode ili biomaterijale koji se koriste bilo da je riječ o membranama, umjetnoj kosti ili samo o stabiliziranome ugrušku.

Prvi humani histološki dokaz