

DENTAL TRIBUNE

The World's Dental Newspaper · Turkish Edition



İSTANBUL, KASIM 2015

ISSN: 1304-6098

Fiyatı: 10.00 TL

CİLT: 12

SAYI: 5

Kısa Kısa

Diş Hastanesi Gün Sayıyor

Temeli üç yıl önce atılan ve müteahhit firmaların iflas etmesi nedeniyle ihalesi üç kez yapılan İnegöl Diş Hastanesi'nin inşaatı tamamlanmak üzere. Hastanenin önümüzdeki yıl Ocak ayında hizmete girmesi bekleniyor.

Belediye Başkanı Alınur Aktaş'ı makamında ağırlayan İnegöl Ağız ve Diş Sağlığı Merkezi Başhekimisi Tahsin Hasanoğlu, y a p t ı ğ ı



açıklamada cihazların alındığını, 5 bin 800 metrekare alana sahip 5 katlı ve 3 ameliyathaneli bir kurum olacağını söyledi.

Ziyarete konuşan Belediye Başkanı Alınur Aktaş, "Şu anki Ağız ve Diş Sağlığı Merkezi'nin tadilatı ile ilgili ciddi desteklerimiz oldu. Sağlık Bakanımız geçtiğimiz haftalarda incelemelerde bulundu. Merkezi, kurulduğu günden bu güne getirmek adına öz verili bir şekilde çalışan Tahsin Hasanoğlu'na teşekkür ediyoruz." dedi.

Bursa Diş Hastanesi İmplant Uygulamasına Başladı

Bursa Ağız ve Diş Sağlığı Hastanesi'nde periodontoloji uzmanları implant uygulamasına başladılar. Haftanın bir günü yapılan implant ameliyatlarının aynı zamanda görüntüleri de canlı cerrahi sonrasında eğitim amacıyla kullanılmak için alınıyor.

Dr. Arzu Göncü, implant uygulamasının diş eksiklerinde komşu dişlere zarar vermeksizin çene kemiğinin içine sabitlenerek yapıldığını, yaklaşık 30-45 dakika arasında işlemin bittiğini belirtti.

Türkiye'nin sayılı kamu hastaneleri arasında yer alan Bursa Ağız ve Diş Sağlığı Hastanesi'nde günde yaklaşık 3 bin kişiye hizmet verildiğini belirten hastane yöneticisi Dr. Orkun Yıldırım, bu uygulamayı kamu olarak Bursa'da ilk defa gerçekleştiren hastane olduklarını söyledi. Hastanede implant uygulaması yapan üç periodontoloji uzmanı, dört çene cerrahı, iki protez uzmanı bulunuyor.

www.dental-tribune.com

Haber

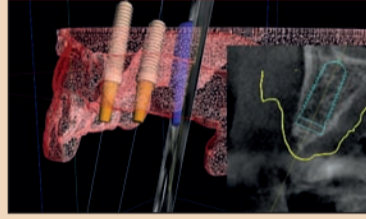


Mudanya'da Ünitler Arttı

Mudanya Devlet Hastanesi bünyesinde bulunan dört ünitelik Ağız ve Diş Sağlığı Merkezi, Çakırcalı Mühendislik'in projesi ve hayırsever iş adamı Şevket İlhan'ın katkılarıyla dört ünit daha kazandı. ADSM ek ünitelerin teslim töreninde Bursa Valisi Münir Karaloğlu'da bulundu.

► Sayfa 3

Bilim & Araştırma

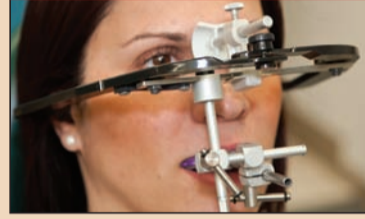

DICOM-STL Eşleştirmesi

1990'larda, üç boyutlu X-ışını görüntülerini temel alan ilk yazılım programları ile diş implantlarının navigasyon kontrolünde yerleştirilmesi sağlanmıştır. Ne var ki dental süreçlerin dijital ortama aktarılmasına çok daha önce takriben 1980'lerin ortalarında başlamıştır.

► Sayfa 4

Yenilik & Uygulama



Sanal Facebow

Sanal Facebow, modellerin bir artikülatöre montajı sırasında geleneksel facebow'a alternatif olarak açık kaynaklı bir tablet uygulaması olarak geliştirilmiştir. Sanal Facebow, dental implantın tanınmasında ve tedavi planlamasında etkin, verimli ve ulaşılabilir bir dijital ortaktır.

► Sayfa 6

Ajanda



TOİD Ocak'ta Çırağan'da

Türk Oral İmplantoloji Derneği, 27. Uluslararası Bilimsel Kongresi'ni 15-16 Ocak tarihlerinde düzenleyecek. Oral İmplantoloji alanında tanınmış 12 yabancı konuşmacının yer aldığı ve bilimsel açıdan oldukça doyurucu bir programı olan kongre Çırağan Sarayı'nda gerçekleştirilecek.

► Sayfa 10

Devlet-Üniversite-Sanayi İş Birlikteliği

Diş malzemeleri sektöründeki akademisyenler ve sanayiciler IDEX 2016 öncesi Sağlık Bakanlığı yetkilileri ile bir araya geldi. Toplantıda "SİP" uygulamaları ve patent konuları masaya yatırıldı.

Dental Tribune Türkiye
Elif Taman

Diş Malzemeleri Sanayici ve İşadamları Derneği (DIŞSIAD), sektörün tüm paydaşlarını Sağlık Bakanlığı yetkilileri ile buluşturdu. Sağlık Bakanlığı-Sağlık Yatırımları Genel Müdürlüğü Yatırım Modelleri Daire Başkanı Züfer Arslan'ın yanı sıra DIŞSIAD Yönetim Kurulu Başkanı Namık Kemal Sönmez, Biruni Üniversitesi Diş Hekimliği Fakültesi Dekanı Prof. Dr. Selim Arıcı, Yıldırım Beyazıt Üniversitesi Diş Hekimliği Fakültesi Dekanı Prof. Dr. Metin Orhan, KOSGEB İstan-

bul Boğaziçi Hizmet Müdürlüğü KOBİ Uzmanı Arif Torun'un konuşmacı olduğu toplantıda diş malzemeleri sektöründe sanayi, kamu ve üniversite işbirliğinin önemi vurgulandı.

14-17 Nisan 2016 tarihlerinde düzenlenecek IDEX 2016 - İstanbul Ağız - Diş Sağlığı Cihaz ve Malzemeleri Fuarı öncesi düzenlenen toplantıda, en çok cari açık veren sağlık sektörünün en büyük kalemlerinden olan diş malzemelerinde yerli üretimin önemine dikkat çekildi. Türki-

→ DT Sayfa 2



Umudun Çocuklarına Tam Destek



Dental Tribune Türkiye
Elif Taman

DentGroup ekibi, çeşitli olumsuz olgular nedeniyle aile ortamından uzak, sokaklarda yaşamak zorunda kalan, madde kullanımına ve suç işlemeye maruz kalmış çocuk, ergen, genç ve yetişkin bireyler için sosyal çalışmalar yürüten Umudun Çocukları Derneği'yle birlikte hayata geçirdiği "O Hayata Gülecek, Gele-

→ DT Sayfa 2

06-08 MAYIS 2016, İSTANBUL
Bahçeşehir Üniversitesi
Temel Bilimler Binası

"KADAVRA UYGULAMALI"
İLERİ SEVİYE
İMLANTOLOJİ
EĞİTİMİ

Prof. Dr. Bahadır Giray Ağız ve Çene Cerrahisi Uzmanı
Prof. Dr. M. Kemal Ünsal Protez Uzmanı
Doç. Dr. Selçuk Tunalı Anatomi Uzmanı

NEODENT

← DT Sayfa
1'den: Devlet-Üniversite-Sanayi
İş Birlikliği



ye'de üretimi olmayan ürünlerin ve Sağlıkta İşbirliği Programı (SİP) kapsamına alınacak ürünlerin konuşulduğu toplantıda DİŞSIAD Yönetim Kurulu Başkanı Namık Kemal Sönmez, akademisyenler ve sektör temsilcileri, Sağlık Bakanlığı yetkililerine di-

malzemeleri sektörü ile ilgili bilgi verdiler. Sektör temsilcileri, toplantıda, diş hekimliği sektöründe kullanılan operasyon mikroskopu, Nikel Titanyum kanal aleti gibi Türkiye'de üretimi olmayan ve katma değeri yüksek ürünlerin SİP kapsamına alın-

bileceği önerisinde bulundular.

Sektör İhtiyacı Olan Ürünü de İnovasyonu da Burada Bulacak

Namık Kemal Sönmez yaptığı konuşmada, "Burada gerçekleştirdiğimiz toplantı sektörümüzün yerli üretimini geliştirmek adına önemli bir adım oldu. Diş malzemeleri sektörünün tüm paydaşları ile bir arada hareket edeceğiz. Yerli üretimi olmayan ürünlerimizi SİP kapsamına sokmak için elimizden geleni yapacağız" dedi. IDEX 2016'ya dikkat çeken Sönmez, fuarın, bütün sektör temsilcilerinin bir araya geleceği ve kendilerini ifade edebileceği bir platforma dönüşeceğini söyledi.

"İDEX'te de yerli üretime dikkat çekeceğiz. Fuarda Türki-

ye'nin cari açık ve enflasyonunu en çok etkileyen sağlık sektörünün bir parçası olarak, SİP'in önemini tüm paydaşlarımıza anlatacağız" diyen Sönmez, ağız ve diş sağlığı alanında en son teknoloji ve ekipmanların sergileneneceği fuarda, diş hekimlerinin muayene sırasında ihtiyaç duyacağı tüm teorik ve pratik bilgilerin sağlanacağını belirtti.

Sönmez, amaçlarının fuarın kültür ve kalitesini artırmak olduğunu belirterek konuşmasına şöyle devam etti: "Sektör, ihtiyacı olan ürünleri de inovasyonu da burada bulacak. Ziyaretçilerimize misafirperverliğimizi de ispatlamak istiyoruz. Fuar boyunca açık büfe kahvaltı ikramımız olacak. Sembolümüz olan 'yeşil elma' ziyaretçilere sınırsız olarak dağıtılacak. Boğaziçi Caz Korosu da fuarda konser verecek"



Almanya, Türkiye'nin Yan Sanayisini Kullanmak İstiyor

Sağlık Yatırımları Genel Müdürlüğü Yatırım Modelleri Daire Başkanı Züfer Arslan da büyük ihaleler nedeniyle ülkenin döviz dengesinin bozulmaması, ülke sanayisinin gelişmesi, teknoloji transferinin sağlanması ve dış pazarlara açılımı kolaylaştırma amaçlarına hizmet eden sistem olarak bilinen offsete dikkat çekerek, şöyle konuştu: "Offset uygulamaların ana nedenlerinden birisi de rekabete tam olarak açık olmayan pazarlara girişi kolaylaştırmak ve ticaret dengesi

sağlamaktır. Sağlık Bakanlığı, Türkiye'de Offset sistemini uygulayan ilk bakanlıktır. Türkiye'nin çok iyi bir alt yapısı var. Bunu sunmak istiyoruz. Almanya, Türkiye'nin yan sanayisini kullanmak istiyor."

Sağlıkta yapılan SİP çalışmaları ile ilgili de bilgi veren Arslan, "Katma değeri yüksek ileri teknolojisi ile Türkiye'nin ihtiyacına cevap verebilecek yan sanayinin gelişmesine ve sürdürülebilir olmasına katkı sunacak ürünlerde SİP yapıyoruz. Sistemde ürüne karar verildikten sonra üretim

yapabilecek yeterlilikteki firmaları belirliyoruz ve sektörlerin ihtiyaç duyduğunda başvurulabileceği veri envanteri oluşturuyoruz. Türkiye'nin cari açık ve enflasyonunu en çok etkileyen sağlık, ulaştırma, enerji gibi alanlarda SİP adı altında uygulamalar başlayacak. Özellikle yurt dışına bağımlı olduğumuz sektörlerle yöneliyoruz." dedi.

Züfer Arslan, toplantıya katılan sektör paydaşlarına seslenerek, şunları söyledi: "Burada öneride bulunduğunuz projelerinizin fizibilitesini yapın ve bize çalışmalarımızın öncelikli olduğunu ispatlayın. İhaleye konu edecek ürününüzün ihale bedelinin 10 milyon doların üzerinde olması gerekiyor. Toplam alım miktarının 10 milyon doların üzerine tekabül etmiyorsa Offset kapsamına alamıyoruz. Dolaylı Offset kapsamında laboratuvar ihtiyacınızı ve inovatif işbirliği konusunda projenizi sunabilirsiniz. Projenize sektörün ihtiyacı varsa, hayata geçirilir. Burada gelire ilgili herhangi bir limit yok" dedi.

Toplantının öğleden sonraki bölümünde Biruni Üniversitesi Diş Hekimliği Fakültesi Dekanı Prof. Dr. Selim Arıcı ve Yıldırım Beyazıt Üniversitesi Diş Hekimliği Fakültesi Dekanı Prof. Dr. Metin Orhan, üniversite sanayici işbirliği ve üretim politikaları üzerine konuşmalarını yaptılar.

Prof. Arıcı, işbirliğinin inovasyon sürecinde şart olduğunu, üniversitenin yaptığı bir araştırmayı ticari ürüne dönüştürecek olanın sanayici olduğunu, devletin de işbirliğinin oluşup oluşmaması için ağ oluşturması ve destek vermesi gerekliliğinden bahsederken Prof. Orhan, inovasyon politikasının oturmasında araştırmacı, patent vekili, hukukçu, sanayici ve pazarlamacının aynı masada bulunmasının önemine değinerek Maliye Bakanlığı, Gümrük ve Ticaret Bakanlığı, Gıda, Tarım ve Hayvancılık Bakanlığı, Bilim, Sanayi ve Teknoloji Bakanlığı, Kalkınma Bakanlığı, KOSGEB ve kreditor finans kurum ve kuruluşlarının "önce inovasyon" demesi gerektiğini belirtti.

Toplantının sonunda sunumunu gerçekleştiren KOSGEB İstanbul Boğaziçi Hizmet Müdürlüğü KOBİ Uzmanı Arif Torun, KOSGEB desteklerinden bahsederek üretim desteği kapsamında kobilere ellerinden geldiğince destek oldukları söyledi. Torun, teminatlandırma sorunlarını da Kredi Garanti Fonu ile aştıklarını belirtti.

← DT Sayfa
1'den: Umudun Çocuklarına
Tam Destek

cek Değişecek" projesiyle hayata yeniden tutunmak isteyenlere umut ışığı oluyor.

Kurulduğu günden bugüne ihtiyaç sahibi 10.000'in üzerinde kişiye ulaşan Umudun Çocukları Derneği'nin destekçisi DentGroup, sokaklardaki karanlık gelecekte uzaklaştırılarak koruma altına alınan bireylerin, ağız-diş sağlığı kontrollerinin ve tüm diş tedavilerinin yapılması konusunda geniş kapsamlı bir süreci üstleniyor. "Yeni nesil diş hekimliği" vizyonu doğrultusunda hare-

ket eden ekip, hayata geçirdiği sosyal sorumluluk projesiyle umudun çocuklarının yeni bir hayata adım atabilme konusunda da manevi destekçileri olmayı amaçlıyor.

DentGroup Acarkent'in diş hekimlerinden Aydemir Karaer yaptığı açıklamada; 2015 yılının başından bu güne birçok çocuk, genç ve yetişkinin tedavisinin üstlenmekten ve umudun çocuklarının toplumsal hayata kaynaşmalarına vesile olmaktan büyük mutluluk duyduklarını bildirdi. Sağlıksız bir ağızın tüm vücudu olumsuz etkileyeceğini belirten Karaer, uzun yıllar madde kullanan genç ve yetişkinlerde görülen ciddi sağlık so-

runlarının giderilmesinin bireylerin yeni hayata geçiş süreçlerinde önemli bir moral ve motivasyon desteği olduğuna da dikkat çekti.

Umudun Çocukları Derneği Başkanı Ferhat Şahin ise yaptığı açıklamada, sokakta yaşayan bireylerin özellikle sağlık konusunda ciddi desteğe ihtiyacı olduğunu vurguladı. Şahin, sağlık sorunları için kapsamlı bir program oluşturduklarını bu program kapsamında DentGroup'la yaptıkları sosyal sorumluluk projesinden faydalanmak isteyen umudun çocuklarının derneğe bizzat veya telefonla başvurmaları gerektiğini aktardı.

DENTAL TRIBUNE

The World's Dental Newspaper - Turkish Edition

Dental Tribune International

Yayıncı: Torsten Oemus

Grup Editörü
Daniel Zimmermann
newsroom@dental-tribune.com
Tel.: +44 161 223 1830

Klinik Editörü
Magda Wojtkiewicz

Online Editör
Claudia Duschek

Editör Yardımcıları
Anne Faulmann
Kristin Hübner

Baskı Editörleri
Sabrina Raaff
Hans Motschmann

Online Proje Müdürü
Tom Carvalho

Uluslararası Yayın Kurulu

Dr. Nasser Barghi, Ceramics, U.S.A.
Dr. Karl Behr, Endodontics, Germany
Dr. George Freedman, Esthetics, Canada
Dr. Howard Glazer, Cariology, U.S.A.
Prof. Dr. I. Krejci, Conservative Dentistry, Switzerland
Dr. Edward Lynch, Restorative, Ireland
Dr. Ziv Mazor, Implantology, Israel
Prof. Dr. Georg Meyer, Restorative, Germany
Prof. Dr. Rudolph Slavicek, Function, Austria
Dr. Marius Steigmann, Implantology, Germany

Dental Tribune International

Holbeinstr. 29, 04229 Leipzig, Germany
Tel.: +49 341 4 84 74 502 | Fax: +49 341 4 84 74 175
www.dental-tribune.com | info@dental-tribune.com

Bölge Ofisleri

Asya Pasifik
Dental Tribune Asia Pacific Limited
Room A, 20/F, Harvard Commercial Building, 111 Thomson Road, Wanchai, Hong Kong
Tel.: +852 5115 6177 | Fax: +8525115 6199

The Americas
Tribune America, LLC
116 West 23rd Street, Ste. 500, New York, N.Y. 10011, USA
Tel.: +1 212 244 7181 | Fax: +1 212 224 7185

Dental Tribune Türkiye

Yayıncı: Vestiyer Yayın Grubu

Sahibi
Bülent Manav

Editör
Prof. Dr. Cem Şener

Yayın Kurulu
Prof. Dr. Ateş Parlar
Prof. Dr. Ender Kazazoğlu
Prof. Dr. Faruk Haznedaroğlu
Doç. Dr. Enis Güray

Kurumsal Satış Müdürü
Derya Arslan

Sorumlu Yazı İşleri Müdürü
Rahmi Çelikağ

Yazı İşleri
Elif Taman

Tercüme
Nilgün Kayhan

Abone Servisi
İlhan Köse, Ergül Kaya, Elvan Genç

Dental Tribune Grafik
Hakan Zengin

İdare Yeri
Meridyen İş Merk.
Eski Çırpıcı Yolu No:1/550
34010 Merter / İstanbul / Türkiye

Telefon
+90 212 481 02 20

Faks
+90 212 481 02 46

internet
www.vyg.com.tr / www.dentiss.com

e-posta
bilgi@vyg.com.tr

Basım Yeri
Elma Basım, İkitelli/İstanbul
Tel: 0212 697 50 50

© 2015, Dental Tribune International GmbH • Bütün hakları saklıdır.

Dental Tribune klinik bilgileri ve yapımcıların haberlerini doğru olarak yayınlar, fakat ürün talebinin geçerliliğinden ve dizgi hatalarından sorumlu değildir. Ayrıca, yayıncı ürün isimlerinden, isteklerinden ya da reklamverenler tarafından verilen beyanlardan sorumlu değildir. Yazarların görüşleri onlara aittir ve bunlar Dental Tribune International'ı yansıtmaz.

Dergi Adı Dental Tribune Türkiye, Yayın Türü Süreli - Yaygın, Basım Tarihi: 28.12.2015

Abone ücreti: 1 Yıllık (5 Sayı) 60,00 TL

■ Dental Tribune Türkiye, Dişhekimliği Dergisi abonelerine ücretsiz olarak gönderilir.

Mudanya ADSM'de Ünit Sayısı Arttı

Mudanya Devlet Hastanesi bünyesinde bulunan dört ünitlik Ağız ve Diş Sağlığı Merkezi, Çakırcalı Mühendislik'in projesi ve hayırsever iş adamı Şevket İlhan'ın katkılarıyla dört ünit daha kazandı.

ADSM ek ünitlerin teslim töreninde Bursa Valisi Münir Karaloğlu'nda bulundu.

Törende konuşan Vali Karaloğlu; "Hastanemizi yaklaşık bir buçuk yıl önce Sağlık Bakanımız ile beraber hizmete açmıştık. Burası, sadece mimari yapısıyla değil konumu ile de gerçekten bölgenin en güzel hastanelerinden bir tanesi. Hem deniz manzaralı, hem de yeşilin içerisinde son derece güzel, çağdaş ve modern. Fakat o zamanlar, 'Bu hastane şehre uzak mı oldu, vatan daşımız buraya gelebilir mi?' şeklinde bazı tartışmalar vardı. Gördük ki hastalarımız fazlasıyla gelmiş. Neredeyse bir blok daha istenecek. Çevre ilçelerden de hastaların gelmesi bizleri sevindirdi. Hastanenin içerisinde var olan ve dört ünitte oluşan ağız ve diş sağlığı bölümünün yetmesi üzerine ünit başışında bu-

lunan hayırsever Şevket Bey'e ve düzenlemeyi başlatan başhekimimize ve projeyi gerçekleştiren Çakırcalı Mühendislik'e teşekkür ediyorum." dedi.

Konuşmasına örneklerle devam eden Karaloğlu; "15 sene önce bu ülkede bir devlet hastanesinden ağız diş sağlığı ile ilgili bir hizmet almak mümkün değildi. Size üç ayla bir sene ara-

sında gün verirlerdi. Ağızda diş bir sene bekler mi? Ama bu gün hem Bursa'da hem diğer şehirlerimizde ağız ve diş sağlığı merkezlerimiz, hastanelerimizin içerisinde ağız ve diş sağlığı ile ilgili yeterli ünitlerimiz var. Ek ünitlerimizin hayırlı uğurlu olmasını diliyorum, destek olan tüm hayırseverlerimize teşekkür ediyorum." dedi.



Toplum Ağız-Diş Sağlığı Haftası ile Diş Hekimleri Günü Kutlandı



Toplum Ağız Diş Sağlığı Haftası ve Diş Hekimliği Günü nedeniyle Eskişehir-Kütahya-Bilecik Dişhekimleri Odası üyeleri Atatürk Anıtı'na çelenk koydu.

Tören sonrasında açıklama yapan Oda Başkanı Cihat Arkan, toplumun ağız diş sağlığının korunması ve geliştirilmesinde üstlendikleri sorumluluk içinde hareket ederek, karşılaştığı sorunları çözmek zorunda olduklarını söyledi. Ağız ve diş sağlığı merkezleri, poliklinikler ile halka verilen hizmetlerin kolaylaştığını belirten Arkan, "Çocuklara verilen koruyucu tedavi hizmetlerinin yüzde 2 gibi düşük bir oranda olduğu buna karşın başta çekim ve protez olmak üzere diğer tedavi edici hizmetlerin daha yüksek oranlarda yer aldığı görülmektedir. Avrupa'daki ülkelerde kişi başına senelik diş macunu tüketme miktarı ortalama 400 miligram ilken ülkemizde bu miktar 100 miligrama bile ulaşmamaktadır" dedi.

Araştırma sonuçlarına göre; 10-12 yaş arası çocuklara en az bir diş fırçası bile düşmediğini, her 2 evden birine hiç diş fırçası girmediğini hatırlatan Arkan, en ucuz tedavinin koruyucu tedavi süreci olduğunu bu sürecin çoklukluktan itibaren başlaması gerektiğini kaydetti. [Dİ](#)

3M Bilimi.
Hayatın her anında.



Tek Tabaka

işlem tamam

- 5mm tek tabaka uygulama
- %24 daha hızlı uygulama süresi
- Nanofil teknoloji ve mükemmel cila retansiyonu
- Düşük polimerizasyon büzülmesi*
- Mükemmel manipülasyon ve adaptasyon
- Estetik ve koruma amaçlı son kat universal kompozite gerek yok!

*Filtek Z250 ile karşılaştırıldığında

www.3MESPE.com.tr



Filtek™ Bulk Fill
Posterior Restoratif

3M Türkiye

Şehit Sinan Eroğlu Cad. Akel İş Merkezi No:6 A Blok Kavacık
Beykoz / İstanbul T: +90 216 538 0777 F: +90 216 538 0799

Optimize Edilmiş İmplant Planlaması: DICOM-STL Eşleştirmesi

Dr. Frank Schaefer, Dr. Dagmar Schaefer & Dr. Mike Zäuner, Almanya

Giriş

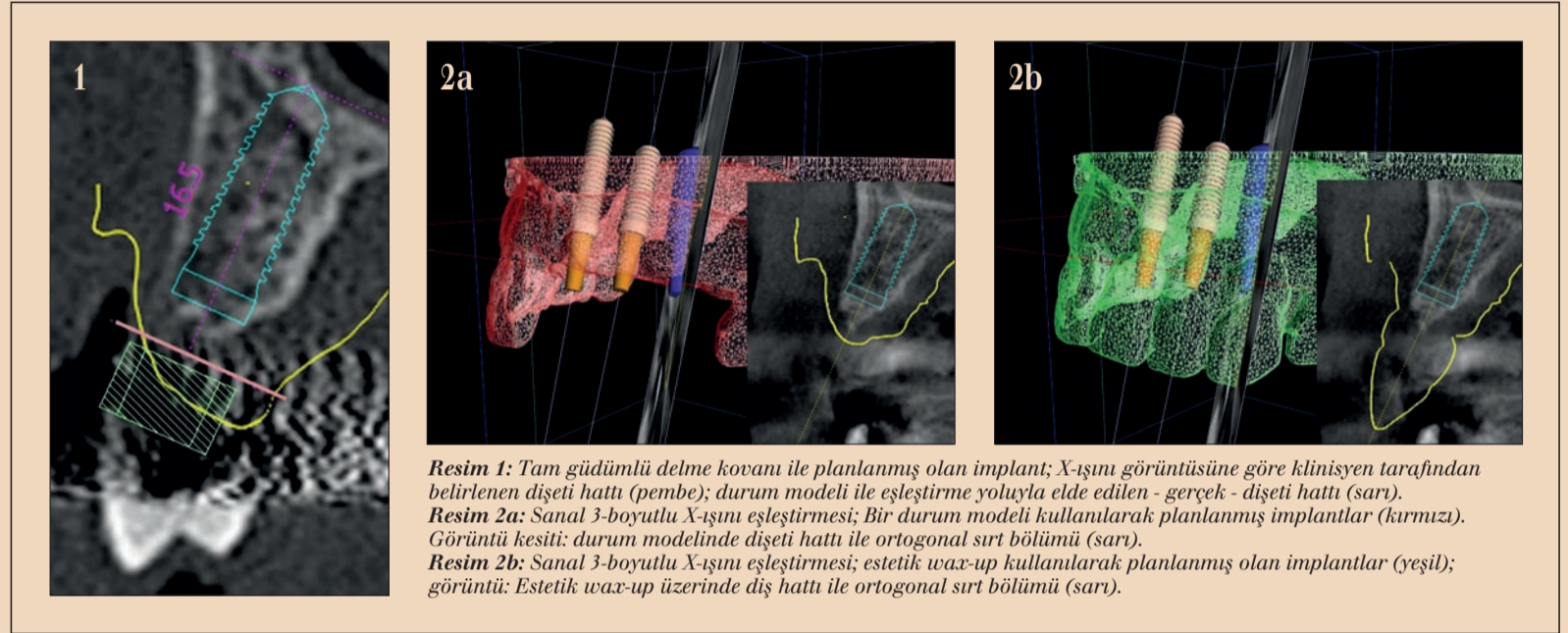
1990'larda, üç boyutlu X-ışını görüntülerini temel alan ilk yazılım programları ile diş implantlarının navigasyon kontrolünde yerleştirilmesi sağlanmıştır. Ne var ki dental süreçlerin dijital ortama aktarılmasına çok daha önce takriben 1980'lerin ortalarında başlanmıştır. Görüntüleme teknikleri, sanal yapıya dayanan bileşenlerin üretimine olanak sağlamıştır. Bugün, bu ilke, diş kliniği alanında ve özellikle de diş laboratuvarları tarafından çok iyi anlaşılmıştır. Bu arada, nesnelerin 3 boyutlu veri setleri oluşturulurken, sadece normal kamera çekimleri değil, 3 boyutlu özel tarayıcılar da kullanılmaktadır. Özellikle, bugünkü masaüstü tarayıcıların çözünürlük doğrulukları o kadar kesindir ki gerçek model veya ağız durumunu tam olarak yansıtabilmektedirler. Görüntü yakalama süreci ile eş zamanlı olarak elde edilmiş olan 3-boyutlu veri setlerini gerçek ortama aktarmak için farklı yöntemler geliştirilmiştir. Başlangıçta bu bir frezeleme ve prototip oluşturma süreci iken şu anda sinterleme ve baskı süreçleri desteklenmektedir. X-ışını veri setleri baz alınarak prototiplendirme ile en iyi cerrahi şablonların üretildiği navigasyonlu implantoloji ve 3-boyutlu tarama, uzun bir süre birbirine paralel olarak geliştirilmiştir.

Hedef: En uygun implant pozisyonu

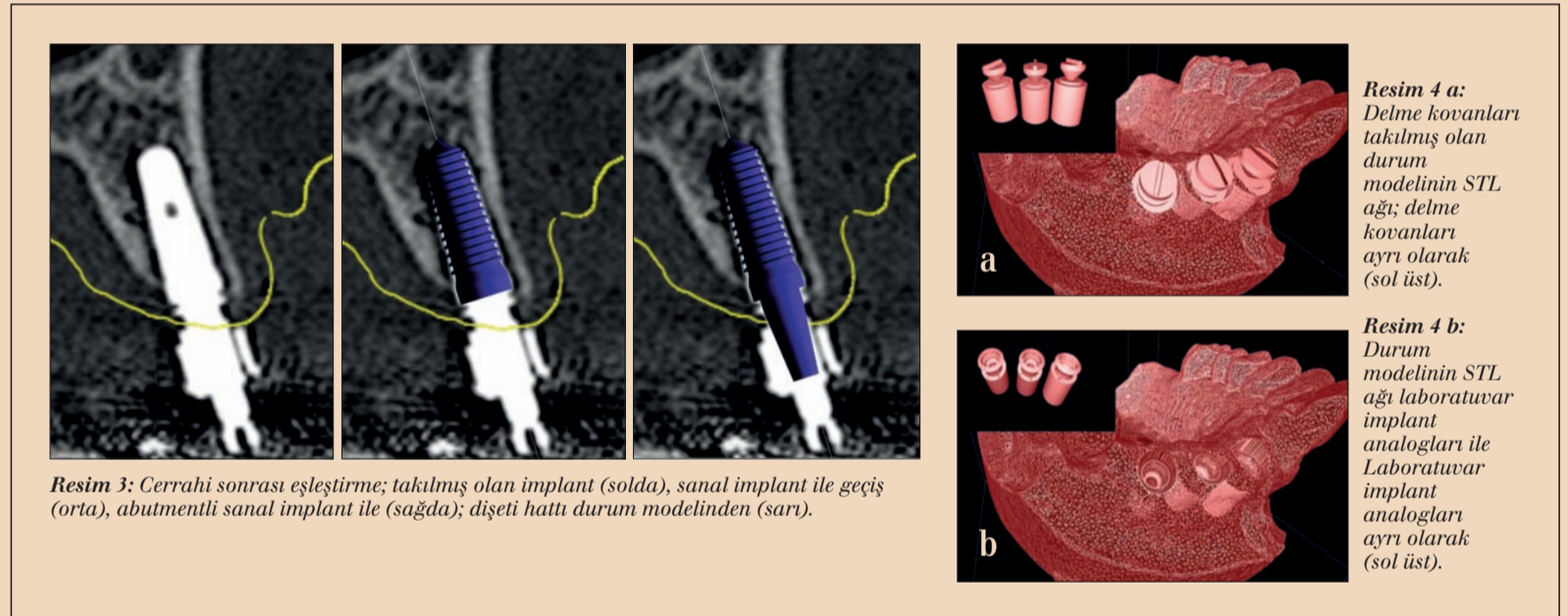
Son yıllarda, 3-boyutlu X-ışını veri setleri (DICOM) ile 3-boyutlu model veri setleri (STL) eşleştirilmeye başlanmıştır. Amaç yine, hasta için optimum çözümün sağlanması amacıyla navigasyonlu yerleştirme için en uygun cerrahi ve protetik implant pozisyonlarının bulunması olmuştur. Buna ek olarak, geçici protez üretimi ve münferit olgularda bir immediyat tedavi çok daha iyidir ve çok daha güvenilirdir ve öngörülebilir. Aynı zamanda, DICOM ve STL veri setlerinin eşleştirilmesi sırasında planlama ve sonuç için objektif bir kalite kontrolü uygulanabilmektedir. Aşağıdaki makalede, bazı olgu çalışmalarıyla, 2005 yılında kurulan tanı ve navigasyon sistemi CTV ile birlikte hangi tanımlama ve teknik olanakların daha elverişli olduğu gösterilmektedir.

CTV ile İmplant planlaması

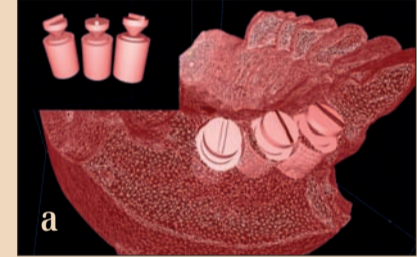
X-ışınları fizik yasalarına tabidir. Bu nedenle, ortaya çıkan tüm görüntülerin genellikle distorsiyon, kırınım ve interferans ile ilgili bir hata ile başı dertedir. Bu hataların kökenleri nesnenin radyolojik yoğunluğunda



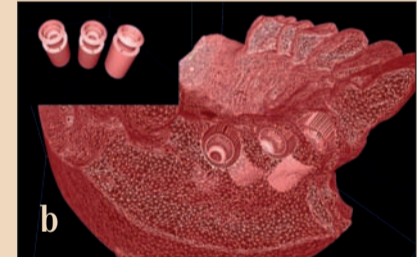
Resim 1: Tam güdümlü delme kovani ile planlanmış olan implant; X-ışını görüntüsüne göre klinisyen tarafından belirlenen dişeti hattı (pembe); durum modeli ile eşleştirme yoluyla elde edilen - gerçek - dişeti hattı (sarı).
Resim 2a: Sanal 3-boyutlu X-ışını eşleştirmesi; Bir durum modeli kullanılarak planlanmış implantlar (kırmızı). Görüntü kesiti: durum modelinde dişeti hattı ile ortogonal sırt bölümü (sarı).
Resim 2b: Sanal 3-boyutlu X-ışını eşleştirmesi; estetik wax-up kullanılarak planlanmış olan implantlar (yeşil); görüntü: Estetik wax-up üzerinde diş hattı ile ortogonal sırt bölümü (sarı).



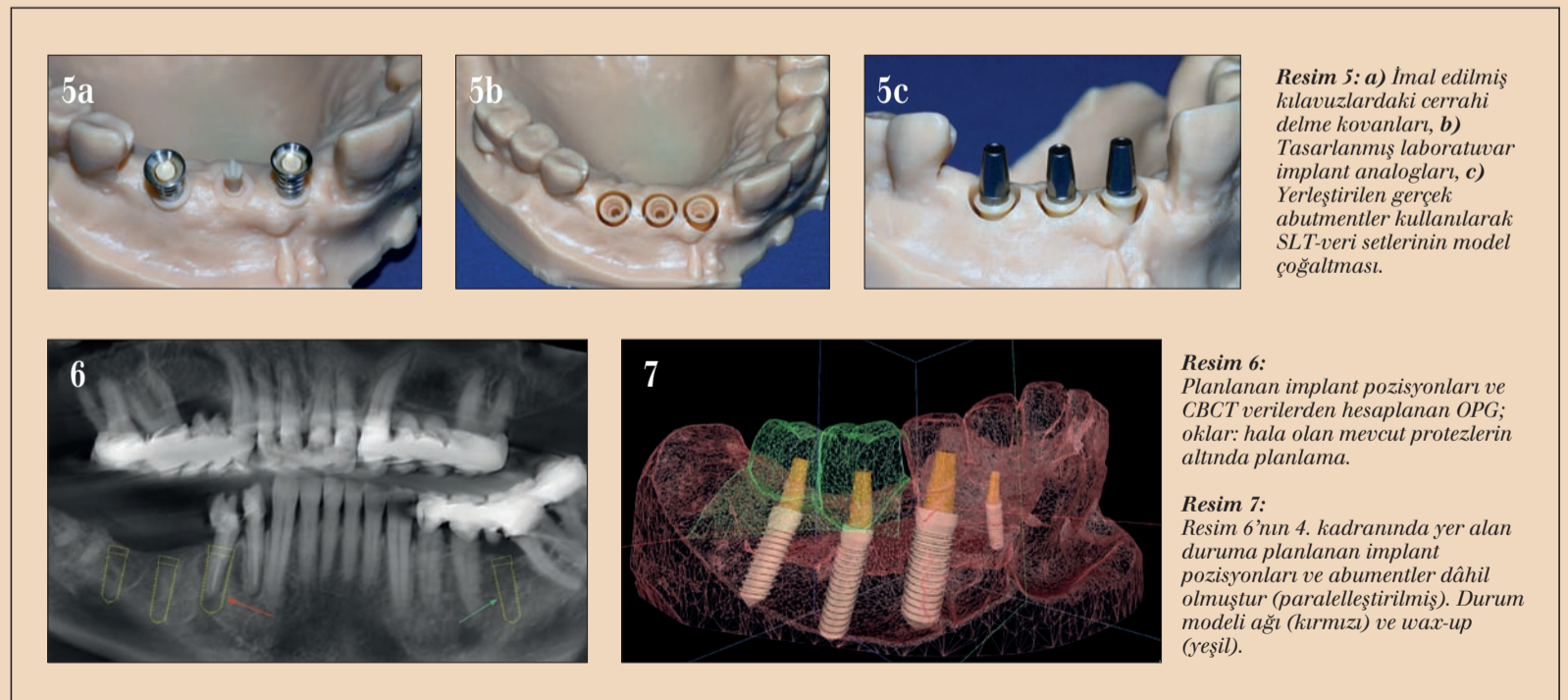
Resim 3: Cerrahi sonrası eşleştirme; takılmış olan implant (solda), sanal implant ile geçiş (orta), abutmentli sanal implant ile (sağda); dişeti hattı durum modelinden (sarı).



Resim 4 a: Delme kovaneleri takılmış olan durum modelinin STL ağı; delme kovaneleri ayrı olarak (sol üst).



Resim 4 b: Durum modelinin STL ağı laboratuvar implant analogları ile Laboratuvar implant analogları ayrı olarak (sol üst).



Resim 5: a) İmal edilmiş kılavuzlardaki cerrahi delme kovaneleri, **b)** Tasarlanmış laboratuvar implant analogları, **c)** Yerleştirilen gerçek abutmentler kullanılarak STL-veri setlerinin model çoğaltması.

Resim 6: Planlanan implant pozisyonları ve CBCT verilerden hesaplanan OPG; oklar: hala olan mevcut protezlerin altında planlama.

Resim 7: Resim 6'nın 4. kadranında yer alan duruma planlanan implant pozisyonları ve abutmentler dâhil olmuştur (paralleştirilmiş). Durum modeli ağı (kırmızı) ve wax-up (yeşil).

ki değişikliklerde olduğu için, bazı alanlar ya hiç yansıtılmamakta ya da yanlış yansıtılmaktadır. CBCT görüntülerinde hareket ile endüklenen distorsiyonlar özellikle kritiktir. Bunların tamamen önlenmesi ya da

öngörülmesi mümkün değildir. Doğruluk oranında sadece radyolojik veriler kaynaklı başka bir artış şu anda mümkün görünmemektedir. Bir "rektifikasyon" ve detay pekiştirmenin elde edilmesi için çözüm bağımsız yön-

temler kullanılarak ek verilerin toplama radyolojik verilerle birleştirilmesidir. Örneğin, 3-boyutlu X-ışını görüntüsünde dişeti çizgisi ve diğer yüzey yapıları tam olarak izlenememektedir. Burada çözüm DICOM veri set-

leri ile ilişkili yüzey yapılarının yakalanan dijital görüntülerinin doğru biçimde eşleştirilmesidir (Örn; anatomik model). Durum

← DT Sayfa 4

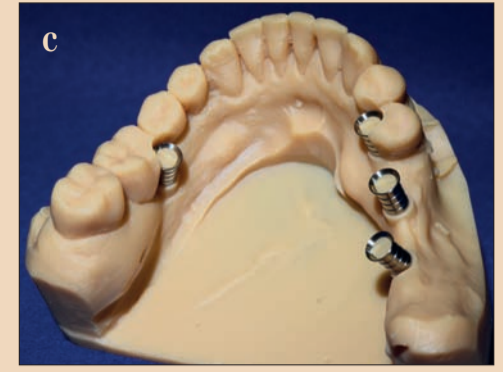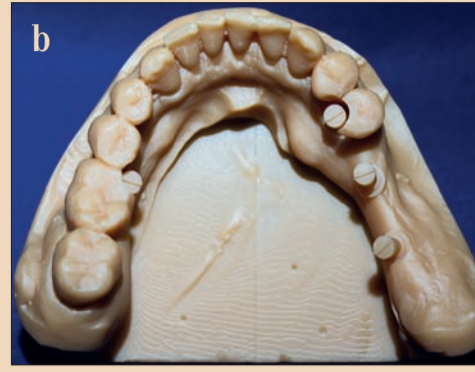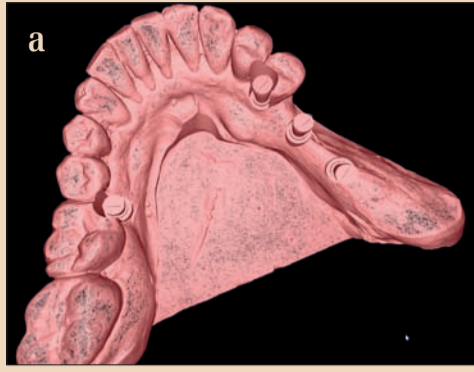modeli ile gerçek yüzey profili elde edilmektedir. Buna ek olarak, eğer bir estetik modelleme (waxup) taranarak eşleştirilirse, implantların planlanan pozisyonu hem aksiyal yönde hem de mezyal / distal yönde uygun biçimde belirlenebilmektedir (Resim 1, 2a ve b).

5-boyutlu verilerin eşleştirilmesi

Çeneye yerleştirilen implantların gerçek pozisyonlarının sanal planlama ile karşılaştırılması, operasyon sonrası 3- boyutlu görüntü ile alınan 3-boyutlu X-ışını planlama görüntüsünün eşleştirilmesi ile yapılmaktadır. Burada planlama aşamasında ve operasyon sonrası alınan 3-boyutlu görüntünün aynı cihaz tipinden (DVT / BT) gelip gelmediği önemli değildir. Bu yöntem, aynı zamanda standardize bir takibe de izin vermektedir (Resim 3).

DICOM ve STL verilerinin eşleştirilmesi

DICOM ve STL veri setlerinin eşleştirilmesi, cerrahi şablonların üretiminde, geçici restorasyonların yapımında kullanılan modellerde, navigasyonlu implantasyonlarda ve nihai protezlerin (geriye dönük planlama) planlanmasında kullanılmaktadır. Sanal modeller tam güdümlü sistemlerde tam konumlandırılmış kovanlar ve/veya planlanmış olan implantların laboratuvar analogları ile birlikte tasarlanabilmektedir. Bu aralık, implant abutmentleri gibi tasarlanacak bileşenlerin STL veri setleri mevcut olduğu sürece genişletilebilir. Böylece yaratılan sanal model, frezeleme, baskı, sinterleme vb. yollarla gerçeğe aktarılmakta ve daha sonra, laboratuvar tarafından örneğin geçici protezlerin veya cerrahi kılavuzların üretiminde kullanılabilir. Replikasyonlar ne kadar doğru olursa modeller de o kadar iyi çalışmaktadır (Resimler 4a ve b, 5a-c)



Resim 8a: Resim 6'daki, mevcut protezler altında dahi delme kovan kılavuzları ile tasarlanmış olan durum modelinin STL ağı, (Regio 36, 44/45). **Resim 8b:** Delme kovan kılavuzları ile replikasyon modeli Resim 8a'dan **Resim 8c:** Cerrahi delme şablonu üretiminin hazırlanmasındaki model replika bağlı cerrahi delme kılavuzları (Steco) ile.

Güvenli implant planlaması

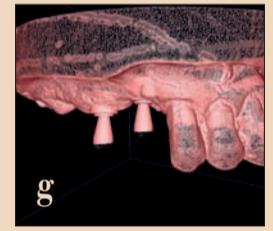
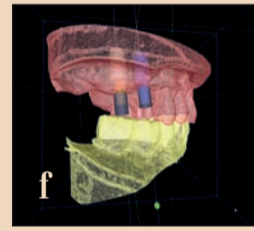
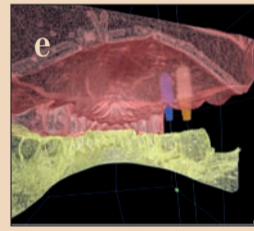
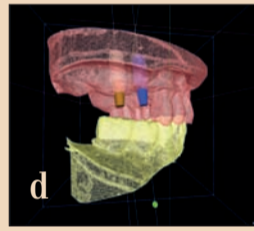
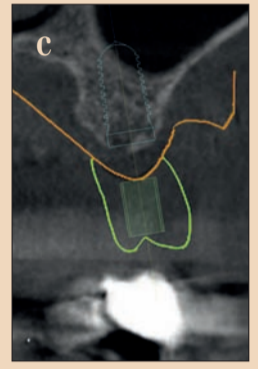
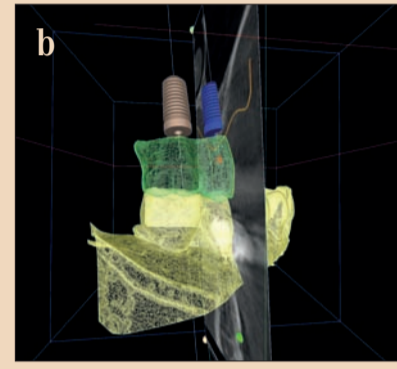
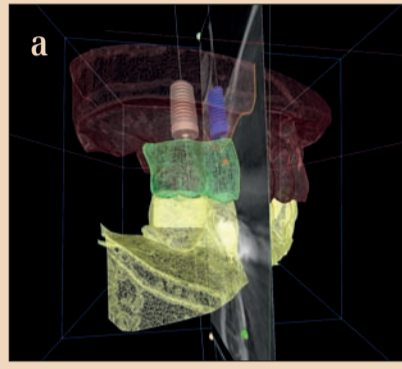
Metal yapıların dâhil olduğu yerlerde radyasyon artefakt alanları olan röntgen görüntüsü yeterince değerlendirilebilir olmasa da, güvenli implant planlamasının yapılması yine de mümkündür. Anlatılan olguda, yoğun metal restorasyonlar nedeniyle, DVT kullanımının optimal olmadığı varsayılmıştır. Alternatif olarak, yapıların kaldırılması gerekmektedir. CTV sisteminde yer alan birçok olanak sayesinde, navigasyonlu minimal invaziv implantasyon için sanal planlama neredeyse sınırsızdır (Resimler 6-8c).

Kompleks planlama

Kompleks planlama için, kemik durumu optimal olmasa ve ek cerrahi işlemler (örneğin sinüs kaldırma) gerekse bile, CTV sisteminin eşleştirme süreçleri cerraha yardımcı olmaktadır. Taranmış modellerin sanal artikülasyonu yapılarak ve X-ışını verileri eşleştirilerek, planlanmış olan implantlar ile müteakip supra yapılarının pozisyonları ve aksiyal yönleri, kalan diş protezlerine veya doğal dişlere göre belirlenmekte ve gerekli ek cerrahi işlemlerin ön planlaması yapılabilmektedir (Resimler 9a-g).

Kapsamlı eşleştirme süreci

Son ama son derece önemli olarak, örneğin tamamlanmış cerrahi delme şablonunun kalite kontrolleri, bu kapsamlı eşleştir-



Resim 9a: Eşleştirme: durum modeli (kırmızı), wax-up (yeşil), karşı çene (sarı) ve sanal artikülör kullanılan DICOM veri setleri; planlanan implant pozisyonları (turuncu çizgi: diş eti). **Resim 9b:** Gizli durum modeli; resim 9a'da görülen durum. **Resim 9c:** Resim 9a'daki durum: planlanan implant ile planlanan tam güdümlü delme kovanına ortogonal dilim; diş eti hattı (turuncu); wax-up kontürü (yeşil). **Resim 9d:** Sanal artikülörde durum modeli (kırmızı) ile karşı çene (sarı) ve planlanan implant pozisyonları ile paralelleştirilmiş abutmentler, **Resim 9e:** Resim 9d'deki durum, posterior görünüm, **Resim 9f:** Sanal artikülörde durum modeli (kırmızı) ile karşı çene (sarı), planlanan implant pozisyonları, paralelleştirilmiş abutmentler ve delme kovanlarının (tam güdümlü) konumu ile birlikte, **Resim 9g:** Çoğaltma modeli (cerrahi şablon) üretimi için STL ağı delme kovanları ile.

me süreçleri ile yapılmaktadır. Bunun elde edilebilmesi için, şablon tarama kaplama için olan planlama görüntüleri ile mümkün olduğunca en iyi şekilde eşleştirilmektedir. İdeal olan, hiçbir sapmanın olmamasıdır. Farklılıkların oluşması durumunda, bu şablonun kullanılacağına veya yeni bir preparatın hazırlanmasına gerekeceğine implantoloji uzmanı karar verecektir. Bu şekilde, implantasyon ve daha sonrasında protez tedavisindeki hatalar önlenmektedir (Resimler 10a-e, 11 a-c).

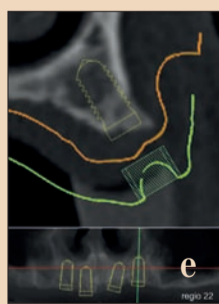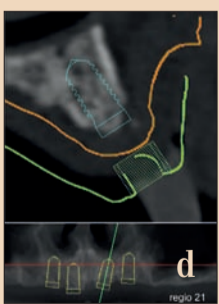
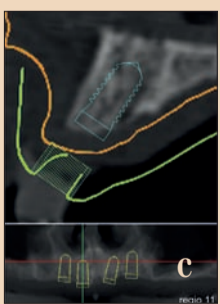
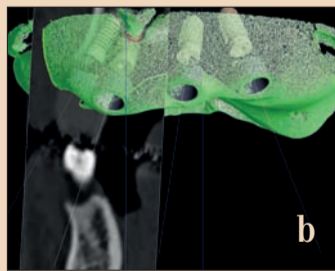
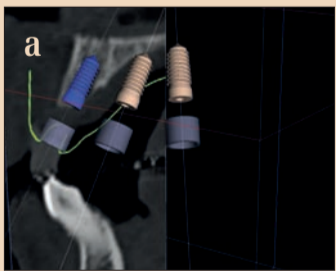
Sonuç

DICOM ve STL verilerinin üst üste bindirilmesi için CTV sisteminde yer alan prosedürler, implant pozisyonlarının, cerrahi, protetik ve estetik hususlarla ilgili olarak kapsamlı bir şekilde

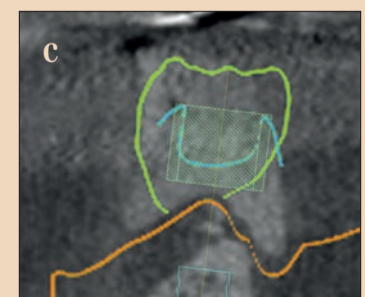
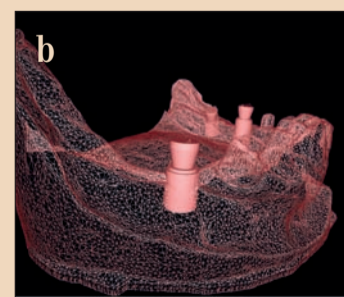
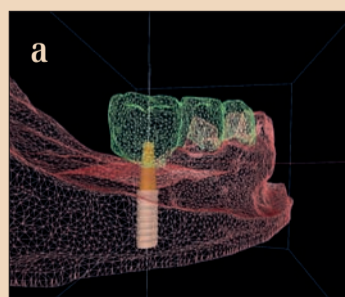
planlanmasına olanak sağlamaktadır. Seçeneklerin çeşitliliği nedeniyle, X-ışını veya model veri setlerindeki eksiklikler uygun bir şekilde çözülebilmektedir. Bu yöntem, sanal ortamdaki tasarım pozisyonlarının gerçek dünyada uygulanması için özel bir aktarım cihazına olan ihtiyacı ortadan kaldırmaktadır. Serbestçe seçilebilen işleme merkezleri ile veri alışverişi internet üzerinden yapılabilmektedir, dolayısıyla, tanımlanan yaklaşım mevcut diş altyapısından bağımsızdır. Amaç, tutarlı bir minimal invaziv cerrahi-implantoloji prosedürünün etkinleştirilmesi, başarısızlık oranlarının azaltılması ve protezler ve estetik ile ilgili hastalardan gelen yüksek taleplerin karşılanmasıdır. DT

Yazışma Adresi

Drs Frank Schaefer & Dagmar Schaefer
PraxisSoft Dr. D. Schaefer e. K.
Haarbergstraße 21,
99097 Erfurt, Germany
Tel: +49 361 3468914 (4250713)
Mail: d.schaefer@praxissoft.org



Resim 10a: Gerçek delme şablonunun STL ağı (yeşil) ve DICOM verileri ile tasarlanmış olan durum modelinin STL ağı (Regio 36, 44/45). **Resim 10b:** Maksiller anterior bölgede planlanan implant pozisyonları (full guided) ve gerçek delme şablonu taramalarının yüzey hattı (yeşil, regio 11). **Resim 10c-e:** Ortogonal enine kesitsel görüntüler planlanan implantlar ile (aqua), ilişkili tam güdümlü delme kovanları (koyu yeşil), turuncu çizgi: durum modelinin yüzey profili (dişeti); yeşil hat yüzeyi şablonun taramması sırasında: sanal kovan kenarlarına "dayanan" hat.



Resim 11a: Durum modeli STL ağı (kırmızı) ve wax-up (yeşil) planlanmış implant ve abutment ile. **Resim 11b:** Cerrahi kılavuz üretimi için olan çoğaltma modelinin tasarlanmış delme kovanları ile STL ağı. **Resim 11c:** Planlanmış implant ve kovan konumu ile ortogonal kesit regio 45; turuncu çizgi: durum modelinin yüzey profili (dişeti); yeşil hat: Yüzey kontürü wax-up; aqua hattı: delme şablonunun gerçek yüzeyi.

İmplantoloji'ye Dijital Bir Ortak, Sanal Facebow

Yazar_Dr Les Kalman, ABD

Özet

Sanal Facebow, modellerin bir artikülöre montajı sırasında geleneksel facebow'a alternatif olarak açık kaynaklı bir tablet uygulaması olarak geliştirilmiştir. Sanal Facebow, hataların en aza indirilmesi ve önlenmesi, doğru montajın sağlanması ve artikülöre ilişkin anatomik hususların güçlendirilmesi amacıyla çeşitli tasarım özelliklerini uygulamaya koymuştur. Sanal Facebow, dental implantın tanımlanmasında ve tedavi planlamasında etkin, verimli ve ulaşılabilir bir dijital ortaktır.

Giriş

Dental tedavi yapılmadan önce, tanımlama ve tedavi planlamasının dikkatli bir şekilde yapılması gereklidir. Bu, dental implant tedavisinde özellikle önemlidir.¹

Bir hastanın tanı modelinin montajı, oklüzyon, implant pozisyonu ve kuvvetler yönü gibi kritik faktörlerin değerlendirilmesine olanak sağladığı için sürece yardımcı olması açısından önemli bir adım olarak kalmaktadır. Bu aynı zamanda, açılı abutmentler gibi protez seçeneklerinin² incelenmesine de izin vermektedir (Resim 1).

Hasta modellerinin düzgün biçimde montajını desteklemek için, maksillayı ilgili yüz düzlemlerine hizalayan bir facebow kullanılabilir. Facebow'un hatalı kullanılması ya da hiç kullanılmaması, tanı ve tedavi planlamasında, implant protezlerin tasarım ve yapımı aşamasında daha da büyüyecek kritik hataların oluşması ile sonuçlanır.

Sanal Facebow, eksikliklerin giderilmesi amacıyla analog facebow'a dijital bir alternatif olarak geliştirilmiştir.

Genel Bilgiler

Analog facebow

Facebow (Resim 2) maksiller modelin artikülöre monte edilmesini kolaylaştırmaktadır. Whip Mix Quick Mount facebow (Whip Mix, Louisville, KY) kulak

kanallarına bağlanan ve burun köprüsü tarafından dengelenen kaliper tipi bir aletten oluşmaktadır.

Maksiller dişlerin pozisyonunu kaydetmek için, polivinilsiloksana yerleştirilmiş bir ısırma çatalı kullanılmaktadır. Isırma çatalı daha sonra bir transfer başlığı aracılığıyla artikülöre aktarılmaktadır. Maksiller model artikülörün üst kısmına yerleştirilip monte edilmektedir.

Facebow, eksikliklerinden dolayı tanımlama ve tedavi planlaması aşamasında genellikle atlanmaktadır. Kulak kanalı projeksiyonları, ısırma çatalı ve burun köprüsü baskı ve ağrı uygulayabilmektedir, bu da hasta için bıkırtıcı ve rahatsız edici olabilmektedir. Facebow subjektif konumlandırma ve çoklu ayarlamaları nedeniyle, klinisyen için de bıkırtıcı ve sinir bozucu olabilmektedir.^{3,4,5} (Resim 3).

Facebow'un yanlış kullanımı aşağıda belirtilen noktalarda hataların oluşmasına neden olabilmektedir:

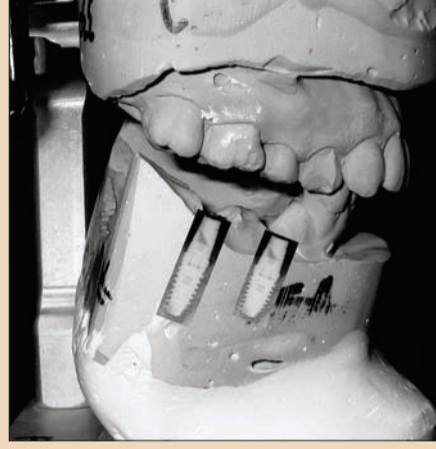- Facebow'un uygulanması;
- Montaj;
- Hasta pozisyonu;
- Doğrulama;
- Maksiller modelin yönü;
- Mandibular modelin yönü;
- Oklüzal ilişki.

Hataların, ark arası alan, oklüzal temaslar ve kuvvet yönünün değerlendirilmesinde doğrudan etkisi bulunmaktadır (Resimler 1-4). Hatalar sonrasında, tanı, tedavi planı, implant tipi, abutment açısı ve protezi etkileyecektir. Montaj hataları erken fark edilmezse sonuç, riskli, kötü protez (form ve fonksiyon), zamanlı ayarlamalar ve yenilemeye sebep olabilir.

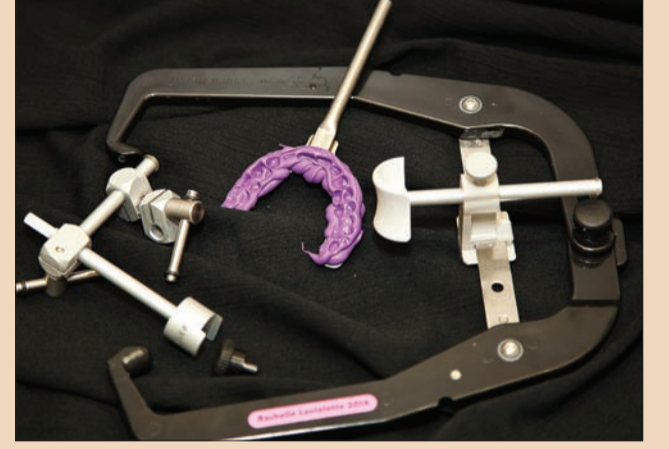Risk taşıyan her sonuçta olduğu gibi, nihai sonuç, zamanın verimsiz kullanımı, gereksiz maliyetler, hasta memnuniyeti, klinisyen üzerinde baskı ve gereksiz bir çevresel etki içerecektir.

Sanal Facebow

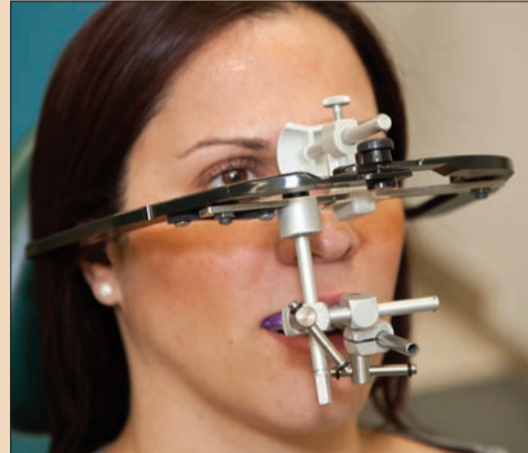
Bu bileşik sorunları düzeltmek için, Analog facebow'a bir



Resim 1: Implant tedavi planlaması.



Resim 2: Analog facebow.



Resim 3: Facebow uygulaması.



Resim 4: Hatalı montaj.

dijital alternatif olarak Sanal Facebow uygulaması (VF) (Araştırma Komoka, Ontario tarafından yürütülmüştür) geliştirilmiştir.

Konumlandırma ve yön belirleme sırasında oluşabilecek hataların en aza indirilmesi amacıyla çeşitli önlemler kapsama alınmıştır. VF, hasta fotoğraflarını, hizalama doğrulamasını, anatomik ilişkiyi ve oklüzyon konfirmasyonunu bünyesinde toplayan bir uygulama olarak geliştirilmiştir. Açık kaynak tablet uygulaması, sınırsız kullanım için uygun tablet ve uygulama maliyeti ile kolay erişilebilir şekilde geliştirilmiştir.

Veriler çeşitli cihazlarda ko-

layca kullanılıp paylaşılabilir, hiçbir özel yazılım gerektirmez, açıp okuması oldukça basittir ve kolayca e-posta gönderme seçeneği sağlamaktadır. VF, verimli, etkili, ekonomik ve eğitsel olacak şekilde tasarlanmıştır. VF uygulamasını kullanabilmek için gereken mevcut şartlar şunlardır: Android işletim sistemi ile desteklenen herhangi bir tablet cihazı, arka tarafa bakan bir kamera ve minimum 4.0.5 sistem güncellemesi. VF uygulaması şu anda Google Play'de mevcuttur.

VF uygulaması analog facebow'a bağımsız bir alternatif olarak kullanılmak üzere tasarlanmış olmasına rağmen, süreci


çok daha kolay hale getiren çok sayıda yardımcı aksesuar geliştirilmiştir. Bir hasta konumlayıcı ile hasta yönü doğrulanmakta, dikey tablet standı çalışmayı kolaylaştırmakta ve bir artikülör ile maksiller modelin konumları monte edilmektedir.

Metodoloji: Olgu çalışması

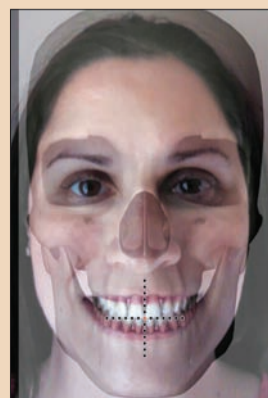
Klinik

VF uygulamasının kullanım yönergesi aşağıda adım-adım anlatılmaktadır. Hastayı düzgün bir şekilde konumlandırın ve yönünü doğrulayın. Hastaya 6 ila 12 inç mesafede standı tableti yerleştirin. VF uygulamasını başlatın (Resim 5).

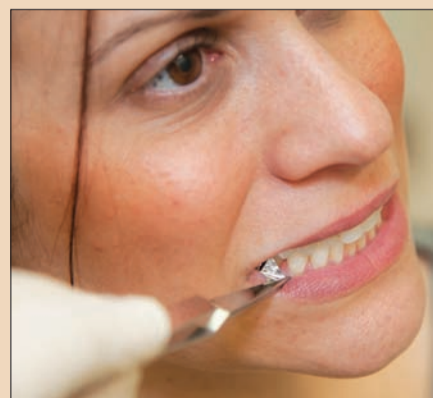Hastanın resminin üzerine kafatası ve referans noktaları yerleştirin. Tablet ve referans noktaların hizalamasını onaylayın ve bir fotoğraf çekin. Eğer gerekiyorsa hastanın fotoğrafını yeniden boyutlandırın ve konumlandırın ve görüntüyü kaydedin. Kafatası ya da yüz görüntüsünün şeffaflığını değiştirerek, orta hatları, insizal kenarları, oklüzal düzlem ve anatomik referansların yönünü kontrol edin (Resim 6). Oklüzal temasları klinik açıdan değerlendirin (Resim 7) ve dokunmatik ekran üzerinden girişini yapın (Resim 8). Kli-



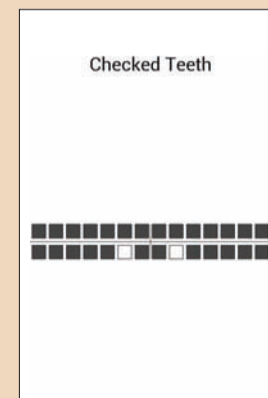
Resim 5: Tablet hasta pozisyonu.



Resim 6: Yüz-kafatası ekran görüntüsü.



Resim 7: Oklüzal temaslar.



Resim 8: Diş haritası ekran görüntüsü.

MORE BONE Where it Matters Most...



Find out more about the new V3 Implant at: www.V3-implant.com

V3 By MIS

← DT Sayfa 6

nik bölüm burada tamamlanmaktadır.

Laboratuvar

Klinisyenin montajı laboratuvara devretmesi durumunda, kayıt aşaması burada tamamlanmaktadır. Aşağıdaki aşamalar modellerini kendileri monte edecek olanlar için geçerlidir. Tableti modelden 6 ila 12 inç mesafede olacak şekilde standı yerleştirin ve VF uygulamasını başlatın. Maksiller modeli artikülasyon montaj düzeneğinin üzerine yerleştirin (Resim 9). Hastanın görüntüsü belirecektir.

Hasta referans noktaları ile hizalanmasını onaylamak için modelin yönünü (eğim) ayarlayın. Orta hattın, insizal kenarların, oklüzal düzlemin ve yüz referanslarının yönünü doğrulayın (Resim 10).

Model doğru biçimde yerleştirildiğinde, tek yapmanız gereken bir fotoğraf çekmek. Eğer gerekiyorsa hastanın fotoğrafını yeniden boyutlandırın ve konumlandırın ve görüntüyü kaydedin. Yüz görüntüsünün veya modelin şeffaflığı değiştirilerek yön doğrulaması yapılabilmektedir. Maksiller modeli üst artikülasyon monte edin. Sonrasında oklüzal temaslara ait kayıtlar gösterilecektir (Resim 8). Temaları doğrulamak için mandibuler modeli maksiller modele konumlandırın ve mandibuler modeli monte edin.

VF sonrasında kafatası, yüz ve modelin bir kompozitini üretecektir. Kullanıcı kafatasının hastanın yüzüne ve en nihayetinde modele olan konumunu doğrulamak amacıyla herhangi bir görüntünün saydamlığını değiştirebilir (Resim 11). Laboratuvar bölümü burada tamamlanmaktadır (Resim 12).


Dosyalar daha sonra her ikisi de yönetilebilir büyüklükte olan PDF ve JPG serisi olarak sabit disk üzerine kaydedilir. Kullanıcı görüntüleri herhangi bir üçüncü tarafa, komple seri halinde veya tek tek PDF veya JPG olarak e-posta ile gönderebilir. Kullanıcının herhangi bir görüntüye geri dönme şansı vardır, ancak görüntülerde herhangi bir değişiklik yapamaz. VF işlemi altı ekran görüntüsünden oluşan bir seri ile belgelenmektedir.

Tartışma

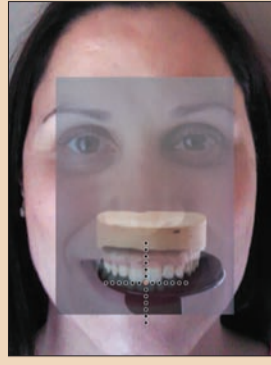
VF, tablet cihazının, maksillerin ilgili yüz noktalarına doğru yönünü kaydetme, doğrulama ve yeniden oluşturma yeteneğini etkinleştirmek amacıyla birçok özel tasarım özellikleri kullanılmaktadır. Bu da, maksiller modelin artikülasyon montajı için basit, verimli ve etkili bir teknığe olanak tanımaktadır.

VF aynı zamanda karmaşık implant olgularının doğru montajı için hayati önem taşıyan maksillo-mandibuler ilişkiyi kaydetmektedir (Resim 15). Hatasız tam montaj ile dental implantlarda doğru konumlandırma ve açılma elde edilebilmektedir (Resim 14).

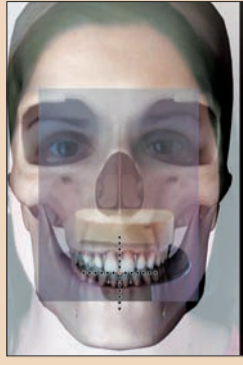
Kısa bir süre önce Western Üniversitesi Schulich Tıp & Diş Hekimliği Fakültesi'nde bir pilot



Resim 9: Model fotoğrafı.



Resim 10: Yüz modelinin ekran görüntüsü.



Resim 11: Kafatası-yüz modelinin ekran görüntüsü.



Resim 12: VF ile monte edilmiş modeller.

Istanbul welcomes dental professionals

GREATIST

PROFESSIONAL DENTAL MEETINGS & EXPO

28-30 EKİM / OCTOBER 2016, İSTANBUL
GRAND CEVAHİR KONGRE MERKEZİ
www.greatist.pro

Diş hekimliği için güzel bir gün.

A Beautiful Day for Dentistry

→ DT Sayfa 9

← DT Sayfa 8

çalışma gerçekleştirilmiştir. Restore edilmiş dental implantları olan hastalar seçilmiştir. Bir uygulayıcı tarafından oklüzyon değerlendirilmesi yapılmıştır. Ölçüler ve gerekli kayıtlar alınmış ve modeller monte edilmiştir.

Bir diş hekimliği öğrencisi analog facebow kullanırken başka bir öğrenci tarafından sanal facebow kullanılmıştır. Montaj modelin pozisyonunu (anterior posterior ve lateral), oklüzal temasların miktarı, gerekli klinik, laboratuvar ve toplam zaman ve maliyet açılarından değerlendirilmiştir. Ön analiz VF'nin daha etkili, doğru ve uygun maliyetli olduğunu göstermektedir. Veriler yakın gelecekte sunulacaktır.

Konik ışıklı bilgisayarlı tomografi kullanımı dental implant tedavi planlamasının altın standardı olmaya devam etmektedir.6 Ancak, birçok klinisyenin teknolojiye ya sınırlı mali, fiziksel ya da korku kaynaklı erişim engelleri bulunmaktadır. Birçok implant vakası, nihai gösterimler dışında çok az ya da hiç klinik kayıt olmadan planlanıp gerçekleştirilmektedir. Sanal Facebow, erişilebilir, ekonomik ve anlaşılabilir bir dijital ortak sağlamaktadır.

Sonuç

Sanal Facebow maksiller modelin montajını kolaylaştırmakla birlikte oklüzyonun kaydedilmesine de olanak sağlayan

açık kaynaklı bir tablet uygulamasıdır. VF ayrıca, artikülasyon montajının anatomik temeli güçlendirmekte ve hasta fotoğrafları ile klinik kayıtları desteklemektedir.

VF, klinisyene analog facebow yerine kullanabileceği dijital bir alternatif sağlamaktadır. Bir pilot çalışma ile değerlendirilmiş olmasına rağmen, daha büyük bir araştırma projesi daha ileri bir doğrulama sağlayacaktır.

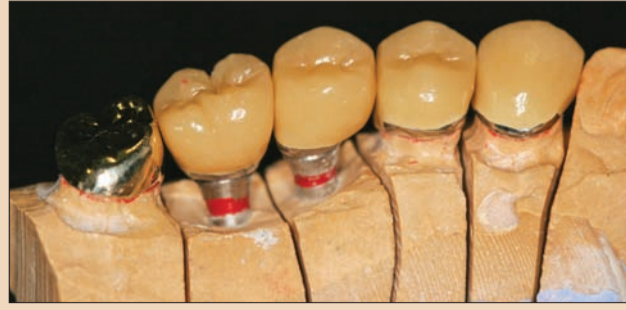VF, İmplantolojinin tanı ve tedavi aşamalarındaki hataları azaltarak, yanlış montaj yoluyla yapılan hataları önlemeyi ve en aza indirmeyi ummaktadır. Bundan sonra, montajın tedavi teslim sürecini aksatmayacağı olumlaması ile dental implant tedavisi planlanıp yapılabilir.

Editöryal Not:

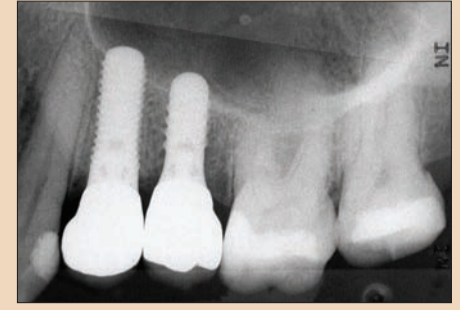Sanal Facebow Whip Mix Corporation tarafından satın alınmıştır. Basitleştirilmiş bir yaklaşım sağlamak amacıyla Sürüm 2.0 geliştirilmiştir. Yeni sürüm 2014 yılının yaz aylarının başından itibaren kullanıma sunulacaktır.

Kaynaklar

1. Siadat H, Shahrokhi Rad A and Mirfazaelian A. A Simple Method for Making Diagnostic Casts for Dental Implants Using Acrylic Abutments. Journal of Dentistry; 2006; Vol.4, No. 2: 89-121.
2. Misch CE and Dietch-Misch F. Diagnostic Casts, Preimplant Prosthodontics, Treatment Protheses and Sur-



Resim 13: İmplant olgusu.



Resim 14: İmplant radyografi (Görüntüler Dr. Les Kalman tarafından sağlanmıştır).

3. Wilcox WW, Sheets JL & Wilwerding TM. Accuracy of a Fixed Value Nas-

4. Chow TW, Clark RKF & Cooke MS. Errors in Mounting Maxillary Casts Using Face-Bow Records as a Result

5. Palik JF. Accuracy of an Earpiece Face-Bow. Journal of Prosthetic Dentistry; 1985; 55:800-804.

Yazışma Adresi



Dr. Les Kalman, DDS, 1999 yılında Western Ontario Üniversitesi'nden mezun olmuştur. Daha sonra Londra Sağlık Bilimleri Merkezi'nde

GPR'ını tamamlamıştır. 2000 yılından itibaren özel muayenehanede genel diş hekimliği yapmıştır. Stratroy-Middlesex General Hospital'ın Diş Hekimliği Bölümü'nde şef olarak çalışmıştır. 2011 yılında, Schulich Tıp ve Diş Hekimliği Fakültesi'nde yardımcı doçent olarak tam zamanlı akademisyenliğe geçiş yapmıştır. Kalman'ın araştırmaları, Sanal Facebow uygulaması da dâhil olmak üzere klinik yeniliklere odaklıdır. Kalman, topluma ücretsiz diş hekimliği hizmeti sağlayan Dental Outreach Community Services (DOCS) programının da direktörüdür. Hem Kanada hem de Amerikan

dergilerinde pediatrik izlenimden acil implant cerrahisine birçok makale yayınlamıştır. GC America ve Clinician's Choice da dâhil olmak üzere birçok firma için ürün değerlendirici olarak çalışmıştır. Fikri mülkiyet geliştirme ile uğraşan bir firma olan Research Driven'in kurucu ortağıdır. Amerikan Adli Diş Hekimliği Derneği, Uluslararası İmplantoloji Takımı, Osseointegrasyon Akademisi, Amerikan İmplant Diş Hekimliği Akademisi ve Uluslararası Oral İmplantoloji Kongresi'ne üyelikleri bulunmaktadır. lkalman@uwo.ca adresinden kendisine ulaşabilirsiniz.

ANGELUS • ANGELUS • ANGELUS • ANGELUS • ANGELUS • ANGELUS • ANGELUS • ANGELUS • ANGELUS • ANGELUS •

KOMPLE MTA ÜRÜN GRUBU

Biyoseramik materyaller

MTA-FILLAPEX
MTA-based endodontic sealer
Cemento obturador endodóntico a base de MTA
Cimento obturador endodóntico à base de MTA
4 g Double syringe | Jeringa doble | Seringa dupla

MTA-FILLAPEX
MTA-based endodontic sealer
Cemento obturador endodóntico a base de MTA
Cimento obturador endodóntico à base de MTA
30 g

MTA-FILLAPEX
PASTA-BASE | BASE PASTE
12g

MTA REPAIR HP
0.085g
2

THE DENTAL ADVISOR
TOP 100 PRODUCTS 2015

THE DENTAL ADVISOR
TOP 25 ENDODONTIC PRODUCTS 2015

THE DENTAL ADVISOR
TOP 2014

THE DENTAL ADVISOR
2015 PREFERRED PRODUCTS

MTA REPAIR HP
PEK YAKINDA

Provizyonel ambalajlama. Sadece açılıyıcı şeffik.

angelus®
science and technology

www.angelus.ind.br

gulsas 35 yıl
başarıyoruz, hedefimiz.

GÜLSA TIBBİ CİHAZLAR VE MALZEME SANAYİ TİCARET A.Ş.
Telefon: +90 232 469 00 33 - info@gulsa.com.tr
Faks: +90 232 469 09 00 - www.gulsa.com.tr