

DENTAL TRIBUNE

The World's Dental Newspaper · German Edition 

No. 4/2016 · 13. Jahrgang · Leipzig, 6. April 2016 · PVSt. 64494 · Einzelpreis: 3,00 €



Was – wann – wie

Übersichtliche Darstellung aktueller Konzepte der postendodontischen Versorgung von wurzelkanalbehandelten Zähnen – eine Entscheidungshilfe. Von Dr. Brigitte Zimmerli. [▶ Seite 4f](#)



Blickrichtung Zukunft

Die TSpro GmbH beschäftigt sich u. a. mit der Entwicklung und Herstellung von Mundhygiene- und Konsumgüterprodukten. Geschäftsführer Matthias Georgi im Interview. [▶ Seite 8](#)



D-A-CH-Zahn 2016

„Minimal invasiv – maximal wirksam!“ lautet das Motto der Veranstaltung, die vom 26. bis 28. Mai 2016 als Dreiländer-Dental-Kongress in Bad Ischl, Österreich, stattfindet. [▶ Seite 9](#)

ANZEIGE

Semi-permanenter Implantatzement



ZAKK® Implant

R-dental Dentalerzeugnisse GmbH
Informationen unter Tel. 0 40 - 22757617
Fax 0 800 - 733 68 25 gebührenfrei
E-mail: info@r-dental.com
r-dental.com

Korruption wird der Kampf angesagt

BZÄK und Zahnärztekammern verfolgen Null-Toleranz-Politik gegenüber Korruption.

BONN/KREMS (jp) – Ein nicht weitergegebener Rabatt aus dem Dentalhandel, dem Dentallabor oder z.B. von Implantatherstellern an den Patienten bei der Liquidation aus der Praxis kann künftig ganz rasch zu strafrechtlichen Konsequenzen führen. Dies infolge des im Deutschen Bundestag derzeit zur Beschlussfassung anstehenden Anti-Korruptionsgesetzes für das Gesundheitswesen. Der Fachanwalt Prof. Dr. Thomas Ratajczak, Justiziar des BDIZ EDI, kommentiert das Vorhaben des Gesetzgebers so: „Alles, was heute verboten ist, bleibt verboten. Aber es unterliegt einer ganz anderen strafrechtlichen Konsequenz.“ Zuständig für Korruption im Gesundheitswesen (§ 299, 299a und b Strafgesetzbuch) werden die Staatsanwaltschaften der Abteilung I sein, die auch Kapitalverbrechen betreffen und mit ganz anderen Strafkategorien an ihre Fälle gehen, allerdings in der Regel wenig Erfah-

rung mit ärztlichem Recht haben. Ratajczak warnt davor, sich hier schnell auf Deals mit der Staatsan-

die Vorgaben der Berufsordnungen, das Heilmittelwerbe-gesetz, die Vorschriften des Kassenrechts (SGB V,

transparenter. „Nehmen Sie keine Vorteile an und fordern Sie nichts“, so sein genereller Rat. Orientierung gibt die Broschüre des BDIZ EDI mit beigefügter Compliance-Erklärung, weitere Informationen bieten auch die KZBV und die BZÄK an.

In der Folge eines Fernsehberichts über Bestechung von Zahnärzten durch Dentallabore, die als „weitverbreitet“ dargestellt wurde, verurteilt die BZÄK jede Form von Korruption, Bestechung oder Bestechlichkeit im Gesundheitswesen. In ihrer Musterberufsordnung sei dies entsprechend fixiert.

Gemeinsam mit den (Landes-) Zahnärztekammern sei die BZÄK bestrebt, Regelverstößen bereits durch Aufklärung vorzubeugen, denn Unwissenheit schützt nicht vor Strafe. Sollten konkrete Vorwürfe bekannt werden, prüfen die Landes Zahnärztekammern diese umgehend und gehen bei Verstößen vor. [DT](#)



waltschaft einzulassen, da immer auch berufsrechtliche Konsequenzen vom Entzug der vertragszahnärztlichen Zulassung bis hin zum Approbationsentzug folgen können. Ratajczak empfiehlt, sich penibel an

Mantelverträge) und die Abrechnungsvorschriften zu halten. Bei Kosten, die dem Patienten weiterberechnet werden, müssen Naturalrabatte umgelegt werden. Grundsätzlich seien Geldrabatte besser, weil

Blue is beautiful

Beliebteste Zahnbürstenfarbe.

AMSTERDAM – Blau ist omnipräsent. Regelmäßig belegen Studien, dass Blau die Lieblingsfarbe von Menschen ist. Das gilt auch bei der Wahl der Zahnbürste.

Doch was hat es mit der Faszination fürs Blaue auf sich? Wissenschaftler vermuten dahinter die beruhigende Wirkung der Farbe. Weiter entfernte Objekte und Flächen werden von unserem optischen System als blauer empfunden. Unseren Vorfahren ermöglichte der weite Blick über die Savanne, gefährliche Tiere rechtzeitig zu sehen und sich gegebenenfalls in Sicherheit zu bringen. Ebenso verspricht ein blauer Himmel gutes Wetter. Die Farbe Blau weckt bei uns bis heute viele positive Assoziationen.

Beliebt ist auch die Farbe Rot beim Kauf von Zahnbürsten, allerdings mehrheitlich bei Frauen. Ob diese Farbpräferenz ebenfalls evolutionär bedingt ist, darüber können Wissenschaftler nur spekulieren. [DT](#)

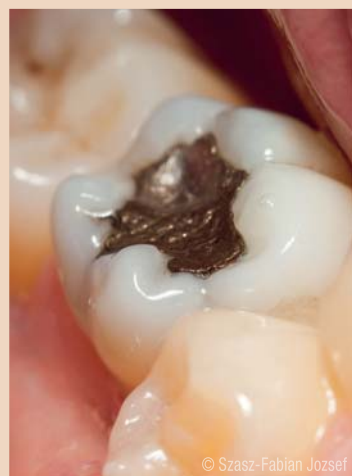Quelle: ZWP online



Kein Amalgamverbot

EU legt Entwurf einer Quecksilberverordnung vor.

BONN/KREMS (jp) – Die Europäische Kommission hat ein Gesetzgebungspaket zur Umsetzung



Kommission schlägt vor, dass ab dem 1. Januar 2019 europaweit nur noch Dentalamalgam in verkapselter Form verwendet werden darf. Zudem müssen alle zahnmedizinischen Einrichtungen ab diesem Zeitpunkt mit Amalgamabscheidern ausgestattet sein. Die Europäische Kommission rechnet damit, dass dadurch in den Zahnarztpraxen in der EU zusätzliche Kosten von 10 bis 58 Millionen Euro pro Jahr durch Installation und Wartung der Abscheider entstehen werden. Ein vollständiges Amalgamverbot wird von der Europäischen Kommission nicht anvisiert.

Deutschland gut aufgestellt

Für Deutschland bedeutet der Kommissionsvorschlag nur geringe Änderungen, da die deutschen Zahnarztpraxen bereits verpflichtend mit Amalgamabscheidern ausgerüstet sind. Nach Zahlen des Dentalhandels bestehen zudem lediglich sieben Prozent der Füllungen in Deutschland aus Amalgam. Begünstigt wird der Amalgamersatz als Füllungsmaterial durch die Möglichkeit der Mehrkostenvereinbarungen. [DT](#)

der 2013 ins Leben gerufenen Minamata-Konvention (benannt nach der japanischen Küstenstadt, in der sich in den 1950er-Jahren eine Quecksilber-Katastrophe ereignete) der Vereinten Nationen vorgelegt, die das Ziel hat, den weltweiten Verbrauch von Quecksilber weiter zu reduzieren.

Der Verordnungsentwurf greift auch die Verwendung von Dentalamalgam auf. Die Europäische

ANZEIGE

Sag mal BLUE SAFETY,

kann ich mit Wasserhygiene

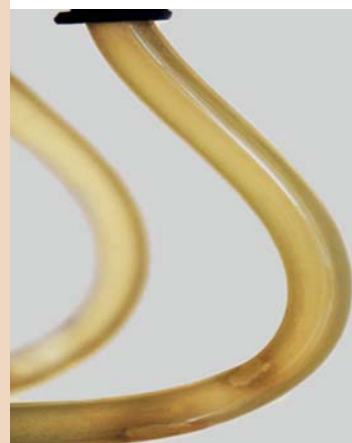auch Geld sparen?



Ja. Eine Zahnarztpraxis mit fünf Behandlungseinheiten spart pro Jahr bis 6.000 €.

Wie? Durch Entfall von Entkeimungsmitteln und Intensiventkeimungen. Durch Übernahme akkreditierter Wasserproben gem. DIN EN ISO 19458 durch BLUE SAFETY. Durch Entfall von Reparaturkosten durch Verstopfungen mit Biofilm.

Klingt stichhaltig? Ist es auch. Und Sie können das auch.



Wegen H₂O₂: Biofilmbildung




Mit SAFEWATER von BLUE SAFETY

Informieren und absichern. Jetzt.
Kostenfreie Hygieneberatung unter 0800 25 83 72 33
Erfahrungsberichte auf www.safewater.video



Spitzenverdiener ohne Geld

Jürgen Pischel spricht Klartext



Zehn Prozent der Zahnärzte „verdienen“ öffentlichen Statistiken folgend mehr als 250.000 Euro. Der „Median“ dessen, was aus den Praxisumsätzen aller Zahnärzte übrig bleibt, liegt bei 135.000 Euro im Jahr. Dies aus einem Durchschnittsumsatz von rund 420.000 Euro.

Soweit „offizielle“ Statistiken, was nichts darüber sagt, ob es dem Zahnarzt gut geht oder er finanzielle Probleme hat. In jeder betriebswirtschaftlichen Analyse der Steuerberater steht oben das Prinzip: Liquidität steht vor Rentabilität und vor Umsatz. Dies heißt, dass man zuerst auf die Liquidität achten soll, bevor man die Gewinnentwicklung analysiert. Und zu guter Letzt ist dann der Blick auf den Umsatz angebracht. Der Umsatz kann gut sein, aber bei vielen offenen Rechnungen sagt er nichts aus über den Gewinn.

Der Blick auf die Liquidität ist deshalb zwingend, denn letztlich bedeutet die fehlende Liquidität den Tod einer Praxis. Deutlicher kann man dies nicht ausdrücken.

Da habe ich einen so tollen Umsatz, arbeite mich halb zu Tode und komme wirtschaftlich nicht klar. Woran liegt das? So fragen sich viele Zahnärzte.

Eine detaillierte Liquiditätsrechnung kann diese Frage beantworten. Sind die Privatentnahmen im richtigen Rahmen, wurden private Steuern bezahlt, wie wirken sich die Tilgungen für Praxis-

anschaffungen oder Privat aus? Sind die ausstehenden Forderungen an Patienten zu hoch, und könnte ein verbessertes Forderungsmanagement hier Abhilfe schaffen?

Der Blick auf die Liquiditätsrechnung muss die Transparenz über den Zustand der Zahnarztpraxis und deren weitere Entwicklung eröffnen.

Ein häufiges Problem: Die Steuernachzahlung, die immer wieder für viele Zahnärzte scheinbar plötzlich per Steuerbescheid ins Haus kommt. Eine Steuernachzahlung bedeutet nicht nur eine Nachzahlung, sondern zugleich auch erhöhte Steuervorauszahlungsbeträge, und diese meist auch rückwirkend.

Die von den Finanzverwaltungen in Rechnung gestellten Summen sind für viele ruinös.

Es gibt nur eine Lösung, will man als Praxisinhaber trotz bester Umsätze nicht auf einer, die Liquidität gefährdenden, Zeitbombe sitzen: regelmäßiges Reporting über Ausgaben einschließlich der privaten Belastungen, die Entwicklung von Darlehen, Forderungen und Verbindlichkeiten und was muss ich einfach umsetzen, um das alles leisten zu können.

Blieben Sie liquide,
toi, toi, toi,
Ihr
J. Pischel

Orientierungshilfe, mehr nicht!

KZBV und BZÄK empfehlen kritischen Umgang mit Bewertungsportalen.



BERLIN/KÖLN – Vor dem Hintergrund der Entscheidung des Bundesgerichtshofes (BGH) zu Arzt- und Zahnarztbewertungsportalen im Internet raten Kassenzahnärztliche Bundesvereinigung (KZBV) und Bundeszahnärztekammer (BZÄK) Nutzern zu einem ebenso kritischen wie verantwortungsvollen Umgang mit entsprechenden Onlineplattformen.

Für eine qualitativ hochwertige zahnärztliche Versorgung sind gut informierte Patienten eine wichtige Voraussetzung. Das Internet kann durchaus nützlich sein, einen geeig-

neten Zahnarzt zu finden, und Bewertungsportale bieten eine erste Orientierung. Nutzer sollten allerdings nicht zu viel von solchen Plattformen erwarten, denn diese können lediglich subjektive Erfahrungen und Eindrücke von anderen Patienten abbilden und nach den jeweiligen Kriterien des Betreibers bewerten. Die tatsächliche und letztlich entscheidende Behandlungsqualität im klinischen Sinne können Bewertungsportale in der Regel nicht widerspiegeln. Auch die persönliche Vertrauensbeziehung zwischen Patient und Behandler kann durch einen Online-Abgleich in keiner Weise ersetzt werden.

Wichtig ist, dass seriöse Bewertungsportale im Internet gewisse Qualitätsstandards erfüllen. KZBV und BZÄK haben daher für Nutzer und Anbieter den Leitfaden „Gute Praxis Zahnarztbewertungsportale“ erstellt. Die Qualitätskriterien des Leitfadens beziehen sich auf recht-

liche, inhaltliche und technische Aspekte. Ebenso wichtig sind Verständlichkeit, Transparenz und die Pflichten des Herausgebers.

Entscheidung des BGH zu Bewertungsportalen im Internet

Nach der Klage eines Zahnarztes hat der BGH in seinem gerade gefällten Grundsatzurteil entschieden, dass ein Portalbetreiber für abgegebene Bewertungen haftet, wenn er zumutbare Prüfpflichten verletzt. Die Prüfpflicht richtet sich nach den Umständen des Einzelfalls. Bei dem vor dem BGH anhängigen Rechtsstreit hatte der Zahnarzt eine negative Bewertung erhalten und daraufhin einen Nachweis verlangt, dass der Patient tatsächlich in seiner Praxis gewesen sei. Der BGH verwies das Verfahren zurück an die Vorinstanz zur Neuverhandlung (Az.: VI ZR 34/15). [DT](#)

Quelle: KZBV/BZÄK

Deutschlands Beste Arbeitgeber 2016

Great Place to Work® Wettbewerb: Auszeichnung geht u.a. auch an BEGO.

KÖLN – Nach der Auszeichnung „Beste Arbeitgeber Niedersachsen-Bremen“, ist BEGO nun auch als einer der besten Arbeitgeber benannt worden. Bewertungsgrundlage war eine anonyme Befragung der Mitarbeiter von BEGO zu zentralen Arbeitsplatzthemen wie Vertrauen in der Zusammenarbeit, Führung, berufliche Entwicklung, Vergütung, Gesundheitsförderung und Work-Life-Balance. Zudem wurde die Qualität der Maßnahmen der Personalarbeit zur Unterstützung und Förderung der Mitarbeiter bewertet. Die Auszeichnung steht dabei für besondere Leistungen und hohes Engagement bei der Entwicklung vertrauensvoller Arbeitsbeziehungen und der Gestaltung attraktiver Arbeitsbedingungen für die Beschäftigten.



Christoph Weiss, geschäftsführender Gesellschafter der BEGO, und Jürgen Schultze, Leiter Vertrieb International der BEGO Bremer Goldschlägerei Wilh. Herbst GmbH & Co. KG, freuen sich gemeinsam über die Auszeichnung.

Insgesamt nahmen 613 Unternehmen an der aktuellen Benchmark-Untersuchung zur Qualität und Attraktivität der Arbeitsplatzkultur teil und stellten sich einer unabhängigen Prüfung durch das Great Place to Work® Institut. 100

Unternehmen wurden im Rahmen des Wettbewerbs mit dem Great Place to Work® Qualitätssiegel ausgezeichnet. [DT](#)

Quelle: BEGO

Editorische Notiz (Schreibweise männlich/weiblich)

Wir bitten um Verständnis, dass – aus Gründen der Lesbarkeit – auf eine durchgängige Nennung der männlichen und weiblichen Bezeichnungen verzichtet wurde. Selbstverständlich beziehen sich alle Texte in gleicher Weise auf Männer und Frauen.

Die Redaktion



DENTAL TRIBUNE

IMPRESSUM

Verlag
Oemus Media AG
Holbeinstraße 29
04229 Leipzig
Tel.: 0341 48474-0
Fax: 0341 48474-290
kontakt@oemus-media.de
www.oemus.com

Verleger
Torsten R. Oemus

Verlagsleitung
Ingolf Döbbecke
Dipl.-Päd. Jürgen Isbaner
Dipl.-Betriebsw. Lutz V. Hiller

Chefredaktion
Dipl.-Päd. Jürgen Isbaner (ji)
V.i.S.d.P.
isbaner@oemus-media.de

Redaktionsleitung
Majang Hartwig-Kramer (mhk)
m.hartwig-kramer@oemus-media.de

Redaktion
Marina Schreiber (ms)
m.schreiber@oemus-media.de

Korrespondent Gesundheitspolitik
Jürgen Pischel (jp)
info@dp-uni.ac.at

Anzeigenverkauf Verkaufsleitung
Dipl.-Betriebsw. Lutz V. Hiller
hiller@oemus-media.de

Projektmanagement/Vertrieb
Nadine Naumann
n.naumann@oemus-media.de

Produktionsleitung
Gernot Meyer
meyer@oemus-media.de

Anzeigendisposition
Lysann Reichardt
lreichardt@oemus-media.de

Layout/Satz
Dipl.-Des. (FH) Alexander Jahn

Lektorat
Hans Motschmann

Mitglied der Informationsgemeinschaft zur Feststellung der Verbreitung von Werbeträgern e.V.

Erscheinungsweise

Dental Tribune German Edition erscheint 2016 mit 12 Ausgaben, es gilt die Preisliste Nr. 6 vom 1.1.2016. Es gelten die AGB.

Druckerei

Vogel Druck und Medienservice GmbH, Leibnizstraße 5, 97204 Höchberg

Verlags- und Urheberrecht

Dental Tribune German Edition ist ein eigenständiges redaktionelles Publikationsorgan der OEMUS MEDIA AG. Die Zeitschrift und die enthaltenen Beiträge und Abbildungen sind urheberrechtlich geschützt. Jede Vervielfältigung ist ohne Zustimmung des Verlages unzulässig und strafbar. Das gilt besonders für Vervielfältigungen, Übersetzungen, Mikroverfilmungen und die Einspeicherung und Bearbeitung in elektronischen Systemen. Nachdruck, auch auszugsweise, nur mit Genehmigung des Verlages. Bei Einsendungen an die Redaktion wird das Einverständnis zur vollen oder auszugsweisen Veröffentlichung vorausgesetzt, sofern nichts anderes vermerkt ist. Mit Einsendung des Manuskriptes geht das Recht zur Veröffentlichung als auch die Rechte zur Übersetzung, zur Vergabe von Nachdruckrechten in deutscher oder fremder Sprache, zur elektronischen Speicherung in Datenbanken zur Herstellung von Sonderdrucken und Fotokopien an den Verlag über. Für unverlangt eingesandte Bücher und Manuskripte kann keine Gewähr übernommen werden. Mit anderen als den redaktionseigenen Signa oder mit Verfasseramen gekennzeichnete Beiträge geben die Auffassung der Verfasser wieder, welche der Meinung der Redaktion nicht zu entsprechen braucht. Der Autor des Beitrages trägt die Verantwortung. Gekennzeichnete Sonderteile und Anzeigen befinden sich außerhalb der Verantwortung der Redaktion. Für Verbands-, Unternehmens- und Marktinformationen kann keine Gewähr übernommen werden. Eine Haftung für Folgen aus unrichtigen oder fehlerhaften Darstellungen wird in jedem Falle ausgeschlossen. Gerichtsstand ist Leipzig.

Ewald-Harndt-Medaille verliehen

Höchste Auszeichnung der Zahnärztekammer Berlin verliehen.



v.l. Dr. Michael Dreyer, Vizepräsident, Zahnarzt Wolfgang Laube, Zahnarzt Gerhard Albrecht, Dr. Wolfgang Schmiedel, Präsident der Zahnärztekammer Berlin

BERLIN – Die Zahnärztekammer Berlin verlieh im Rahmen des Berliner Zahnärztetags die Ewald-Harndt-Medaille an die Zahnärzte Gerhard Albrecht und Wolfgang

Laube. „Mit dieser Auszeichnung möchten wir beide geschätzte Kollegen für ihr lebenslanges, unablässiges Wirken für die Berliner Zahnärzteschaft ehren“, erklärt Dr.

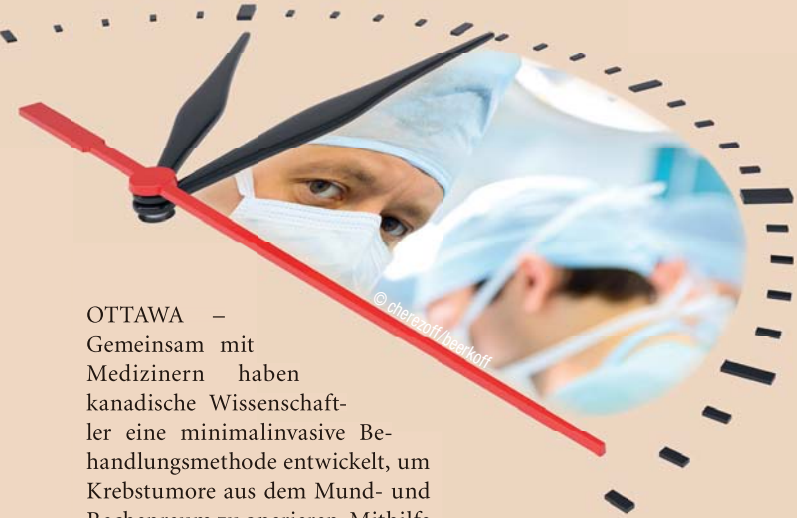Wolfgang Schmiedel, Präsident der Zahnärztekammer.

Der 88-jährige Gerhard Albrecht war seit 1961, parallel zu seiner Tätigkeit in eigener Praxis, u.a. als Vorstandsmitglied der ZÄK Berlin und in zahlreichen Ausschüssen der KZV Berlin tätig. Auch der 95-jährige Berliner Wolfgang Laube engagierte sich neben seiner Praxis-tätigkeit in der Landespolitik, u.a. als Mitglied der Delegiertenversammlung der Zahnärztekammer Berlin und als Mitglied des KZV-Vorstandes.

Die Ewald-Harndt-Medaille wird an Persönlichkeiten oder Organisationen vergeben, die sich in herausragender Weise um den zahnärztlichen Berufsstand verdient gemacht haben. [DT](#)

Schnellere Heilung

Neue Methode der Mundkrebsbehandlung verkürzt Genesungszeit.



OTTAWA – Gemeinsam mit Medizinern haben kanadische Wissenschaftler eine minimalinvasive Behandlungsmethode entwickelt, um Krebstumore aus dem Mund- und Rachenraum zu operieren. Mithilfe eines Mikroskops und Operationslasers wird das Krebsgeschwür mit kleinen Schnitten entfernt und somit eine schnellere Erholung des Patienten ermöglicht.

Bislang verursachte die chirurgische Entfernung des Tumors häufig massive Verletzungen des Kiefers. Ist der Tumor aufgrund seiner Lage inoperabel, stellen Bestrahlung und Chemotherapie noch immer die gängigen Behandlungsmethoden dar. Die Patienten sind bei diesen Therapieformen jedoch starken Nebenwirkungen wie Übelkeit und Schleimhautentzündungen ausgesetzt. Die neuartige Methode wird in Kanada bereits seit 2002 erprobt und etabliert sich zunehmend als Therapieform.

Jedes Jahr erkranken weltweit mehr als 450.000 Menschen neu an Mund- und Kehlkopfkrebs. Insbesondere die Zahl der Krebserkrankungen des Mund- und Rachenraumes, die durch Humane Papillomviren (HPV) ausgelöst werden,

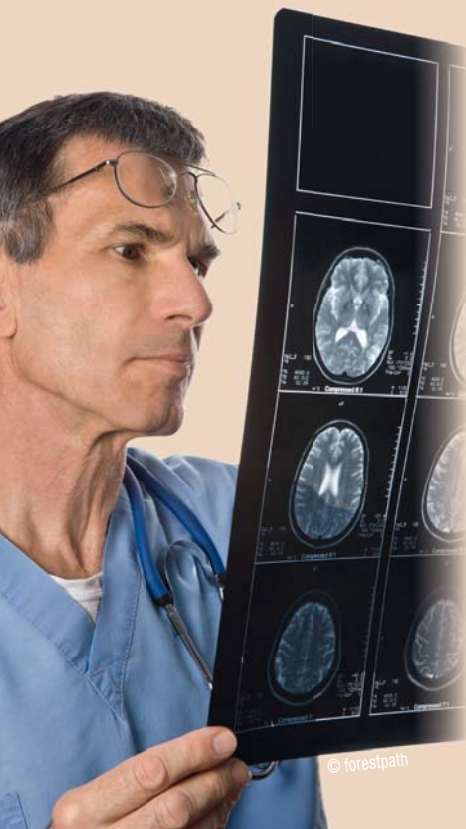ist deutlich angestiegen. Die HPV-Infektion ist eine der häufigsten durch Geschlechtsverkehr übertragenen Infektionen. Durch Oralverkehr können die Viren auf die Mundschleimhaut übertragen werden und ein tumorartiges Wachsen der infizierten Zellen auslösen. Es besteht jedoch auch bei geschütztem Sexualverkehr ein Ansteckungsrisiko.

Die Wissenschaftler gehen davon aus, dass 15 von derzeit 150 bekannten HPV-Typen Krebs verursachen. HPV produzieren ein Protein, das die Selbstheilungskräfte der Zellen ausschaltet und somit bösartige Zellveränderungen hervorrufen kann. Oft bleibt die Infektion bei den Betroffenen lange Zeit unbemerkt, teilweise auch, weil ihr körpereigenes Immunsystem die Viren zerstört, bevor es zur Tumorbildung kommt. [DTI](#)

Quelle: ZWP online

Hirnblutungen und Schlaganfall

Karieserreger können schwerwiegende Erkrankungen verursachen.



OSAKA – Der Karieserreger *Streptococcus mutans* macht nicht nur den Zahnschmelz mürbe, sondern auch die Hirnarterien. Dadurch könnten Blutungen im Gehirn ausgelöst werden, die im schlimmsten Fall einen Schlaganfall auslösen, berichten Wissenschaftler der Universität Osaka im Scientific Reports (2016; doi: 10.1038/srep20074).

Der Speichel von untersuchten Schlaganfallpatienten wies laut den Forschern relativ häufig eine Form des Karieserregers *Streptococcus mutans* auf. Wie im Fachmagazin zu lesen ist, produzieren diese Bakterien ein bestimmtes Protein, welches sich an den Wänden von Blutgefäßen festsetzt und so Entzündungen auslöst. Gelangen diese Keime vom Mund in den Blutkreislauf, erhöhe sich das Risiko eines Schlaganfalls. [DTI](#)

Quelle: ZWP online

Lebensrettende Milchzähne

Stammzellen aus Kinderzähnen für die Zukunft einlagern.

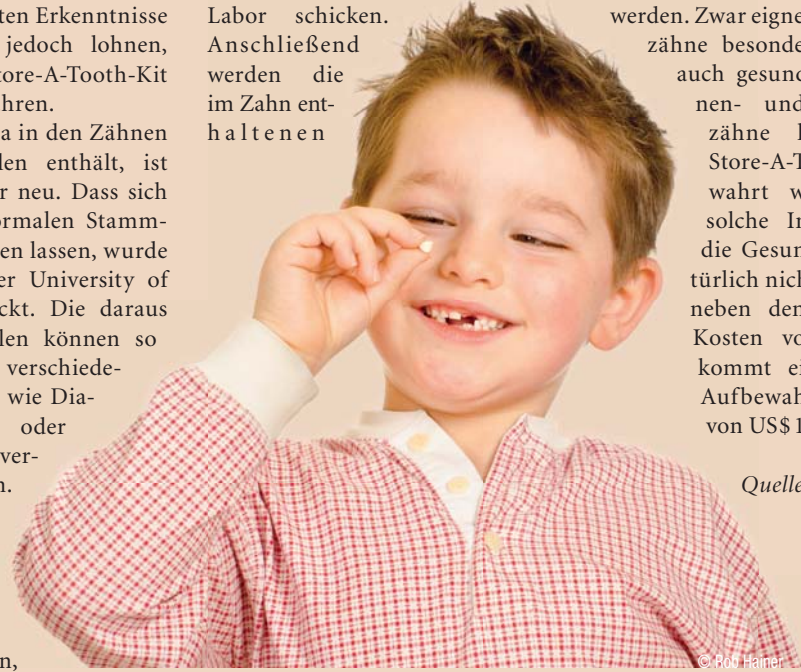OAKLAND – In den seltensten Fällen werden verlorene Milchzähne von Kindern aufgehoben. Anhand der neusten Erkenntnisse könnte es sich jedoch lohnen, Zähne mit dem Store-A-Tooth-Kit länger aufzubewahren.

Dass die Pulpa in den Zähnen Nervenstammzellen enthält, ist längst nicht mehr neu. Dass sich diese aber zu normalen Stammzellen zurückbilden lassen, wurde erst 2014 von der University of California entdeckt. Die daraus gewonnenen Zellen können so zur Behandlung verschiedener Krankheiten, wie Diabetes, Arthritis oder sogar Parkinson, verwendet werden. Diese Möglichkeiten bietet jetzt die „dentale Stammzellenbank“ Store-A-Tooth. Eltern,

deren Kinder einen Zahn verloren haben, können diesen in einer speziellen Box an das Labor schicken. Anschließend werden die im Zahn enthaltenen

Stammzellen entnommen und so lange gelagert, bis diese im Falle einer Krankheit benötigt werden. Zwar eignen sich Milchzähne besonders gut, aber auch gesunde Erwachsenen- und Weisheitszähne können mit Store-A-Tooth aufbewahrt werden. Eine solche Investition in die Gesundheit ist natürlich nicht ganz billig: neben den einmaligen Kosten von US\$ 1.749 kommt eine jährliche Aufbewahrungsgebühr von US\$ 120 hinzu. [DTI](#)

Quelle: ZWP online



ANZEIGE

Registration:

http://isdh2016.dentalhygienists.ch



International Symposium
on Dental Hygiene
2016

New Challenges

20th International Symposium on Dental Hygiene
23rd to 25th June 2016 + Basel + Switzerland

Die Qualität entscheidet über den Erfolg

Aktuelle Konzepte der postendodontischen Versorgung von wurzelkanalbehandelten Zähnen – eine Entscheidungshilfe. Von Dr. Brigitte Zimmerli, Burgdorf, Schweiz.

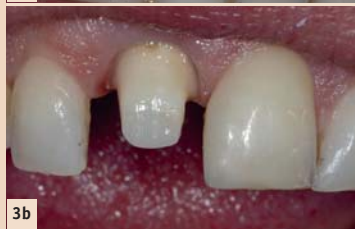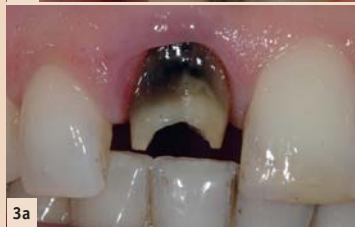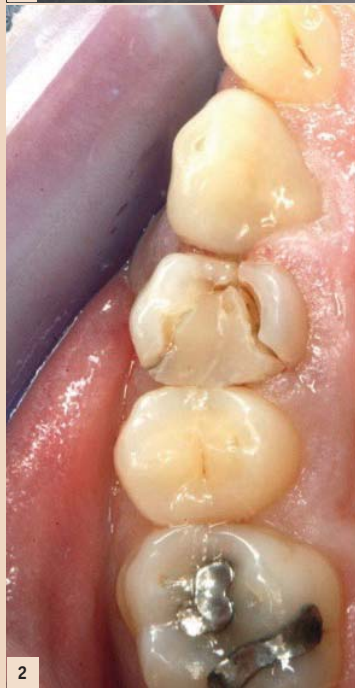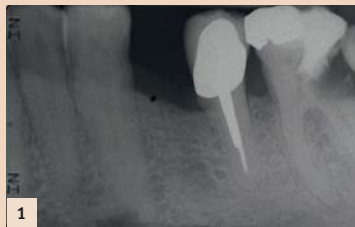Bevor eine Wurzelkanalbehandlung durchgeführt wird, muss entschieden werden, ob der Zahn mit sinnvollem Aufwand restauriert und erhalten werden kann oder ob der Defekt bereits so fortgeschritten ist, dass ein Zahnerhalt langfristig nicht möglich ist (Abb. 1). Eine Entscheidung, ob die Wurzelkanalbehandlung in der Privatpraxis erfolgen kann oder ob ein Spezialist beigezogen werden muss, sollte relativ früh erfolgen. Bei mehrwurzeligen Zähnen muss geprüft werden, ob ein Teilerhalt des Zahnes mittels Wurzelamputation oder Hemisektion sinnvoll ist. Der Patient sollte in die Therapieentscheidung einbezogen und über die Kosten und die vermutete Prognose informiert werden. Grundsätzlich hat die Wurzelkanalbehandlung, sofern diese nach den gängigen Qualitätsleitlinien durchgeführt wird, eine gute Prognose (85 bis 95 Prozent Erfolg).

Wird die Wurzelkanalbehandlung bei einem Zahn mit periapikalem Befund durchgeführt, muss nicht erst die Ausheilung dieser Läsion abgewartet werden, bevor die definitive Versorgung des Zahnes erfolgt, da ein dichter koronaler Verschluss wesentlich für eine gute Prognose des endodontisch behandelten Zahnes ist.

Eine Undichtigkeit der koronalen Füllung (sog. „coronal leakage“) oder ein Freiliegen der Wurzelkanalfüllung (z.B. nach einer Fraktur) begünstigt den Misserfolg der Wurzelkanalbehandlung. Ist ein „coronal leakage“ vorhanden, muss entschieden werden, ob bei einer erneuten Versorgung des Zahnes nicht auch die Wurzelkanalfüllung neu gelegt werden sollte. Dies ist abhängig von der Dauer der Exposition der Wurzelkanalfüllung und deren Dichtigkeit. Wichtig ist auch, ob eine periapikale Pathologie vorliegt, ob der Patient Beschwerden hat und mit welcher Technik der Zahn rekonstruiert wird. Bei einer indirekten Arbeit ist es eher indiziert, zu revidieren, als bei einer Versorgung mit einer Kompositfüllung, bei welcher man relativ einfach durch die Füllung hindurch die Revision der Wurzelkanalfüllung machen kann.

Wurzelkanalbehandelte Zähne sind anfälliger für Frakturen. Dies liegt zwar nicht daran, dass die Zähne spröder werden oder „dehydrieren“, aber durch den hohen Substanzverlust sind die bestehenden Zahnwände meistens stark ausgedünnt. Zudem ist die Propriozeption des wurzelkanalbehandelten Zahnes vermindert. Das bedeutet, dass das Druckgefühl bei diesem Zahn um das Doppelte bis Dreifache erniedrigt ist im Vergleich zum vitalen Zahn.

Dank der Adhäsivtechnik muss nicht jeder Höcker im Seitenzahnbereich bei einem wurzelkanalbehandelten Zahn eingekürzt werden. Es ist aber wichtig, dass genügend Restzahnsubstanz vorhanden ist, denn spätere Zahnfrakturen sind oftmals fatal, da sie dünn aus-



rationsmaterialien. Damit später die Ästhetik nicht beeinträchtigt ist, scheint es besonders im Frontzahngebiet angezeigt, verfärbte wurzelkanalbehandelte Zähne vor der Restauration zu bleichen (Abb. 3a und b). Dies ist auch dann angezeigt, wenn grundsätzlich das verfärbte Dentin durch die Restauration abgedeckt wird, da das Behandlungsergebnis durch spätere Rezessionen der Gingiva verschlechtert werden kann. Beim Bleichen von devitalen Zähnen sind unbedingt Bleichtechniken ohne Hitzeapplikation anzuwenden, um das Risiko von Wurzelresorptionen zu reduzieren.

Entscheidungsfindung

Für die Entscheidung der Restaurationsart sind Defektgröße, Lokalisation des Zahnes und die prothetische Bedeutung wichtig. Das Diagramm (Abb. 4) versucht, eine Entscheidungshilfe für die Praxis zu liefern.

Bei kleineren oder mittelgroßen Defekten ist eine Kompositrestauration sicherlich die Therapie der Wahl. Diese wird in der Regel in einer zusätzlichen Sitzung nach erfolgter Wurzelkanalbehandlung gelegt. Dies hat den Vorteil, dass der Wurzelkanalsealer vollständig abgedeckt hat und die Dentinflächen von Sealerresten sauber gereinigt werden können: Voraussetzungen für eine erfolgreiche Adhäsionstechnik. Ein weiterer Vorteil bei einer Versorgung in der zweiten Sitzung liegt darin, dass das Wurzelkanalfüllmaterial problemlos auf Höhe des Kanaleingangs entfernt werden kann. Die Verwendung von parapulpären Schrauben bei Kompositfüllungen ist heute obsolet.

Bei größeren Substanzdefekten muss entschieden werden, ob eine Stiftinsertion für die Aufbaufüllung notwendig ist. Allgemein gilt, dass alle Stiftsysteme die Zahnwurzel schwächen und einzig der Retention der Aufbaufüllung dienen. Deshalb genügt es, nur einen Stift pro Zahn zu verwenden (nicht mehrere Stifte bei mehrwurzeligen Zähnen). Die Indikation für eine Stiftinsertion ist heute dank der Adhäsivtechnik wesentlich geringer (Tabelle 1).

Die Verwendung von intrakanalären Schrauben ist heute nicht mehr angezeigt. Beim Einbringen von Schrauben werden hohe Kräfte auf die Wurzel ausgeübt und dies erhöht das Risiko für Wurzelrisse und -frakturen wesentlich (Abb. 5a und b).

Wenn immer möglich, sollte einer stiftfreien Versorgung der Vorzug gegeben werden. Dabei ist heute der Übergang von Onlay zu

Krone fließend. Kompositfüllungen sind kostengünstig und können in einer Sitzung gelegt werden. Bei sehr großflächigen Defekten kann die Gestaltung der Approximalkontakte schwierig und die Anfertigung einer indirekten bzw. semidirekten Arbeit diskutiert werden. Gerade für wurzelkanalbehandelte Zähne sind chairside angefertigte CAD/CAM-Füllungen eine gute Wahl, da auf eine provisorische Versorgung verzichtet werden kann. Im Seitenzahnbereich gut bewährt haben sich sogenannte Endokronen. Diese Keramikfüllungen weisen eine zirkuläre Fassung auf, wobei sich der Präparationsrand am Substanz-

was das Risiko für Frakturen reduziert.

Inzwischen positiv dokumentiert ist die Technik der proximalen Box-Elevation (Abb. 7). Bei dieser Technik wird die proximale Stufe mit einer Kompositfüllung nach koronal verschoben, eine Kronenverlängerung unnötig und die (digitale) Abformung sowie die nachfolgende adhäsive Zementierung wesentlich vereinfacht. Wichtig ist dabei, dass diese proximale Kompositfüllung unter besten Bedingungen (Trockenlegung) gelegt wird, da bei einem Misserfolg die gesamte Rekonstruktion neu angefertigt werden muss. Zudem spielt

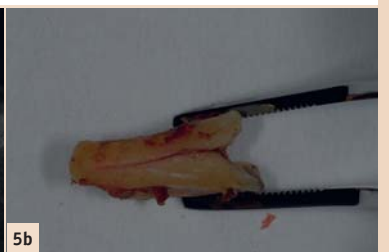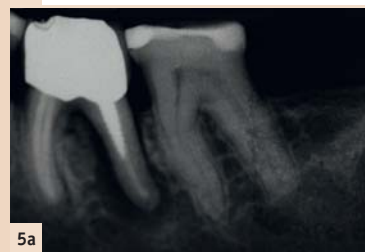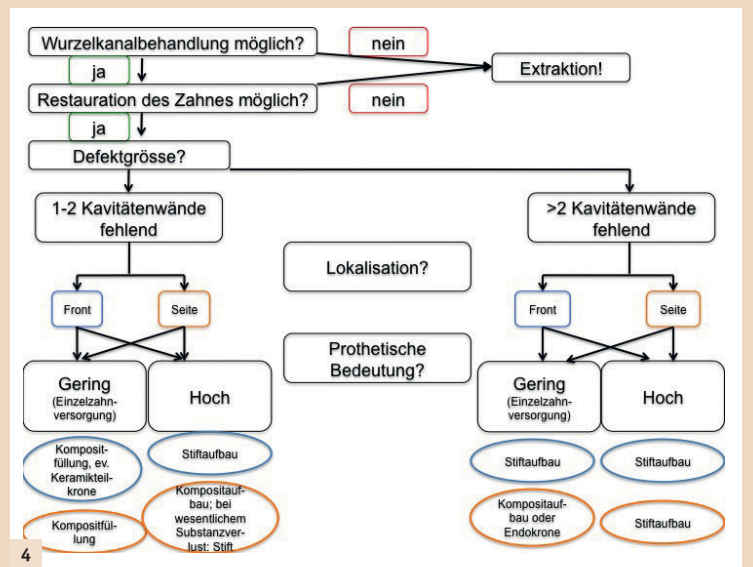


Abb. 1: Zahn 36 wurde alio loco mit einer Wurzelkanaleinlage und einer provisorischen (deutlich insuffizienten) Füllung versorgt. Eine sinnvolle Rekonstruktion scheint nicht möglich, da Zahn 38 nach mesial in den Defekt gekippt ist und bei einer vollständigen Exkavation wahrscheinlich eine Perforation in den interradikulären Raum erfolgt. Eine Extraktion des Zahnes scheint indiziert. Interessant ist, dass bei 36 die mesiale Wurzel vor einigen Jahren entfernt wurde und die distale Wurzel mit einer VMK-Krone mit Goldkernverankerung versorgt wurde. – Abb. 2: Zahn 14 wurde alio loco wurzelkanalbehandelt. Die Aufbaufüllung wurde in der gleichen Sitzung wie die Wurzelkanalfüllung gelegt. Die Patientin hat die Zahnarztrechnung noch nicht beglichen, als sie sich mit Schmerzen im Notfalldienst meldet. Die Fraktur des palatinalen Höckers zieht weit nach apikal, sodass der Zahn nicht sinnvoll erhalten werden konnte. – Abb. 3a: Zahn 12 nach Entfernen VMK-Krone und Stiftaufbau. – Abb. 3b: Zahn 12 nach Bleichen und Stumpfaufbau mit Faserstift und Komposit. – Abb. 4: Entscheidungshilfe für die postendodontische Versorgung: In Blau ist die Versorgung für den Frontzahnbereich und in Orange für den Seitenzahnbereich dargestellt. Je nach klinischer Situation muss vom Schema abgewichen werden. – Abb. 5a: Verdacht auf Rissbildung in distaler Wurzel: transluzente Zone um die ganze distale Wurzel. – Abb. 5b: Extrahierte Zahnwurzel 25 mit Längsriß.

defekt orientiert und nicht zwingend bis auf Höhe Gingiva gelegt wird. Eine zusätzliche Klebefläche wird durch eine inlayförmige Fassung des Pulpakavums erreicht (Abb. 6a und b). Die Langzeitdaten sind positiv, und durch das Wegfallen einer Stiftaufbaufüllung ist die Keramikschichtstärke höher,

die Zementwahl eine wichtige Rolle: die Verwendung von Kompositzementen mit einem Adhäsivsystem (Mehrschrittssysteme) lieferten in Studien die besseren Randabschlüsse als selbstadhäsive Zemente (Einkomponentenzemente). Die proximale Box-Elevation sollte nur dort, wo es wirklich notwendig ist, angewendet werden. Der dichteste Randabschluss wird nach wie vor bei der direkten Zementierung der Keramik auf den frisch präparierten Zahn erreicht.

Wenn ein Stiftaufbau aufgrund der klinischen Situation notwendig ist, stellt sich die Frage nach dem Material. Aktuell vorwiegend zur Verwendung kommen der indirekte

Kriterium	Stift eher „ja“	Stift eher „nein“
Zahnstyp	Frontzahn	Prämolare, Molare
Zahnrestsubstanz	deutlich minimiert: > 2 fehlende Kavitätenwände	1–2 fehlende Kavitätenwände
Prothetische Bedeutung	Brückenpfeiler, Prothesenverankerung	Einzelzahnversorgung

CANDULOR.COM

SAVE THE DATE



80 JAHRE
LEIDENSCHAFT FÜR
DIE PROTHETIK.

»MOMENTAUFNAHME«

PROTHETIK DAY

28. OKTOBER 2016
ZÜRICH

Die Veranstaltung findet auf Deutsch statt.



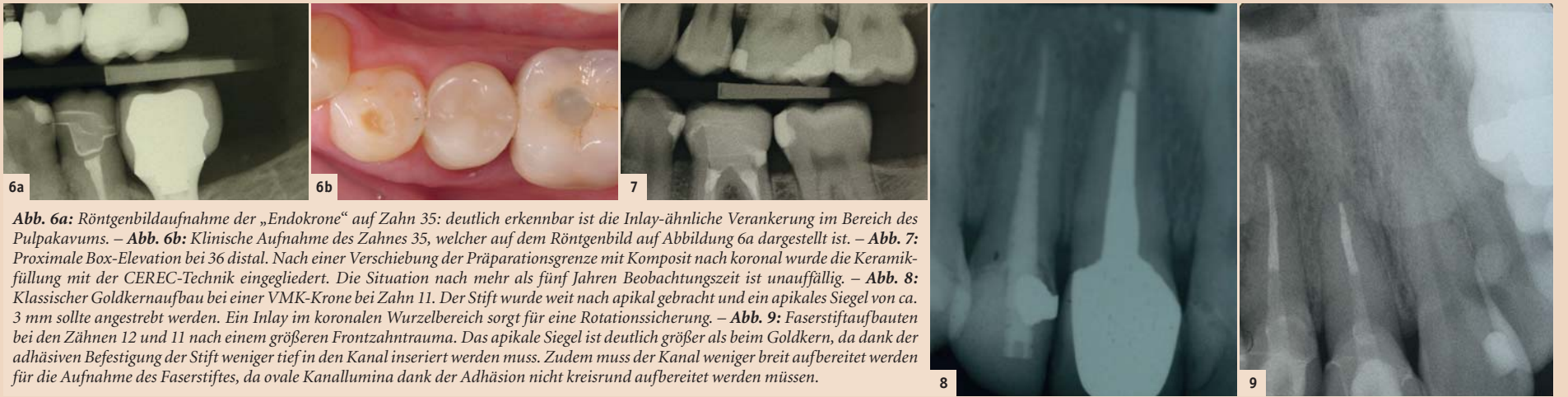

Abb. 6a: Röntgenbildaufnahme der „Endokrone“ auf Zahn 35: deutlich erkennbar ist die Inlay-ähnliche Verankerung im Bereich des Pulpakavums. – Abb. 6b: Klinische Aufnahme des Zahnes 35, welcher auf dem Röntgenbild auf Abbildung 6a dargestellt ist. – Abb. 7: Proximale Box-Elevation bei 36 distal. Nach einer Verschiebung der Präparationsgrenze mit Komposit nach koronal wurde die Keramikfüllung mit der CEREC-Technik eingegliedert. Die Situation nach mehr als fünf Jahren Beobachtungszeit ist unauffällig. – Abb. 8: Klassischer Goldkernaufbau bei einer VMK-Krone bei Zahn 11. Der Stift wurde weit nach apikal gebracht und ein apikales Siegel von ca. 3 mm sollte angestrebt werden. Ein Inlay im koronalen Wurzelbereich sorgt für eine Rotationssicherung. – Abb. 9: Faserstiftaufbauten bei den Zähnen 12 und 11 nach einem größeren Frontzahntrauma. Das apikale Siegel ist deutlich größer als beim Goldkern, da dank der adhäsiven Befestigung der Stift weniger tief in den Kanal inseriert werden muss. Zudem muss der Kanal weniger breit aufbereitet werden für die Aufnahme des Faserstiftes, da ovale Kanallumina dank der Adhäsion nicht kreisrund aufbereitet werden müssen.

Goldkernaufbau oder die direkten Stiftstechniken mit Faser-, Titan- oder Zirkonstiften, wobei Letztere wegen der nicht korrigierbaren Misserfolgsrisiken besser nicht mehr angewendet werden.

Eine kurze Gegenüberstellung findet sich in **Tabelle 2**.

Goldkernaufbau

Dieser ist in der Literatur bestens dokumentiert und hat sich viele Jahre bewährt (**Abb. 8**). Dennoch wird er allmählich durch die Faserstifte verdrängt. Ein größeres Risiko stellen bei der Goldkern-technik die Stiftprovisorien dar, da durch die ungenaue Passung des provisorischen Stiftes Wurzelfrakturen begünstigt werden. Zudem weisen Stiftprovisorien oft nur eine

ungenügende Abdichtung des Wurzelkanals auf. Wenn immer möglich, sollte deshalb auf ein Stiftprovisorium verzichtet werden.

Faserstifte

Faserstifte verfügen über zahlreiche Vorteile gegenüber den anderen Stifttypen: dank der einzeitigen Anfertigung des Stiftaufbaus kann ein koronales Leakage vermieden und dadurch ein Reinfekt des Wurzelkanalsystems ausgeschlossen werden. Zudem muss der Wurzelkanal dank der adhäsiven Befestigung nicht wesentlich aufbereitet werden, was die Gefahr von Perforationen oder Wurzelrissen senkt. Es zeigt sich, dass eine Insertion des Stiftes in das obere Wurzel Drittel bis maximal zur Hälfte des Wurzelkanals

ausreichend ist. Dadurch verbleibt ein apikales Siegel von mindestens 4–6 mm Guttapercha (**Abb. 9**).

Nachteilig ist die anspruchsvolle Adhäsion im Wurzelkanal. Dies ist zum einen der schlechten Kontrollierbarkeit geschuldet: Ohne Dentalmikroskop kann nicht geprüft werden, ob Sealerreste die Haftkraft vermindern. Zudem kann die Applikation von Haftvermittlern ebenfalls schlecht kontrolliert werden. Die Dentinbeschaffenheit des Wurzelkanals (Fibrodentin) erschwert die Penetration des Haftvermittlers in die Zahnhartsubstanz. Neben dem ungünstigen C-Faktor (Konfigurationsfaktor: Menge freier Oberfläche zu gebundener Oberfläche, was ein Maß für den Stress auf den Haftverbund bei der Polymerisation dar-

stellt), ist die Lichtpolymerisation erschwert. Es müssen zwingend dualhärtende Kompositzemente verwendet werden, da das Polymerisationslicht nur ungenügend in den Wurzelkanal hineingelangt. Die Forschungsdaten bezüglich des optimalen Zementierprotokolls im Wurzelkanal sind nicht eindeutig. Es scheint, dass Kompositzemente mit einem selbststützenden Haftvermittler oder allenfalls auch selbstadhäsive Kompositzemente gegenüber den Kompositzementen mit einer Phosphorsäureapplikation und anschließender Applikation des Haftvermittlers von Vorteil sein könnten. Zudem erhält man die homogenste Zementfuge, wenn der Zement mittels feiner Applikationsspritze direkt in den Kanal eingebracht wird.

Beim alleinigen Bestreichen der Stiftoberfläche mit Zement finden sich sehr viele Lufteinschlüsse. Das ideale Protokoll zur Vorbereitung des Faserstiftes ist nicht klar. Eine Silanisierung der Stiftoberfläche ist sicherlich nicht falsch. Ein zu langes Abstrahlen der Oberfläche kann aber die Stiftstabilität beeinträchtigen. Allgemein gilt es, eine Kontamination der Stiftoberfläche mit Fremdmaterial (z.B. Dentinabrieb bei einer Einprobe oder Latexpuder von den Handschuhen) zu vermeiden, da dies den dauerhaften Verbund des Stiftes mit der Zahnoberfläche reduziert. Am besten hält man sich bei der Insertion der Faserstifte an die Herstelleranweisungen! Die Verwendung von individualisierbaren Faserstiften (z.B. everStick POST) hat sich bislang aufgrund der anspruchsvollen Handhabung in der Klinik nicht bewährt.

Tabelle 2: Vergleich der gängigen Stiftstechniken

Kriterium	Goldkern	Titanstift	Zirkonstift	Faserstift
Adhäsion	· nicht notwendig · konventionelles Zementieren · adhäsives Zementieren mittels Abstrahlen und Silanisieren mäßig erfolgreich	· nicht notwendig · konventionelles Zementieren · adhäsives Zementieren mittels Abstrahlen und Silanisieren mäßig erfolgreich	· nicht notwendig · konventionelles Zementieren · adhäsives Zementieren mittels Silanisieren nur wenig erfolgreich	· notwendig · evtl. Silanisieren oder andere Vorbehandlung (Herstellerinformation!)
Ästhetik	· schlecht · bei dünnem Gingivatyp: Durchscheinen dunkel verfärbter Wurzel möglich · Metallfarbe muss maskiert werden (Opaker)	· schlecht · bei dünnem Gingivatyp: Durchscheinen dunkel verfärbter Wurzel möglich · Metallfarbe muss maskiert werden (Opaker)	· gut	· gut
E-Modul	· sehr steif: Frakturgefahr Wurzel	· sehr steif: Frakturgefahr Wurzel	· sehr steif: Frakturgefahr Wurzel	· E-Modul ähnlich Dentin
Erfahrung Behandler	· anspruchsvolle Technik: Retention Stift, Inlay-Präparation, Abformung, Provisorium	· mittlerer Anspruch: Retention Stift schwierig, Aufbaufüllung Komposit direkt	· Zementieren ist anspruchsvoll · Aufbaufüllung mit Komposit relativ einfach	· Zementieren ist anspruchsvoll · Aufbaufüllung mit Komposit relativ einfach
Misserfolge	· Wurzelfraktur (nicht korrigierbar) · Retentionsverlust (teilweise korrigierbar)	· Wurzelfraktur (nicht korrigierbar) · Verbund Komposit-Stift? (korrigierbar)	· Stiftbruch (nicht korrigierbar) · Wurzelfraktur (nicht korrigierbar)	· Dezementierung Stift (korrigierbar) · Stiftbruch (korrigierbar)
Preis	· teuer, Zahntechnik notwendig	· deutlich günstiger als Goldkern	· deutlich günstiger als Goldkern	· deutlich günstiger als Goldkern
Provisorium	· notwendig: im Frontzahnbereich Stiftprovisorium (Gefahr Fraktur); im Seitenzahnbereich reicht oft eine Abdeckung des Wurzelkanals	· für Stiftaufbau nicht notwendig · Wurzelkanal immer dicht verschlossen	· für Stiftaufbau nicht notwendig · Wurzelkanal immer dicht verschlossen	· für Stiftaufbau nicht notwendig · Wurzelkanal immer dicht verschlossen
Revidierbarkeit	· Metallstifte können grundsätzlich entfernt werden (Cave: Ausdünnung Wurzel, weit apikal gesetzter Stift) · Risiko Wurzelfraktur beim Entfernen	· Metallstifte können grundsätzlich entfernt werden (Cave: Ausdünnung Wurzel, weit apikal gesetzter Stift, adhäsiver Zement) · Risiko Wurzelfraktur beim Entfernen	· Die Stifte lassen sich nicht entfernen. · Es kann versucht werden, durch den Stift hindurch mit Diamanten zu bohren: sehr schwierig und mit hohem Risiko für Perforation verbunden	· Revisionen sind relativ einfach möglich
Röntgenopazität	· sehr gut	· sehr gut	· sehr gut	· oftmals schlecht · Kontrast zum Sealer oft zu gering
Zeitbedarf	· hoch · Nach der Präparation des Goldkerns: Abformung und Herstellung beim Zahntechniker. In der zweiten Sitzung wird der Goldkern zementiert und mit einer weiteren Abformung wird dann die Krone beim Zahntechniker hergestellt.	· mittlerer Zeitaufwand · Der Stiftaufbau kann in einer Sitzung gefertigt werden. Entweder wird nur eine Kompositaufbaufüllung gelegt oder es wird im Anschluss eine Abformung für die Herstellung einer Krone genommen.	· mittlerer Zeitaufwand · Der Stiftaufbau kann in einer Sitzung gefertigt werden. Entweder wird nur eine Kompositaufbaufüllung gelegt oder es wird im Anschluss eine Abformung für die Herstellung einer Krone genommen.	· mittlerer Zeitaufwand · Der Stiftaufbau kann in einer Sitzung gefertigt werden. Entweder wird nur eine Kompositaufbaufüllung gelegt oder es wird im Anschluss eine Abformung für die Herstellung einer Krone genommen.

Zusammenfassung

- Erfolg von wurzelkanalbehandelten Zähnen ist abhängig von einer suffizienten endodontischen Behandlung und einem dichten okklusalen Verschluss
- Nicht jeder wurzelkanalbehandelte Zahn muss mit einem Stift versorgt werden
- Kompositaufbaufüllungen und Endokronen sind substanzschonend
- Stiftprovisorien vermeiden
- Faserstifte weisen in der Regel korrigierbare Misserfolge auf
- Perfekte Adhäsion im Wurzelkanal ist schwierig zu erreichen, Zementierprotokoll genau einhalten (Trockenlegung!)
- Zirkuläre Fassung von mind. 1,5mm für eine günstige Langzeitprognose des Stiftaufbaus notwendig [D](#)

Save the date: Jahrestagung SSPRE am 20.10.2017 in Bern zum Thema „Postendodontische Behandlung“.



Dr. Brigitte Zimmerli
Präsidentin SSPRE

Bahnhofstr. 18a
3400 Burgdorf
Schweiz
Tel.: +41 34 4230188
brigitte.zimmerli@bz dental.ch

Besondere Auszeichnung

Henry Schein, Inc. überzeugt mit ethischen Geschäftsstandards.

MELVILLE – Das in den USA beheimatete Ethisphere Institute, welches bei der Festlegung und Verbesserung von Standards für ethische Geschäftspraktiken eine globale Vorreiterrolle einnimmt, zeichnete die Henry Schein, Inc. mit dem „World’s Most Ethical Companies®“ des Jahres 2016 aus.

Die Auszeichnung ist eine Anerkennung für Unternehmen, deren Handlungen und Prinzipien übereinstimmen, die unermüdlich daran arbeiten, dass Vertrauen zu einem Teil ihrer Firmen-DNA wird, und die dabei die zukünftigen Standards der Industrie gestalten, indem sie die optimalen Vorgehensweisen von morgen schon heute einführen.

Henry Schein ist eines der 131 von Ethisphere ausgezeichneten Unternehmen aus 54 Branchen, 21 Ländern und fünf Kontinenten.

Henry Schein wurde im fünften Jahr in Folge geehrt und ist der einzige Preisträger in der Kategorie Gesundheitsprodukte. Die Auszeichnung unterstreicht das langjährige Firmenengagement für führende ethische Geschäftsstandards und -methoden. [DT](#)

Quelle: Henry Schein, Inc.



Weichenstellung für die Zukunft

Zimmer Biomet konzentriert D-A-CH-Team in München und Winterthur.

WINTERTHUR / MÜNCHEN – Nach der Akquisition von Biomet Inc. durch die Zimmer Holdings Inc. im Juni 2015 wurden sukzessive einige Standorte in den Ländergesellschaften neu bestimmt. Die Konzernleitung von Zimmer Biomet hat sich in Deutschland für den Standort München entschieden. In der Schweiz hat das Unternehmen bereits im Januar seine Teams in Winterthur zusammengezogen.

Krista Strauß, Geschäftsführerin des Dentalbereichs in Deutschland, Österreich und der Schweiz, erläutert die Vorteile, die ein gemeinsamer Standort für den Geschäftserfolg des Unternehmens bringen wird: „Es ist wichtig, dass wir künftig in den Ländern als starkes Team unter einem Dach agieren können. München bietet uns als internationales Drehkreuz die perfekte Infrastruktur für unsere Ländergesellschaft in Deutschland. In der

Schweiz haben wir uns aus guten Gründen für Winterthur entschieden. Am Sitz des renommierten Zimmer Biomet Institutes haben wir nicht nur eine hochmoderne und international stark frequentierte dentale Fortbildungseinrichtung, sondern auch genug Platz für unsere zusammengeführten Schweizer Teams.“

Zimmer Biomet sieht sich nicht nur als Hersteller von hochwertigen Implantaten und regenerativen Materialien, sondern auch als Anbieter von einzigartigen Fortbildungsveranstaltungen. Oralchi-

rurgen und Implantologen können das Unternehmen und sein umfassendes Angebot vom 29. bis 30. April 2016 in Stuttgart auf den ersten gemeinsamen Zimmer Biomet Implantologie Tagen erleben.

Mehr Informationen und das Anmeldeformular zu dieser Veranstaltung finden Interessierte unter: www.zimmerdental.de/events. [DT](#)

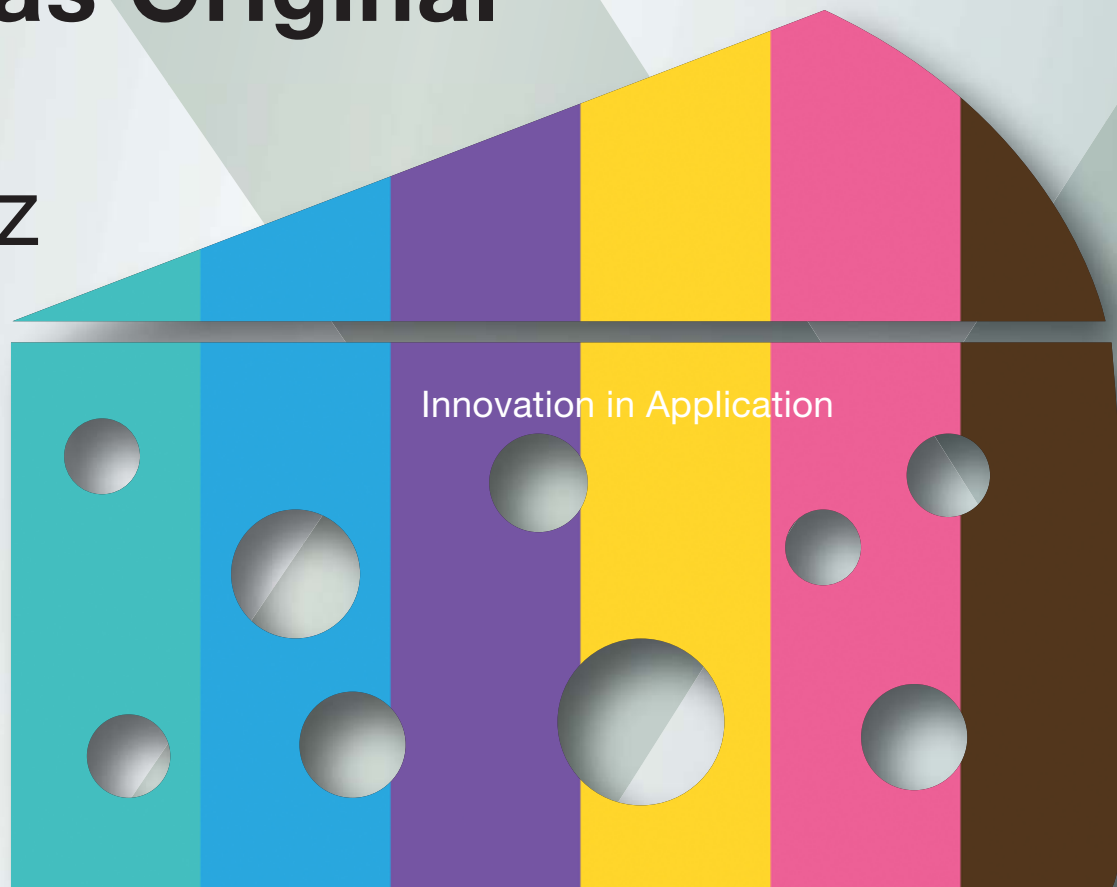Quelle: Zimmer Biomet



ANZEIGE

MIXPAC™ – Das Original

Einzigartig wie die Schweiz



Das Original – Made in Switzerland

Einfach, schnell und sicher – dosieren, mischen und applizieren. Mit MIXPAC Mischkanülen – designed und hergestellt in der Schweiz – sowie Applikations-Systemen für das komfortable Austragen verschiedenster Dental-Materialien ist MIXPAC weltweit führend. So arbeiten Sie sicher und auf höchstem Qualitätsniveau. Bestehen Sie auf die Qualität von MIXPAC.



SULZER

Sulzer Mixpac AG
mixpac@sulzer.com
www.sulzer.com



Eine erfolgreiche Mischung aus Kreativität und Risikobereitschaft

Entwickeln, Herstellen und Vermarkten – alles in einer Hand. Der Geschäftsführer der TSpro GmbH, Matthias Georgi, im Gespräch mit Majang Hartwig-Kramer, Redaktionsleitung *Dental Tribune D-A-CH*.



Abb. 1: Matthias Georgi, Geschäftsführer der TSpro GmbH.

Die TSpro GmbH ist ein junges Unternehmen mit Sitz in Königswinter/Karlsruhe, das sich mit der Entwicklung, Herstellung und Vermarktung von Mundhygiene- und Konsumgüterprodukten beschäftigt.

Dental Tribune: Herr Georgi, Ihr Unternehmen wurde erst im Sommer 2015 gegründet. Wie kam es dazu und mit wie vielen Mitarbeitern sind Sie gestartet?

Matthias Georgi: Die TSpro GmbH ist eine hundertprozentige Tochtergesellschaft der MediNova AG, welche wir im Juli 2012 gegründet haben. Die MediNova beschäftigt sich mit der Entwicklung von Ideen bis zur Marktreife. Wir sind vier Personen aus unterschiedlichen Fachgebieten, die alle seit Jahrzehnten vorrangig im Bereich der Mundhygiene erfolgreich arbeiten. Ich zum Beispiel beschäftige mich hier seit mehr als 20 Jahren mit dem Thema „Innovationen in der Produkt- und Verpackungsentwicklung“. Darüber hinaus arbeiten wir mit vielen Experten aus unserem Netzwerk.

Die TSpro haben wir dann im Juli 2015 gegründet, um den TSI Zungensauger und weitere, in der Entwicklung befindliche, Produkte für die Prophylaxe zu vermarkten.

Sie haben sich die Entwicklung neuer Produkte zur Aufgabe gemacht. Woher kommen die Ideen für Innovationen und wer sind die kreativen Köpfe Ihres Unternehmens?

Die guten Ideen entstehen meistens aus einer Anwendung, einer Problemstellung oder einer besonderen Situation heraus. Wir sind alle seit vielen Jahren in international verantwortlichen Positionen mit der Herausforderung der Innovationen beschäftigt. Jeder von uns hat einen anderen fachlichen Hintergrund, durch unsere holistische Arbeitsweise kommt dies dem Projekt immer zugute. Unser Team verfolgt einen iterativen Ansatz, bei dem wir

im Entwicklungsprozess kontinuierlich jede Stufe aus verschiedenen Perspektiven infrage stellen und intensiv durchleuchten.

Mundhygiene ist auch Zungenreinigung. Im Rahmen der PZR wird die Zunge in den Zahnarztpraxen eher vernachlässigt. Wie sind Sie auf die Idee gekommen, Ihre Aufmerksamkeit auf diese „Schwachstelle“ zu richten?

Die Idee zum TSI Zungensauger wurde geboren, als wir, meine Dentalhygienikerin und ich, bei meiner PZR über die Mankos einer effektiven und sanften Zungenreinigung diskutiert haben. Nach der Beendigung der PZR spürte ich noch Beläge auf der Zunge, meine DH hat sich dann alternativ mit Zungenschaber und Polierbürsten beholfen, was sehr unangenehm und teilweise schmerzhaft war. Über diese Problemstellung in der Praxis haben wir neue, alternative Ansätze diskutiert und evaluiert und sind am Ende zur Idee eines Zungensaugers gekommen. Bereits kurze Zeit später wurden erste Prototypen getestet. Über

Einsatz kommt. Natürlich ist auch der Bereich „Home-care“ von großer Bedeutung, und auch hier werden wir in Kürze eine weitere Neuheit dem Markt vorstellen können.

Erste Anwenderstudien wurden bereits durchgeführt – mit welchem Ergebnis?

Wir haben bereits mehrere Anwenderstudien durchgeführt, alle durchweg mit positivem Feedback, wie zum Beispiel:

- endlich eine Lösung für die sanfte aber gründliche Zungenreinigung
- einfache und schnelle Handhabung mit überzeugendem Reinigungsergebnis
- Aufwertung der PZR durch den Zusatz der Zungenreinigung zur PZR+
- Resonanz der Patienten: kaum Würgereiz und Motivation zur häuslichen Zungenreinigung.

Darüber hinaus erhalten wir hervorragende Unterstützung von führenden Zahnmedizinern, wie z.B. kürzlich auf dem 5. Halitosis-Tag in Berlin am 12. März, wo

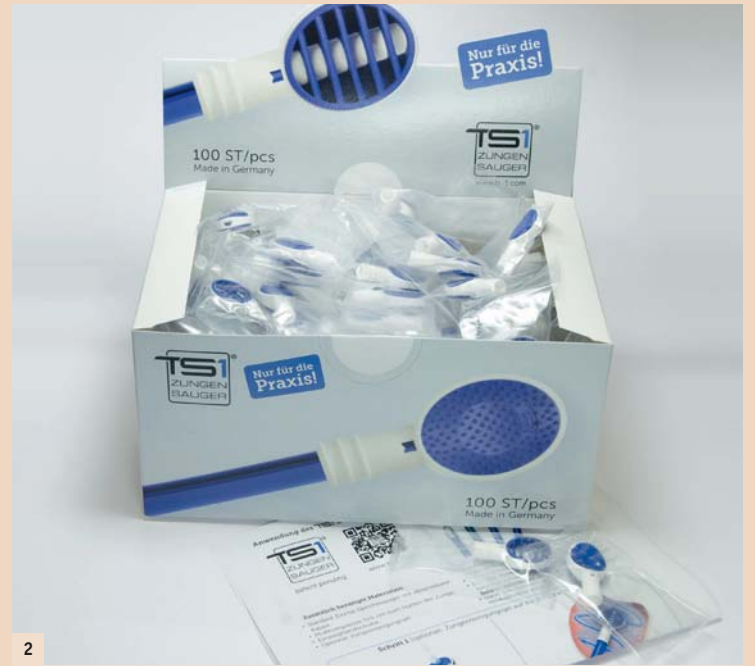

Abb. 2: TSI Zungensauger Praxis-Set.

für die Anwendung des Zungensaugers entwickelt wurde. Des Weiteren haben wir eine einfache und sinnvolle Ergänzung für den Bereich „Home care“ entwickelt, welche der

nahmslos über die PZR+ sprechen! Es ist unser Ziel, einen positiven Beitrag zur besseren Mundhygiene zu leisten, der am Ende allen zugutekommt, die sich der Bedeutung

„Es ist unser Ziel, einen positiven Beitrag zur besseren Mundhygiene zu leisten, der am Ende allen zugutekommt, die sich der Bedeutung einer gesunden Mundflora bewusst sind.“

einen Zeitraum von 20 Monaten haben wir den TSI kontinuierlich, gestützt durch Praxisanwendungen von einigen Dentalhygienikerinnen, weiterentwickelt. Auch meine Zunge hat während dieser Zeit häufig für Anwendungstests zur Verfügung gestanden. Der intensive und direkte Kontakt mit dem neuen Produkt ist für mich persönlich bei jeder Entwicklung sehr wichtig. Man kann Dinge immer besser beurteilen, wenn man sie selbst erlebt hat.

Der TSI Zungensauger ist seit September des vergangenen Jahres auf dem Markt – welche Resonanz erfahren Sie?

Die Resonanz vom Markt, ob Anrufe von Zahnarztpraxen bei uns im Büro, Diskussionen an unserem Stand bei Messen – national und international –, bis hin zu E-Mails an uns, ist überwältigend. Mit dem TSI haben wir eine große Lücke in der PZR geschlossen, bzw. wir bieten eine Lösung für ein Problem an, welches bisher nicht ausreichend berücksichtigt wurde. Wir sprechen heute von PZR+, das Plus steht für die abschließende Zungenreinigung. Wichtig ist nun, dass diese Anwendung bei jeder PZR, Full-Mouth-Desinfektion oder Halitosis-Behandlung konsequent zum

Frau Dr. Andrea Zürcher von der Universitätsklinik für Zahnmedizin in Basel den TSI als neue Lösung für die professionelle Zahnreinigung vorgestellt und empfohlen hat. Auch Prof. Dr. Andreas Filippi, Prof. Dr. Rainer Seemann (MBA) oder Prof. Dr. Christoph Benz haben das Thema „Zungenreinigung“ mit dem TSI in ihren Vorträgen erwähnt und unterstützt.

Planen Sie einen Vertrieb über den deutschen Markt hinaus?

Selbstverständlich, in Italien und im Mittleren Osten ist der TSI kurz vor der Markteinführung. Darüber hinaus befinden wir uns in detaillierten Gesprächen mit weiteren potenziellen Vertriebspartnern in anderen Ländern. Der TSI ist eine innovative Lösung zu einer Problemstellung, nicht nur national, auch international. Wir werden von sehr vielen Distributions- und Vertriebsgesellschaften angesprochen, die an einer Vermarktung des TSI interessiert sind.

Herr Georgi, der TSI Zungensauger ist schon (fast) in aller Munde. Welche weiteren Produkte gehören zu Ihrem Portfolio?

Wir werden in Kürze ein TSI Zungen-Gel anbieten, welches gezielt

Patient, instruiert durch das Fachpersonal in der Praxis, erhalten wird.

Welche Pläne und Visionen haben Sie für die nächsten fünf Jahre?

In bereits drei Jahren wird der Zungensauger ein fester Bestandteil jeder PZR sein und wir werden aus-

einer gesunden Mundflora bewusst sind. Der Mund ist der Eingang zum Körper und bedarf einer sorgfältigen Pflege, in der Praxis und zu Hause.

Vielen Dank, Herr Georgi, für das aufschlussreiche Gespräch. ☐

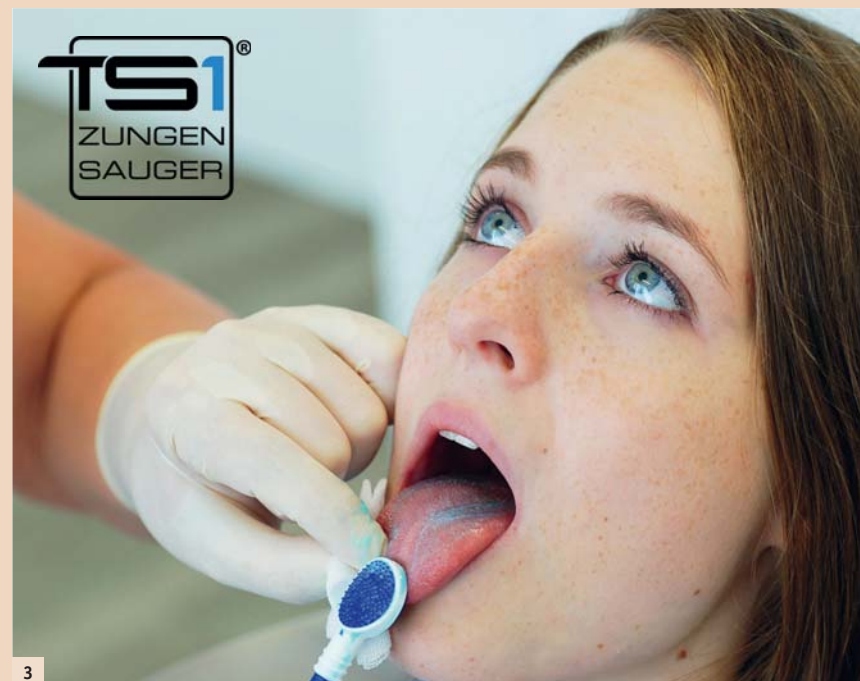

Abb. 3: Einfach in der Anwendung: aufstecken, auftragen, absaugen.

Minimal invasiv – maximal wirksam!

Neu bei M+W Dental: Kongress D-A-CH-Zahn in Bad Ischl, Österreich.

BAD ISCHL – Unter dem Motto „Minimal invasiv – maximal wirksam!“ laden 20 namhafte Referenten und Workshopleiter vom 26. bis 28. Mai 2016 zum Dreiländer-Dentalkongress nach Bad Ischl, Österreich, ein. Der Kongress D-A-CH-Zahn 2016 will mit seinem spannenden Programm Zahnarztpraxen aus Deutschland, Österreich und der Schweiz ansprechen.

Unter der wissenschaftlichen Leitung von Prof. DDR. Franz-Karl Tuppy, und unterstützt durch M+W Dental, können sich Zahnärzte und Zahnarzt- sowie Prophylaxeassistentinnen und Dentalhygienikerinnen in der stimmungsvollen alten Kaiser-Kurstadt fortbilden.

Schon heute ist die Fortbildungsszene in Deutschland, Österreich und der Schweiz umfassend und vielfältig. Es kann herausfordernd sein, sich im Angebot von oftmals englischsprachiger Spezialistentagung bis hin zum Großkongress zurechtzufinden.

In dieser Situation möchte sich der Kongress D-A-CH-Zahn 2016 empfehlen: An drei Tagen werden für das zahnärztliche Team drei praxisrelevante Themen facettenreich



dargestellt. Endodontie und Implantologie sowie Prophylaxe als Basisthema für das ganze Team werden von namhaften Referenten in einem ausgewogenen Mix aus Theorie und Praxis mit Leben gefüllt.

Am Donnerstag, dem 26. Mai, dient ein Vortrag zur Praxisführung als Einstimmung.

Die Vorträge am Freitag richten sich an das Praxisteam, die qualifizierten Mitarbeiter und an Ärzte. Am Samstag sind die Vorträge insbesondere für Zahnärzte gedacht.

Wer sich ganz praktisch schon am Vortrag einstimmen möchte, kann die Workshop-Zirkel am Freitag buchen. Im Stationenbetrieb können vier (Endo-) bzw. drei (Implantat-)Stationen von jedem Teilnehmer durchlaufen werden, die auch herstellerseitig betreut werden.

Zeitgleich zu den Samstagsvorträgen können sich Praxismitarbeiter in Workshops zur Prophylaxe und Assistenz in der Implantologie schulen lassen. Mehr Informationen zum Programm, zu Tarifen und zur Unterbringung finden sich auf www.d-a-ch-zahn.com.

Quelle: M+W Dental

Praxis-Stars von morgen

Beste Stimmung auf der 1. minilu Academy.



BERLIN – Die 1. minilu Academy gehörte dank bester Stimmung und hohem Fun-Faktor zu den Highlights des 45. Deutschen Fortbildungskongresses für Zahnmedizinische Fachangestellte.

„Knapp 300 Workshop-Teilnehmerinnen, über 120 erfolgreich abgeschlossene Technik-Pässe und über 100 Live-Make-ups – diese Zahlen sind das Ergebnis der 1. minilu Academy auf dem 45. ZFK in Berlin“, resümiert Veith Gärtner, Geschäftsführer von minilu.de. Mit einem zweitägigen Programm, das neben allem Spaß auch die Fortbildung nicht außer Acht ließ, suchte minilu die Praxis-Stars von morgen.

Dank der Unterstützung von W&H konnten die Zahnmedizini-

schen Fachangestellten einen Technik-Pass absolvieren: An sechs Stationen ließen sie ihr Wissen testen und lernten, wie sie kleine Reparaturen in der Praxis selbst durchführen können.

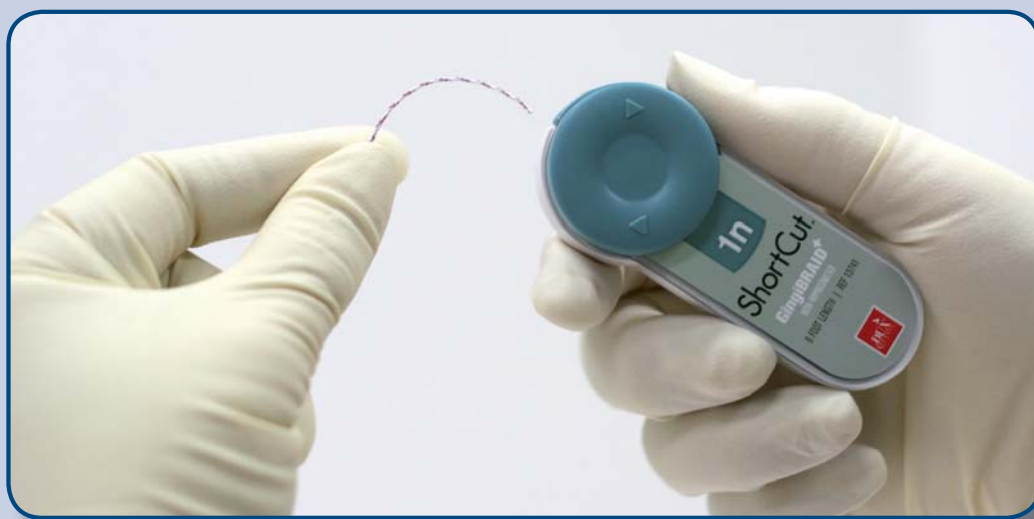Für ihren perfekten Auftritt sorgte Star-Visagist Boris Entrup, der sich um die Schönheit der Teilnehmerinnen kümmerte.

minilu freut sich bereits auf das kommende Jahr, wenn die nächsten Praxis-Stars gesucht werden – bei der 2. minilu Academy. Bis dahin kann man minilu in ihrem Onlineshop besuchen, so wie es bereits über 10.000 zufriedene Kunden tun.

Mehr Infos unter minilu.de

ShortCut™, das all-in-one-System!

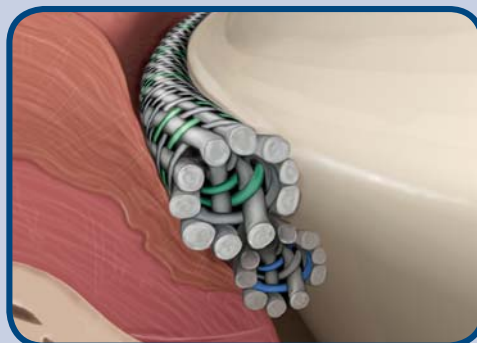
Effiziente und hygienische Retraktionsfadenabgabe



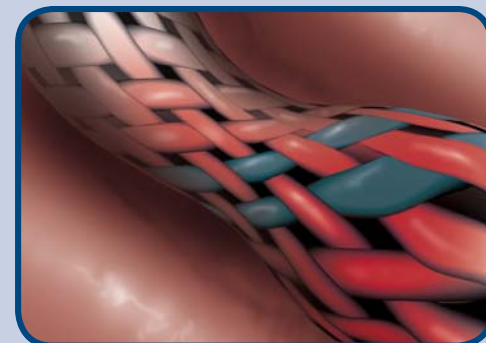
ShortCut enthält GingiBraid + Retraktionsfaden und ist erhältlich als nicht imprägnierter Faden und imprägniert mit einer 10 % Aluminium-Kaliumsulfat - Lösung. Enthält 183 cm Faden, UVP 16,35 € exkl. MwSt.

Effizient, innovativ und ergiebig


- Spendesystem leicht mit einer Hand zu bedienen
 - Fadenabgabe durch Drehmechanismus
 - Einfache Dosierung: pro Klick 1 cm Faden
 - Integrierter Cutter
 - Langlebiges, wasserdichtes Etikett
- Mit reifstem, nicht faserndem GingiBraid + Faden
- Extra absorbierend



GingiBraid + geflochtener Retraktionsfaden spaltet oder kollabiert nicht im Sulcus.



„Tampon-Effekt“ des geflochtenen Fadens: Flüssigkeiten werden stark absorbiert.



nicht imprägniert



mit Alaun imprägniert

ShortCut - einfacher in der Handhabung, effizienter und hygienischer als die bekannte Methode mit den Fäden aus der Flasche!

Mehr Infos unter www.dux-dental.com

DUX Dental
Zonnebaan 14 • NL-3542 EC Utrecht
The Netherlands
Tel. +(31) 30 241 0924 • Fax +(31) 30 241 0054
Email: info@dux-dental.net • www.dux-dental.com

