

## Новости

### Стоматолог был уволен за плохое поведение

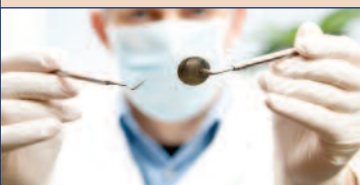Dental Tribune International

**ЛОНДОН, Великобритания:** Генеральный стоматологический совет (GDC), контрольный стоматологический орган Великобритании, после открытого слушания дела отстранил стоматолога от работы за непрофессиональное поведение. Как утверждается, он относился к пациентам и коллегам без должного уважения и пренебрегал соблюдением надлежащих мер гигиены и инфекционного контроля.

3 марта Комиссия GDC по профессиональной этике провела расследование в отношении доктора Alfons Andreas Striebich, немецкого стоматолога, работавшего в клинике Сауттемптона, Великобритания.

Согласно опубликованному после слушания отчету, стоматолог грубо и презрительно относился к пациентам, особенно к детям, и без оснований заставлял их ждать приема. Кроме того, следователи утверждают, что он не давал пациентам необходимую информацию и не обсуждал с ними план и стоимость лечения. Также Striebich необоснованно назначал антибиотики в неправильных дозах и небрежно вел истории болезни своих пациентов.

Опрос персонала клиники показал, что Striebich грубо и презрительно относился также к медицинским сестрам. Коллеги женского пола сообщили, что



Органы здравоохранения Великобритании отстранили от работы стоматолога, который обращался с коллегами и пациентами неуважительным и неподобающим образом. (Фото: Eva Vargyasi/Shutterstock)

он часто подзывал их щелчком пальцев и высокомерно разговаривал с сестрами. GDC счел, что подобное поведение свидетельствует о полном отсутствии уважения, понимания и является несовместимым с работой в стоматологической клинике.

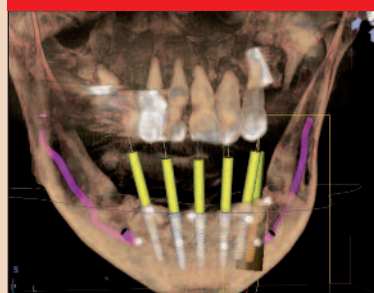
Сестры также сообщили, что Striebich небрежно мыл руки между приемами пациентов и не убирал острые инструменты после использования, подвергая пациентов существенному риску, подчеркивает GDC.

Этот стоматолог уже был однажды отстранен от работы в период с октября 2010 по январь 2011 г., после того как его коллеги подняли ряд вопросов в связи с его неподобающим поведением, включая отношение к персоналу и пациентам клиники, пренебрежение получением информированного согласия пациентов и несоблюдение норм инфекционного контроля.

Если Striebich не воспользуется своим правом на апелляцию, его имя будет вычеркнуто из реестра GDC в течение примерно 28 дней.

По закону, чтобы иметь право работать в Великобритании, стоматолог должен быть зарегистрирован в GDC.

## Достижения индустрии

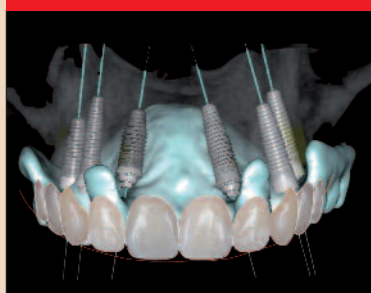

### Преимущества трехмерного виртуального планирования установки имплантатов

В задачи имплантологии, непосредственно связанной с хирургической стоматологией и ортопедией, входят функциональная и эстетическая реабилитация. Сегодня при адекватном объеме кости установка имплантатов дает вполне предсказуемые результаты.

стр. 3

## Эндодонтия



### Цифровое моделирование улыбки и шаблонов для установки имплантатов и их моментальной нагрузки при частичной адентии

Концепция цифрового моделирования улыбки – это инновационный метод, позволяющий оптимизировать общение с пациентами и лабораторией за счет использования цифровых фотографий и виртуальных моделей.

стр. 7

## События



### Интеллектуальный конкурс «Dental Tribune – учащейся молодежи»

Стоматологический брейн-ринг – интеллектуальная игра для учащихся стоматологов, проводящаяся при поддержке газеты «Dental Tribune» и Первого Московского государственного медицинского университета им. И.М.Сеченова (Первый МГМУ им. И.М.Сеченова).

16

## События



### Шестнадцатилетний опыт применения межзубных ершиков Pic-Brush

В последние годы стоматологи уделяют все больше внимания профилактики. В нашей клинике мы уже более 20 лет занимаемся профессиональной гигиеной полости рта и даем пациентам рекомендации по самостоятельному уходу за зубами.

18

## Установка имплантата с использованием шаблона и изготовление коронки CEREC с помощью системы CAD/CAM

Нилеш Пармар, Великобритания

Направленная хирургия существует уже долгое время. Тем не менее лишь немногие стоматологи Великобритании применяют хирургические шаблоны при установке имплантатов. Причины этого разнообразны: нежелание следовать протоколу, отсутствие доверия к методу, увеличение стоимости лечения, связанное с изготовлением шаблона, а также задержка по времени и необходимость в дополнительных посещениях стоматолога для создания полностью функционального и точного шаблона.

Данный клинический случай демонстрирует возможность изготовления шаблона непосредственно в клинике с помощью камеры CEREC Bluescan (Sirona). Этот метод исключает необходимость получения оттисков и отправки их в лабораторию; недорогой шаблон изготавливается примерно за 30 мин. Затем его можно использовать в сочетании с определенными направляющими ключами, сопоставимыми с ключами ведущих производителей имплантатов.

В данном случае при установке имплантата применяли систему Facilitate (Astra Tech/Dentsply Implants). После остеоинтеграции имплантата окончательную реставрацию изготовили в присутствии пациентки с помощью фрезероального аппарата CEREC MC XL (Sirona) из блока IPS e.max CAD (Ivoclar Vivadent).

### Клинический случай

Молодая пациентка направлена в нашу клинику в связи с необходимостью замещения имплантатом

зуба 36, утраченного несколько лет назад. Женщина здорова, без стоматологических патологий. Обследование показало хорошее состояние пародонта и превосходный уровень гигиены полости рта.

Полость рта пациентки сканировали с помощью камеры CEREC Bluescan, создали виртуальную модель коронки. С помощью устройства Galileos (Sirona) сделали конуснолучевую компьютерную томографию

→ ДТ стр. 2

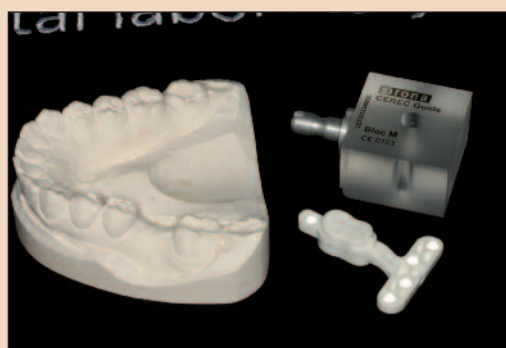

Рис. 1. Опорный ориентир и блок CEREC Guide.

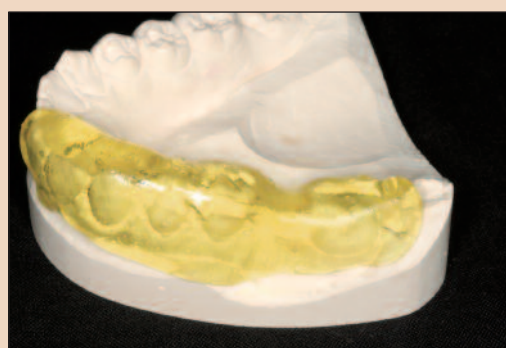


Рис. 2. Термопластичный материал нагрели с помощью горячей воды и разместили на рабочей модели.

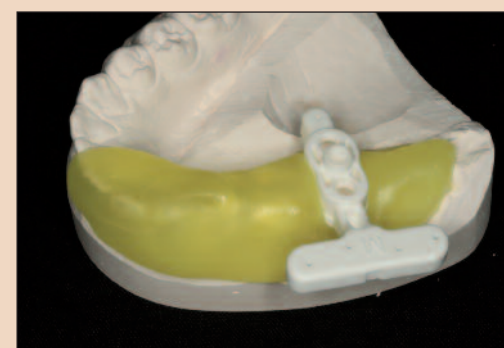

Рис. 3. Опорный ориентир и хирургический шаблон из термопластичного материала.

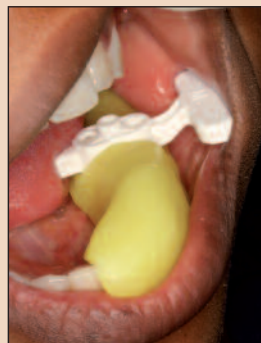

Рис. 4. Опорный ориентир и хирургический шаблон из термопластичного материала в полости рта пациентки перед проведением КЛКТ.

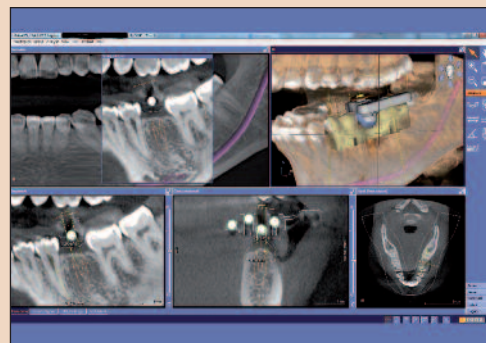


Рис. 5. Томограмма с опорным ориентиром и наложенным изображением будущей реставрации CEREC.

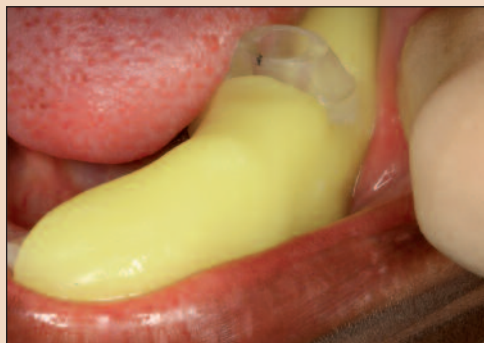

Рис. 6. Шаблон CEREC Guide в полости рта пациентки.

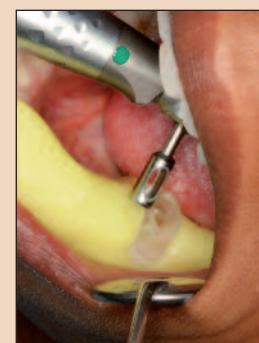


Рис. 7. Слизистую оболочку препарировали с помощью мукотомы Facilitate Astra-Tech (Dentsply Implants) через шаблон CEREC Guide.



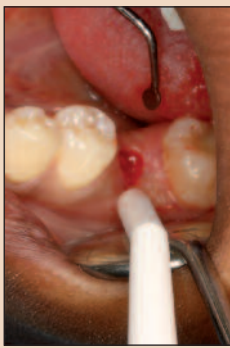

Рис. 8. Мягкие ткани удалили.

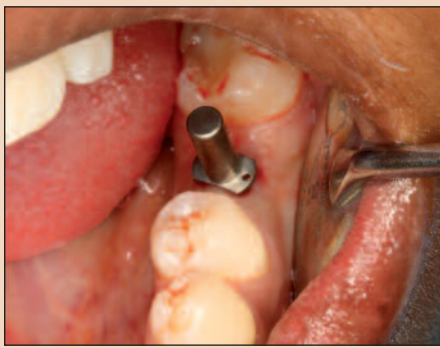

Рис. 9. Указатель направления для определения позиции остеотомии.

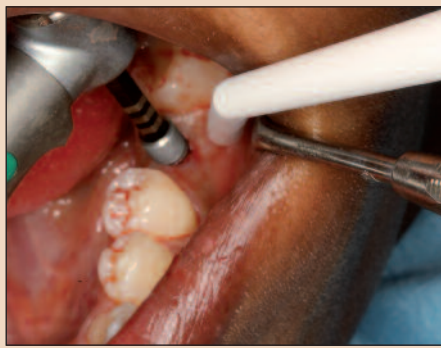

Рис. 10. Установка имплантата.

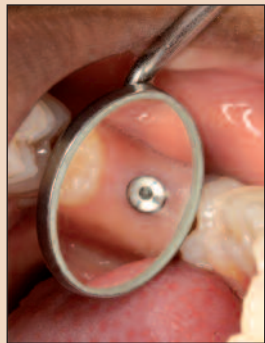

Рис. 11, а. На I этапе установили формирователь десны 4 мм.

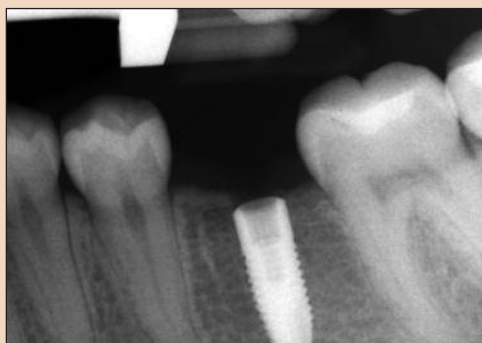

Рис. 11, б. Послеоперационная рентгенограмма.

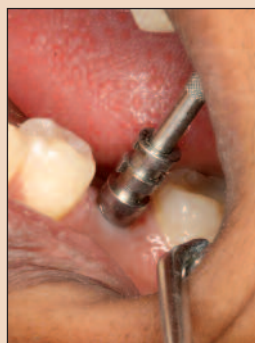

Рис. 12. С помощью открытой ложки и материала Impregum получили оттиски.



Рис. 13. Стандартный абатмент укоротили на 3 мм по отношению к уровню окклюзионного поля.

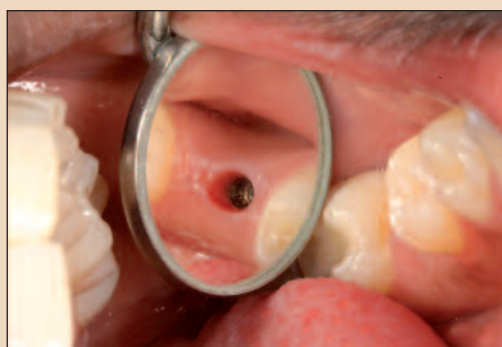

Рис. 14. Профиль мягких тканей через 2 мес после установки имплантата.

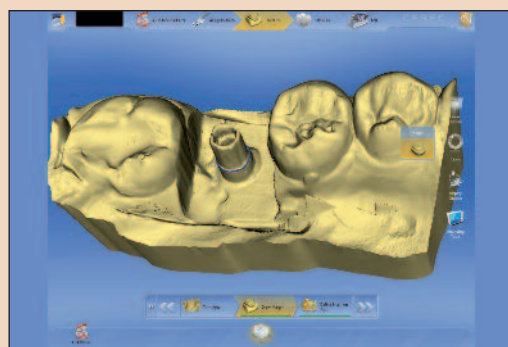


Рис. 15. Изображение абатмента в программе CEREC.

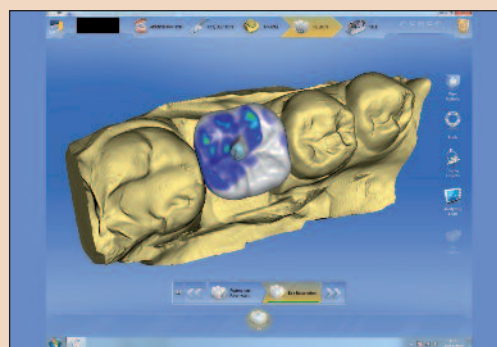


Рис. 16. Модель окончательной реставрации в программе CEREC.

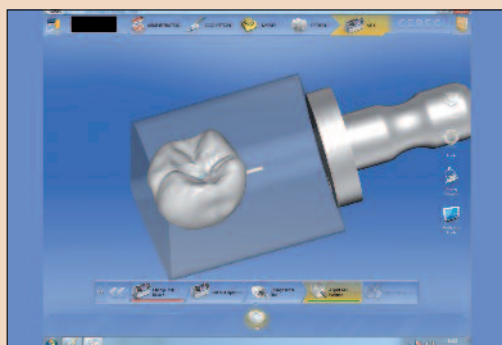


Рис. 17. Изображение блока для фрезерования коронки в программе CEREC.




Рис. 18. Окрашенная и глазурованная коронка из материала E-max готова к обжигу.

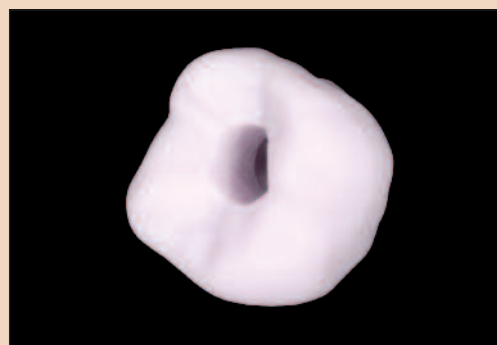

Рис. 19. Готовая коронка с винтовым отверстием.

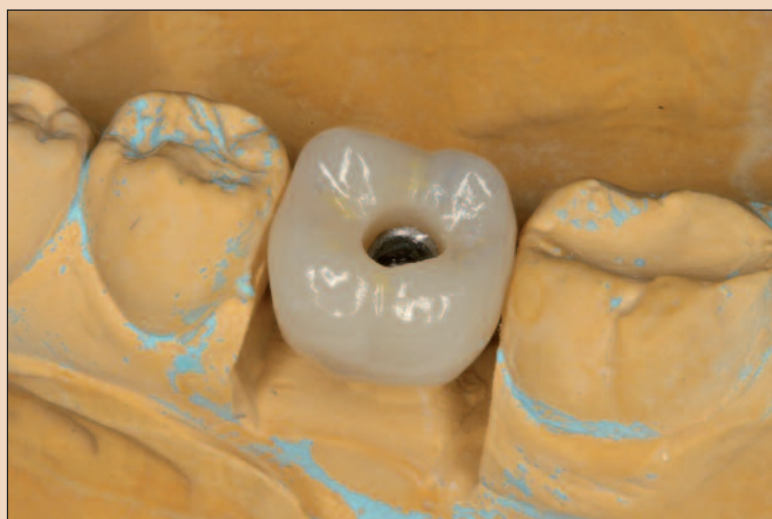

Рис. 20. Проверка винтовой фиксации коронки из материала E-max на модели.

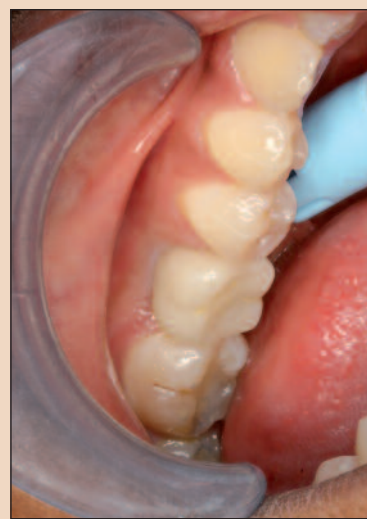

Рис. 21, 22. Реставрация в полости рта пациентки.

провели стандартное препарирование ложа с применением направляющих ключей Signa.

Обеспечив первичную стабильность имплантата 40 Нсм, на него сразу установили формирователь десны. Боль, отечность и дискомфорт в ходе заживления отсутствовали. Послеоперационная периапикальная рентгенограмма соответствовала исходному плану установки имплантата с учетом идеального наклона коронки. Через 2 мес после имплантации с помощью открытой ложки получили оттиски и изгото-

Эта задача была решена с помощью алмазного бора на большой скорости с обильным водяным охлаждением. Коронку покрыли глазурью и подвергли обжигу; остывшую коронку зафиксировали на абатменте с помощью материала Variolink II (Ivoclar Vivadent). Затем коронку соединили винтом с самим имплантатом и провели заключительную проверку контактов и окклюзии.

Данный клинический случай показывает, насколько далеко шагнула технология CAD/CAM. Планирование лечения, установка имплантата и изготовление коронки были проведены непосредственно в клинике, без участия лаборатории. При этом окончательный результат несколько не уступает результатам, получаемым при лабораторном изготовлении одиночных реставраций. Данная технология действительно имеет ряд ограничений в контексте создания мостовидных протезов на несколько единиц и установки нескольких имплантатов, особенно при обширной или полной адентии. Однако с развитием данной технологии и ее усовершенствованием возможности имплантолога, безусловно, будут только расширяться. **DT**

#### От редакции

Статья была впервые опубликована в журнале CAD/CAM №1, 2013.

#### Информация об авторе



**Нилеш Р.Пармар (Nilesh R.Parmar)**, доктор BDS (Королевский колледж, Лондон), M.Sc. (ортопедия), MSc (имплантология), дипломированный ортодонт – в 2009 г. был назван лучшим молодым врачом Западной Англии, а в 2010 г. занял 2-е место в этой номинации. В 2011 г. он также вошел в окончательный список претендентов на премию, вручаемую частнопрактикующим стоматологам, «Private Dentistry Awards», в номинации «Outstanding Individual» («Выдающаяся личность»). Доктор Пармар получил степень магистра ортопедии в Стоматологическом институте Истмана и степень магистра клинической имплантологии в Королевском колледже (Лондон). Он является одним из немногих обладателей дипломов всех трех стоматологических школ Лондона, а недавно получил диплом ортодонта в Университете Уорвика. Основной сферой его интересов являются имплантология и применение технологии CEREC CAD/CAM.

Программе CEREC 4.2 дали задание выполнить в коронке отверстие, соответствующее направлению винтового канала в абатменте. вили модель с использованием аналога имплантата Astra Tech. На аналог установили стандартный абатмент и уменьшили его на 3 мм от уровня окклюзионного поля. Затем конструкцию покрыли порошком и провели сканирование с помощью камеры CEREC Bluesam, после чего фрезеровали коронку из блока IPS e.max CAD C14.

Программе CEREC 4.2 дали задание выполнить в коронке отверстие, соответствующее направлению винтового канала в абатменте.

← **DT** стр. 1

(КЛКТ) нижней челюсти с установленным на ней термопластичным шаблоном с опорным ориентиром.

Опорный ориентир опознается программой, и в нее загружается модель расположения имплантата вместе с моделью коронки CEREC. Это позволяет выполнить виртуальное планирование установки имплантата с учетом идеального положения окончательной реставрации.

В данном случае приняли решение об установке реставрации с винтовым креплением, для чего предусмотрели винтовое отверстие в центре коронки.

Определив положение имплантата, данные загрузили в программу CEREC и из блока CEREC Guide Bloc с помощью фрезерального аппарата CEREC MC XL изготовили направляющую гильзу, которую вставили в хирургический шаблон из термопластичного материала. На этом завершается изготовление шаблона,

который затем можно использовать при установке имплантата.

Пациентке установили имплантат OsseoSpeed TX (Dentsply Implants; 4,0×11 мм). Хирургический этап провели с соблюдением обычных стандартов стерильности, под местной анестезией. Хирургический шаблон плотно садится на имеющиеся зубы, образуя устойчивую платформу с направляющей гильзой для формирования ложа имплантата. С помощью мукотома Facilitate удалили мягкую ткань и



## Преимущества трехмерного виртуального планирования установки имплантатов

Андреа Грандох, Петер А. Эрль, Германия

### Введение

В задачи имплантологии, непосредственно связанной с хирургической стоматологией и ортопедией, входит функциональная и эстетическая реабилитация. Сегодня при адекватном объеме кости установка имплантатов дает вполне предсказуемые результаты. Тем не менее врачу приходится решать задачи, связанные с дефектами кости, оптимизацией расположения имплантата с

точки зрения эстетики и функции, а также состоянием мягких тканей, которые порой могут требовать частичной модификации. Вопрос об идеальном количестве имплантатов для установки ортопедических конструкций большой протяженности также остается предметом непрекращающейся дискуссии специалистов. Обеспечение функциональности, долговечности и эстетики – вот цель, которая в идеале должна быть

достигнута максимально просто, с помощью надежных и условно обратимых методов и при минимальном повреждении тканей полости рта, даже в сложных клинических случаях. Сегодня замещение зубов заметно упростилось, однако вопрос о том, является ли соотношение затрат и преимуществ удовлетворительным, по-прежнему приходится

→ ДТ стр. 4

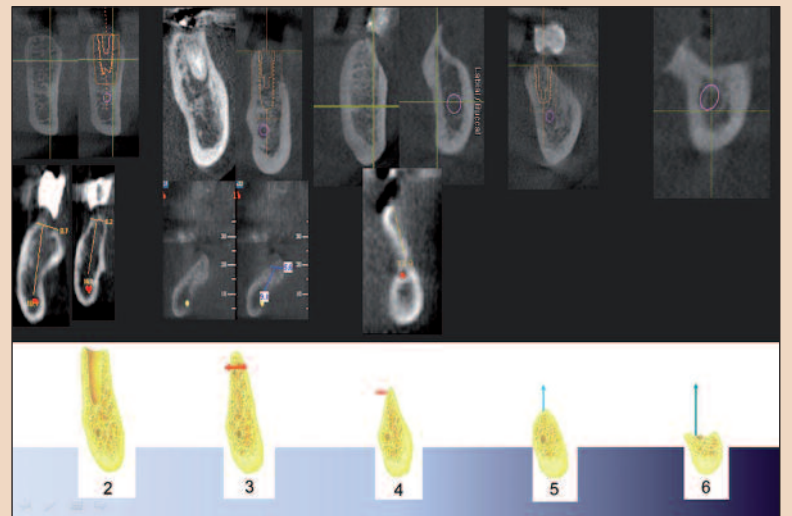


Рис. 2. Варианты анатомического строения бокового отдела нижней челюсти (классификация по Atwood).

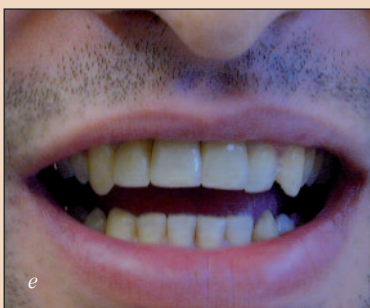
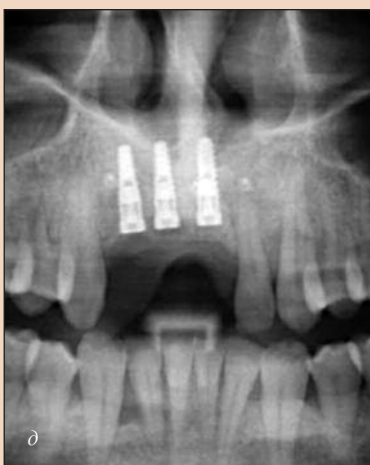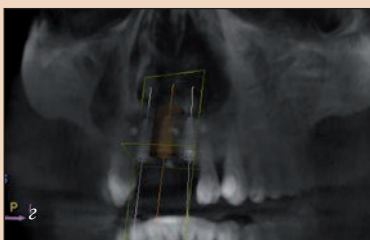
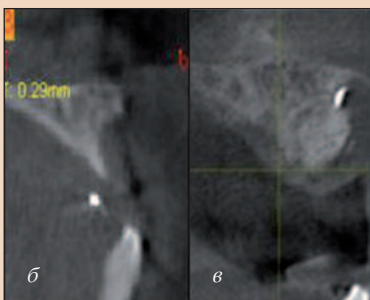

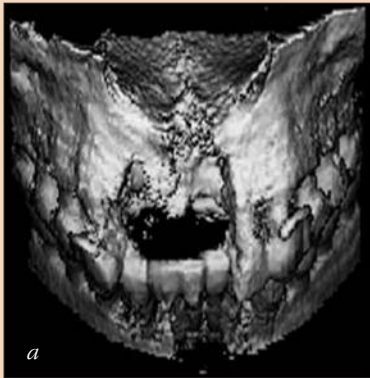
Рис. 1. а – замещение одного зуба, планирование лечения до и после аугментации кости в связи с обширными дефектами вестибулярной компактной пластинки в области зубов 11 и 21; б – размеры дефектов хорошо видны на сагиттальной проекции; в – ситуация после увеличения ширины альвеолярной кости; г – планирование установки имплантатов после аугментации; д – ситуация после установки имплантатов; е – коронки в полости рта пациента.

39-й Московский  
международный  
стоматологический  
форум и выставка



# Дентал Салон

## 18-21 апреля 2016

Москва, Крокус Экспо  
павильон 2, залы 7, 8  
Проезд: м. "Мякинино"

На правах рекламы

Устроитель: **DENTALEXPO®**

Стратегический партнер:

Спонсор выставки:

Спонсор выставки:

Генеральный информационный партнер: **DENTAL TRIBUNE**

Генеральный научно-информационный партнер:

www.dental-expo.com



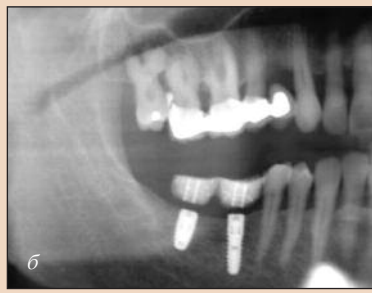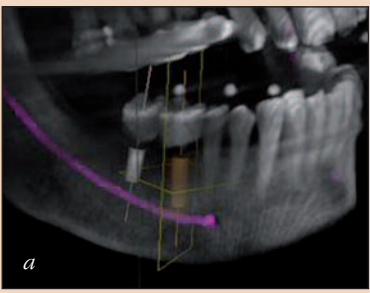


Рис. 3, а – планирование имплантации в области жевательных зубов нижней челюсти, модель конечного результата (SICAT); б – заключительная проверка правильности установки имплантатов с помощью хирургического шаблона.

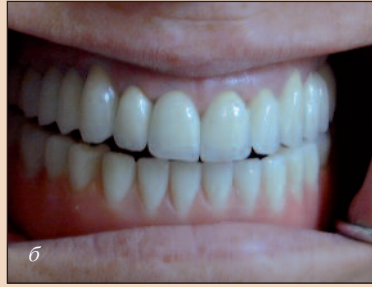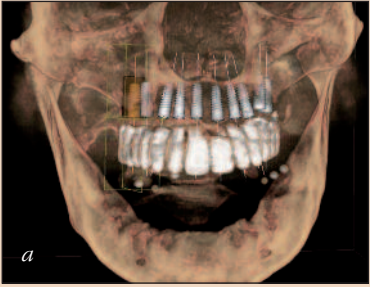


Рис. 4, а – планирование имплантологической реабилитации при адентии верхней челюсти; б – установка ортопедической конструкции при удовлетворительном исходном состоянии.

### ← IV стр. 3

заново решать в каждом конкретном случае. Стоматологи все еще не достигли согласия и по вопросу о предпочтительных методах; их выбор опять же определяется ситуацией конкретного пациента. При этом ожидания в отношении результатов имплантологического лечения возросли вследствие заметного технического прогресса в этой области. Однако можно провести различие между общими критериями успеха, действительными для всех имплантатов, и критериями, относящимися к определенным показаниям. Хотя ряд научных сообществ считает замещение утраченных зубов имплантатами оптимальным методом, который соответствует задаче восстановления естественного состояния полости рта, в каждом конкретном клиническом случае необходимо заново оценивать, насколько этот метод подходит для замещения одного или нескольких зубов данного пациента. Существует множество причин для отказа от установки имплантатов и выбора менее оптимального подхода, начиная от неблагоприятного исходного состояния твердых тканей и заканчивая финансовыми возможностями больного.

Невозможно говорить об имплантации вообще: успех вмешательства зависит от слишком многих факторов и параметров, связанных с индивидуальными особенностями пациентов. Кроме того, отсутствуют и общие рекомендации по методологии. Это и не должно нас удивлять, поскольку в имплантологии существует огромное количество методов, многие из которых имеют весьма ограниченное применение и быстро устаревают. Таким образом, общепризнанного «золотого стандарта» просто не существует.

### Методы

В 2000 г. в нашей клинике начали использовать конусно-лучевую компьютерную томографию (КЛКТ), которая поначалу вызвала много сомнений и применялась лишь в сложных случаях прогрессирующих заболеваний. Уже в 2008 г., однако, КЛКТ превратилась в неотъемлемую часть планирования практически всех имплантаций. Трехмерная диагностика, безусловно, предоставляет стоматологу гораздо больше данных, повышая тем самым качество лечения. Тем не менее планирование терапии обязательно подразумевает моделирование ортопедической конструкции, для чего необходимы цифровые или традиционные отпечатки.

Еще до появления технологий цифрового объемного моделирования применение метода обратного планирования показало, что предва-

рительное тщательное изучение предполагаемого результата лечения во многом способствует его достижению. И если сначала авторы использовали обратное планирование только в тех клинических случаях, которые требовали многочисленных и сложных процедур, то затем убедились, что данный подход эффективен и при замещении одиночных зубов. И традиционные модели, и изображения КЛКТ в руках опытного имплантолога становятся чрезвычайно полезными инструментами, заметно улучшающими результаты терапии. Таким образом, следующий логичный шаг состоял в объединении этих методов. После того как полностью цифровая навигация доказала свою несостоятельность, появились хирургические шаблоны, создаваемые с помощью специализированных компьютерных программ.

В настоящее время мы наблюдаем переход от гипсовых и восковых моделей к цифровому сканированию и моделированию. Этому интересно новому методу еще только предстоит доказать свою практическую эффективность. Ввиду этого необходимо определить, какие из многочисленных цифровых возможностей действительно полезны при планировании лечения конкретного пациента.

### Основные характеристики цифрового объемного планирования

Решение о том, каким способом можно достичь желаемых результатов лечения, может быть принято только на основании тщательного изучения всех исходных данных. Представление об окончательном результате создает прочный фундамент для принятия решения о необходимости и способе аугментации тканей, а также типе ортопедической конструкции. Зачастую стоматолог сталкивается с наличием дефектов кости, обширность которых также необходимо оценить. Такие дефекты классифицируются по Fallschjssel и Atwood, и эти классификации показывают, что утрата кости в горизонтальной плоскости происходит в первую очередь, тогда как вертикальные дефекты развиваются постепенно.

Восстановление ширины альвеолярного гребня при установке имплантатов в области зубов фронтальной группы важно главным образом с точки зрения эстетики, тогда как при имплантации в области жевательных зубов оно необходимо в основном функционально. Оптимальным методом коррекции дефектов кости является хирургическое восстановление объема. В каждом конкретном случае необходимо точно определить расположение имплантата, например, его наклон

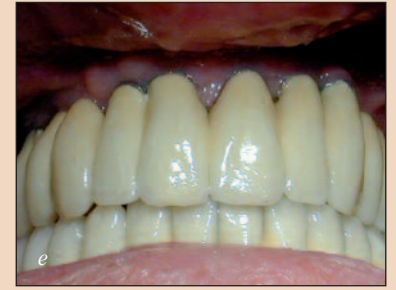
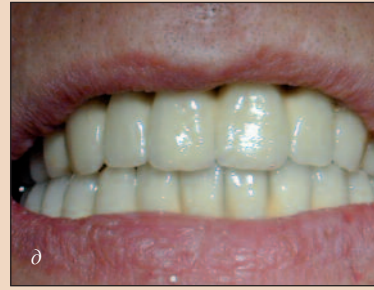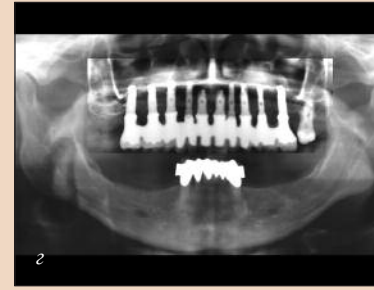
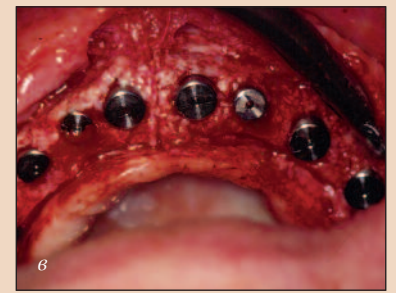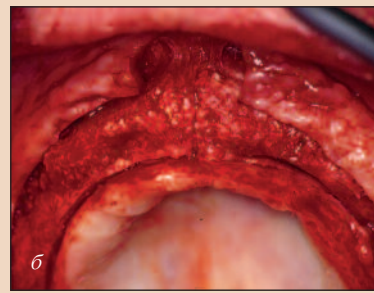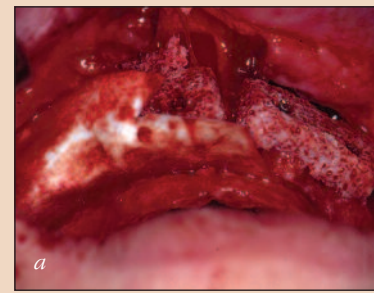


Рис. 5, а – двухэтапная процедура при существенной атрофии альвеолярного гребня. Горизонтальные и вертикальные дефекты закрыты с помощью костных блоков (слева) и мембран. Впоследствии были установлены имплантаты и несъемный протез; б – заживление после аугментации; в – клиническая картина после установки имплантатов; г – рентгенограмма после установки мостовидного протеза; д – конечный результат: верхняя губа в состоянии покоя; е – конечный результат: верхняя губа приподнята; несмотря на аугментацию альвеолярного гребня, все равно потребовались коронки увеличенной длины.

(это работа стоматолога), и ортопедической конструкции (и эта задача возлагается на техника). Неадекватное размещение последней, например, нависание краев коронки или ее неправильный контакт со слизистой, может впоследствии препятствовать правильной гигиене и зачастую ухудшать общую эстетику.

При необходимости восстановления высоты альвеолярного гребня – при фронтальном дефекте IV класса или латеральном дефекте II класса по Fallschjssel либо при дефектах IV класса по Atwood – в большинстве случаев приходится прибегать к более дорогой двухэтапной процедуре. Здесь следует отметить, что большинство упомянутых вариантов атрофии затрагивают только челюсть и не связаны с функциональными компонентами зубных рядов. Arutinov и соавт. постулируют, что их необходимо компенсировать за счет установки имплантатов с наклоном. Kinsel и соавт. приходят к заключению, что длина имплантата является единственным существенным фактором вероятности его утраты. Это означает, что необходимо задействовать максимальный объем кости. Все связанные с планированием такого лечения решения могут быть обоснованными только при наличии полной информации об анатомии полости рта пациента и необходимой ему ортопедической конструкции.

Рекомендации Европейской ассоциации имплантологов содержат критическое обсуждение вопроса об установке имплантатов с наклоном и использовании коротких имплантатов. В первом случае помимо прочего необходимы качество кости выше 3, трехмерное планирование и применение хирургического шаблона. Решающую роль в успехе установки имплантата и, следовательно, всей терапии играет планирование на основе отпечатков и моделей: именно оно позволяет определить последовательность лечения и его предполагаемые результаты. Зачастую качество планирования не соответствует его общей значимости в контексте терапии. Адекватное планирование подразумевает кропотливую работу стоматолога и отдельную консультацию для получения согласия пациента. При двухэтапной процедуре после аугментации кости может возникнуть необходимость в корректировке плана, а также повторном рентгенологическом обследовании – желательно с помощью средств получения объемных изображений.

### Цифровые методы трехмерного планирования

Сегодня существуют альтернативные традиционным методы моделирования ортопедических конструкций. Ниже будут рассмотрены два

инструмента для моделирования реставраций, SimPlant (Materialise Dental) и SICAT/CEREC (Sirona). Обе эти программы представляют собой цифровую альтернативу обычным методам. В обоих случаях проводят сканирование соседних зубов и мягких тканей, затем связывают эти сканы с трехмерными рентгенологическими данными. Объектом сканирования могут стать как модели (SimPlant и SICAT), так и полость рта пациента (процедура SICAT Optiguide). После этого программа создает цифровую модель. Целью данных методов является упрощение и ускорение рабочего процесса (табл. 1, 2).

Следует особо отметить точность этих методов; в нашем распоряжении имеются данные о соответствии рентгенологических показателей и результатов оптического сканирования по методу SICAT CAD/CAM. Разница между данными КЛКТ и данными оптического сканирования поверхности составляет от 0,03 (0,33) до 0,14 (0,18) мм. После сканирования программное обеспечение CEREC может выполнить моделирование коронки. Точность цифрового метода SICAT зависит от разрешения соответствующих изображений. Например, для получения отиска с использованием аналога требуется точность от 0,1 до 0,2 мм, а зазор между коронкой и культией должен составлять от 0,027 до 0,101 мм.

Таким образом, эти два метода отличаются сходной точностью. Это не отменяет необходимости учитывать все источники погрешностей: саму КЛКТ, изготовление и размещение хирургического шаблона, отклонение инструмента в ходе формирования ложа и имплантата – в процессе его установки. Сканирование поверхности повышает точность: его преимущество состоит в исключении этапа изготовления диагностической модели (табл. 2). Метод Optiguide позволяет сделать важный шаг в направлении «оцифровки» планирования имплантации и реставрации для повышения их надежности и точности. К сожалению, этот метод имеет определенные ограничения в случае частичной адентии и при наличии в челюсти обширных металлических элементов.

### Замещение одного зуба

При таком лечении пациент питает большие надежды: предполагается, что состояние его полости рта после имплантации будет полностью соответствовать ситуации до утраты зуба. Особенно сложной задачей является замещение зуба в эстетически значимой области. Метод терапии определяется главным образом исходными анатомическими характеристиками области фронтальных зубов. Например, им-

плантат можно установить в лунку сразу после удаления зуба, без предварительного трехмерного моделирования. При отсроченной имплантации необходимо изготовить модель и получить трехмерные рентгенограммы. За счет правильного расчета наклона имплантата и его соотношения с соседними зубами можно добиться анатомически верного вестибулярного контура и расположения коронки. Применение хирургического шаблона особенно полезно в тех случаях, когда необходимо установить несколько отдельных имплантатов, или когда в ходе их установки соседние зубы подвергаются определенной опасности в силу ограниченности пространства. Кроме того, необходимо удовлетворить и естественное желание пациента видеть предполагаемый конечный результат. Тем не менее визуализация оптимальных результатов опасна тем, что может породить ожидания, которые впоследствии, возможно, не удастся оправдать. На рис. 1, а–е представлено планирование устранения горизонтального дефекта в два этапа.

### Укороченный зубной ряд

При реабилитации укороченного зубного ряда важно обеспечить надлежащую функциональность и, в особенности, поддержку височно-нижнечелюстного сустава. Количество зубов, необходимых для установки ортопедических конструкций, точно не определено. В последние несколько лет обычной практикой стала реконструкция до первого моляра или второго премоляра. Как правило, горизонтальная атрофия альвеолярной кости быстрее всего развивается в области жевательных зубов, начинаясь с вестибулярной стороны и зачастую сопровождающаяся в поздних этапах утратой высоты.

Если реабилитацию проводят без аугментации кости или с ее минимальной аугментацией, короткие имплантаты, смещенные относительно естественных зубов в язычном направлении, требуют установки ортопедических конструкций большей протяженности. Использование коротких имплантатов в области жевательных зубов имеет ряд ограничений: требуются хорошее качество кости и объединение коронок между собой, нельзя устанавливать консольные мостовидные протезы, необходимо обеспечить отсутствие контактов при латеральных движениях челюсти и убедиться в отсутствии у пациента парафункциональных привычек. Наклон таких имплантатов не должен превышать 20°. Кроме того, Европейская ассоциация имплантологов не рекомендует устанавливать имплантаты под углом в случае укороченного зубного ряда. При исходном ортодонтическом выравнива-



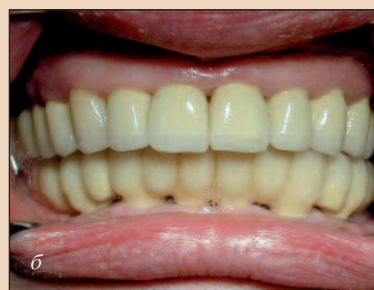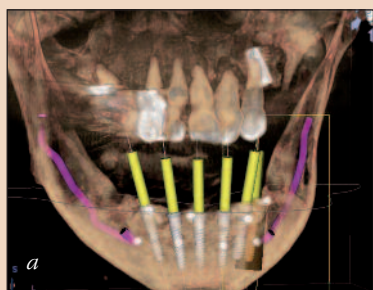


Рис. 6, а – установка несъемного мостовидного протеза с опорой на интерфосраминальные имплантаты: планирование лечения; б – ситуация через 4 года после лечения.

нии относительно зубов-антагонистов установка новых коронок с опорой на имплантаты не приводит к потере функциональности, если зубы-антагонисты изначально расположены функционально.

Расстояние от зубов до щек должно быть восстановлено, несмотря на то, что пациенты иногда жалуются на спонтанное прикусывание щеки и застревание комков пищи между щекой и зубами. Стоматологу необходимо сделать выбор между более щадящим методом – установкой коротких наклонных имплантатов и длинных коронок – и более сложным подходом, т.е. аугментацией. В подобных случаях объемное планирование дает незаменимую информацию. Рис. 2 наглядно показывает, что в зависимости от характера дефекта его устранение может быть очень сложной задачей. Типичный подход к реабилитации в случае укороченного зубного ряда и благоприятных исходных условий, подразумевающий использование хирургического шаблона при пилотном сверлении, представлен на рис. 3, а, б.

**Адентия**

Трехмерное планирование обладает огромной значимостью при определении подхода к установке имплантатов в случае адентии. В этой ситуации стоматологу, например, необходимо определить потребность в аугментации и тип ортопедической конструкции, в наибольшей степени отвечающий задачам лечения. При этом нужно решить, возможна ли установка нескольких имплантатов для замещения отдельных зубов, какой протяженности мостовидные протезы нужно применять, а также следует ли установить коронки большей длины или же предпочтительнее создать ортопедическую конструкцию с элементом, имитирующим мягкую ткань.

Что касается количества имплантатов, необходимых для установки несъемных ортопедических конструкций, то оно варьируется от 4 (концепция «All-on-4», компания

Nobel Biocare) до 6 на нижней челюсти и 8 на верхней в соответствии с рекомендациями Консенсусной конференции; также возможно замещение отдельными имплантатами всех зубов вплоть до первых моляров. Разнообразие исходных данных и вариантов реабилитации требует тщательного подхода к выработке плана лечения, который обязательно должен быть хорошо обоснован ввиду масштаба последствий его реализации. В таких ситуациях полное планирование на основе цифровых моделей неуместно, поскольку важную роль в успехе реабилитации играет вопрос поддержки щек и губ со стороны ортопедической конструкции; окончательно выяснить этот вопрос можно исключительно с привлечением пациента. Здесь на первый план выходят ортопед и техник.

Реабилитация при адентии зачастую требует особого подхода (рис. 4, а, б). Часто возникает необходимость в обширной аугментации (рис. 5, а–е). Нужную длину коронок следует определить заранее и вместе с пациентом; она зависит от того, насколько при расслабленных губах видны зубы (рис. 5, д). Довольно часто имплантаты устанавливают между подбородочными отверстиями, поскольку аугментация альвеолярного гребня в области жевательных зубов нижней челюсти проблематична. На рис. 6, а, б представлен случай установки 6 имплантатов и многоопорного консольного мостовидного протеза.

Даже в случае относительно простой имплантации для установки съемных зубных протезов при адентии трехмерное планирование и модель необходимы для проверки функциональности решения и поддержки мягких тканей. Кроме того, в процессе консультации с техником такие трехмерные модели могут способствовать определению расположения имплантатов.

**Обсуждение**

Трехмерное планирование установки имплантатов повышает качество лечения за счет а) выявления рисков; б) надежности планирования; в) моделирования естественно выглядящих структур; г) целенаправленной и быстрой работы; д) большего удобства для пациента; е) ценовой прозрачности. Эти преимуще-

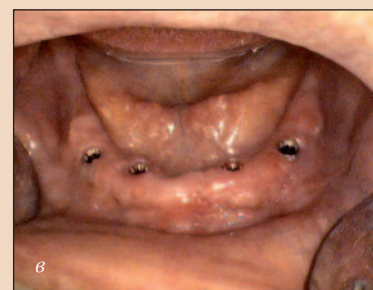
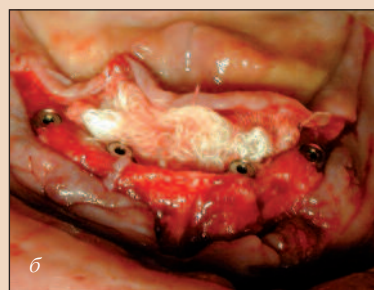
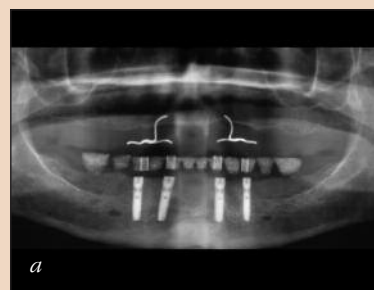Рис. 7, а – рентгенологический контроль правильности установки имплантатов с применением хирургического шаблона; б – операционное поле: центральные имплантаты смещены язычно; в – клиническая картина после раскрытия имплантатов.

ства в основном связаны с большим объемом и качеством получаемой информации. Трехмерная диагностика помогает стоматологам получить достоверные сведения о состоянии альвеолярной кости и важных анатомических структур. Информация о восстановлении функций и эстетики дает рабочую модель. Сочетание этих двух источников информации позволяет оптимально спланировать терапию. Кроме того, опытный хирург может рассмотреть с пациентом (при его достаточной «покладистости») возможные непредвиденные трудности. Последние также зачастую требуют принятия решений уже в процессе вмешательства. Владение полной, объемной информацией позволяет провести тщательное планирование, предполагающее выбор хорошо продуманной процедуры, необходимых инструментов и подходящих материалов, например, правильных имплантатов и заменителей кости. Пациенты особенно ценят прозрач-

ность диагностики и плана терапии, не говоря уже о предсказуемости результатов при таком подходе.

Недостатком являются более высокие первичные вложения, которые компенсируются повышением производительности за счет сокращения рабочего процесса и минимизации необходимости в исправлениях. Установка имплантатов требует получения трехмерных рентгенологических данных. Новые методы требуют отточенной «логистики» работы и тесного сотрудничества стоматолога, ортопеда и техника, но при выполнении этих условий надежно обеспечивают успешные результаты лечения.

Следует помнить, что любая хирургическая процедура сопряжена с определенными рисками, даже если приняты все меры предосторожности. Кроме того, чрезмерная уверенность в методе может приводить к небрежности. Трехмерное планирование не является гарантией от возникновения погрешностей и оши-

бок, способных оказать негативное влияние на ход лечения и его результаты. Таким образом, необходимо хорошо представлять себе каждый этап лечения и возможные риски; обучение, подготовка и опыт играют здесь решающую роль. Чтобы избежать ошибок, стоматолог должен критически рассматривать все свои действия в ходе лечения. Преимущества трехмерного планирования столь велики, что сегодня оно стало незаменимым. **DT**

**От редакции**

Статья была впервые опубликована в журнале Cone Beam №3, 2014.

**Контактная информация**

**Dr Peter A. Ehrl**  
andepend  
Berlin  
Germany (Германия)  
peter.ehrl@andepend.com

**Пост-релиз**

В самом центре столицы – Гостином Дворе – прошли IX Московская международная стоматологическая выставка MosExpo-Dental и VIII Московский международный конгресс стоматологов. Посетителей ждали более ста стендов экспонентов, где были представлены стоматологические новинки, много новой информации и специальные предложения. Программа конгресса встречала участников интересными семинарами, курсами и мастер-классами с участием авторитетных и известных стоматологов – и зарубежных, и российских.

В первый день проходил интерактивный семинар авторитетного испанского доктора Рамона Меды DDS «Управление мягкими тканями в эстетической области».

Параллельно в другом зале проходил курс «Применение методики «All on Four» Яна Шунемана, уже хорошо знакомого россиянам немецкого доктора, зубного техника.

Во второй день состоялись мастер-класс известного доктора Андре Саадун «Управление мягкими тканями. Розовая эстетика» и терапевтический курс профессора Франческо Мангани «Адгезивная техника фиксации прямых и не прямых реставраций – ключ к успеху в консервативной стоматологии».

Третий день конгресса был посвящен ортодонтии. Это особенно ярко подчеркивалось приходом на форум в преддверии 3 знаковых ортодонтических юбилеев ведущих ортодонтов России:

– сотрудников кафедры ортодонтии и детского протезирования МГМСУ им. А.И.Евдокимова, в том числе Февралыны Яковлевны Хорошилкиной и Леонида Семеновича Персина (скоро 25-летний юбилей кафедры);

– сотрудников кафедры ортодонтии РМАПО, в том числе Н.В.Самойловой и ее ближайших коллег (совсем скоро они отметят двойной юбилей – 35-летие кафедры и юбилей основателя этой дисциплины – Февралыны Яковлевны).

Остальное добавят фотографии.

Спасибо организаторам, всем участникам выставки и заседаний, лекторам этого конгресса за возможность встретиться, пообщаться и поделиться мнениями друг с другом.



<b>Рабочий процесс Трехмерное планирование установки имплантата</b> (стандартная процедура, classic guide®)
<b>Первичное обследование</b> Оттиски, регистрация окклюзии, фотографии, рентгенограммы
<b>Лаборатория</b> Модели, артикулятор, постановка зубов на модели, база
<b>Примерка</b> Проверка модели, обсуждение с пациентом
<b>Томографическое обследование</b> Модель, маркер
<b>Стоматолог</b> Цифровое планирование, обоснование для администрации клиники
<b>Обсуждение решения</b> План лечения, его стоимость, получение согласия пациента

<b>Рабочий процесс Трехмерное планирование установки имплантата с помощью технологии CAD/CAM</b> (при частичной адентии и в отсутствие металлических элементов, optiguide®)
<b>Первичное обследование</b> Оттиски, регистрация окклюзии, фотографии, рентгенограммы
<b>Томографическое обследование Стоматолог</b> Цифровое планирование, обоснование для администрации клиники
<b>Обсуждение решения</b> План лечения, его стоимость, получение согласия пациента

Таблица 1. порядок трехмерного планирования установки имплантата.

Таблица 2. Порядок трехмерного планирования установки имплантата с помощью технологии CAD/CAM.



## Как правильно выбрать ополаскиватель для рта

Если раньше ополаскиватели для полости рта (ПР) выполняли в основном дезодорирующую и антибактериальную функции, освежая ПР и маскируя неприятный запах сильными отдушками, то сейчас способны побороть основные причины дурного аромата и ненадолго подарить свежее дыхание. На сегодняшний день существует масса растворов для полоскания ПР. На каком же ополаскивателе остановиться? Приобрести ополаскиватель довольно легко, так как некоторые из них продаются не только в аптеках, но и в гипермаркетах. Важно лишь выбрать правильный.

### Выбираем эффективное средство по составу

Средства для ухода за ротовой полостью должны содержать вещества, оказывающие гигиеническое и лечебно-профилактическое действие, эффективно устраняя причину неприятного запаха. Существуют 3 основных активных компонента, которые ведущие мировые ученые рекомендуют включать в состав ополаскивателей.

Реклама

### Синергия хлоргексидина и ацетата цинка

Синергия ацетата цинка и хлоргексидина также разрушает летучие сернистые соединения (ЛСС). Но для достижения этого эффекта хлоргексидин должен быть в минимальной концентрации. Именно она работает на разрушение ЛСС.

По данным доктора Эрика Шапиро (DDS), эксперта по альтернативной медицине из Колледжа стоматологии в Нью-Йорке (MAGD, AGD, New York University), ацетат цинка обладает способностью эффективно устранять ЛСС, образующиеся в процессе жизнедеятельности микрофлоры ротовой полости, а также регенерировать ткани, что показано в исследованиях при лечении рецидивирующего афтозного стоматита.

«Цинк подавляет рост бактерии-продуцента, что сводит к минимуму образование зубных камней. Наличие ацетата цинка в ополаскивателе может препятствовать росту зубного налета и декальцификации, что продемонстрировано в научной работе с участием па-

циентов, носящих фиксированные приборы (скобы, брекеты)», – утверждает главный исследователь, доктор Ракель ЛеФерос, профессор кафедры Биомиметики в Колледже стоматологии Нью-Йоркского университета (Professor of Biomaterials and Biomimetics at New York University).

### Фторид натрия незаменим для укрепления зубной эмали и ее восстановления

Доктор философии Янфанг Рен (DDS) из Института гигиены ПР, медицинского центра Университета Рочестера (the Eastman Institute for Oral Health, part of the University of Rochester Medical Center) говорит, что фтор делает структуру зуба более устойчивой к гниению, способствует реминерализации, помогает при раннем распаде эмали (пятна, микротрещины), прежде чем повреждение будет видно. А более высокие уровни фторида могут замедлить эрозивные процессы.

### Мифы и заблуждения

#### 1. Для избавления от нежелательного запаха нужна полная дезинфекция ротовой полости.

Даже при периодическом использовании некоторых антибактериальных ополаскивателей представители полезной микрофлоры остаются без защиты – естественной бактериальной пленки. Это может нарушить нормальный бактериальный баланс и спровоцировать воспаление органов ротовой полости. Избавиться от нежелательного запаха изо рта можно, четко соблюдая общую гигиену и дополнительно воздействуя на ЛСС. Именно эти пахучие соединения могут быть неприятными вашим собеседникам при близком общении. Для нейтрализации ЛСС используют специальные ополаскиватели. Одним из таких продуктов является шведское средство с 12 часовым действием – CB12®. Формула CB12® нейтрализует только пахучие соединения, не оказывая пагубного влияния на естественную микрофлору.

#### 2. Ополаскиватели, имеющие в своем составе хлоргексидин, можно использовать не более 2–3 нед.

Большие дозировки (5% и выше) хлоргексидина при длительном и частом применении могут привести к дисбактериозу, так как агрессивно действуют на микробное сообщество ротовой полости\*. Стоматологи уверены, что бороться с бактериями с помощью хлоргексидина можно только в экстренных случаях. Однако в минимальных концентрациях хлоргексидин абсолютно безвреден для микрофлоры и не оказывает пагубного воздействия на эмаль, как считают некоторые. В небольших количествах хлоргексидина ацетат может участвовать в процессе разрушения ЛСС, которые образуются в результате жизнедеятельности микроорганизмов.

Именно поэтому для ежедневного применения стоматологи рекомендуют только современные ополаскиватели, которые содержат минимальное количество хлоргексидина (до 0,05%).

#### 3. Спиртосодержащие жидкости иссушают слизистую.

Все дело в дозировке! Минимальное количество спирта (до 2%) присутствует практически во всех ополаскивателях. Спирт вызывает денатурацию белка бактерий, в результате которой они гибнут. Однако только при умеренном количестве спирта (до 2%) не происходит раздражение слизистой оболочки органов ротовой полости и глобального уничтожения микрофлоры.

#### 4. Зачем нужны ополаскиватели, если достаточно регулярно чистить зубы и удалять налет на языке?

Действительно, общая гигиена, безусловно, важна, но добиться надолго свежего дыхания можно лишь с помощью ополаскивателя, нейтрализующего летучие соединения. Чем больше налета удалено механически, тем эффективнее будет действовать ополаскиватель, так как его активные компоненты будут лучше проникать в очищенную от налета поверхность. Кохрановский обзор включил результаты 5 отдельных исследований. Специалисты обнаружили, что ополаскиватели для ПР с хлоргексидином и ацетатом цинка значительно более эффективны в снижении и удалении неприятного запаха, чем просто обычная чистка зубов (Zbys Fedorowicz, Министерство здравоохранения Бахрейна).

### Важно

При выборе ополаскивателя для рта необходимо обратить внимание на ряд особенностей:

- полоскать рот следует именно столько времени, сколько указано производителем на этикетке;
- предвзвешенно нужно отмерить указанное количество раствора и не превышать его;
- полоскать рот необходимо тщательно, чтобы раствор попал в межзубные промежутки со всех сторон;
- нельзя разбавлять и проглатывать раствор;
- после полоскания рта какое-то время не рекомендуется принимать пищу, потреблять напитки и курить;
- следует соблюдать условия хранения, а также обращать внимание на срок годности ополаскивателя.

Бесспорно, ополаскиватель должен быть ежедневным средством по уходу за ротовой полостью, но добиться свежего дыхания, уничтожив основную причину появления неприятного запаха, можно только с помощью современного и эффективного ополаскивателя для рта. [www.cb12.com.ru](http://www.cb12.com.ru)

\*Blenman TV, Morrison K, Tsau GJ. Practice implications with an alcohol – free, 0.07% cetylpyridinium chloride mouthrinse. Am J Dent 2008; 18: Special Issue 29A–34A.

**CB12**

**БЕЗУПРЕЧНОЕ ДЫХАНИЕ**

- Устраняет нежелательный запах изо рта, не нарушая естественную микрофлору
- Научно доказанная 12-часовая защита
- Рекомендован для ежедневного применения

**Нежелательный запах изо рта**

Использование обыкновенной воды в качестве ополаскивателя

Использование ополаскивателя CB12

**-86%**

\* Cross-over study: comparison of CB12 with water, n=19; Source: Thrane P. S., Jonski G., Young A., R Ila G. Zn and CHX mouthwash effective against VSCs responsible for halitosis for up to 12 hours. Dental Health (2009) 48 (3 of 6).

Исследования доказали, что CB12 способен эффективно нейтрализовать летучие сернистые соединения, вызывающие нежелательный запах изо рта, на 12 часов. Больше информации на сайте: [www.cb12.com.ru](http://www.cb12.com.ru)

**Профессиональная рекомендация стоматологов против галитоза**

**МЕДА**

Уверенность в своем дыхании на 12 часов

МАКСИМУМ ЭФФЕКТА

МОЩНАЯ ФОРМУЛА CB12

МАКСИМУМ ЗАЩИТЫ

НЕЙТРАЛИЗУЕТ ВЕЩЕСТВА, ВЫЗЫВАЮЩИЕ НЕПРИЯТНЫЙ ЗАПАХ ИЗО РТА НА 12 ЧАСОВ

250 мл Мята/ментол Патент № 1156777



# Цифровое моделирование улыбки и шаблонов для установки имплантатов и их моментальной нагрузки при частичной адентии

Александр Ланис, Орландо Альварес дель Канто, Чили

Концепция цифрового моделирования улыбки (digital smile design – DSD) – это инновационный метод, позволяющий оптимизировать общение с пациентами и лабораторией за счет использования цифровых фотографий и виртуальных моделей. В настоящей статье представлен клинический случай, в рамках которого метод DSD был использован в сочетании с компьютерной программой для моделирования хирургического шаблона. Виртуальное моделирование применили для создания эстетической восковой модели и индивидуализированного рентгенологического шаблона. Информацию, полученную с помощью конусно-лучевой компьютерной томографии (КЛКТ) и этого шаблона, импортировали в программу для планирования одноэтапной направленной имплантации без подъема лоскута и немедленной установки полного протеза.

## Введение

Впервые цифровые фотографии и видеозаписи стали использовать в стоматологии для регистрации хода лечения в юридических целях. Позднее применение этих изображений в клинической практике дало возможность оценивать статическую и динамическую информацию, ценную с точки зрения диагностики и планирования терапии. Сегодня такую информацию можно обрабатывать с помощью компьютерных программ и использовать для анализа данных и облегчения коммуникации между всеми заинтересованными сторонами.

Концепция DSD появилась в 2007 г. DSD – это инновационный метод, позволяющий работать с фотографиями пациента и на основе их анализа создавать виртуальное изображение предполагаемого результата лечения. Совмещение и наложение откалиброванных вне- и внутривидовых снимков в сочетании с применением фундаментальных эстетических и анатомических принципов дают возможность создавать индивидуализированные решения и обмениваться информацией с лабораторией и пациентами. Данная концепция призвана помочь стоматологу: а) при моделировании эстетичной улыбки; б) коммуникации между всеми сторонами, принимающими участие в лечении; в) общении с пациентом – в последнем случае больной больше вовлечен в обсуждение плана и предполагаемых результатов терапии, а также лучше осведомлен о его преимуществах. DSD широко применяется в реставрационной стоматологии и является полезным инструментом при планировании хирургических вмешательств. В соответствующих клинических случаях DSD можно использовать для определения идеального с точки зрения эстетики и функциональности расположения зубов.

Хорошо известно, что визуализация операционного поля за счет отслоения лоскута позволяет снизить риск фенестрации кости и образования дегистенций при установке




Рис. 1. Фотографии пациентки анфас; губы в состоянии покоя и при улыбке.

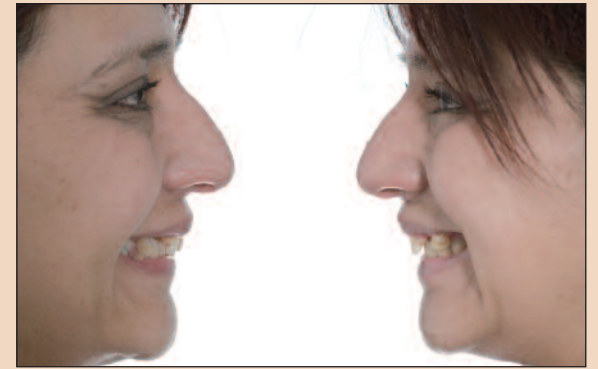

Рис. 2. Фотографии улыбающейся пациентки в профиль.

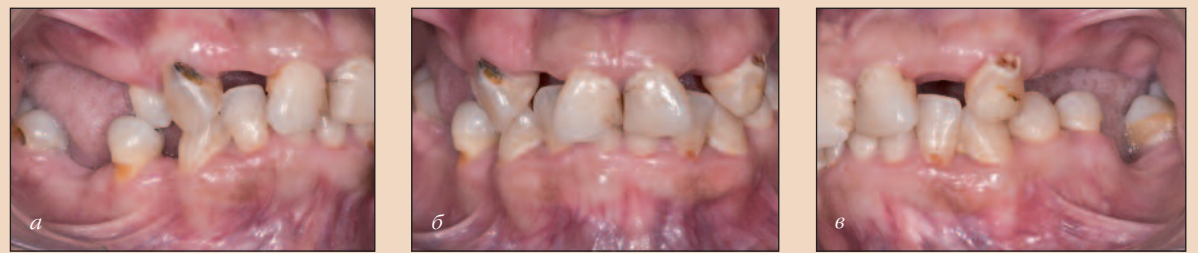

Рис. 3. Окклюзия: а – вид справа; б – вид спереди; в – вид слева.

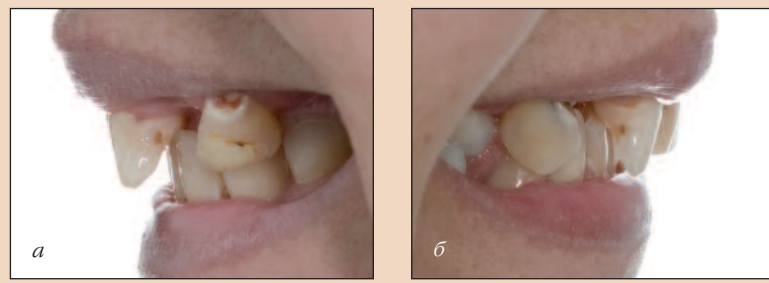


Рис. 4. Фотографии зубов фронтальной группы, вид сбоку: а – слева; б – справа.

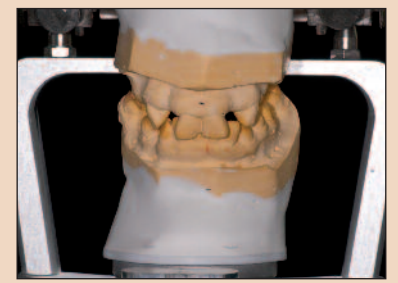


Рис. 5. Модели в артикуляторе.

→ DTI стр. 8

Реклама

## Join the largest educational network in dentistry!



www.DTStudyClub.com

- education everywhere and anytime
- live and interactive webinars
- more than 500 archived courses
- a focused discussion forum
- free membership
- no travel costs
- no time away from the practice
- interaction with colleagues and experts across the globe
- a growing database of scientific articles and case reports
- ADA CERP-recognized credit administration

**Register for FREE!**

ADA CERP Continuing Education Recognition Program



Реклама

PRINT DIGITAL EDUCATION EVENTS

# ESSENTIAL DENTAL MEDIA

www.dental-tribune.com

The DTI publishing group is composed of the world's leading dental trade publishers that reach more than 650,000 dentists in more than 90 countries.

dti Dental Tribune International



← DTI стр. 7

имплантата. Однако отслоение лоскута всегда связано с болезненными ощущениями и дискомфортом, а кроме того, в обязательном порядке предполагает наложение швов для закрытия раны. Малоинвазивные хирургические методы, например, имплантация без отслоения лоскута, обладают рядом преимуществ, обеспечивая в то же время сходный уровень успешных результатов, что и обычные имплантологические методы. Концепция установки имплантатов с помощью шаблона, смоделированного на компьютере, была призвана устранить ограничения, свойственные традиционным хирургическим шаблонам, и повысить точность установки импланта-

тов без отслоения лоскута. Еще более важно то, что хирургический шаблон, создаваемый с помощью компьютерной программы, обеспечивает прямую связь между виртуальным планом лечения, разработанным с учетом необходимой пациенту ортопедической конструкции, и хирургической процедурой, поскольку напрямую переносит в реальность виртуальную модель вмешательства.

В настоящей статье представлен клинический случай применения DSD и программы для моделирования установки имплантатов и создания хирургического шаблона, которые в сочетании друг с другом позволили добиться запланированных результатов. Виртуальную модель использовали для создания эстети-

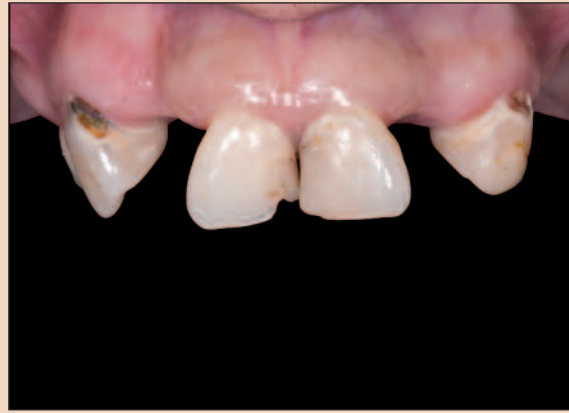

Рис. 6. Фотография зубов фронтальной группы на черном фоне.

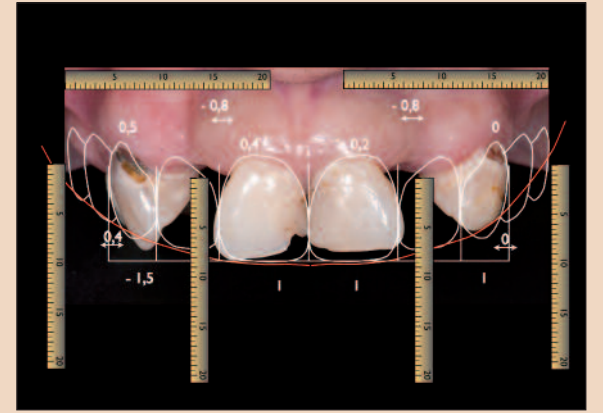


Рис. 7. DSD: использованное при расчетах соотношение ширины и длины центральных резцов составляло 0,84:1 (84%). Обратите внимание на измерения, сделанные с помощью калиброванных линеек.

Реклама

## Tribune CME

### 1 Year Clinical Masters™ Program in **Aesthetic and Restorative Dentistry**

12 days of intensive live training with the Masters in **Athens** (GR) and **Geneva** (CH)

Three sessions with live patient treatment, hands-on practice, plus online training under the Masters' supervision.

**Learn from the Masters** of Aesthetic and Restorative Dentistry:

Dr. Ed McLaren

Dr. Panos Bazos

Dr. Mauro Fradeani

Dr. Stavros Pelekanos

Dr. Didier Dietschi

Dr. Gianfranco Politano

**Registration information:**

**12 days of live training** with the Masters  
in **Athens** (GR), **Geneva** (CH) + self study

**Curriculum fee: €9,900**  
(Based on your schedule, you can register for this program one session at a time.)

Details on [www.TribuneCME.com](http://www.TribuneCME.com)

contact us at tel.: **+49-341-484-74134**  
email: [request@tribunecme.com](mailto:request@tribunecme.com)

**Collaborate**  
on your cases

and access hours of premium video training and live webinars

**University**  
of the Pacific

you will receive a certificate from the University of the Pacific

**100 C.E. CREDITS**

**ADA CERP®**  
Continuing Education Recognition Program

Tribune Group GmbH is the ADA CERP provider. ADA CERP is a service of the American Dental Association to assist dental professionals in identifying quality providers of continuing dental education. ADA CERP does not approve or endorse individual courses or instructors, nor does it imply acceptance of credit hours by boards of dentistry.

Tribune Group GmbH is designated as an Approved PACE Program Provider by the Academy of General Dentistry. The formal continuing dental education programs of this program provider are accepted by AGD for Fellowship, Mastership, and membership maintenance credit. Approval does not imply acceptance by a state or provincial board of dentistry or AGD endorsement.

ческой восковой модели и индивидуализированного рентгенологического шаблона, с помощью которых спланировали одноэтапную направленную установку имплантатов без отслоения лоскута. Сразу после установки имплантаты нагрузили временным полным протезом, который изготовили на основании данных, полученных при DSD.

#### Клинический случай Диагностика и планирование лечения

Пациентка 39 лет была направлена в нашу клинику для стоматологической реабилитации. Будучи крайне недовольна своим стоматологическим статусом и некрасивой улыбкой, пациентка очень опасалась предстоящего лечения, поскольку ее предшествующий опыт в этой области был весьма негативным. Первичный осмотр и сбор анамнеза показали, что пациентка не страдает системными заболеваниями; она никогда не курила, благодаря чему ее отнесли к категории ASA 1 (здоровые пациенты). При тщательном клиническом обследовании обнаружили частичную адентию; зубы были удалены по поводу пародонтита средней степени и значительных кариозных поражений, причиной которых, возможно, являлась слабо выраженная гипокальцификация эмали, которую можно было наблюдать на сохранившихся зубах. Кроме того, отметили врожденное отсутствие латеральных резцов верхней челюсти (зубов 12 и 22). Зубы 17, 16, 15, 24–27 были удалены несколькими годами ранее в связи с обширными кариозными поражениями. На сохранившемся правом премоляре верхней челюсти выявили глубокое кариозное поражение и несостоятельные композитные реставрации, на обоих клыках, демонстрировавших подвижность 1-й степени, имелись кариозные поражения, а на зубах 11 и 21 – обширные вторичные кариозные поражения.

При осмотре нижней челюсти диагностировали гингивит. Зубы 36 и 46 были удалены несколькими годами ранее вследствие перелома корня, зуб 44 удалили 3 года назад из-за обширного кариозного поражения. Оставшиеся зубы также были поражены кариесом. Противопоказаний к стоматологическому лечению не было (рис. 1–4).

После всестороннего обследования, включавшего анализ клинических данных, рентгенограмм и фотографий, получили оттиски верхней и нижней челюстей для изготовления диагностической модели и ее копий (Tropicalgin и Elite Rock Fast, Zhermack). С помощью воскового валика и с учетом антропометрических и фонетических данных определили высоту окклюзии. Для регистрации и передачи положения верхней челюсти применяли лицевую дугу. После трехдневного ношения окклюзионной шины с помощью оттискного материала (Zetabond, Zhermack) и воскового валика



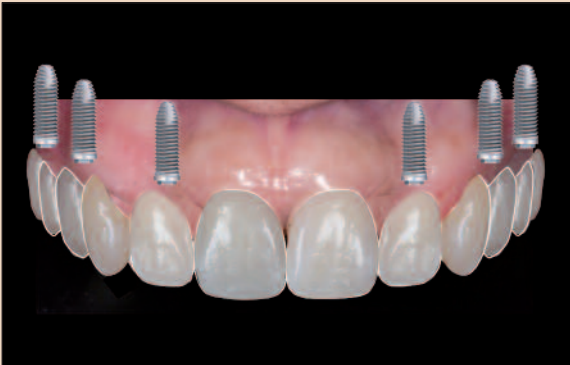

Рис. 8. Форма коронок по результатам анализа DSD и предполагаемое расположение имплантатов.



Рис. 9. DSD: цифровая модель предполагаемых результатов реабилитации (цветовая шкала).

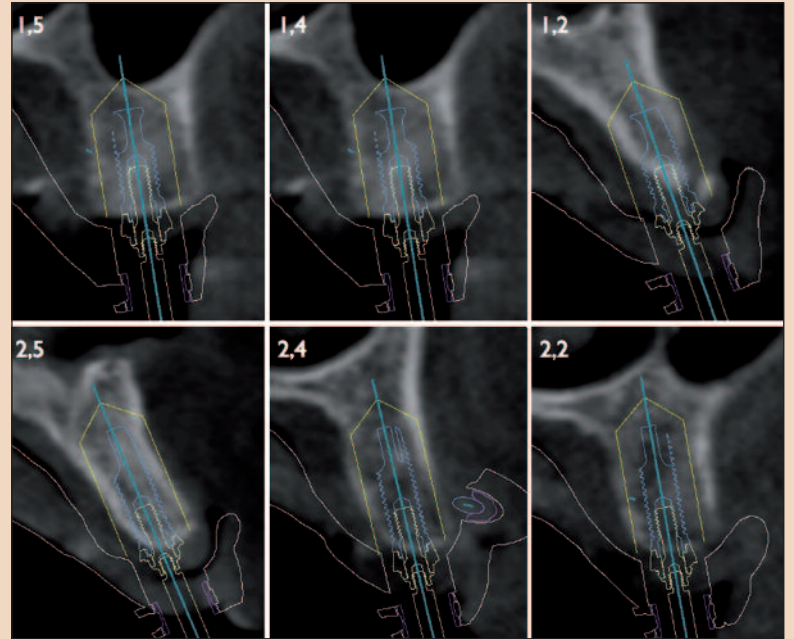


Рис. 14. Программа для виртуального моделирования установки имплантатов Nobel Clinician. Обратите внимание на размещение имплантатов в соответствии с рентгенологическим шаблоном.

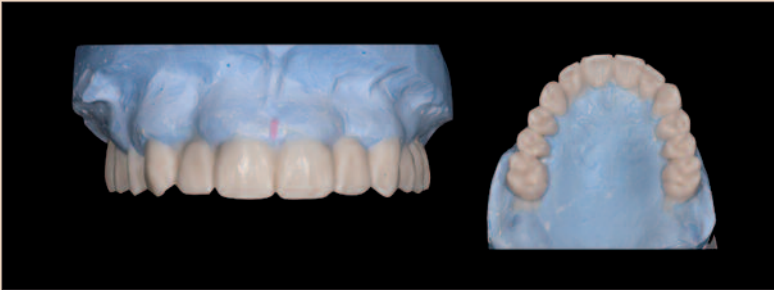

Рис. 10. Выполненная по DSD восковая модель на одной из диагностических моделей.

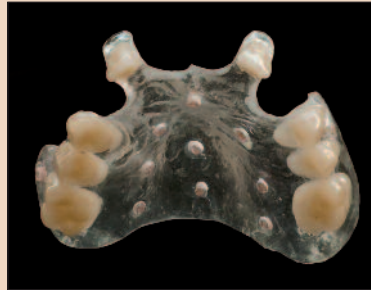


Рис. 11. Прозрачный акриловый шаблон, покрывающий только небо и области адентии верхней челюсти. Акриловые зубы расположили в соответствии с моделью DSD.



Рис. 12. Рентгенологический шаблон на модели в артикуляторе.

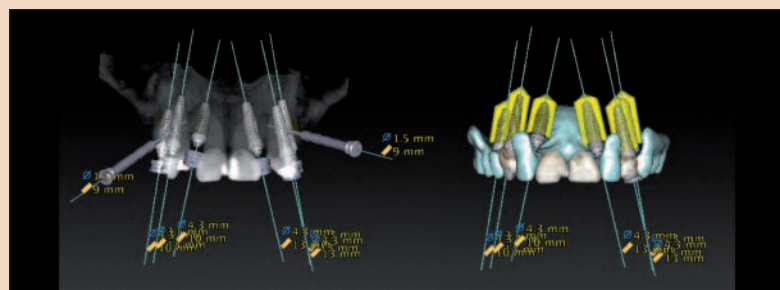


Рис. 13. Программа для виртуального моделирования установки имплантатов Nobel Clinician. Метод двойного сканирования позволяет наложить изображение рентгенологического шаблона на объемную реконструкцию срезов КЛКТ.

зарегистрировали окклюзию, определив центральное соотношение челюстей и зафиксировав установленную ранее высоту окклюзии. Модели установили в артикулятор (рис. 5). Изготовление трех комплектов моделей позволило модифицировать два из них в ходе лабораторных процедур, тогда как один комплект служил для сохранения исходной информации (Model 2340 Articulator, Whip Mix).

Вне- и внутриротные фотографии загрузили в программу Keynote (Keynote 5.0, Apple) провели полный анализ DSD в соответствии с предусмотренным протоколом (рис. 6–9). Виртуальную модель передали технику вместе с инструкциями по

изготовлению восковой модели (рис. 10), которая была создана на одном из комплектов моделей в соответствии с данными DSD. Второй комплект использовали для изготовления прозрачного акрилового шаблона неба и беззубых участков верхней челюсти толщиной 2 мм. С помощью круглого бора 1 мм в небной части шаблона сделали отверстия, установили в них метки из гуттаперчи. Во избежание смещения рентгеноконтрастного материала его зафиксировали с помощью прозрачного фотополимеризуемого акрила (Triad, Dentsply); рис. 11, 12.

→ DT стр. 10

Реклама

ELUS • ANGELUS • ANGELUS • ANGELUS • ANGELUS • ANGELUS • ANGELUS • ANGELUS • ANGELUS • ANGELUS • AN

# MTA-FILLAPEX

## Материал пломбировочный эндодонтический на основе МТА

ЕДИНСТВЕННЫЙ НА РЫНКЕ СИЛЕР С МТА

MTA-Fillapex отличается великолепной рентгеноконтрастностью. Оптическая плотность на 77% выше, чем у алюминиевой пластины толщиной 3 мм.

MTA-FILLAPEX  
Рентгенограмма любезно предоставлена Греосса, F.S. и Scarpato, R. (UFRGS).

- Биосовместимость - отсутствие воспалительных реакций;
- Высокая рентгеноконтрастность - отличная визуализация на рентгенограммах;
- Оптимальная текучесть - для obturation дополнительных каналов.

THE DENTAL ADVISOR TOP 100 PRODUCTS 2015

angelus<sup>®</sup>  
science and technology  
www.angelus.ind.br

Генеральный дистрибьютор в России: 000 «Медента»  
123308 г. Москва, Новохорошевский проезд. 25,  
Тел.: 8 (499) 946-4610, 8 800 500 3254  
e-mail: shop@medenta.ru, www.medenla.ru