

България

Юли 2009

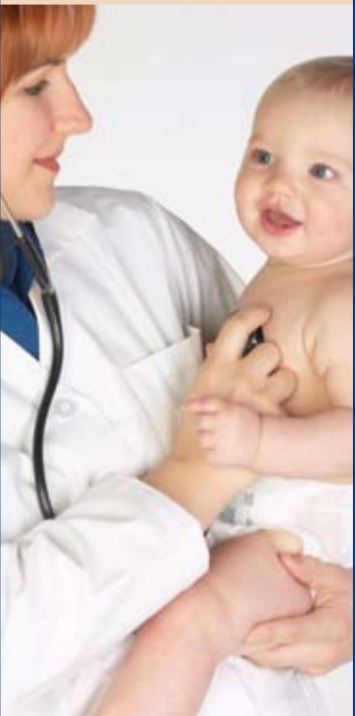№ 6, Vol. 7

Накратко

МЗ ще търси редки болести с микрочип

С нова технология за генетично изследване чрез микрочип ще се прави точна диагноза на някои трудно установявани редки заболявания, обяви проф. Драга Тончева, шеф на катедрата по медицинска генетика към Медицинския университет. Тестът е част от националната програма за редки болести, а чиповете ще се купят от МЗ.

С изследването ще могат да се показват и най-малките промени в човешкия геном. То установява и най-малките изменения в гените, което позволява точна диагноза при особено редките генетични болести. Засега МЗ е отделило пари за 140 микрочипа за диагностика на деца с малформации и изоставане в умственото развитие. Към момента по света са открити и доказани над 6000 генетични болести, като общо те са колкото и гените - 25 000.



До 2013 г. МЗ ще отдели 11 млн. лв. за генетични и биохимични изследвания на бременни и новородени деца. Ще се увеличат изследванията на бременните жени. Държавата вече ще плаща и за масов скрининг при новородени за още една наследствена болест - вродена надбъбречна хиперплазия. В момента бебетата се изследват за фенилкетонурия и вроден хипотиреоидизъм. DT

www.dental-tribune.com

Новини



67 студенти получиха своя диплом от Софийския факултет по дентална медицина

65-тата поредна промоция за денталния факултет представи осем отличници сред дипломираните. Тържествената церемония се състоя на 1 юни.

▶ стр. 3

Практика

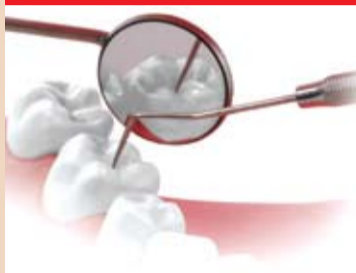

Минивинтовете – фокална точка в практиката

Четвърта част от поредица статии, в които авторите имат за цел да стимулират клиницистите, които се колебаят да използват минивинтове, да го правят рутинно чрез представянето на компенциум от опит и нови открития по темата.

▶ стр. 4

Нови технологии



Костна регенерация с комбинирани на употребата на лазера с фактори на растежа

Включването на новите технологии в имплантологията позволява да бъдат третираны сложни ситуации и случаи посредством минимално инвазивни процедури.

▶ стр. 6

Конкурс



Победителят в категория „Керамични възстановявания“ в конкурса „Усмивка на годината“ 2009

Продължаваме с представянето на победителите в отделните категории на конкурса. В този брой: случаят – победител в категория „Керамични възстановявания“.

▶ стр. 9

Държавата отпусна още 3 млн. лв. от излишъка за подновяване на материалната база на Софийския дентален факултет

На 21 май официално бе открито обновеното детско отделение във Факултета по дентална медицина в София. Лично министър-председателят Сергей Станишев преряза лентата на ремонтираната и оборудвана с нова дентална техника част от Денталния факултет.

Две двойни зали (115 и 116 зала) са с изцяло подновена материална база, средствата за което бяха отделени от Министерския съвет. За пълния ремонт на залите обаче Факултетът е отделил от своя бюджет. Обновеното детско отделение разполага и с нова специална стая за профилактика, където децата могат да седнат пред огледала и да бъдат обучавани в начините за поддържане на орална хигиена.

„Министър-председателят бе много ангажиран с помощта, която ни оказа, за подмяната на машините. Вече сме сменили 64 от общо 208 стари машини. Имаме обещание за подмяната на всички. От излишъка на



Премьерът Станишев преряза лентата при официалното откриване на обновеното детско отделение във Факултета по дентална медицина.

държавния бюджет са преведени още 3 млн. лева, за да можем да закупим останалите. Хубаво би било да приключим с покупката им през лятото, за да можем есенно да открием годината с абсолютно обновени машини” – сподели през Dental Tribune гоц. г-р Милена Пенева – зам.-гекан по УД и СДО.

„Старите машини са над 20-

годишни, а българският завод, който ги е произвеждал, не функционира повече от 10 години. Проф. Доан Зия успя да аргументира тежкото състояние на материалната база на Факултета и благодарение на това получихме тази държавна помощ” – добави още гоц. г-р Пенева.

Като аргумент за помощта на министър-председателя от

ръководството на Факултета посочват неговата социално насочена дейност – а именно провеждането на дентално лечение на социално слаби възрастни хора и най-вече на деца без родителски контрол, които са изцяло на издръжка на държавата.

За възрастните хора таксите са минимални, а за децата от домовете лечението се извършва напълно безплатно и всичко е за сметка на Факултета.

Машините, с които го този момент е оборудвана новата част на Факултета по дентална медицина, са с марките CHIRANA, Siemens и KaVo.

С това субсигуране на практика държавата е на път да елиминира парадокса, че водещият факултет, който в известна степен е основал останалите (защото от Софийския факултет идват кадрите, които са начало на останалите два факултета), е в най-бедствено положение, докато факултетите и в Пловдив, и във Варна са с прекрасна материална база. DT

Лекарство срещу левкемия помага при повлияването на рака на главата и шията

Даниел Цимерман, DTI

Нова лекарствена форма срещу левкемия, разработвана в Колежа по медицина „Алберт Айнщайн“ към Университета на Йешива, Ню Йорк Сити, САЩ, разкрива обещаващи резултати за лечението на рака на главата и шията. Според съобщение в медиите, предоставено от университета миналата седмица, нов клас химиотерапевтични агенти, известни като инхибитори на хистоновата геацетилаза (HDAC), унищожават култури туморни

клетки, извлечени от пациенти с рак на главата и шията.

Ракът на главата и шията се отнася към туморите, развиващи се в горните дихателни и храносмилателни пътища, най-вече по устните, в устната и носната кухина, както и в параназалните синуси, фаринкса и ларинкса. Той е шестият по честота рак в света, съставлявайки почти 50 % от всички злокачествени образувания в някои развиващи се страни като Индия. Само в САЩ всяка година се докладват приблизително 30 000 нови случаи

и 8 000 смъртни случая.

До днес обичайната форма на лечение беше лъчевата терапия, както и хирургия при някои случаи или насочена терапия с лекарства или други субстанции, идентифициращи и атакуващи специфични ракови клетки, без да увреждат нормалните клетки. Инхибиторите на HDAC, като тестваният в Университета на Айнщайн LVH589, изглежда повлияват рака чрез възстановяване на експресията на ключови регулаторни гени, които контролират клетъчния растеж и живот

на нормални нива.

Освен това, изследователите идентифицирали набор от гени, чието ниво на експресия се променя под влиянието на инхибиторите на HDAC, което може да помогне на докторите да установяват кои пациенти са склонни да се повлияват от лечението. Планира се тестване на LVH589 върху туморни клетки от рак на главата и шията при повече пациенти, така че да се установят с по-голяма сигурност гените, които се повлияват от лекарственото средство. DT

ГОСТ - РЕДАКТОР

Какво наистина искаме?

Няколко идеи как да намерим точния дентален асистент



Напоследък, разговаряйки с колеги, една от основните теми е намирането на дентални асистенти.

Това ме вдъхнови да споделя с вас някои свои идеи.

Що се отнася до бизнеса, за да постигнем определен резултат, е много важно да знаем какво точно искаме (яснота на желанията), след това – да разработим цялостна стратегия как да го постигнем (яснота на целите), да направим план, като уточним всички детайли, и накрая – ежедневните ни действия да са в синхрон с всичко дотук.

Обикновено отделяме много време да разберем какво е най-добро за пациентите ни (което е хубаво), какво точно да им казваме, как да го казваме, как да правим все по-сложни манипулации или да координираме сложни графици. А най-добри резултати и с лекота постигаме, когато рабо-

тим това, което наистина искаме и ни пали. Същото е и при намирането на най-подходящия асистент.

Тъй като засега липсва специализирано обучение точно за такъв професионалисти и обикновено инвестираме между половин и една година, за да обучим сами асистентите си, бихме си спестили и време, и енергия, и средства, ако още в началото намерим човек с необходимите качества.

Важно е да си дадете време и спокойствие и да обмислите, да си представите и дори да усетите какъв възможност искате да е вашият асистент, и да направите списък с качества – максимално подробен.

- Едно от първите неща, които е добре да фигурират във вашия списък е това, бъдещият ви асистент да харесва такъв тип работа, свързана с обслужването на хора.

- Другият важен ключ е желанията ви да са формулирани позитивно – какво

искате, а не какво не искате – например: „да е прецизна, сърчна, комуникативна, тактична“, но не и „да не е бърборана, повлекана, забравана“.

- Някои от идеите могат да ви дойдат по време на работа – запишете ги в онези няколко минути, докато чакате да се втвърди някакъв цимент.

- Накрая подредете изброените от вас качества по важност. Например: честност; жизненост и енергичност; прецизност; умения за работа в екип и с пациенти; тактичност; чистоплътност (тук има една уловка – добре е да уточните, познавайки себе си – с усет за чистота като вашия или по-висок); точност; чувство за хумор; самодисциплина; с желание и лекота да се научи на тези... и тези... неща; или спокойствие; зрялост; адаптивност; състрадателност; общителност; умения за работа с компютър и с финансови средства..., можете

да уточните и как да изглежда, в рамките на каква възраст да бъде – всичко зависи от вас – какво искате, какви са целите ви, какво би ви допълвало, какво би било полезно за работата ви.

- Уточнете и какво възнаграждение би заслужавал исканият от вас кандидат. Хубаво е във вашето съзнание това, което искате, и това, което сте готови да дадете в замяна, да са изравнени. Така по-лесно ще намерите търсения човек.

Когато формулирате и напишете точно това, което искате – кандидатите ще се появят, или идеи откъде да намерите хора. Когато правите интервюта или се колебаете за някой кандидат – нека списъкът да е пред вас.

Желая ви искреност и креативност.

Д-р Веселина Филипова DT

International Imprint

Licensing by Dental Tribune International
 Publisher
 Torsten Oemus

Group Editor/Managing Editor DT Asia Pacific
 Daniel Zimmermann
 newsroom@dental-tribune.com
 + 49 341 48 474 107

Managing Editor German Publications
 Jeannette Enders
 j.enders@dental-tribune.com

Editorial Assistants
 Claudia Salwiczek
 c.salwiczek@dental-tribune.com

Anja Worm
 a.worm@dental-tribune.com
 President/CEO
 Peter Witteczek

Director of Finance and Controlling
 Dan Wunderlich

Marketing & Sales Services
 Nadine Parczyk
 n.parczyk@dental-tribune.com

License Inquiries
 Jorg Warschat

Accounting
 Manuela Hunger

Product Manager
 Bernhard Moldenhauer

Executive Producer
 Gernot Meyer

Ad Production
 Marius Mezger

International Editorial Board
 Dr Nasser Barghi, Ceramics, USA
 Dr Karl Behr, Endodontics, Germany
 Dr George Freedman, Esthetics, Canada
 Dr Howard Glazer, Cariology, USA
 Prof Dr I. Krejci, Conservative Dentistry, Switzerland

Dr Edward Lynch, Restorative, Ireland
 Dr Ziv Mazor, Implantology, Israel
 Prof Dr Georg Meyer, Restorative, Germany

Prof Dr Rudolph Slavicek, Function, Austria
 Dr Marius Steigmann, Implantology, Germany

Published by Dental Tribune Asia Pacific Ltd.
 © 2009, Dental Tribune International GmbH. All rights reserved.

Dental Tribune International
 Holbeinstr. 29, 04229, Leipzig, Germany
 Tel.: + 49 341 4 84 74 302
 Fax: + 49 341 4 84 74 173
 www.dti-publishing.com
 info@dental-tribune.com

Regional Offices
Asia Pacific
 Yontorio Communications Ltd.
 Room A, 26/F
 389 King's Road
 North Point, Hong Kong
 Tel.: + 852 3118 7508
 Fax: + 852 3118 7509

The Americas
 Dental Tribune America, LLC
 213 West 35th Street, Suite 801, New York, NY 10001, USA
 Phone: + 1 212 244 7181, Fax: + 1 212 224 7185

Офис България
 Издава Dental Tribune България ЕООД
 София 1421, ж.к. Лозенец,
 ул. Луна 2, ет. 1, ап. А
 тел./факс: + 359 2/ 963 000 9
 office@dental-tribune.net
 www.dental-tribune.net
 www.dental-tribune.com

Управител
 Уляна Винчева

Отговорен редактор
 г-р Надежда Куюмджиева

Консултант
 г-р Красимир Невески
 г-р Дора Кишкилова
 г-р Ивелин Аманасов

Дизайн и преглед
 Жасмина Стоянова

Превод
 г-р Надежда Куюмджиева
 г-р Свемослав Пемков

Коректор
 Долорес Мещулам

Офис организатор
 Михаела Иванова

Автори в броя
 г-р Венцислав Споев, г-р Ясен Димитров, г-р Яна Христова, г-р Теодор Христов, г-р Габриел Давид, г-р Бьорн Лудвиг, г-р Бепина Гласа, г-р Томас Лийт, проф. Йорг А. Лисон, г-р Ф. С. Мартели, г-р И. Саес де ла Фуенте, Фред Мичмершуйцен, Даниел Цимерман

Печат: Снектър АД

Българското издание на Dental Tribune е част от групата Dental Tribune International – международно издание на 20 езика, разпространявано в над 55 държави.

Съдържанието, преведено и публикувано в този брой от Dental Tribune International, Германия, е с авторското право на Dental Tribune International GmbH. Всички права запазени.

Публикувано с разрешение на Dental Tribune International GmbH, Holbeinstr. 29, 04229, Лаипциг, Германия. Възпроизвеждането по какъвто и да било начин и на какъвто и да е език, изцяло или частично, без изрично писмено разрешение на Dental Tribune International GmbH и Dental Tribune България ЕООД е абсолютно забранено. Dental Tribune е запазена марка на Dental Tribune International GmbH.

IFED кани на конгрес в Лас Вегас

Фред Мичмершуйцен, ДТА

Международната федерация по естетично зъбозъбление (IFED), международен консорциум от 30 организации по дентална естетика, включително и Азиатската академия по естетично зъбозъбление, анонсира своя Шести световен конгрес, който ще се проведе от 2 до 5 август в курорта Беладжю в Лас Вегас, САЩ.

Според организаторите събитието ще бъде премиерната

среща по дентална естетика тази година. Наименовано „Страст, естетика и нови технологии: бъдещето на зъбозъблението“, то ще се ръководи от г-р Винсент Дж. Кокич, а научната програма е разработена от г-р Болдвин В. Марчак и Роналд Е. Голдщайн. Тя има за цел да обхване широкия спектър от дентална естетика, протетика, пародонтология, ендодонтия и общо зъбозъбление.

„Много съм горд от научната ни програма,“ казва г-р Кокич. „На първо място, на събитието ще присъстват експер-

ти в сферата на естетиката от цял свят. И второ, темите са разделени в различни категории, като дискусии, контрапункти, последното в технологиите, диспути на експерти, интердисциплинарна естетика, като включват и подробно клинично документиране на отличните лечебни методи, които зъбозъбелите и специалистите от много различни дисциплини могат да предложат с цел усъвършенстване на дентофацалната естетика. Лекциите ще са с продължителност 20 до 30 минути, което ще направи програма-

та много жива, като ще бъдат обхванати голям брой теми.“

„Също така целим срещата да е ориентирана към международната публика,“ казва г-р Кокич. „Участниците от различните страни ще могат да видят много лектори, които никога преди това не са били събирани на едно място. Идеята е публиката да може едновременно с обучението да бъде забавлявана.“

Заедно с биеналната среща, ще се проведе и търговско изложение, включващо повече от 100 глобални дентални компании. DT

AK ЕТ АНКА КАЦАРОВА

Официален дистрибутор на KERR

Промоционални оферти

PREMISE Syringe Mini Kit
 (шприци 3x4 г, OptiBond Solo Plus 5 ml, шприца Kerr Etching Gel 3 г
 + инструмент CompoRoller)
 +
 PREMISE Flowable 1,7 г

PREMISE е универсален тримодален нанокомпозит, характеризира се с уникалното съчетание на 3 вида пълнители (0,02 µm, 0,4 µm и PPF)

Цена 189 лв.

DEMI - светлиннополимеризираща диодна лампа с импулсно изменение на мощността -
1100 W/cm² до 1330 W/cm²

Цена 1100 лв.
 Kerr Corporation

ЕТ "Анка Кацарова"
 www.akatzarova.com
 e-mail: ankatzarova@abv.bg
 www.KerrHawe.com

Офис и магазин 1:
 ул. "Ст. Караджа" № 5,
 тел. 02/981 07 78,
 988 41 15, 0888 83 93 10,
 0887 47 19 49

Магазин 2:
 бул. "Скобелев" № 11,
 тел. 02/952 63 28

Магазин 3:
 ул. "Буна" № 8,
 тел. 02/944 63 97

67 студенти получиха своя диплом от Софийския факултет по дентална медицина

На 1 юни в кинозалата на Военномедицинска академия в София се състоя тържествена церемония по повод дипломирането на студентите от Факултета по дентална медицина на Медицински университет в София. 67 студенти получиха своите дипломи лично от декана на Факултета – проф. г-р Доан Зия.

65-тата поредна промоция за Денталния факултет представи осем отличници сред дипломираните (с успех над 5.50).

„Интересен факт е, че по-голямата част от отличниците са деца на практикуващи зъболекари. Явно нашата професия се регламентира все по-ясно като наследствена, в което всъщност няма нищо лошо” – сподели доц. г-р Милена Пенева, зам.-декан по УД и СДО на денталния факултет.

Сред официалните гости на церемонията бяха зам.-ректорът по науката проф. Петрова, посланиците на Йемен и Ливан, всички преподаватели, бившите декани – проф. Инджов и проф. Йолов, акад. Николай Попов, представители на търговски компании от бранша и др.

Тържеството беше почетено със специалните приветствия на президента на Република България – г-н Георги Първанов и на министър-председателя г-н С. Станишев.

Лично присъства и представител на Министерството на образованието – зам.-министър Ваня Добрева, която прочете приветствие.

Бяха получени поздравителни адреси и от името на Медицинския университет в София, Медицинския факултет в Пловдив и Медицинския колеж в София.

Всички абсолвенти получиха подаръци, осигурени от различни търговски дентални компании. Отличниците сред дипломираните бяха наградени отделно с по-големи награди.

Наградата на декана бе осигурена от фирма „Оптика Лазер”, която предостави апекс локатор за първия отличник по успех, който получи и парична награда на стойност 1000 лв., осигурена

от фирма „Дентал Комерс”. ЗМ ESPE Търговско представителство награди осемте отличници със съвременни възстановителни фотокомпозиции и изобелващи системи, като на всички присъстващи подари интерактивни едукативни материали. Подаръци

за всички гости направиха и компаниите Colgate, Pfizer и Pierre Fabre.

Подарък от компаниите GlaxoSmithKline и Pfizer бе коктейлът след церемонията, даден за всички гости, преподаватели и абсолвенти. **ДТ**



Ръководството на Факултета по дентална медицина предвожда своите дипломанти в деня на промоцията (на снимката от ляво на дясно: проф. г-р Доан Зия – декан на Факултета, доц. г-р Милена Пенева – зам.-декан по УД и СДО, доц. г-р Красимира Янева – зам.-декан по ЛДД и проф. г-р Радомир Угринов – зам.-декан по НД).

Filtek™ Z250

Универсален композит



Всичко за универсалността

10 години доказани резултати

Предимствата накратко

- **Дългогодишна клинична история:** 10 години клинична практика
- **Отлични манипулативни качества:** на практика не залепва по инструментите
- **Изключителна универсалност:** показан за фронтални и дистални възстановявания
- **Бързина и удобство:** лесен за употреба, полимеризира само 20 секунди
- **Естествена красота:** предлага се в различни нюанси, които съответстват на зъбната структура
- **Рентгеноконтрастен**

Универсалният възстановителен материал Filtek™ Z250 “Сребърно издание” отбелязва десетилетие клиничен успех.

От своята премиера досега стоматолози от цял свят са се доверили на Filtek Z250 за да създадат здрави, трайни, естествено изглеждащи възстановявания. **Всъщност, направените възстановявания вече надхвърлят 35 милиона годишно в световен мащаб.** ЗМ ESPE отбелязва това постижение и 10-годишен юбилей със специално “Сребърно издание”.

Класиката в хибридните технологии се ползва за различни индикации и постига красиви резултати.

Изключителни оферти

- При закупуване на въвеждащ комплект Filtek Z250 6020E, получавате 4 шприци бесплатно*
- При закупуване на 2 шприци Filtek Z250, получавате 1 шприца бесплатно

*Промоциите са валидни от 15.07.2009 г. след регистрация в ЗМ

THE DENTAL
ADVISOR
+++++

3M ESPE

Име:

Адрес: гр./с

ул. №:

тел.:

е-mail:

Дата и място на покупка

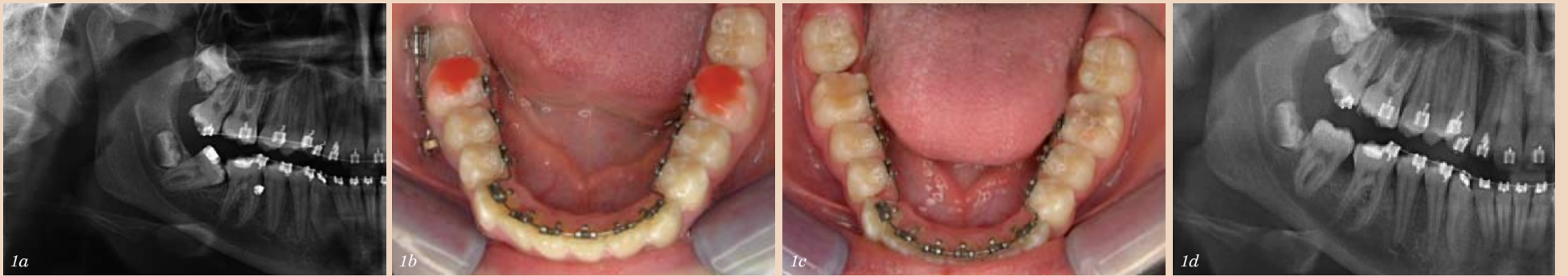Дистрибутор

За регистрация: София 1766, България, Бизнес Парк София, сграда 4, тел.: 02 960 19 32/ 960 19 33, e-mail: innovation.bg@mmm.com, www.3mespe.com



Минивинтовете – фокална точка в практиката

Поредица от шест статии на д-р Бьорн Лудвиг, д-р Бетина Гласл, д-р Томас Лайц и проф. Йорге А. Лисън – Част IV



Фиг. 1a-d. Изправянето на втори молар с едновременното преоформяне на зъбната дъга. Проблемът може да бъде ясно видян на рентгеновата снимка. Изправящата пружина е фиксирана към минивинт (a, b). Състоянието след пет месеца без реактивиране на сегмента от дъгата (c, d).

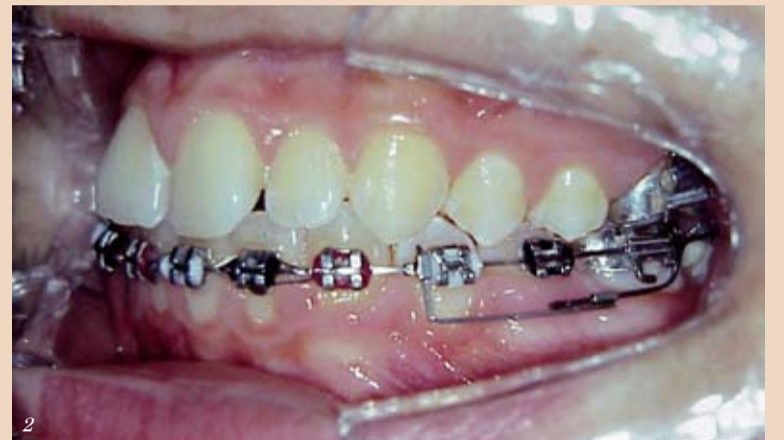Клинични случаи (2) Репозиционирани на от- делни зъби

Изправяне на молари
Изправянето на медиално на-
клонени (втори) молари при
зъбни редици без екстрахира-
ни зъби представлява терапев-
тично предизвикателство. Ле-
чението се усложнява допълни-
телно, когато зъбът не само е
наклонен, но е и частично ре-
тиниран. Наличието на непро-
бил трети молар не опростява
лечението (Фиг. 1a). Когато се
планира изискваният апарат,
важно е да се обмисли дали е не-
обходимо цялостно преоформя-
не на зъбната дъга (Фиг. 1a-d)
или ще се изправя само наклоненият зъб. Ако се използват
минивинтове с брекетни гла-
ви, може да се приложи специ-
ална NiTi изправяща пружина
(като титанова пружина с па-
мет, FORESTADENT). За прео-
формяне на зъбната дъга може
да се използва стандартен мул-
тибрекетен апарат. В същото

време може да се приложи вто-
ри силов елемент с помощта на
минивинт и изправяща пружина
(Фиг. 1b-d). Това прегодвря-
ва загубата на опора, която
се получава неизбежно, ко-
гато към мултибрекетния апа-
рат се фиксира само изправя-
ща пружина (Фиг. 2). Изправя-
нето на конкретен зъб може да
се налага поради пародонтал-
ни, протетични или ортодон-
тски причини. То се превръща в
много проста процедура, ако се
използват минивинт и изправя-
ща пружина, като апаратът
остава невидим за страничния
наблюдател. Необходимо е само
на зъба да се фиксира подходя-
ща система за свързване с из-
правящата пружина. В зависи-
мост от това как е загадено
действието на пружината, е
възможно дори да се постигне
интродуциране или екструдир-
ане на зъба. Тази лечебна модал-
ност не е скъпа за пациента,
като в същото време е изклю-
чително ефективна за ортодон-
та.

Подреждането в зъбната ре- дица на ретинирани зъби

Подреждането на ретинира-
ни или изместени зъби, особено
когато става въпрос за канини,
е една от най-честите причи-
ни за хирургични интервенции
в сферата на ортодонтичните
техники. Могат да се използ-
ват най-различни апарати – гу-
мени ластичи, пружини, орто-
донтски верижки, които са
ефективни в по-голяма или по-
малка степен. Всички тези ме-
ханизми имат един и същ осно-
вен проблем: съседните зъби
трябва да бъдат използвани –
директно или индиректно – за
осигуряване на опора, така че
да могат да се прилагат изис-
кваните теглеци сили. В иде-
алния случай съседните зъби
осигуряват достатъчно голя-
мо съпротивление, така че да
се придвижи само ретинирани-
ят зъб. На практика обаче има
тенденция и двата съседни сег-
мента да се придвижват един
към друг. В най-лошия сцена-
рий само групата зъби, осигу-



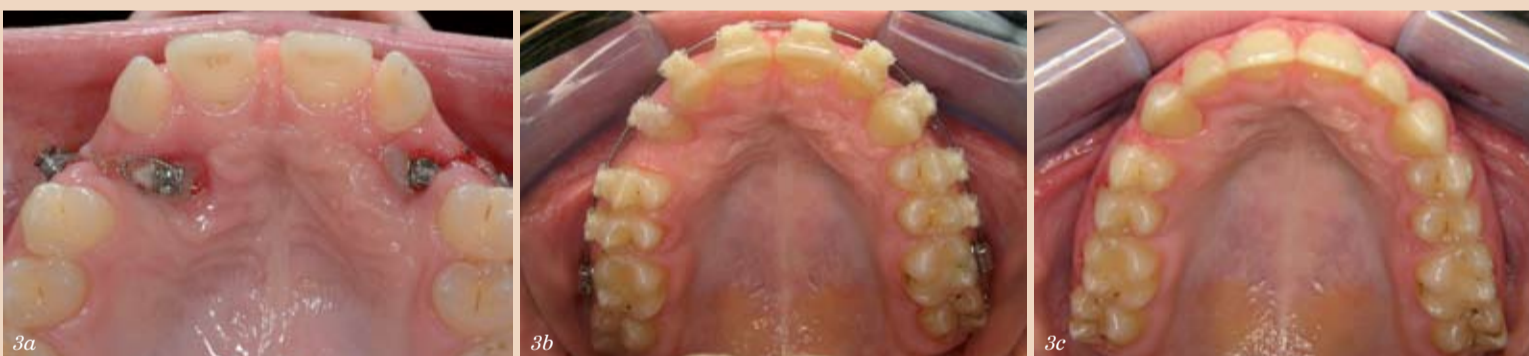Фиг. 2. Изправящата пружина, фиксирана към основната дъга повлиява не само моларите, но и предизвиква изместване на премоларите (загуба на опора). (Снимка: проф. Домингес, Сао Паоло, Бразилия.)

зместени зъби (Фиг. 3a-c). Ако
е налице достатъчно място, в
началната фаза от лечението
не са нужни брекети.

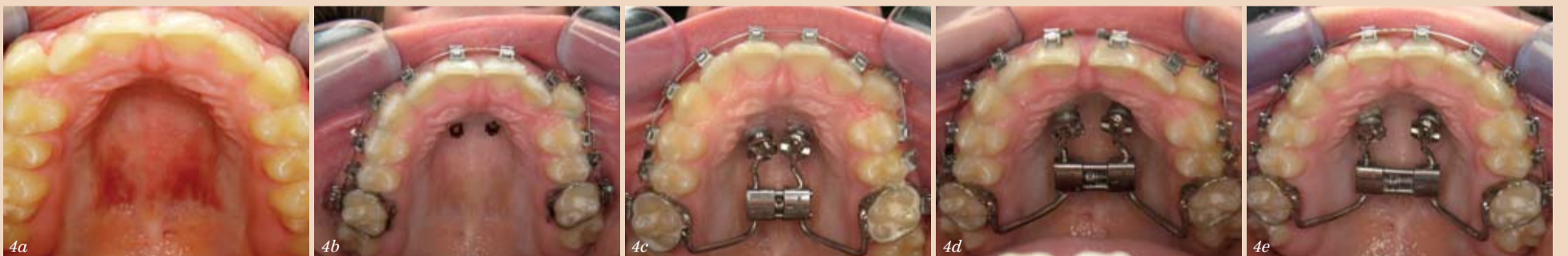Скелетни корекции Експанзия на палатина- лната сутура

Бързата палатинална ек-
спанзия (БПЕ) е един от най-
ефективните и сигурни методи

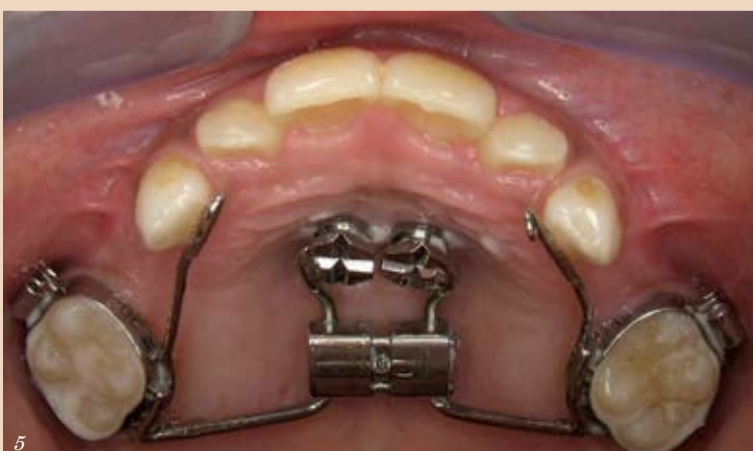за създаване на
опора – чрез използването само
на зъби – е свързана с някол-
ко недостатъка. Най-важният
от тях е рискът от наклонява-
не на опорните зъби. За много
апарати се твърди, че разпре-
делят силата върху повече от
един зъб. Тук става очевиден
още един проблем: тъй като е
необходимо апаратът да бъде
оставен в устата за по-дълъг
период след завършване на ак-
тивната фаза, по-нататъшно
корективно лечение може да се
започне само на зъби във фрон-
та. Тези проблеми могат да
бъдат преодолени при използва-
нето на „хибридна БПЕ“ (Фиг.
4-6). Пръстените се поставят
при моларите по обичайния на-
чин. Във фронта апаратът за
БПЕ се фиксира с помощта на
два минивинта. Те трябва да
бъдат ориентирани парамеди-
ално по мислената трансвер-



Фиг. 3a-c. Вкарване в зъбната редица на изместен канин с помощта на минивинт. След разкриването на канините, те се свързват с брекети към минивинта (a). След отстраняването на минивинта зъбната дъга може да бъде преоформена с помощта на конвенционална техника (b, c).



Фиг. 4a-e. Създаването на допълнително трансверзално пространство посредством „хибридна БПЕ“. Началната диагноза е асиметрична тясна челюст с недостатъчно пространство за зъб 13 (a). След фиксирането на брекетите, в същото посещение бяха поставени два минивинта (OrthoEasy) (b). Към минивинтовете и пръстените върху моларите беше свързан апарат за хибридна БПЕ посредством лабораторни свързващи елементи (FORESTADENT) (c). Диастемата показва ефекта от апарата след използването му 10 дни (d). Състоянието след трансверзална експанзия и едновременно преоформяне на зъбната дъга (e).



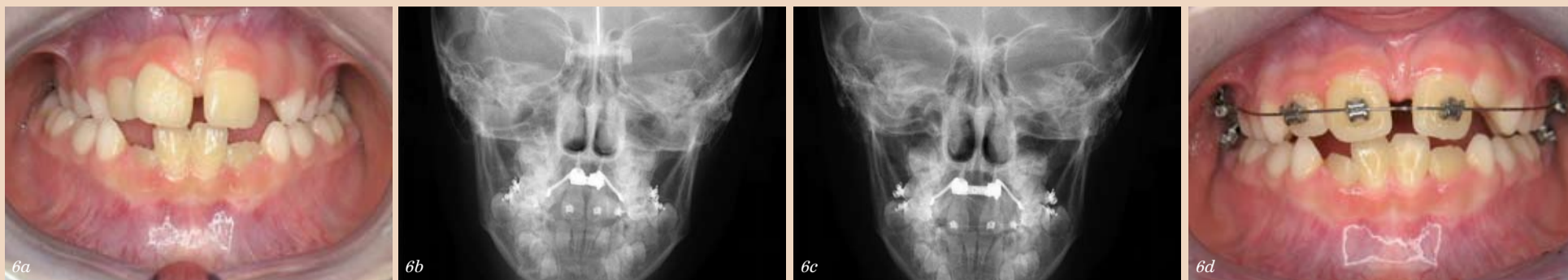
Фиг. 5. Апаратът за хибридна БПЕ с куки за свързване на маска на Delaire.

ряваща опора, се измества от
оригиналната си позиция. Това
може да се получи, ако рети-
нираните зъби са анкилозира-
ли, което трудно може да се
прецени при началния преглед.
Ако се направи опит за преме-
стване на анкилозиран канин
при недостатъчна опора, ре-
зultatът ще е развитието на
най-лошия сценарий. Това може
да отвори захапката в област-
та на фронталните зъби и пре-
моларите. Минивинтовете осигу-
ряват дефинитивната форма
на опора за подреждането на

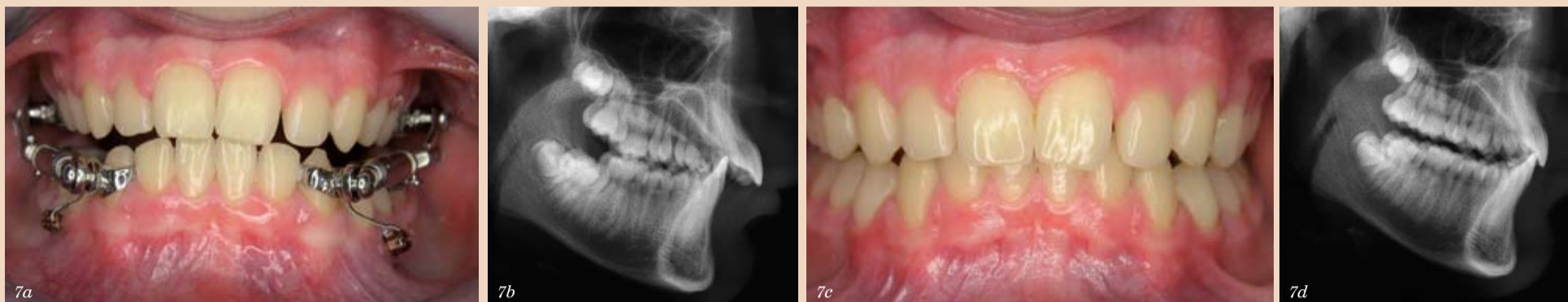за осигуряване на повече място
в трансверзалната равнина на
горната челюст. Активирането
на винта трябва да осигуря-
ва действие в рамките на 0,2 до
0,6 мм/ден. Като правило, апа-
ратът се фиксира посредством
пръстени към моларите и пре-
моларите. Желаната трансвер-
зална ширина може да бъде по-
стигната за 10 до 20 дни. След
това трябва да се осигури три-
месечна фаза на стабилизиране,
така че да се позволи осифици-
рането на руптурираната па-
латинална сутура. Стандарт-

зална линия, свързваща контак-
тите на канините с премоларите.
Дистракцията се постига по същия механизъм на
стандартните техники. Хибри-
дната БПЕ има няколко пре-
димства. Подготовката за по-
ставяне на апарата е много по-
проста и евтина, като в същ-
ото време зъбната дъга, вклю-
чително премоларите, са гостъп-
ни за допълнителни зъбни ко-
рекции.

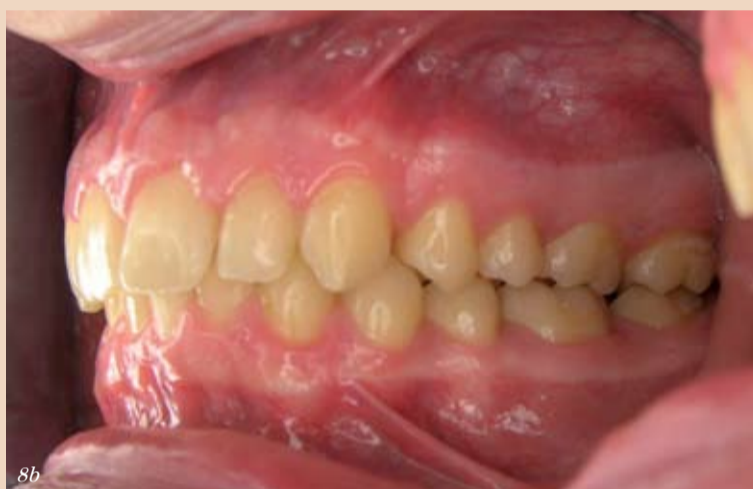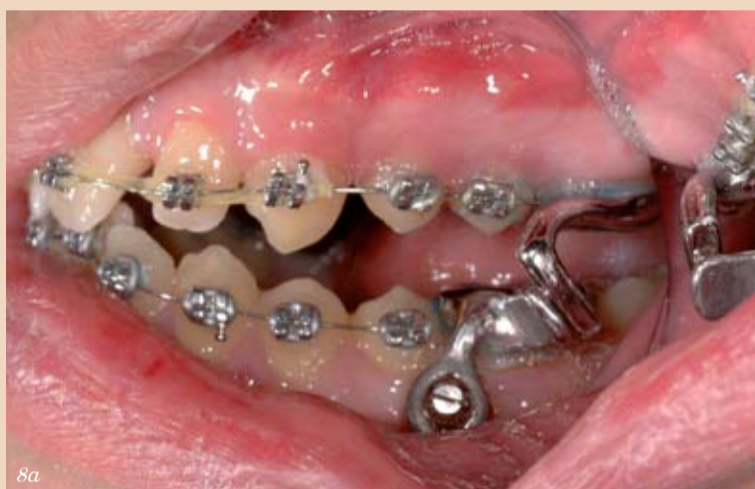Корекции на Клас II При пациенти с Клас II малок-



Фиг. 6a-d. Двустранна кръстосана захалка при седемгодишно момче (а). Рентгенова снимка с поставения хибриден апарат за БПЕ (б). Състоянието след носене на апарата 10 дни: кръстосаната захалка е премахната, а оклузията във вертикална посока остава стабилна (с, d).



Фиг. 7a-d. Създадената чрез използването на минивинт опора за канина предотвратява протрудирането на фронталните зъби при използването на фиксиран апарат за коригиране на Клас II (в случая апарат на Williams, FORESTADENT).



Фиг. 8a, b. Минивинтът стабилизира позицията на моларите, към които е свързан Kinzinger FMA. Така се предотвратява протрудирането на премоларите и фронталните зъби (а). Оклузия Клас I при завършване на лечението (b).

лузи, когато фазата на растеж е завършила или е близо до завършването си, простите техники за позиционирането напред на долната челюст обикновено са неефективни. След цялостния начален преглед и поставянето на диагноза трябва да изберем един от трите възможни терапевтични подхода: камуфлажни мерки, фиксирани апарати за коригиране на Клас II (Апарат на Herbst, Универсална пружина

на Sabbagh, FMA, Джъмпер на Jasper, и т.н.) или ортогнатна хирургия. Пациентът трябва да бъде информиран за предимствата и недостатъците на всеки един от подходите. Всички фиксирани апарати за коригиране на Клас II, независимо от апарата на Herbst или на принципа на наклонената равнина, имат един и същ проблем и нежелателни странични ефекти. Съществува риск от про-

трудиране на голните фронтални зъби и/или дистализиране на горните молари. Посредством пасивно стабилизиране с помощта на два минивинта (Фиг. 7 и Фиг. 8) тези ефекти могат да бъдат лесно предотвратени.

Ортогнатна хирургия

След хирургична интервенция за преориентиране или репозициониране на челюстите (поради ортодонтични или травматологични причини) е важно да се запази стабилната корелация между костните челюстни фрагменти в постоперативната фаза. Това позволява протичането на нормален заздравителен процес и предотвратява рецидивите. Оклузалният апарат се фиксира интраорално с помощта на междучелюстни ластични или телени лигатури, в зависимост от ситуацията. Важно е да се приложи правилното фиксиране, в зависимост от това дали е поставена шина (шина на Schuchardt) или мултибрекетен апарат. Когато е необходимо да се повлияе само една челюст или челюстен сег-

мент, възниква въпросът дали в ерата на минивинтовете е необходимо да се включва и другата челюст за стабилизирането на хирургичния ефект. Ако в срещуположната челюст се използват минивинтове (Фиг. 9), се постига същият ефект, но със значително по-малко неудобства за пациента.

Предпротетична подготовка

Целта на предпротетичното ортодонтично лечение е оптималното позициониране на зъбите за последващото изработване на протетична конструкция. Това може да изисква интродуциране, изправяне, отваряне или затваряне на разстояния, заедно с други техники. Както показват нашите и други изследвания, минивинтовете са особено полезни при такива случаи. Те могат да бъдат използвани и за опора на временни протетични конструкции. При липсващи зъби (особено вторите латерали) (Фиг. 10a) и незавършила фаза на растеж, поставянето на временни протетични конструкции е пробле-

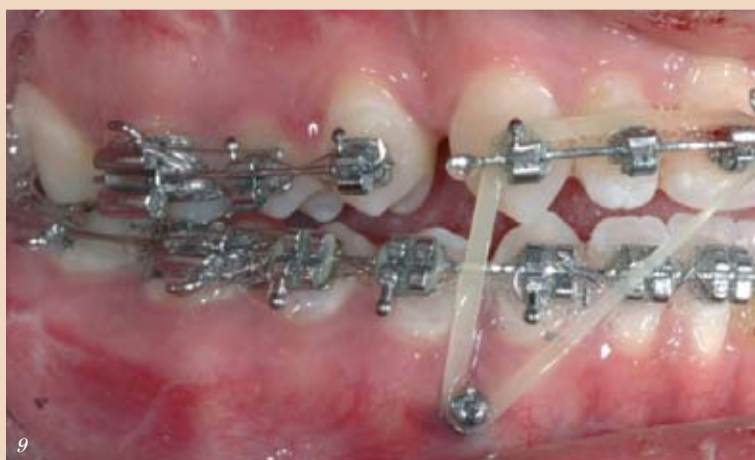матично. Алтернативен подход, особено когато се изисква допълнителна опора, е използването на минивинтове. В центъра на алвеоларния гребен може да се постави по-дълъг винт (8 или 10 мм) (Фиг. 10b). Трябва да има поне 1 мм кост медиално и дистално на минивинта. Отворът за въвеждане на минивинта (1.6 мм) в случая трябва да бъде поне 2.6 мм. След това върху главата на минивинта може да се постави провизорна корона. Ако е необходимо, към короната може да се фиксира брекет (Фиг. 10c).

Заклучение

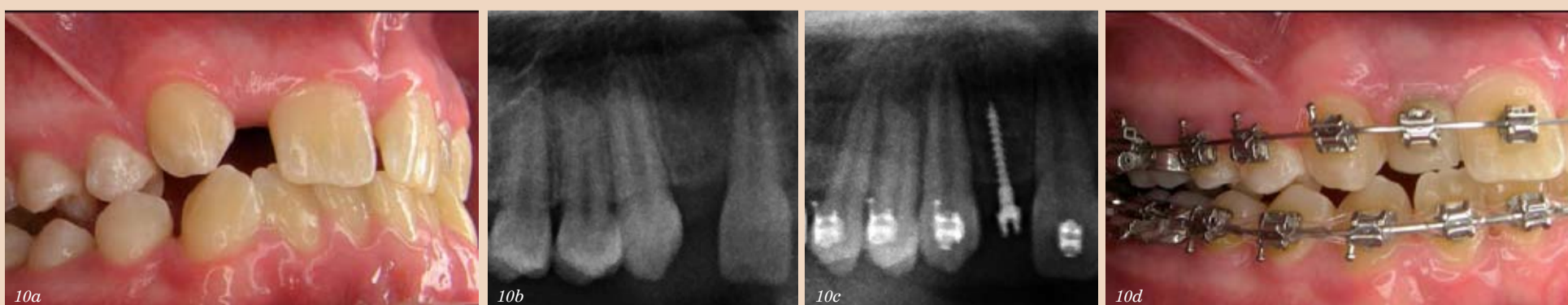
Клиничното използване на минивинтовете дава широк набор от приложения. Заместването на зъби, което преди се смяташе за невъзможно, днес е постижимо, като разработените техники за репозициониране са усъвършенствани и прецизирани. За да се постигне това, само минивинтовете не са достатъчни; необходим е и подходящ набор от инструментариум. В допълнение към винтовете и средствата за въвеждането им, няколко гостабички на минивинтове предлагат редица инструменти, улесняващи тяхното прилагане. Петата част от тази поредица ще се фокусира върху широката набор от полезни помощни средства, които се предлагат на пазара. ДТ

Информация за автора

Д-р Бьорн Лудвиг
Am Bahnhof 54, 56841 Traben-Trarbach, Germany
Tel.: +49 65 41 81 83 81
Fax: +49 65 41 81 83 94
И-мейл: bludwig@kieferorthopaedie-mosel.de



Фиг. 9. Използването на минивинтове за включване на интермаксиларни гумени тракционни пръстени премахва нуждата от всякакви други свързващи елементи за зъбите.



Фиг. 10a-c. Липсващият зъб 12 ще бъде заместен с имплант и корона. В началната фаза от лечението се разширява разстоянието (а). Главата на вертикално поставения винт OrthoEasy (b) се използва като опора на провизорна корона (включително и брекети), което служи за допълнително разширяване на мястото (с).

Клинични приложения на лазера в имплантологията. Костна регенерация с комбиниране на употребата на лазера с фактори на растежа

Д-р Ф. С. Мартели

Лекар по дентална медицина. Хоноруван преподавател във Факултета в Анкона. Частна практика във Флоренция, Италия.

Д-р И. Саес де ла Фуенте

Лекар по дентална медицина. Доцент във Факултета по одонтология в Севиля. Частна практика в Севиля.

Включването на новите технологии в имплантологията позволява да бъдат третиран сложни ситуации и случаи, понякога със съмнителна прогноза, посредством минимално инвазивни процедури, като се намалява времето за лечение и се повишава предвидимостта на същите.

Костната регенерация, посредством автогенни фактори на растежа и въвеждане на лазера, ни накарва да преразгледаме голяма част от протоколите за лечение и също така да ги променим, за да въведем тези нови техники, постигайки очевидно подобрение при всички постигнати резултати.

Костна регенерация посредством фактори на растежа

Напредъкът на познанията в областта на клетъчната и молекулярната био-

логия на тъканите дава възможност за развитието на техники, които улесняват възстановяването и регенерацията на тъканите. Прочуванията върху факторите на растежа, различните молекули за клетъчно свързване и цитокините прави възможно манипулирането на процесите на възстановяване и регенерация.¹

Факторите на растежа са протеини, присъстващи в голямо разнообразие в клетките и тъканите. Идентифицирани са като регулатори и модификатори на клетъчната активност, като влияят върху миграцията, диференциацията и синтеза на извънклетъчни матрикс.^{2, 3}

Посредством техниката на регенерация с фактори на растежа можем да постигнем бърза регенерация на костните дефекти^{4,5} при увеличаване не само на костното количество, но и на качеството на костта. Използваме плазма от пациента като материал за трансплантация, който съдържа концентрат от тромбоцити, носители на факторите на растежа, а освен това и фактори на съсирването и други костноиндуктивни протеини, есенциални при регенерацията (богата на тромбоцити плазма). При все това, има обстоятелства, които могат да повлияят върху ре-

зултатите от приложението на тази техника:⁶

- инфекция: при инфекция в приемната ложка има дезактивиране на костнокомпетентните клетки и се инхибира ангиогенезата, следователно техниките за регенерация не действат;

- загуба на присадката: поради аспириране, механична компресия или лошо затваряне на раната.

Възстановяването на костта в областта на приемната ложка е ясна индикация за използването на богата на тромбоцити плазма. Процедурата като изваждането на зъби изискват допълнително лечение, за да се избегне костната резорбция след екстракцията, както и усложненията, които същата може да създаде по отношение на бъдещото лечение. Техниките, които са използвани досега, за да се избегне костната загуба и за създаване на костно легло с достатъчни размери, което да позволи поставянето на имплантатите, са алвеоларните присадки, направляваната костна регенерация или комбинацията от двете⁷. Най-добрите резултати в наше време се получават посредством прилагане на богата на тромбоцити плазма, с автогенна кост, или при отсъствие на такава – с остеоиндуктивен матери-

ал, със стремежа да се получи затваряне на дефекта едновременно посредством мощта на ламбо. Костната регенерация е бърза и предвидима, като също така се подобрява и епителизацията. Когато на мястото, на което се регенерира, за ранното поставяне на импланти съществува инфекция, е необходимо да се постигне максимална деконтаминация на ложката, за да функционират регенеративните техники и едновременно с това да се елиминират възможните бактериални резервоари, които на по-късен етап биха могли да предизвикат патологии като ретроградните перимплантати.

Приложение на лазера в имплантологията като метод за обеззаразяване

Лазерът започна да се използва в оралната хирургия, показвайки отлични свойства и предимства, като намалява използването на местните обезболяващи средства, възможност да се работи върху безкръвно поле без необходимост от шевове и с елиминирането на слепоперативния дискомфорт, най-често изразен с наличие на болки и възпаление.⁸ CO₂-лазерът и такива с други дължини на вълната (неодимий, диоден, ербий), използвани при висока мощност, работят при меки тъка-

ни по горепосочения начин. Освен това, още по-скорошно нововъведение е използването на лазера с ниска мощност, като по този начин лазерът има деконтаминиращо въздействие и ефект на биостимулация. Неодимиевият лазер и диодният лазер предизвикват дълбокото и трайно обеззаразяване на тъканите, твърди (вкл. кост) и меки, унищожавайки бактериалните колонии до 99 %, съгласно различни проучвания^{9, 10, 11}. Дълбочината на действието на деконтаминацията при Nd: YAG надвишава тази на най-използваните химични средства (антибиотици, хлорхексидин и т. н.). Бактерицидното въздействие на лазера не се дължи единствено на термичния ефект, когато се използва на малка мощност, а се получава освен това и поради един електромагнитен ефект, който видоизменя и разрушава бактериалната мембрана^{12, 13}. От друга страна, лазерът въздейства върху възпалителната компонента на лезиите, като намалява концентрацията на някои цитокини, медиатори на възпалението, отговорни за костната реабсорбция. Ефектът на биостимулацията не е достатъчно проучен, някои автори съобщават, че лазерът предизвиква активирането на клетъчния цикъл и на митохондриалната дейност, като на клинично равни-



Българско дружество по
ЕСТЕТИЧНА СТОМАТОЛОГИЯ



Организира семинар на тема:

Нови стратегии

В биологично направляваното пародонтално лечение и възможностите на лазерната терапия

Гост-лектор: г-р Франческо Мартели



За допълнителна информация:
02/ 980 75 97; 0878 588 611; www.bsad.bg

12 септември 2009, хотел ЕХРО, София

Ултрагентал

ще съществува краткосрочно и дългосрочно подобрене при процесите на възстановяване и регенерация.

Въвеждането на лазера като физичен метод за обеззаразяване при протокола на регенеративните техники дава възможност същите да действат успешно върху инфектирани зони.

Протокол на лечението. Клинични случаи

Ще представим някои клинични случаи на регенерация на бъдещи зони и последващо поставяне на импланти. При всички случаи използваме следния протокол: след зъбните екстракции се осъществява щателен кюретаж на цялата зона под микроскопски контрол, като след това прилагаме пулсиращ Nd-YAG лазер, използвайки оптично влакно с диаметър от 300 микрона. Използваните параметри са от 10 Hz, 100 mJ и 1 ват, облъчва се цялата кост и меките тъкани с бавно, но непрекъснато движение на влакното, в продължение на около 10 минути, като се полива работната зона на лазера с повидон – йод, което повишава ефективността на същия. След това осъществяваме малки перфорации в костта, за да се увеличи васкуларизацията, и поставяме присадката от плазма, богата на еритроцити, с автогенна кост и /или полиглактинов кополимер (Alos). В случаите, когато не можем да осъществим пълното затваряне с лигавица, използваме фибрана като мембрана. Конците бяха свалени след седем гена и слез изчакване в продължение на 14-16 седмици се поставиха имплантите.

Клиничен случай 1

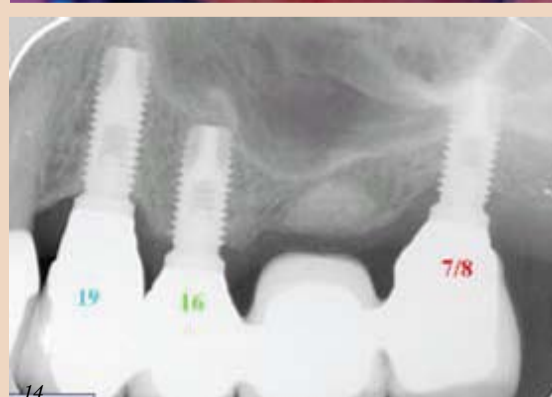
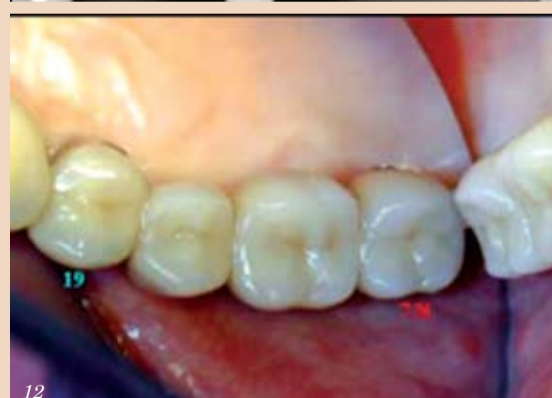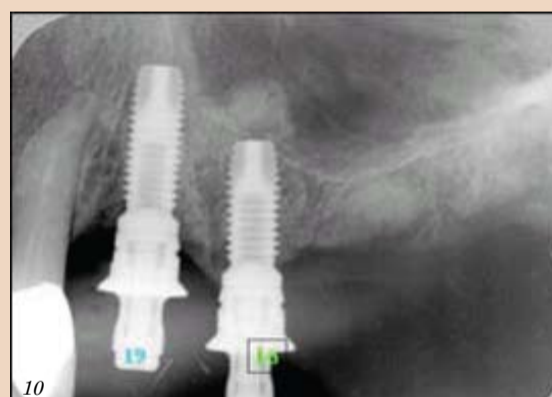
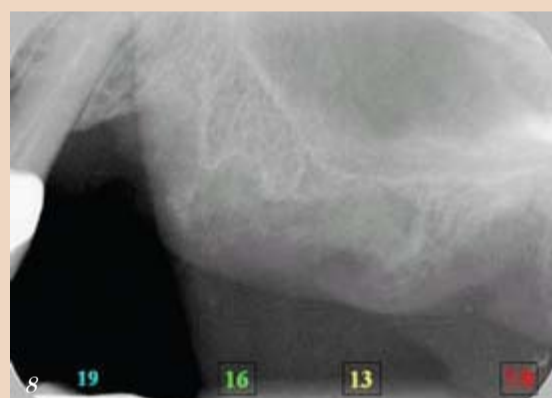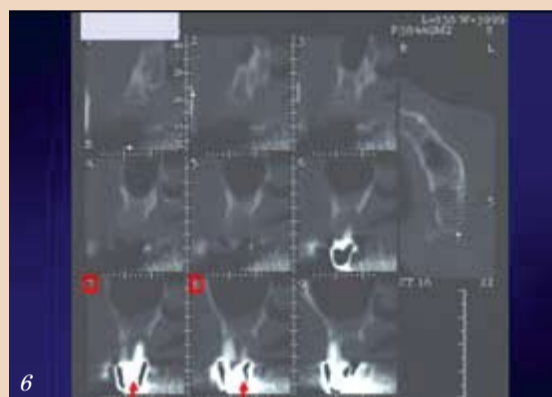
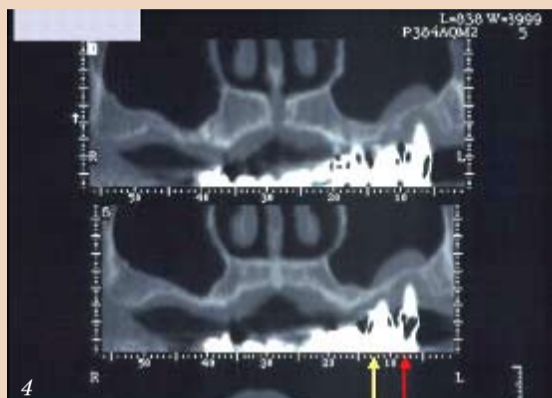
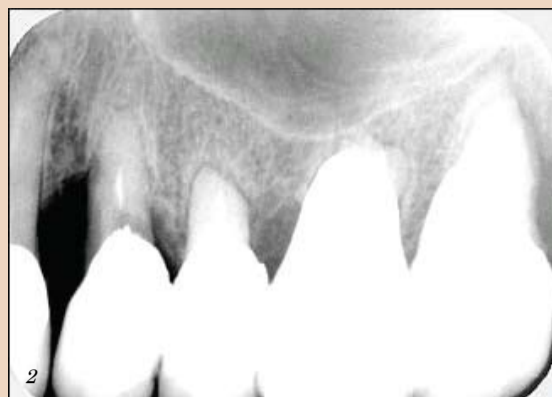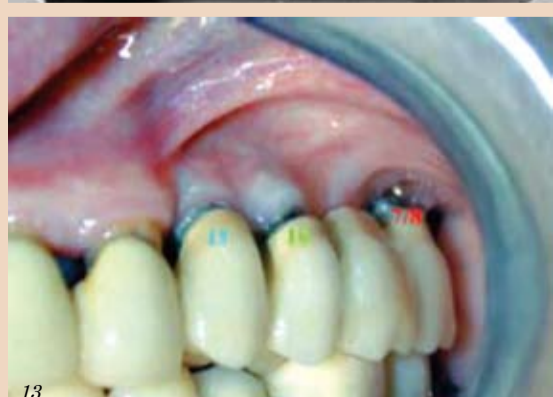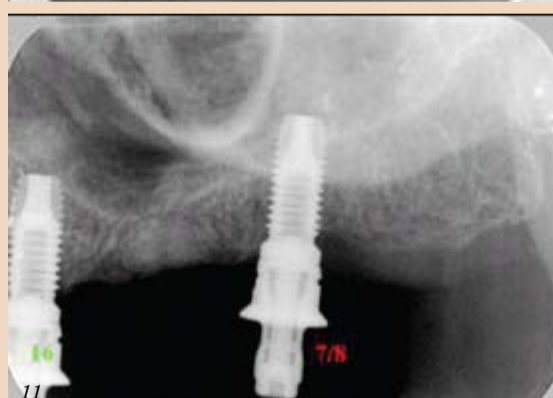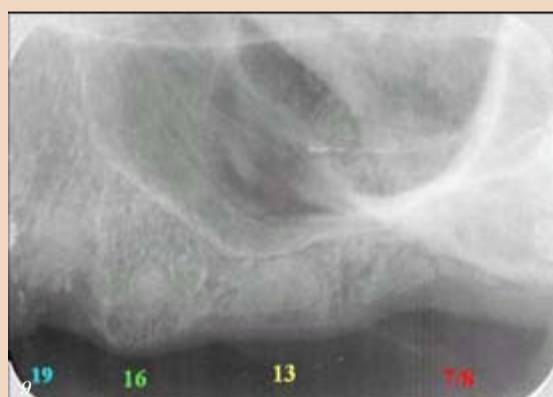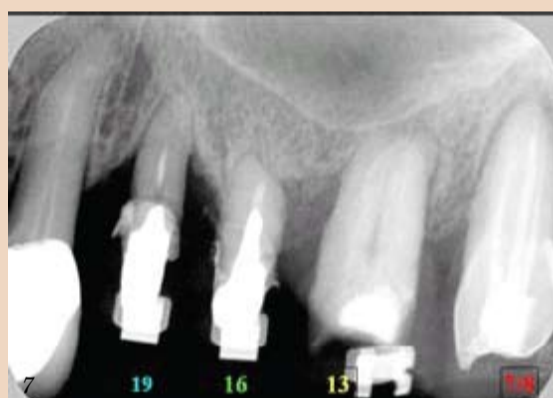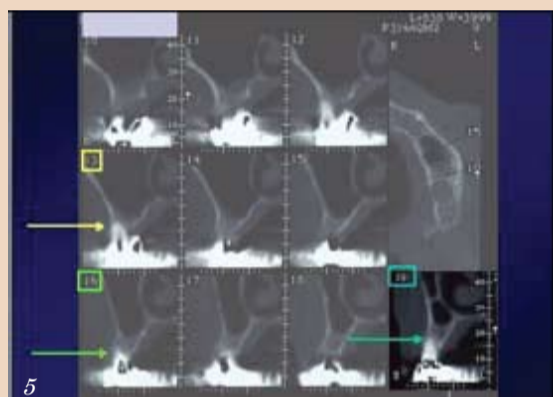
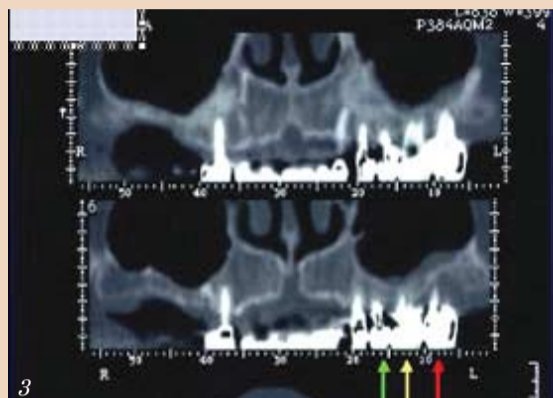
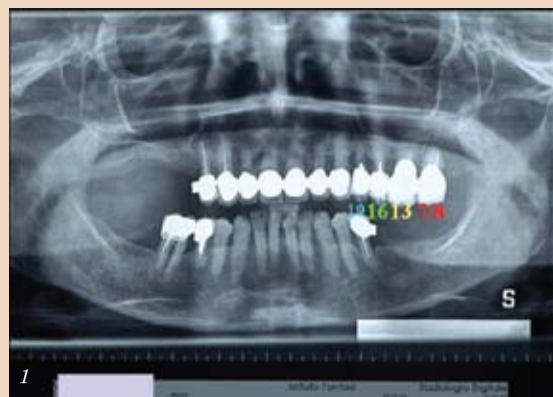Пациент на 68 години с хроничен пародонтит. На ортопантомографията наблюдаваме крайна загуба на прикрепване в горния ляв секстант (Фиг. 1).

Периапикалната рентгенова снимка ни потвърждава образа от ортопантомографията. Мостът има подвижност от трета степен, а опорните зъби – дълбоки между 6 мм и 12 мм джобове с кървене при сондиране и с гноен ексудат (Фиг. 2).

Образът от скенера ни показва доста по-значителна загуба на прикрепване от тази, която ни показваха другите изследвания (Фиг. 3, 4 и 5).

Палатиналните корени на 26 и 27 са заобиколени от значителна резорбция (Фиг. 6).

Избраната техника на ортодонтска екструзия за постигането на вертикално нарастване на костта не може след една година да промени първоначалното положение (Фиг. 7). Тогав се решава да се осъществи изваждане на зъбите, като се деконтактирира и биостимулира с Nd:YAG лазер и се регенерира с PRP (Фиг. 8). Това е периапикалният образ, 4 месеца след регенерацията с PRP (Фиг. 9), третиране с лазер Nd: YAG. Реши се да се възстанови участъкът посредством поставянето на три импланта (Фиг. 10 и Фиг. 11). → DT стр. 8



Това ли е Вашата защита?

Срещу вредните електромагнитни излъчвания ще ви е нужно много по-сигурно предпазно средство



BIOPRO Чип за мобилни телефони

Може би през цялото време сте изложени на повече стрес, отколкото мислите, благодарение на мобилния телефон, PDA или Bluetooth слушалките и т.н., които използвате. Електромагнитната радиация (EMR), излъчвана от тези уреди, е била изследвана във връзка с различни проблеми и болести, причинени от стрес, и до голяма степен излага на риск здравето и благодеянието ви. Като лидер в сферата на биоенергетиката, BIOPRO представя BIOPRO Cell Chip - най-напредналата технология с двойно действие, изработена да намали този нов източник на стрес във всекидневния ни живот.



Технологията

Biopro продуктите са разработени от американец с руски произход Д-р Игор Смирнов чрез патентованата технология MRET (Molecular Resonance Effect Technology) и ERT (Energy Resonance Technology). Тези продукти са създадени от съединението на полимер-високоизолатор, който нарушава вредните за нашия организъм електромагнитни вълни, вследствие на което намалява негативният им ефект върху нас. Технологията MRET се активира от само себе си само от заобикалящото електромагнитно поле и няма нужда от захранване от външен източник. Cell Chip и Universal Chip са произведени от полимер-високоизолатор, който е в гелообразно състояние и приема формата на пластичната предпазна черупка.

Защитата на BIOPRO

Вълните разпространявани от мобилните телефони и всички останали електроуреди са т. нар. Правилни вълни, които вредят на нашия организъм. MRET технологията и полимерът, от които са изработени Biopro чиповете разпространяват ниско честотни вълни срещу т. нар. Правилни вълни. Вследствие на това мобилните телефони и останалите електроуреди с поставените върху тях Biopro чипове допускат до нас вредните вълни с вече нарушена структура, които са безопасни за човешкия организъм и имунната ни система.



Бул. "България 49", сградата на "Стандарт медия"
 Ет. 2, Офис 8
 Тел: (+359) 2 490 24 33, (+359) 2 958 11 91
 Факс: (+359) 2 490 24 32
 e-mail: info@biorex.bg
 www.biorex.bg

← DT стр. 7 Интраоперативна контролна рентгенова снимка (Фиг. 12). Образът на устната кухина след три години (Фиг. 13). Контролна рентгенова снимка след три години (Фиг. 14).

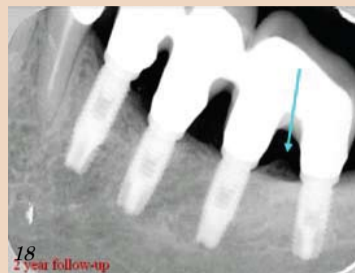
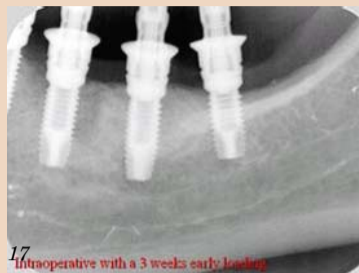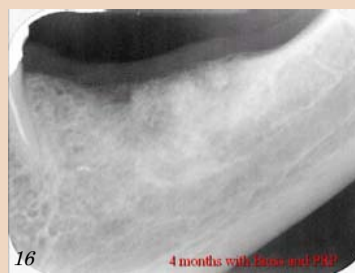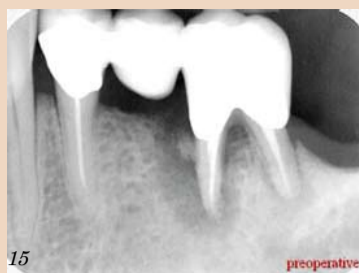Клиничен случай 2

Пациент на 50 години със значителна ендоперио лезия на 36. Планът за лечението ще бъде осъществен с разрез на моста на ниво 34-35, екстракция на кътника, хирургичен кюретаж на алвеола под микроскопски контрол и третиране с лазер Nd: Yag лазер с параметри с ниска мощност: 1 ват, 10 Hz 100 мј.,

поливайки с хирургически бетагин. Лазерът беше използван поне в продължение на десет минути с влакно от 320 μ, като се движи непрекъснато и равномерно. След приключването на фазата на физическа биостимулация – деконтаминация се поставя една присадка от PRP и Alos, за да постигнем костна регенерация, като се опитваме да се затвори едновременно (Фиг. 15).

Тази техника, ако бъде осъществена правилно, дава възможност да постигнем след четири месеца нова кост с достатъчно качество, за да се поставят импланти (Фиг. 16).

Интраоперативна рентге-



нова снимка на 4 импланта. Вторият е поставен точно в зоната на мезиалния корен на 36, а третият е поставен в зоната на дисталния корен на 36. Добрата първична стабилност ни позволява да направим ранно наповарване след три седмици (Фиг. 17).

Впечатляващата контролна рентгенова снимка след две години ни показва отсъствие на загуба на костта при всички имплантанти и оформянето на един вертикален връх между третия и четвъртия имплантант, която показва как биостимулацията в действителност продължава да подобрява положението и след двете години. Имаме подобни клинични доказателства и при случаи, третирани само с лазер или само с PRP: намесените биохимични процеси при това подобрение са същите (Фиг. 18). DT

SPEAKERS

USA

Dr. Sascha Jovanovic DDS, MS
Complication in implant dentistry: How to prevent and how to treat

SPAIN

Dr. Inaki Gamborena D.M.D, M.S.D, F.I.D
New trends to optimize aesthetic results on anterior single tooth implants

HUNGARY

Dr. Istvan Urban DMD, MD
a) Tissue preservation and reconstruction in Esthetic Implant Therapy
b) Sinus Difficulties and complications

SWITZERLAND

Dr. Stefan Paul PD, Dr med.dent
Restorative Excellence with AllCeramic Restorations - Is the Classic PFM Restoration dead ?

BRAZIL

Dr. Oswaldo Scopin DDS, MSc, PhD
a) Laminate Veneers : Essential Steps for Esthetic Success
b) Esthetic Anterior Direct Restorations: Trend and Technique

GERMANY

Dr. Dietmar Weng
Esthetics in implant dentistry in consideration of microgaps and socket healing

USA

Dr. Sally Mc Kenzie
Dental Management:
The 5M's of a Success Practice

GREECE

Dr. Nikos Krompas
The influence of Occlusion on Esthetic Dentistry: Clinical solutions for successful treatment

GREECE

Dr. Alexandros Veis
Bone grafts in Implantology



FOR INFORMATION
Tel: +30 210 2132084, + 30 210 2222637
Fax: +30 210 2222785,
E-mail: info@omnipress.gr
web site:www.omnipress.gr

Библиография:

1. Aukhil, Ikramuddin. Biology of wound healing. Periodontology 2000.Vol 22, 2000, 44-50.
2. Terranova VP, Odziemiec C, Tweden KS, Spadone DP. Repopulation of dentin surfaces by periodontal ligament cells and endothelial cells. Effect of basic fibroblast growth factor. JJ Periodontol 1989;60:293-301.
3. Anitua E. Плазма rich in growth factors: Preliminary results of use in the preparation of future sites for implants. Int J Maxillofac Implants. 1999; 14:529-35 g.
4. Marx RE, Carlson ER, Eichataedt RM, Schimmele SR, Strauss JE. Platelet rich plasma. Growth factor enhancement for bone grafts. Oral Surg Med Oral Pathol Oral Radiol Endod. 1998; 85:638-46.
5. Tayapongsak P, O'Brien DA, Monteiro CB, Arceo-Diaz. Autologous fibrin adhesive in mandibular reconstruction with particulate cancellous bone and marrow. J Oral Maxillofac Surg.1994; 52:161-65.
6. Anitua E. Un Nuevo enfoque en костната регенерация. Puzazu al dia publicaciones, S.L.Vitoria 2000.
7. Anitua E. Un nuevo enfoque en la cirugía u protesis sobre имплантанту. Puzazu al dia publicaciones, S.L.Vitoria 1996
8. Espana A. Cirugia bucal e implantologia. Tratado de Odontologia. Vol IV. Smithkline Beecham. 1998 g.
9. Hardee et al.Nd:YAG Laser irradiation of infected root canals in combination with microbiological examinations. JADA, 128, Nov 1997.
10. Gutknecht N et al. Long term clinical evaluation of endodontically treated teeth by Nd:YAG lasers. J Clin Laser Med Surg, Feb 1996.
11. Martelli F S, De Leo A. Laser in odontostomatologia. Приложение cliniche. Masson 2000.
12. Moritz A et al.Nd:YAG Laser irradiation of infected root canals in combination with microbiological examinations. JADA, 128, Nov 1997.
13. Haas R, Dorbudak O, Mensdorff-Pouilly N, Mailath G. Elimination of bacteria on different implant surfaces through photosensitization and soft laser. An in vitro study. Clin Oral Impl Res 1997; 8:249-254.



3rd INTERNATIONAL CONFERENCE

in Implantology & Esthetic Dentistry

THESSALONIKI - GREECE

SEPTEMBER 24-26, 2009

CAPSIS Hotel - 18, Monastiriou Str.

Tel.: +30 2310 596 800 - Fax: +30 2310 510 555

email: capsishotel@capsishotel.gr, web: www.capsishotels.gr

SPONSORS



Heraeus

ivoclar vivadent



DENTSPLY FRIADENT

ORGANIZER

OMNIPRESS

SUPPORTED BY

gIDE GLOBAL INSTITUTE FOR DENTAL EDUCATION

dti Dental Tribune International

ADAC-E-R-P

Клиничният случай – победител в категория „Керамични възстановявания“ на Националния конкурс „Усмивка на годината“ 2009

Случаят е резултат от работата на д-р Ирена Божидарова и д-р Светослав Гачев от София



Д-р Ирена Божидарова получи приза по време на официалната церемония по награждаването в конкурса.

Кратко описание на случая

Пациентката на възраст под 30 години след завършено лечение в областта на премолари и

молари изрази понижено самочувствие от естетиката на горните предни зъби. Нейното жела-

ние за естетична промяна беше изрично свързано с керамични възстановявания.

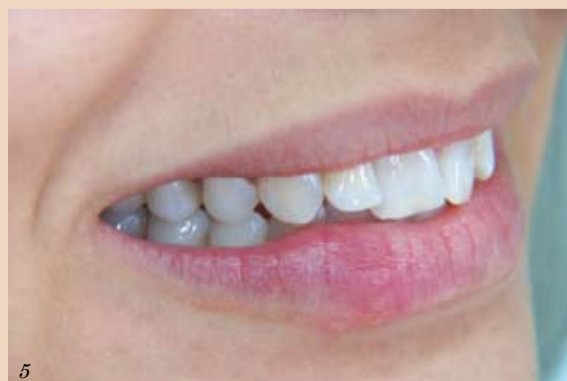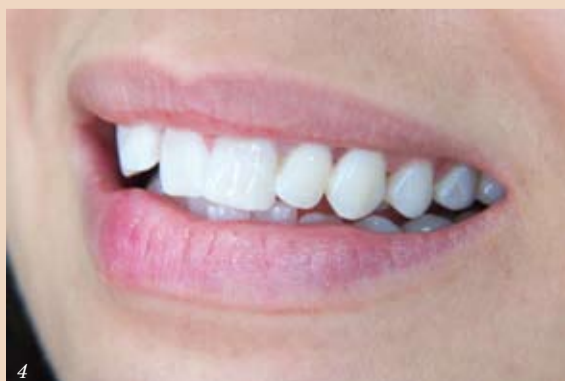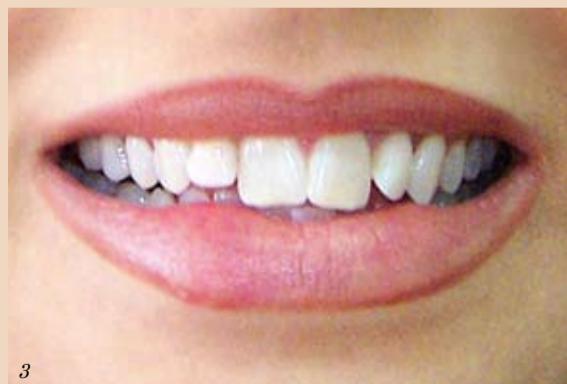1. Диагноза

От интраоралния статус се установи добра устна хигиена, HI > 82%, дефектни апроксимални обтурации с наличие на

вторични кариозни дефекти на 12, 11, 21, 22. Същите тези зъби са с отклонения в позициите им. 11 и 21 – ротирани гисто-

лингвално, 12 – наклонен вестибуларно, 22 – наклонен медиално и с лека медиовестибуларна ротация. → DT стр. 10

Преди



Продължаваме с представянето на клиничните случаи на всички победители във второто издание на Националния дентален конкурс „Усмивка на годината“. В миналия брой представихме носителя на голямата награда в конкурса – случаят на д-р Иван Горялов, д-р Николай Папанов и д-р Боян Владимиров от Пловдив. В този брой представяме победителя в категорията „Керамични възстановявания“ – случаят на д-р Ирена Божидарова и д-р Светослав Гачев от София. Тандемът Божидарова-Гачев получава за втори пореден път приз в конкурса „Усмивка на годината“. В миналогодишното първо издание на конкурса те грабнаха голямата награда на публиката, след като новата усмивка на тяхната пациентка Лора получи най-голям брой гласове чрез онлайн гласуването в сайта на конкурса.

Carestream HEALTH
Exclusive Manufacturer of Kodak Dental Systems

Ортопантомограф
Kodak 8000
Kodak 8000C

Kodak 2100
Kodak 2200



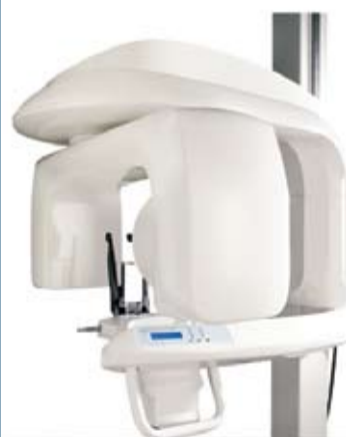Интраорални високочестотни кугели с два режима на работа - сензор и филм



100 %
Дигитален
Практичен
Икономичен

Нова серия ортопантомографи и с 3D
С малък, среден и голям обем на реконструкция

Kodak 9000, Kodak 9000C,
Kodak 9000 3D, Kodak 9000C 3D,
Kodak 9500 Cone Beam 3D System



Интраорална камера



Kodak 1000

Kodak RVG 5100

Дигитални сензори

Kodak RVG 6100

Триизмерна образна диагностика



Новата ILUMA Ultra
Cone Beam CT
Scanner
вече е в България!

Представител за България: АЛБА ТМ
1233-София, ул. Клокотница 35-37
Тел./Факс: 02-9315434, 02-9314805,
02-9314719, 02-8317052, 02-8320067
e-mail: kodak_albatm@abv.bg
www.albatm-carestreamhealth.com

Kodak Dental Systems