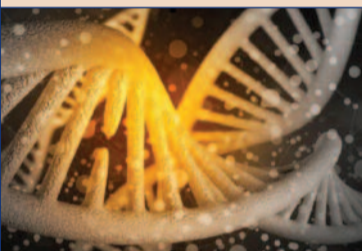

Новости

Новое исследование заставляет предположить, что ночной бруксизм может быть обусловлен генетическими причинами

ТЕМУКО, Чили: новое исследование, проведенное в Чили, дает основания предполагать, что некоторые формы бруксизма могут быть генетически обусловленными. Изучение генетических полиморфизмов и определенных мутаций генов у пациентов, страдающих ночным бруксизмом, дневным бруксизмом или обоими этими заболеваниями, показало, что у носителей мутации в гене рецептора серотонина ночной бруксизм встречается в два с лишним раза чаще.



Чилийские исследователи выявили генетическую мутацию, которая может являться одной из причин ночного бруксизма. (Фото: Kbakimullin Aleksandr/Shutterstock)

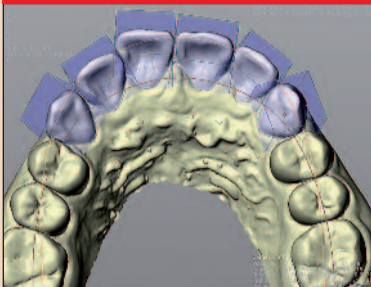Предшествующие исследования позволили предположить, что в генезе бруксизма могут участвовать нейромедиаторы центральной нервной системы и их гены. Например, прием препаратов, содержащих ингибиторы обратного захвата серотонина, вызывал у некоторых пациентов приступы бруксизма. Чтобы пролить свет на эту связь, группа исследователей из чилийского Приграничного университета (UFRO) провели оценку некоторых связанных с серотонином генов 130 пациентов, страдающих той или иной формой бруксизма. В экспериментальную группу был включен 61 человек с дневным бруксизмом, 26 пациентов с ночным бруксизмом и 43 человека, у которых были диагностированы оба этих состояния.

Сравнивая частоту генетических мутаций у участников экспериментальной группы и 59 пациентов без бруксизма, ученые из UFRO обнаружили значительные различия в генах, кодирующих рецептор 5-HT_{2A}, подтип рецепторов 5-HT₂, которые относятся к семейству рецепторов серотонина.

Результаты заставляют предположить, что полиморфизмы путей серотонинергической передачи связаны с ночным бруксизмом, пишут исследователи. Тем не менее, отмечают они, поскольку связь с генами, кодирующими рецептор серотонина, была выявлена только в случае пациентов, страдающих ночным бруксизмом, в то время как никаких других генетических взаимосвязей установить не удалось, необходимы дополнительные исследования, которые позволят прояснить и лучше понять патофизиологию бруксизма.

Исследование Genetic polymorphisms in the serotonergic system are associated with circadian manifestations of bruxism («Генетические полиморфизмы серотонинергической системы связаны с проявлениями бруксизма») было опубликовано в ноябрьском выпуске «Journal of Oral Rehabilitation».

Эстетическая стоматология




eSigner – эстетичный ортодонтический аппарат

В последние два десятилетия появились съемные ортодонтические аппараты, предназначенные для пациентов, которым требуется более эстетичный и удобный вариант лечения, нежели традиционные металлические брекеты. Многочисленные публикации свидетельствуют об эффективности прозрачных ортодонтических аппаратов.

стр. 4

Эндодонтия

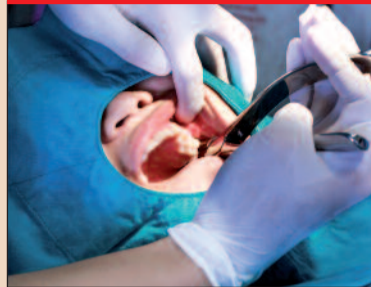

Устранение ятрогенных проблем при повторном эндодонтическом лечении

Порой для спасения зубов эндодонтистам приходится прилагать значительные усилия. В самых сложных случаях добиться успеха можно лишь с помощью высокоэффективных инструментов. Представленный клинический случай демонстрирует, как применение гибких файлов HyFlex позволило устранить целый ряд ятрогенных проблем.

стр. 8

Тенденции и практика



Как избежать распространенных проблем при удалении зуба

За последние два 20 лет методы и материалы реставрационной стоматологии заметно усовершенствовались. В сочетании с широкомасштабными программами профилактики, направленными на снижение распространенности кариеса, это привело к тому, что сегодня многие пациенты значительно дольше сохраняют естественные зубы.

стр. 12

Новости индустрии



Новое исследование направлено на борьбу стоматофобией у детей

Стоматофобия – это боязнь стоматологического лечения и профилактических осмотров, которая зачастую приводит к отказу от посещения стоматолога, ухудшению стоматологического статуса, а также возникновению у пациентов состояния угнетенности и чувства стыда.

стр. 23

Консервативное моделирование улыбки: руководство для стоматолога-терапевта

Раши Шейх, Ливан

В настоящей статье рассматриваются преимущества использования стоматологом-терапевтом системы элайнеров Inman для выравнивания зубов фронтальной группы; приводится краткое описание ортодонтического аппарата Inman и его использования в контексте так называемой «быстрой» ортодонтии; даются ответы на три главных вопроса, возникающих при планировании лечения. В заключение приведены три клинических случая, иллюстрирующих применение данной системы в повседневной практике.

глашаются на непродолжительное ношение съемного ортодонтического аппарата, например элайнера Inman.

Элайнер Inman представляет собой простой съемный ортодонтический аппарат и, по сути, является модификацией съемного пружинного ретейнера. Суперэластичные пружины позволяют оказывать на небные и вестибулярные поверхности фронтальных зубов высокоэффективное, несильное, но постоянное воздействие (рис. 1, 2). Элайнер изготавливается по восковой модели, на которой подлежащие пе-

нять данное устройство в повседневной практике. На протяжении всего лечения используется один и тот же аппарат. В некоторых случаях для поворота клыкков могут применяться несколько прозрачных элайнеров. Пациентам эта система нравится относительно дешевой и быстрой достижением результатов. Ношение данного элайнера никак не препятствует современному активному образу жизни. В большинстве случаев ортодонтическое лечение занимает от 6 до 16 нед. Огромным преимуществом элайнера Inman является то, что его можно снимать на вре-

дительных условий. В ходе консультации пациенту необходимо рассказать об альтернативных вариантах ортодонтического лечения, сообщить ему о необходимости длительного наблюдения за результатами выравнивания зубов, а также убедить в отсутствии скелетных нарушений. Последние исключают возможность использования элайнера Inman.

Концепция лечения и клинические случаи

При планировании лечения стоматолог должен ответить на три вопро-



Рис. 1. Элайнер Inman.

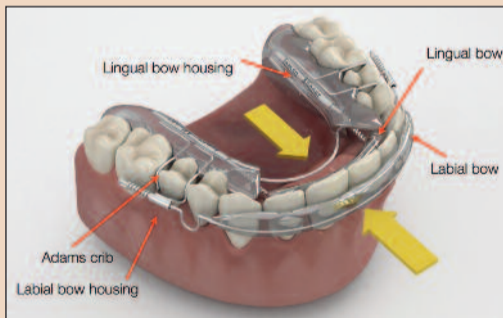


Рис. 2. Компоненты элайнера Inman.

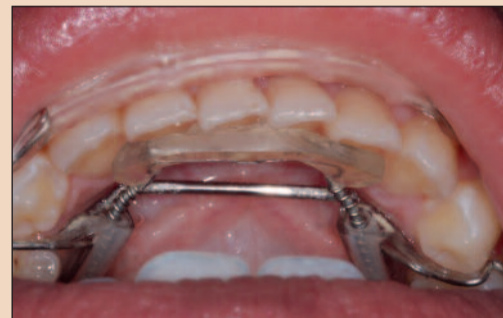

Рис. 3. Элайнер Inman в полости рта пациента.

Стоматологи общей практики ежедневно сталкиваются с пациентами, желающими установить виниры, чтобы скорректировать внешний вид зубов фронтальной группы без ортодонтического вмешательства, которое они считают слишком долгим путем к достижению желаемых эстетических результатов. Сегодня, в условиях высокого темпа жизни, некоторые люди не готовы долго ждать или проходить длительное лечение. Одним из величайших преимуществ быстрого выравнивания зубов фронтальной группы является то, что многие пациенты, для которых всестороннее ортодонтическое лечение неприемлемо, охотно со-

ремещению зубов устанавливаются в идеальное положение. При ношении элайнера усилия, создаваемые пружинами, приводят к необходимому смещению фронтальных зубов (рис. 3).

Консервативное моделирование улыбки

Элайнер Inman отличается от других ортодонтических систем, предназначенных для быстрой коррекции окклюзии, например Invisalign (Align Technology) и Six Month Smiles, низкой стоимостью, малыми рисками вмешательства и простотой, благодаря которой стоматологи-терапевты легко могут освоить и приме-

мая приема пищи или, например, проведения деловых переговоров.

Как и всем прочим методам лечения, элайнеру Inman свойственны определенные ограничения. Ввиду этого необходимо тщательно подходить к отбору пациентов: элайнер Inman не предназначен для выравнивания жевательных зубов и коррекции окклюзии II и III класса. Данный аппарат обеспечивает возможность лишь совершенно определенных перемещений зубов, после чего некоторые пациенты по-прежнему будут нуждаться в полномасштабном ортодонтическом лечении или установке не прямых реставраций. Кроме того, важно соблюсти ряд предва-

са. Во-первых, можно ли быстро улучшить улыбку без ортодонтического вмешательства? Чтобы получить ответ на этот вопрос, необходимо выяснить, не связано ли нежелание пациента подвергаться ортодонтическому лечению с длительностью или высокой стоимостью последнего. Склонен ли пациент отказаться и от быстрого выравнивания зубов фронтальной группы? Наконец, можно ли улучшить окклюзию пациента, устранив лишь часть ортодонтических проблем? Пациенты зачастую предпочитают краткосрочное выравнивание зубов в силу его скорости и невысокой стоимости.

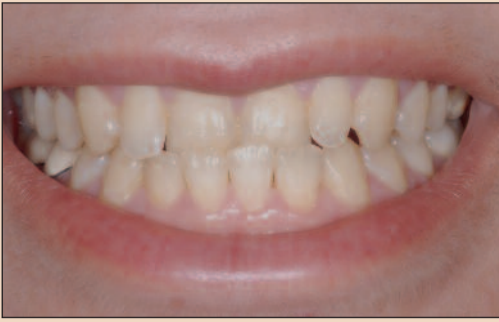

Рис. 4. Исходная клиническая картина: вид зубов в положении центральной окклюзии.

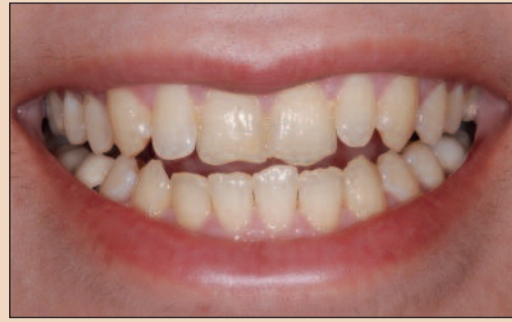

Рис. 5. Исходная клиническая картина: при слегка разомкнутых челюстях хорошо видно состояние зубов.

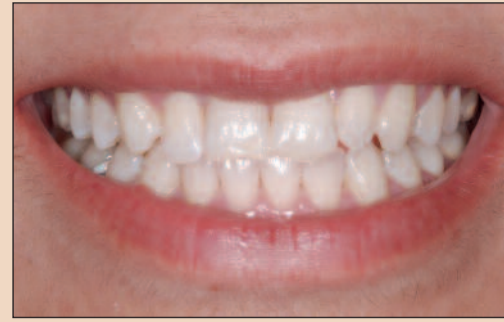

Рис. 6. Вид зубов в положении центральной окклюзии после выравнивания и отбеливания.

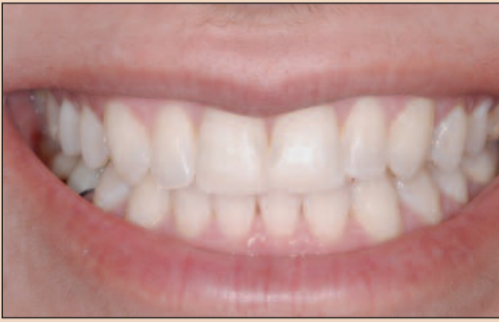

Рис. 7. Увеличенное изображение зубов верхней челюсти после ABB.

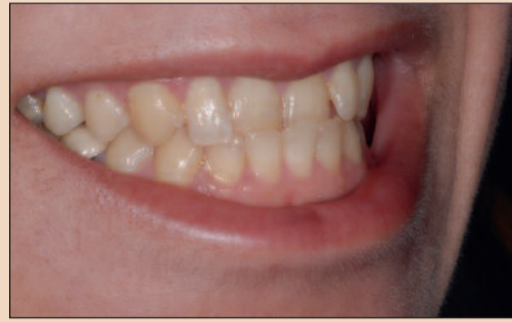

Рис. 8. Зубы верхней челюсти до ABB; вид справа.

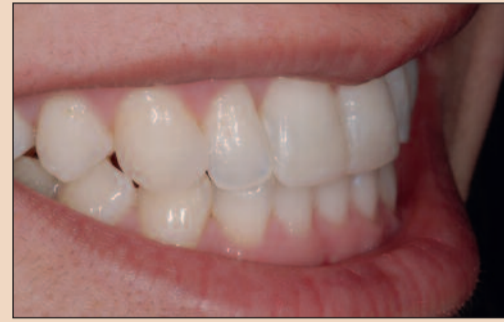

Рис. 9. Зубы верхней челюсти после ABB; вид справа.

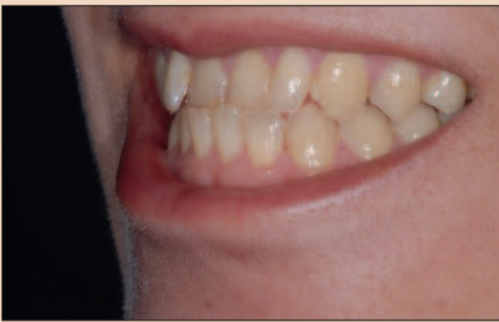

Рис. 10. Зубы верхней челюсти до ABB; вид слева.

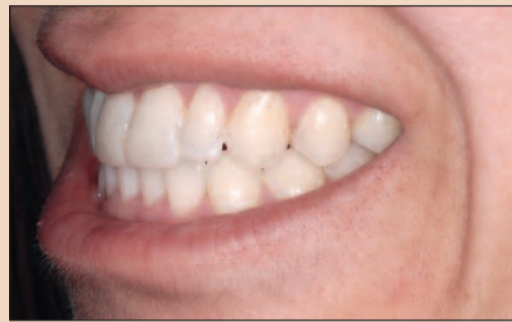

Рис. 11. Зубы верхней челюсти после выравнивания и отбеливания; вид слева.




Рис. 12. Фото пациентки до лечения.




Рис. 13. Фото пациентки после лечения.

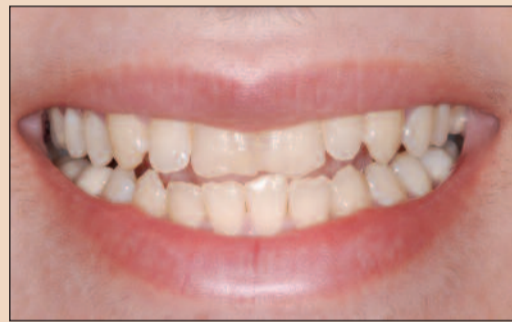

Рис. 14. Исходная клиническая картина.

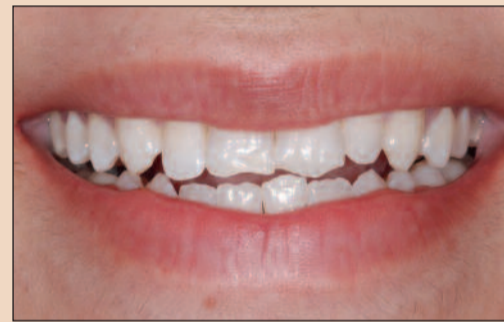

Рис. 15. Клиническая картина после лечения.



Рис. 16. Фото пациентки до лечения.



Рис. 17. Фото пациентки после лечения.

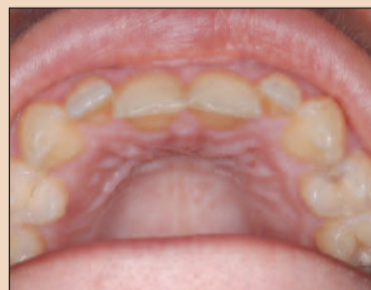

Рис. 18. Исходная клиническая картина: вид зубной дуги верхней челюсти со стороны окклюзии.

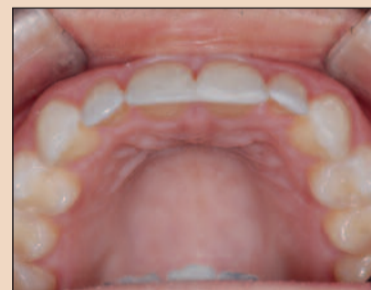

Рис. 19. Клиническая картина после лечения: вид зубной дуги верхней челюсти со стороны окклюзии.

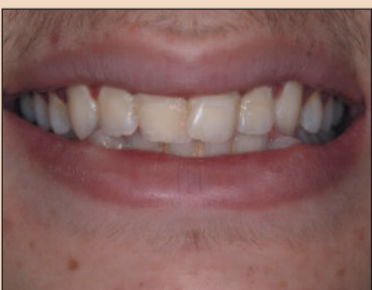

Рис. 20. Исходная клиническая картина: вид спереди, демонстрирующий резцовое перекрытие.

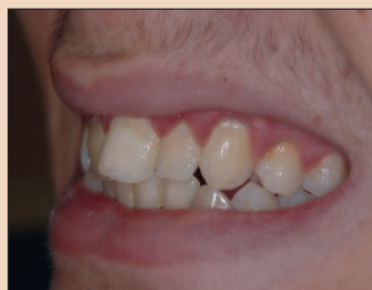

Рис. 21. Исходная клиническая картина: вид сбоку, демонстрирующий резцовое перекрытие.

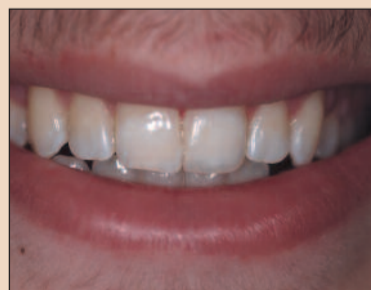

Рис. 22. Клиническая картина после лечения, вид спереди.

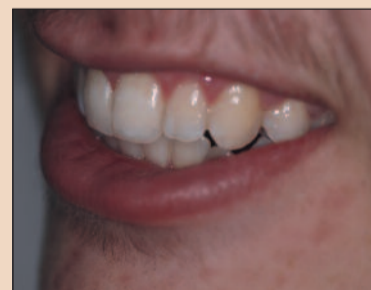

Рис. 23. Клиническая картина после лечения, вид сбоку.

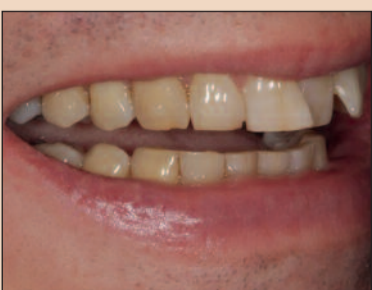

Рис. 24, а – клиническая картина до лечения; вид сбоку, демонстрирующий умеренную скученность и стираемость зубов.

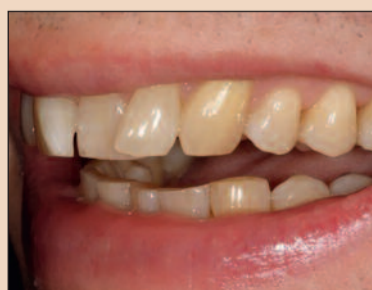

Рис. 24, б – исходная клиническая картина: вид сбоку, демонстрирующий умеренную скученность и стираемость зубов.

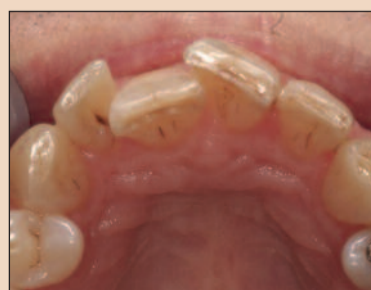

Рис. 25. Исходная клиническая картина, вид со стороны окклюзии.

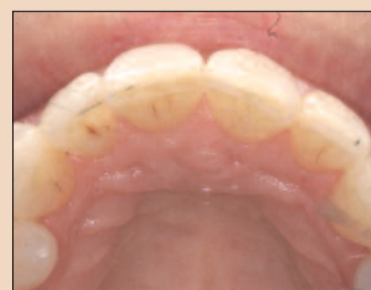

Рис. 26. Вид со стороны окклюзии, демонстрирующий результаты лечения.

Клинический случай 1

Данный клинический случай является отличным примером описанного нами сценария. Студентка колледжа обратилась в нашу клинику для установки 20 виниров; она хотела, цитируя дословно, получить «голливудскую улыбку». Пациентка жаловалась на небное смещение центральных резцов верхней челюсти, стираемость фронтальных зубов обеих челюстей, заостренную форму клыков и желтый цвет эмали (рис. 4, 5). Препарировать абсолютно здоровые зубы молодой девушки под виниры было бы крайне неэтично. После длительной дискуссии и объяснения всех недостатков такого подхода пациентка решила отказаться от установки керамических виниров. С ней обсудили несколько других вариантов лечения, однако поскольку пациентка хотела быстро улучшить улыбку, традиционное ортодонтическое лечение с установкой несъемного аппарата также было исключено. Обследование показало, что межокклюзионное расстояние недостаточно для того, чтобы сместить центральные резцы верхней челюсти без повышения прикуса. Тем не менее пациентка согласилась на изготовление элайнера Inman; этот вариант лечения понравился ей быстротой и возможностью снимать элайнер на время еды.

Приняли решение следовать протоколу ABB (alignment, bleaching and bonding – выравнивание, отбеливание и реставрация). Этот метод позволяет весьма консервативно улучшить улыбку; с учетом возраста пациентки и нормального состояния ее эмали данный подход представлялся наиболее прогрессивным. Сначала за 9 нед выровняли фронтальные зубы с помощью элайнера Inman с экспандером. Чтобы развернуть левый центральный резец верхней челюсти, в последние 2 нед лечения использовали два дополнительных прозрачных элайнера. В этот же период провели отбеливание зубов с помощью индивидуально изготовленных кап (рис. 6). После выравнивания и отбеливания пациентка смогла лучше оценить имеющиеся проблемы, т.е. разную стираемость режущих краев фронтальных зубов верхней и нижней челюсти. Эти дефекты устранили с помощью прямых композитных реставраций. Пациентка осталась очень довольна результатами лечения (рис. 7–19).

Клинический случай 2

Второй вопрос, касающийся планирования лечения, состоит в следующем: не приведет ли моделирование улыбки без ортодонтического этапа к агрессивному препарированию зубов и в итоге к необходимости в эндодонтическом вмешательстве? Другими словами, нужно определить, не будут ли результаты лечения лучше в случае предварительного выравнивания зубов. С этой этической дилеммой стоматолог-терапевты сталкиваются каждый день; например, к ним постоянно обращаются пациенты с резцовым перекрытием.

Именно так обстояло дело в случае данного пациента (рис. 20, 21). Зубы нижней челюсти демонстрировали скученность, однако пациента больше беспокоила эстетика резцов верхней челюсти. Он начал стесняться улыбаться на людях, испытывал неловкость. После полного обследования и обсуждения всех вариантов лечения пациент остановил свой выбор на съемном элайнере Inman, который позволяет относительно быстро осуществить выравнивание зубов и который можно снимать на несколько часов в день. Если бы выбор пал на чисто реставрационное лечение, центральный левый резец верхней челюсти при-

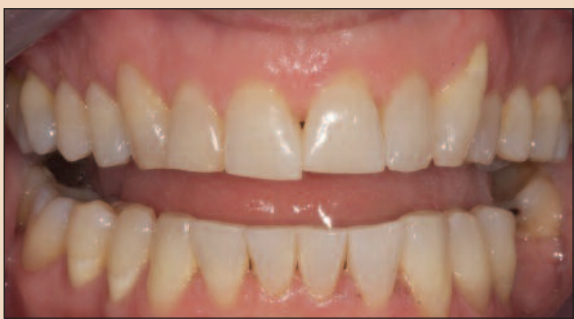

Рис. 27. Зубы верхней челюсти после предварительного выравнивания и до реставрации.

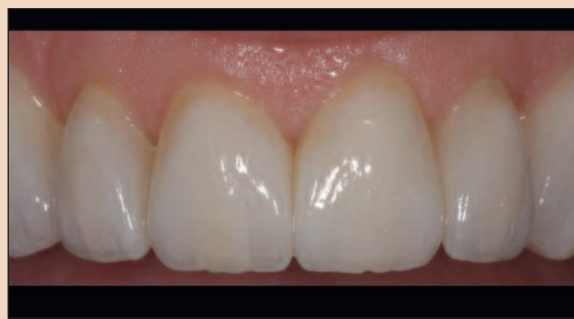

Рис. 28. Благодаря предварительному выравниванию зубов виниры выглядят очень естественно.

шлось бы препарировать весьма агрессивно. Применение элайнера Inman позволило выровнять фронтальные зубы пациента всего за 8 нед, существенно улучшив их эстетику и сохранив при этом здоровую эмаль (рис. 22, 23).

Клинический случай 3

Третий вопрос состоит в том, требуется ли реставрационное лечение даже после предварительного выравнивания зубов.

Данный клинический случай демонстрирует значимость ортодонтического вмешательства даже в ситуации, требующей установки керамических виниров. Пациент обратился за помощью в связи с умеренным нарушением окклюзии и существенной стираемостью режущих краев фронтальных зубов, вызванной окклюзионной травмой. Кроме того, на зубах имелись дисколориты, появление которых было связано с обнажением дентина, активно впитывающего разные вещества (рис. 24, 25). Изначально пациент был настроен на немедленную установку виниров, но после консультации с использованием примерочной модели отказался от этой идеи ввиду того, что данный метод лечения потребовал бы удаления больших объемов тканей зубов. Проведя тщательное ортодонтическое обследование, пациенту рассказали о разных вариантах лечения; он отверг и возможность установки несъемного ортодонтического аппарата, и вариант, предполагавший использование прозрачных элайнеров. В первом случае пациента не устраивала перспектива постоянного ношения аппарата, во втором – длительность лечения. Когда пациенту предложили воспользоваться элайнером Inman, он охотно согласился на этот вариант, решавший обе проблемы.

План лечения предусматривал выравнивание зубов и повторную оценку необходимости в реставрациях (рис. 26). Элайнер Inman использовался на протяжении 12 нед, причем пациент носил его лишь 16–18 ч/сут. В последние 3 нед провели отбеливание; к 12-й неделе предварительный этап (выравнивание и отбеливание) был завершен (рис. 27). Изготовили примерочную модель, чтобы продемонстрировать пациенту возможный результат установки прямых композитных реставраций. Пациенту не понравились слишком плоские на его вкус вестибулярные поверхности зубов данной модели, он продолжал настаивать на установке керамических виниров. Теперь благодаря предварительному ортодонтическому этапу для этого требовалось лишь минимальное препарирование зубов (рис. 28). Данный клинический случай показывает, что в сложных ситуациях и при высоких эстетических требованиях предварительное выравнивание зубов необходимо, чтобы обеспечить минимально инвазивную установку виниров и сохранить максимальный объем эмали. Кроме того, при таком подходе сила связи между виниром и эмалью значительно увеличивается.

Вывод

Цель настоящей статьи – побудить стоматологов-терапевтов задуматься о возможности и значимости быстрого выравнивания зубов

пациентов как самого по себе, так и в сочетании с традиционными методами реставрации. Хотелось бы надеяться, что представленные клинические случаи, иллюстрирующие

важные аспекты применения элайнера Inman в контексте терапевтической стоматологии, направят мысль врачей общей практики в нужное русло. **DF**

Информация об авторе

Доктор Шейх является представителем учебного центра Inman Aligner Training на Ближнем Востоке. Он проводит однодневные практические курсы с выдачей сертификата для стоматологов-терапевтов. Благодарности: автор хотел бы поблагодарить доктора Tif Qureshi, основателя и руководителя центра Inman Aligner Training в Лондоне, за наставничество и презентацию третьего клинического случая.



От редакции

Статья была опубликована в журнале «Cosmetic Dentistry International» №1, 2016 г.

Реклама

41-й Московский
международный
стоматологический
форум и выставка



Дентал Салон

17-20 апреля 2017

Москва, Крокус Экспо
павильон 2, залы 7, 8
Проезд: м. «Мякинино»



www.dental-expo.com

Устроитель:

DENTALEXPO®

Стратегический
партнер



S.T.I.dent - спонсор выставки,
эксклюзивно представляет

Septanest®

Генеральный
информационный
партнер

Стоматология
СЕГОДНЯ

Генеральный
научно-информационный
партнер

DENTAL TRIBUNE

eCligner – эстетичный ортодонтический аппарат

Доктор Tae Weon Kim

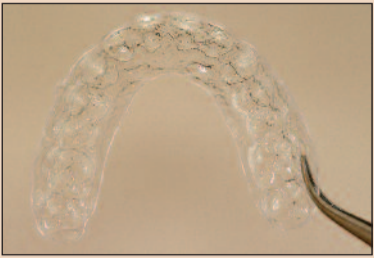

Рис. 1. Прозрачный ортодонтический аппарат eCligner.

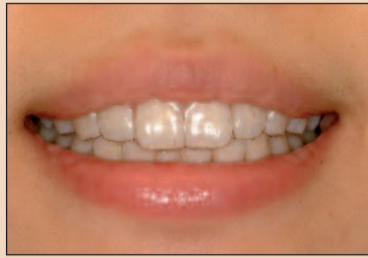

Рис. 2. Элайнер eCligner закрывает десну, что позволяет стимулировать ее ткани, поддерживать эластичность материала элайнера и обеспечивать удобство ношения.

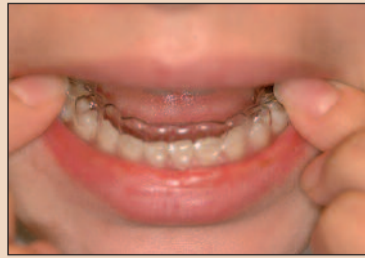

Рис. 3. Пациент может легко снять eCligner.

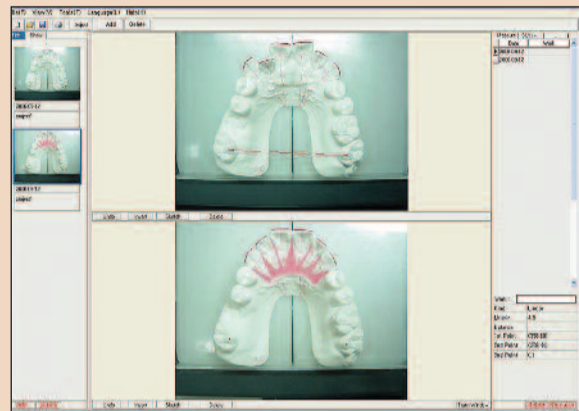

Рис. 4. Программа CAPRO (IV-Тех, Корея) для моделирования прозрачных элайнеров позволяла совместить два плоских изображения, чтобы проконтролировать перемещение зубов.

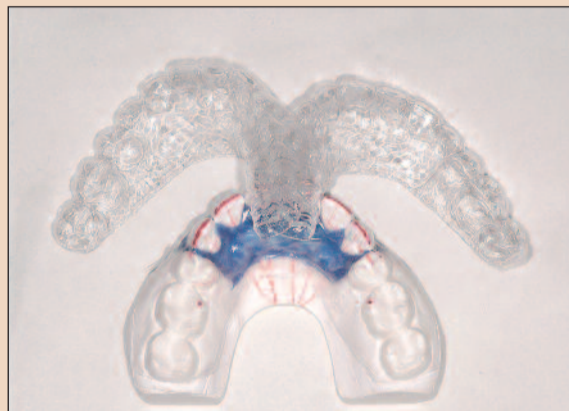

Рис. 5. Готовый элайнер.

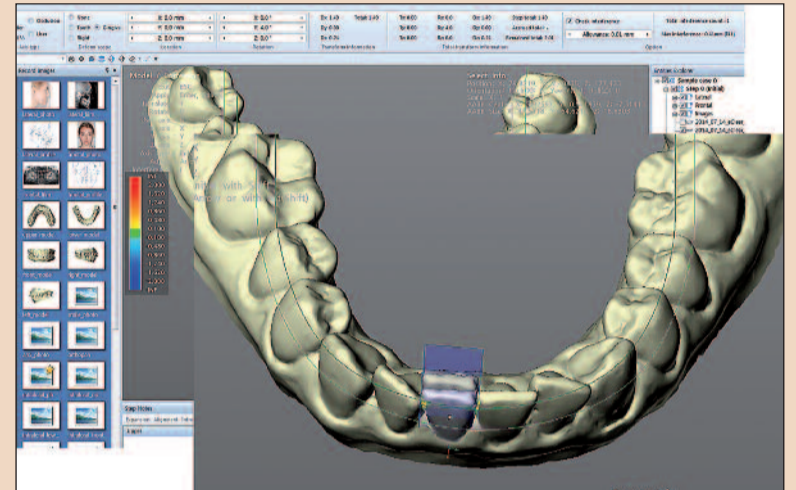


Рис. 6. Программа для трехмерного моделирования eCligner обеспечивает полный контроль перемещения каждого зуба. Сегмент выделяется и преобразуется в куб с регулируемым центром вращения.

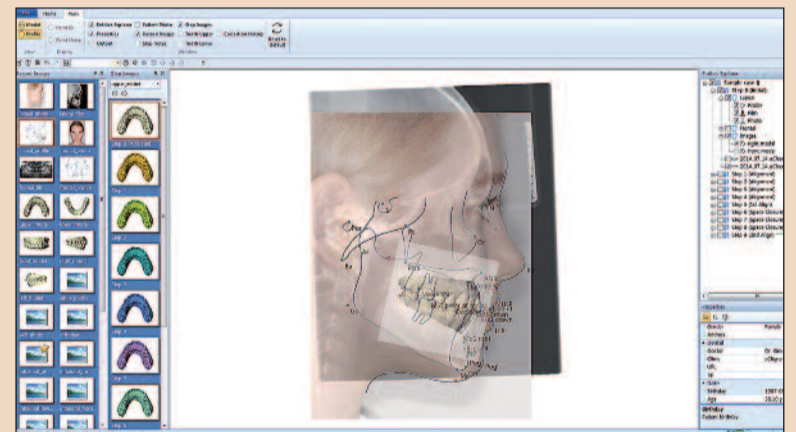


Рис. 7. Сложный клинический случай: диагностические данные для создания элайнера eCligner и моделирование изменения профиля пациентки.

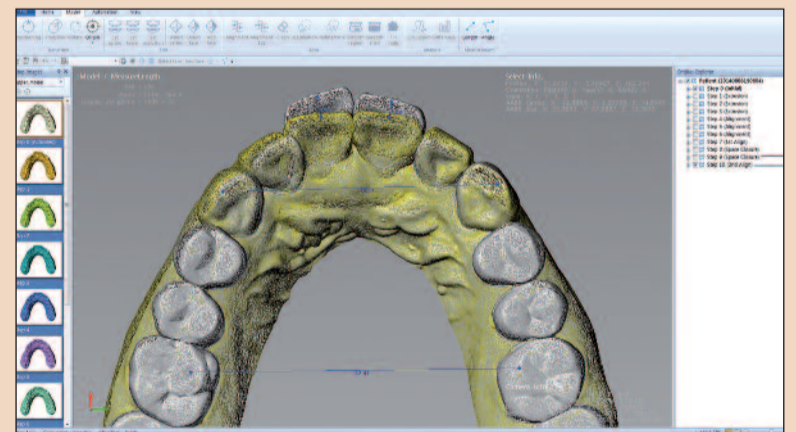


Рис. 8. Наложение друг на друга сразу нескольких трехмерных моделей позволяет измерять расстояния и углы наклона непосредственно на мониторе. Для каждого зуба выводятся такие показатели, как вращающий момент и угол смещения.

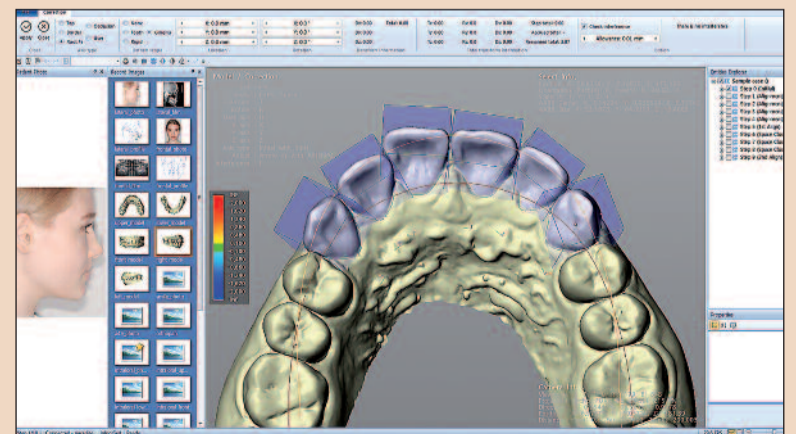


Рис. 9. Врачебный экран программы eCligner.

В последние два десятилетия появились съемные ортодонтические аппараты, предназначенные для пациентов, которым требуется более эстетичный и удобный вариант лечения, нежели традиционные металлические брекеты. Многочисленные публикации свидетельствуют об эффективности прозрачных ортодонтических аппаратов, основным преимуществом которых является возможность снять их на время приема пищи, гигиенических процедур или иных занятий.

Система eCligner System – это прозрачные пластмассовые съемные ортодонтические аппараты, изготавливаемые путем вакуумной формовки из нетоксичного и биологически приемлемого материала PET-G, сходного с материалом PET, из которого делают молочные бутылки и эластичные тяги. При скученности зубов в пределах 2–3 мм ортодонтическое лечение с применением прозрачных элайнеров eCligner может занять всего 4–5 мес (рис. 1–3).

Реклама

16–18
мая 2017

Санкт-Петербург
ВК «Ленэкспо»

20-я Международная выставка
оборудования, инструментов,
материалов и услуг для стоматологии



СТОМАТОЛОГИЯ
САНКТ-ПЕТЕРБУРГ

Получите электронный билет
stomatology-expo.ru

Организаторы:



+7 (812) 380 60 06/00
dental@primexpo.ru

stomatology-expo.ru

DENTALEXPO®

+7 (499) 707 23 07
region@dental-expo.com

dental-expo.com/stomatology

Генеральный
информационный
партнер:



12+

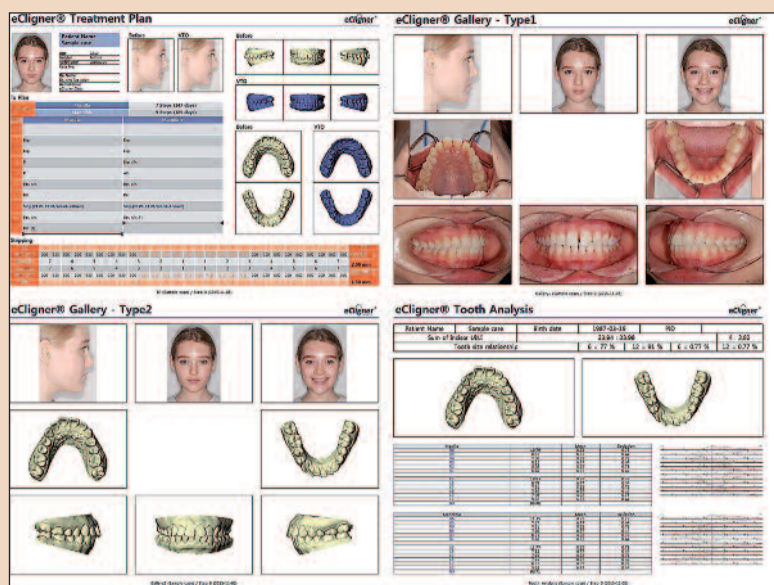


Рис. 10. Различные возможности печати изображений, фотогалереи. Данные об анализе моделей полезны при определении степени апроксимального сошлифовывания зубов.

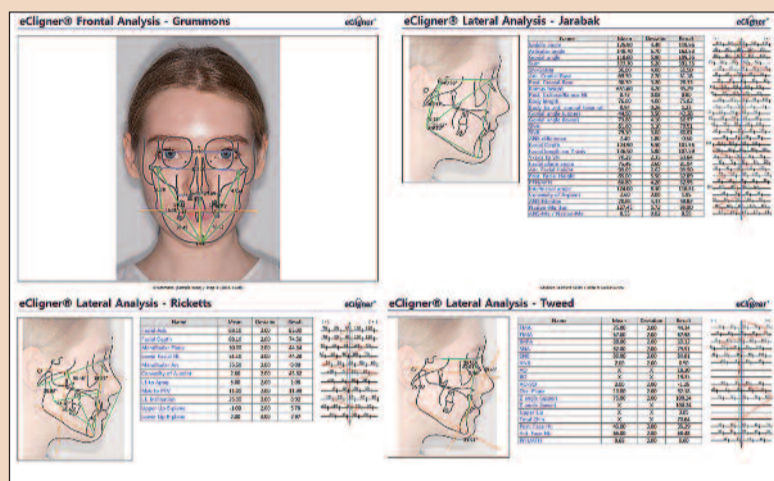


Рис. 11. Диагностические данные eClinger, анализ черепа (Tweed, Ricketts, Jarabak, Grummon), анализ прямой зашей проекции.

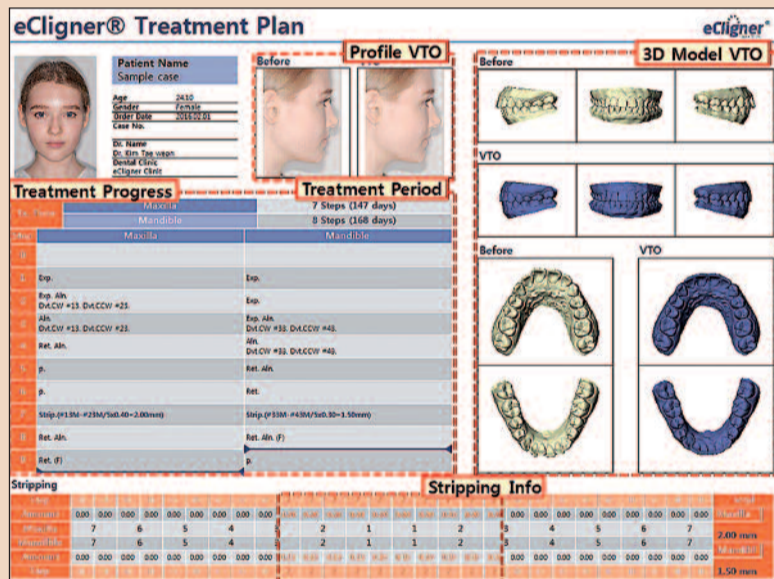


Рис. 12. План лечения eClinger содержит данные об ожидаемых результатах, продолжительности лечения, его стоимости, характере перемещения зубов на каждом этапе, а также о степени апроксимального сошлифовывания зубов.

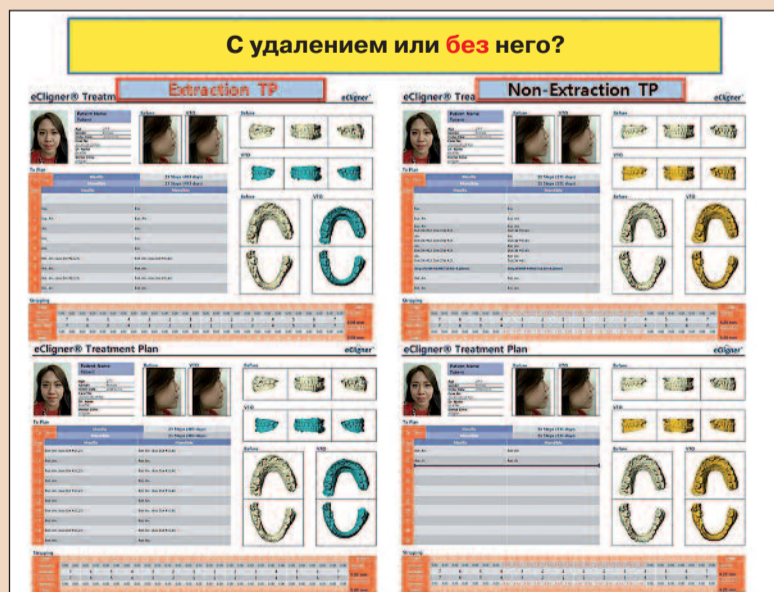


Рис. 13. В пограничных случаях программа eClinger создает два плана лечения, с удалением зубов и без такового, что позволяет пациенту сравнить результаты и стоимость вариантов лечения.

История создания прозрачных элайнеров и системы eClinger

Идея перемещения зубов с помощью прозрачных съемных ортодонтических аппаратов пришла мне

в голову поздней осенью 1998 г. при виде мыльных пузырей в ванне. Я начал успешно применять такие аппараты при простых рецидивах нарушений окклюзии и назвал их прозрачными элайнерами. Хотя се-

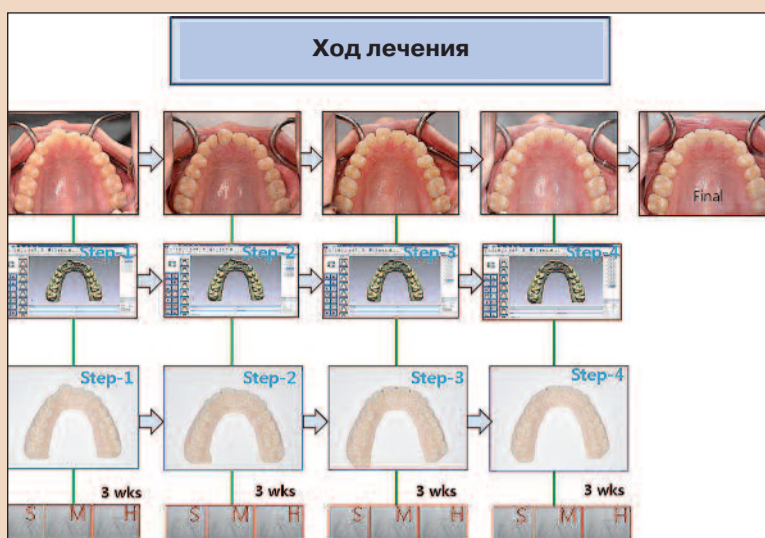


Рис. 14. Схематическое изображение хода лечения с помощью элайнеров eClinger.



Рис. 15. Элайнеры eClinger поставляются вместе с полимерными моделями.

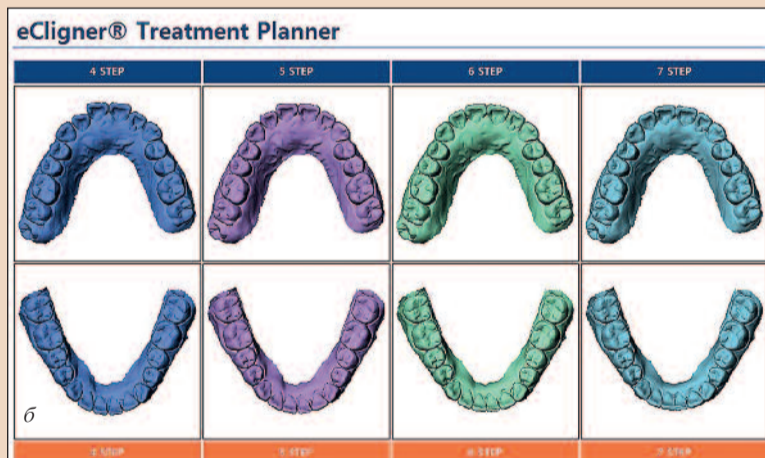
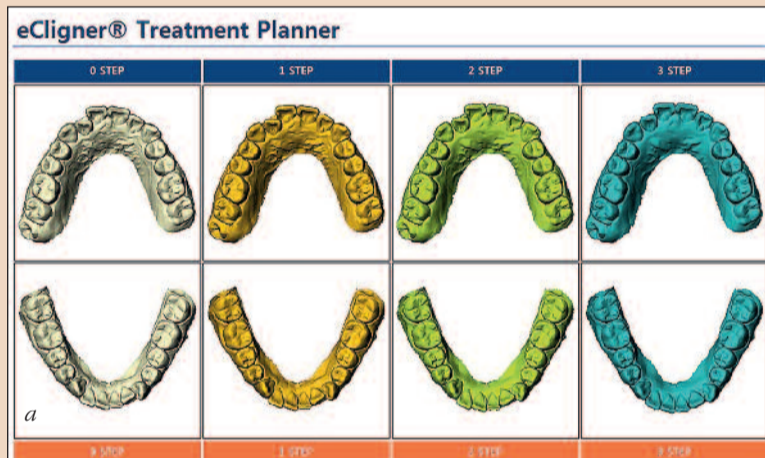


Рис. 16. Цифровые модели, соответствующие плану лечения обеих челюстей.

годня сразу несколько компаний используют данный термин, придумал его именно я, с прицелом на международный маркетинг этой технологии.

Изготовление прозрачных элайнеров в лаборатории требовало точного контроля перемещения зубов с помощью моделей. Программа CAPRO (IV-Tech, Корея) позволяла совместить два цифровых снимка, чтобы проверить степень смещения каждого зуба. С помощью вакуумформатора и пленки толщиной 0,5, 0,62 и 0,75 мм изготавливали 3 элайнера (мягкий, средний и жесткий), которые последовательно использовались на соответствующих этапах лечения: каждый элайнер пациент носил в течение недели, а затем переходил к более жесткому аппарату (рис. 4, 5).

Несмотря на всю свою эффективность, прозрачные элайнеры имеют

ряд клинических ограничений. Даже при использовании таких компьютерных технологий, как программа CAPRO, качество изготавливаемого вручную элайнера во многом зависит от квалификации техника. Кроме того, существует вероятность некроза тканей зубов, связанная с приложением к ним больших усилий, а также возможность недостаточного перемещения зубов или их перемещения в неправильном направлении. Чтобы устранить эти недостатки, необходимо было разработать новое программное обеспечение для точного изготовления прозрачных элайнеров по методу CAD/CAM. Программа eClinger основана на тех же принципах, что применяются при создании прозрачных элайнеров вручную, но обладает такими преимуществами, как лучший контроль перемещения зубов и возможность цифрового

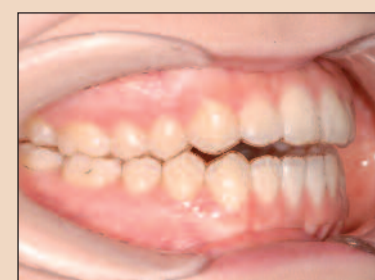

Рис. 17. Элайнеры eClinger в полости рта пациента.

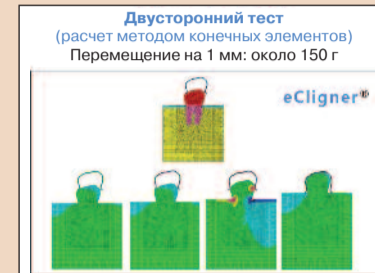


Рис. 18. Экспериментальный расчет методом конечных элементов: для смещения зуба на 1 мм требуется усилие в 150 г. Элайнер eClinger позволяет перемещать зуб на 1 мм в мес.

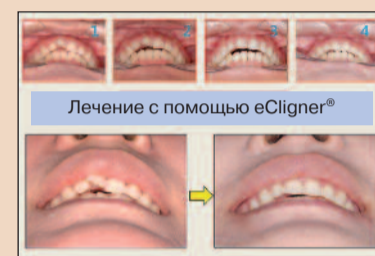

Рис. 19. Ход лечения при скученности зубов. Благодаря перемещению резцов в правильное положение улыбка пациента стала более эстетичной.

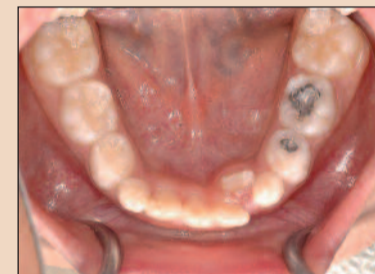

Рис. 20. Исходная ситуация: язычное прорезывание латерального резца у пациента подросткового возраста. Лечение было осуществлено в краткие сроки (5 мес при исключительно ночном ношении элайнера).

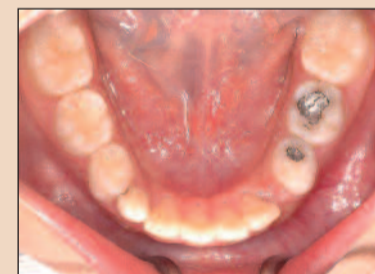

Рис. 21. Клиническая картина после лечения: латеральный резец переместили в физиологическое положение. На данном этапе необходимости в продолжении ортодонтического лечения нет: рекомендовано естественное прорезывание зубов.

планирования лечения и оценки его продолжительности. Кроме того, она позволяет более эффективно осуществлять коммуникацию с пациентами, а также моментально заменять утраченные/сломанные элайнеры их точными копиями и создавать новые индивидуально подогнанные аппараты в случае рецидива. После разработки этой современной программы в 2009 г. система eClinger была значительно усовершенствована (рис. 6–11).

Механика eClinger

Элайнеры eClinger изготавливаются по полимерным моделям, напечатанным на трехмерном принтере в соответствии с данными программы для планирования лечения. Каждая модель соответствует определенному этапу лечения и используется для создания 3 элайнеров разной толщины (мягкого,

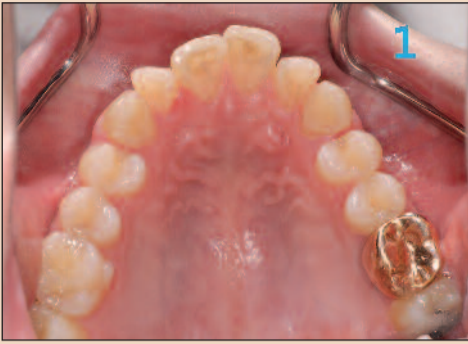

Рис. 22. Исходная ситуация: скученность зубов (верхней челюсти).

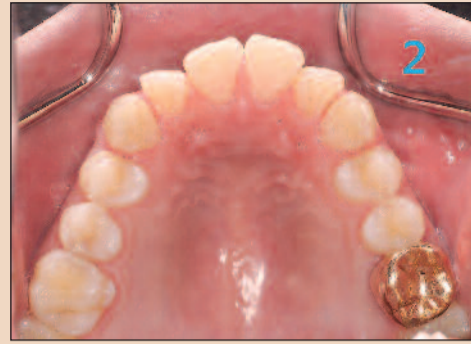

Рис. 23. Запланировали расширение зубной дуги для создания пространства в области зубов фронтальной группы.

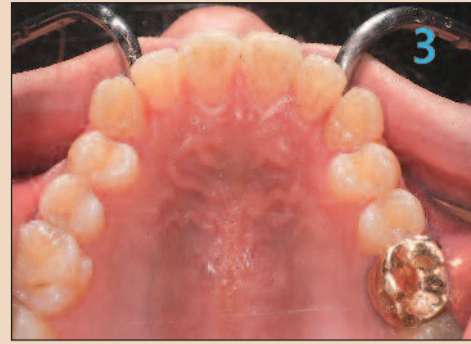

Рис. 24. Клиническая картина в ходе лечения.

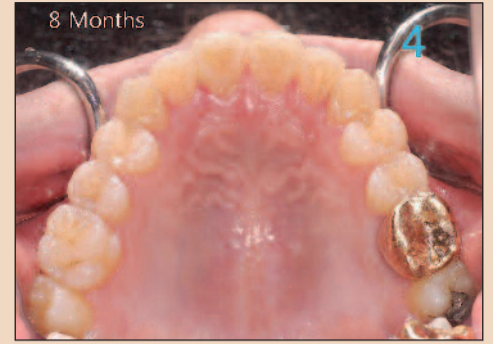

Рис. 25. Окончательный результат.

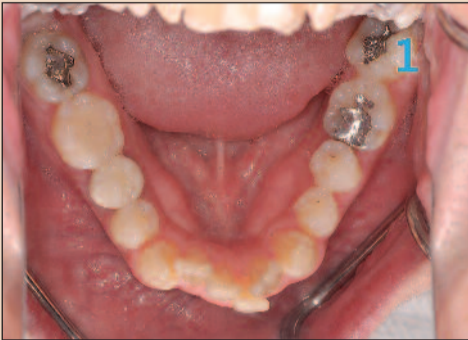

Рис. 26. Исходная ситуация: скученность зубов (нижней челюсти).

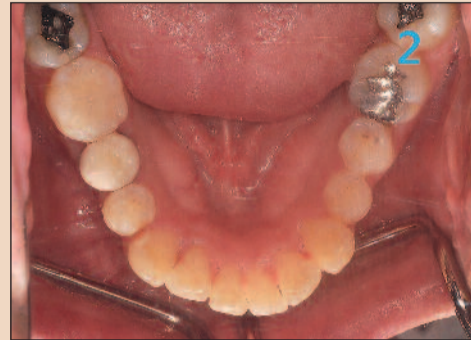


Рис. 27. Расширение зубного ряда в области фронтальных зубов и дистальное перемещение жевательных зубов.

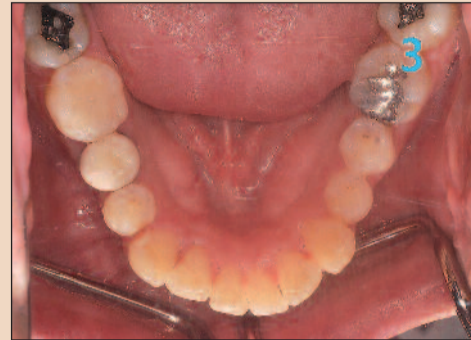

Рис. 28. Клиническая картина в ходе лечения.

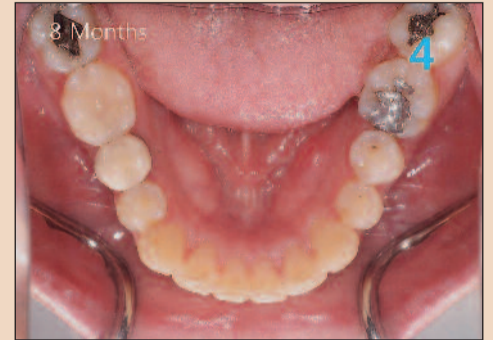

Рис. 29. Окончательный результат. Расположение фронтальных и жевательных зубов заметно улучшено.

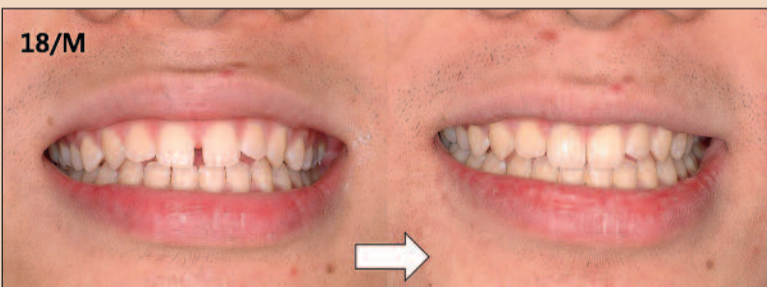

Рис. 30. Закрытие диастемы (18/М) – клиническая картина до и после лечения.

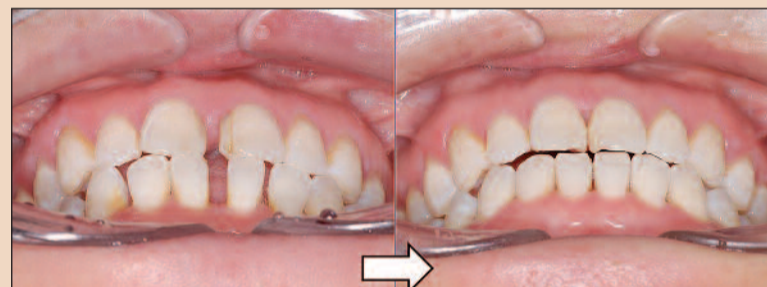

Рис. 31. Закрытие диастемы (59/М) – клиническая картина до лечения и через 7 мес после его начала.

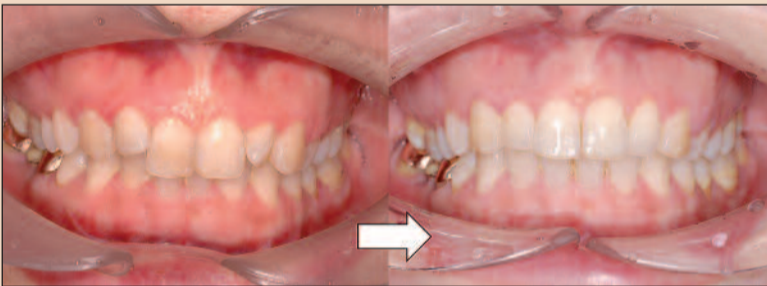

Рис. 32. Устранение интрузии зубов для уменьшения вертикального перекрытия. Клиническая картина до и после лечения.

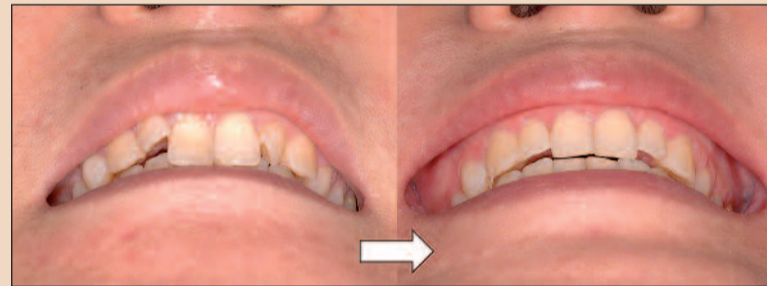


Рис. 33. Совершенствование улыбки. Обратите внимание на взаимное расположение резцов верхней и нижней челюсти до и после лечения.

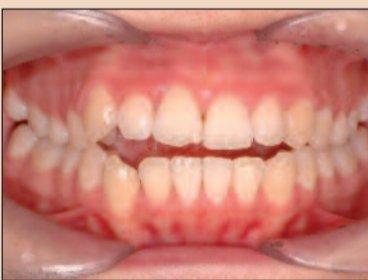

Рис. 34. Исходная ситуация: открытое смыкание.

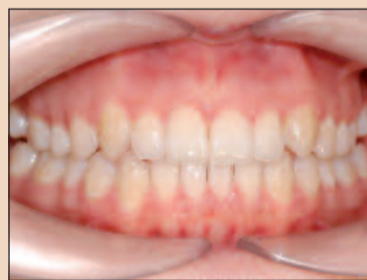

Рис. 35. Клиническая картина после лечения по методу Cow-catch (экструзионное перемещение зубов).

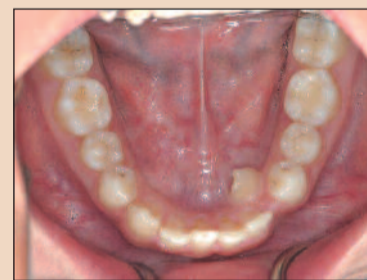

Рис. 36. Исходная ситуация: эктопия клыка (14/М), заметно влияющая на четкость речи пациента.

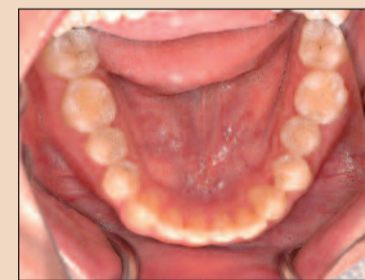

Рис. 37. Клиническая картина после лечения: ношение элайнера в ночное время позволило устранить скученность и улучшить фонетику.

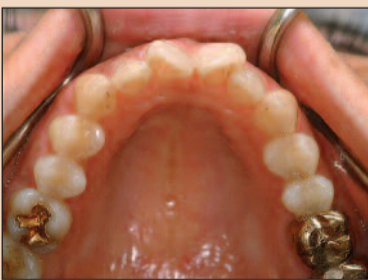

Рис. 38. Исходная ситуация: скученность.

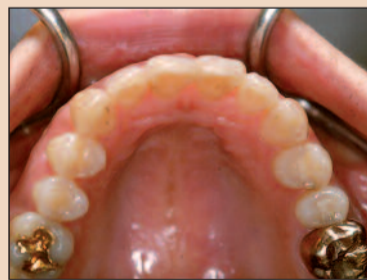

Рис. 39. Клиническая картина после лечения: расширение зубной дуги позволило уменьшить скученность во фронтальном отделе.

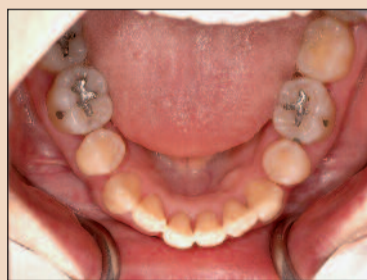

Рис. 40. Исходная ситуация: двухсторонний рецидив нарушения окклюзии после удаления зубов.

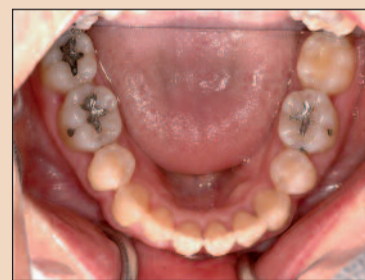

Рис. 41. Ситуация после лечения: трехэтапная процедура с применением элайнеров eCligner дала возможность устранить нарушение и небольшую скученность зубов.

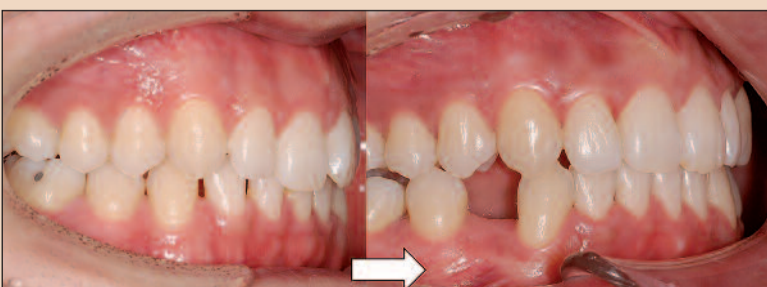

Рис. 42. Недостаток места для установки имплантата в области первого премоляра, показано мезиальное смещение зубов. Клиническая картина до и после лечения.

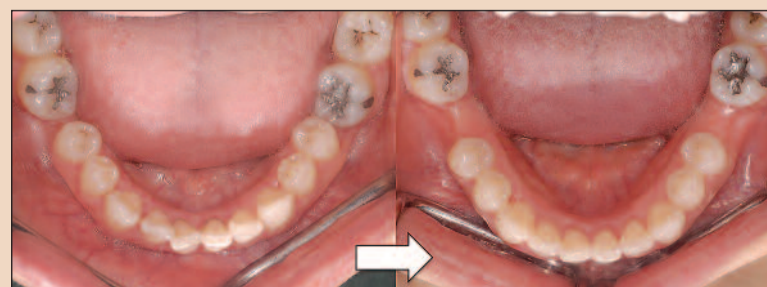


Рис. 43. Создание пространства для установки имплантата.

← **DI** стр. 5

среднего и жесткого). Пациент носит каждый из этих элайнеров в течение недели, а затем переходит к следующему аппарату; таким образом, один этап лечения занимает 3 нед. Элайнеры eCligner следует носить по 17 ч/сут, снимая их на время приема пищи и горячих напитков. Всеобъемлющий план лечения включает в себя предполагаемые результаты, оценку времени лечения, визуализацию изменения профиля пациента и все данные для апроксимального сошлифования зубов. В пограничных случаях план лечения также можно использовать для оценки вариантов с удалением зубов и без такового. Элайнеры eCligner не причиняют пациентам заметных неудобств, а последовательное увеличение их жесткости способствует постепенному перемещению зубов без боли и раздражения тканей пародонтальных связок (рис. 12–18).

Взрослые пациенты

Взрослые пациенты должны носить элайнеры по 17 ч/сут, за исключением времени приема пищи и горячих напитков. Элайнер обязательно нужно надевать на ночь и ежедневно очищать с помощью зубной щетки. Элайнеры eCligner можно использовать для создания пространства под имплантаты и экстракоронального перемещения зубов по пародонтологическим показаниям. Виртуальное трехмерное моделирование процесса и результатов лечения заметно облегчает получение согласия пациента (рис. 19).

Пациенты подросткового возраста

В случае детей младше 14 лет применение элайнеров eCligner возможно в рамках профилактической ортодонтии. Систему eCligner можно использовать для сохранения и создания пространства, контроля прорезывания зубов и их роста. Дети должны носить элайнеры eCligner не более 8–10 ч в сутки и только ночью. Благодаря этому система eCligner никак не препятствует дневной активности ребенка и обладает при этом максимальной эффективностью, поскольку используется в ночное время, на пике выработки гормона роста (рис. 20, 21).

Показания к применению системы eCligner

Система eCligner эффективно работает при необходимости незначительного перемещения зубов, устранения их скученности или за-

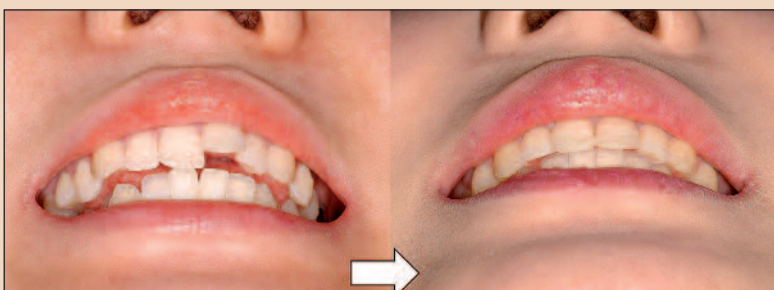

Рис. 44. Элайнеры eCligner позволяют пациенту видеть, как его улыбка постепенно улучшается в ходе лечения. Благодаря точному выравниванию резцов и улучшению их соотношения достигнут большой эстетический эффект.

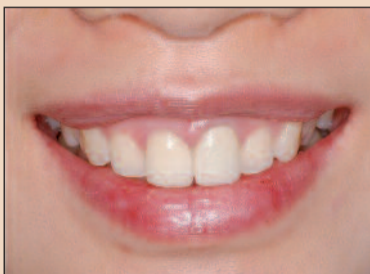

Рис. 45. Исходная ситуация: десневая улыбка (20/F).

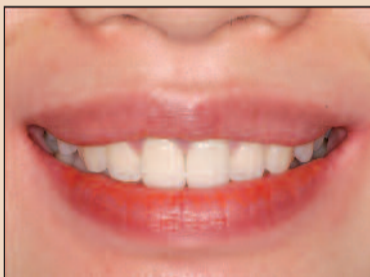

Рис. 46. После лечения: заметное улучшение ситуации. Расположение и соотношение резцов изменили за счет аппроксимального шлифования и интрузии.

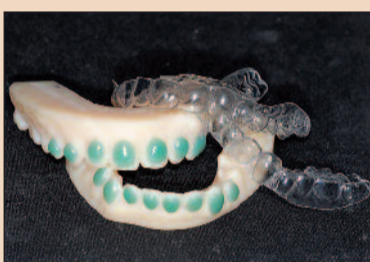

Рис. 47. Катты, изготовленные по моделям для одновременного проведения ортодонтического лечения и отбеливания зубов.

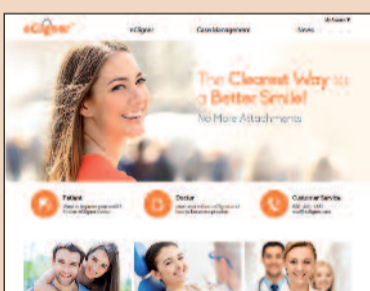

Рис. 48. Сайт eCligner (www.ecligner.com).

крытия диастем, а также успешно применяется в рамках ортопедического или пародонтологического лечения. Она также помогает сохранить результаты предшествующего традиционного ортодонтического вмешательства.

Вот несколько примеров применения системы eCligner:

1. Устранение незначительной скученности (рис. 22–29).
2. Закрытие диастемы (рис. 30, 31).
3. Вколоченный зуб (рис. 32, 33).
4. Устранение открытого смыкания методом экструзии зубов (рис. 34, 35).
5. Лечение ребенка (рис. 36, 37).
6. Расширение зубной дуги (рис. 38, 39).
7. Устранение рецидива (рис. 40, 41).
8. Создание пространства для установки имплантата (рис. 42, 43).
9. Улучшение эстетики улыбки (рис. 44–46).
10. Коррекция окклюзии в сочетании с отбеливанием зубов (рис. 47).

С чего начать

1. Зарегистрируйтесь на сайте в качестве клинициста.

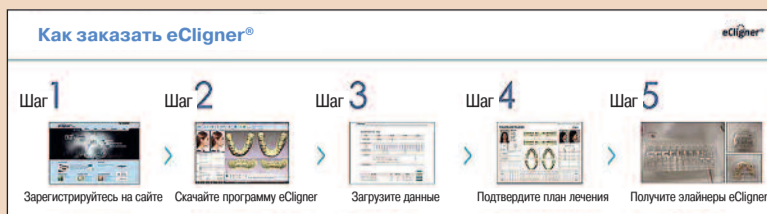


Рис. 49. Схематическое изображение процесса заказа элайнеров.

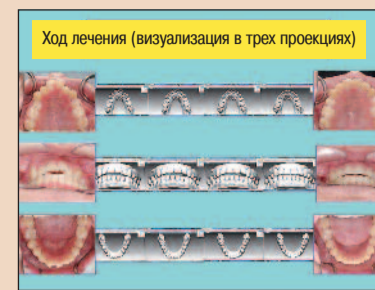

Рис. 50. Ход лечения. До начала использования элайнеров eCligner весь процесс лечения воспроизводится с помощью трехмерных моделей.

4. Получите и изучите план лечения.
5. Проведите консультацию с пациентом, используя для наглядности объемные виртуальные модели.
6. Получите согласие пациента и подтвердите заказ.
7. Получите готовые элайнеры

eCligner и полимерные модели (рис. 48–50).

Работа с пациентом

Проведите примерку элайнера. Если элайнер сидит на зубах недостаточно плотно, пациент должен будет носить его дольше (рис. 51, 52).

→ DTI стр. 8

Реклама

I would like to subscribe to

- CAD/CAM
- Clinical Masters*
- cosmetic dentistry*
- implants
- laser
- ortho**
- roots
- Journal of Oral Science & Rehabilitation***

EUR 44 per year (4 issues per year; incl. shipping and VAT for customers in Germany) and EUR 46 per year (4 issues per year; incl. shipping for customers outside Germany).

* EUR 12 per year (1 issue per year; incl. shipping and VAT for customers in Germany) and EUR 14 per year (1 issue per year; incl. shipping for customers outside Germany).

** EUR 22 per year (2 issues per year; incl. shipping and VAT for customers in Germany) and EUR 23 per year (2 issues per year; incl. shipping for customers outside Germany).

*** EUR 200 per year (4 issues per year; incl. shipping and VAT).

Your subscription will be renewed automatically every year until a written cancellation is sent to Dental Tribune International GmbH, Holbeinstr. 29, 04229 Leipzig, Germany, six weeks prior to the renewal date.

Shipping Address

Name

Address

Zip Code, City Country

E-mail

Date, Signature

- PayPal
- Credit Card

Credit Card Number

Expiration Date

Security Code

SUBSCRIBE NOW!

F +49 341 48474 173
subscriptions@dental-tribune.com



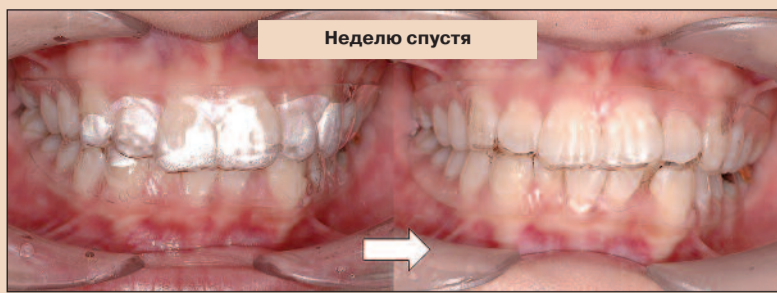

Рис. 51. Контрольный осмотр: обратите внимание на прозрачность и посадку элайнера eCligner в первый день и спустя неделю. Эти параметры во многом определяются поведением пациента.

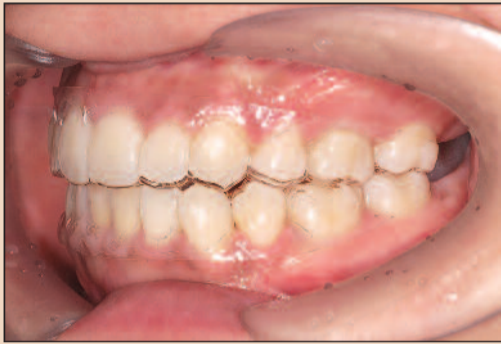

Рис. 52. Высокая прозрачность и точная посадка элайнера свидетельствуют о том, что пациент четко выполняет предписания врача. При правильном и ежедневном использовании элайнера достижение запланированного результата не представляет сложности.

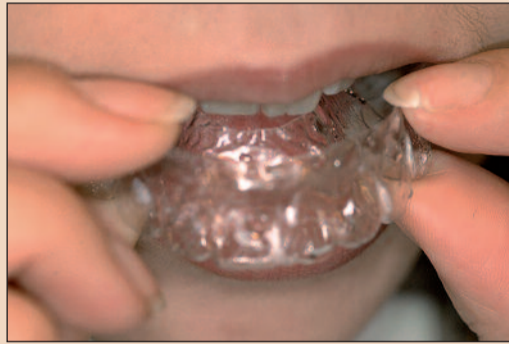

Рис. 53. Контрольный осмотр: важно проверить, как пациент обращается с элайнером eCligner, и научить его правильно надевать и снимать этот ортодонтический аппарат.

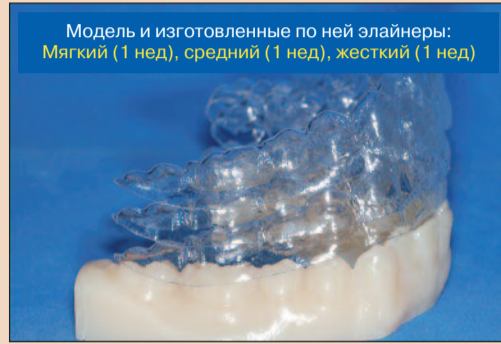

Рис. 54. Полимерные модели позволяют изготовить дополнительные элайнеры.

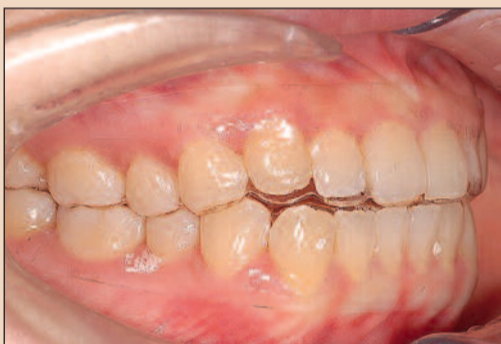
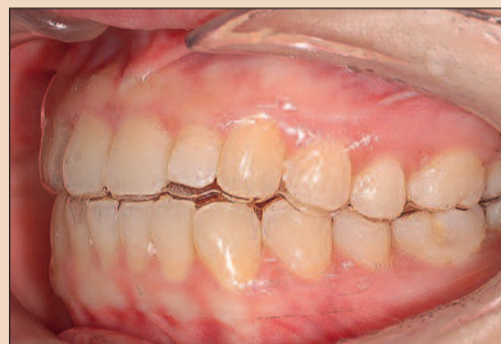
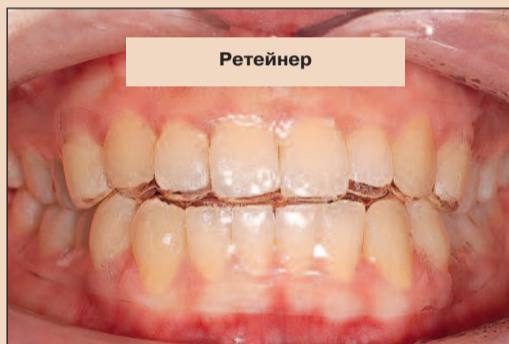Рис. 55. Съемный ретейнер eCligner в сочетании с несъемным ретейнером. Ретейнер eCligner не всегда устанавливается вместе с традиционным несъемным ретейнером.



← ДТ стр. 7

Утрата/повреждение элайнера, рецидив нарушения окклюзии

Все элайнеры eCligner поставляются в комплекте с полимерными моде-

лями. В случае утраты или повреждения аппарата его точную копию легко можно изготовить по соответствующей модели. Если пациент какое-то время не носит элайнеры, найдите модель, соответствующую форме зубной дуги в настоящий момент, и изготовьте новые элайнеры, чтобы возобновить лечение. В случае рецидива также найдите модель, соответствующую форме зубной дуги пациента в настоящий момент, и изготовьте все элайнеры для этого и последующих этапов

Ретенция

В течение первого года после ортодонтического лечения пациент должен носить ретейнер каждую ночь, а затем – 3 ночи в неделю; этого вполне достаточно для того, чтобы предотвратить рецидив. Со временем ношение ретейнера можно ограничить 1 ночью в неделю, но надевать его пациент должен обязательно. Ретейнер следует менять ежегодно, при контрольном осмотре пациента (рис. 55).

Информация об авторе



Доктор Та Вон Ким (Tae Weon Kim) DDS, MSD, PhD, окончил стоматологический факультет Университета Йонсей в 1988 г.; там же он получил степень магистра стоматологии и в 1991 г. защитил кандидатскую диссертацию. С 1996 г. он руководит собственной частной клиникой и исследовательским центром. В 2001 г. доктор Ким получил степень кандидата наук в Университете Шова (Япония). В настоящее время доктор Ким является президентом Международной федерации ортодонтического лечения с применением элайнеров (WFAO) и почетным профессором Медицинской школы Биньчжоу (Китай). Доктор Ким – пионер применения прозрачных съемных элайнеров, которые были разработаны им в 1998 г. Он внес значительный вклад в развитие ортодонтии, предложив новую концепцию, которая предусматривает трехмерное виртуальное планирование лечения и чрезвычайно точное, компьютеризированное изготовление прозрачных элайнеров трех степеней жесткости. Доктор Ким выступал на многочисленных международных конференциях с докладами, посвященными лингвальной ортодонтии, микроимплантатам и системе eCligner; эти темы он освещает и в рамках проводимых им по всему миру курсов. Доктор Ким является автором множества статей и книг.

Устранение ятрогенных проблем при повторном эндодонтическом лечении

Кристоф Вербанк, Бельгия

Порой для спасения зубов эндодонтистам приходится прилагать значительные усилия. В самых сложных случаях добиться успеха можно лишь с помощью правильно выбранных, высокоэффективных инструментов. Представленный в настоящей статье клинический случай демонстрирует, как применение гибких файлов HyFlex позволило устранить целый ряд ятрогенных проблем, возникших в результате нескольких предшествующих эндодонтических вмешательств, и вернуть корневые каналы «в свое русло».

Повторное эндодонтическое вмешательство после неудачного временного лечения может представлять большую сложность даже для очень опытного специалиста. Порой каналы подвергаются неэффективному лечению по несколько раз, в результате чего практически утрачивают свою исходную, естественную форму, восстановить которую весьма непросто. Зачастую после таких «многосерийных» и малоэффективных вмешательств утрачивается и значительная часть дентина.

Ятрогенное повреждение

Пациент 18 лет был направлен в нашу клинику в связи с болью в

области 1-го правого моляра нижней челюсти. Тщательное клиническое и рентгенологическое обследование позволило установить, что источником боли является зуб 46. На исходной рентгенограмме четко видны признаки апикального (бессимптомного) периодонтита и микропротечки временной пломбы с развитием кариозного процесса под ней (рис. 1). В два медиальных канала и дистальный корневой канал был введен гидроксид кальция. При препарировании дистального корневых каналов на его стенке образовался уступ. Клинически зуб был болезненным при перкуссии и накусывании, без реакции на тепло и холод; пародонтальные каналы не зондировались, хотя десна была воспалена вследствие кариозного процесса.

Пациент сообщил, что за последнее время проходил лечение как минимум у 3 разных стоматологов. Возобновляющаяся боль заставляла вновь и вновь обращаться за помощью после каждого временного консервативного лечения корневых каналов. Очевидно, что каждый из стоматологов пытался как-то обойти проблемы, возникшие из-за ошибок, допущенных при предыдущем препарировании, в результате чего стенки корневых каналов оказались

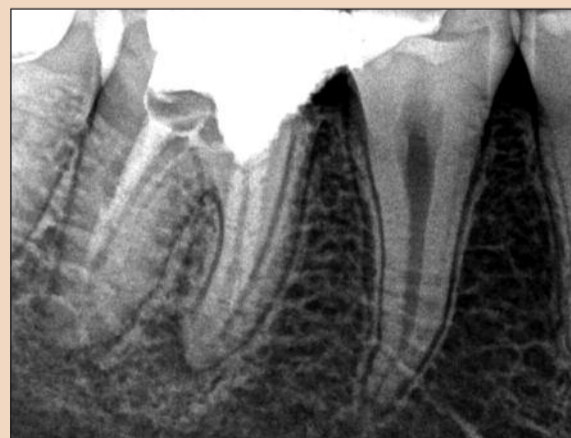

Рис. 1. Исходная рентгенограмма, демонстрирующая наличие многочисленных уступов на стенках мезиального и дистального каналов.

покрыты уступами. Плохая герметизация коронки не обеспечила должных условий для заживления, что и стало причиной многократных вмешательств, которые привели к существенному повреждению стенок корневых каналов.

Повторное препарирование и формирование канала

Первой задачей после размещения коффердама стало удаление временной пломбы и кариозного поражения. Дно пульпарной камеры

лечения. Перед началом лечения рекомендуется показать пациенту весь набор полимерных моделей, чтобы продемонстрировать ему ход лечения от начала и до конца (рис. 53, 54). ДТ

От редакции: список литературы можно получить в издательстве. Статья была опубликована в ортодонтическом журнале «Ortho» №1, 2016 г.



Рис. 2. Система файлов HyFlex CM.

проверили на наличие перфораций, локализовали устья всех каналов. С помощью малых ручных файлов (К-Фехо размера от ISO 06 до ISO 20) восстановили проходимость всех четырех каналов и сформировали «ковровую дорожку». При этом выявили несколько уступов в дистальном и мезиально-щечном каналах, к счастью, без перфораций. В подобных случаях крайне важно исправить допущенные ранее ошибки, для этого необходима система инструментов, гибкость которых поз-

воляла бы предотвратить дальнейшую утрату вещества зуба.

В данном случае использовали знаменитую систему никель-титановых файлов швейцарской стоматологической компании Coltene (рис. 2). Благодаря сочетанию нескольких уникальных физических свойств материала, из которого изготовлены гибкие файлы HyFlex, они практически не подвержены поломкам. Причина этого проста: известный эффект контролируемой памяти формы (СМ) обеспечивает

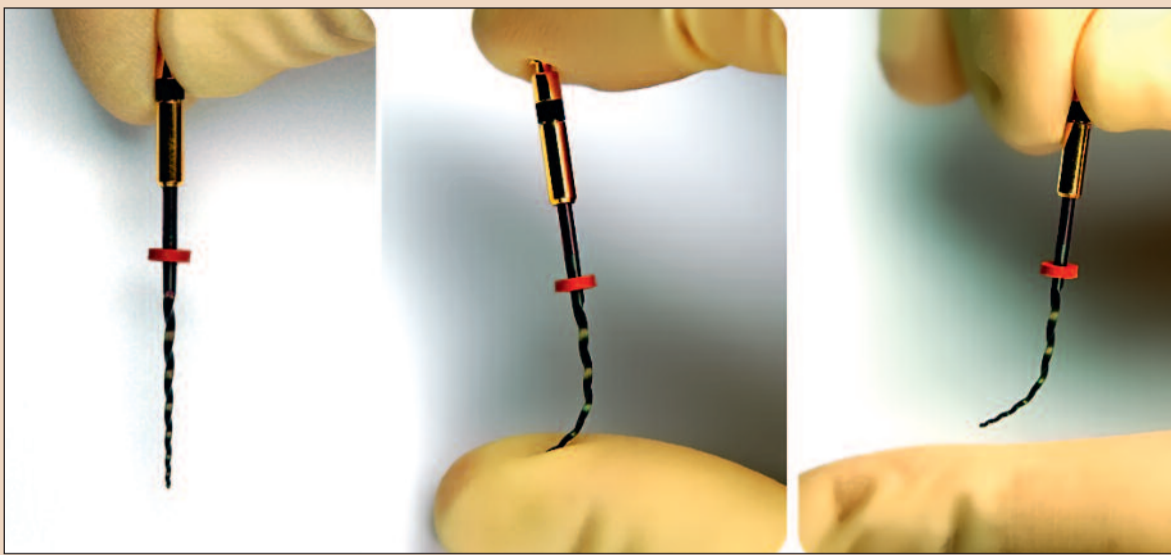


Рис. 3. Великолетная память формы никель-титановых инструментов категории SM.

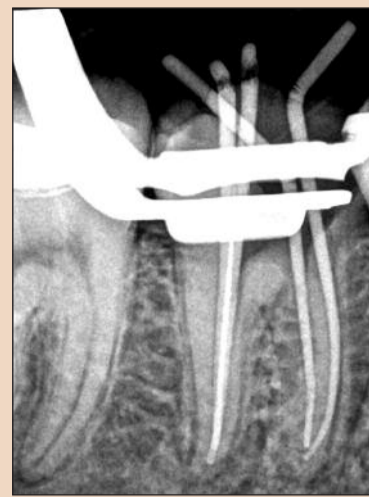


Рис. 8. Припасовка гуттаперчевого штифта.

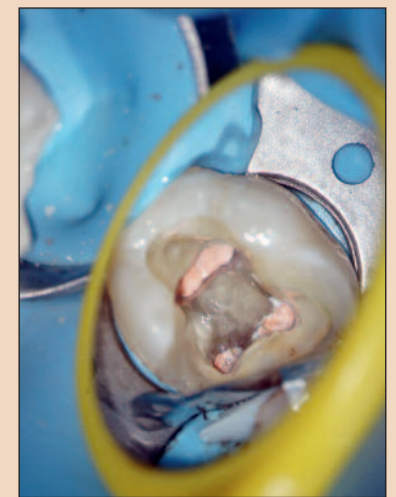

Рис. 9. Обтурационный материал в корневых каналах.

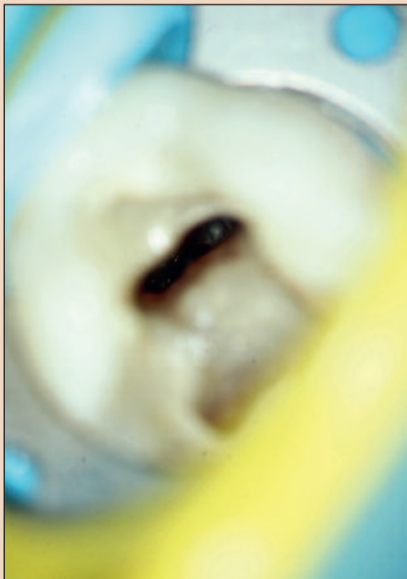

Рис. 4. Вид зуба со стороны окклюзии на одном из этапов лечения.



Рис. 5. Сгибаемый файл 35/0,06.



Рис. 6. Согнутый файл 35/0,04.



Рис. 7. Файл 45/0,04.

лам из нержавеющей стали, эти инструменты можно согнуть перед введением в канал, и при этом они не распрямляются, как обычные никель-титановые файлы. Благодаря этому никель-титановые инструменты с эффектом SM обладают исключительной гибкостью. Они особенно удобны при препарировании сильно изогнутых каналов или, как в данном случае, каналов с нарушенной анатомией. В процессе стерилизации эти инструменты быстро восстанавливают исходную форму (рис. 3). Такие усовершенствованные никель-титановые файлы очень устойчивы к усталости при циклической нагрузке и вполне безопасны при повторном использовании, поскольку не подвержены пластической деформации.

Файлы HyFlex SM реагируют на чрезмерное сопротивление дентина распрямлением режущих кромок, благодаря чему не застревают в канале. При правильном введении этих файлов формирование уступов крайне маловероятно, а поломка инструмента в канале практически

исключена. Файлы HyFlex SM следует вводить в канал легкими «клюющими» движениями; кроме того, при каждом переходе от одного инструмента к другому настоятельно рекомендуется обильная медикаментозная обработка канала.

После того, как с помощью ручных инструментов была сформирована «ковровая дорожка», обойти уступы в каналах с помощью файлов HyFlex не составило проблемы (рис. 4). Эндодонтический мотор включали только после того, как инструмент был введен глубже уступа. Такой подход позволяет фактически исключить риск перфорации и дальнейшего повреждения стенок корневого канала на уровне уступа. Пройдя уступ, машинные инструменты использовали обычным образом, задав скорость вращения 500 об/мин. С помощью всего нескольких инструментов удалось пройти канал на рабочую длину, 21 мм. Мезиально-язычный канал препарировали до

ту степень гибкости инструментов, которая позволяет им «находить до-

рогу» даже в сильно искривленных каналах. Эффект SM улучшает ряд

характеристик никель-титанового сплава. Подобно классическим фай-

→ ДИ стр. 10

Острую боль побеждать помогает Дексалгин® 25!



www.dexalgin.ru

Показания к применению: мышечно-скелетная боль (слабо или умеренно выраженная), альгодисменорея, зубная боль. Препарат предназначен для симптоматического лечения, уменьшения боли и воспаления на момент применения. Противопоказания: гиперчувствительность к декскетопрофену, другим компонентам препарата и другим НПВП; полное или неполное сочетание бронхиальной астмы, рецидивирующего полипоза носа и околоносовых пазух и непереносимости ацетилсалициловой кислоты или др. НПВП (в т.ч. в анамнезе); эрозивно-язвенные поражения желудочно-кишечного тракта в стадии обострения; желудочно-кишечные кровотечения или перфорации в анамнезе, включая связанные с предшествующим применением НПВП; желудочно-кишечные кровотечения; другие активные кровотечения (в том числе подозрение на внутричерепное кровоизлияние); воспалительные заболевания кишечника (болезнь Крона, язвенный колит) в стадии обострения; печеночная недостаточность тяжелой степени тяжести (10-15 баллов по шкале Чайлд-Пью); прогрессирующие заболевания почек, подтвержденная гиперкалиемия; хроническая болезнь почек: стадия 3а (скорость клубочковой фильтрации (СКФ) 45-59 мл/мин/1,73 м²), 3б (СКФ 30-44 мл/мин/1,73 м²) и 4 (СКФ < 30 мл/мин/1,73 м²), период после проведения аортокоронарного шунтирования; тяжелая сердечная недостаточность (III-IV класс по классификации NYHA); геморрагический диатез и другие нарушения свертывания крови; возраст до 18 лет (в связи с отсутствием данных по эффективности и безопасности); беременность и период грудного вскармливания. С осторожностью: язвенная болезнь желудка и двенадцатиперстной кишки, язвенный колит, болезнь Крона, заболевания печени в анамнезе, печеночная порфирия, хроническая болезнь почек, стадия 2 (СКФ 60-89 мл/мин/1,73 м²), хроническая сердечная недостаточность, артериальная гипертензия, значительное снижение объема циркулирующей крови (в том числе после хирургического вмешательства), пожилые пациенты старше 65 лет (в т.ч. получающие диуретики, ослабленные пациенты и с низкой массой тела), бронхиальная астма, одновременный прием глюкокортикостероидов (в том числе преднизолона), антикоагулянтов (в том числе варфарина), антиагрегантов (в том числе ацетилсалициловой кислоты, клопидогрела), селективных ингибиторов обратного захвата серотонина (в т.ч. циталопрам, флуоксетина, пароксетина, сертралина), ишемическая болезнь сердца, цереброваскулярные заболевания, дислипидемия/гиперлипидемия, сахарный диабет, заболевания периферических артерий, курение, наличие инфекции Helicobacter pylori, системная красная волчанка (СКВ) и другие системные заболевания соединительной ткани, длительное использование нестероидных противовоспалительных препаратов, туберкулез, выраженный остеопороз, алкоголизм, тяжелые соматические заболевания. Условия отпуска: Без рецепта.

БЕРЛИН-ХЕМИ МЕНАРИНИ

124112, г. Москва, Пресненская набережная, д. 10, БЦ «Башня на Набережной», Блок Б.
тел. (495) 785-01-00, факс (495) 785-01-01 www.berlin-chemie.ru
RU-DEX-OTC-8-2016, одобрено 02.09.2016

Реклама

ИМЕЮТСЯ ПРОТИВОПОКАЗАНИЯ. ОЗНАКОМЬТЕСЬ С ИНСТРУКЦИЕЙ.