



# Тук е различно

## Международните перспективи на денталния бизнес

CHRIS BARROW; ОБЕДИНЕНОТО КРАЛСТВО



**В** тази статия бих искал да ви върна назад във времето до средата на 90-те години на миналия век и да ви разкажа за моя първи сблъсък с британските зъболекари, които обучавах в серия уъркшопове из цялата страна. **Неизбежно във всеки уъркшоп идваше момент, в който някой от участниците вдигаше ръка и вместо да зададе въпрос, изказваше мнение, което в общи линии винаги гласеше следното: „Крис, всичко това е много интересно и вълнуващо, но трябва да разбереш, че тук (съответното населено място) е различно“.**

Въпросното „там“ се простираше от долините на Южен Уелс до лондонския Уест Енд, на север и на юг, от пренаселени космополитни градове до модерни предградия и тихи села. Всеки път някой „оттам“ разказваше подробно за съответното населено място и изразяваше своите съмнения, че каквато и идея да предлагаш, щеше да удари на камък поради специфичните особености на местното население или макро- или микроикономическите обстоятелства. Като лектор човек се научава да отговаря на подобни възражения и притеснения със съпричастност и съчувствие, но постепенно осъзнах, че навсякъде имаше зъболека-

ри, които просто си вършеха работата и се радваха на голям успех, защото или бяха в неведение, или бяха тотално имунизирани срещу тези ограничаващи възражения. Не ме разбирайте погрешно – ако денталната ви практика се намира в град, където значителна част от населението зависи от един главен работодател, който в един момент спуска кепенците, дори най-големият оптимист с най-позитивното мислене трябва да направи оценка на реалността и да реагира адекватно на ситуацията. За щастие подобни икономически катастрофи са по-скоро рядкост. В повечето случаи подобни заявки за различност са събвращащи се предсказание от страна на изказалия съмнение.

Един искрено загрижен лектор би се опитал да ангажира опонента си в смислен диалог, но опитът ми показва, че за съжаление критикът рядко иска да бъде убеден в противното на неговата неоспорима хипотеза.

Ако пренесем този феномен във второто десетилетие на XXI век, най-честата употреба на фразата „тук е различно“ обикновено е свързана със сферата на дигиталния маркетинг. Когато коментирам в статия или по време на конференция експлозивния растеж на дигиталните технологии, неминуемо има поне един зрител или слушател, който да спод-

ели, че хората в града, където живеете, не ползват интернет, социалните мрежи и нямат имейл адреси. Точно както преди години, след това се срещам със зъболекари от същото място, които успешно генерират дигитални продажби. Скорошно вътрешно проучване сред моите топклиенти (които се намират в най-различни географски и икономически локации) разкри фрустрираща факт, че почти 66% от посещенията на техните сайтове са дошли от мобилни устройства – смартфони и таблети, което показва, че начинът, по който изглежда сайтът на 27-инчов iMac, вече не е толкова важен, колкото как изглежда на мобилно устройство.

Ако погледна към международните локации, в които съм имал възможността да работя – освен Обединеното кралство и Ирландия също така през годините съм работил с клиенти от няколко страни от Европа, както и от Турция, Индия, САЩ, Канада и Австралия, не мога да се сетя за нито една от изброените държави, където хората да са описали различна ситуация. Може би най-забележителното от тях бе Пуна в Северна Индия, където имах привилегията да изнеса дубуенен уъркшоп пред 50 зъболекари от града и близкия Мумбай.

17, 18, 19 МАЙ 2017 Г.  
ИНТЕР ЕКСПО ЦЕНТЪР  
СОФИЯ

**2ND DENTAL TRIBUNE  
CONFERENCE**  
@ Buldental

НАКЪДЕ ТРЪГВА  
ДЕНТАЛНАТА МЕДИЦИНА  
ТРЕНДОВЕ, ИНОВАЦИИ, ПРЕДИЗВИКАТЕЛСТВА

SAVE THE DATE

- ТРИДНЕВНО МЕЖДУНАРОДНО СЪБИТИЕ
- БОГАТА НАУЧНА ПРОГРАМА
- ТОП ЛЕКТОРИ ОТ СТРАНАТА И ЧУЖБИНА
- ТЕНДЕНЦИИТЕ И ПРЕДИЗВИКАТЕЛСТВАТА ПРЕД ДЕНТАЛНАТА ПРОФЕСИЯ
- УЪРКШОПИ С ЛЕКТОРИ НА СВЕТОВНО НИВО
- СПЕЦИАЛНА КОНФЕРЕНЦИЯ В КОНФЕРЕНЦИЯТА "10 ГОДИНИ BIOTEC БЪЛГАРИЯ"

# Тук е различно

CHRIS BARROW; ОБЕДИНЕНОТО КРАЛСТВО

► стр. 1

Още на сутринта на втория ми ден там един от посетителите се изправи и помоли за микрофон, при което знаех какво ме очаква. „Крис, всички ние се наслаждаваме на лекцията ти до момента, но трябва да разбереш, че тук, в Индия, нещата са различни“, каза той. Изслушах го, благодарих му за мнението и продължих с лекцията си, вече информиран, че в момента Мумбай е световна столица на здравния туризъм, че технологиите влияят на

обществото толкова бързо, колкото и в други части на света, както и че традиционният индийски бизнес модел на едноличния търговец зъболекар, който работи без дентална сестра, хищник или съдружник, бързо се заменя от дентални корпорации и търговски фирми, каквито са тенденциите в цял свят.

Няма държава, която да е останала незасегната от информационната и комуникационната революция, която преобръна живота на всички нас. Хората са хора, без значение къде се намират. Независимият пъ-

тешественик отпреди 50 години би се впечатлил от това колко различни култури е срещнал по пътя си. През 2016 г. същият този пътешественик ще коментира приликите, независимо добри или лоши. Глобалното село е населено с дентални пациенти, като всички от тях имат сходни нужди и очаквания за стойността на услугите, които получават. Затова, ако търсите съвети как да подобрите бизнеса си, имайте предвид тази глобална перспектива към най-добрите практики в света. Няма нация, която да изостава по отно-

шение на иновациите в денталната медицина, и всички можем да се учим един от друг. Освен, разбира се, във вашата страна – нали там е различно? **DT**

## За автора:

**Chris Barrow** е основател на 7connections, фирма за бизнес коучинг. Той е активен консултант, инструктор и коуч на работещи в сферата на денталната медицина в Обединеното кралство, като е сътрудник на денталната преса, социалните мрежи и различни онлайн канали. Можете да се свържете с него на [coach.barrow@7connections.com](mailto:coach.barrow@7connections.com).

## Certificate & Diploma in Restorative Aesthetic Dentistry

British Academy of Restorative Dentistry

CAPP / TIPTON / TRIBUNE  
Dental Academy

From British Academy of Restorative Dentistry

### SOFIA 2017-2019



Prof. Paul Tipton, UK  
Specialist in Prosthodontics  
President, British Academy  
of Restorative Dentistry



Prof. Edward Lynch, UK  
The University of Warwick, Coventry  
PhD, Lond, MA, BDentSc, TCD, FDSRCSEd,  
FIADFE, FDSRCLond, FASDA, FACD



Prof. Göran Urde, Sweden  
Director Futurum Clinic  
Program Director P.G Education  
Dept. of Materials Sci. & Tech.



Prof. James Prichard, UK  
BDS (ULond), MSc(ULond),  
LDSRCS (Eng), MFGDP (UK)  
FIADFE (USA)



Prof. Crawford Bain, UK  
Specialist in Implant Dentistry  
and Prosthodontics



Dr. Julian Caplan BDS, UK  
Past-President British Academy  
Cosmetic Dentistry & International  
Lecturer CAD/CAM Dentistry



Dr. James Russell, UK  
Director Inman Aligner Academy  
Accredited by British Academy  
of Cosmetic Dentistry



Dr. Adam Toft, UK  
BSc (Hons), BDS (Hons), MFGDP (UK),  
MMedSci (Rest Dent), Dip Aesth (BARD)  
FBARD PGCEd (Sheffield)

### Year 1 - Certificate Year 2 - Diploma

210 CME & daily  
Hands-on

#### MODULE 1 (June 2017, 3 days)

with Prof. Paul Tipton & Dr. Adam Toft

- The Principles of Occlusion in Advanced Restorative Dentistry with Prof. Paul Tipton
- Tooth Preparation in Advanced Restorative Dentistry with Prof. Paul Tipton
- Adhesion and composites and anterior composite practical with Prof. Paul Tipton

#### MODULE 2 (October 2017, 4 days)

with Prof. Paul Tipton, Prof. Goran Urde & Dr. Adam Toft

- The Art & Science of Aesthetic dentistry Part 1 & Anterior Waxing with Prof. Paul Tipton
- The Art & Science of Aesthetic dentistry Part 2 & shade taking with Prof. Paul Tipton
- Implant prosthodontics with Prof. Goran Urde Part 1
- Implant prosthodontics with Goran Urde Part 2

#### MODULE 3 (March 2018, 4 days)

with Prof. Paul Tipton, Dr. Julian Caplan & Dr. Adam Toft

- Master the Art of Composites Part 1 Semi Direct composites with Prof. Tipton
- Master the Art of Composites Part 2 posterior composites with Prof. Paul Tipton
- The Cerec Course with Dr. Julian Caplan
- Posterior Inlays/Onlay preps with Dr. Julian Caplan and Dr. Adam Toft

#### MODULE 4 (April 2018, 4 days)

with Prof. James Richard, Dr. James Russell & Mr. Jonathan Parkinson

- Enhance your Expertise in Endo with Prof. James Prichard Part 1
- Enhance your Expertise in Endo with Prof. James Prichard Part 2
- Modern ortho techniques in Aesthetic dentistry with Dr. James Russell
- Digital Dentistry and Lab Flow & Exams with Mr. Jonathan Parkinson & Dr. James Russell

#### MODULE 5 (June 2018, 3 days)

with Prof. Paul Tipton & Dr. Adam Toft

- Occlusal Examination with Prof. Paul Tipton
- Minimally invasive veneer preparations with Prof. Paul Tipton
- Emax & Zirconia anterior restorations with Prof. Paul Tipton

#### MODULE 6 (October 2018, 4 days)

Prof. Paul Tipton & Prof. Crawford Bain

- Articulator selection in Restorative Dentistry with Prof. Paul Tipton
- Modern Post and Core Techniques with Prof. Paul Tipton
- Aesthetic Perio connective tissue grafting with Prof. Crawford Bain
- Aesthetic Perio crown lengthening with Prof. Crawford Bain

#### MODULE 7 (March 2019, 4 days)

Prof. Paul Tipton, Dr. Adam Toft & Prof. Edward Lynch

- TMD, Its Diagnosis and Treatment with Prof. Paul Tipton
- Gold and Zirconia Posterior Crown and Partial Crown Prep Techniques with Prof. Paul Tipton
- Veneer Cementation Techniques Practical with Dr. Adam Toft
- Minimally Invasive Dentistry with Prof. Edward Lynch

#### MODULE 8 (April 2019, 4 days)

Prof. Paul Tipton & Dr. Adam Toft

- Bridge Design seminar & lecture with Prof. Paul Tipton
- Bridge Preparation Techniques with Prof. Paul Tipton
- Adhesive Bridge Preparation Techniques with Dr. Adam Toft
- Treatment planning in restorative dentistry with Prof. Paul Tipton Exams

TRIBUNE MEDIA Ltd.  
Essential Dental Media & Events

ADA C-ERP® Continuing Education  
Recognition Program  
Centre for Advanced Professional Practices (CAPP) is an ADA CERP Recognized Provider.  
ADA CERP is a service of the American Dental Association to assist dental professionals in  
identifying quality providers of continuing dental education. ADA CERP does not approve or  
endorse individual courses or instructors, nor does it imply acceptance of credit hours by  
boards of dentistry.  
CAPP designates this activity for 210 CE Credits

+359 897 958 321

## DENTAL TRIBUNE

### INTERNATIONAL IMPRINT

Licensing by Dental Tribune International

Group Editor Daniel Zimmermann  
newsroom@dental-tribune.com  
Tel.: +44 161 223 1830

Clinical Editor Magda Wojtkiewicz

Online Editor/ Claudia Dushek

Social Media Manager

Editors Anne Faulmann  
Kristin Hübnier  
Yvonne Bachmann

Copy Editors Sabrina Raaff  
Hans Motschmann

Publisher/ Torsten R. Oemus

President/CEO

Chief Financial Officer Dan Wunderlich

Chief Technology Officer Serban Veres

Business Development Manager Claudia Salwiczek-Majonek

Event Services/ Sarah Schubert

Project Manager

TRIBUNE CME & CROIXTURE

Project Manager Online Tom Carvalho

Event Manager Lars Hoffmann

Education Manager Christiane Ferret

PR & Communications Manager Marc Chalupsky

Marketing Services Nadine Dehmel

Sales Services Nicole Andra

Accounting Services Karen Hamatschek  
Anja Maywald  
Manuela Hunger

Media Sales Managers

Matthias Diessner (Key Accounts)

Melissa Brown (International)

Antje Kahnt (International)

Peter Witteczek (Asia Pacific)

Veridiana Mageski (Latin America)

Maria Kaiser (North America)

Hélène Carpentier (Europe)

Barbara Solarova (Eastern Europe)

Executive Producer Gernot Meyer

Advertising Disposition Marius Mezger

Dental Tribune International

Holbeinstr. 29, 04229 Leipzig, Germany

Tel.: +49 341 48 474 302 | Fax: +49 341 48 474 173

info@dental-tribune.com | www.dental-tribune.com

Dental Tribune Asia Pacific Ltd.

c/o Yonto Rasio Communications Ltd.

Room 1406, Rightful Centre

12 Tak Hing Street, Jordan, Kowloon, Hong Kong

Tel.: +852 3113 6177 | Fax: +852 3113 6199

Tribune America, LLC

116 West 23rd Street, Ste. 500, New York, N.Y. 10011,

USA

Tel.: +1 212 244 7181 | Fax: +1 212 244 7185

ОФИС БЪЛГАРИЯ

Издава Dental Tribune България ЕООД

София 1421, кв. „Лозенец“,

ул. „Крум Понор“ 56-58

тел.: +359 2 416 71 73

office@dental-tribune.net

www.dental-tribune.net

www.dental-tribune.com

Действителен собственик:

Уляна Винчева

Предоставена информация

е съгласно чл. 7а, ал. 3 от ЗЗПДП.

Главен редактор Уляна Винчева

Редактори Гергана Длъгичева

Дизайн и предпечат Петър Парнаров

Превог Десислава Кабакова  
Христо Илиев

Коректор Галя Христова

Отдел реклама Николина Илиева

тел.: 0897 958 321

Автори в броя

Chris Barrow; Обединеното кралство

проф. Paul Tipton; Обединеното кралство

г-р Larry R. Holt; САЩ

г-р Kamis Gaballah; Обединени арабски емирства

г-р Matthew Garnett; Обединеното кралство

г-р Imneet Madan; Обединени арабски емирства

James Kuester; САЩ

г-р Anna Maria Yiannikos; Германия/Кипър

проф. Daniel Edelhoft; Германия

Oliver Brix; Германия

Автори в Endo Tribune

г-р Anil Kishen; Канада

г-р Anthony C.S. Druttman;

Обединеното кралство

проф. Leandro A. P. Pereira; Бразилия

Fred Michmershuizen; САЩ

Печат „Снекър“ АД

Българското издание на Dental Tribune е част от групата

Dental Tribune International – международно издание на 20

езика, разпространявано в над 55 държави.

Съдържанието, преведено и публикувано в този брой от

Dental Tribune International, Германия, е с авторското

право на Dental Tribune International GmbH. Всички права

запазени. Публикувано с разрешение на Dental Tribune

International GmbH, Holbeinstr. 29, 04229, Leipzig, Гер-

мания. Възпроизвеждането по колапто и да бъде напълно

и на цялостно и да е език, изцяло или частично, без изрично

писмено разрешение на Dental Tribune International GmbH и

Dental Tribune България ЕООД е абсолютно забранено.

Dental Tribune е запазена марка на Dental Tribune

International GmbH.

Редакцията не носи отговорност за съдържанието на публикуваните

реклами в броя.



# Съвременни възстановителни техники и реконструкция на съзъбието

## Лечение на случай на тежко износване

Част III

ПРОФ. PAUL TIRTON; ОБЕДИНЕНО КРАЛСТВО

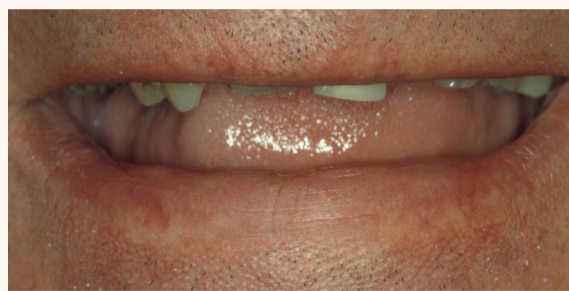Протезистите най-често се намесват в лечението на пациенти с тежко износване на съзъбието. В тези случаи налице могат да бъдат множество проблеми, които да са причина за износването, като например атриция, абразия и ерозия – като всеки един от тези фактори може да доведе до неравномерно износване и компенсаторно прорастване на зъбните дъги. Освен това може да се наблюдава и оклузално и/или интерпроксимално изтриване, в резултат на което да е необходимо нивелиране и удължаване на оклузалната равнина за подобрене на естетиката, както и за корекция и контрол на оклузалните взаимоотношения.

Естетичните и оклузалните изисквания включват и избор на оклузалната схема (Бел. рег. – вижте втора част, публикувана в Dental Tribune, декември 2016 г.), последван от определяне на позицията на режещия ръб при покой, на оклузалната равнина, височината на оклузията заедно с инцизивното водене, опора на устните и т.н. Всичко това се постига с помощта на диагностичния восъчен моделаж. Тази статия описва диагностичната работа, която е необходима за пълна реконструкция на съзъбието при повдигане на височината на захватката.

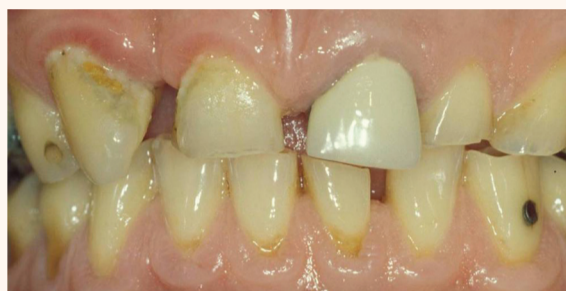### ПЛАНИРАНЕ НА ЛЕЧЕНИЕТО

Подробното и задълбочено планиране на лечението трябва да започне с оценяване на естетиката на оклузията. Оценката на лицето е от изключително важно значение за определянето на идеалните естетични ориентирни на зъбите в хоризонтална и вертикална перспектива. Отправните хоризонтални равнини ще помогнат на клинициста да погравни оклузалната равнина и нивото на меките тъкани спрямо останалите естетични детерминанти. Отправните хоризонтални равнини трябва да се разглеждат в две перспективи – фронтална и сагитална.

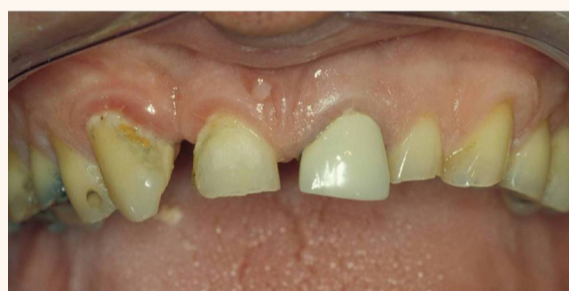Фронталната перспектива се постига, като пациентът гледа напред в пространството, докато клиницистът избира идеалната равнина. Най-често използваните отправни ориентирни са интерпупиларната и интеркомисуралната линия (фиг. 1). Интраоралните снимки също са ключови в този етап (фиг. 2–4). Следващи-



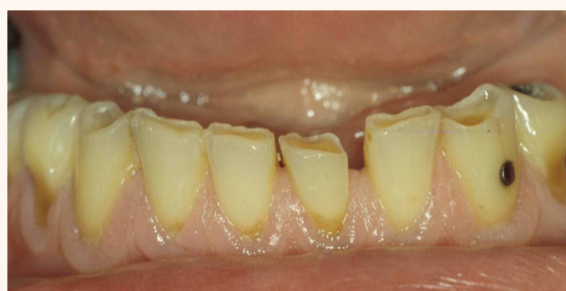Фиг. 1 Усмивка на пациента преди процедурата, показваща интеркомисуралната линия.



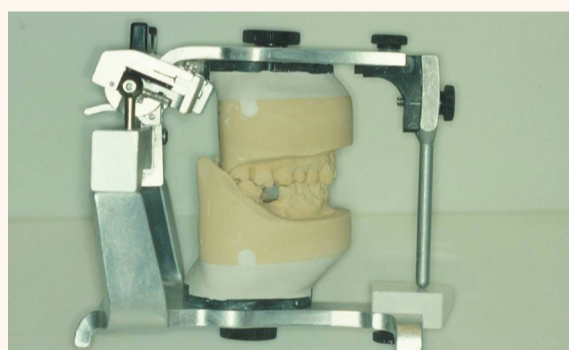
Фиг. 2 Пациентът в централна оклузия.



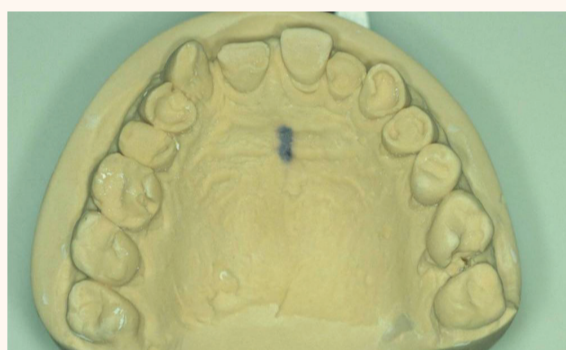Фиг. 3 Изглед на горните зъби.



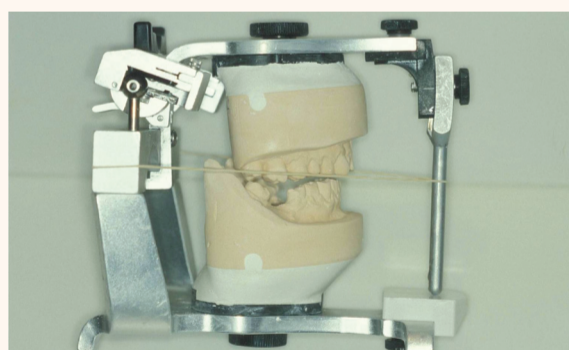
Фиг. 4 Изглед на долните зъби.



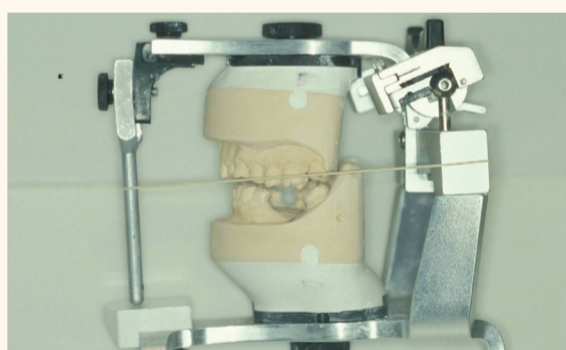
Фиг. 5 Гипсовите модели, включени в оклузатор.



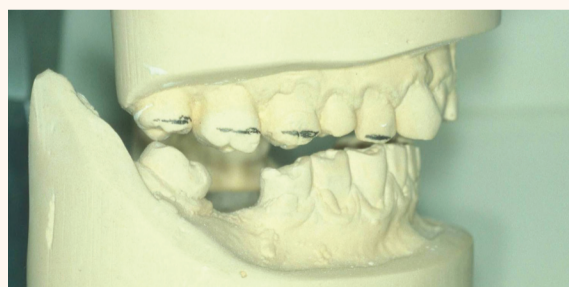Фиг. 6 Горен гипсов модел, показващ степента на износване на зъбите.



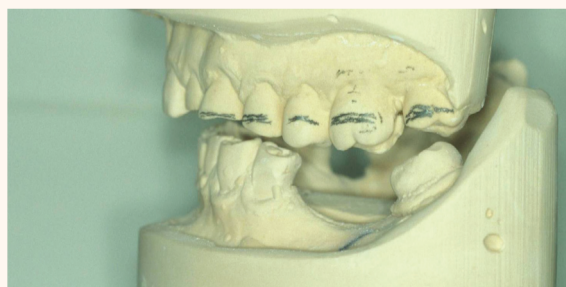
Фиг. 7 Гипсовите модели, включени в оклузатор, заедно с гуген ластик, оказващ средна оклузална равнина.



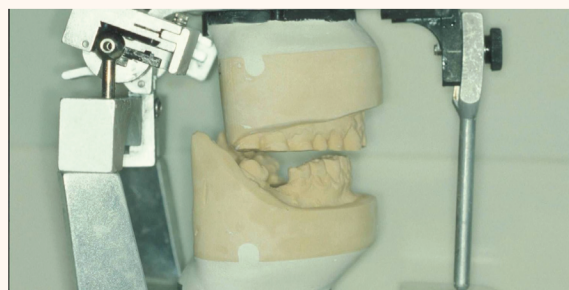
Фиг. 8 Изглед отляво.



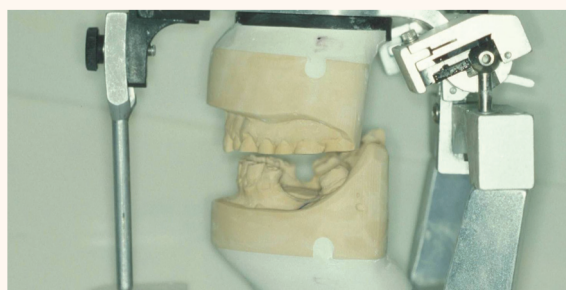
Фиг. 9 Работни модели, показващи степента на суперпозицията на горните зъби – изглед отясно.



Фиг. 10 Изглед отляво.



Фиг. 11 Ажестирана горна оклузална равнина – отясно.



Фиг. 12 Изглед отляво.

те стъпки са от съществено значение за правилното диагностициране.

### Стъпка 1: Гипсови модели в оклузатор

Те се изработват чрез снемане на прецизен алгинатен отпечатък от горна и долна челюст с лъжици gim-lock, с използване на лицева дъга и регистриране на междучелюстните взаимоотношения около RAP (централна релация). След всички тези изследвания зъботехникът може да включи зъботехните модели в оклузатор с полуиндивидуални стойности (фиг. 5–8).

### Стъпка 2: Височина на оклузията

Първото решение при планиране на лечението е каква ще бъде височината на оклузията, при която ще се работи занапред. (Бел. рег. – това ще бъде дискутирано в предстоящата, пета част на статията). Тя може да бъде определена чрез парче пластифициран восък, поставено в устата на пациента. Когато пациентът склочва челюсти в RAP, долните му зъби оставят вдлъбнати по восъчния ключ. Той може да бъде отстранен, охладен с ледена вода и поставен отново, докато пациентът и клиницистът определят естетиката в профил и анфас. По този начин промените във височината на оклузията могат да бъдат бързо прехвърлени от зъботехника върху моделите в артикулатора и тази първоначална нова оклузална равнина да бъде оценена с помощта на гугени ластиси (фиг. 7–8). Веднъж определена по този начин, в артикулатора може да се оцени степента на суперпозиция на всяка зъбна дъга (фиг. 9–10) и да се ажестират моделите (фиг. 11–12).

### Стъпка 3: Позиция на долните режещи ръбове

Позицията на режещите ръбове, инцизивната и оклузалната равнина са трите най-важни естетични фактора за съставянето на план за лечение. Те позволяват на денталния лекар да прехвърли информацията по време на лечението и са свързани по определени начини с други естетични критерии. Първата стъпка при определянето на позицията на зъбите е оценката на позицията на долните режещи ръбове при покой на устните (фиг. 13). Режещите ръбове са видими в границите от 0 до 3 мм, което варира според възрастта. За да се постигне правилна позиция на ръбовете на долните предни зъби, се налага

удължаване или скъсяване, което се осъществява или с отнемане на гипс, или с добавяне на восък. Така например, когато е инцизирано удължаване на короните на зъби, които преди това са били в идеална пропорция, дължината на инцизалния ръб може да бъде намалена. Целта следва да бъде установяването на правилната степен на експозиция на долните зъби при покой в зависимост от възрастта на пациента. След определяне на окончателната позиция се оценява и оклузалната равнина.

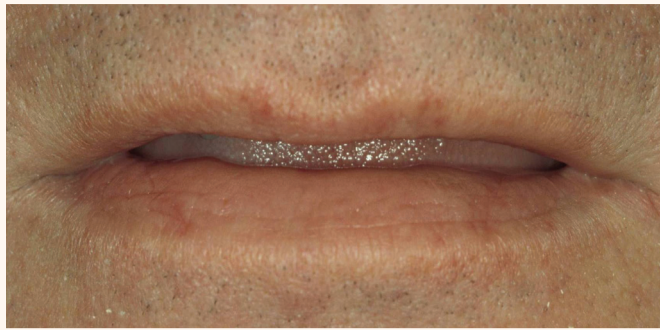#### Стъпка 4: Крива на Шнее

За тази цел се използва PMS методът, за да се установи анатомично средното положение на кривите на Шнее и на Монсон с радиус 10.16 см. Това се осъществява чрез Анализатора на равнината на Voyles (фиг. 14), за което са необходими три отправни точки. Едната вече е установена – това е позицията на долния режещ ръб според естетичните изисквания на пациента спрямо възрастта му. Количеството на добавения восък или на отнетия гипс от долните инцизиви на включените в артикулятор работни модели се определя чрез използването на устната като референтна равнина и изчисляване къде са и къде трябва да бъдат режещите ръбове на долните инцизиви. Това ново ниво се комуникира на зъботехника така, че началната точка за восъчния моделаж да бъдат долните инцизиви. Двете задни отправни точки са ретромолярните възглавнички (фиг. 15), които не показват изменения през живота на пациента, дори и при загуба на зъби и други промени. Има известен толеранс при след определянето на тези отправни точки, тъй като те се намират по средата или на две трети от дължината на ретромолярните възглавнички.

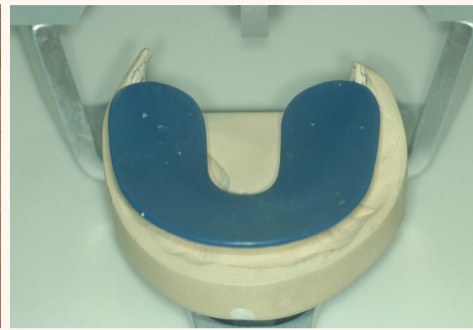Долната оклузална равнина се определя чрез Анализатора на равнината на Voyles, който се поставя върху моделираните с восък и ажустирани долни инцизиви и двете задни референтни точки върху ретромолярните области. Всички зъби в супрапозиция се скъсяват, а тези, които не докосват равнината, се награвждат с восък до анализатора. Това създава идеалната долна оклузална равнина (фиг. 16-17). Линията на долните режещи ръбове трябва да следва избраната хоризонтална отправна равнина (интеркомисуралната или интерпупиларната линия и т.н.) и да се оцени в анфас, докато пациентът се усмихва. Следващата стъпка е оценка на усмивката спрямо оклузалната равнина от сагитална гледна точка.

#### Стъпка 5: Позиция на горния режещ ръб

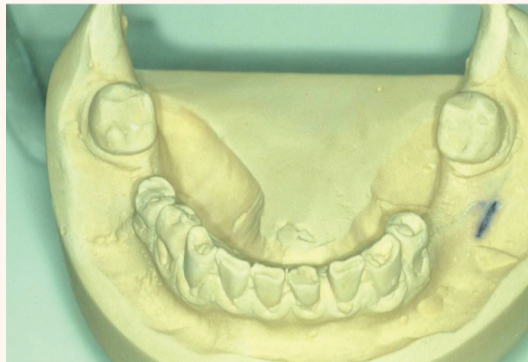Следва определяне на позицията на горния режещ ръб чрез естетични и фонетични тестове, особено при произнасяне на „В“ и „Ф“, за определяне на лабиолингвалната позиция. От естетична гледна точка позицията на горните режещи ръбове се оценява спрямо положението на горна-



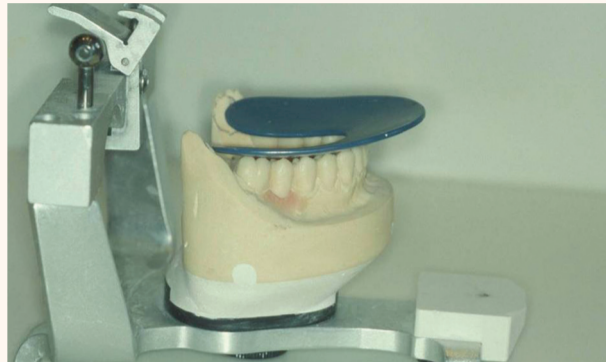Фиг. 13 Устните при покой.



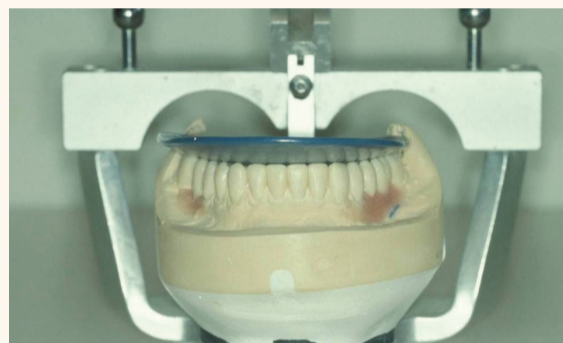Фиг. 14 Анализатор на равнината на Voyles.



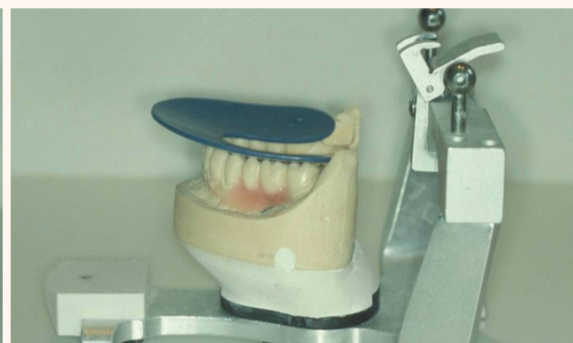Фиг. 15 Долен работен модел с ретромолярните области.



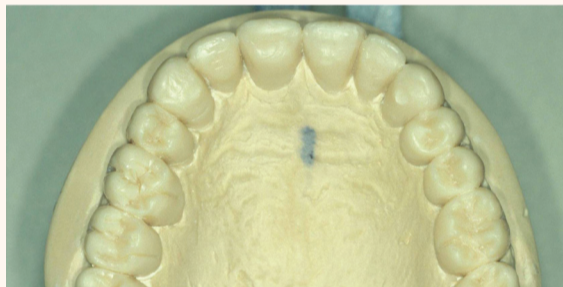Фиг. 16 Восъчен моделаж на долната зъбна дъга с правилна изразена крива на Шнее и Монсон, постигнато чрез анализатора на Voyles.



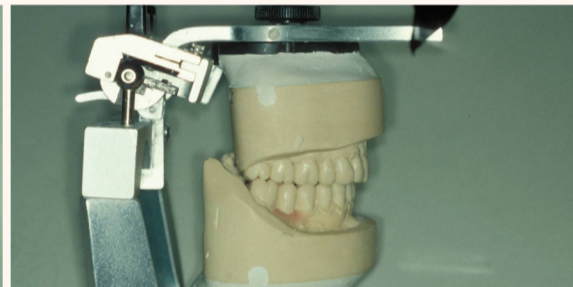
Фиг. 17 Фронтален изглед.



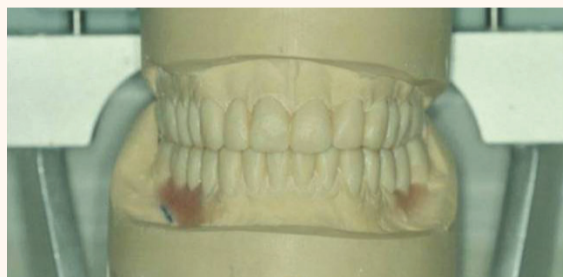Фиг. 18 Изглед отляво.



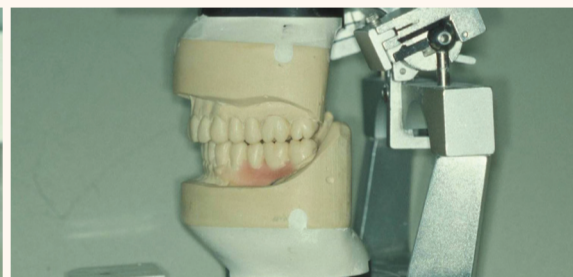
Фиг. 19 Восъчен моделаж на горната зъбна редица, показващ контура и формата на палатиналните повърхности.



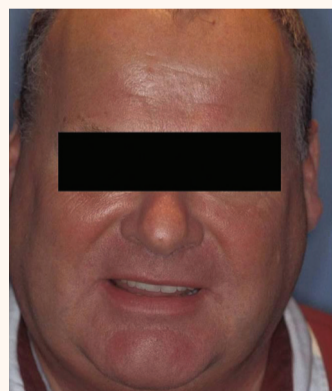
Фиг. 20 Завършен восъчен моделаж – изглед отляво.



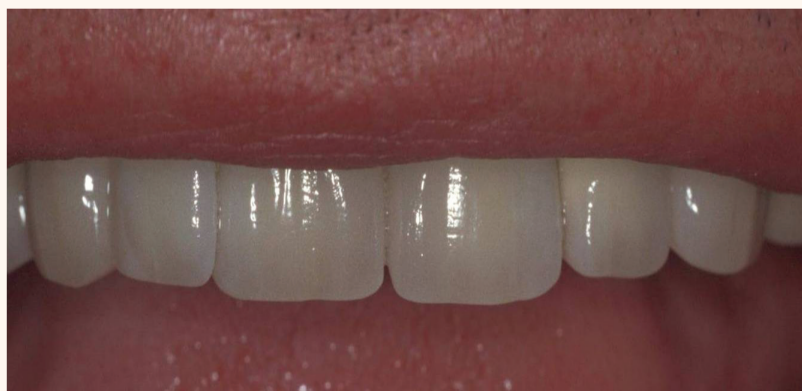Фиг. 21 Фронтален изглед.



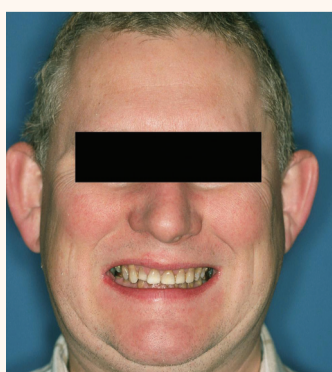Фиг. 22 Изглед отляво.



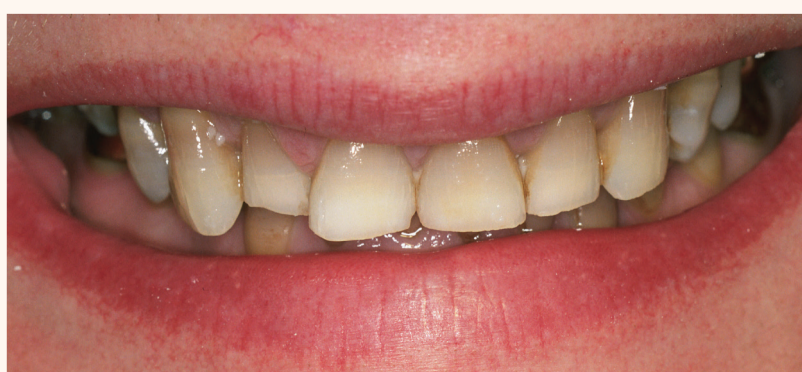Фиг. 23 Окончателен фронтален изглед.



Фиг. 24 Окончателен изглед на усмивката отблизо.



Фиг. 25 Усмивката преди процедурата.



Фиг. 26 Изглед на усмивката преди процедурата – близък план.

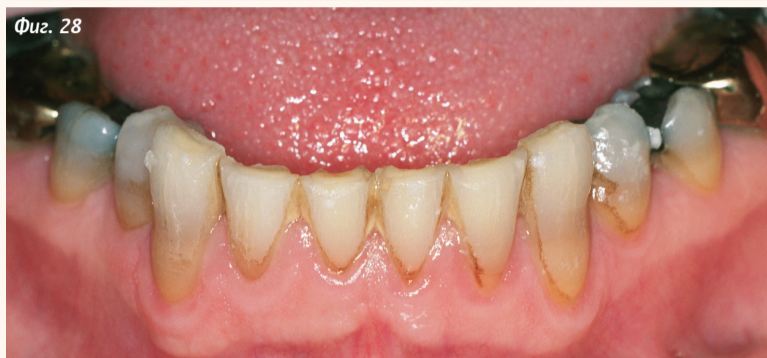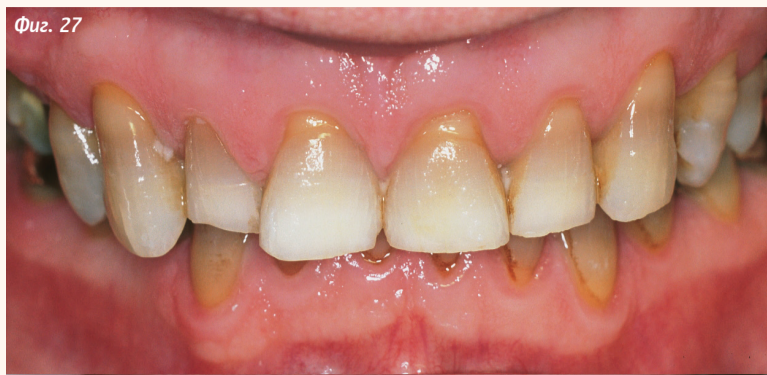та устна в покой. Възрастта отново се използва като ориентир и най-често режещите ръбове се разкриват в границите от 1 до 5 мм. Хоризонталните фронтални равнини, интерпупиларната и интеркомисуралната линия отново се използват за определяне на правилната позиция. Позицията на срединната линия между горните инцизиви може да се вземе от различни анатомични маркери като средната линия на лицето, на носа, на устните и т.н. Изследвания сочат, че най-близко разположеният анатомичен маркер е най-важен – в този случай това е срединната линия на горната устна. Денталните лекари и зъботехниците трябва да установят докъде могат да бъдат измествани срединните линии, без да е необходимо кореново лечение на даден зъб – средно 1.5 до 2 мм, в зависимост от размерите му. Въпреки това, за да се осъществи тази промяна, е необходимо да се използват определени специализирани техники (едностранно скъсяване на интерпроксималния ръб). Дори тогава могат да се наблюдават проблеми с меките тъкани поради преместването на гингивалните зеници.

#### Стъпка 6: Определяне на инцизивното водене

Разстоянието между долните режещи ръбове и горните палатинални повърхности се затваря чрез восъчен моделаж на палатиналните повърхности до контакт с долните режещи ръбове, за да се постигнат инцизална и канинова защита при централна оклузия (фиг. 19). Адекватното предно водене е сложна функция, пряко свързана с формата на зъбите, а оттам и с вертикалното и хоризонталното припокриване на инцизивите и канините. Инцизивното водене се повлиява от проприорецепцията на тези зъби, която осигурява обратна връзка към дълкателните мускули, и влияе на цялата мастикаторна система. За разлика от задните ориентири, като например склона на tuberculum articulare, вертикалното и хоризонталното припокриване на предните зъби – са, до известна степен, податливи на модификация. Всяка една промяна на предните зъби обаче трябва да удължава както естетиката и фонетиката, така и функцията. Ако дисклузивният възел е стръмен, това може да доведе до дискомфорт в темпоромандибуларната става или в мускулите.

#### Стъпка 7: Максиларни оклузални повърхности

Когато зъбите на долната челюст са идеални по форма и големина, по оклузалните повърхности на горните зъби се добавя восък, за да се постигне правилна оклузия с долните. Правилната оклузална форма и големина, посоката на ръбовете и браздите, дълбочината на фосите и височината на туберкулите се определят при зададената вертикална позиция в зависимост от избора на артикулятор, лицева дъга и устройство за настройки на артикулатора; checkbite, sadraх, пантомограф (фиг. 20-22).



Фиг. 27 Интраорален изглед в централна оклузия.  
Фиг. 28 Изглед на долната зъбна редица.



Фиг. 29 Долен работен модел в оклузатор. Фиг. 30 Работни модели в оклузатора в новата повишена височина на оклузията.

#### Стъпка 8: Нивелиране на оклузията

Оклузалните повърхности могат да се коригират до перфектни оклузални взаимоотношения и идеални естетични контури чрез допълнително добавяне или отнемане на восък. Най-напред трябва да се уточнят окончателните контури на централните резци, едва след това на латералните резци и канините, тъй като симетрията при тези зъби не е от толкова голямо значение, както тази на централните резци.

#### Стъпка 9: Възстановяване

Окончателните възстановителни конструкции могат да се видят на фиг. 23 и 24. Процедурата за тяхното изработване ще бъде описана стъпка по стъпка по-долу в описанието на клиничния случай.

#### КЛИНИЧЕН СЛУЧАЙ

Пациентът е препратен към мен от Бирмингам за пълно възстановяване на съзъбието (фиг. 25-26). При клиничния преглед са отчетени зъбно износване и загуба на височина на захватката (фиг. 27-28). Изработени са работните модели и по гореописания начин е определен вертикалният размер на оклузията, по който ще бъдат изработени и окончателните възстановявания (фиг. 29-30). Протоколите за диагностиката и планирането на лечението се използват за определяне на идеалния естетичен и функционален резултат, така че да се изработят диагностичният восъчен моделаж, водачите за препариране и временните конструкции.

След това реконструкцията продължава по установените насоки спрямо инициалната оклузална шина, за да се определи правилна RAP, преди да започне препаратията на зъбите. На всички зъби се изготвят първични временни

конструкции, започвайки от горните и долните предни сегменти първо от едната и после от другата страна по време на три последователни визита в рамките на една седмица.

Когато временните конструкции са били в устата достатъчно дълго време, че да се установят правилна оклузия, функция и естетика, както и комфорт за пациента, се отстраняват определени сегменти от временните конструкции, извършва се окончателна подготовка, снемат се отпечатъци и оклузални стойности с лицева гъза и финалните възстановителни конструкции се изработват и циментират. Отново, короните на горните и долните фронтални зъби се изработват първи, така че да се установи и копира (чрез индивидуално изработен инициален водач) определеното инициално водене (фиг. 31-33) и от двете страни. Крайният резултат може да се види на фиг. 34, 35 и 36. Най-накрая се изработва и следвъзстановителна шина, която пациентът да носи нощем. DT

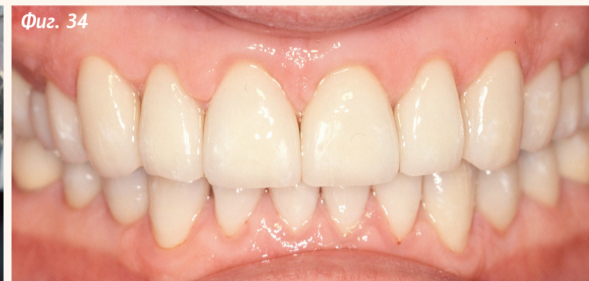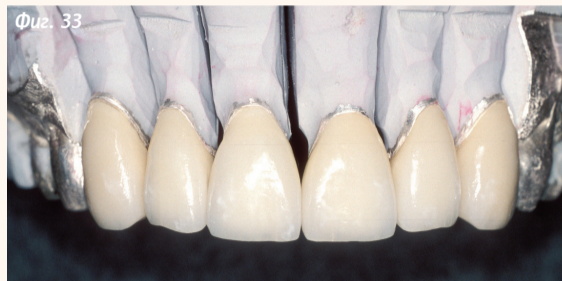
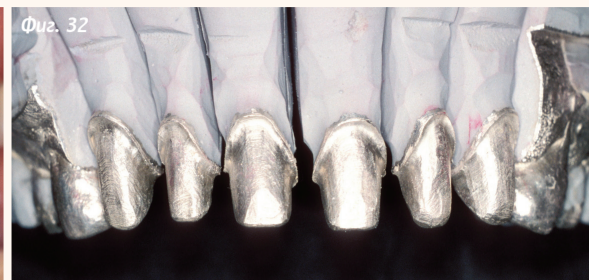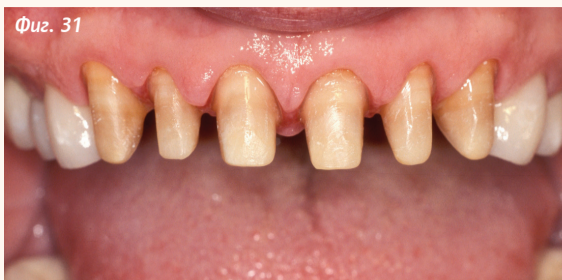#### Благодарности

Авторът желае да изкаже специални благодарности на д-р Ibrahim Hussain, хирург имплантолог, д-р Andrew Watson, специалист по ендодонтия, и г-м. Bradley Moore за тяхната помощ.

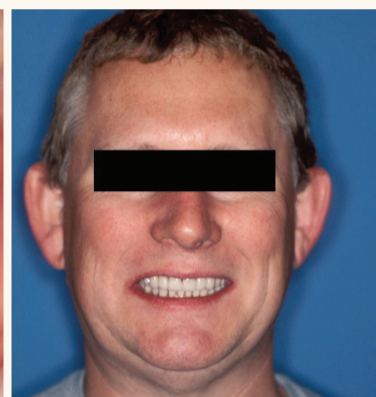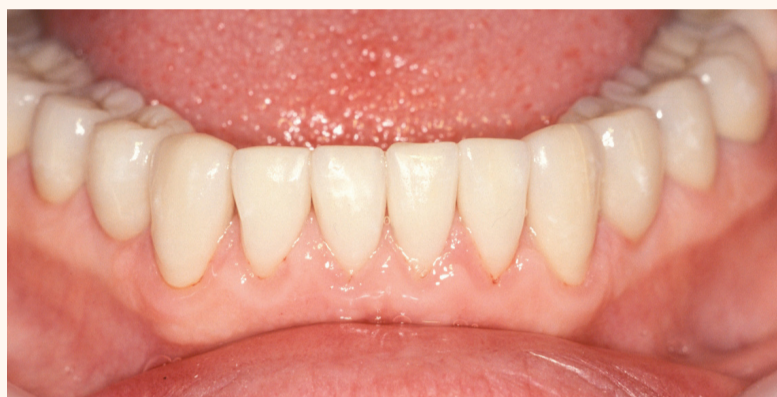#### За автора:



Проф. Paul A. Tipton BDS, Msc, DGDП е президент на Британската академия по имплантология и ръководи клинична практика в Йоркширския център за напреднала дентална медицина в околностите на Лийдс, където провежда консултации по възстановителна и естетична дентална медицина и имплантология. За повече информация: [www.centreforadvanceddentistry.com](http://www.centreforadvanceddentistry.com).



Фиг. 31 Препарирани предни зъби. Фиг. 32 Модел, лакиран със сребро. Фиг. 33 Възстановителни конструкции върху модела. Фиг. 34 Окончателни конструкции в централна оклузия.



Фиг. 35 Окончателен изглед на долната гъза.

Фиг. 36 Финална усмивка.



## усмивка на годината 2017

награда на  
Dental Tribune



### Уважаеми дентални специалисти, участвайте!

## Вижте защо:



ГЕНЕРАЛЕН СПОНСОР:

**PLANMECA**

СПОНСОРИ:

BIOHORIZONS  
SCIENCE • INNOVATION • SERVICE

ivoclar  
vivadent  
passion vision innovation

ELSEVIER

# Естетично заместване на горночелюстен премолар с имедиатно поставен имплант и металокерамична корона над CAD/CAM абатмънт

Д-Р LARRY R. HOLT; САЩ

Тази статия описва лечението на често срещано усложнение (загубата на зъб поради вертикална фрактура на корена). Класическото имплантно лечение и последващите CAD/CAM лабораторни процедури осигуряват елегантно решение на спешната ситуация за денталното здраве на пациента. Лечението е проведено за период от около шест месеца.

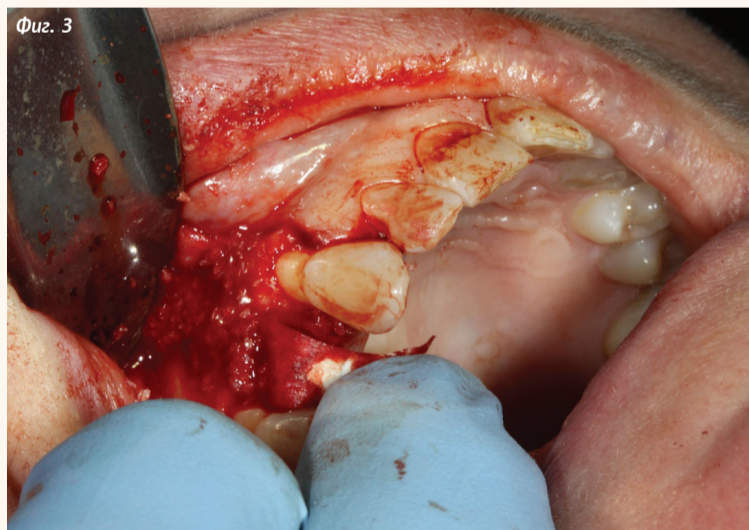
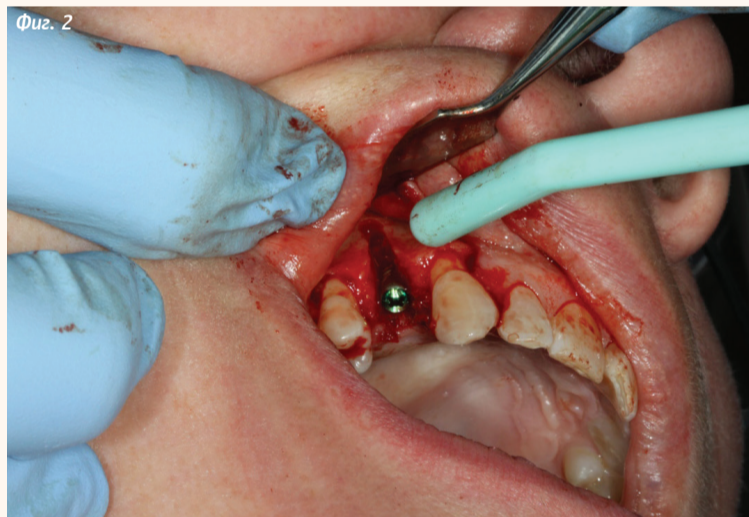
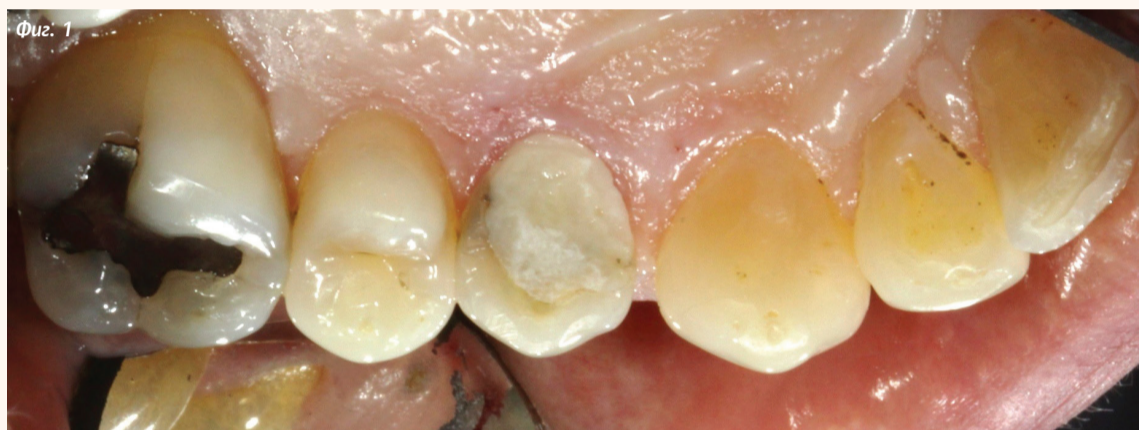## ПРЕДСТАВЯНЕ НА КЛИНИЧНИЯ СЛУЧАЙ

Пациентката е здрава 52-годишна жена с безупречна медицинска анамнеза. Денталната ѝ анамнеза и общото дентално здраве са отлични. За съжаление тя е претърпяла тежка вертикална фрактура на зъб #5, което е довело до необходимостта за екстракцията му (фиг. 1).

Лечебният план включва екстракция и имедиатно поставяне на имплант едновременно с костна присадка при необходимост. Планирана е също така и временна частична протеза, за да се осигури естетично заместване, както и поддръжка и оформяне на тъканите по време на оздравителния процес. Окончателната конструкция ще бъде циментираща се металокерамична корона върху златен абатмънт Atlantis (DENTSPLY Implants).

Изборът на материали се базира на кръстосаната окузия на пациентката, която преминава от нормална до кръстосана заханка точно в областта на оклузалната равнина на този зъб. Короната и абатмънтът имат потенциала да бъдат обект на оклузален стрес заради тези транситорни взаимоотношения.

Необходимо е възстановяване, което ще осигури максимална издръжливост в дългосрочен план. Пациентката има тънък костен биотип и затова златният на цвят абатмънт ще осигури както здравина, така и по-естествен вид на меките тъкани<sup>1</sup>. Златният цвят осигурява „топлина на цвета“ в критичния трансмукозен регион. Титаниевият абатмънт осигурява здравина, но може да проектира си-вещ ефект при тънки тъкани.



Лечението започва с предоперативно посещение, за да се снимат необходимите регистрации (отпечатъци от горната и долната зъбна дъга, трансфер с лицева дъга, регистрации на заханката и клинична фотография). Указанията, изпратени до зъботехническата лаборатория, включват изработване на частична протеза от дурацетилна смола и хирургичен водач спрямо зъба. Лабораторията е инструктирана да симулира екстракция на зъба чрез премахването му от гипсовия модел. Този модел е дуб-

лиран за изработването на протезата и водача.

Приспособленията, изработени в лабораторията, са предоставени на хирурга. Проведена е атравматична екстракция и имедиатно поставяне на импланта (Legacy Three, Implant Direct) заедно с костната присадка от вестибуларната страна (фиг. 2 и 3).

Завинтен е гингивоформерът и мястото е затворено с подходяща мембрана и техники за шев. Унилатералната частична протеза не беше поставена непо-

Фиг. 1 Фрактурираният зъб.  
Фиг. 2 Имедиатно поставеният имплант.  
Фиг. 3 Костната присадка и поставянето на мембраната.

средствено след операцията. Пациентката е приета в кабинета по възстановителна дентална медицина, където частичната протеза е модифицирана така, че да осигури подкрепа на меките тъкани и да започне оформянето им с овален профил. Частичната протеза е поставена без проблеми. Тези конструкции са изключително ретенционни, не се разместват и не упражняват налягане върху имплантното място по време на функцията. Пациентката идва в кабинета ни една седмица по-късно за следоперативен контролен преглед и за ажустиране на временната конструкция (фиг. 4). На пациентката са дадени инструкции да се върне в хирургичната клиника след около четири месеца за окончателна оценка на състоянието преди възстановителните процедури. Четири месеца след хирургичната процедура пациентката се явява в кабинета на хирурга, за да се разкрие имплантът, да се премахне гингивоформерът и да се постави временният абатмънт. Временната частична протеза е ажустирана така, че да се приспособи към добавената височина на абатмънта (фиг. 5). Пациентката е инструктирана да посети отново кабинета за изработване на финалната възстановителна конструкция върху импланта след около три седмици.

Тя посещава отново кабинета по възстановителна дентална медицина за оценка и регистриране на необходимите данни за лабораторното изработване

не на окончателната конструкция. Мястото на поставяне на импланта е оценено и се счита за достатъчно заздравяло, за да се продължат процедурите за възстановяване (фиг. 6).

Оздравителният абатмънт е премахнат и е снет отпечатък със затворена лъжица с трансфери, поставени върху имплантите (фиг. 7). Направена е рентгенография, за да се потвърди плътното прилягане на отпечатъчния трансфер. След това е снет отпечатък от цялата зъбна редица с поливинилсилоксан с твърда консистенция heavy-body (Panasil Tray Soft, Heavy Body Regular Set, Kettenbach) (фиг. 8). Оздравителният абатмънт е поставен отново в устата веднага след това. Направени са регистрации на заханката (Futar D Fast Set Kettenbach), взем е отпечатък от долната зъбна дъга (Silginate plus Panasil Light Body Fast Set, Kettenbach) и е снета цветовата карта. Всички клинични данни са изпратени в зъботехническата лаборатория заедно с фотоснимки за определяне на цвета и пълни писмени инструкции.

Поръчани са металокерамична корона върху високоблагородна слава и индивидуален златен абатмънт Atlantis. За оформяне на тъканите абатмънтът е поръчан да навлиза на 1 мм субгингивално по цялата обиколка на импланта (Atlantis, DENTSPLY Implants). Употребата на индивидуален абатмънт позволява модификация на трансмукозния тъканен профил за идеална позиция на коронковия ръб. Тъканите са предварително оформени с овалното мостово тяло на частичната протеза. Окончателната конструкция е поставена в устата и на място са нанесени различните отпечъци. Зъботехниците са предупредени, че позицията на този зъб е в зоната на преход от нормална към кръстосана заханка.

Зъботехническата лаборатория (Drake Precision Dental Laboratories) си партнира с Atlantis за дизайна на абатмънта и за фрезването и изработването на металокерамичната корона (фиг. 9 и 10). Назначено е посещение за поставянето на окончателното възстановяване.

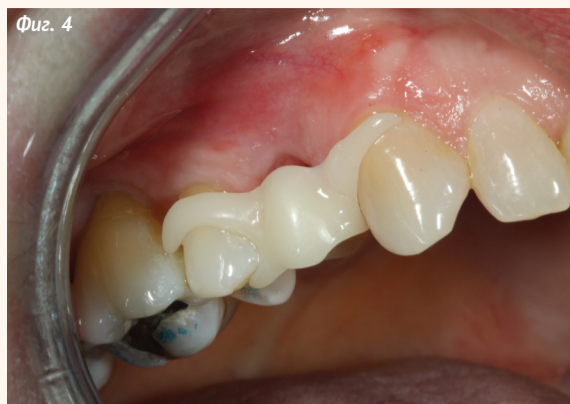При тази визита няма никакви проблеми. Оздравителният абатмънт е премахнат и е заменен от Atlantis надстройката (фиг. 11). Поради позитивното налягане, възникнало вследствие на контурирането на тъканите, абатмънтът се поставя бавно, с поэтапно завъртане на ретенционния винт. Наблюдава се внимателно избледняването на тъканите. Абатмънтът е окончателно поставен и след около пет минути побеляването на тъканите изчезва. Зададен е торк на Atlantis абатмънта по инструкции на фирмата производител (30 Ncm). Направена е и рентгенография за потвърждение на окончателното му пасване.

Металокерамичната корона е изпробвана в устата на пациентката и интерпроксималните контакти са ажустирани така, че да позволят пълното ѝ пасване. Оклузионните контакти са маркирани с подходяща артикулационна лента и са направени подобрения с особено внимание към контактите по време на функция и в централна оклузия. Окончателната оклузия взема предвид кръстосаната захватка, като същевременно осигурява слаб оклузален контакт, който се нормализира при интензивно стискане на зъбите<sup>2</sup>. Всички функционални контакти са ажустирани така, че да бъдат минимални при латерални отклоняващи движения. Съседните зъби осигуряват частична групова функция.

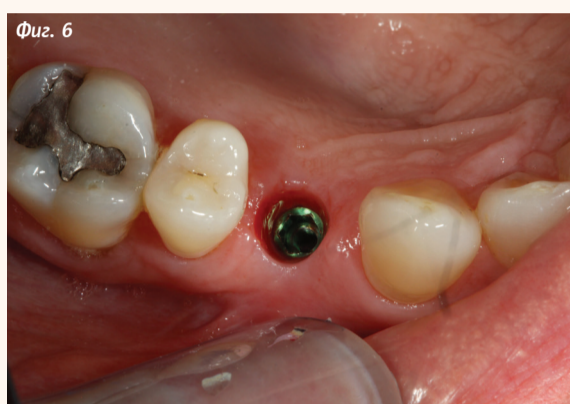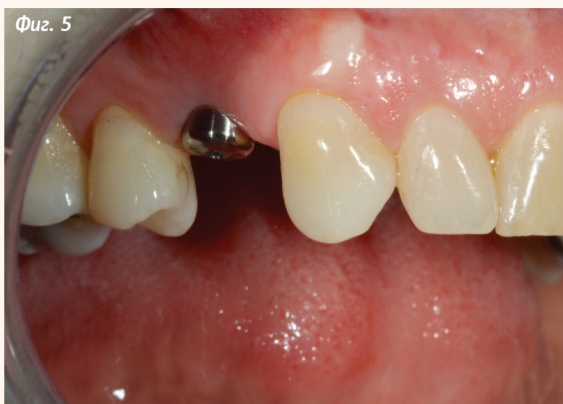След като се извършат всички необходими корекции, се прави консултация със зъботехника, за да се извърши прецизирането на нюансите. Първоначалният изглед е много близък до идеален. Зъботехникът направи малки корекции (минимално охарактеризиране на нюансите и намаляване на повърхностния блясък). Проксималните контакти и гъвкателната повърхност се полират след последното глазиране. В короната се поставя силиконова лента, след което в нея се инжектира материал за регистриране на захватката за изработване на силиконов пълнител за циментиране (фиг. 12)<sup>3</sup>. Тази стъпка е много важна, за да се избегне екструзия на цимент по време на окончателното фиксиране на възстановителната конструкция<sup>4</sup>.

Всички процедури преди самото циментиране са завършени, включително и одобрението на пациентката по отношение на естетиката и комфорта при захватка. Отворът за достъп до ретенционния винт е запечатан със силиконово фолио предвид външните контури на абатмънта, за да се позволи пълно прилягане на възстановителната конструкция. Тази стъпка е важна за поддържането на бъдещия достъп до ретенционния винт.

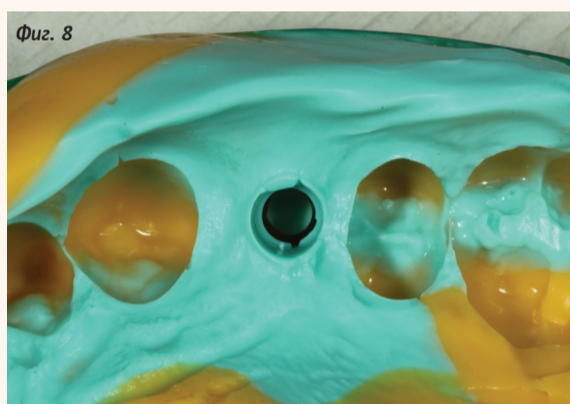
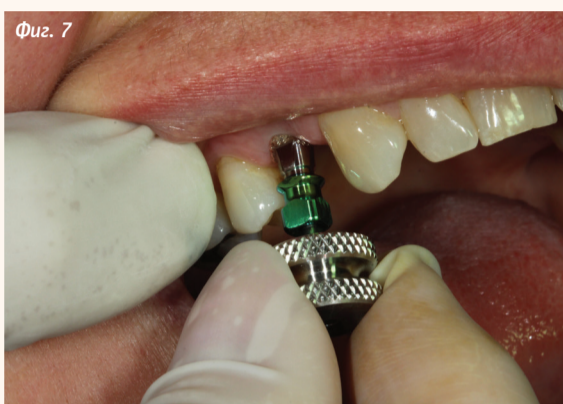Короната е почистена с пара и щателно подсушена. Интраорално абатмънтът също е напълно почистен и подсушен при подготовката му за цименти-



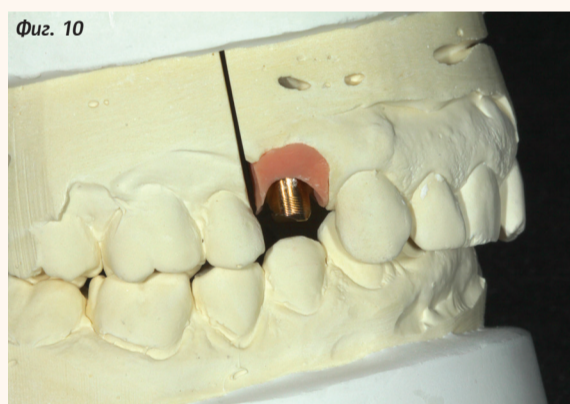
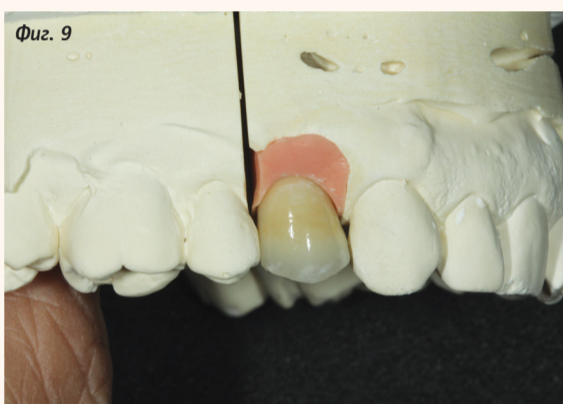Фиг. 4 Временната частична конструкция Duratek. Фиг. 5 Заздравялото имплантно място с гингивоформера.



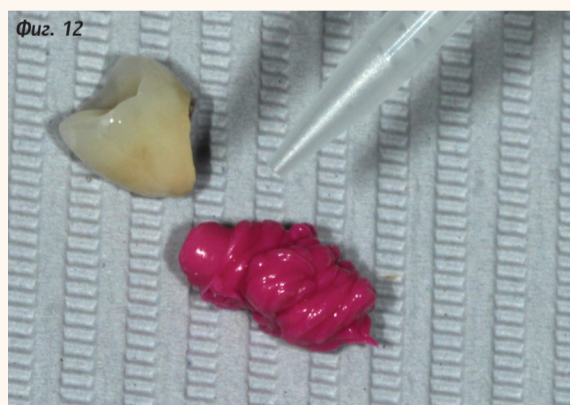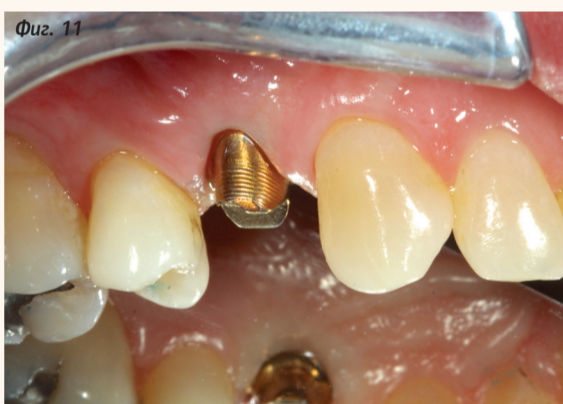Фиг. 6 Добре заздравялата мукоза. Фиг. 7 Поставеният отпечатъчен трансфер.



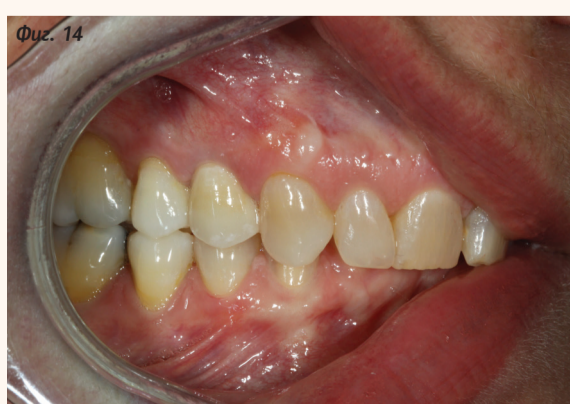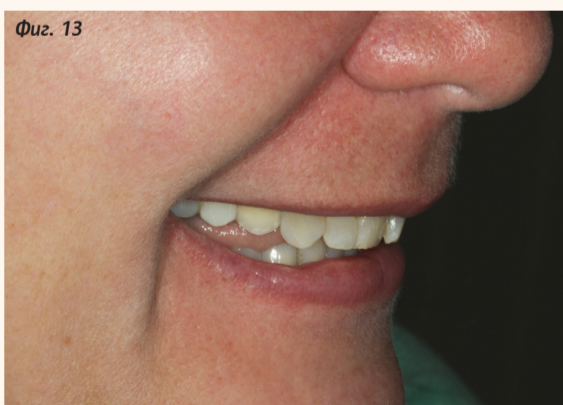Фиг. 8 Окончателният отпечатък с А-силикон. Фиг. 9 Короната и абатмънтът на аналоговия модел.



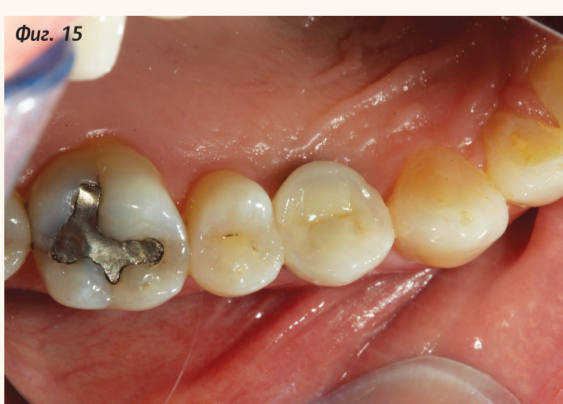Фиг. 10 Абатмънтът Atlantis (DENTSPLY Implants) със златен цвят върху работния модел. Фиг. 11 Абатмънтът Atlantis (DENTSPLY Implants) със златен цвят в устата.



Фиг. 12 Силиконов пълнител за циментиране. Фиг. 13 Финалният изглед на усмивката на пациента от латерално.



Фиг. 14 Окончателната възстановителна конструкция с екартирани меки тъкани. Фиг. 15 Окончателната възстановителна конструкция – оклузален изглед.



ране. Присъстващият гентален асистент екартира бузите и осигурява сухота на работно поле.

По стените на короната е нанесен цимент за надимплантни конструкции (Dental Implant Cement, radiopaque, Premier). Короната е поставена върху предварително изработения силиконов пълнител за циментиране, за да се отстрани излишното количество цимент.

Потвърждава се адаптацията на цимента към вътрешните стени на короната и тя се поставя върху индивидуалния абатмънт. Излишният цимент се отстранява чрез комбинация от ръчна инструментация и гентален конец след първоначалното му втвърдяване.


Короната се циментира под натиск от антагонистите върху памучна ролка, поставена върху гъвкателната повърхност, за още пет минути, за да се позволи окончателното втвърдяване на цимента. Извършва се щателна проверка на сулуса, за да се премахне всяка следа от цимент. Прави се следоперативна рентгенография, за да се оцени пълното прилягане на короната и пълното премахване на излишците от рентгеноконтрастния цимент. След проверка на оклузията пациентката е освободена. Проведеният контролен преглед след една седмица включва потвърждаване на оклузията и повторна оценка на отговора от страна на меките тъкани спрямо възстановителната конструкция.

## ЗАКЛЮЧЕНИЕ

Този случай разкрива потенциала на надимплантните възстановявания за заместване на загубени зъби. Естетичният резултат е отличен и окончателните контури на гингивата са съвместими със съседните зъби. Цвятът на меките тъкани е естествен и не разкрива подлежащите имплант и абатмънт. Границите на възстановителната конструкция са скрити в гингивалния сулус. Това лечение осигурява елегантно решение на тази често срещана в генталната медицина спешна ситуация. Пациентът е изключително удовлетворен от резултата (фиг. 13-15). **DT**

*Редакционна бележка: Авторът желае да изкаже благодарности на Drake Precision Dental Laboratories (Шарлът, Северна Каролина) за всички услуги, проведени от тях по време на лечението. В допълнение д-р Todd Engle (Шарлът, Северна Каролина) помогна изключително много по време на екстракцията и имедатното поставяне на импланта.*

## За автора:



Д-р Larry R. Holt, DDS, FICD, завършва Факултета по гентална медицина на Севернокаролинския университет през 1978 г. Той е в частната практика от 1978–2008. От 2008 насам е ръководител на клиничните обучения и проучвания в Drake Precision Dental Laboratories в Шарлът, Северна Каролина.

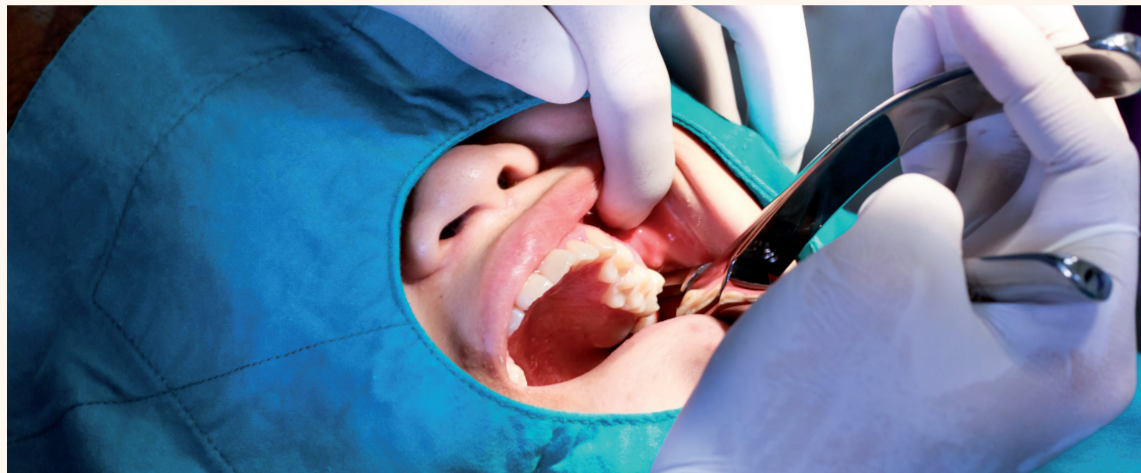# Предотвратяване на често срещани проблеми след зъбна екстракция

Д-Р KAMIS GABALLAH; ОБЕДИНЕНИ АРАБСКИ ЕМИРСТВА

През последните две десетилетия се наблюдава значителен напредък във възстановителните техники и материали в денталната медицина. Като резултат от това, заедно с обществено насочените превантивни мероприятия, чиято цел е да намалят честотата на зъбния кариез, много пациенти имат функционално годно съзъбие за по-дълъг период от време. Въпреки това голяма част от работата на оралните хирурзи е свързана с екстрахирането на зъби, което се дължи на няколко фактора, като късно то търсене на помощ от пациентите с напреднало дентално заболяване, наличието на ретинирани зъби с изявена симптоматика, например трети молари, както и нуждата от екстрахиране на зъби в хода на ортодонтико и ортогнатно лечение.

Сложността на зъбната екстракция варира от голяма степен в зависимост от пациента, който ще бъде подложен на тази процедура. Например процедурата е по-сложна и изисква много повече подготовка с наложителни промени в хода на и след лечението при възрастни пациенти със значителен брой съвместващи заболявания и на комплексна терапия от медикаменти в сравнение с млади, здрави пациенти. Освен това видът на подлежащите на екстракция зъби варира от единичен напълно пробил зъб с благоприятна морфология до множество неправилно разположени, ретинирани зъби или такива с трудна морфология. Анатомията на областта, например близостта до мандибуларния нерв, максиларния синус и тубера, също играе решаваща роля. Тези вариации обикновено определят кой ще извърши манипулацията, тъй като много общопрактикуващи зъболекари се занимават с по-леки случаи при клинично здрави пациенти и не се чувстват сигурни, когато работят върху медицински обременени пациенти.

При по-трудните екстракции се наблюдава висока честота на следоперативни усложнения. Следователно е добре да се прилага добре обмислен и систематичен подход с подробен предоперативен преглед, като по този начин се предвиждат потенциалните трудности, които могат да възникнат по време на екстракцията. Документирането на всички утежняващи рискови фактори заедно с потенциалните следоперативни усложнения от тях е изключително важно и трябва да



бъде записано в информираното съгласие. В настоящата статия ще бъдат представени и други важни съвети, които обикновено не присъстват в традиционните учебници и лекции. Те ще са в помощ на общопрактикуващите зъболекари с цел извършване на по-безопасни екстракции.

Добре е по време на клиничния преглед да се направи оценка на телосложението на пациента. Високи и мускуести индивиди често имат по-дълъг клон на долната челюст и по-високо разположен foramen mandibulae, а това повишава вероятността от неуспех при провеждане на проводна анестезия на долната челюст, ако тази предпоставка не се вземе предвид, когато се определя височината на забождаване на иглата. Като помощно средство на предоперативната панорамна снимка може да се проследи дължината на canalis mandibularis (IDC) до foramen mandibulae. Също така най-вероятно зъбите на такива индивиди имат по-дълги и по-извити корени, разположени в дебелата компакта на долночелюстната кост, и затова може да се наложи те да се разделят, за да се намали съпротивлението. Расовите особености също трябва да се вземат предвид, тъй като екстракцията на зъби при индивиди от афрокарибски произход често се оказва предизвикателство, което се дължи на твърдостта на костта и разклонението на корените на моларите при тях.

Трябва да бъде оценено съпротивлението на твърдите тъкани, особено ако се екстрахират втори и трети молари на горната челюст, тъй като потенциалният риск от фрактура на букалната костна пластинка и тубера е висок при прилагане на прекомерна сила с денталните клещи. Вследствие на фрактурата на тубера могат да се получат неравни остри костни ръбове, значително разкъсване на меките тъкани и вероятност от образуване на фистула. Ако такива рискови фактори са налице, след разделянето на зъба корените трябва да се извадят с дентален лускаватор вместо с традиционни лостове и клещи, за които знаем, че оказват по-голям натиск върху алвеоларната кост.

Индикациите за екстракция на ретинирани долни трети молари (LM3) са предмет на дългогодишен дебат. Хирургичните процедури по екстрахирането на непобили LM3 се свързват със значителни усложнения. Към тях спадат болката, подуването и вероятността от временно и постоянно увреждане на нерва, в резултат на което се променя сетивността на устната, брадичката, гингивата и езика. Засягането на nervus alveolaris inferior (IDN) е често срещано усложнение след екстрахирането на дълбоко ретиниран LM3. Трябва да се отбележи, че това не е просто загуба на сетивност. Увреденият нерв може да е причина за го-

лям брой аномални сетивни усещания, в това число остра болка и променен отговор на различни стимули – например възприемането на лек допир като остро пробождаване. Това променя драстично качеството на живот на много пациенти.

Причината за засягането на IDN е компресията. Тя може да се получи непряко в резултат на натиска, който оказва коренът или обграждащата кост по време на изваждането на зъба, или пряко – от хирургични инструменти, например лостове. Също така нервът може да бъде прекъснат от ротационни инструменти или по време на екстракция на зъб, чиито корени обхващат IDN. Рисковите фактори за засягане на IDN при екстракция на LM3 са описани в таблица 1.

Предоперативното рентгеново изследване включва интраорални снимки като оклузални рентгенографици, панорамни снимки на челюстите, конвенционална компютърна томография (СТ) или конично-лъчева компютърна томография (СВСТ). Трябва да се има предвид, че на снимките се виждат само вероятните рискове от евентуалното засягане на нерва по време на екстракция на LM3. Но в действителност те не могат да предотвратят самото засягане на нерва при екстракция на зъба. Ефективните стратегии за избягване или минимизиране на риска от засягане на IDN могат най-общо да бъдат разделени в две категории. Първата е насочена към критичен анализ на необходимостта от екстрахиране на LM3, клиничен преглед и рентгенографици, а втората включва интраорални предпазни мерки – в това число избор на подходящо локално анестетично средство, инжекционна техника, модификация на хирургичната интервенция и манипулативност, с която да се редуцира опасността от засягане на нерва.

Повечето литературни данни през последното десетилетие сочат, че е голяма вероятността от засягане и на двата нерва

– nervus alveolaris inferior и nervus lingualis, след изпълнение на мандибуларна проводна анестезия.

Засягането може да се дължи на фармакологичните свойства на самия анестетик или на инжекционната техника. Изследванията доказват, че nervus lingualis се засяга приблизително два пъти по-често, отколкото IDN, като една от причините за това е фасцикуларният спроеж на нерва в областта, където се забожда иглата. Също така голяма част от пациентите съобщават, че усещат преминаване на електрически ток при въвеждането на иглата.

Преобладават случаите на засягане на нерва след употребата на артикаин и прилокаин. Въпреки че причината за това е все още неизяснена, едно от предположенията е, че това се дължи на 4-процентните разтвори, тъй като другите често използвани локални анестетици имат по-ниска концентрация. Други асоциират засягането с невротоксичния потенциал на 4-процентния артикаин и 3-4-процентния прилокаин. Затова препоръките са да се ограничи използването на такива анестетици само за локална инфилтрация. Твърди се, че електрическият ток, който пациентите усещат, е в резултат на допира на иглата с нерва. Логично е да се каже, че след множество опити за мандибуларна проводна анестезия вероятността от механично засягане на нерва е по-голяма. Следователно от огромно значение е операторът да постигне оптимален контрол на болката с минимален брой въвеждания на иглата и минимални дози анестетик.

Операцията трябва да бъде планирана на базата на информацията, събрана от предоперативния преглед. Целта на самата процедура трябва да бъде минимална интервенция в областта на IDN. Това включва добре планирания достъп и интервенциите по разделянето и изваждането на зъба. В много случаи изваждането на целия зъб крие неизбежен риск от засягане на нерва. Именно поради тази причина преди 20 години е предложена т. нар. коронектомия, при която по преценка умишлено се оставят части от зъба. При самата процедура се премахва короната на зъба, а коренът се оставя in situ. Идеята е да се избегне или минимализира рискът от засягане на IDN. Броят на усложненията след коронектомия се равнява на този след екстракция, с изключение на значително по-ниската честота на засягане на IDN.

Важно е да се отбележи, че раз-

Общи рискови фактори за засягане на IDN	Рентгенологични признаци на повишен риск от засягане на IDN
Напълно ретинирани в костта мъдрец	Апексите на LM3 се намират под долната граница на IDC
Хоризонтално разположени мъдрец	Слаба сянка в зоната на корена
Употреба на борери при екстракция	Рязко стеснение на корена
Рентгенологични рискови маркери	Прекъсване на светлата линия, маркираща границата на IDC
Клинично наблюдение на съдовонервния спон по време на операция	Изместване на IDC от корените на зъбите
Експесивно кървене от алвеолата по време на операция	Рязко стеснение на едната или двете светли линии на IDC
Възраст на пациента	Представата на повечето зъболекари и хирурзи за IDC

Таблица 1. Рискови фактори за увреждане на IDN при екстракция на LM3



делянето на зъба и коронектоми-ята могат да се извършат с по-малка инцизия, тъй като количеството кост, което трябва да се премахне, е минимално, а така следоперативният дискомфорт ще е по-малък. Но това не е приложимо във всички случаи, при които LM3 е близо до IDN, и определено е контраиндицирано, когато LM3 е кариозен или корените му са въввлечени в някакъв патологичен процес. Трябва много да се внимава в случаите, при които ретинираните зъби са силно наклонени в мезиална и хоризонтална посока. Авторът не препоръчва да се премахва кост дистално на зъба или отпрепарират на лингвално ламбо с идеята да се предпази *nervus lingualis*, тъй като всичко това повишава риска от засягане на *nervus lingualis*. Трябва да се подчертае, че не е необходимо инцизията да се разширява извън дистобукалната проекция на зъба.

Друг важен момент, свързан с екстракцията на зъб, е неговото заместване след това. Тенденцията в днешно време е да се поставят зъбни импланти от функционални и естетични съображения. Успехът на тази процедура до голяма степен зависи от наличието на достатъчно количество кост. Следователно от изключителна важност е лекарят по дентална медицина да не компрометира алвеоларната кост по време на екстракция. Промени в алвеоларния гребен след това са неизбежни. След всяка екстракция на зъби височината и дебелината на костта търпят промени. Костта не се възстановява над нивото на алвеоларния гребен, което означава, че височината му няма да се увеличи, докато трае оздравителният процес. Букалната костна пластинка намалява, като по този начин алвеоларният гребен се премества лингвално и често се образува вдлъбнатина. Тези промени са пропорционални на травмата, нанесена върху меките и твърдите тъкани при екстракция.

Друга неблагоприятна промяна е бавното ремоделиране на костта, при което празната алвеола постепенно изчезва като резултат от липсата на функционален стимул. Наличието на лошо ремоделирана алвеоларна кост може да компрометира стабилността и функцията на бъдещия имплант. Изследванията сочат, че след една класическа или травматична екстракция на зъби рязането на мукоперистална тъкан и отпрепарирането на мукоперистално ламбо активират по-голямо количество остеокласти в алвеоларния гребен, в резултат на

което атрофията е по-бърза.

Запазването на алвеоларна кост, необходима за бъдещия имплант, може да се постигне, като се избягва ненужното премахване на кост и разкъсване на перистата по време на операция, както и с помощта на интервенции за запазване на алвеоларния гребен. Премахването на кост до голяма степен може да се избегне или редуцира чрез модифициране на традиционната екстракционна техника.

Първата важна особеност от това модифициране е да се използват дентални перчотомии и луксатори, с помощта на които внимателно се разкъсват влак-

ната на периодонциума, а алвеолата се разширява, без да се предизвикват пукнатини или фрактура на кортикалните пластинки, както често се случва след използването на дентални клещи и обемисти лостове. Използването на такива фини инструменти също така премахва необходимостта от отпрепариране на мукоперистално ламбо. Трябва да се отбележи, че се изисква подходящо обучение за правилното използване на тези инструменти и те трябва да станат част от работата на студентите в клиничните зали. Кръвният съсирек може да се стабилизира и да се предотврати неговото от-

миване от алвеолата чрез внимателно поставяне на хемостатична колагенова зъба, като по този начин се ускоряват оздравителният процес и регенерацията на костта.

Втората особеност са интервенциите по запазване на алвеоларната кост. Тук влиза поставянето в алвеолата на различни пълнежни вещества, каквито са остеоиндуктивните и остеоиндуктивните материали, а именно автогенни, естествени или синтетични материали за костен графтинг, които поддържат стените на алвеолата и така предотвратяват нейното свиване. Трябва да се отбеле-

жи, че тази интервенция само забавя постекстракционните промени, с което повишава успеха на зъбния имплант, но не може да ги спре напълно.

На последния етап постекстракционните грижи включват разясняване на оздравителния процес и възможните симптоми, които могат да се появят след такива процедури. Изписването на медикаменти трябва да се ограничи само до нестероидни и противовъзпалителни средства в повечето случаи и трябва да се избягва безразборната употреба на антибиотици и материали за превръзка на постекстракционната алвеола. DT

**Colgate®**

**COLGATE TOTAL®**  
ПРЕДОСТАВЯ ЗАЩИТА\*  
ДО 100% НА  
ПОВЪРХНОСТИТЕ  
НА УСТАТА¹

- ВЕНЦИ
- БУЗИ
- ЕЗИК
- ЗЪБИ

- Обикновените пасты за зъби<sup>†</sup> предпазват само твърдите тъкани, които съставляват 20% от повърхностите в устната кухина<sup>2</sup>
- Останалите 80% от устата са езикът, бузите и венците, които могат да бъдат бактериален резервоар за реколонизиране на плаковия биофилм.

**ЗАЩО СЕ ЗАДОВОЛЯВАТЕ С 20%,  
КОГАТО МОЖЕТЕ ДА ПРЕДЛОЖИТЕ НА  
ВАШИТЕ ПАЦИЕНТИ ЗАЩИТА НА 100%  
ОТ ПОВЪРХНОСТИТЕ НА УСТАТА?**



Повече информация можете да намерите на [www.colgateprofessional.co.uk](http://www.colgateprofessional.co.uk)



Препоръчано от Българския Зъболекарски Съюз

\*В допълнение към флуорида, предпазващ от зъбен кариес, Colgate Total® осигурява 12-часова антибактериална защита на зъбите, езика, бузите и венците.  
†Дефинирана като флуоридна паста за зъби без антибактериална защита.

Отправки: 1. Fine DH, Sreenivasan PK, McKiernan M, et al. J Clin Periodontol. 2012; 39:1056-1064. 2. Collins LMC, Dawes C. J Dent Res. 1987; 66:1300-1302.

За автора:



Д-р Kamis Gaballah завършва образованието си във Великобритания и Ирландия. Понастоящем д-р Gaballah е доцент и главен асистент в Катедрата по орална и лицево-челюстна хирургия към Ajman University of Science and Technology в Обединените арабски емирства.

Можете да се свържете с него на [kamisomfs@yahoo.co.uk](mailto:kamisomfs@yahoo.co.uk).