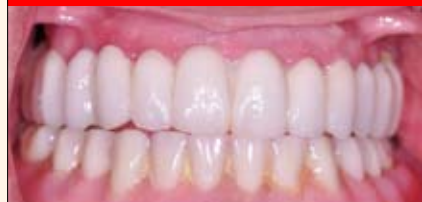

IMPLANTES



RESTAURACIÓN INMEDIATA DE UN MAXILAR TOTALMENTE EDÉNTULO

PÁGINA 9

AVANCES



NUEVO PROTOCOLO DE CARGA INMEDIATA DE PRÓTESIS TOTALES IMPLANTOSOPORTADAS

PÁGINA 13

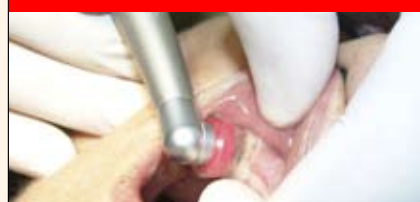GESTION DE LA CLINICA



UNA JUBILACIÓN QUE LE RENDIRÁ MUY BUENOS INGRESOS

PÁGINA 20

CASO CLINICO

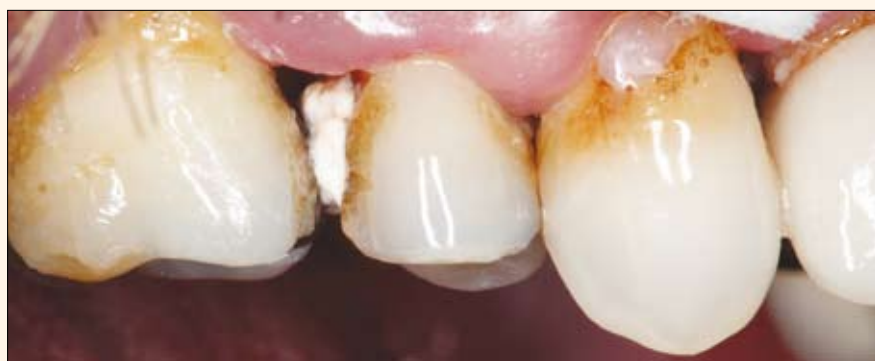

TRATAMIENTO DE OSTEONECROSIS ASOCIADA A BIFOSFONATOS

PÁGINA 24

Diseño y fabricación de una corona con un sistema avanzado de CAD/CAM

La tecnología de diseño y fabricación asistida por computadora (CAD/CAM) es una gran contribución a la odontología restauradora, la cual proporciona a los profesionales opciones avanzadas de tratamiento para diversas indicaciones como inlays, onlays, prótesis fijas, dentaduras completas, carillas y coronas.



Los sistemas CAD/CAM permiten también el uso de muchos materiales de restauración, lo cual incluye metales, cerámica, composites y allceramic, con lo que se puede elegir el que mejor se adapte a las necesidades del caso y del paciente.

Además, existen sistemas CAD/CAM para la clínica y el laboratorio, por lo que los dentistas tenemos ahora la posibilidad de crear restauraciones duraderas y de alta estética en el consultorio.

A diferencia de las generaciones anteriores de sistemas para el consultorio que presentaban retos clínicos, la tecnología y los materiales actuales son más rentables y eficientes.

Los sistemas anteriores carecían de un software avanzado que controlara las herramientas y el diseño de la restauración con precisión, y la inadecuada tecnología de escaneo dificultaba detectar los delicados márgenes que se crean durante una preparación. La ausencia de un conocimiento avanzado de los materiales más indicados contribuyó también a una serie de dificultades clínicas en los comienzos de la tecnología CAD/CAM, y

muchos dentistas tuvieron problemas para colocar correctamente restauraciones. Pero los fabricantes han desarrollado actualmente sistemas que ofrecen muchas ventajas, incluyendo mejor costo-efectividad, simplicidad y eficiencia.

El sistema CEREC

Entre la nueva generación de sistemas CAD/CAM está el CEREC (Sirona), que fue desarrollado para paliar las preocupaciones expresadas por muchos profesionales con respecto a la instalación del software y los dispositivos de CAD/CAM convencionales. La cámara de fresado está ahora separada del hardware de captura y diseño de imagen, lo cual permite realizar simultáneamente el diseño de una restauración y el fresado de otra. La velocidad signitivamente más alta y la mayor memoria del software CEREC 3-D permite ver los diseños dentales tal como se haría al evaluar modelos tradicionales.

El sistema actual de CEREC incluye una cámara LED (CEREC Bluecam, Sirona) que da mayor precisión y calidad de imágenes que la infrarroja

anterior, y la reciente incorporación del software CEREC Connect (Sirona) permite transmitir digitalmente por internet al laboratorio la información necesaria para la impresión y la restauración. Una vez recibida esta información, el laboratorio puede fabricar las restauraciones utilizando el Sistema inLab (Sirona).

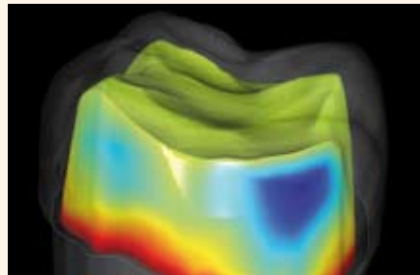
El CEREC MC XL (Sirona) es un sistema CAD/CAM potente, preciso y de bajo ruido para el fresado en la clínica, que ofrece simplicidad y eficiencia para restauraciones individuales: seis minutos, y para restauraciones de un cuadrante de tres a cuatro minutos en un sola cita.

El CEREC MC XL tiene una alta precisión a un rango de +/- 25 µ, y la resolución de fresado de 7,5 µ crea restauraciones que encajan mejor y tienen superficies más suaves. Otras características incluyen descarga automática de software, sencillas guías de visualización y de conectividad a la red y el diseño de la cámara de fresado que permite una sujeción fácil sin necesidad de usar herramientas.

Consideraciones materiales

Los fabricantes han desarrollado también nuevos materiales cerámicos que proporcionan mayor resistencia y estética. Estas nuevas cerámicas soportan el proceso CAD/CAM sin astillarse o fracturarse y permiten fresar todo el contorno para mejorar la forma y la función. El dentista puede elegir adhesivos de unión o cementación convencional para colocar estas restauraciones, lo que permite cumplir con los requisitos de cada caso. Los adelantos en la cementación y en los sistemas adhesivos han permitido también proporcionar un fuerte vínculo entre la restauración y los sustos subyacentes del diente.

→ página 2



Un programa para hacer coronas perfectas

Un grupo de investigadores de la Chalmers University of Technology de Gotemburgo (Suecia) está desarrollando un método para determinar exactamente cómo debe limarse un diente para desgastar el mínimo tejido óseo y colocar la corona más fuerte y duradera posible.

Se espera que el método resulte en un tratamiento significativamente más rápido y económico, y de menor riesgo para los pacientes.

Entre julio de 2009 y julio de 2010 se colocaron en Suecia 477.060 coronas. Los investigadores de Chalmers calculan que el costo de estos tratamientos supera los 258 millones de dólares, de los cuales una gran proporción fue pagada por el seguro de salud dental. Una corona fabricada en un laboratorio cuesta alrededor de 760 dólares.

El primer paso de un tratamiento de este tipo consiste en desgastar los dientes de a los que se les van a poner coronas. Se trata de un trabajo artesanal que depende totalmente del ojo y la capacidad del dentista. Sin embargo, según los investigadores suecos, los dentistas se beneficiarán pronto de un programa de computadora que está siendo desarrollado por iniciativa de Nobel Biocare, con sede en Suiza, reconocido fabricante de innovadoras soluciones de restauración dental y estética. Los investigadores están ahora en la fase de pruebas clínicas.

→ página 6

WEBINARS
DT STUDY CLUE
DENTAL TRIBUNE AMERICA IS AN ADA CERP RECOGNIZED PROVIDER

EL CLUB DE ESTUDIOS DE DENTAL TRIBUNE LE OFRECE AHORA CURSOS DE EDUCACIÓN CONTINUA POR INTERNET

INSCRÍBASE GRATIS EN
WWW.DTSTUDYCLUBSPANISH.COM

DENTAL TRIBUNE
El periódico dental del mundo
www.dental-tribune.com

Publicado por Dental Tribune International

DENTAL TRIBUNE
Hispanic & Latin America Edition

Director General
Javier Martínez de Pisón
j.depison@dental-tribune.com
Miami, Estados Unidos
Tel.: +1-305 635-8951

Directora de Marketing y Ventas
Jan Agostaro
j.agostaro@dental-tribune.com

Diseñador Gráfico Javier Moreno
j.moreno@dental-tribune.com

COLABORACIONES
Los profesionales interesados en colaborar deben contactar al director.

Esta edición bimensual se distribuye gratuitamente a los odontólogos latinoamericanos y a los profesionales hispanos que ejercen en Estados Unidos.

Dental Tribune Hispanic and Latin America Edition es la publicación oficial de la **Federación Odontológica Latinoamericana (FOLA)**. Además, estamos asociados con las siguientes instituciones: **AMIC Dental** (México), **Expodent/CACID** (Argentina), **CODI** (Guatemala), **Greater New York Dental Meeting** (Nueva York), **Hispanic Dental Association** (EEUU), **Federación Dental Internacional** (FDI), **Federación Odontológica de Centroamérica y Panamá (FOCAP)** y **Salón Dental de Chile**.

Dental Tribune Study Club
El club de estudios online de Dental Tribune, avalado con créditos de la ADA-CERP, le ofrece cursos de educación continua de alta calidad. Inscríbese gratuitamente en www.dtstudyclubspanish.com para recibir avisos y consulte nuestro calendario.

DENTAL TRIBUNE INTERNATIONAL

Group Editor: Daniel Zimmermann
newsroom@dental-tribune.com
+49 341 48 474 107

Editors: Claudia Salwiczek
Yvonne Bachmann
Sabrina Raaff
Hans Motschmann

Copy Editors: Torsten Oemus
Peter Witteczek
Matthias Diessner

President/CEO Dan Wunderlich

Sales & Marketing Dan Wunderlich

Director of Finance & Controlling Dan Wunderlich

Marketing & Sales Services Nadine Parczyk
Vera Baptist

License Inquiries Jörg Warschat

Accounting Manuela Hunger

Business Development Bernhard Moldenhauer

Project Manager Online Alexander Witteczek

Executive Producer Gernot Meyer

Holbeinstr. 29, 04229 Leipzig, Germany
Tel.: +49 341 4 84 74 302 | Fax: +49 341 4 84 74 173

Internet: www.dental-tribune.com

E-mail: info@dental-tribune.com

Oficinas Regionales ASIA PACIFIC

Dental Tribune Asia Pacific Limited

Room A, 20/F, Harvard Commercial Building,
111 Thomson Road, Wanchai, Hong Kong

Tel.: +852 3113 6177 | Fax: +8523113 6199

THE AMERICAS

Dental Tribune America, LLC

116 West 23rd Street, Ste. 500, New York, N.Y.
10011, USA

Tel.: +1 212 244 7181 | Fax: +1 212 224 7185

La información publicada por Dental Tribune International intenta ser lo más exacta posible. Sin embargo, la editorial no es responsable por las afirmaciones de los fabricantes, nombres de productos, declaraciones de los anunciantes, ni errores tipográficos. Las opiniones expresadas por los colaboradores no reflejan necesariamente las de Dental Tribune International.

©2012 Dental Tribune International.

All rights reserved.

Diseño y fabricación simple y eficiente de una corona con un sistema avanzado de CAD/CAM

Por **Brian Buehler***

◀ página 1

IPS e.max CAD

Compuesto en un 70% de cerámica de vidrio de disilicato de litio (IPS e.max, Ivoclar Vivadent), este material ofrece muchas mejoras con respecto a generaciones anteriores de materiales cerámicos. Viene en formato de pastilla (IPS e.max Press) o para CAD/CAM (IPS e.max CAD) y ofrece una resistencia de entre 360 (Press) y 400 MPa (CAD).

El IPS e.max ha demostrado tener también cualidades ópticas reales que permiten crear una alta estética y restauraciones de apariencia natural en una gran variedad de casos. Este versátil material está indicado para restauraciones anteriores y posteriores, incluyendo carillas (0,3 mm), inlays y onlays mínimamente invasivos, coronas parciales y coronas, superestructuras de implantes, puentes de tres unidades en la región anterior/premolar (solo con el IPS e.max Press), y puentes de tres unidades (solo con el IPS e.max para CAD de óxido de circonio).

Presentación del caso

Un paciente masculino de 53 años de edad se presentó después de haberse sometido a un tratamiento de endodoncia en la pieza #13 (Fig. 1) descontento con la apariencia del diente. Además de caries en la dentición adyacente, presentaba también manchas de tabaco debido a que era fumador (Fig. 2). Aunque el paciente solicitó que el tratamiento se limitara sólo al diente #13, después de un examen de rutina de la cabeza, el cuello y la cavidad oral, se le informó que era necesario realizar múltiples tratamientos y se le advirtió que debía iniciar un plan de tratamiento completo lo antes posible.

Plan de tratamiento

El paciente trajo el informe de la endodoncia, el cual aseguraba un buen pronóstico. Aunque no especificaba la necesidad un alargamiento coronario o de una gingivectomía, el diagnóstico del caso lo requería. Sin embargo, la invasión del espacio biológico no pareció ser un problema durante

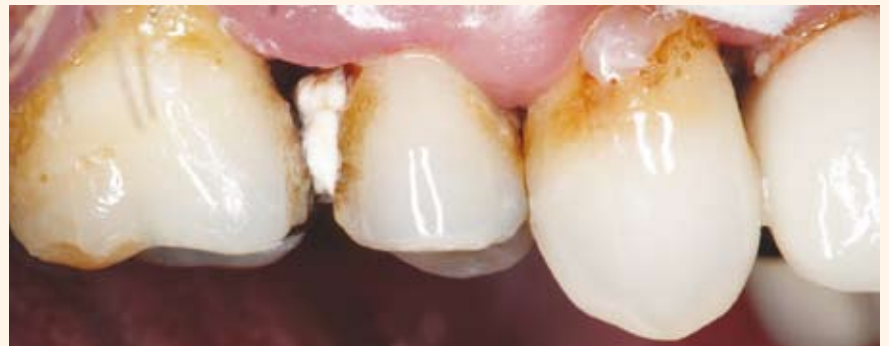

Fig. 1. El paciente se presentó una semana después de un tratamiento endodóntico.

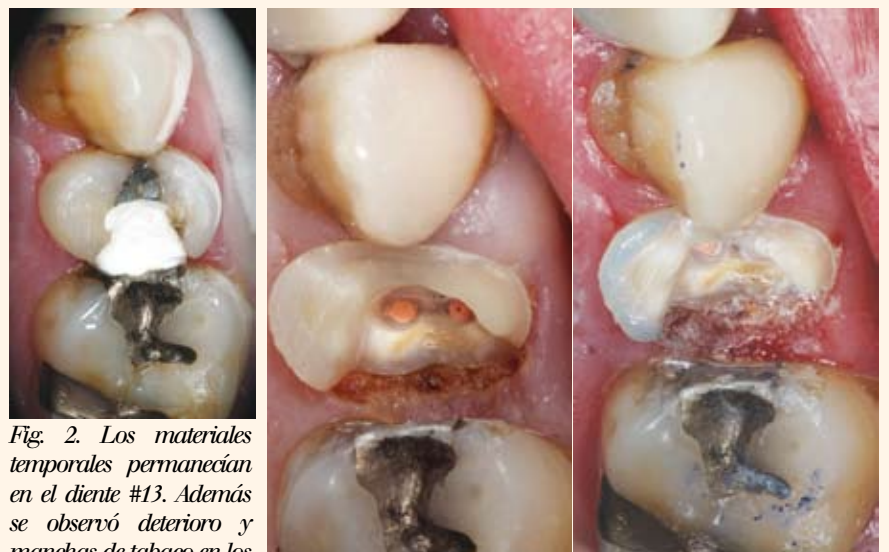

Fig. 2. Los materiales temporales permanecían en el diente #13. Además se observó deterioro y manchas de tabaco en los dientes adyacentes.

Figs. 3 y 4. El diente #13 después de la preparación.

la exploración y profilaxis. Para atender la preocupación del paciente sobre la estética del diente #13, de alta transparencia y resistencia, se fresó una corona de cerámica de vidrio de disilicato de litio por medio de CAD/CAM. Realizando el fresado axial más fino a 300 micras, la corona ofrecería un efecto de lente de contacto en el margen facial gingival del diente. La corona se cementaría entonces con un adhesivo que demostrara alta radiopacidad para asegurar que no quedara exceso de cemento, concretamente en este caso en el margen distal profundo. El agente adhesivo de unión debía asegurar también que la cementación fuera

previsible. Una vez terminada la restauración, el diente debería parecer natural y no se distinguiría de las piezas que lo rodeaban.

Protocolo clínico

Tras un examen minucioso y profilaxis se preparó el diente #13 para la restauración con un sistema CAD/CAM (CEREC MC XL) con una corona disilicato de litio (IPS e.max CAD) y se removió el material temporal. Se colocó una boquilla especial (Isolite, Isolite Systems) dentro de la vía oral para asegurar un total de aislamiento (Figuras 3 y 4).

Antes del escaneo se roció la preparación del diente #13, la denti-



* El Dr. Buehler tiene más de 20 años de experiencia profesional y ha trabajado probando productos de EAD y Sirona, compañía a la cual continúa asesorando. Se graduó como odontólogo en la Escuela de Odontología de la Universidad del Sur de California y como economista en la Universidad de California en Los Angeles. Si desea más información, visite www.lagunabeachdental.com.



EL MUNDO EN SUS MANOS

Las noticias más relevantes de América Latina y del mundo.
Reciba gratis la edición digital de Dental Tribune Latinoamérica.



DENTAL TRIBUNE

— The World's Dental Newspaper - Spain and Latin American Editions —

¡SUSCRÍBASE YA! CONTACTE A: j.depison@dental-tribune.com



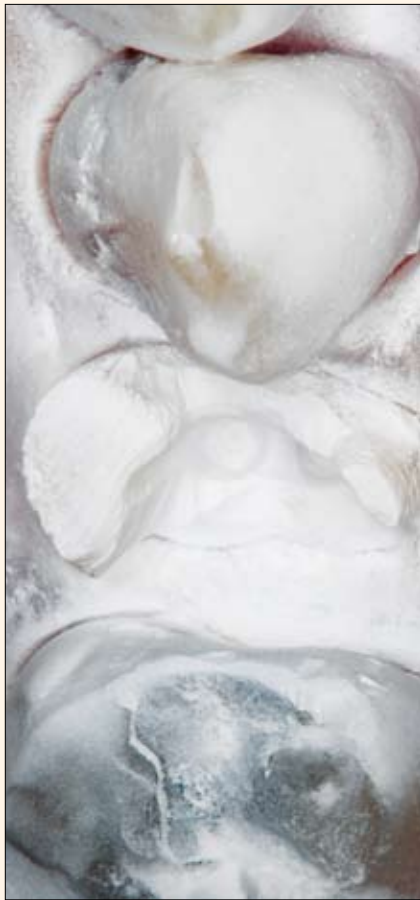

Fig. 5. Preparación del diente #13: se rocía con polvo para CAD/CAM la dentición y los tejidos blandos antes de escanear.

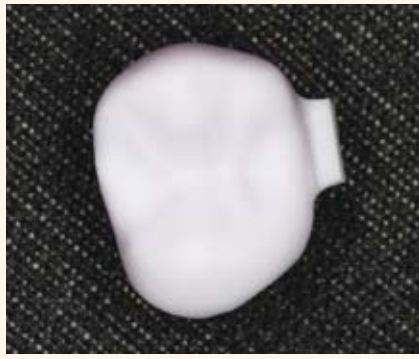

Fig. 6. La corona de disilicato de litio IPS e.max CAD después del fresado con CEREC MC XL.

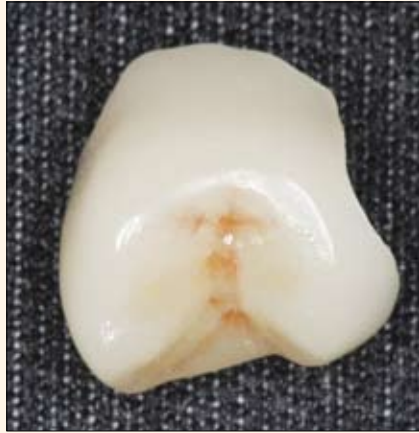
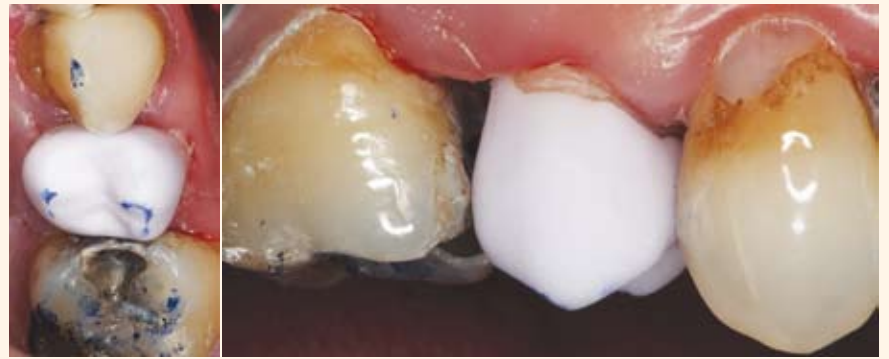
Fig. 9. Se simulan manchas de tabaco en la corona para imitar a la dentadura adyacente y se cristaliza la corona.



Figs. 7 y 8. La corona de disilicato de litio se prueba en boca del paciente para confirmar forma, contorno y armonía anatómica antes de la cocción.

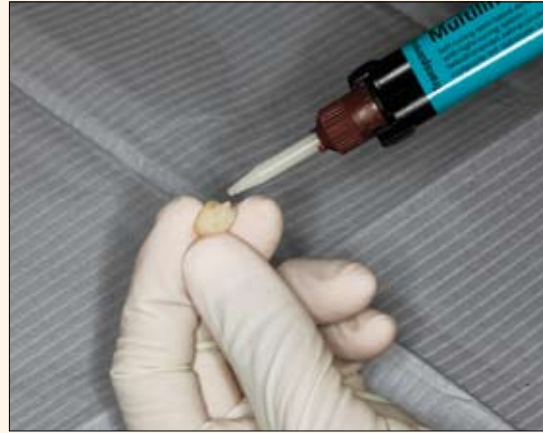

Fig 10. Se coloca un composite de fijación en las superficies internas de la corona.

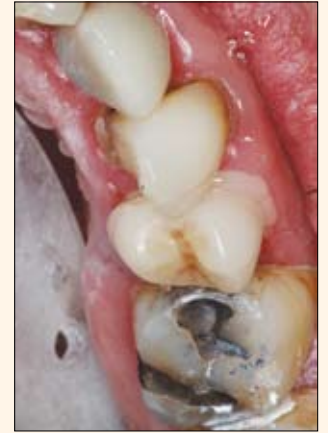

Fig. 11. Se coloca la corona en la preparación del diente #13.

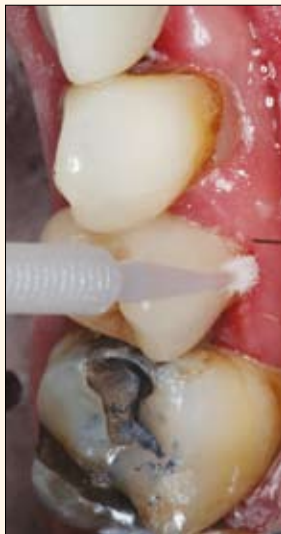

Fig. 12. Se elimina el exceso de cemento de las áreas cervical e interproximales con un microcepillo.

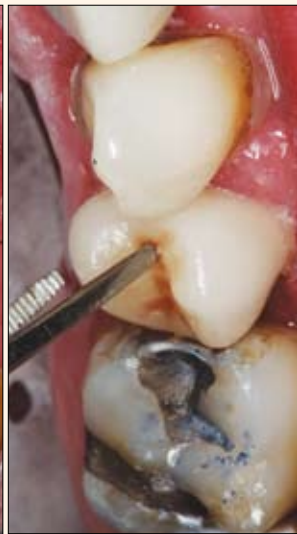

Fig. 13. Se aplica presión con un fórceps dental para asegurar que la corona permanezca en la posición correcta después de la primera eliminación del exceso de cemento.

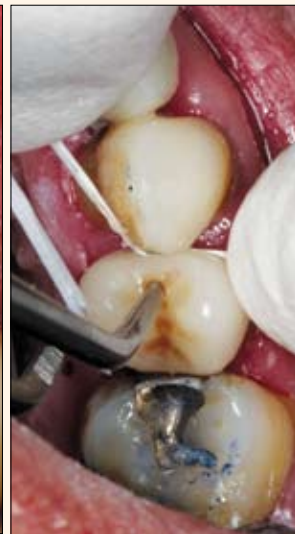
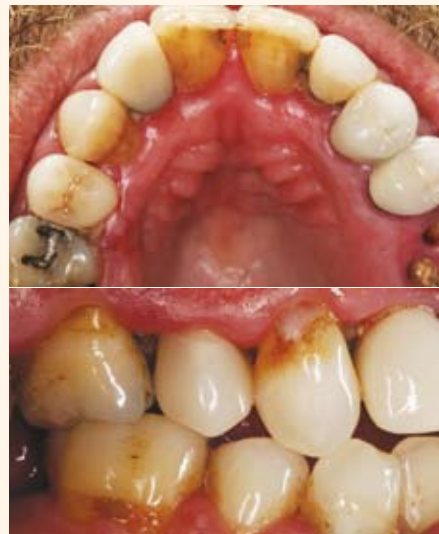
Fig. 14. Aplicando presión sobre la corona se elimina el exceso de cemento de los espacios interproximales con hilo dental.



Figs. 18-20. El resultado final presenta excelente forma y función y una estética natural.

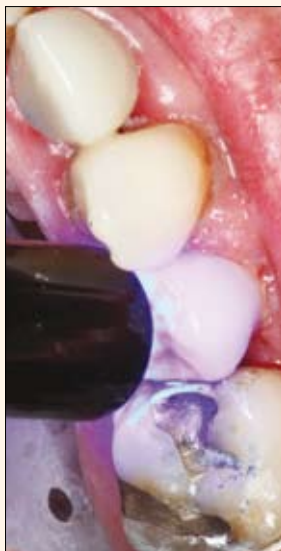
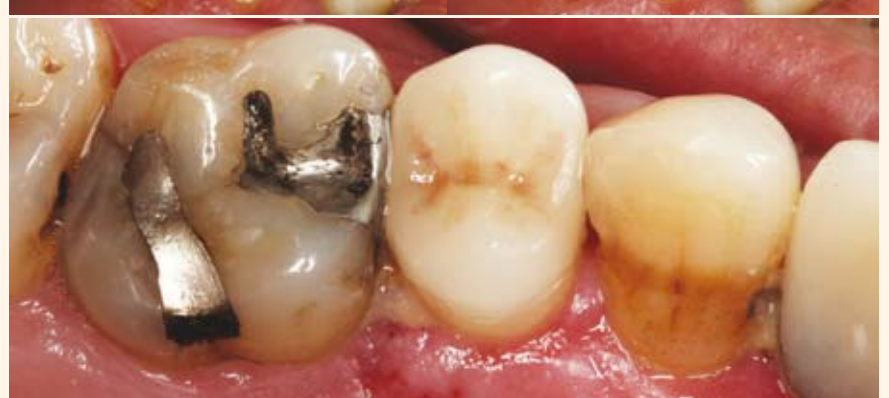
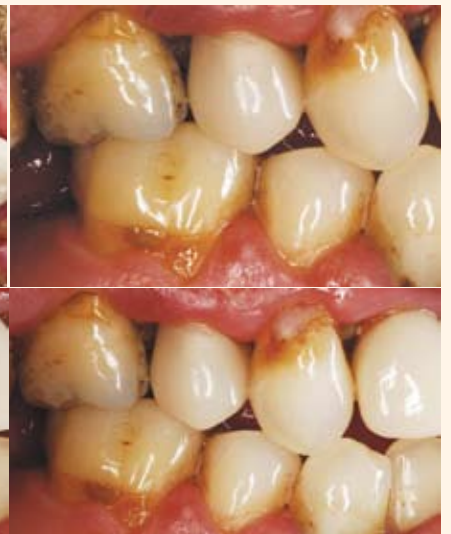Fig. 15. Polimerización de la corona en las superficies bucal, lingual y distal con la lámpara LED bluephase.

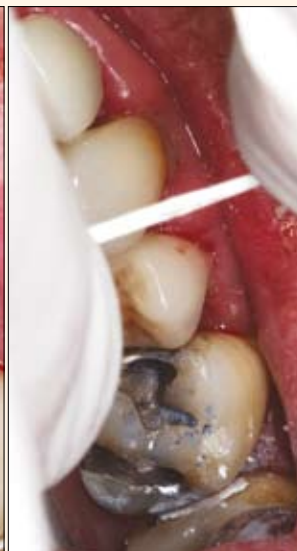

Fig. 16. Se utiliza hilo dental para eliminar cualquier resto de cemento en los espacios interdientales.

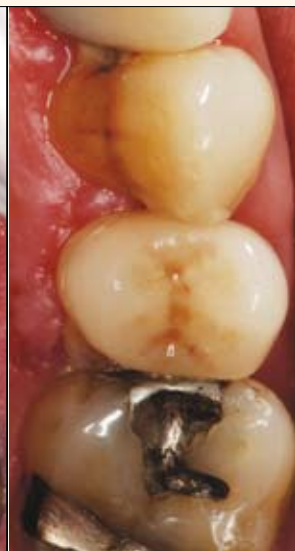

Fig. 17. Resultado final de la restauración.

ción adyacente y los tejidos blandos con un polvo para CAD/CAM (Fig. 5). La forma anatómica de la dentición y los tejidos blandos fue captada con una unidad de escaneo LED (CEREC Bluecam). Tras la exploración se utilizó un software 3-D (CEREC 3D) para diseñar los contornos coronarios y las relaciones oclusales. Un bloque prefabricado de alta transparencia de disilicato (IPS e.max CAD) se fresó en el sillón (CEREC MC XL) para crear una corona para el

diente #13 (Fig. 6). Se utilizó disilicato de litio porque ofrece una alta resistencia y propiedades ópticas naturales. Se probó la corona en boca sobre la preparación del diente #13 para evaluar forma, contorno y armonía anatómica (Figs. 7 y 8). Tras la confirmación del ajuste y de la función se retiró, limpió y secó la corona. Se manchó la superficie de la corona para simular las manchas de tabaco en la dentición adyacente. Sin embargo, se deci-

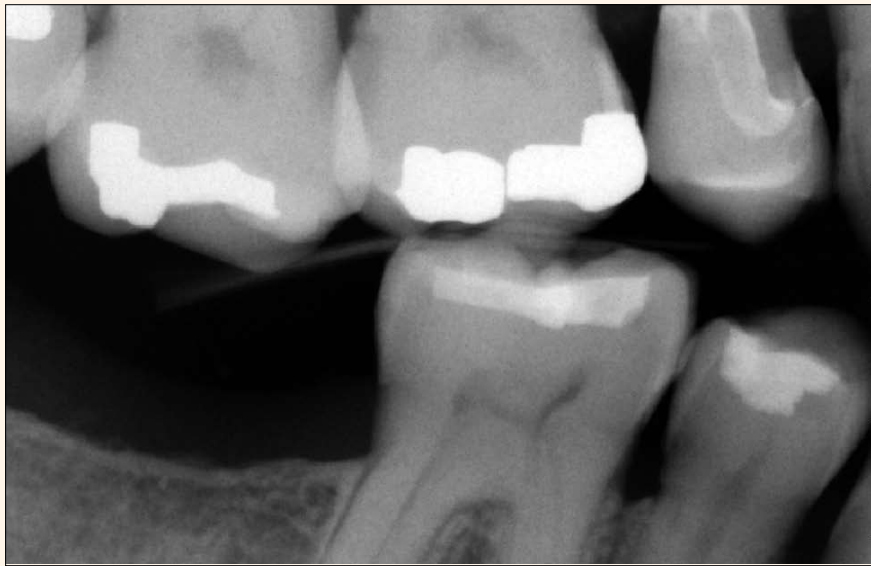


Fig. 21. La última radiografía confirma que se ha conseguido una adaptación interna y marginal adecuadas, así como la completa la eliminación del exceso de cemento.

dió no manchar la región cervical, ya que las manchas no se verían. Después de la tinción, la corona se cristalizó y quedó lista para colocarse inmediatamente (Fig. 9). La boquilla especial (Isolite) fue colocada en la boca para aislar el diente durante el cementado.

Se utilizó un composite de doble curado (Multilink Automix, Ivoclar Vivadent) para fijar la corona. Este material está indicado para restauraciones con metal, cerámica, metalcerámica y composites, ya que ofrece una fuerte adhesión en todas las superficies y viene en tonos transparente, amarillo u opaco para asegurar una estética adecuada. Además, no es necesario proteger el cemento de la luz ambiente durante la mezcla y colocación.

Antes de su aplicación se mezcla-

ron los líquidos de imprimación (Multilink A/B) en proporción 1:1. Se utilizó un microcepillo para aplicar y frotar ligeramente la mezcla de imprimación sobre la preparación de esmalte y la dentina durante 15 segundos. Se dejó que se asentara el agente de imprimación en el esmalte y la dentina durante 30 segundos, tras lo cual se utilizó aire para evaporar los disolventes. Como se trata de un primer de autocurado no es necesario fotopolimerizar.

Se limpió el composite de cementación (Multilink Automix) de la punta de la mezcla y se colocó directamente en las superficies interiores de la corona de disilicato de litio (Fig. 10). El composite de cementación se colocó cuidadosamente para asegurarse de que todas las superficies internas estuvieran cubiertas en su totalidad. Se colocó luego la corona de disilicato de litio en el diente #15 y se aplicó una ligera presión (Fig. 11).

Se utilizó inicialmente un microcepillo para retirar el exceso de cemento de los espacios interdentes y las zonas cervicales de la corona (Fig. 12). Se aplicó mayor presión con un fórceps dental para asegurarse de que la corona permaneciera en la posición correcta durante la primera limpieza (Fig. 13). Sin dejar de aplicar presión sobre la corona se retiró con hilo dental el exceso de cemento entre las áreas interproximales de la corona y la dentición adyacente (Fig. 14). Después de usar el hilo dental, se fotocuró la corona con luz LED (bluephase G2, Ivoclar Vivadent) en las superficies bucal, mesial, lingual y distal (Fig. 15). Luego se limpiaron con hilo dental los espacios interproximales para asegurar que todo el exceso de cemento hubiera sido retirado (Fig. 16).

Una vez finalizado el caso la corona demostró tener una excelente forma, función, y fuerza (Figuras 17-20). Además, una radiografía post-operatorio confirmó que todo el excedente de cemento había sido removido y se había logrado una excelente adaptación interna/marginal (Fig. 21).

El paciente quedó muy satisfecho con la estética de la corona, que parecía natural e indistinguible de la dentición adyacente. Además, se mostró muy contento de no tener que volver al consultorio porque el sistema CAD/CAM permite escanear, diseñar, fresar y colocar la restauración en una sola cita.

Conclusión

Utilizo casi exclusivamente el CAD/CAM de CEREC en mi clínica porque los pacientes aprecian la calidad, la rapidez y el no tener que volver a la consulta. Las restauraciones realizadas con CEREC consiguen la forma y el ajuste necesarios para la restauración de los casos más difíciles. Y los pacientes disfrutan de la alta estética y la fuerza que proporciona la cerámica de vidrio IPS e.max fresada con CEREC



Nosotros hacemos las cosas diferente!



Ortodoncia Miofuncional

La Ortodoncia Miofuncional no habla solo de mover dientes. El primer objetivo es tener bastante espacio para que la lengua se posicione correctamente en el maxilar ayudando al paciente a respirar por su nariz. Esto estimula a un desarrollo natural, tanto mandibular como dental. El MYOBRACE® presenta un DynamiCore™ [esqueleto interno] para asistir al desarrollo maxilar superior y una lengüeta que entrena la lengua a la posición correcta.



- DynamiCore™** - Desarrolla la forma del arco dental.
- Lengüeta** - Entrena la lengua a la posición correcta.
- Bumper Labial extendido** - Para el entrenamiento labial.

Asista a un programa educativo MRC donde usted aprenderá a incorporar eficazmente este sistema en su práctica

Llame Hoy +1 909 587 4940 www.myoresearch.com/courses



MYOFUNCTIONAL RESEARCH CO.
www.myoresearch.com
MRC Grow with us

IPS e.max[®]

„ESTOY REALMENTE IMPRESIONADO:
¡FUNCIONA!
¡QUÉ MÁS PUEDO DECIR!”

August Bruguera, Técnico Dental, España

Se sorprenderá de la versatilidad del sistema IPS e.max. Gracias a la alta resistencia del disilicato de litio, IPS e.max puede trabajarse utilizando las técnicas de inyección o CAD/CAM: La elección es suya, dependiendo del caso en cuestión y las necesidades del mismo.

all ceramic
all you need

www.ivoclarvivadent.com

Ivoclar Vivadent AG
Bendererstr. 2 | FL-9494 Schaan | Principality of Liechtenstein | Tel.: +423 / 235 35 35 | Fax: +423 / 235 33 60

Ivoclar Vivadent Marketing Ltd.
Calle 134 No. 7-B-83, Of. 520 | Bogotá | Colombia | Tel. +57 1 627 33 99 | Fax +57 1 633 16 63

Ivoclar Vivadent S.A. de C.V.
Av. Insurgentes Sur No. 863 | Piso 14, Col. Napoles | 03810 México, D.F. | México | Tel. +52 (55) 50 62 10 00 | Fax +52 (55) 50 62 10 29

ivoclar
vivadent[®]
passion vision innovation

Un programa para hacer coronas perfectas

← página 1

«Nuestro software permite incorporar las medidas del diente, realizadas por escaneo por láser del diente», explica el investigador de Chalmers Evan Shell-Shear. «El software calcula la cantidad de diente que debe ser rebajada y produce un modelo 3-D de la forma óptima del diente. Igualmente, produce una animación en 3-D que ofrece sugerencias específicas sobre la mejor forma de usar las herramientas con el fin de lograr este objetivo sin tocar otros dientes ni la boca». El software utiliza avanzados modelos matemáticos y la última tecnología de visualización computarizada. Los investigadores han basado su trabajo en normas internacionales sobre la forma que deben tener los dientes antes de colocar las coronas. Estas normas especifican la relación entre la altura y el ancho de los dientes y el grado al que hay que desgastar una capa con el fin de dejar suficiente espacio para la corona.

Los investigadores afirman que han convertido cada guía en una ecuación, dividiendo cada diente en 10.000 secciones. Usando estos datos el software realiza una optimización, la cual preserva la mayor parte posible del diente.

Dentista vs. computadora

«La mayoría de los dentistas son muy

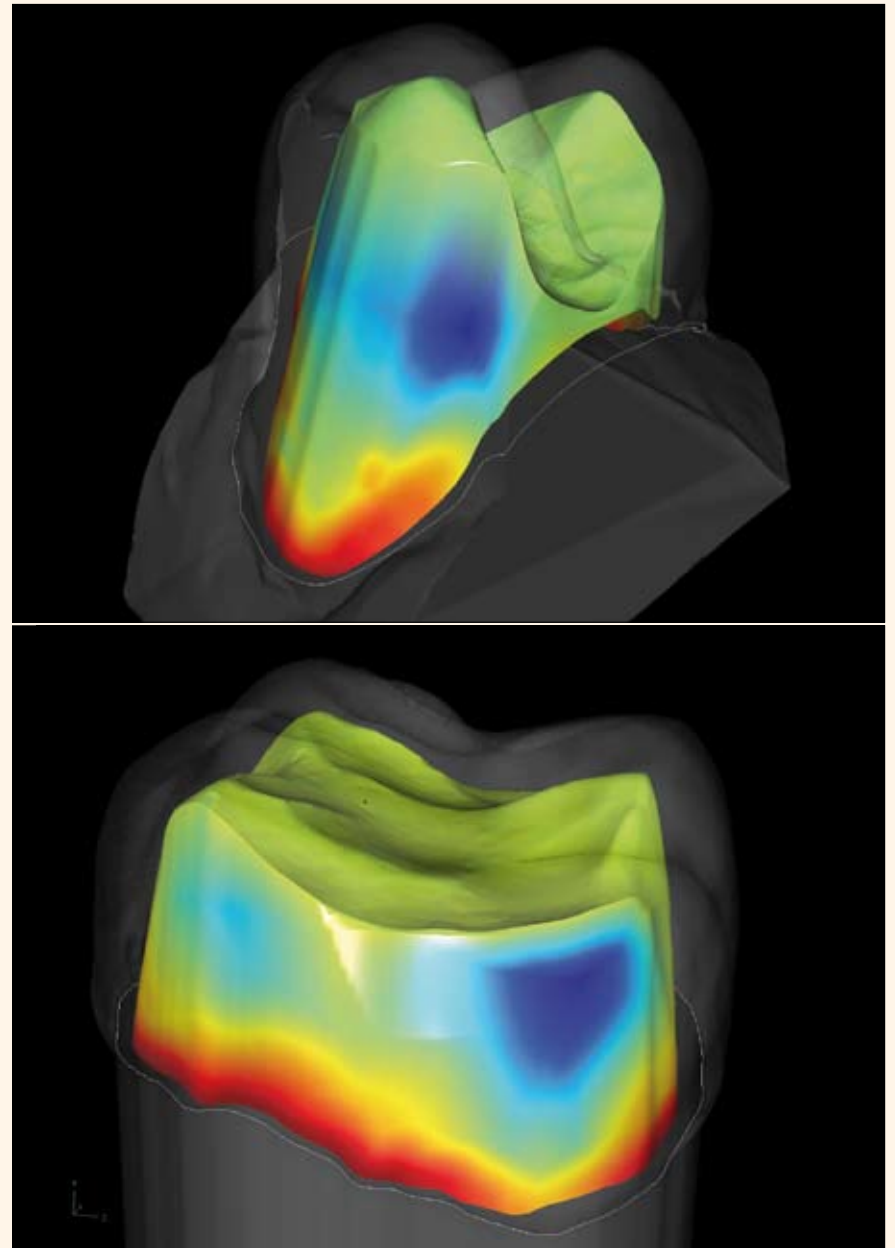
hábiles, pero no hay humano que pueda lograr esta precisión tan eficientemente como un programa de computadora», explica el dentista e investigador de Chalmers, Matts Andersson. «Si el diente no ajusta bien en la corona se pueden acumular bacterias en los espacios, libres lo que resulta en caries y el aflojamiento de los dientes. Un mal ajuste puede llevar también a problemas en la articulación de la mandíbula o a que la corona se caiga».

Según los investigadores, este nuevo método debe reducir el riesgo de este tipo de problemas. Y también disminuirá el tiempo de tratamiento y ahorrará grandes cantidades de dinero.

«Calculo que el tiempo de las sesiones de tratamiento se reducirá en un 10 por ciento», manifestó Andersson. «Esto supone un ahorro de \$27 millones de dólares anuales. Sin embargo, el mayor beneficio será probablemente una mejora en la calidad del tratamiento, que aumentará la vida de las coronas y reducirá la necesidad de repetirlo».

Los investigadores han creado también un software 3-D que los estudiantes de odontología puede utilizar para aprender a reducir el volumen de los dientes, ya que actualmente no tienen acceso a programas de simulación con objetivos definidos.

«Existen herramientas de simulación, pero la contribución principal de nues-



Fotos cortesía de Staffan Björkenstam, Chalmers.



CAMPUS VIRTUAL R.O.C.A

Red odontológica Comunitaria Argentina

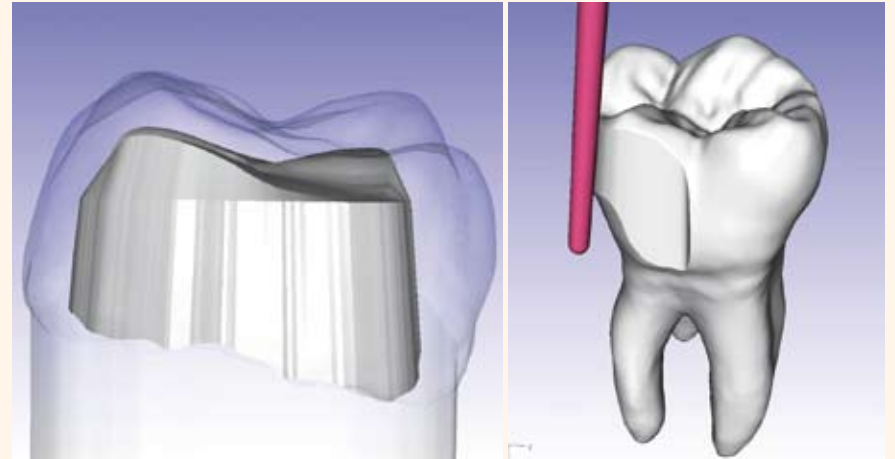


- Plataforma virtual de fácil manejo
- Descuentos corporativos
- Certificación institucional y académica

Informes e inscripción:

www.roca.org.ar

info@roca.org.ar



Las imágenes superiores muestran transparencias del diente original con la preparación óptima, codificada por color según su profundidad, es decir, según la cantidad de material removido.

Visualización de un diente que muestra la forma óptima en que debe quedar después de ser rebajado para colocar una corona dental.

tro programa es que tiene objetivos definidos es decir, que el estudiante puede ver inmediatamente cuán cerca está de obtener un resultado óptimo, y sabe cuál es la meta a alcanzar», explica el investigador de Chalmers Staffan Björkenstam.

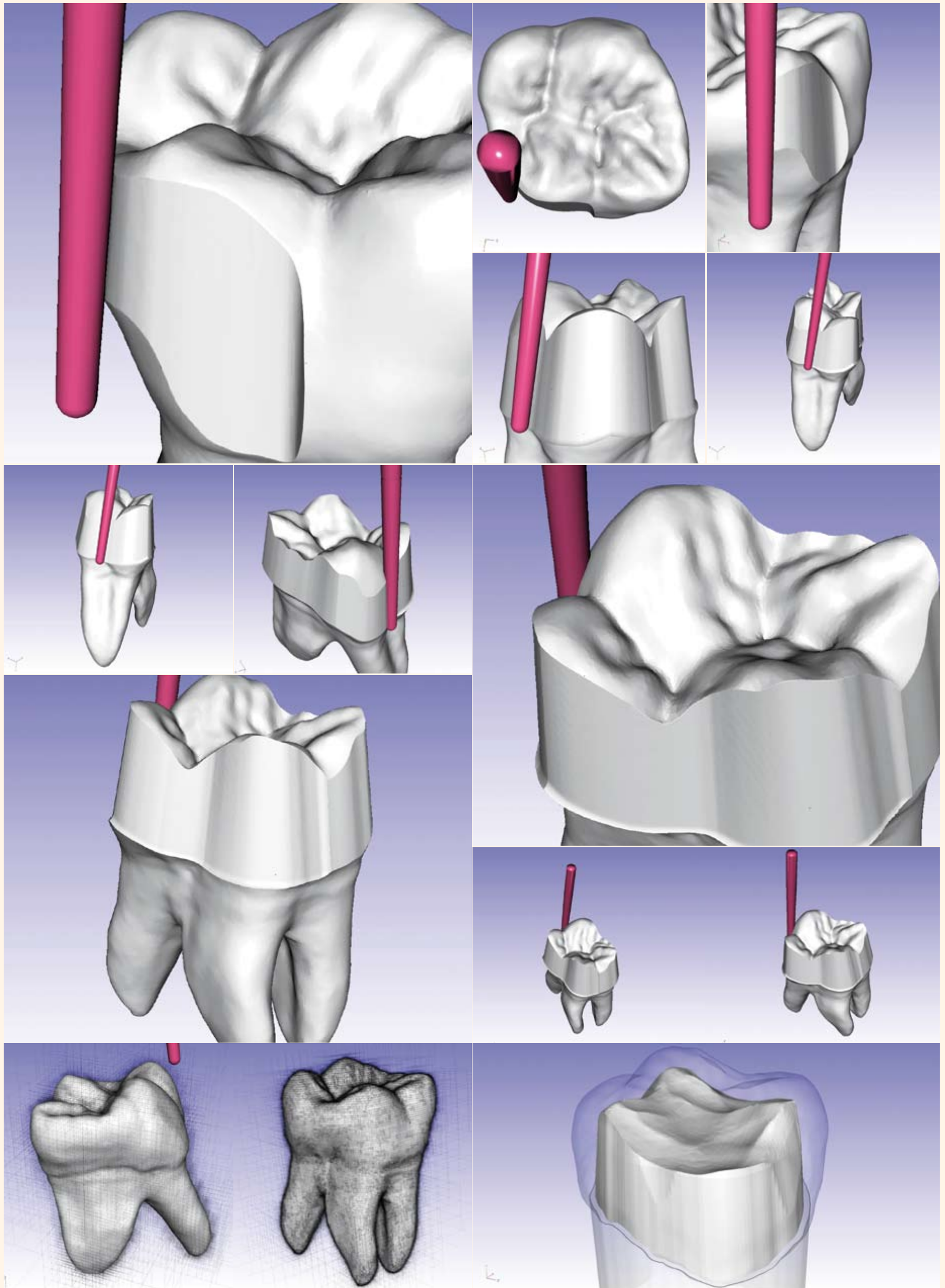
La investigación del desgaste dentario se basa en métodos de producción utilizados para la fabricación de vehículos y derivados de la automatización de robots industriales, tema en el que los investigadores y matemáticos de

Chalmers están trabajando conjuntamente con la industria automotriz.

El proyecto es una colaboración interdisciplinaria, financiado por Nobel Biocare y VINNOVA, un organismo gubernamental sueco que administra fondos para la investigación y el desarrollo. La socios en el proyecto son el Departamento de Desarrollo de Productos de Chalmers, el Centro de Investigación Industrial Matemática Fraunhofer-Chalmers y Nobel Biocare.

DI


Vea la animación 3-D que muestra la forma precisa de usar una herramienta abrasiva en www.dental-tribune.com/articles/content/id/6619. Si desea más información, visite www.chalmers.se.



WEBINARS



DENTAL TRIBUNE
DT STUDY CLUB



ADAC·E·R·P
CONTINUING EDUCATION RECOGNITION PROGRAM

DENTAL TRIBUNE AMERICA IS AN ADA CERP RECOGNIZED PROVIDER

**EL CLUB DE ESTUDIOS DE DENTAL
TRIBUNE LE OFRECE AHORA
CURSOS DE EDUCACION CONTINUA POR INTERNET**

INSCRIBASE GRATIS EN

WWW.DTSTUDYCLUBSPANISH.COM



Restauración inmediata de un maxilar totalmente edéntulo

Por Max J. Cohen*

Este caso clínico exigió un óptimo emplazamiento de los implantes y fue realizado siguiendo un plan de tratamiento restaurativo planificado con cirugía guiada. Para ello utilizamos tomografía computarizada de haz cónico

(TC), el software de planificación SimPlant (Materialise Dental), los nuevos instrumentos para cirugía guiada Zimmer Guided Surgery y el nuevo modelo de sonrisa inmediata ImmediateSmile (Materialise Dental).

La paciente fue una mujer de 49 años en buen estado de salud, totalmente edéntula en el maxilar superior que tenía una prótesis superior completa y en el maxilar inferior una dentadura implantosoportada.

La fase de planificación del caso comenzó con un escaneo TC utilizando un tomógrafo i-Cat y el protocolo de doble escaneo Dual Scan (Materialise Dental). Creamos una férula de la dentadura de la paciente para escanear colocando ocho marcadores Dual Scan en la superficie. Para asegurar la férula en la posición correcta se hizo un registro radiotransparente de la mordida.

La paciente fue escaneada primero con el i-Cat 17-19 mientras llevaba la prótesis y el registro de mordida, y luego se escaneó la prótesis sola. Los datos del escán TC se cargaron en el programa Sim-Plant y la férula

se superimpuso sobre el estudio con el SimPlant Dual Scan (Figuras 1a y 1b).

Utilizando el programa SimPlant se determinaron las posiciones óptimas de implante, basadas en las siguientes características: hueso existente, un espacio mínimo de 3 mm entre implantes y el diseño de la restauración final (Figs. 2a y 2b). El plan de tratamiento resultante se envió a Materialise Dental para que fabricara una guía quirúrgica SurgiGuide y un modelo de sonrisa (Immediate Smile).

El modelo de sonrisa inmediata enviado por Materialise contenía un

duplicado de la férula, un modelo de hueso con tejido blando de silicona y una guía quirúrgica para sostenerse en la mucosa. El modelo de hueso tenía ocho aberturas correspondientes a cada uno de las posiciones de implantes diseñadas con el programa SimPlant, las cuales correspondían exactamente en tamaño a las dimensiones de los análogos de Zimmer.

El modelo de hueso tenía un sistema de fijación con tornillos, lo que permitió recuperar los análogos. El tejido blando de silicona en el modelo se correspondía también con los tejidos blandos reales. Además, recibí también instrucciones de perforación por escrito y un informe detallando la profundidad y el tamaño de cada osteotomía.

Los análogos de Zimmer se colocaron en el modelo Immediate Smile (Fig. 3). El duplicado de la férula se utilizó para montar el modelo de hueso y los tejidos blandos en un articulador (Fig. 4), dando la orientación y la dimensión vertical adecuadas. Esto permitió fabricar un provisional que se utilizó para carga inmediata después de la colocación de los implantes.

* El Dr. Cohen es un experto en CAD/CAM, que reside en Atlanta (Georgia), USA. Si desea más información, visite www.DrMaxCohen.com.

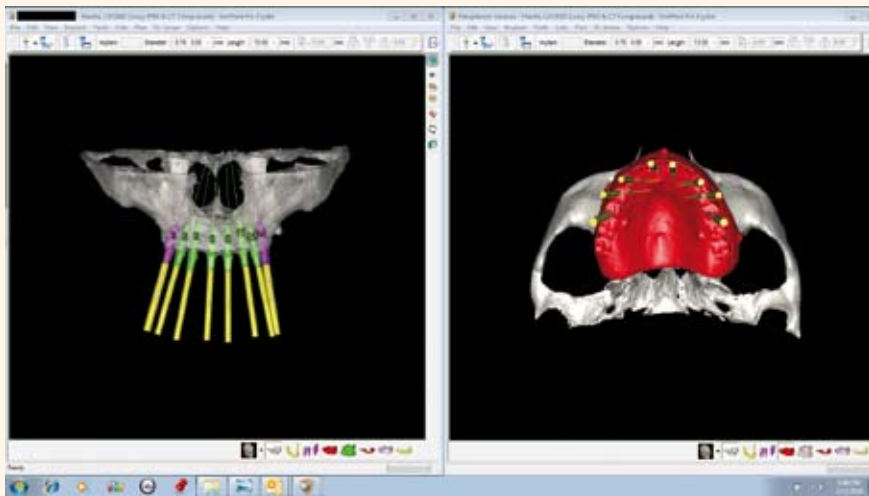


Fig. 1. Planificación preoperatoria con SimPlant en la que se observa la férula.

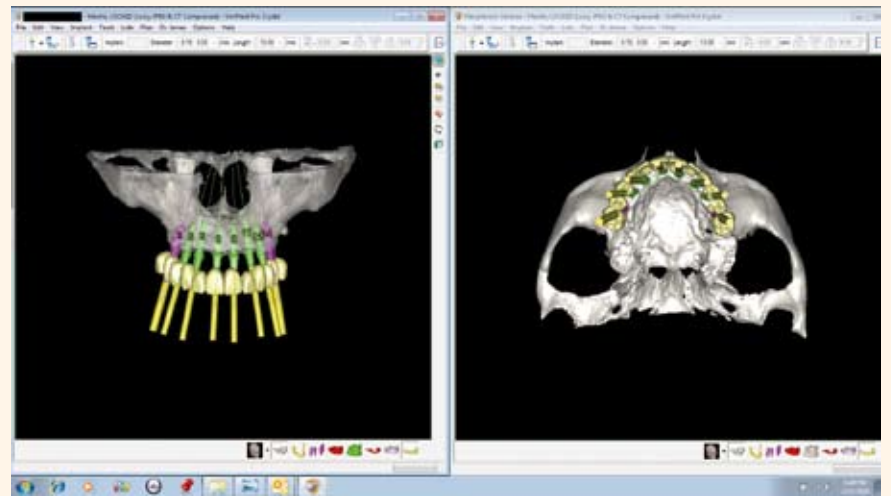


Fig. 2. Planificación preoperatoria en la que se observan los dientes virtuales.

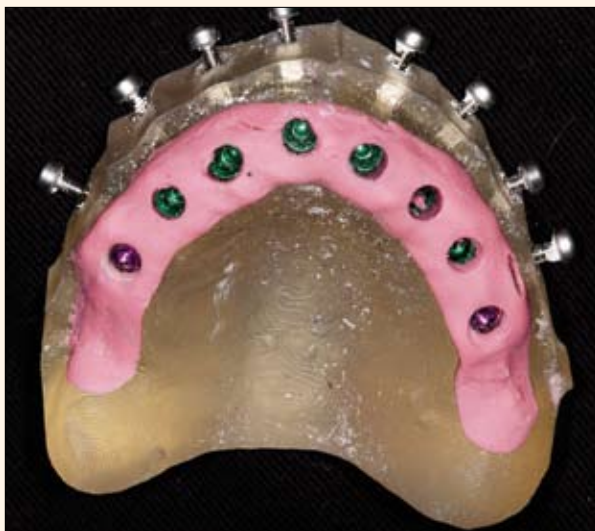

Fig. 3. El modelo de sonrisa inmediata (Immediate Smile) con los análogos insertados.

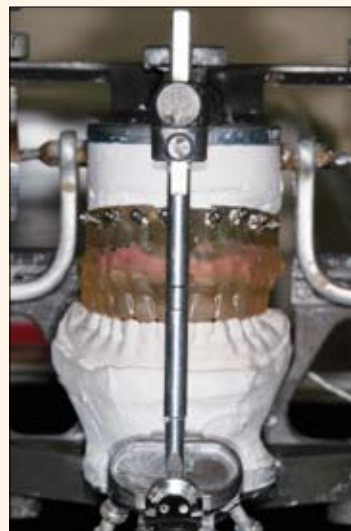

Fig. 4. Dentadura Immediate Smile usada para montar el caso.




Fig. 5. Orientación y registro en el articulador utilizando la guía quirúrgica con SurgiGuide.

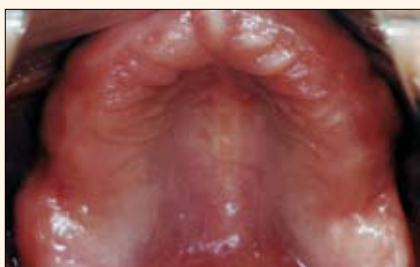

Fig. 6. Vista oclusal preoperatoria del maxilar superior.

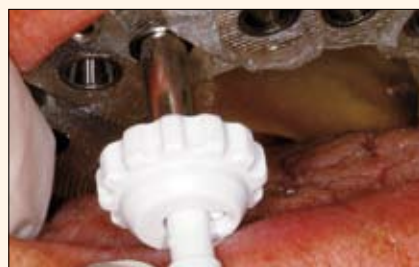

Fig. 7. Perforación del tejido con un punzón.

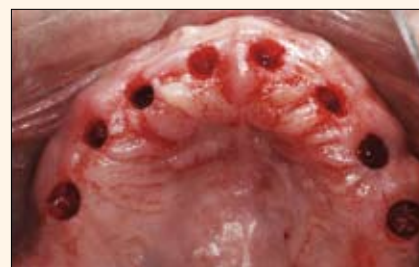

Fig. 8. Vista del maxilar superior perforado después de la extracción del tejido.

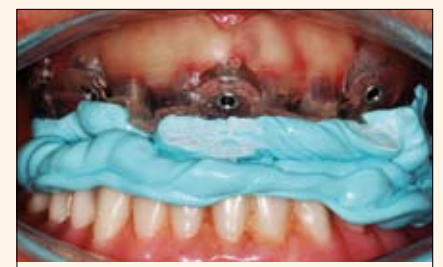

Fig. 9. Orientación con SurgiGuide en boca del paciente.

Los procedimientos de laboratorio y las fotografías fueron realizados por el Dr. Marcelo Silva.