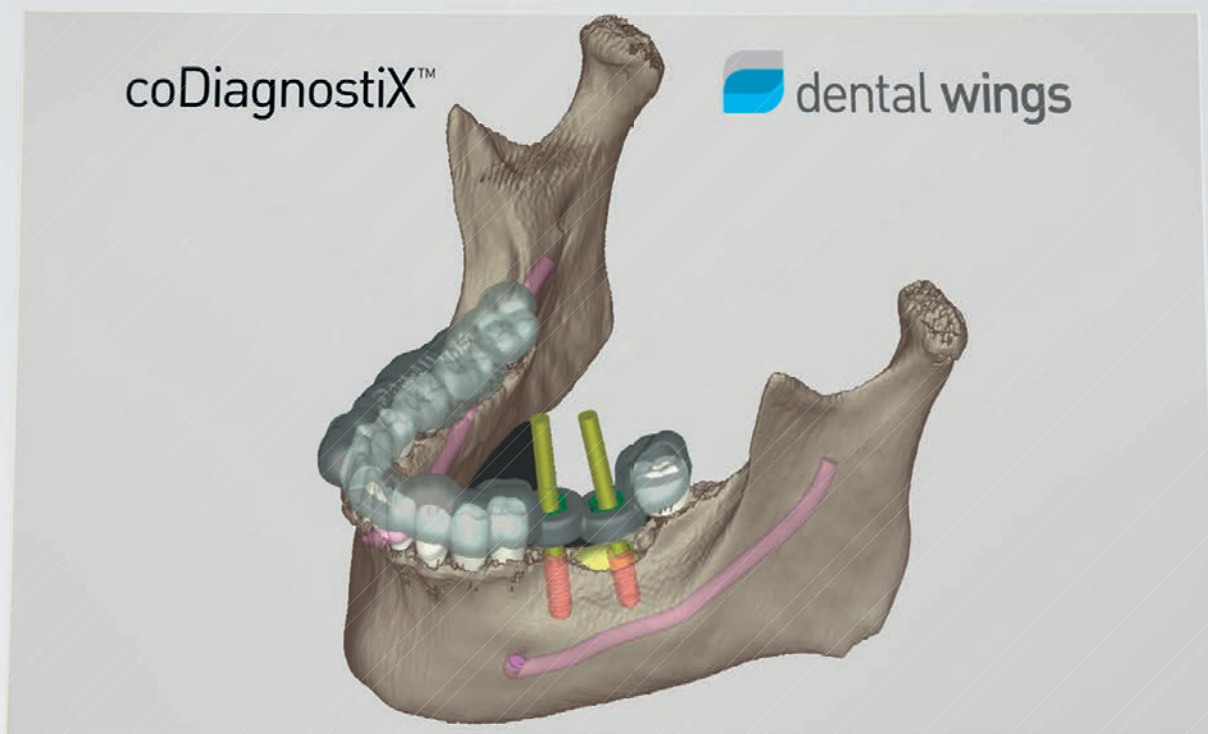


# CAD/CAM

international magazine of digital dentistry

1 2014



| **special**

Riabilitazione protesica in area ad alta valenza estetica

| **CE article**

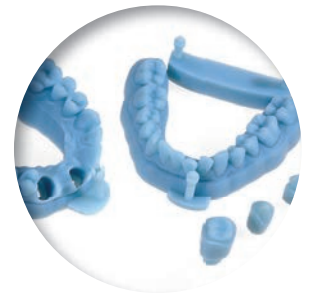
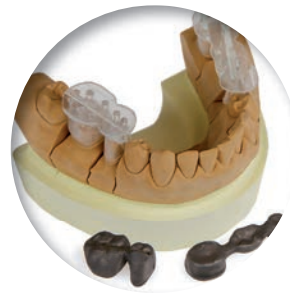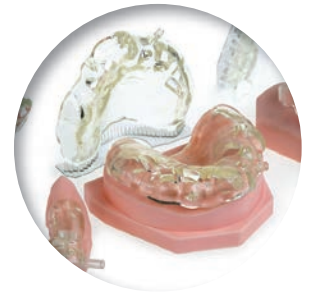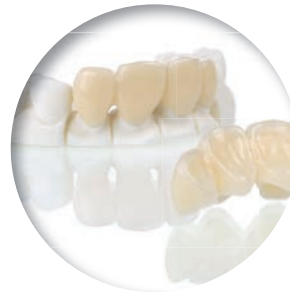Using in-office CAD/CAM technology and lithium disilicate

| **case report**

Trattamento non estrattivo di una II Classe

# DIGITALWAX® D

DENTAL & BIOMEDICAL



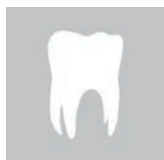






DIGITALWAX® 020D è il sistema stereolitografico laser compatto per applicazioni dentali economicamente accessibile. Velocità e precisione, design compatto ed elegante, alta definizione e bassi costi di gestione.

Stampa 3D veloce ad alta risoluzione per produzione di:

- Modelli ortodontici
- Modelli con monconi sfilabili
- Arcate termoformabili
- Guide chirurgiche

- Elementi calcinabili
- Ponti e corone provvisori a lungo termine Temporis®
- Area di lavoro 130 x 130 x 90 mm
- Compatibile con la maggior parte dei sistemi CAD/CAM e scanner intraorali.

APPLICAZIONI	PROVISORI	MODELLI	3D DICOM	GUIDE CHIRURGICHE	CALCINABILI	SCHELETRATI
MATERIALI DWS	TEMPORIS®	RD095 - RD096	DS2000	DS3000	RF065 - RF068 - RF080	RF065 - RF068 - RF080
						



DIGITALWAX® D Series  
gamma completa per applicazioni dentali



# Il digitale nell'odontoiatria moderna



**Dott. Diego Lops, DDS, PhD**  
Università degli Studi di Milano -  
Dipartimento di Scienze della Salute,  
Polo S. Paolo, Clinica Odontoiatrica.

Sono rimasto favorevolmente impressionato quando, allo scorso Congresso Internazionale SIO (Società Italiana di Osteointegrazione), ho assistito a lectures focalizzate sul ruolo che la tecnologia digitale sta acquisendo nell'odontoiatria pratica attuale; ma la cosa più interessante è che oggi, parlare di Digital Smile Design, Total Face Approach, Digital Dentistry (e potrei continuare con gli acronimi...) non è più proprio di un'élite ristretta di professionisti specializzati nel trattamento di pazienti con alte esigenze estetiche, bensì del clinico che svolge l'odontoiatria di routine.

Mi spiego meglio: oggi lo sviluppo di software dedicati al dentale permette al clinico non solo di avvalersi della tecnologia digitale durante le fasi di realizzazione di un manufatto protesico. L'esplosione delle metodiche CAD/CAM negli ultimi dieci anni è andata di pari passo con l'esigenza di customizzare morfologie, emergenze protesiche e selezione di materiali nuovi per frameworks e abutments implantari.

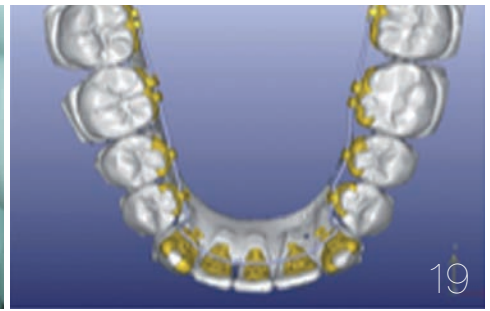
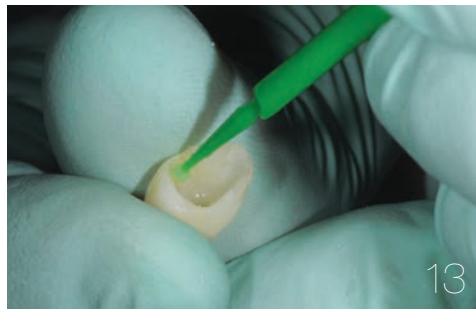
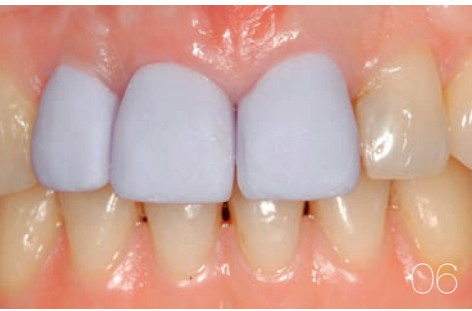Altresì, tale tecnologia è attualmente disponibile per un'altra fase fondamentale dell'iter riabilitativo del paziente: la diagnosi e il piano di trattamento.

Nel primo caso la possibilità di sfruttare e collegare tra loro informazioni iconografiche, fotografiche e radiografiche pone il clinico nella migliore condizione per fare diagnosi della specifica condizione clinica del paziente da riabilitare.

Nel secondo caso, diviene importante strumento per il clinico la simulazione di un risultato finale partendo da una situazione baseline, al fine di pianificare tutti gli step necessari al raggiungimento di quello specifico risultato terapeutico. Nondimeno, la possibilità di presentare al paziente un piano di riabilitazione completo di simulazione del risultato finale assume un'importanza estrema. Infatti, sarà per il paziente più semplice comprendere i contenuti del proprio iter terapeutico; sarà più efficace la comunicazione tra clinico e paziente, troppo spesso relegata ad una sterile conversazione di pochi minuti, magari in piedi e tra un paziente e l'altro; sarà infine più facile evitare incomprensioni tra clinico e paziente circa aspettative e possibilità terapeutiche reali, e ciò assume importanza ancor maggiore in tempi in cui il contenzioso medico-legale ha raggiunto livelli che devono far tutti riflettere.

Concludendo, dovremmo seriamente considerare il reale aiuto del digitale in odontoiatria, anche e soprattutto durante la costruzione del progetto riabilitativo del paziente, con calma e l'adeguata attenzione da dedicare alla corretta diagnosi e piano di trattamento da concordare in sinergia tra le parti: clinico e paziente.

*\_Diego Lops*



| editoriale

- 03 **Il digitale** nell'odontoiatria moderna  
\_D. Lops

| special

- \_odontoiatria protesica
- 06 **Riabilitazione protesica**  
in area ad alta valenza estetica  
tra **tecniche tradizionali e digitali**  
\_C. Coraini, T.G. Mascarello, C. Casto,  
C. De Palma, E.A. Gobbato, C. Giunta

| CE article

- \_lithium disilicate restorations
- 13 **Using in-office CAD/CAM technology**  
and **lithium disilicate** to fabricate efficient  
and predictable restorations  
\_J.C. Schwartz

| case report

- \_sistema ortodontico linguale CAD/CAM
- 19 **Trattamento non estrattivo di una II Classe**  
con incisivo centrale inferiore mancante mediante  
un sistema ortodontico linguale CAD/CAM  
\_K.M. Abouseada

| industry report

- \_implantoprosesi
- 24 **Riabilitazione mascellare full-arch**  
con strutture avvitate ATLANTIS™ ISUS  
in un caso complesso dal punto di vista estetico  
\_P. Parise

| aziende

- 32 \_news

| eventi

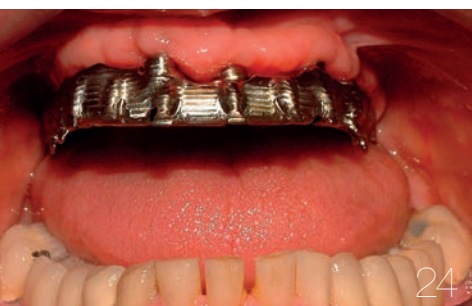- 42 \_DDS
- 45 \_FDI
- 47 \_internazionali

| l'editore

- 49 \_norme editoriali
- 50 \_gerenza




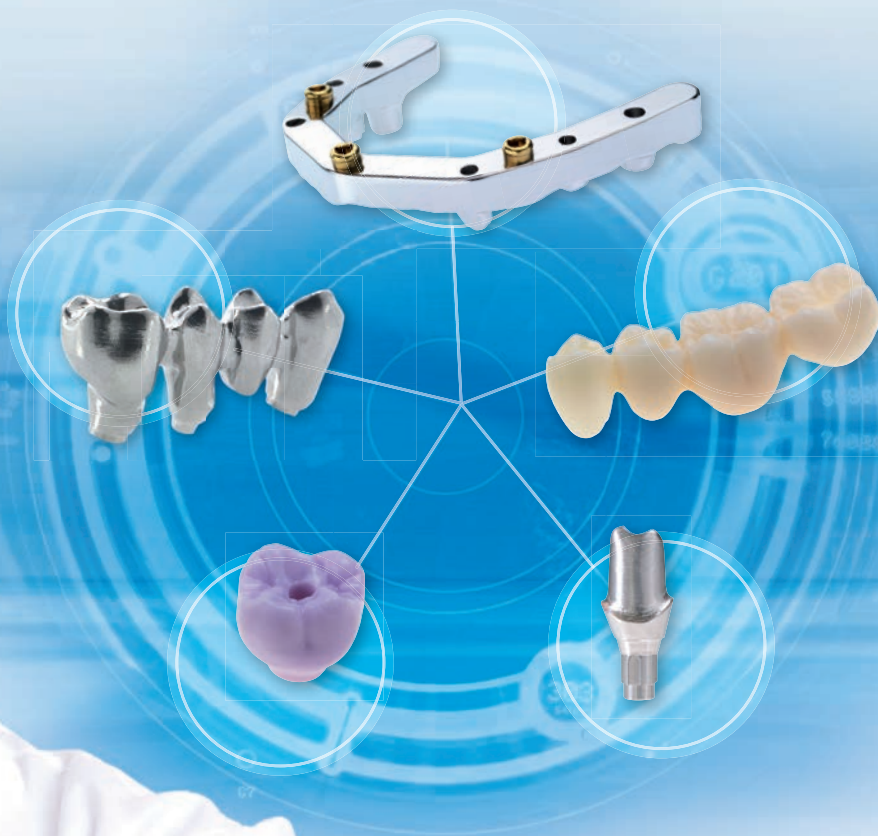
Immagine di copertina cortesemente  
concessa da cmf marelli srl,  
[www.cmf.it](http://www.cmf.it)





all ceramic all options

**WIELAND**  
PRECISION TECHNOLOGY



*Open milling center per molteplici indicazioni*

Materiali di prima scelta per le principali indicazioni e una moderna tecnologia di produzione: questo è quanto offre Wieland Precision Technology. Prova direttamente l'elevata qualità, le consegne puntuali e l'assistenza personalizzata.



PER ULTERIORI INFORMAZIONI:

[www.wielandprecisiontechnology.it](http://www.wielandprecisiontechnology.it)



Veniteci a trovare al  
**57° CONGRESSO AMICI DI BRUGG**  
RIMINI, 22/24 Maggio 2014  
Padiglione A7, corsia 4-5, stand 156-165.

Ivoclar Vivadent Manufacturing Srl  
Via Gustav Flora 32  
39025 Naturno (BZ)  
Italy  
Tel. +39 0473 497050  
info.IT@wielandprecisiontechnology.com  
[www.wielandprecisiontechnology.it](http://www.wielandprecisiontechnology.it)

**ivoclar**  
**vivadent**  
passion vision innovation

# Riabilitazione protesica in area ad alta valenza estetica tra tecniche tradizionali e digitali

**Autori** \_C. Coraini\*, T.G. Mascarello\*\*, C. Casto\*\*, C. De Palma\*\*, E.A. Gobbato\*\* & C. Giunta\*\*\*, Italia

*\*Responsabile Reparto Protesi CAD/CAM, Istituto Stomatologico Italiano, Milano.*

*\*\*Allievi Master di II livello in Odontoiatria di Base, Istituto Stomatologico Italiano, Milano.*

*\*\*\*Libera Professionista, Reparto Protesi CAD/CAM, Istituto Stomatologico Italiano, Milano.*

## \_ Introduzione

Gli ultimi anni hanno visto l'introduzione in campo dentale di tecnologie sempre più evolute che hanno semplificato il compito del protesista mettendolo nella condizione di poter offrire restauri ben integrati dal punto di vista biologico, estetico e funzionale.

Fra queste, ceramiche metal-free altamente resistenti e cementabili adesivamente<sup>1,2</sup>, cementi compositi continuamente migliorati, sistemi CAD/CAM e chairside altamente precisi e affidabili<sup>3</sup>.

Non bisogna però correre il rischio di pensare che la protesi fissa sia oggi più facile, anzi, oltre al rispetto dei tradizionali canoni perio-protesici, il protesista si trova a gestire nuove problematiche quali il colore finale del restauro, influenzato dalla scelta sia della

tipologia della ceramica che dal sistema di cementazione<sup>4</sup>. Nella ricerca di un risultato ottimale, vincolati dalle esigenze estetiche, economiche e di tempo dei nostri pazienti, molto spesso gli autori si avvalgono sia di tecniche tradizionali che di tecniche digitali.

## \_ Caso clinico

La paziente K. A. J. di anni 36 si presenta alla nostra osservazione al termine della terapia ortodontica richiedendo il rifacimento dei restauri presenti sugli elementi 1.2, 1.1 e 2.1 lamentandone la scarsa integrazione estetica (Fig. 1). Il piano di trattamento proposto consiste nella sostituzione dei suddetti restauri con tre corone singole in disilicato di litio, stratificate con ceramica vestibolarmente mediante tecnica cut-back, previa correzio-

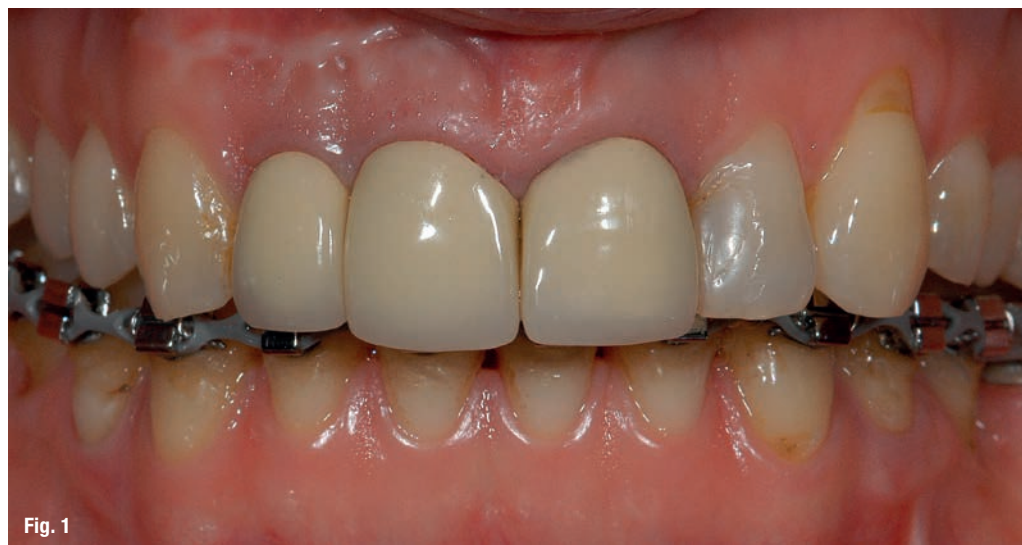

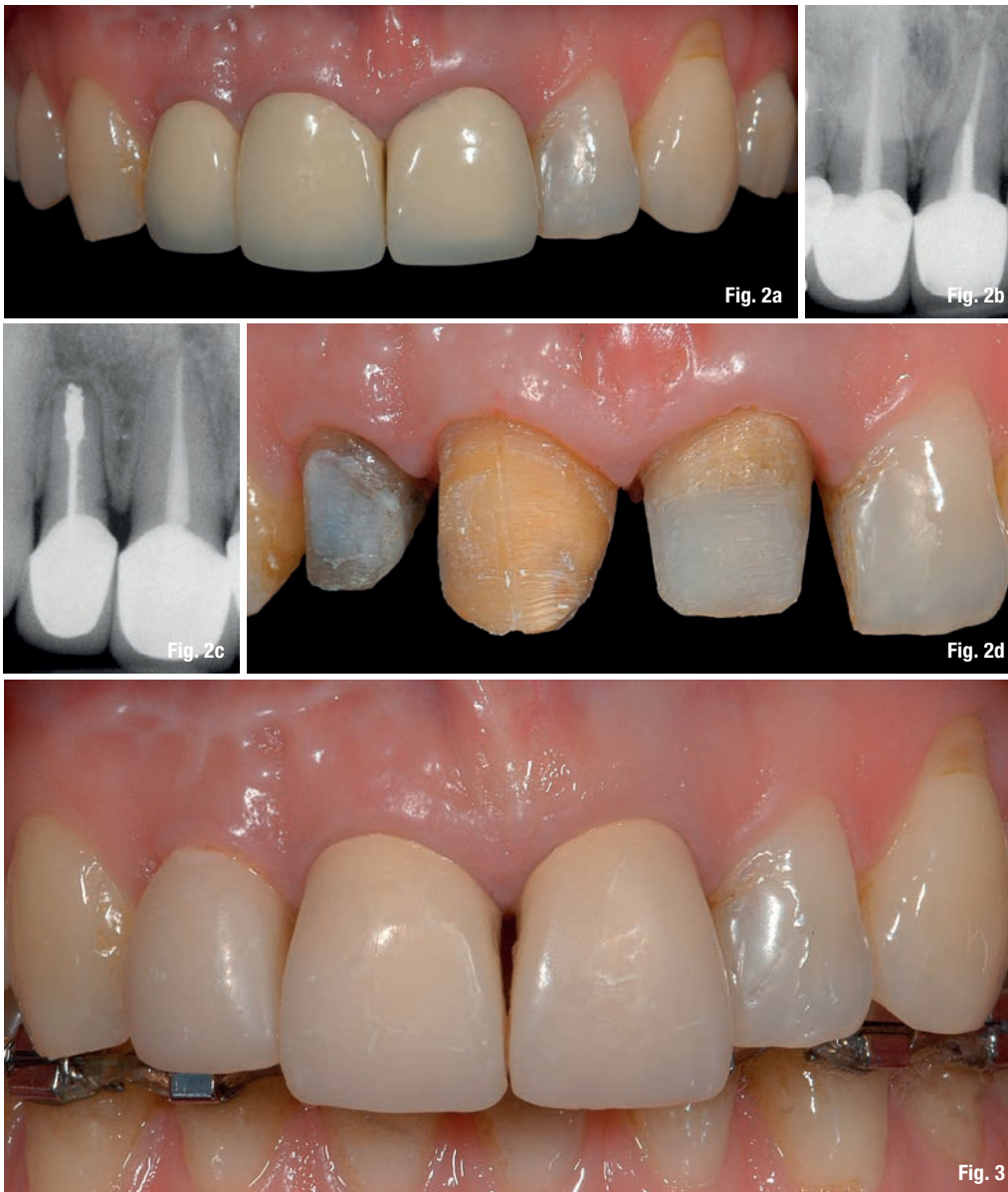Fig. 1

\_ Web Article

DT

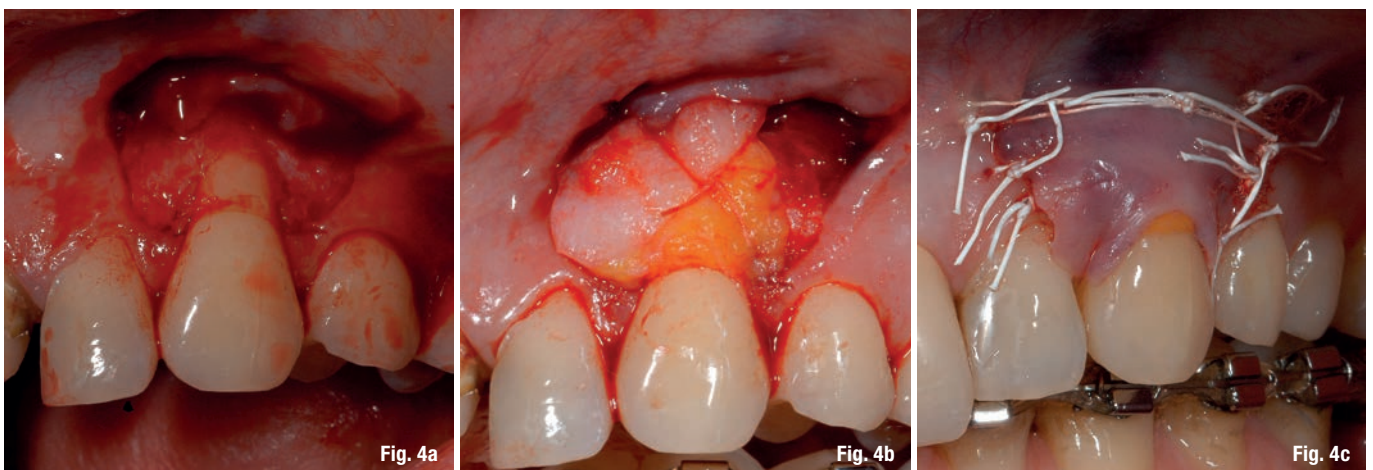Questo articolo è presente sul sito [www.dental-tribune.com](http://www.dental-tribune.com)





ne dei profili gengivali e pre-trattamento dei pilastri protesici (Figg. 2a-2d). Il primo atto è consistito nella ribasatura, successivamente

alla preparazione preliminare dei pilastri protesici, di tre provvisori singoli sgucciati in resina acrilica, precedentemente confezio-



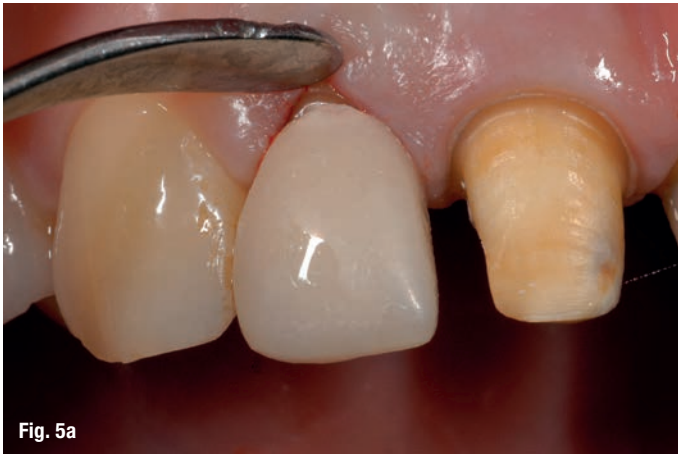

Fig. 5a

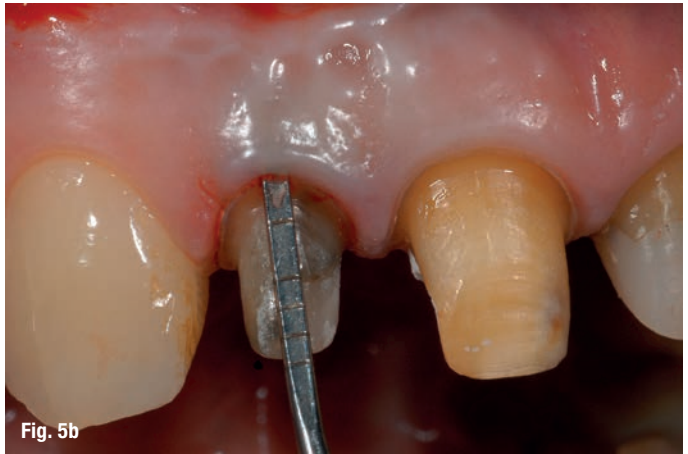


Fig. 5b

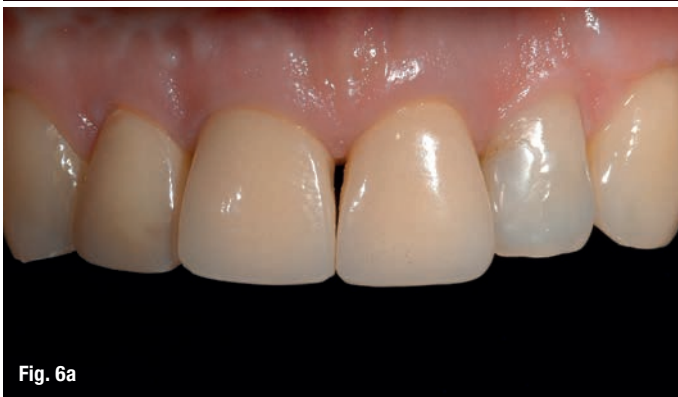

Fig. 6a

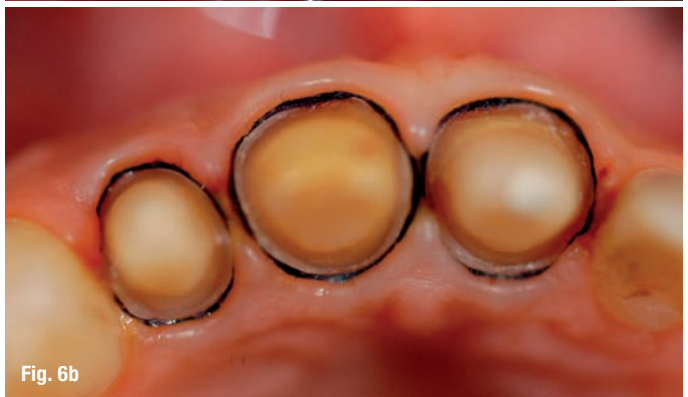

Fig. 6b

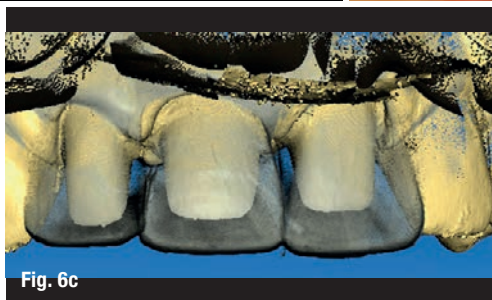

Fig. 6c

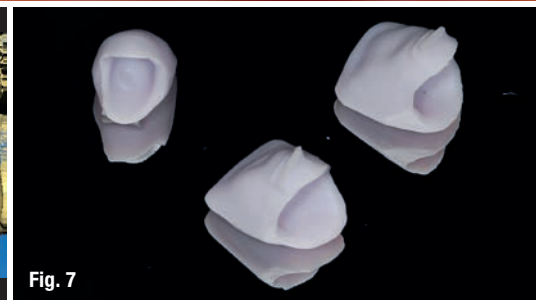

Fig. 7

nati, in modo da poter gestire più facilmente le altre fasi del piano di trattamento (Fig. 3).

I profili gengivali sono stati corretti mediante chirurgia muco-gengivale a carico di 2.3 (Figg. 4a-4c), utilizzando una tecnica bilaminare<sup>5</sup> (lembo avanzato coronalmente con innesto connettivale), e chirurgia gengivale a

carico di 1.2 (gengivectomia vestibolare a bisello interno con disassembling delle fibre del legamento parodontale) e rilocazione apicale contestuale del margine protesico inclusa la ribasatura del provvisorio (Figg. 5a, 5b).

Durante l'attesa della guarigione dei tessuti parodontali<sup>6</sup> si è proceduto al pre-tratta-

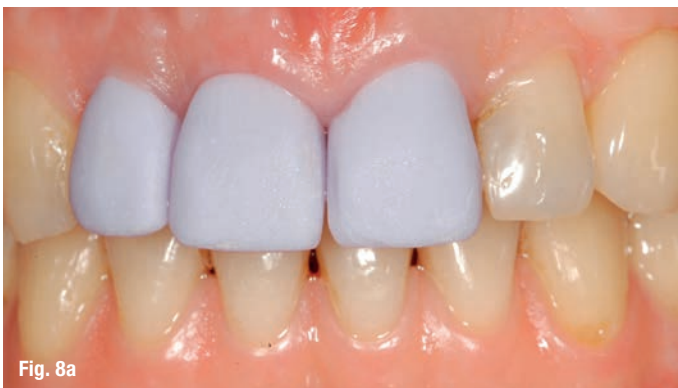

Fig. 8a

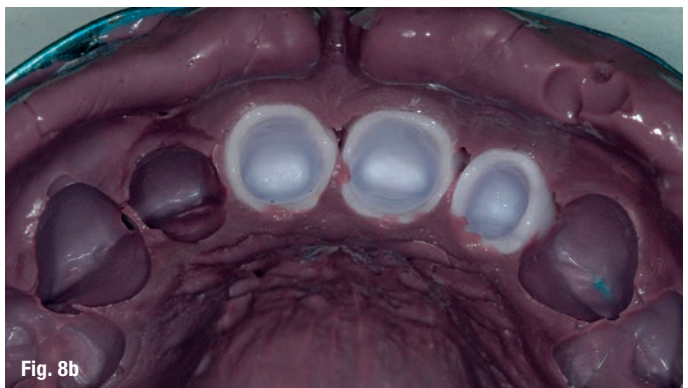

Fig. 8b



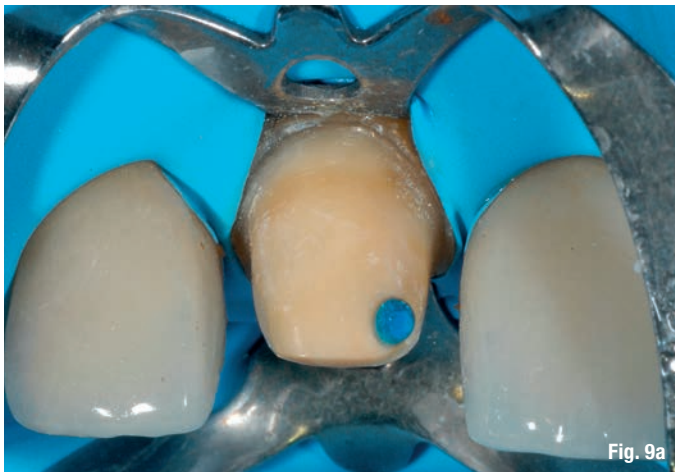


Fig. 9a

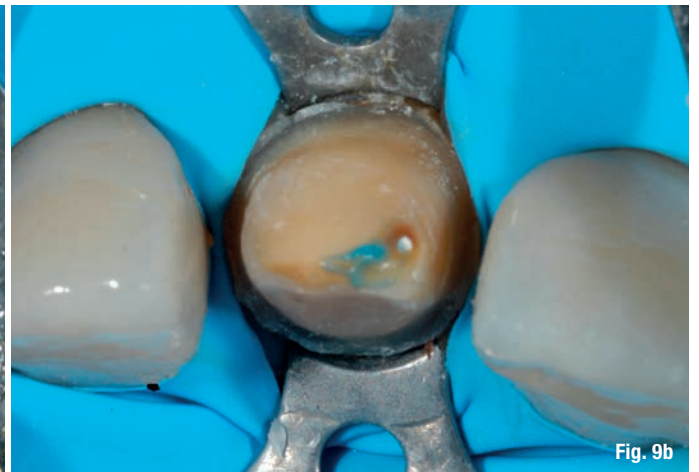

Fig. 9b

mento dei pilastri protesici, che è consistito nella rimozione di una ritenzione endocanalare metallica sull'elemento 2.1, nel ritrattamento canalare di 1.2 e 2.1 e nella ricostruzione adesiva mediante perno in fibra di silice di 1.2, 1.1 e 2.1. Ottenuta la completa guarigione dei tessuti parodontali, ottimizzata l'estetica dei provvisori secondo i desideri della paziente e funzionalizzati secondo i contatti statici e dinamici, si è proceduto rilevando l'impronta di precisione attraverso Bluecam Cerec (Sirona Dental, Bensheim, Germany), previo inserimento nel solco di un filo tipo "000" e utilizzo di polvere di contrasto (CONTRASTSPRAY, Ivoclar Vivadent Schaan, Liechtenstein).

Si è poi proceduto a rilevare anche un'impronta dei provvisori in situ, sfruttando la funzione biocopy del software 4.0 del Cerec (Sirona Dental, Bensheim, Germany), in modo da non perdere le informazioni ottenute attraverso la modellazione dei provvisori stessi (Figg. 6a-6c). Sono state quindi progettate le tre corone singole mediante software Cerec 4.0 e fresate attraverso l'unità di molaggio Cerec3 (Sirona Dental, Bensheim, Germany) da blocchetti di disilicato di litio di tipo LT-A2 (Ivoclar Vivadent, Schaan, Liechtenstein) (Fig. 7). La scelta del colore dei blocchetti è stata determinata incrociando i colori dei pilastri col colore previsto per i restauri finali nell'apposita tabella fornita dalla casa produttrice.

I restauri così ottenuti sono stati provati il giorno stesso del rilievo dell'impronta per verificarne l'adattamento marginale ed è stata poi rilevata un'impronta di posizione dei medesimi (Figg. 8a, 8b).

L'odontotecnico ha potuto, confezionando una mascherina in silicone, mantenere le informazioni riguardo alla forma dei provvisori, prima di procedere con la riduzione e ce-

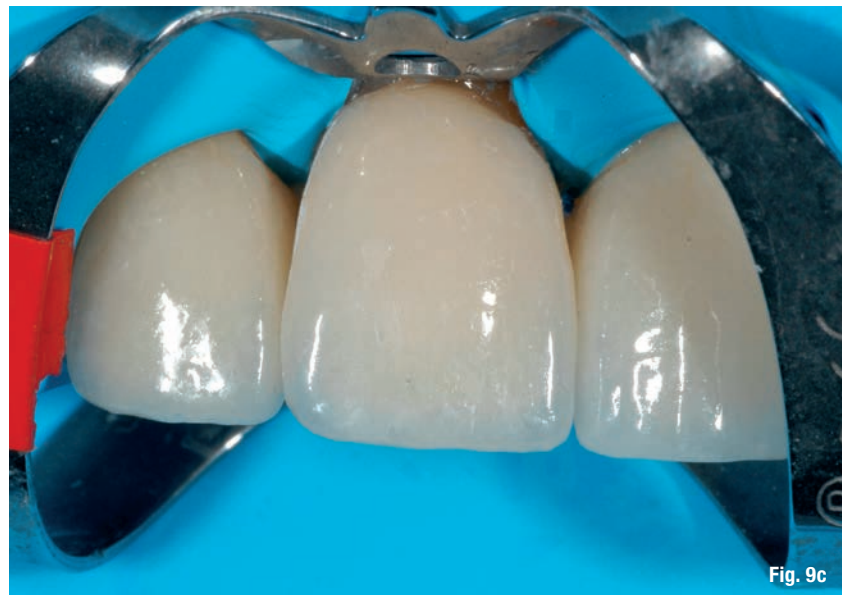

Fig. 9c

ramizzazione (e.max Ceram, Ivoclar Vivadent Schaan, Liechtenstein) dei restauri mediante tecnica cut-back.

Si è quindi proceduto alla cementazione dei restauri attraverso cementazione adesiva previo isolamento del campo operatorio con diga di gomma (Figg. 9a-9c) e trattamento delle superfici smalto-dentinali e ceramiche, secondo le procedure consigliate dall'azienda produttrice del sistema adesivo (Multilink, Ivoclar Vivadent Schaan, Liechtenstein).

Il risultato finale mostra la corretta integrazione estetica, funzionale e biologica dei manufatti così realizzati (Figg. 10a-10e).

## \_Conclusioni

L'integrazione biologica, funzionale ed estetica dei manufatti protesici, che ha permesso la risoluzione favorevole del caso esposto, è stata raggiunta grazie al rispetto di validati protocolli operativi perio-protesici: