

# DENTAL TRIBUNE

— The World's Dental Newspaper · Hispanic and Latin American Edition —

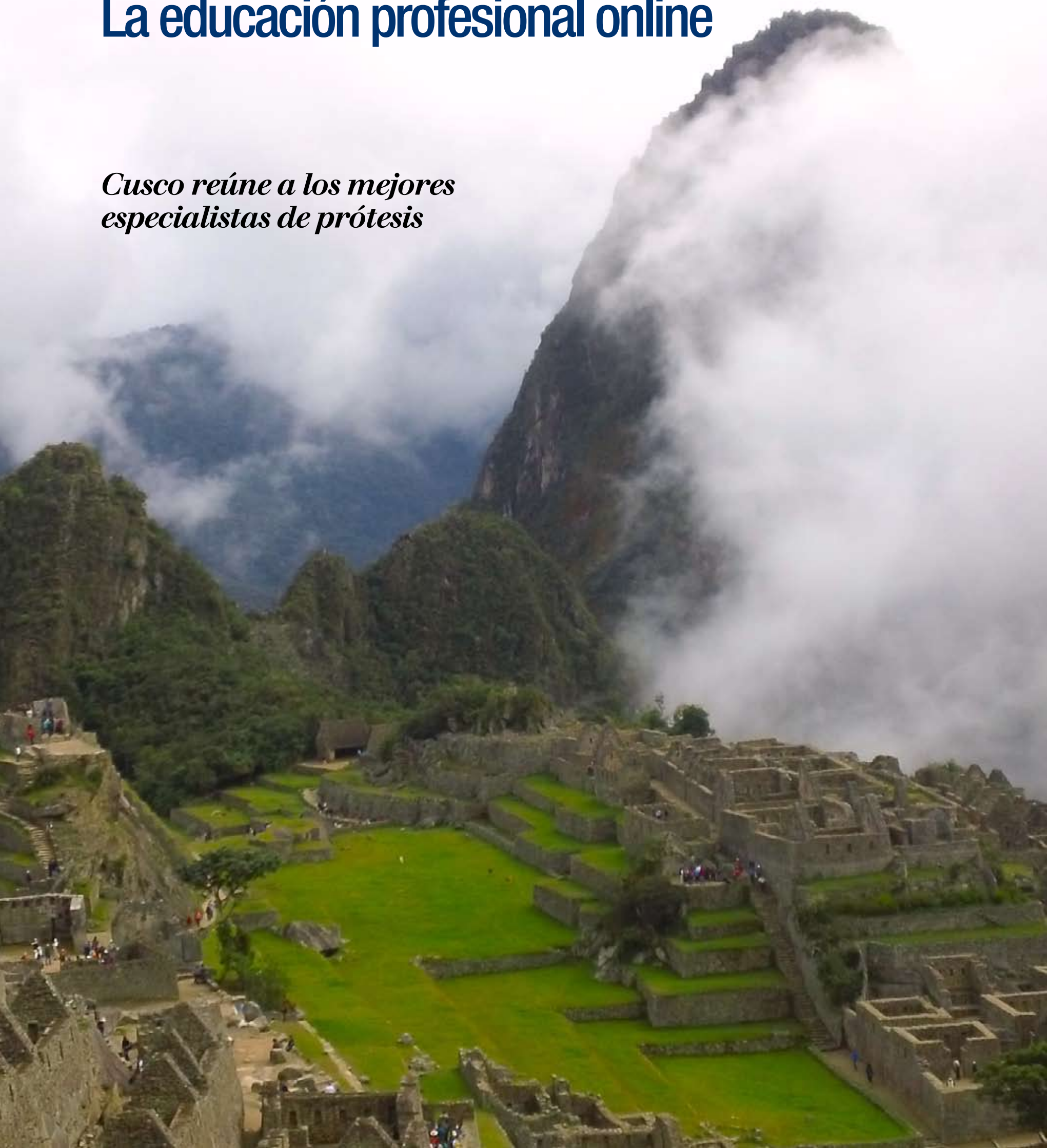EDITADO EN MIAMI

[www.dental-tribune.com](http://www.dental-tribune.com)

No. 7, 2013 VOL. 10

## La educación profesional online

*Cusco reúne a los mejores  
especialistas de prótesis*



**DENTAL TRIBUNE**  
El periódico dental del mundo  
www.dental-tribune.com

Publicado por Dental Tribune International

**DENTAL TRIBUNE**  
Hispanic & Latin America Edition

**Director General**  
Javier Martínez de Pisón  
j.depison@dental-tribune.com  
Miami, Estados Unidos  
Tel.: +1-305 633-8951

**Directora de Marketing y Ventas**  
Jan Agostaro  
j.agostaro@dental-tribune.com

**Diseñador Gráfico Javier Moreno**  
j.moreno@dental-tribune.com

**COLABORACIONES**  
Los profesionales interesados en colaborar deben contactar al director.

Esta edición mensual se distribuye gratuitamente a los odontólogos latinoamericanos y a los profesionales hispanos que ejercen en Estados Unidos.

*Dental Tribune Hispanic and Latin America Edition* es la publicación oficial de la Federación Odontológica Latinoamericana (FOLA).

**Dental Tribune Study Club**  
El club de estudios online de Dental Tribune, avalado con créditos de la ADA-CERP, le ofrece cursos de educación continua de alta calidad. Inscríbese gratuitamente en [www.dtstudyclubspanish.com](http://www.dtstudyclubspanish.com) para recibir avisos y consulte nuestro calendario.

**DT International**

Licensing by Dental Tribune International

**Group Editor:** Daniel Zimmermann  
[newsroom@dental-tribune.com](mailto:newsroom@dental-tribune.com)  
+49 341 48 474 107

**Clinical Editor** Magda Wojtkiewicz  
**Online Editor** Yvonne Bachmann  
Claudia Duschek

**Copy Editors** Sabrina Raaff  
Hans Motschmann

**Publisher/President/CEO** Torsten Oemus  
**Director of Finance** Dan Wunderlich  
**Business Development** Claudia Duschek  
**Media Sales Managers**

Matthias Diessner (Key Accounts)  
Vera Baptist (International)  
Peter Witteczek (Asia Pacific)  
Maria Kaiser (USA)  
Weridiana Mageswki (Latin America)  
Hélène Carpentier (Europe)

**Marketing & Sales Services** Esther Wodarski  
Nasrin Gazawi

**Accounting** Karen Hamatschek  
**Executive Producer** Gernot Meyer

**Dental Tribune International**  
Holbeinstr. 29, 04229 Leipzig, Germany  
Tel.: +49 341 4 84 74 302 | Fax: +49 341 4 84 74 173  
[www.dental-tribune.com](http://www.dental-tribune.com) | [info@dental-tribune.com](mailto:info@dental-tribune.com)

**Regional Offices**

**ASIA PACIFIC**

**Dental Tribune Asia Pacific Limited**  
Room A, 20/F, Harvard Commercial Building,  
105-111 Thomson Road, Wanchai, Hong Kong  
Tel.: +852 3113 6177 | Fax: +8523113 6199

**THE AMERICAS**

**Dental Tribune America**  
116 West 25rd Street, Ste. 500, New York, N.Y.  
10011, USA  
Tel.: +1 212 244 7181 | Fax: +1 212 224 7185

La información publicada por Dental Tribune International intenta ser lo más exacta posible. Sin embargo, la editorial no es responsable por las afirmaciones de los fabricantes, nombres de productos, declaraciones de los anunciantes, ni errores tipográficos. Las opiniones expresadas por los colaboradores no reflejan necesariamente las de Dental Tribune International.

©2013 Dental Tribune International.  
All rights reserved.

**PORTADA:**

Machu Picchu, "la ciudad perdida de los Incas", con la imponente cumbre de Huayna Picchu al fondo, en un foto de Javier de Pisón.

# La educación profesional en el siglo 21

Por *Melania González y Rivas\**

**E**ste número de Dental Tribune Latinoamérica está dedicado a las nuevas tendencias en la educación odontológica. Dirigido por la Dra. Melania González Rivas, presidente de la Red Odontológica Comunitaria Argentina (ROCA) y una de las grandes expertas en educación a distancia, este número pone especial énfasis en la capacitación del equipo de salud mediante los nuevos métodos de educación virtual.

El concepto de la «aldea global», expuesto por primera vez por el filósofo de las comunicaciones Marshall McLuhan, se ha hecho realidad con el advenimiento de la Era del Internet.

La consecuencia de la telecomunicación instantánea por la red ha sido un cambio profundo en las relaciones entre los países, el comercio, las comunicaciones y el conocimiento: el mundo se comunica hoy en día y hace negocios sin necesidad de viajar.

La «aldea global» es actualmente un espacio sin fronteras en el que no existen ya límites territoriales, lo cual ha alterado el concepto tradicional de la geografía.

La educación a distancia propone formas específicas de relación

educativa entre los actores del proceso de enseñanza y aprendizaje. Este modelo pedagógico incluye el uso de una gran variedad de recursos de las tecnologías de la información y redes de comunicación, poniendo énfasis en el desarrollo de estrategias interactivas como los Foros virtuales.

Esto ha generado nuevos modelos educativos que usan estas nuevas tecnologías para crear «espacios virtuales de educación en Internet», que involucran tiempos, espacios, recursos, relaciones alumno-maestro o alumno-alumno de distintas culturas.

Estamos en el Siglo del Saber, donde la ciencia y la tecnología van conquistando los distintos ámbitos que comprende la vida. Las nuevas tecnologías están transformando nuestro modo de pensar, de sentir y de actuar como aspectos cognitivos fundamentales, como dimensiones esenciales del ser humano.

En este contexto, la educación ha cambiado también para poder cumplir con sus objetivos, metas, pedagogías y didácticas y con su misión en el siglo XXI.



*Dra. González Rivas, Presidente de la Red Odontológica Argentina*

## El Campus Virtual ROCA

La capacitación de recursos humanos profesionales, auxiliares y técnicos a través de las plataformas virtuales permite llegar con mayor facilidad a una gran cantidad de profesionales que se encuentran en áreas geográficamente alejadas de las grandes ciudades y centros de capacitación tradicionales.

La educación virtual ofrece también una excelente opción para la actualización de los conocimientos de un gran número de profesionales del equipo de salud. Además, favorece el acceso y la democratización de la formación de posgrado.

Este tipo de educación puede incluir también una modalidad semi-presencial. Esta alternativa combina

\* La Dra. González Rivas, Magíster Interdisciplinario en Salud Bucal Comunitaria por la Universidad de Buenos Aires, es Presidente de la Red Odontológica Argentina ([www.roca.org.ar](http://www.roca.org.ar)).  
Correspondencia: [presidencia@roca.org.ar](mailto:presidencia@roca.org.ar)



**2º MEGA EVENTO ODONTOLÓGICO**  
VII Cumbre Presidentes S.O.L.A.  
I Encuentro Mundial de Mejoras en Salud Bucal  
Reunión Anual A.D.I. Peruvian Chapter  
I Simposio Multidisciplinario de R.O.C.A. Internacional  
28, 29 y 30 de Noviembre de 2013 - Lima, Perú



Inscripción al Congreso Invitados ROCA  
50 % de Descuento hasta el 30/06/2013.  
Más información en:  
[www.solainternacional.org](http://www.solainternacional.org)

**I Simposio Multidisciplinario de R.O.C.A. Internacional**  
**Docentes Conferencistas Campus Virtual R.O.C.A. Internacional**

29 de Noviembre - SALA ECHEVERRY GRAN TEATRO NACIONAL	
8 a 9 Am	Prótesis e Implantología de Alta Complejidad Prof. Dr. Osvaldo Tomás Cacciacane
9 a 10 Am	Ortopedia Funcional Dr. Julio Lalama Monserrate
10 a 11 Am	Odontología para Bebés Dr. Mario Elías Podestá
11 a 12 Am	Marketing y Gestión del Consultorio Dental Dr. Byron Benalcázar Larrea
12 a 13 Pm	Excelencia en Estética Dental Dr. Sergio Cacciacanne Entre Ríos
13 a 14 Pm	Odontología para Pacientes Especiales Dra. Gabriela Scagnet



[www.roca.org.ar](http://www.roca.org.ar)



Agente Exclusivo  
Firenze Viajes  
011 4899 7000  
[nahuel@firenzeviajes.com](mailto:nahuel@firenzeviajes.com)



**Coordinación General**  
Dra. Melania González y Rivas

cursos a distancia con talleres prácticos y ofrece un horario flexible para la formación de los profesionales.

El Campus Virtual ROCA Internacional es la primera plataforma educativa para odontólogos en Latinoamérica. El personal de profesores del Campus Virtual ROCA está formado por docentes que gestionan el conocimiento y promueven prácticas autónomas, compartidas y críticas. Para ello, estimulan y motivan la formación de verdaderas comunidades a través de procesos comunicativos en un aula virtual. Este modelo consta de un primer nivel teórico online y de un segundo nivel presencial, donde se consolidan los conocimientos y destrezas prácticas necesarias.

La Red ROCA tiene dos propuestas de capacitación:

El Programa de Capacitación Virtual del Odontólogo Latinoamericano ofrece una gama completa de cursos en diferentes especialidades orientado al interés de profesionales, especialistas, auxiliares, asistentes dentales y técnicos de laboratorio. Consulte el programa completo en [www.roca.org.ar/campus2013.php](http://www.roca.org.ar/campus2013.php).

El Programa de Capacitación de Odontólogos Comunitarios es una herramienta que permite la formación de equipos locales, provinciales, nacionales e internacionales interesados en la odontología preventiva y comunitaria, de acuerdo a las necesidades y prioridades de la población a la que se destine la intervención. Se trata de un programa de educación virtual sobre el que la red ofrece más información en [www.roca.org.ar/odontologia\\_comunitaria.php](http://www.roca.org.ar/odontologia_comunitaria.php).

Además, ROCA ha unido esfuerzos con Dental Tribune, que ofrece cursos de actualización por internet mediante el Club de Estudios de Dental Tribune, los cuales cuentan con créditos de educación de la Asociación Dental Americana (ADA).

Este número especial de *Dental Tribune Latinoamérica* presenta una serie de artículos de profesores de ROCA en diversas especialidades.

Los especialistas en Odontopediatría y Odontología para el bebé, Drs. Mario César Elías Podestá y César Arellano Sacramento (Perú), docentes de los cursos de Odontología para Bebés y Diagnóstico y Manejo de la Caries Dental con Restauraciones Estéticas en Odontopediatría, explican el «Tratamiento de úlcera de Ríga-Fede en un bebé con antecedente de reacción adversa por uso de benzocaína».

En Estética, el Prof. Dr. Edgar Teddy Romero Peláez (Bolivia-España), docente junto al Dr. Sergio Cacciaccane del Posgrado Rehabilitación y Estética, describe el «Embellecimiento de sonrisas a partir del perfilado y relleno de labios con ácido hialurónico».

En Endodoncia, el Dr. Roberto Udri-sar (Argentina), docente del curso Endodoncia de la filosofía a la práctica, discute «La importancia del tercio apical del conducto».

En el campo de la Ortodoncia, el Dr. Julio Lalama (Ecuador), docente del curso Ortopedia funcional y ortodoncia invisible, desarrolla el tema «Ortodoncia invisible al alcance de todos».

Por su parte la Dra. Gabriela Scagnet (Argentina), docente del curso on-

line Odontología Pacientes Especiales, discute el tema de la «Atención odontológica de niños con riesgo médico».

«La investigación en la universidad y fuera de ella» es el interesante tópico que desarrolla el Dr. César Arellano Sacramento (Perú), docente del curso online Metodología de la Investigación.

El Dr. Byron Benalcázar Larrea (Ecuador), docente del curso online Márketing en Odontología, se centra en el tema del «Estrés en odontología».

**«La educación online es una excelente opción para la actualización de los conocimientos de los profesionales del equipo de salud».**

«La salud bucal como derecho básico de la humanidad» es el título del artículo del Dr. Carlos Imondi (Argentina), docente del curso Promotores Comunitarios de Salud Bucal.

Completa este número especial un artículo que explica en qué consiste y cómo se desarrolla el Programa Odontólogos Comunitarios®, destinado a ofrecer educación a distancia de alta calidad en áreas rurales o de poco acceso.

Esperamos que la amplia variedad de tópicos presentados sirva para demostrar la importancia y alcance de la educación virtual, al igual que la calidad de los profesores que la imparten, en el marco del exitoso crecimiento que en pocos años ha tenido la Red Odontológica Comunitaria Argentina. **DI**

EL LÍDER MUNDIAL DEL SISTEMA DE ORTODONCIA MIOFUNCIONAL ESTÁ MEJOR QUE NUNCA

**myobrace®**

OBTENER RESULTADOS

ANTES DESPUÉS

ANTES DESPUÉS

ANTES DESPUÉS

ANTES DESPUÉS

PARA LOS NIÑOS PEQUEÑOS

PARA LOS NIÑOS

PARA LOS ADOLESCENTES

PARA LOS ADULTOS

CONVERTIRSE EN UN PROVEEDOR DE MYOBACE®

- Tratar un gran número de pacientes.
- Aumentar el flujo de pacientes en su práctica.
- Frecuentemente se necesita menos tiempo con el paciente en el sila.
- Beneficios financieros se pueden lograr para usted y para el paciente.

Visita: [www.myoresearch.com/courses](http://www.myoresearch.com/courses)

DESCUBRA CÓMO EN NUESTRO SITIO WEB [WWW.MYOSEARCH.COM](http://WWW.MYOSEARCH.COM) O POR TELÉFONO A 1.866.550.4696.

# Tratamiento de úlcera de Riga-Fede en un bebé con antecedente de reacción adversa por uso de benzocaína

Por Mario César Elías Podestá<sup>1</sup> y César Arellano Sacramento<sup>2</sup>

**E**ste artículo describe el caso de un bebé de 3 meses de edad, que acudió a consulta odontopediátrica por presentar úlcera en la zona ventral de la lengua causando irritación comportamental e interfiriendo en su alimentación.

Además presentó pieza 8,1 erupcionada y giroversada. Al nacimiento presentó dientes natales, uno de

los cuales fue extraído en ese momento por su pobre implantación y riesgo de aspiración. El odontólogo

de turno utilizó para la extracción anestésico tópico en spray (benzocaína al 20%). Inmediatamente

después de la extracción, presentó cianosis, siendo llevado a cuidados intensivos. El diagnóstico presuntivo fue cianosis por metahemoglobinemia por uso de benzocaína.

## Introducción

La presencia de dientes en el momento del nacimiento es una situación que puede incomodar a las madres. Los dientes se denominan natales o connatales cuando están presentes en el nacimiento y neonatales cuando aparecen durante las primeras semanas de vida<sup>1</sup>. En líneas generales los autores los denominan a todos natales. En caso de que estos dientes puedan comprometer la salud del bebé (aspiración por pobre implantación), se recomienda la extracción, previa utilización de anestésicos tópicos en la zona. El procedimiento quirúrgico en sí no es complicado en manos experimentadas, y no causa complicaciones futuras<sup>1</sup>. Sin embargo, la literatura ha reportado desde hace algún tiempo efectos adversos (metahemoglobinemia) relacionados con un anestésico que es comúnmente utilizado como tópico de mucosas por los dentistas: la benzocaína.

La metahemoglobina es la oxidación (Fe<sup>+++</sup>), de la hemoglobina. En este estado no puede cumplir la función de transportar el oxígeno. La metahemoglobinemia es la elevación anormal de la metahemoglobina. Puede ser causada principalmente por nitritos, y por otras sustancias como la benzocaína. Los síntomas incluyen cefalea, fatiga, letargo, disnea, taquicardia y mareos. La presión de oxígeno puede presentarse como normal y haber cianosis generalizada (lo que sugiere un 15% de metahemoglobinemia)<sup>2</sup>.



## Congreso Nacional e Internacional de la Asociación Odontológica Dominicana, Inc.

Dictantes Nacionales e Internacionales

# XX CONAOD

Espectáculo Inaugural - Fiesta de Clausura

Dedicado al:  
*Dr. Adolfo Rodríguez*  
Por sus Aportes a la Odontología Latinoamericana



**Hotel Dominican Fiesta, Santo Domingo, R.D.**  
**Viernes 4 y Sábado 5 de Octubre, 2013**

<b>ANTES DEL 1ro. DE AGOSTO</b>	<b>DESPUES DEL 1ro. DE AGOSTO</b>
Odontólogos Activos RD\$ 1,500.00	Odontólogos Activos RD\$ 2,500.00
Odontólogos Pasivos RD\$ 2,000.00	Odontólogos Pasivos RD\$ 3,000.00
Estudiantes y Asistentes: RD\$ 1,000.00	Estudiantes y Asistentes: RD\$ 1,500.00
Técnicos Dentales RD\$ 1,500.00	Técnicos Dentales RD\$ 2,000.00
Odontólogos Extranjeros US\$ 100.00	

**Curso Sin costo para las Asistentes Dentales de los primeros 200 odontólogos inscritos**

**INFORMACION:**  
809-534-0880 / 809-531-0104  
asociacionodontologicadominicana@hotmail.com

PATROCINADOR OFICIAL:  
**Colgate®**



1. Cirujano Dentista, Especialista en Odontopediatria, Maestro en Investigación y Docencia Universitaria y Doctor en Educación.

Profesor Asociado de la Facultad de Estomatología de la Universidad Inca Garcilaso de la Vega (Lima, Perú), y de la EAP de Estomatología de la Universidad Alas Peruanas (Lima, Perú). Ex-presidente de la Asociación Peruana de Odontología para Bebés. Correspondencia: marioeliaspodesta@hotmail.com.



2. Cirujano Dentista, Maestro en Salud Pública. Asociado Fundador de la Asociación Peruana de Odontología para Bebés (Lima, Perú). Profesor de la EAP de Estomatología de la Universidad Alas Peruanas (Lima, Perú).

Correspondencia: csar.arellano@gmail.com.

### Presentación del caso

Paciente varón de 3 meses de nacido llevado por interconsulta odontológica general a consulta odontopediátrica por su madre, debido a ulceración en la mucosa ventral de lengua. La madre refiere que el niño nació de parto vaginal pesando 3300 grs sin complicaciones e inmediatamente después de ver a su hijo y de que le contaran que había nacido con dos dientes en el maxilar inferior le sugirieron extraerlos ya que estaban móviles y existía la posibilidad de que el bebé los podría tragar.

Después de obtener el permiso de ambos padres, procedieron a la intervención. Manifiesta la madre que llevaron al bebé a sala de operaciones. El dentista de guardia realizó la intervención acompañado por un pediatra. La intervención se llevó a cabo bajo las normas comunes de bioseguridad, administrándose anestesia tópica en spray (benzocaína al 20%). El dentista, debido a la movilidad extrema de la pieza dentaria natal presente en la zona de pieza 7,1 (incisivo central inferior izquierdo) y a la pobre movilidad de la pieza natal en la zona de 8,1 (incisivo central inferior derecho), decide retirar sólo el 7,1. No hay datos sobre el procedimiento en sí, pero lo convencional es un corte con tijera quirúrgica que remueve el diente junto con el tejido exófitico, que comunmente lo rodea<sup>5</sup>. Minutos después de la extracción, el bebé presentó cianosis, interpretada en el momento y comunicada inicialmente a la madre como una reacción idiopática; posteriormente el personal involucrado sugiere a la familia que se trató de una reacción a la benzocaína. El bebé fue reanimado y llevado a cuidados intensivos, permaneciendo tres días en el área. La madre relata que los controles médicos pediátricos fueron normales, a excepción de ganancia excesiva progresiva de peso, desde el nacimiento hasta la fecha de nuestra consulta. El bebé al momento de la consulta pesó 8 kgs, con presencia de abundante grasa



Figura 1. Bebé de 3 meses en consulta odontopediátrica. Nótase el gran tamaño y la abundancia de grasa corporal (peso 8000 grs).

corporal (puesto a dieta por indicación pediátrica) (Figura 1).

Al examen clínico bucal se encontró presencia de diente natal en la zona de 8,1 de características propias de piezas con falta de formación de esmalte (rugosidades y bordes cortantes), además de distogiroversión. En la zona de 7,1 el reborde mucoso maxilar es de características normales. En zona ventral de la lengua se observa una lesión ulcerosa de aproximadamente 5x1 mm, con bordes blanquecinos y aparente inicio de queratinización. No se encontraron otras manifestaciones bucales anormales (Figura 2).

Al examen radiográfico (técnica de Mannkopf)<sup>4</sup> se notó ausencia de pieza dental 7,1 y presencia de 8,1 con soporte óseo. Fue necesario ampliar la zona radiográfica mandibular a fin de determinar si correspondían a dientes de la serie normal o a supernumerarios. En

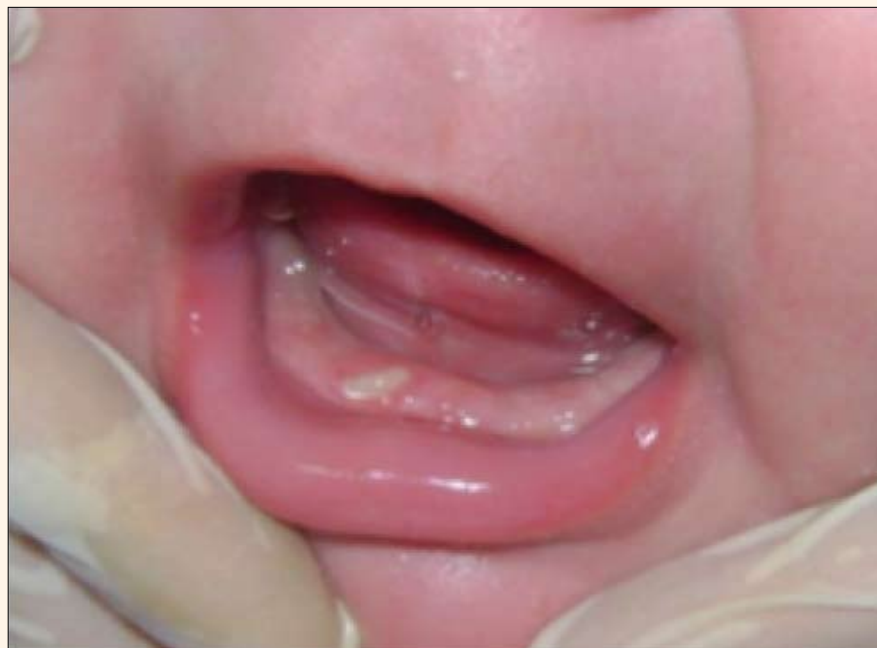

Figura 2. Diente natal distogiroversado 8,1 luego del desgaste de la superficie incisal (Sof-Lex™ Finishing and Polishing Systems. 3M ESPE). Nótase la ulceración blanquecina a nivel de la cara ventral de lengua que contacta con el diente en el momento del amamantamiento.

la segunda toma no se apreció presencia apical de piezas dentarias en la zona de 7,1 y 8,1, por lo que se concluyó que se trata de dientes natales de la serie normal (primarios) (Figuras 3A y 3B).

El diagnóstico fue diente natal 8,1 distogiroversado con ausencia parcial localizada de formación de esmalte y bordes incisales cortantes. Úlcera de Riga-Fede, obesidad, con aparente antecedente de metahemoglobinemia inducida por benzocaína.

### Tratamiento

Se le brindó a la madre las indicaciones básicas sobre los cuidados bucales educativos y preventivos acordes con la edad y el seguimiento que deberíamos hacer. Se le explicó detalladamente las características clínicas, etiológicas y epidemiológicas de los dientes natales y de la úlcera de Riga Fede. Ante la ausencia de movilidad de la pieza 8,1 fue innecesario extraerla, por lo que se

procedió al desgaste de la zona incisal de la misma con discos de lija de baja rotación (Sof-Lex™ Finishing and Polishing Systems. 3MESPE) a fin de obtener una superficie roma que no dañe la zona ventral de la lengua durante la lactancia y producir alivio progresivo de la úlcera de Riga-Fede hasta su desaparición.

### Discusión

El uso de benzocaína en odontología es común y relacionado a anestesia tópica en gel o spray, previo a la colocación de anestesia infiltrativa. En bebés (0 a 36 meses de edad), es más común usarlo en gel o embebido en algodón cuando lo obtenemos de un spray a fin de solo aplicarlo en espacios pequeños.

Cuatro tipos de anestésicos locales han sido reportados como asociados con metahemoglobinemia: prilocaína, benzocaína, lidocaína y la tetracaína<sup>5</sup>. Los infantes constituyen un grupo vul-

## Promotores Comunitarios de Salud Bucal



Comienza 21 de Agosto de 2013  
Campus Virtual ROCA Internacional  
[www.roca.org.ar](http://www.roca.org.ar)



Auspiciado por Facultad de Ciencias del Ambiente y la Salud  
Universidad Nacional del Comahue Argentina.



Dictante: Dr. Carlos Imondi  
Modalidad: Virtual con Evaluación Final  
Duración: 4 Meses - 200 Hs.  
Certificación Universitaria  
Informes e inscripciones a [info@roca.org.ar](mailto:info@roca.org.ar)



Promotores Comunitarios de  
Salud Bucal

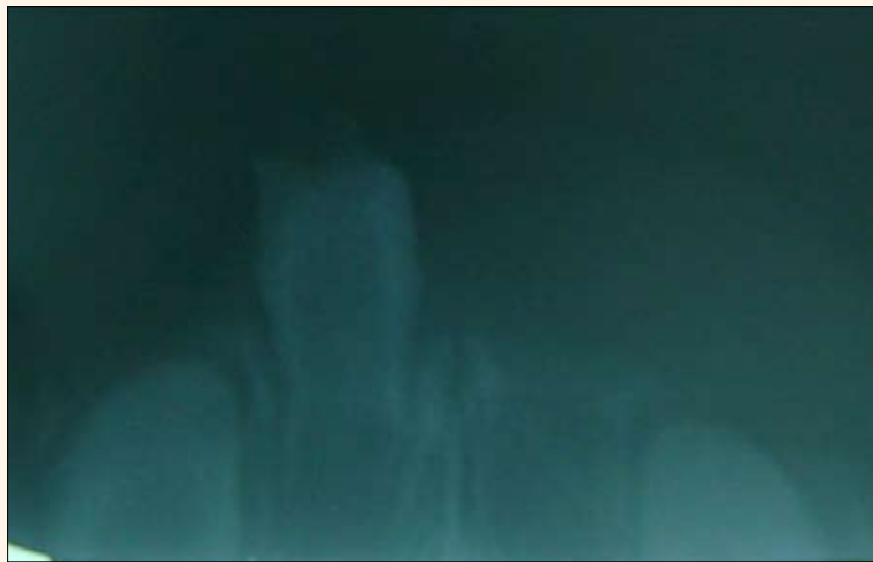

Figura 3A. Primera toma radiográfica (técnica de Mannkopf). Figura 3B. Segunda toma amplia en donde se ve presencia de 8,1 con alteración de estructura adamantina, ausencia de 7,1 y a nivel apical de ambas piezas no se observan otras estructuras. El diagnóstico radiográfico es diente natal 8,1 de la serie normal. No se aprecia 7,1.

nerable ya que su pH estomacal (2,0-5,0) permite el crecimiento de organismos reductores de nitratos (*Escherichia coli*, *Salmonella spp.* etc.) y tienen un alto consumo de agua. La hemoglobina (desde fetal hasta los 6 meses de edad) es más fácilmente oxidada a metahemoglobina que la hemoglobina adulta y el desarrollo del sistema NADH-metahemoglobina reductasa es incompleta<sup>6</sup>.

Guay J, en una revisión de literatura sobre el tema de metahemoglobinemia por uso de diferentes medicamentos encontró que 159 de 242 sujetos sufrieron metahemoglobinemia por benzocaína. De estos, 41 fueron niños<sup>5</sup>.

Kane GC *et al.* encontraron una incidencia baja de metahemoglobinemia por benzocaína (1 caso en 1499 en 90 meses) en pacientes sometidos a ecocardiografía transesofágica<sup>7</sup>.

Si bien se ha asociado la metahemoglobinemia con consumo de vegetales en menores de 6 meses<sup>8</sup>, lo importante aquí es resaltar que también ha sido asociada con el uso de benzocaína en niños por uso tópico externo<sup>9</sup> y oral<sup>10</sup>. Asimismo, en adultos en situaciones pre-quirúrgicas o diagnósticas (laparoscopias, intubaciones previas a la anestesia general, etc.)<sup>11</sup> y por ingesta accidental de algún producto con benzocaína. La metahemoglobinemia por benzocaína puede ser considerada como una reacción adversa no alérgica de tipo idiosincrásica.

En 2006 y 2011, la FDA lanzó una alerta a los profesionales de la salud sobre que el uso excesivo de aerosoles anestésicos de benzocaína (al 20%) podría causar metahemoglobinemia, aumentando el riesgo cuando es utilizada más veces (asperjar-rociar-*puff*) de lo recomendado. Informa también que el tratamiento con suplemento de oxígeno por sí solo no es efectivo, siendo el único tratamiento conocido la administración intravenosa de azul de metileno; el uso de oximetría de pulso no es fiable. Los bebés menores de 4 meses de edad, pacientes con baja hemoglobina y algunas anomalías en las enzimas, tienen mayor riesgo de desarrollar niveles tóxicos de metahemoglobina. Los pacientes que tienen problemas respiratorios como asma, bronquitis o enfisema, los pacientes con enfermedades del corazón, y quienes fuman tienen un mayor riesgo de complicaciones relacionadas con la metahemoglobinemia. La FDA ha concluido que el número de eventos adversos causados por estos aerosoles ha sido baja y, cuando se utilizan adecuadamente, pueden ayudar a que los procedimientos sean menos incómodos para los pacientes. Este aviso se aplica sólo a los aerosoles de benzocaína cuando son usados en la boca y la garganta (mucosa), y no a los productos que contienen benzocaína aplicados a la piel<sup>12,13,14</sup>.

Sin embargo, informes recientes han manifestado que es casi imposible, en condiciones clínicas poder precisar el

volumen de aspersión, el cual varía según el volumen residual en el recipiente y la orientación del recipiente que lo contiene<sup>15</sup>.

Guay sugiere que debido a que no podemos predecir qué individuos podrían ser susceptibles a desarrollar metahemoglobinemia después de la exposición a la benzocaína, y también porque no hay ninguna ventana terapéutica (entre las dosis necesarias para producir un efecto terapéutico y los que producen toxicidad) en individuos susceptibles, el uso clínico de benzocaína debe ser abandonado. Asimismo, recomienda su sustitución por fármacos con menos susceptibilidad a formar este padecimiento como la lidocaína<sup>5</sup>.

Algunos profesionales de la salud hacen hincapié en que, si bien la benzocaína ha resultado muchas veces fatal al ser consumida en altas dosis, los organismos reguladores no han intervenido para hacer su presentación «a prueba de niños»<sup>16</sup>, es decir, eliminación de sabores agradables, etc.

Este artículo no pretende ser una revisión exhaustiva del tema, sólo dar a conocer la situación a la comunidad odontológica, sugiriendo más revisiones sobre el tema.

### Conclusiones

1. El odontopediatra debe evaluar, diagnosticar y tratar los dientes natales de la manera más precoz (después

del nacimiento), cuando constituyan un riesgo de aspiración por no estar bien implantados. Esta intervención es poco cruenta. De preferencia se debería realizar con anestesia tópica sustituyendo la benzocaína en cualquier presentación (por la circunstancia de la metahemoglobinemia), por otro anestésico que presente menos probabilidad de reacciones adversas.

2. El diagnóstico posterior deberá dirigirse a determinar si los dientes natales son de la serie normal o supernumerarios. Se recomienda radiografía con la técnica de Mannkopf. Cuando sean de la serie normal y no puedan mantenerse en boca por su pobre implantación deberán ser sustituidos por prótesis fijas o semifijas (tipo de Denari) lo antes posible. Esto implica que la madre debe estar concientizada del problema de espacio y/o crecimiento que acarrearía el no reemplazo de (los) diente(s) extraído(s).

3. La úlcera de Riga-Fede es una complicación común del lactante que tiene dientes natales. El tratamiento de esta alteración es la extracción o el limado de las asperezas incisales, las que por su naturaleza inmadura presenta el diente. La elección como se explicó, está en manos del clínico experimentado. DT



Consulte las referencias en [www.dental-tribune.com](http://www.dental-tribune.com)

# 2º MEGA EVENTO ODONTOLÓGICO

VIII CUMBRE PRESIDENTES S.O.L.A.  
I ENCUENTRO MUNDIAL DE MEJORAS EN SALUD BUCAL  
REUNION ANUAL A.D.I. PERUVIAN CHAPTER  
I SIMPOSIO MULTIDISCIPLINARIO DE R.O.C.A. INTERNACIONAL  
I REUNION A.P.O. - PERU



# Tetric® N-Collection

Un completo sistema restaurativo nano-optimizado



NUEVO



## Descubra nuestra última colección



### Tetric® N-Collection

Tetric N-Ceram® | Tetric N-Ceram® Bulk Fill | Tetric N-Flow® | N-Etch | Tetric N-Bond® | Tetric N-Bond® Self-Etch

[www.ivoclarvivadent.com](http://www.ivoclarvivadent.com)

Ivoclar Vivadent AG

Bendererstr. 2 | 9494 Schaan | Principality of Liechtenstein | Tel.: +423 / 235 35 35 | Fax: +423 / 235 33 60

Ivoclar Vivadent Marketing Ltd.

Calle 134 No. 7-B-83, Of. 520 | Bogotá | Colombia | Tel.: +57 1 627 33 995 | Fax: +57 1 633 16 63

Ivoclar Vivadent S.A. de C.V.

Av. Insurgentes Sur No. 863 | Piso 14, Col. Napoles | 03810 México, D.F. | México  
Tel. +52 (55) 50 62 10 00 | Fax +52 (55) 50 62 10 29

  
ivoclar  
vivadent®  
passion vision innovation

Técnicas para el perfilado y relleno de labios

# El embellecimiento de sonrisas con ácido hialurónico

Por **Edgar Teddy Romero Pelaez<sup>1</sup>** y **Sergio Cacciacane<sup>2</sup>**

Los autores presentan un caso de excesiva sonrisa gingival que fue resuelto de forma óptima con un tratamiento de «camuflaje» mediante alargamientos coronarios,

carillas de porcelana CAD-CAM, perfilado y relleno de labios, así como inyección y creación de pilares de sujeción para los tejidos con ácido hialurónico.

El aspecto estético juega un papel muy importante en la sociedad, motivo por el cual cada vez son más solicitados los procedimientos médicos

que ofrecen efectos de rejuvenecimiento y mejoras en la estética corporal integral.

Si bien el rostro es la primera parte del cuerpo que se ve cuando nos relacionamos, muchas veces no se da la importancia debida a los movimientos musculares que, en relación directa con la piel, características anatómicas y facciones faciales hacen que una «expresión facial» sea agradable o no.

La «expresión facial» es uno de los aspectos más importantes de la estética integral, ya que además de expresar emociones y estados de ánimo, cualquier defecto puede provocar el rechazo del observador o incluso en muchas ocasiones inseguridad, complejos y perjuicios en las relaciones sociales o profesionales.

Hay que resaltar que la «expresión facial» tiene distintos componentes básicos que interactúan entre sí (músculos periféricos de ojos, cejas, nariz, etc.), pero uno de sus componentes más importantes es la «**expresión de la sonrisa**», un conjunto de movimientos musculares que es lo que realmente ven nuestros ojos.

La «**expresión de la sonrisa**» es la relación en movimiento de los **labios para con los dientes**. Esta es la razón por la que para embellecer la «expresión facial» y «la cara», se realizan tratamientos a partir del embellecimiento de labios, encías y dientes, los cuales pueden a su vez producir una «expresión de la sonrisa agradable».

La evolución de los materiales ha he-

cho que las técnicas que se utilizan en la actualidad sean simples y conservadoras, pero todos los tratamientos deben estar basados en un buen estudio diagnóstico y planificación. Además, deben ser llevados a cabo por profesionales con buena formación y/o experiencia en Odontología Estética, que conozcan las distintas técnicas que pueden aplicarse de un paciente a otro y así dotar a los tratamientos de éxito y estabilidad para que garanticen el embellecimiento y rejuvenecimiento del rostro, expresión facial y la sonrisa.

Este artículo presenta un caso clínico de una paciente de 36 años de edad que fue atendida durante el Máster de Estética Dental y Rehabilitación Oral de la Escuela Superior de Implantología y Estética Dental de Barcelona. La paciente acudió para consultar opciones de tratamiento ya que se encontraba muy acomplejada por su «expresión facial», la cual estaba claramente alterada por su «**expresión de la sonrisa**» (labios, encías y dientes), que además de producirle problemas de ánimo y autoestima, afectaba a nivel laboral y motivacional su estética corporal.

## Caso clínico

Para estudiar, analizar, diagnosticar y pronosticar el caso, además de la anamnesis y exploración completa, fue imprescindible rea-



1. Director del Máster en Estética Dental y Rehabilitación Oral de la Escuela Superior de Implantología y Estética Dental de Barcelona, España (ESI-ESED).  
Correspondencia: [dr\\_t\\_romero@yahoo.es](mailto:dr_t_romero@yahoo.es).



2. Director de la Escuela Superior de Implantología ESI Barcelona.

 **dontologos.com.co**<sup>®</sup>

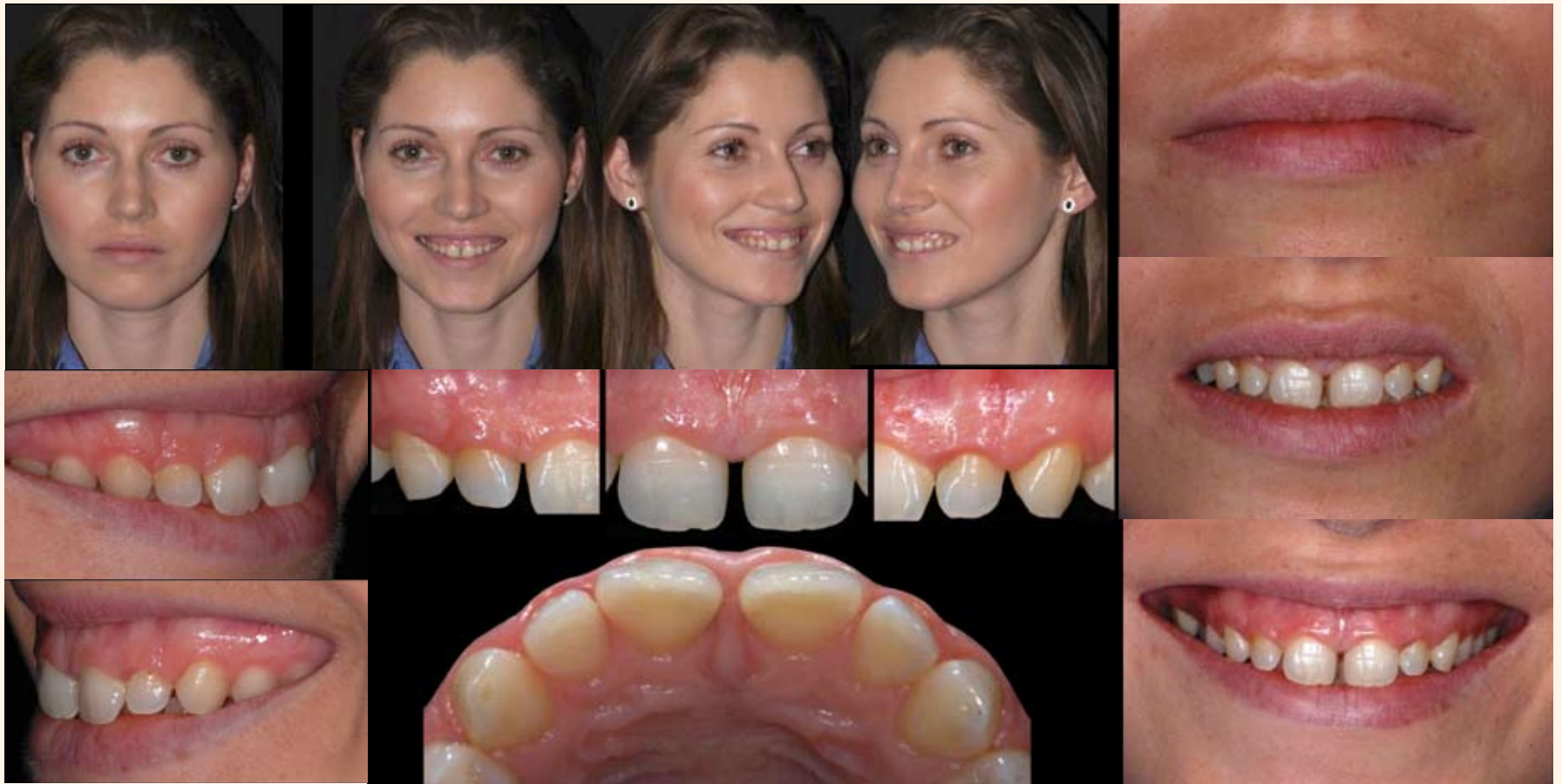

Pronto conectaremos a todos los odontólogos de Colombia y Latinoamérica.

Espera el lanzamiento de una nueva herramienta en [www.odontologos.com.co](http://www.odontologos.com.co) que te traerá muchas ventajas y aportará al crecimiento del gremio de la odontología en Colombia.

Si aún no eres parte de la comunidad de odontólogos más grande del país, te invitamos a registrarte.





Figs. 1a-d. Imágenes iniciales de la paciente donde se observa una alteración en la simetría de la sonrisa debido a la erupción pasiva alterada, prominencia ósea del área estética, línea de sonrisa alta, sonrisa gingival, diastemas y proporción alto/ancho incorrecta de los dientes.

lizar un completo análisis estético buco-dento-facial, para el cual se utilizaron una serie completa de fotografías, radiografías, modelos de estudio y encerados de la paciente

(Figs. 1a-d y 2).


Después de realizar análisis faciales, periorales y orales, un grupo de especialistas determinó que para

corregir la excesiva sonrisa gingival de la paciente era necesario lo siguiente: cirugía ortognática, ortodoncia y carillas de porcelana. La paciente se negó a esta primera op-

ción de tratamiento por considerarlo un tanto agresivo. Re-analizamos el caso y le propusimos un plan de tratamiento de «camuflaje», que es menos agresivo y consistía en:



## Lo mejor de la Odontología Estética, en Julio, en Río



Evento paralelo a



[www.ciorj.org.br](http://www.ciorj.org.br)